

**UNIVERSIDAD NACIONAL AUTÓNOMA DE  
MÉXICO**

**FES IZTACALA**

**ESPECIALIZACIÓN EN  
ENDOPERIODONTOLOGÍA**

**“PRESENCIA DE ERITEMA  
GINGIVAL LINEAL COMO LESIÓN  
ASOCIADA O NO A CÁNDIDA, EN NIÑOS  
VIH POSITIVOS”**

**Alumna: Ana Laura Maya Martínez.**

**Director de Tesis: Dr. Luis A. Gaitán Cepeda  
Asesor: Dr. Eduardo Llamosas Hernández**



Universidad Nacional  
Autónoma de México

Dirección General de Bibliotecas de la UNAM

**Biblioteca Central**



**UNAM – Dirección General de Bibliotecas**  
**Tesis Digitales**  
**Restricciones de uso**

**DERECHOS RESERVADOS ©**  
**PROHIBIDA SU REPRODUCCIÓN TOTAL O PARCIAL**

Todo el material contenido en esta tesis esta protegido por la Ley Federal del Derecho de Autor (LFDA) de los Estados Unidos Mexicanos (México).

El uso de imágenes, fragmentos de videos, y demás material que sea objeto de protección de los derechos de autor, será exclusivamente para fines educativos e informativos y deberá citar la fuente donde la obtuvo mencionando el autor o autores. Cualquier uso distinto como el lucro, reproducción, edición o modificación, será perseguido y sancionado por el respectivo titular de los Derechos de Autor.

## **INDICE**

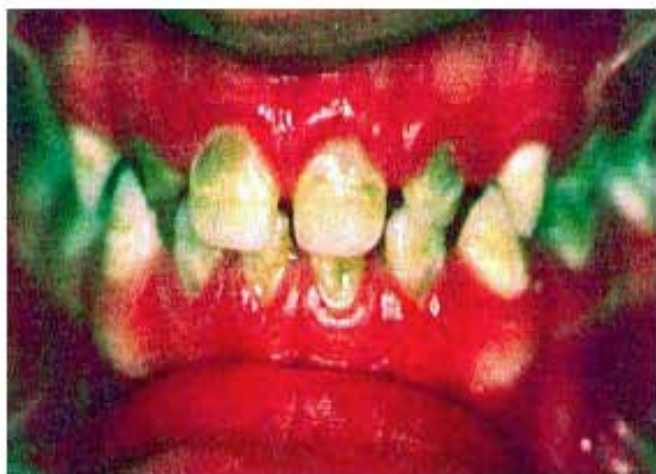I.	Resumen	3
II.	Introducción	4
III.	Marco Teórico	5
III. 1	Datos Epidemiológicos	8
III. 2	Lesiones Orales	8
III. 3	Categorías Clínicas e Inmunológicas	14
IV.	Planteamiento del Problema	16
V.	Justificación	17
VI.	Hipótesis	17
VII.	Objetivo	17
VIII.	Metodología	17
IX.	Resultados	18
X.	Discusión	27
XI.	Conclusiones	29
XII	Bibliografía	30

## RESUMEN

Actualmente a nivel mundial se consideran como de gran importancia la presencia de lesiones orales como marcadores clínicos para realizar el diagnóstico y en algunos casos el pronóstico de la enfermedad en pacientes VIH positivos. En la mayoría de las clasificaciones hechas a nivel mundial, se habla de que el Eritema Gingival Lineal es una lesión fuertemente asociada a VIH / SIDA al igual que la candidiasis oral, tanto en adultos como a nivel pediátrico.

El Eritema Gingival Lineal (EGL), aparece como una banda roja a lo largo de la encía marginal. Es un tipo de lesión que sigue causando controversia hasta nuestros días ya que se le clasifica de distintas formas. Algunos autores la consideran una forma de candidiasis y otros la consideran como una lesión asociada y posiblemente precursora de la enfermedad, formalmente llamada **Gingivitis-HIV**. El EGL puede ser difícil de distinguir de la gingivitis convencional. Aparece como una banda roja a lo largo de la encía marginal.

Por esto resulta importante determinar si el Eritema Gingival Lineal es una lesión con etiología micótica o es simplemente una lesión que precede a una enfermedad periodontal



Eritema Gingival Lineal en un niño de 3 años (odontología-online.com)

## INTRODUCCIÓN

La epidemia del padecimiento que hoy se conoce como SIDA fue identificada por vez primera en Estados Unidos en 1981.<sup>i</sup> Para el año de 1982 se le dio el nombre de Síndrome de Inmunodeficiencia Adquirida (SIDA) el cual fue propuesto por el Centro de Previsión y Control de Enfermedades de Estado Unidos de Norteamérica (CDC), en la cual la definen también como: la aparición de una enfermedad que permite predecir, al menos moderadamente, la existencia de un defecto de la inmunidad celular y que se manifiesta en una persona sin que exista causa conocida que justifique la disminución de la resistencia ante la presencia de las enfermedades.<sup>ii</sup> En 1983 fue diagnosticado el primer caso de SIDA en México. El virus de la inmunodeficiencia humana fue encontrado por primera vez en un niño en 1983.<sup>iii</sup>

CENSIDA calcula que a finales del 2003 había ya más de 150 000 personas portadoras del VIH o SIDA en México y ellas no lo sabían.

Se ha observado que existen diferencias entre la enfermedad que afecta a los adultos de la que afecta a los niños, tanto en la historia natural de la enfermedad y el espectro de enfermedades oportunistas, incluidas las patologías orales.<sup>iv</sup>

La problemática que enfrentan las mujeres portadoras del VIH no es sólo a su salud si no también al producto de sus embarazos. A finales del año 2003, ONISIDA reporto que existían alrededor de 4 millones de menores de 15 años que padecen VIH/SIDA. De estos niños, más de 3000 viven en nuestro país.

EL VIH en niños puede ser transmitido verticalmente de la madre al niño *in útero*, o durante el parto. Las manifestaciones sistémicas en niños incluyen linfadenopatía generalizada y varias infecciones oportunistas. Intraoralmente las manifestaciones que se presentan más comúnmente son las que afectan los tejidos blandos y de éstas la lesión más común es la candidiasis<sup>v</sup>

En todo el mundo Las manifestaciones orales de la infección VIH son un componente fundamental de la progresión de la enfermedad y ocurre en aproximadamente 30 a 40% de la población de pacientes afectados<sup>vi</sup>.

---

<sup>i</sup> Magis R, Del Río C, Epidemiología del VIH y del SIDA en México

<sup>ii</sup> Del Ojo Cordero y col: SIDA y piel. Edit Doma. Madrid 1989.

<sup>iii</sup> Oleskr J, Minnefor, Coper R, et al. Immunodeficiency syndrome in children. JAMA. 1983;249: 2345-2349

<sup>iv</sup> Gaitán Cepeda L, Morales J, Sánchez L. Prevalence of Oral Lesions in Mexican Children with Perinatally Acquired HIV: Association with Immunologic Status, Viral Load, and Gender. AIDS PATIENT CARE and STD 2002 . 16; 4 . 151-156.

<sup>v</sup> Gelbie M, Lucas V, Zervou N, A preliminary investigation of dental disease in children with HIV infection. Int Journal of Pediatric Dentistry 2000, 10; 13-18

<sup>vi</sup> Arendorf TM, Bredekamp B, Cloete CA, Sauer G. Oral Manifestations of HIV infection in 600 South African patients. J Oral Pathol Med. 1998 Apr; 27(4): 176-9.

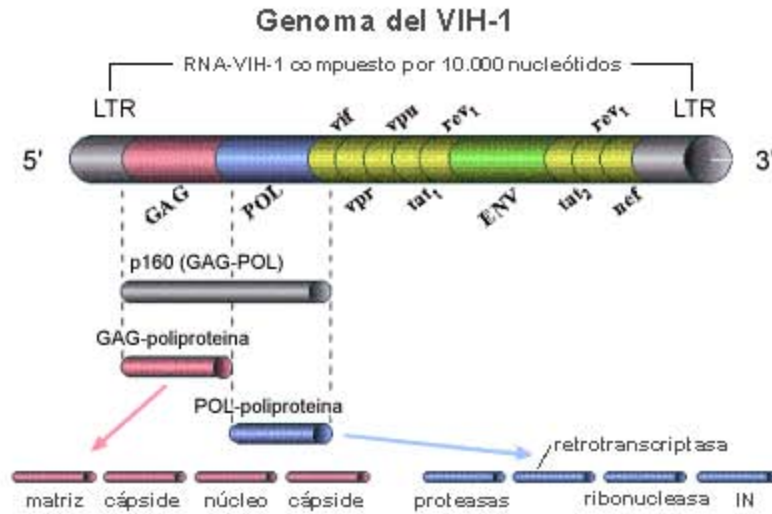
## MARCO TEORICO

El HIV es un retrovirus, como tal tiene la información genética de un RNA. Una vez que el virus penetra dentro de la célula, produce una enzima, la transcriptasa inversa; este enzima utiliza el RNA del virus como patrón para producir un complemento en forma de DNA. Una vez ingresado al organismo, el virus del HIV identifica y se une principalmente a los receptores celulares en las membranas de los linfocitos T auxiliares o CD4+ produciendo una infección intracelular. La función principal del linfocito TCD4+ es facilitar la reacción del sistema celular inmunológico. Al eliminar este tipo de células, se produce una deficiencia en la respuesta inmunológica celular.<sup>i</sup>

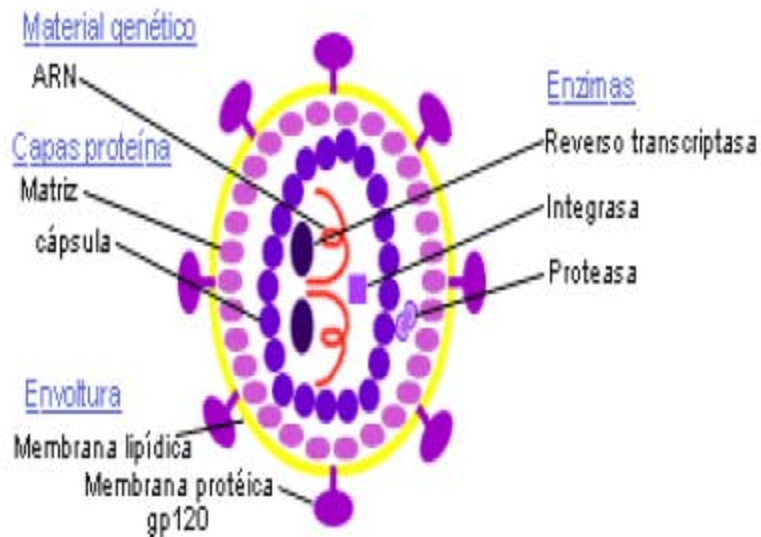
### Virus del VIH 1



## RNA del VIH



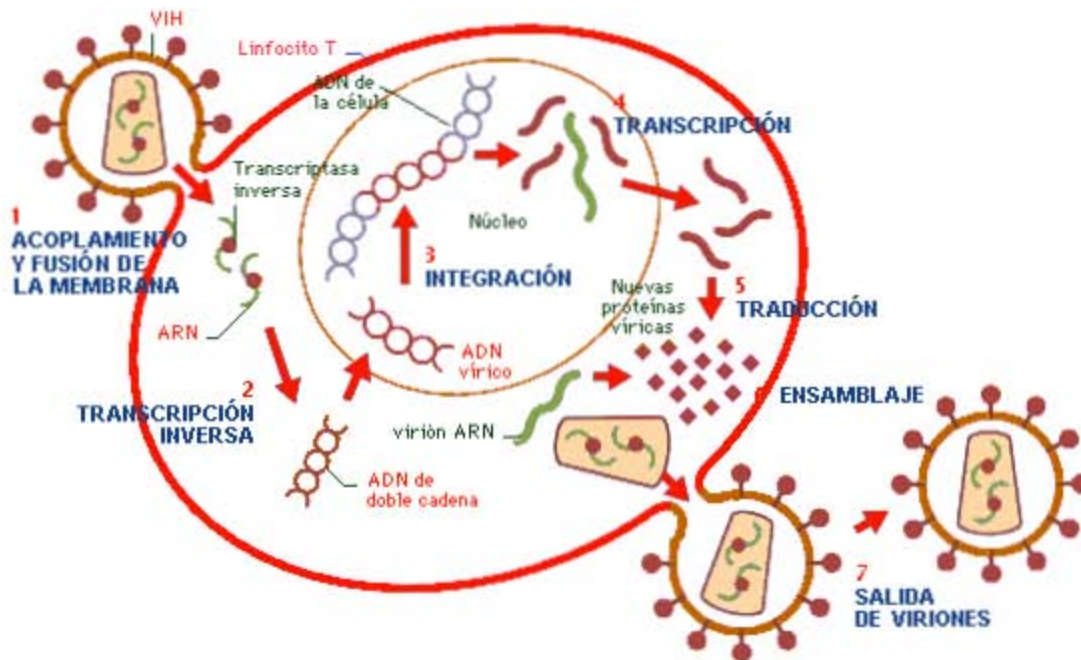
## Virus del VIH 2





El RNA viral ingresa a la célula donde se inserta entre los genes celulares a través de mecanismos vulnerables. El ADN se integra al genoma celular de la célula huésped y el virus puede permanecer latente por varios años en este estado. Cuando inicia la activación del virus, el RNA viral comienza a producirse y las proteínas virales se forman y en brotes inician un nuevo ciclo de infección.<sup>ii</sup>

### Internalización a la célula



La infección con HIV causa una gran cantidad de problemas clínicos que se presentan cuando inicia la seroconversión (HIV primario) y terminan con la manifestación del SIDA y después la muerte. Se considera que estos hechos toman alrededor de 10 años o más para que acontezca la declaración del SIDA y su desarrollo después de la seroconversión.

Debe recordarse que el SIDA no es más que el estadio tardío de la infección por VIH, el cual cursa asintomático durante gran parte de su evolución. Por eso mismo es más difícil de conocer el número exacto de personas infectadas por este virus.

El centro de control de enfermedades en los EUA desarrollaron la clasificación más empleada del HIV, basándose en la presencia de signos y síntomas clínicos, así como la presencia de ciertas condiciones, como el grado de inmunosupresión y el conteo de linfocitos CD4.

La infección se divide en 4 grupos:

- Grupo I            Infección primaria de HIV
- Grupo II           Fase asintomática
- Grupo III          Linfadenopatía persistente generalizada
- Grupo IV          Infección sintomática<sup>iii</sup>

Las lesiones orales son unas de las primeras manifestaciones del HIV. La detección de ellas de forma temprana se emplea como medio de diagnóstico de la infección por HIV y muchas de ellas sirven como marcadores para ver el avance de la enfermedad <sup>iv</sup>.

Existen diferencias en las manifestaciones clínicas de la infección por el VIH-1 en el niño y en adulto. La mayoría de los casos de neumonía por *Pneumocystis carinii* aparece entre los 3 y los 6 meses de edad<sup>v</sup> y el 75% de los niños con esta infección tienen menos de un año. Esto, junto con la elevada mortalidad por esta entidad<sup>vi</sup>, convierten el primer año de vida del niño con infección por el VIH-1 en un período crítico.

### **III. 1 Datos epidemiológicos**

La infección por HIV en niños fue descrita por primera vez en 1983<sup>vii</sup>. Alrededor de 50 millones de personas en el mundo han sido infectadas con el virus de la inmunodeficiencia humana (HIV), y se estima que de 12 a 13 millones de niños viven con el síndrome del SIDA<sup>viii</sup>.

En cuanto al número de muertes asociadas a SIDA en el 2001 se contabilizó en un total de 3 millones de personas, de los cuales 2.4 millones eran adultos (1.1 millones de mujeres y 1.3 millones de hombres), se consideró que el resto de ellos eran niños menores de 15 años y de éstos a su vez ya habían perdido a uno o ambos padres por infecciones relacionadas al VIH, y que han vivido con SIDA; para finales del 2001 el total de pacientes pediátricos afectados por esta enfermedad era de 14 millones.

Las lesiones orales son frecuentes en las personas infectadas con VIH. Existen diferentes manifestaciones orales ocasionadas por factores etiológicos diversos como las ocasionadas por bacterias, virus, hongos y otros. Una de las manifestaciones orales más comunes son las ocasionadas por hongos como la *Cándida*, por otra parte una de las enfermedades bucales más común es la enfermedad periodontal y ésta a su vez se encuentra comúnmente en los pacientes con VIH <sup>ix</sup>.

### **III.2 Lesiones Orales**

Existen diversos criterios de clasificación y diagnóstico para las lesiones en pacientes con HIV, que se basan en criterios presuntivos y definitivos.<sup>x</sup> En septiembre de 1992 miembros de el EC Clearinghouse on Oral Problems Related to HIV Infection met in London, así como miembros del Workshop en Manifestaciones de HIV, publicaron la clasificación de las manifestaciones orales<sup>xi</sup>. Estableciendo 3 grupos:

Grupo 1. Lesiones fuertemente asociadas con infección por HIV.

Grupo 2. Lesiones poco comúnmente asociadas a la infección por HIV.

Grupo 3. Lesiones vistas en infección por HIV.<sup>xii</sup>

**Existen otros autores que hacen tres clasificaciones distintas de las lesiones orales en pacientes con esta enfermedad:**

- a) Lesiones Orales en pacientes VIH-positivos en estadio clínico previo al SIDA.
- b) Lesiones Orales comunes en pacientes con SIDA.
- c) Transtornos Orales raros hallados en pacientes con SIDA.

**a) Lesiones Orales en pacientes VIH-positivos en estadio clínico previo al SIDA.**

- Leucoplasia vellosa.
- Candidiasis pseudomembranosa aguda.
- Gingivoestomatitis difusa por herpes simple.
- Úlceras agudas inespecíficas.
- Lesiones difusas por varicela-zóster.

**b) Lesiones Orales comunes en pacientes con SIDA.**

- Candidiasis : Intraoral y/o esofágica.
- Leucoplasia vellosa.
- Gingivoestomatitis difusa por herpes simple.
- Lesiones difusas por varicela-zóster.
- Sarcoma de Kaposi.
- Linfoma no hodkiniano.
- Gingivitis/Periodontitis por VIH.
- Úlceras agudas inespecíficas.
- Úlceras crónicas.

### c) Trastornos orales raros hallados en pacientes con SIDA

- Tuberculosis atípica.
- Coccidiomicosis.
- Infección por molusco contagioso.
- Toxoplasmosis.
- Angiomatosis bacilar.
- Condiloma acumulado.
- Glándulas parótidas aumentadas de tamaño
- Xerostomía.
- Carcinoma de células planas.

### Candidiasis

Las formas agudas o crónicas persistentes y refractarias de infección de las mucosas orales por *Cándida albicans*, son un importante indicador del deterioro inmunitario en este tipo de pacientes. A menudo se asocian estas lesiones a candidiasis nasofaríngea, esofágica, epiglótica y laríngea. Otras especies de *Candida*, como la *C. tropicalis*, *C. glabrata* y *C. parapsilosis*, se encuentran con frecuencia también en pacientes VIH-positivos.

Es la manifestación bucal más común en enfermos con el VIH/SIDA y con frecuencia representa la primera manifestación clínica. En general, la candidiasis bucal ocurre cuando la cuenta de CD4 < 400 células/ml y a mayor inmunodeficiencia, la candidiasis es más frecuente y recurrente. Regularmente la *Candida albicans* es la causante, pero se han identificado otras especies de *Candida*. La presentación clínica incluye las formas: eritematosa, hiperplásica, pseudomembranosa, atrófica y queilitis angular. Se han observado una fuerte correlación entre la inmunosupresión y la presencia de *Candida* en niños con VIH<sup>xiii</sup>

### Queilitis Angular

La queilitis angular cheilitis se observa comúnmente en niños infectados con VIH. Este diagnóstico se basa en la apariencia clínica. La apariencia son eritema o fisuras en las comisuras de los labios que se acompañan frecuentemente de candidiasis intra o extraoral. En paciente con piel oscura puede presentarse despigmentación en el sitio de la queilitis angular. Los cultivos de *Candida* pueden resultar negativos para las hifas, por que en algunas ocasiones la queilitis angular puede presentarse debido a la dieta o una pobre alimentación.

Es una condición dolorosa que comienza con inflamación de la comisura de los labios, seguida por erosión, ulceración y figuración. Se sabe que esta asociada con la *Cándida albicans* y el *Staphylococcus aureus*. Es posible que los factores que predisponen su

aparición incluyen inmunodeficiencias, deficiencia de riboflavina, trauma y pérdida de la dimensión vertical.<sup>xiv</sup>

### **Infecciones micóticas profundas (invasivas)**

Son las capaces de penetrar el tejido conjuntivo subyacente como la Histoplasmosis, la cual se caracteriza por la ulceración de la mucosa o tumefacciones granulosas rojas. Las lesiones suelen ser solamente una manifestación de una infección sistémica.

### **Herpes**

La etiología primaria de esta enfermedad es el herpes simple tipo 1. La transmisión puede ocurrir vía oro-genital u oral-oral con contacto directo mucocutáneo o el contacto con otras secreciones infectadas. Las manifestaciones clínicas incluyen fiebre, malestar general, irritabilidad, linfadenopatía, inflamación generalizada en la encía marginal e insertada y pequeños grupos de vesículas en toda la boca. Estas pequeñas vesículas pueden fusionarse para formar a su vez una ulcera mayor. Frecuentemente éstas pueden provocar dolor severo y debilidad.<sup>xv</sup>

Le sigue a la infección primaria la infección de herpes recurrente simple en la cual los virus se alojaron previamente en los nervios autónomos y persisten en los ganglios neuronales.<sup>xvi</sup>

### **Úlceras agudas inespecíficas.**

Son úlceras mayores crateriformes rodeadas de un gran halo eritematoso, con bordes afilados y en el centro hueso expuesto o músculo. Aparecen como grandes áreas necróticas en la mucosa oral (labio, paladar blando y lengua) causando episodios de dolor intenso. Con frecuencia pueden sufrir sobreinfecciones. Los factores predisponentes son el estrés, déficit vitamínico, traumatismos, disfunción inmunitaria, infecciones víricas, alérgicas o cambios hormonales. Pero también surgen y proliferan por la faringe y el paladar y no siguen el patrón de la estomatitis aftosa recurrente. Y suelen aparecer en periodos agudos de la enfermedad dadas las alteraciones locales y sistémicas provocadas por la infección VIH.<sup>xvii</sup>

### **Leucoplasia vellosa**

La leucoplasia es principalmente un trastorno de las membranas mucosas de la boca causado por irritación y las lesiones se desarrollan por lo general en la lengua, pero pueden aparecer en la parte interna de las mejillas. Es una lesión precancerosa que aparece como respuesta a una irritación crónica.

Es una lesión localizada con aspecto plegado lineal consiste en parches blanquecinos, lisos y peludos (vellosos) en la lengua y con menor frecuencia en otras partes de la boca. Aparece durante las etapas de latencia tardía de las infecciones por VIH y se le considera precursora del SIDA. Aunque puede haber otras causas de inmunosupresión. Y muchas de estas lesiones también presentan colonización superficial por *Cándida Albicans*.

La leucoplasia "vellosa" de la boca es una forma poco usual de leucoplasia que se observa sólo en individuos VIH positivos. Puede parecer muguet, infección por *Cándida*, la cual está asociada en adultos con SIDA y VIH. La leucoplasia vellosa puede ser uno de los primeros signos de infección con el virus de VIH.<sup>xviii</sup>

### **Eritema gingival lineal**

La gingivitis en el paciente con el VIH/SIDA se caracteriza por lesiones eritematosas que abarcan el margen gingival, las encías y en ocasiones la mucosa alveolar.

La lesión asociada y posiblemente precursora de la enfermedad, formalmente llamada **Gingivitis-HIV**, es conocida como **Eritema Gingival Lineal (EGL)**. El EGL puede ser difícil de distinguir de la Gingivitis Convencional. Aparece como una banda roja a lo largo de la Encía Marginal y puede estar asociada con episodios ocasionales de sangrado. El eritema gingival lineal (LGE), se define como una banda eritematosa de 2mm de ancho que se extiende también adyacente hacia las papilas<sup>xix</sup>

Se observa esta gingivitis en niños VIH positivos durante la erupción de los dientes primarios y permanentes. Se caracteriza por una banda lineal de 2 a 3 mm de ancho a nivel de la encía marginal en los márgenes interproximales y vestibulares y no es respuesta de una pobre higiene oral. Puede aparecer en forma generalizada o localizada, siendo la primera más frecuente.<sup>xx</sup>

### **Gingivitis-Periodontitis asociadas con la infección VIH.**

Algunos pacientes desarrollan alguna forma de gingivitis o periodontitis. En los cuales se produce una afectación gingival muy intensa, que se caracteriza por una zona de eritema que afecta la encía libre y la encía insertada. La distribución de las lesiones puede ser localizada o generalizada. Se produce una evolución rápida de la enfermedad de gingivitis a periodontitis. La periodontitis difiere de considerablemente del tipo habitual, puesto que con frecuencia tiene lugar una rápida destrucción de los tejidos periodontales, con exposición del hueso alveolar. La cual se acompaña con dolor intenso y sangrado espontáneo.<sup>xxi</sup>

Aunque en estos pacientes se observa la Enfermedad Periodontal Convencional, ocurre ocasionalmente una Forma de la enfermedad mucho más rápida y severa. Formalmente llamada **Enfermedad Periodontal-HIV**, es más conocida como **Periodontitis Ulcerativa Necrotizante (PUN)**.<sup>xxii</sup>

### **Agrandamiento parotídeo**

Las enfermedades de las glándulas salivales es una manifestación común en pacientes pediátricos infectados por VIH, los cuales pueden presentar también agrandamiento de las mismas.<sup>xxiii</sup>

La inflamación de las glándulas parótidas es una lesión oral clínica que puede variar en una prevalencia del 10 al 30 %, dependiendo de la inmuno supresión individual del niño o el adolescente. Aunque las glándulas parótidas son las más comunmente afectadas, unilateralmente y bilateralmente, otras glándulas salivales pueden ser afectadas también.<sup>xxiv</sup>

La inflamación de las parótidas es usualmente asintomática, bilateral, resuelve espontáneamente y puede ser recurrente. La razón de esta inflamación no esta bien comprendida y parte de los efectos de la medicación han sido mostrados como una posible explicación. Histológicamente, las glándulas son infiltradas con CD8 cuya función es desconocida. Ocasionalmente puede ocurrir dolor agudo y agrandamiento. Este puede estar asociado con infecciones virales las vías respiratorias altas y es usual que no existan consecuencias clínicas. Si embargo, cuando están acompañadas por otros signos o enfermedades bacterianas tales como fiebre, el niño puede ser evaluado por tratarse de una parotiditis bacteriana. En contraste para candidiasis, la inflamación parotídea parece no estar ocasionada por un pobre resultado.<sup>xxv</sup>

### **Xerostomía**

Las glándulas parótidas son las glándulas más frecuentemente afectadas por este padecimiento, sin embargo también resultan involucradas las demás glándulas mayores. Las enfermedades de las glándulas salivales corresponden a cambios cuantitativos en la saliva los cuales afectan la homeostasis de la cavidad oral y el motivo de morbilidad significativa durante la progresión del VIH.<sup>xxvi</sup>

### **Linfoma no Hodkin**

Los linfomas son lesiones que se componen de proliferaciones de células tipo B e inmunoblastos. Son poco frecuentes dentro de la cavidad oral y se caracterizan por tener los bordes elevados e indurados. Las lesiones se caracterizan por su presentación y crecimiento rápidos y presentan una pronta ulceración.

### **Sarcoma de Kaposi**

Son lesiones vasculares maculares o nodulares que se presentan en forma aislada o múltiple en la mucosa y la piel de los pacientes infectados por el VIH, las lesiones están constituidas

por células endoteliales atípicas en proliferación y son un signo de que el paciente padece SIDA.

Se han registrado hasta 40 manifestaciones orales en pacientes que presentan el virus de la inmunodeficiencia humana. Las lesiones orales causan gran incomodidad y otros problemas, aún si son prontamente tratadas. Estas pueden ser las primeras características clínicas de la infección con VIH y conducir a su diagnóstico. Su presencia es una indicación de inmunodeficiencia y pronostican el progreso de la enfermedad<sup>xxvii</sup>

De todas las lesiones orales que se presentan en pacientes VIH+, la Candidiasis es la infección micótica más común en la mucosa oral. En los pacientes pediátricos con VIH + la lesión oral más frecuente es la candidiasis oral.<sup>xxviii</sup> Esta causada por un sobredesarrollo superficial de hongos, el hongo más común en este tipo de infecciones es la *Candida albicans* que es un hongo oportunista que se puede encontrar en la cavidad oral, tracto gastrointestinal y vagina.<sup>xxix</sup> Se ha observado que existen tres tipos de manifestación de la candidiasis en pacientes pediátricos: Candidiasis pseudomembranosa, Candidiasis eritematosa y la Queilitis angular. Clínicamente estas aparecen ya sea como una lesión difusa, cruenta o en forma de placas blancas en la mucosa. Aparecen en personas inmunosuprimidas, particularmente en niños y adolescentes con VIH<sup>xxx</sup>.

La presencia de candidiasis en niños con VIH esta posiblemente relacionada con la disminución de los niveles de los linfocitos CD4 y la presencia de placa dental bacteriana.<sup>xxxi</sup>

Las manifestaciones periodontales en personas portadoras del HIV, fueron reportadas por primera vez en el año de 1987<sup>xxxii</sup>.

Teniendo en cuenta que la Enfermedad Periodontal se presenta frecuentemente en personas que viven con la enfermedad VIH, se han reportado tres presentaciones únicas de la enfermedad periodontal en esta población de pacientes: El eritema Gingival Lineal discutido anteriormente, la Gingivitis Ulcerativa Necrotizante (GUN) y la Periodontitis Ulcerativa Necrotizante (PUN).

Eritema Gingival Lineal (EGL). Se trata de una enfermedad periodontal que se presenta como una banda roja a lo largo del margen gingival, que puede estar o no acompañada por sangrado ocasional e incomodidad. El EGL se ve más frecuentemente asociado a los dientes anteriores, pero comúnmente se extiende a los dientes posteriores. Se puede presentar también en la encía adherida y no adherida como parches parecidos a petequias. La investigación ha indicado que puede haber una relación entre la colonización subgingival de especies de *Cándida* y algunas condiciones periodontales relacionadas al VIH, incluyendo el EGL<sup>xxxiii</sup>. La clasificación más reciente de Enfermedades Periodontales por la American Academy of Periodontology, agrupa el EGL bajo el tipo "enfermedad gingival de origen micótico"<sup>xxxiv</sup>

Según las estimaciones realizadas por la Organización Mundial de la Salud (OMS), se dice que aproximadamente se infectan 1600 niños diariamente a nivel mundial y que el 90% de los casos ocurre en países tercermundistas. La mayor parte de los niños se infectan con el virus in útero, al momento de nacer, o durante la lactancia.<sup>xxxv</sup>



La infección del virus del VIH por saliva es muy poco común, no así cuando se trata de fluidos vaginales, calostro o leche materna ya que estos son una forma muy exitosa de contagio por vía oral. En el caso de los pacientes pediátricos la forma más frecuente de contagio es la llama infección vertical (de la madre al hijo), ya que en la mayoría de los casos se ha comprobado que una gran parte de los niños se infectaron perinatalmente y otros posnatalmente <sup>xxxvi</sup>. Esto nos indica que no sólo existe un alto riesgo de que el producto se infecte durante el embarazo, si no que puede contraer el virus al momento del nacimiento inclusive después de el mismo, algunos autores recomiendan para evitar las infecciones el dar un tratamiento antirretroviral adecuado para cada caso, además de prevenir la aparición de otros factores como ulceraciones vaginales o candidiasis. <sup>xxxvii</sup>

### III.3 Categorías Clínicas e Inmunológicas

En el caso de los pacientes pediátricos VIH+, se han realizado las clasificaciones para los estadios de infección de los mismos. La clasificación es la siguiente: tres categorías clínicas y tres categorías inmunológicas. <sup>xxxviii</sup>

<b>Categoría Clínica</b>	<b>Descripción</b>
Categoría N	<b>No sintomática. No hay signos ni síntomas considerados como resultado de la infección por VIH.</b>
Categoría A	<b>Medianamente sintomática. Presencia de linfadenopatías (&gt;0.5cm en más de dos sitios) hepatomegalia, esplenomegalia, dematitis, parotiditis, infección persistente o recurrente de vías respiratorias, sinusitis u otitis media.</b>
Categoría B	<b>Sintomatología moderada. Anemia, neutropenia o trombocitopenia persistente por más de 30 días, meningitis bacteriana, neumonía o sepsis; candidiasis orofaríngea persistente en niños mayores de 6 meses de edad; cardiopatía infección por citomegalovirus; diarrea recurrente o crónica, hepatitis, estomatitis recurrente por herpes simple, herpes zoster, neuropatía, fiebre persistente toxoplasmosis; varicela diseminada.</b>
Categoría C	<b>Síntomas severos. Infecciones serias, Múltiples o recurrentes por bacterias (septicemia, meningitis, abscesos), candidiasis esofágica o pulmonar; coccidiomicosis diseminada, criptococosis; citomegalovirus; encefalopatías; infecciones por herpes simple; histoplasmosis; sarcoma de Kaposi; linfomas; Tuberculosis; Pneumocitis carinii,; salmonela; toxoplasmosis.</b>

## **Categorías Clínicas**

**Categoría N:** No sintomática. No hay signos ni síntomas considerados como resultado de la infección por VIH.

**Categoría A:** Medianamente sintomática. Presencia de linfadenopatías (>0.5cm en más de dos sitios) hepatomegalia, esplenomegalia, dermatitis, parotiditis, infección persistente o recurrente de vías respiratorias, sinusitis u otitis media.

**Categoría B:** Sintomatología moderada. Anemia, neutropenia o trombocitopenia persistente por más de 30 días, meningitis bacteriana, neumonía o sepsis; candidiasis orofaríngea persistente en niños mayores de 6 meses de edad; cardiopatía infección por citomegalovirus; diarrea recurrente o crónica, hepatitis, estomatitis recurrente por herpes simple, herpes zoster, neuropatía, fiebre persistente toxoplasmosis; varicela diseminada.

**Categoría C:** Síntomas severos. Infecciones serias, Múltiples o recurrentes por bacterias (septicemia, meningitis, abscesos), candidiasis esofágica o pulmonar; coccidiomicosis diseminada, criptococosis; citomegalovirus; encefalopatías; infecciones por herpes simple; histoplasmosis; sarcoma de Kaposi; linfomas; Tuberculosis; Pneumocitis carinii; salmonela; toxoplasmosis.

## **Categorías Inmunológicas**

### **Clasificación de Linfocitos T CD4 en niños**

La clasificación se hace relacionando la cantidad de linfocitos CD4/ml con la edad, de ahí surgen tres categorías:

- 1) sin evidencia de inmunosupresión,
- 2) Inmunosupresión moderada
- 3) Inmunosupresión severa.<sup>xxxix</sup>

## Categorías Inmunológicas

Categoría inmunológica	Edad de los niños					
	< 12 meses		1-5 años		6-15 años	
	ml	%	ml	%	ml	%
<b>A: Sin evidencia de inmunosupresión</b>	>1500	>25	>1000	>25	>500	>25
<b>B: Evidencia de supresión moderada</b>	750-1499	15-24	500-999	15-24	200-499	15-20
<b>C: Inmunosupresión severa</b>	<750	<15	<500	<15	<200	<15

Estas categorías inmunológicas están basadas específicamente en la edad de los pacientes, el conteo de Linfocitos T CD4 y el porcentaje total de los linfocitos.

Además de las dos clasificaciones anteriores, se mencionan algunas subpoblaciones dentro de las clasificaciones de pacientes pediátricos. Como el de perfil de progresión clínica. Se han descrito pacientes pediátricos denominados rápidos progresores, en donde su experiencia del curso de la enfermedad es muy rápida y se manifiesta con signos severos desde los primeros meses de edad con la presencia de enfermedades como encefalopatía progresiva y enfermedades oportunistas. Se describieron también pacientes que cursan con patrones crónicos de progresión de la enfermedad y a los cuales se les denomina progresores lentos. Estos niños pueden presentar signos clínicos y alteraciones inmunológicas después de los 2 a 3 años de edad. Dentro de esta clasificación se encuentran los denominados niños sobrevivientes largos, los cuales fueron infectados verticalmente y tienen más de 8 años de edad.<sup>x1</sup>

---

<sup>i</sup> Dr. Eladio Miguel Traviesas Herrera y Dra. Lourdes Armas Portela. Prevalencia y gravedad de las periodontopatías en pacientes portadores de VIH. Rev Cubana Estomatol .Facultad de Estomatología Instituto Superior de Ciencias Médicas de La Habana 2002 Vol 39 pg 3

<sup>ii</sup> Odontostomatología y SIDA. Editorial Velasco. España 1999.

<sup>iii</sup> Adrian Mindel, Melinda Tenant . Natural history and management of early HIV infection. ABC of AIDS. BMJ Vol 322, pg 1290-1293 May 2001.

<sup>iv</sup> Begg MD, Lamster IB, Panageas KS, Mitchell-Lewis D, Phelan JA, Grbic JT. A prospective study of oral lesions and their predictive value for progression of HIV disease. Oral Dis. 1997 Sep; 3(3): 176-83. Related Articles, Links Center for Oral HIV Studies, School of Public Health, Columbia University, New York, NY 10032, USA.

<sup>v</sup> Simonds RJ, Oxtoby MJ, Caldwell MB et al Penumocistis carinii pneumonia among US children with perinatally acquired HIV infection. JAMA 1993; 270: 470-473

<sup>vi</sup> Mayaux MJ, Burgard M, Teglas JP et al Neonatal characteristics in rapidly progressive perinatally acquired HIV-1 disease. JAMA 1996; 275: 606-610.

<sup>vii</sup> ( OleskeJ, Minnefor A, Cooper R. Immune deficiency syndrome in children. Journal Am Med Association. Vol 249, pg 2345-2349, 1983)

<sup>viii</sup> Johns Hopkins University School of Nursing, Baltimore, Maryland 21205, USA. The natural history, current status, and future trends of HIV infection. Lears MK, Alwood KS. : Lippincotts Prim Care Pract. 2000 Jan-Feb; 4(1): 1-19

<sup>ix</sup> Diz Dios P, Ocampo A, Miralles C. Changing prevalence of human immunodeficiency virus-associated oral lesions. Oral Surg Oral Med Oral Pathol Oral Radiol Endod 2000 October 403-4.

<sup>x</sup> Classification and diagnostic criteria for oral lesions in HIV infection. Journal Oral Pathology and Med 1993 Vol 22. pg 289-91.

<sup>xi</sup> Greenspan JS, Barr CE, Sciubba. Oral manifestations of HIV infection: definitions, diagnostic criteria and principales of therapy. Oral Surg, Oral Med, Oral Path. 1992 , Vol 73 pp 142-144

- 
- <sup>xii</sup> Axell T, Azul AM, Challacombe SJ, Ficarra G, Flint, Greenspan D, Greenspan J, Hammere C., et al. Classification and diagnostic criteria for oral lesions in VIH infection. EC- Clearinghouse on Oral problems related to VIH lesions in VIH infection. *J Oral Pathol Med* 1993, Vol 22 pp 289-291
- <sup>xiii</sup> Jabra-Rizk, M. A., S. M. S. Ferreira, M. Sabet, W. A. Falkler, W. G. Merz, and T. F. Meiller. 2001. Recovery of *Candida dubliniensis* and other yeasts from human immunodeficiency virus-associated periodontal lesions. *J. Clin. Microbiol.*
- <sup>xiv</sup> Flaitz, C. M & Hicks, M. J. Oral candidiasis in children with immune suppression: clinical appearance and therapeutic considerations. *ASDC J Dent Children* 66, 161-166 1999.
- <sup>xv</sup> Main, D.M.G. Acute herpetic stomatitis: referrals to Leeds Dental Hospital 1978-1987. *Br Dent J.* 166, 14-16. 1989.
- <sup>xvi</sup> Corey, L. Spear, P.G. Infections with herpes simplex virus (Part I) *N Engl J Med* 1986 .314. 686-691
- <sup>xvii</sup> Costa LR, Villena RS, Sucasas PS, Birma BG, Oral Finding in pediatric AIDS: a case control study in Brazilian children. *ASDC* 1998, 65; 186-90
- <sup>xviii</sup> Ferguson FS, Archard H, Nuovo G, et al. Hairy leukoplakia in a child with AIDS: A rare symptom case. *Am J Pediatr Dent* 1993;15:280-281
- <sup>xix</sup> Grbic JT, Mitchell-Lewis DA, Fine JB, Phelan JA, Bucklan RS, Zambon JJ, Lamster IB. The relationship of candidiasis to linear gingival erythema in HIV-infected homosexual men and parenteral drug users. Division of Periodontics, Columbia University School of Dental and Oral Surgery, New York, NY, USA. *J Periodontol.* 1995 Jan;66(1):30-7
- <sup>xx</sup> Leggott, P.J. Oral Manifestations on HIV infection in children. *Oral Surg, Oral Med, Oral Pathol* 1992, 73:865-72
- <sup>xxi</sup> Holmstrup, P., and J. Westergaard. 1998. HIV infections and periodontal diseases. *J. Periodontol.* 18:37-46.
- <sup>xxii</sup> Lucht, E., A. Heimdahl, and C. E. Nord. 1991. Periodontal disease in HIV-infected patients in relation to lymphocyte subsets and specific microorganisms. *J. Clin. Periodontol.* 18:252-256
- <sup>xxiii</sup> Klein, R. S., C. A. Harris, C. B. Small, B. Moll, M. Lesser, and G. H. Friedland. 1984. Oral candidiasis in high-risk patients as the initial manifestations of the acquired immunodeficiency syndrome. *N. Engl. J. Med.* 9:354-358.
- <sup>xxiv</sup> Ramos-Gomez FJ, Flaitz C, Catapano P, et al. Classification, diagnostic criteria, and treatment recommendations for orofacial manifestations in HIV-infected pediatric patients. Collaborative Workgroup on Oral Manifestations of Pediatric HIV Infection. *J Clin Pediatr Dent* 1999;23:85-96.
- <sup>xxv</sup> Okunseri C, Badner V, Wiznia A, et al. Prevalence of oral lesions and percent CD4 lymphocyte in HIV-infected children on antiretroviral therapy. *AIDS Patient Care STDs* 2003;17:5-11.T-
- <sup>xxvi</sup> Journal of Clinical Microbiology, December 2004, p. 5925-5927, Vol. 42, No. 12. M. B. Portela, I. P. R. Souza, E. M. M. B. Costa, A. N. Hagler, R. M. A. Soares, and A. L. S. Santos
- <sup>xxvii</sup> Patton LL, McKaig R, Strauss R, Rogers D, Enron JJ Jr. Changing prevalence of oral manifestations of human immunodeficiency virus in the era of protease inhibitor therapy. *Oral Surg Oral Med Oral Pathol Oral Radiol Endod* 2000;90:299-304.
- <sup>xxviii</sup> Nicolatou O, Theodorou M, Mostrou G, Oral Lesions in children with perinatally acquired human immunodeficiency virus infection. *Journal of Oral Pathology and Medicine.* Vol 28, pg 49-53, 1999
- <sup>xxix</sup> Tae-Ju Oh, Robert Eber and Hom-Lay Wang. Periodontal diseases in the child and adolescent *Journal Of Clinical Periodontology* Volume 29 Issue 5 Page 400 - May 2002

- 
- <sup>xxx</sup> Flaitz & Hicks 1999). Flaitz, C. M. & Hicks, M. J. (1999) Oral candidiasis in children with immune suppression: clinical appearance and therapeutic considerations. *ASDC J Dent Children* **66**, 161-166.
- <sup>xxx</sup> F.J. Ramos-Gomez, A. Petru, J.F. Hilton, A.J. Canchola, D. Wara & J.S. Greenspan. Oral manifestations and dental status in paediatric HIV infection *International Journal of Paediatric Dentistry* Volume 10 Issue 1 Page 3 - March 2000
- <sup>xxxii</sup> Lamster IB, Grbic JT, Mitchell-Lewis DA, Begg MD, Mitchell A. New concepts regarding the pathogenesis of periodontal disease in HIV infection. *Ann Periodontol.* 1998 Jul; 3(1): 62-75. Columbia University School of Dental and Oral Surgery, Division of Periodontics, New York, NY, USA.
- <sup>xxxiii</sup> Lamster IB, Grbic JT, Mitchell-Lewis DA, Begg MD, Mitchell A. New concepts regarding the pathogenesis of periodontal disease in HIV infection. *Ann Periodontology.* 1998 Jul;3(1):62-75.
- <sup>xxxiv</sup> Yeung SC. HIV infection and periodontal disease. *Ann R Australas Coll Dent Surg* 2000 Oct;15:331-4.
- <sup>xxxv</sup> Kozinetz CA Epidemiology of HIV/AIDS in developing countries: The children IDS patient Care and STDs , 2001; 15.
- <sup>xxxvi</sup> Embree, Njenga, Nagelkerke Plummmer, Ramdahin. Risk factors for postnatal mother-child transmission of HIV-1 AIDS 2000; 14, 16 ; 2535-2541
- <sup>xxxvii</sup> John GC, Nduarti BA , Panteleef D, Mwatha A, Overbaugh J, Bwayo J, Ndinya-Achola JO and Kreiss, JK Correlates of Mother to child Human Immunodeficiency Type1 (HIV1) Transmission. Association with maternal plasma HIV1 RNA Load Genital HIV-1 DNA Shedding, and Breast infections. *The journal of infections Diseases.* 2001; 183: pp 206-212
- <sup>xxxviii</sup> Cervia J. HIV/AIDS Rounds: HIV in children. *AIDS Patient care and STDs* 1999; 13 (3) 165-73
- <sup>xxxix</sup> Revised pediatric HIV classification system. *Pediatric Dentistry.* 1996; 18 (2) pp 104-105
- <sup>xl</sup> Salvini F, Scarlatti G, Bossi A, Pinzani R, Zibordi F, Giovanettoni C and Plebani A follow-Up of vertically infected Long-Surviving Children . *AIDS Patient care and STDs* 2001 15(2) 59-65

## **PLANTEAMIENTO DEL PROBLEMA**

De acuerdo con la mayoría de las clasificaciones hechas a nivel mundial , el Eritema Gingival Lineal a nivel pediátrico es una lesión fuertemente asociada al VIH, pero en otros casos la mencionan solo como una forma más de gingivitis que se presenta en niños y otros autores inclusive dicen que es una forma de gingivitis de la erupción.

Sin embargo es importante determinar si se trata de una lesión netamente periodontal o una forma más de candidiasis.

## **JUSTIFICACIÓN**

El Eritema Gingival Lineal (EGL), aparece como una banda roja a lo largo de la encía marginal. Es un tipo de lesión que sigue causando controversia hasta nuestros días ya que se le clasifica de distintas formas. Algunos autores la consideran una forma de candidiasis y otros la consideran como una lesión asociada y posiblemente precursora de la enfermedad, formalmente llamada Gingivitis-HIV. El EGL puede ser difícil de distinguir de la gingivitis convencional. Aparece como una banda roja a lo largo de la encía marginal.

Por esto resulta importante determinar si el Eritema Gingival Lineal es una lesión con etiología micótica o es simplemente una lesión que precede a una enfermedad periodontal

## **HIPÓTESIS**

Al ser el Eritema Gingival Lineal una lesión fuertemente asociada al VIH se encuentra en la gran mayoría de pacientes pediátricos VIH + con lesiones orales y esta asociada a la presencia de Candida.

## **OBJETIVO**

Establecer la prevalencia del Eritema Gingival Lineal en una población infantil VIH+ y determinar si esta pudiera estar relacionada con la presencia de candida.

## **METODOLOGÍA**

### **Tipo de Estudio**

Se trata de un estudio de tipo correlacional, longitudinal, no experimental.

Se incluirán pacientes pediátricos VIH positivos que son atendidos en la Clínica de Inmunodeficiencia del Hospital General de México.

### **Criterios de Inclusión**

- Pacientes pediátricos masculinos y femeninos con edades de 2 a 17 años.
- Pacientes que tengan diagnóstico confirmado de SIDA o de seropositividad al VIH.
- Pacientes que se encuentran bajo tratamiento médico.

### **Criterios de Exclusión**

- Pacientes que no se encuentren en el rango de edad antes descrito.
- Pacientes con otro tipo de inmunodeficiencia.

## **MÉTODO**

Se revisaron intraoralmente a los pacientes cada 2 meses, para localizar las lesiones de Eritema Gingival Lineal, con ayuda de espejos bucales desechables. Una vez localizada la lesión se tomó la muestra con un hisopo y se hizo un cultivo de ella en un medio de cultivo adecuado para *Candida*, en este caso Cromo Agar *Candida*. Se colocaron los medios de cultivo en una incubadora a 37 grados centígrados de temperatura durante 72 horas. Se observarán los medios de cultivo después de 72 horas para ver si hubo crecimiento del hongo.

### **Recolección de los datos obtenidos.**

Los datos obtenidos se anotaron en la hoja diseñada para tal fin.

Una vez terminada la recolección de los datos se realizó una correlación entre la presencia de *Candida* y el eritema gingival lineal en pacientes con diagnóstico de VIH positivo.

### **Datos demográficos.**

Se examinaron a un total de 56 niños a VIH positivos, pacientes del Hospital General de México para buscar lesiones orales que pudieran estar presentes. Aunque en este estudio se hablara únicamente de los niños que tuvieron 3 revisiones y estos fueron 37:

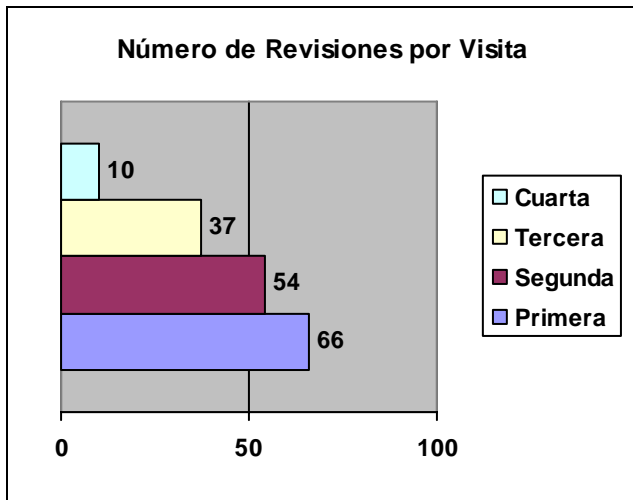
- 18 niños
- 19 niñas

Con una edad promedio de 6 años 8 meses. Tratamiento antiretroviral, conteos de CD4 y cargas virales.



## RESULTADOS

El número máximo de revisiones orales en cada niño fue de 5 en un lapso de tiempo de un año y el mínimo de una. Para este estudio solo se consideraron a los niños que tenían 3 revisiones. Con lo cual se tomaran en cuenta a 37 niños de los cuales 19 fueron del sexo femenino y 18 del sexo masculino. Las revisiones se realizaron cada dos meses.

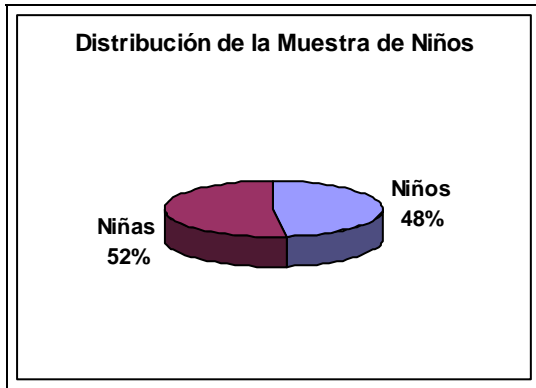


Gráfica 1

En este estudio se revisaron 56 niños, con un máximo de 5 revisiones por niño y una revisión como mínimo. El número total de revisiones fue de 167. En el primer día de observación se revisaron un total de 66 niños, en la segunda visita 54, en la tercera 37, en la cuarta 10 y en la quinta visita sólo una revisión.

Aunque el número total de niños que participaron en este estudio fue de 56, no se tomaron en cuenta a todos y únicamente se seleccionaron 37 niños para este estudio, de los cuales se consideró como requisito indispensable el que tuvieran 3 revisiones.

De estos 37 niños, 19 son niños (el 48%) y 18 son niñas (el otro 52%).



Gráfica 2

**TABLA I**

**Género y Edad**

Edad	1	2	3	4	5	6	7	8	9	10	11	12	13	14	15	16	17	Total
Niños	0	2	3	1	1	2	3	2	1	0	2	0	4	0	0	0	0	18
Niñas	0	0	1	5	3	2	3	1	1	1	0	1	0	0	0	1	0	19
Total	0	2	4	6	4	4	6	3	2	1	2	1	4	0	0	1	0	37

**TABLA II**

**Rangos de Edades y Género**

Edades	Niños	Niñas
De 1 a 4	6	6
De 5 a 8	5	9
De 9 a 12	3	3
De 13 a 16	4	1

**LESIONES**

El número de lesiones encontradas en un total de 167 revisiones que se realizaron al cabo de un año 7 meses, fue de 57. Sin embargo se hará mención únicamente a las tres primeras

visitas por los motivos antes mencionados de inclusión. Por lo cual sólo se hará referencia a que se encontraron un total de 38 lesiones orales durante las tres revisiones.

El porcentaje y número de lesiones orales presentadas en cada visita fueron las siguientes: En la primera visita al realizar las revisiones se encontraron 10 lesiones orales, de las cuales 4 fueron encontradas en niños (40%) y las 6 lesiones restantes fueron encontradas en niñas (60%).

En la segunda visita se encontraron 15 lesiones, de las cuales 4 fueron encontradas en niños (26.6%) y las 11 lesiones restantes fueron encontradas en niñas que representan un 73.3%.

En la tercera visita se encontraron 13 lesiones de las cuales 4 fueron encontradas en niños (31%) y las 9 restantes se localizaron en niñas con un 69% de ellas.

**TABLA III**  
**Incidencia/ Frecuencia de Lesiones Orales**

<b>Lesión Oral</b>	<b>Primera revisión</b>	<b>Segunda revisión</b>	<b>Tercera revisión</b>	<b>Incidencia/ Frecuencia</b>	<b>Pacientes revisados</b>
Cándida Eritematosa	4	8	3	15	37
Herpes	0	0	0	15	37
Leucoplasia Velloso	0	0	0	15	37
Papiloma	0	0	0	15	37
Eritema Gingival Lineal	0	1	0	16	37
Queilitis Angular	1	1	0	18	37
Agrandamiento Parotídeo	0	2	0	20	37
Xerostomía	1	0	0	21	37
Ulceras de Origen	1	1	3	26	37

<b>Lesión Oral</b>	<b>Primera revisión</b>	<b>Segunda revisión</b>	<b>Tercera revisión</b>	<b>Incidencia/ Frecuencia</b>	<b>Pacientes revisados</b>
Desconocido					
Neoplasias Asociadas a VIH	<b>0</b>	<b>0</b>	<b>0</b>	<b>26</b>	37
Gingivitis o Periodontitis Asociada a VIH	<b>1</b>	<b>1</b>	<b>0</b>	<b>28</b>	37
Cándida Pseudomembranosa	<b>0</b>	<b>0</b>	<b>1</b>	<b>29</b>	37
Otras Lesiones	<b>2</b>	<b>1</b>	<b>6</b>	<b>38</b>	37
% de lesiones localizadas	<b>25.6</b>	<b>38.5</b>	<b>35.9</b>	<b>100</b>	37
<b>TOTAL DE LESIONES</b>	<b>10</b>	<b>15</b>	<b>13</b>	<b>38</b>	

En la primera revisión se encontraron las siguientes lesiones:

**TABLA IV  
PRIMERA REVISIÓN**

<b>Genero</b>	<b>No de Lesiones</b>	<b>Tipo de Lesiones</b>
<b>Niños</b>	<b>4</b>	<b>Queilitis angular</b> <b>Otras lesiones</b>
<b>Niñas</b>	<b>6</b>	<b>Cándida Eritematosa</b> <b>Cándida Eritematosa</b> <b>Cándida Eritematosa</b> <b>Gingivitis asociada a SIDA</b> <b>Úlcera de Origen desconocido</b> <b>Xerostomía</b> <b>Cándida Eritematosa</b>

En la segunda revisión se encontraron las siguientes lesiones:

**TABLA V**

## SEGUNDA REVISIÓN

Genero	No de Lesiones	Tipo de Lesiones
Niños	4	<ul style="list-style-type: none"> <li>Úlcera de Origen desconocido</li> <li>Queilitis Angular</li> <li>Cándida Eritematosa</li> </ul>
Niñas	11	<ul style="list-style-type: none"> <li>Cándida Eritematosa</li> <li>Cándida y Agrandamiento Parotideo</li> <li>Cándida Eritematosa</li> <li>Agrandamiento Parotideo</li> <li>Cándida Eritematosa</li> <li>Gingivitis asociada a SIDA</li> <li>Cándida Eritematosa</li> <li>Otras Lesiones</li> <li>Cándida Eritematosa</li> <li>Cándida Eritematosa</li> <li>Cándida Eritematosa</li> <li>Eritema Gingival Lineal</li> </ul>

En esta segunda revisión se encontró el único caso de Eritema Gingival Lineal. La lesión fue encontrada en un paciente de sexo femenino, con 9 años de edad. Esta misma paciente presentó lesiones orales en las tres revisiones, en la primera revisión presentó Xerostomía, en la segunda revisión Eritema Gingival Lineal y en la tercera revisión gingivitis. Los resultados de las muestras que se le tomaron fueron positivos a la candida albicans.

En la tercera revisión se encontraron las siguientes lesiones:

**TABLA VI**  
**TERCERA REVISIÓN**

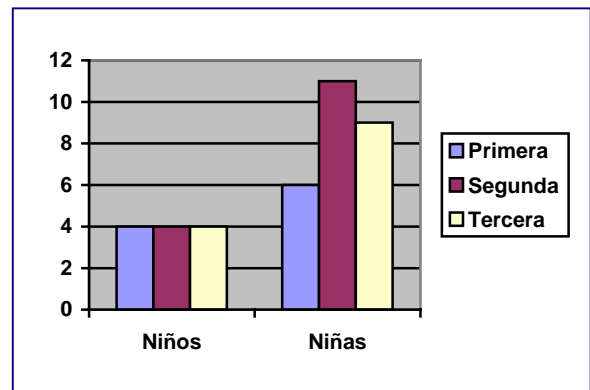
Genero	No de Lesiones	Tipo de Lesiones
Niños	4	<ul style="list-style-type: none"> <li>Cándida Eritematosa</li> <li>Cándida Eritematosa</li> <li>Cándida Eritematosa</li> <li>Cándida</li> </ul>
Niñas	9	<ul style="list-style-type: none"> <li>Pseudomembranosa</li> <li>Úlcera de Origen Desconocido</li> <li>Otras Lesiones (depapilación)</li> <li>Otras Lesiones (depapilación)</li> <li>Úlcera de Origen</li> </ul>

No de Lesiones		Tipo de Lesiones
		Desconocido Otras Lesiones (gingivitis) Ulcera de Origen Desconocido Otras Lesiones (gingivitis) Otras Lesiones (gingivitis) Otras Lesiones (gingivitis)

**TABLA**  
**Gráfica 3**

**VII**

LESIONES ORALES				
<b>Primera revisión</b>	Niños	4	lesiones	40%
	Niñas	6	lesiones	60%
<b>Segunda revisión</b>	Niños	4	lesiones	26.6%
	Niñas	11	lesiones	73.3%
<b>Tercera revisión</b>	Niños	4	lesiones	31%
	Niñas	9	lesiones	69%



## CLASIFICACIÓN INMUNOLÓGICA Y VIROLÓGICA

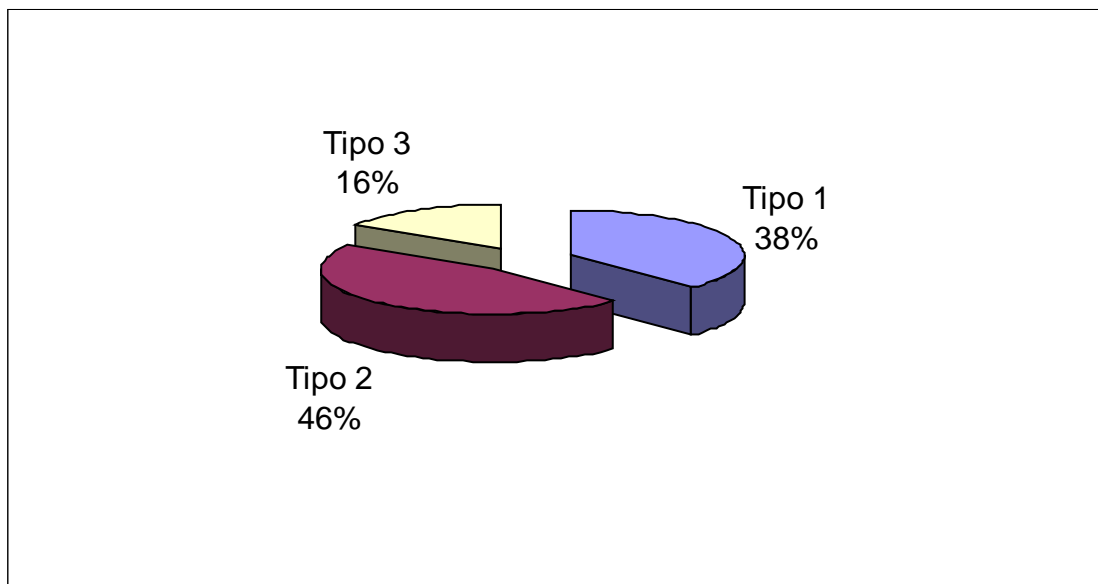
De los grupos CD4 de acuerdo a la clasificación antes citada de los 37 niños revisados, los pertenecientes al Tipo 1 de esta clasificación fueron 14 (37.8%), los niños pertenecientes al Tipo 2 fueron 17 (46%) y los pertenecientes al Tipo 3 fueron 6 (16.2%).

**TABLA VIII**  
**Grupos CD4**

GRUPOS CD4			
<b>Tipo 1</b>	14 niños	Hombres	7 total 50%
	37.8%	Mujeres	7 total 50%
<b>Tipo 2</b>	17 niños	Hombres	7 total 41%
	46%	Mujeres	10 total 59%
<b>Tipo 3</b>	6 niños	Hombres	4 total 66.7%

	16.2%	Mujeres	2 total 33.3 %
--	-------	---------	----------------

### CLASIFICACIÓN POR GRUPOS CD4



Grá

fica 4

### GRUPOS CV

**CARGA VIRAL.** En este caso 7 niños no pudieron ser clasificados ya que carecieron de valores o carga indetectable o menor de 10,000 copias.

**TABLA IX**

GRUPOS CV		
<b>Sin clasificación</b> 7 Niños 19.4%	Hombres	1 total 14.3%
	Mujeres	6 total 85.7%
<b>Clasificación 1</b> 20 Niños 55.6%	Hombres	12 total 40%
	Mujeres	8 total 60%
<b>Clasificación 2</b> 6 Niños 16.7%	Hombres	3 total 50%
	Mujeres	3 total 50%

<b>Clasificación 3</b> 8.3%	3 Niños	Hombres	2 total 66.7%
		Mujeres	1 total 33.3%

### Estado Inmunológico y Cargas Virales

Con respecto al estado inmunológico y a los resultados de las categorías virales se muestra únicamente el resultado de la primera revisión de los niños, no así el resultado de la segunda y tercera revisión que se realizó cada dos meses.

En la segunda revisión se encontró el único caso de Eritema Gingival Lineal, en un total de 37 niños con 3 revisiones en las cuales se hallaron un total de 38 lesiones en conjunto de las 3 revisiones.

El único caso de Eritema Gingival Lineal, se encontró en una niña de 9 años de edad la cual adquirió la enfermedad vía peritoneal, pertenece al grupo CD4 número 1, con 1219(49.1%), grupo

CV 1 y carga viral < 400. En las tres revisiones que se le realizaron presentó lesiones orales, en la primera revisión presentó Xerostomía, en la segunda revisión Eritema Gingival Lineal y en la tercera revisión presentó Gingivitis.

Presentaba además un índice CPO de 1, con una caries presente, no se encontraba bajo tratamiento dental, pero sí bajo tratamiento antirretroviral.

El número total de pacientes con gingivitis es de 6 en un total de 38 lesiones.

En los resultados del cultivo realizado a los 37 niños, fueron los siguientes. En el único caso que se presentó el Eritema Gingival Lineal, fue en la niña identificada con el número 30, la cual podemos observar que resultó positiva a el cultivo de *Candida albicans*.

**TABLA X**  
**NIÑOS ACARREADORES DE CÁNDIDA**

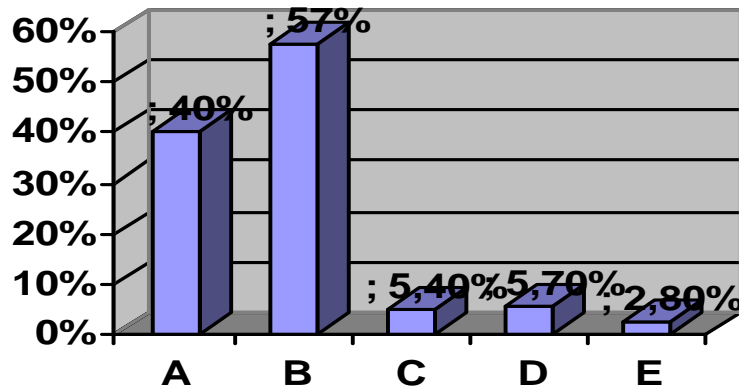
<b>PACIENTE</b>	<b>RESULTADO CULTIVO</b>	<b>DEI</b>
1	Negativo	
2	Negativo	
3	<i>C. albicans</i>	
4	<i>C. albicans, C. tropicallis</i>	
5	<i>C. albicans</i>	
6	<i>C. albicans, C krusei</i>	
7	Negativo	
8	Sin cultivo	
9	Sin cultivo	
10	Negativo	
11	<i>C. albicans</i>	
12	<i>C. albicans</i>	



13	Negativo
14	C. albicans
15	C. albicans
16	Negativo
17	C. krusei
18	C. albicans
19	Negativo
20	C. albicans
21	C. albicans
22	Negativo
23	C. albicans
24	C. albicans
25	Negativo
26	C. albicans
27	C. albicans
28	C. albicans
29	C. albicans
30	C. albicans
31	Negativo
32	C. albicans
33	Negativo
34	Negativo
35	Negativo
36	Negativo
37	C. albicans

Como se puede observar en estos resultados las cifras de los hallazgos encontrados fueron las siguientes con respecto al cultivo que se les realizo de cándida: 14 pacientes con resultado negativo al cultivo (40%), 2 pacientes sin cultivo ( 5.4%), 20 pacientes con C. Albicans (57%), 2 con C. krusei (5.7%) y 1 con C. tropicallis (2.8). En 2 pacientes podemos observar la presencia de 2 tipos distintos de Cándida: C. albicans con C. tropicallis y en el segundo caso C. albicans con C. krusei.

## Niños con Candida



Gráfica 5

## DISCUSIÓN

El objetivo principal del presente trabajo fué el de observar el Eritema Gingival Lineal, así como su relación con la presencia de candida en niños mexicanos VIH positivos.

Los tejidos que forman el periodonto comprenden la encía, el hueso alveolar, el ligamento periodontal y el cemento radicular. La encía sana tiene un color rosa pálido en algunos casos dependiendo de la raza y muestra puntilleo característico y tiene una consistencia firme. La encía libre se sitúa coronal a la inserción del tejido conjuntivo. Las enfermedades del periodonto pueden ocurrir en la zona marginal o apical. El Eritema Gingival Lineal se encuentra dentro de la clasificación de las enfermedades periodontales marginales inflamatorias. Las periodontopatías marginales son específicas de cada localización. Dentro de la misma dentición pueden observarse periodontos sanos y al mismo tiempo, diferentes periodontopatías marginales.

La Gingivitis se manifiesta clínicamente por el enrojecimiento de la encía libre, y en parte de la insertada. Además se puede observar una tumefacción variable. No ocurre pérdida de la inserción ni de tejido óseo. El puntilleo puede desaparecer en la mayor parte de los casos. La encía sangra con facilidad y no produce dolor. La Gingivitis es una lesión reversible.

La Gingivitis puede ocurrir ya en niños de 3 a 5 años con dentición temporal. Su prevalencia aumenta al comenzar la pubertad y disminuye después de los 14 años. Un 70 a 80 % de los niños sufre de gingivitis alguna vez.

En este estudio pudimos observar que el 18% de las lesiones que presentaron los niños, fué algún tipo de gingivitis, con un total de 7 casos sobre 38 lesiones. Y el 39.4% de las lesiones presentadas por los niños fueron algún tipo de candidiasis, con un total de 15 casos sobre 38 lesiones.

Es la gingivitis una inflamación del margen gingival libre, vinculada con la presencia de placa bacteriana y típicamente reversible, la remoción de la placa y mantenimiento de una adecuada higiene bucal ocasionan el retorno de la salud gingival. Por otro lado, la G-HIV

se caracteriza por no responder al tratamiento de remoción de placa. En los estudios realizados por Aguirre<sup>i</sup>, se describió a la candidiasis pseudomembranosa como la lesión más frecuente, no así en este estudio en el cual encontramos a la candidiasis eritematosa como el tipo más frecuente de candidiasis

El Eritema Gingival Lineal es una lesión que puede estar asociada a los cambios que sufre el periodonto durante la dentición temporal y permanente en los pacientes pediátricos. Basándose en la experiencia clínica, se dice que un gran porcentaje de niños VIH positivos presentan esta condición. Estas lesiones usualmente no causan problemas que interfieran con la nutrición. El Eritema Gingival Lineal se confina en los tejidos suaves del periodonto y rara vez se extiende sobre la mucosa alveolar. El más común de los casos es observar el Eritema Gingival Lineal como una banda eritematosa que sigue el trayecto de la encía marginal festoneando los dientes.<sup>ii</sup> En este estudio encontramos el EGL con las características antes descritas, sin embargo sólo se hizo el hallazgo de un solo caso.

A pesar de que la boca es un micro ambiente en el cual los microorganismos se encuentran de manera constante en el huésped, los tejidos blandos se infectan en raras ocasiones en individuos sanos. La etiología de la gingivitis relacionada con VIH permanece incierta, parece que el sistema inmune afectado contribuye a la patogénesis de las lesiones, algunos autores mencionan que el sobrecrecimiento de los patógenos durante los periodos en los cuales los mecanismos de defensa están afectados.<sup>iii</sup>

Existen manifestaciones orales que se emplean como indicadores importantes de diagnóstico y pronóstico de la enfermedad SIDA.<sup>iv</sup> Y se dio como resultado que la candidiasis oral es la lesión oral más frecuente que se presenta en los pacientes VIH o con SIDA. Mismos resultados son los que encontramos en este estudio.

A su vez la enfermedad micótica más frecuente encontrada en la cavidad oral es la candidiasis, en la cual se encuentra más común a la especie *C. Albicans*. Esta condición se presenta en el 75 % de los pacientes. Además la candidiasis entre individuos del grupo de riesgo es predictiva para el desarrollo posterior del SIDA.<sup>v</sup> Los resultados que arrojaron los cultivos en este estudio fueron que existía *Candida albicans* en el 57% de los casos.

La candidiasis bucal relacionada con infección VIH presenta diferentes formas clínicas, éstas incluyen a la candidiasis atrofica, pseudomembranosa, eritematosa y queilitis angular.<sup>vi</sup> En este estudio se encontró como lesión más común a la *Candida* eritematosa. Y la especie de *Candida* más frecuentemente encontrada fue la de *C. Albicans*., con una prevalencia de 20 sobre 35 cultivos.

Es cuestionable que una lesión que es relativamente rara hallar en los niños VIH positivos haya sido propuesta como una lesión fuertemente asociada a SIDA, de acuerdo con lo encontrado en este estudio ya que solo se encontró una lesión de Eritema Gingival Lineal; sin embargo no podemos decir que sean determinantes las conclusiones hechas después de los hallazgos obtenidos ya que el tamaño de la muestra no fue muy grande y las observaciones no se hicieron por un periodo prolongado de tiempo.

Aunque por otro lado podríamos decir que esta tesis podría proponer la necesidad de replantear la clasificación de las lesiones orales encontradas en niños VIH positivos.

---

<sup>i</sup> Aguirre JM, Echebarria M A , Ocina E, Ribacoba L, Montejo M. Reduction of VIH- associated oral lesions after highy active antiretroviral therapy. *Oral Surg Oral Med Oral Pathol Oral Endod* 1999; 88(2) : 114 115

<sup>ii</sup> Hauk M, Moss ME, Weinberg GA, et al. Delayed tooth eruption: Association with severity of HIV infection. *Pediatr Dent* 2001;23:260-262.

<sup>iii</sup> Gibbons RJ, Van Houte J. Bacterial adherence in oral microbial ecology . *Ann Rev Microbiol* 29:19

<sup>iv</sup> Nicolatou O, Theodoridou M, Velegaki A. Oral Lesions in children with perinatally acquired human immunodeficiency virus infection . *J Oral Path Med* 1999 28:49-53.

<sup>v</sup> Chandrasekar PH and Molinari JA: Oral Candidiasis: forerunner of adquired immunodeficiency syndrome AIDS. *Oral Surg* 1985 60: 532

<sup>vi</sup> Bendick C. Oral manifestations in cambodians whith VIH and AIDS . *J Oral Pathol Med* 2002; 31

## **CONCLUSIONES**

- 1.- Los niños VIH + presentan una prevalencia baja de Eritema Gingival Lineal.
- 2.- Esta baja prevalencia cuestiona su inclusión como lesión fuertemente asociada a SIDA.
- 3.- La probabilidad de que el Eritema Gingival Lineal sea una forma de Candidiasis existe.

## BIBLIOGRAFIA

- <sup>1</sup> Magis R, Del Río C, Epidemiología del VIH y del SIDA en México
- <sup>2</sup> Del Ojo Cordero y col: SIDA y piel. Edit Doma. Madrid 1989.
- <sup>3</sup> Oleske J, Minnefor, Coper R, et al. Immunodeficiency syndrome in children. JAMA. 1983;249: 2345-2349
- <sup>4</sup> Gaitán Cepeda L, Morales J, Sánchez L. Prevalence of Oral Lesions in Mexican Children with Perinatally Acquired HIV: Association with Immunologic Status, Viral Load, and Gender. AIDS PATIENT CARE and STD 2002 . 16; 4 . 151-156.
- <sup>5</sup> Gelbie M, Lucas V, Zervou N, A preliminary investigation of dental disease in children with HIV infection. Int Journal of Pediatric Dentistry 2000, 10; 13-18
- <sup>6</sup> Arendorf TM, Bredekamp B, Cloete CA, Sauer G. Oral Manifestations of HIV infection in 600 South African patients. J Oral Pathol Med. 1998 Apr; 27(4): 176-9.
- <sup>7</sup> Dr. Eladio Miguel Traviesas Herrera y Dra. Lourdes Armas Portela. Prevalencia y gravedad de las periodontopatías en pacientes portadores de VIH. Rev Cubana Estomatol .Facultad de Estomatología Instituto Superior de Ciencias Médicas de La Habana 2002 Vol 39 pg 3
- <sup>8</sup> Odontoestomatología y SIDA. Editorial Velasco. España 1999.
- <sup>9</sup> Adrian Mindel, Melinda Tenant . Natural history and management of early HIV infection. ABC of AIDS. BMJ Vol 322, pg 1290-1293 May 2001.
- <sup>10</sup> Begg MD, Lamster IB, Panageas KS, Mitchell-Lewis D, Phelan JA, Grbic JT.  
A prospective study of oral lesions and their predictive value for progression of HIV disease. Oral Dis. 1997 Sep; 3(3): 176-83. Related Articles, Links  
Center for Oral HIV Studies, School of Public Health, Columbia University, New York, NY 10032, USA.
- <sup>11</sup> Simonds RJ, Oxtoby MJ, Caldwell MB et al Penumocistis carinii pneumonia among US children with perinatally acquired HIV infection. JAMA 1993; 270: 470-473
- <sup>12</sup> Mayaux MJ, Burgard M, Teglas JP et al Neonatal characteristics in rapidly progressive perinatally acquired HIV-1 disease. JAMA 1996; 275: 606-610.
- <sup>13</sup> ( Oleske J, Minnefor A, Cooper R. Immune deficiency syndrome in children. Journal Am Med Association. Vol 249, pg 2345-2349, 1983)
- <sup>14</sup> Johns Hopkins University School of Nursing, Baltimore, Maryland 21205, USA. The natural history, current status, and future trends of HIV infection. Lears MK, Alwood KS. : Lippincotts Prim Care Pract. 2000 Jan-Feb; 4(1): 1-19
- <sup>15</sup> Diz Dios P, Ocampo A, Miralles C. Changing prevalence of human immunodeficiency virus-associated oral lesions. Oral Surg Oral Med Oral Pathol Oral Radiol Endod 2000 October 403-4.
- <sup>16</sup> Classification and diagnostic criteria for oral lesions in HIV infection. Journal Oral Pathology and Med 1993 Vol 22. pg 289-91.
- <sup>17</sup> Greenspan JS, Barr CE, Sciubba. Oral manifestations of HIV infection: definitions, diagnostic criteria and principles of therapy. Oral Surg, Oral Med, Oral Path. 1992 , Vol 73 pp 142-144
- <sup>18</sup> Axell T, Azul AM , Challacombe SJ, Ficarra G, Flint, Greenspan D, Greenspan J, Hammere C., et, al Clasification and diagnostic criteria for oral lesions in VIH infection. EC- Clearinghouse on Oral problems related to VIH lesions in VIH infection. J Oral Pathol Med 1993, Vol 22 pp 289-291

- <sup>19</sup> Jabra-Rizk, M. A., S. M. S. Ferreira, M. Sabet, W. A. Falkler, W. G. Merz, and T. F. Meiller. 2001. Recovery of *Candida dubliniensis* and other yeasts from human immunodeficiency virus-associated periodontal lesions. *J. Clin. Microbiol.*
- <sup>20</sup> Flaitz, C. M & Hicks, M. J. Oral candidiasis in children with immune suppression: clinical appearance and therapeutic considerations. *ASDC J Dent Children* 66, 161-166 1999.
- <sup>21</sup> Main, D.M:G Acute herpetic stomatitis: referrals to Leeds Dental Hospital 1978-1987. *Br Dent J.* 166, 14-16. 1989.
- <sup>22</sup> Corey, L. Spear, P.G. Infections with herpes simplex virus (Part I) *N Engl J Med* 1986 .314. 686-691
- <sup>23</sup> Costa LR, Villena RS, Sucasas PS, Birma BG, Oral Finding in pediatric AIDS: a case control study in Brazilian children. *ASDC* 1998, 65; 186-90
- <sup>24</sup> Ferguson FS, Archard H, Nuovo G, et al. Hairy leukoplakia in a child with AIDS: A rare symptom case. *Am J Pediatr Dent* 1993;15:280-281
- <sup>25</sup> Grbic JT, Mitchell-Lewis DA, Fine JB, Phelan JA, Bucklan RS, Zambon JJ, Lamster IB. The relationship of candidiasis to linear gingival erythema in HIV-infected homosexual men and parenteral drug users. Division of Periodontics, Columbia University School of Dental and Oral Surgery, New York, NY, USA. *J Periodontol.* 1995 Jan;66(1):30-7
- <sup>26</sup> Leggott P.J. Oral Manifestations on HIV infection in children. *Oral Surg, Oral Med, Oral Pathol* 1992, 73:865-72
- <sup>27</sup> Holmstrup, P., and J. Westergaard. 1998. HIV infections and periodontal diseases. *J. Periodontol.* 18:37-46.
- <sup>28</sup> Lucht, E., A. Heimdahl, and C. E. Nord. 1991. Periodontal disease in HIV-infected patients in relation to lymphocyte subsets and specific microorganisms. *J. Clin. Periodontol.* 18:252-256
- <sup>29</sup> Klein, R. S., C. A. Harris, C. B. Small, B. Moll, M. Lesser, and G. H. Friedland. 1984. Oral candidiasis in high-risk patients as the initial manifestations of the acquired immunodeficiency syndrome. *N. Engl. J. Med.* 9:354-358.
- <sup>30</sup> Ramos-Gomez FJ, Flaitz C, Catapano P, et al. Classification, diagnostic criteria, and treatment recommendations for orofacial manifestations in HIV-infected pediatric patients. Collaborative Workgroup on Oral Manifestations of Pediatric HIV Infection. *J Clin Pediatr Dent* 1999;23:85-96.
- <sup>31</sup> Okunseri C, Badner V, Wiznia A, et al. Prevalence of oral lesions and percent CD4 lymphocyte in HIV-infected children on antiretroviral therapy. *AIDS Patient Care STDs* 2003;17:5-11.T-
- <sup>32</sup> Journal of Clinical Microbiology, December 2004, p. 5925-5927, Vol. 42, No. 12. M. B. Portela, I. P. R. Souza, E. M. M. B. Costa, A. N. Hagler, R. M. A. Soares, and A. L. S. Santos
- <sup>33</sup> Patton LL, McKaig R, Strauss R, Rogers D, Enron JJ Jr. Changing prevalence of oral manifestations of human immunodeficiency virus in the era of protease inhibitor therapy. *Oral Surg Oral Med Oral Pathol Oral Radiol Endod* 2000;90:299-304.
- <sup>34</sup> Nicolatou O, Theodorium M, Mostrou G, Oral Lesions in children with perinatally acquired human immunodeficiency virus infection. *Journal of Oral Pathology and Medicine.* Vol 28, pg 49-53, 1999
- <sup>35</sup> Tae-Ju Oh, Robert Eber and Hom-Lay Wang. Periodontal diseases in the child and adolescent *Journal Of Clinical Periodontology* Volume 29 Issue 5 Page 400 - May 2002
- <sup>36</sup> Flaitz & Hicks 1999). Flaitz, C. M. & Hicks, M. J. (1999) Oral candidiasis in children with immune suppression: clinical appearance and therapeutic considerations. *ASDC J Dent Children* 66, 161-166.
- <sup>37</sup> F.J. Ramos-Gomez, A. Petru, J.F. Hilton, A.J. Canchola, D. Wara & J.S. Greenspan. Oral manifestations and dental status in paediatric HIV infection *International Journal of Paediatric Dentistry* Volume 10 Issue 1 Page 3 - March 2000
- <sup>38</sup> Lamster IB, Grbic JT, Mitchell-Lewis DA, Begg MD, Mitchell A. New concepts regarding the pathogenesis of periodontal disease in HIV infection. *Ann Periodontol.* 1998 Jul; 3(1): 62-75. Columbia University School of Dental and Oral Surgery, Division of Periodontics, New York, NY, USA.

- <sup>39</sup> Lamster IB, Grbic JT, Mitchell-Lewis DA, Begg MD, Mitchell A. New concepts regarding the pathogenesis of periodontal disease in HIV infection. *Ann Periodontology*. 1998 Jul;3(1):62-75.
- <sup>40</sup> Yeung SC. HIV infection and periodontal disease. *Ann R Australas Coll Dent Surg* 2000 Oct;15:331-4.
- <sup>41</sup> Kozinetz CA Epidemiology of HIV/AIDS in developing countries: The children IDS patient Care and STDs , 2001; 15.
- <sup>42</sup> Embree, Njenga, Nagelkerke Plummmer, Ramdahin. Risk factors for postnatal mother-child transmission of HIV-1 AIDS 2000; 14, 16 ; 2535-2541
- <sup>43</sup> John GC, Nduarti BA , Panteleef D, Mwatha A, Overbaugh J, Bwayo J, Ndinya-Achola JO and Kreiss, JK Correlates of Mother to child Human Immunodeficiency Type1 (HIV1) Transmission. Association with maternal plasma HIV1 RNA Load Genital HIV-1 DNA Shedding, and Brest infections. *The journal of infections Diseases*. 2001; 183: pp 206-212
- <sup>44</sup> Cervia J. HIV/AIDS Rounds: HIV in children. *AIDS Patient care and STDs* 1999; 13 (3) 165-73
- <sup>45</sup> Revised pediatric HIV classification system. *Pediatric Dentistry*. 1996; 18 (2) pp 104-105
- <sup>46</sup> Salvini F, Scarlatti G, Bossi A, Pinzani R, Zibordi F, Giovanettoni C and Plebani A follow-Up of vertically HIV-1 Infected Long-Superviving Children . *AIDS Patient care and STDs* 2001 15(2) 59-65
- <sup>47</sup> Aguirre JM, Echebarria M A , Ocina E, Ribacoba L, Montejo M. Reduction of VIH- associated oral lesions after highly active antiretroviral therapy. *Oral Surg Oral Med Oral Pathol Oral Endod* 1999; 88(2) : 114 115
- <sup>48</sup> Hauk M, Moss ME, Weinberg GA, et al. Delayed tooth eruption: Association with severity of HIV infection. *Pediatr Dent* 2001;23:260-262.
- <sup>49</sup> Gibbons RJ, Van Houte J. Bacterial adherence in oral microbial ecology . *Ann Rev Microbiol* 29:19
- <sup>50</sup> Nicolatou O, Theodoridou M, Velegraki A. Oral Lesions in children with perinatally acquired human immunodeficiency virus infection . *J Oral Path Med* 1999 28:49-53.
- <sup>51</sup> Chandrasekar PH and Molinari JA: Oral Candidiasis: forerunner of acquired immunodeficiency syndrome AIDS. *Oral Surg* 1985 60: 532
- <sup>52</sup> Bendick C. Oral manifestations in cambodians with VIH and AIDS . *J Oral Pathol Med* 2002; 31