



UNIVERSIDAD NACIONAL AUTÓNOMA DE MÉXICO
FACULTAD DE MEDICINA

INSTITUTO MEXICANO DEL SEGURO SOCIAL


HOSPITAL DE TRAUMATOLOGIA Y ORTOPEDIA
LOMAS VERDES

**Resultados Del Tratamiento Quirúrgico De Las Fracturas
Del Pílon Tibial, Mínima Invasión vs. Convencional.
Evolución A Dos Años.**

PRESENTA: DR ALEJANDRO CUEVAS SANDOVAL.

TUTOR ACADÉMICO: DR. SERGIO RODRIGUEZ RODRIGUEZ.

TUTOR METODOLÓGICO: DR. AMILCAR ESPINOSA AGUILAR.



México, D. F. enero de 2006



Universidad Nacional
Autónoma de México

Dirección General de Bibliotecas de la UNAM

Biblioteca Central



UNAM – Dirección General de Bibliotecas
Tesis Digitales
Restricciones de uso

DERECHOS RESERVADOS ©
PROHIBIDA SU REPRODUCCIÓN TOTAL O PARCIAL

Todo el material contenido en esta tesis esta protegido por la Ley Federal del Derecho de Autor (LFDA) de los Estados Unidos Mexicanos (México).

El uso de imágenes, fragmentos de videos, y demás material que sea objeto de protección de los derechos de autor, será exclusivamente para fines educativos e informativos y deberá citar la fuente donde la obtuvo mencionando el autor o autores. Cualquier uso distinto como el lucro, reproducción, edición o modificación, será perseguido y sancionado por el respectivo titular de los Derechos de Autor.

Agradecimiento

Dedico este trabajo a mi hijo y esposa, sin su apoyo no hubiera sido posible seguir adelante.

Índice	Página
AGRADECIMIENTO.....	01
INDICE.....	02
I. INTRODUCCION.....	03
II. RESUMEN.....	06
III. SUMMARY.....	07
IV. PLANTEAMIENTO DEL PROBLEMA.....	08
V. ANTECEDENTES.....	09
VI. MARCO CONCEPTUAL.....	09
VII. OBJETIVO.....	10
VIII. HIPOTESIS.....	10
IX. JUSTIFICACION.....	10
X. MATERIAL Y METODOS.....	11
XI. DISEÑO METODOLOGICO.....	17
XII. RESULTADOS.....	17
XIII. ANALISIS ESTADISTICO.....	19
XIV. DISCUSION.....	19
CONCLUSIONES.....	20
ANEXOS O APENDICES.....	21
GRAFICAS.....	25
BIBLIOGRAFIA.....	30
OTROS.....	32

INTRODUCCION

Las fracturas intra e interarticulares de la tibia distal, también reconocidas como fracturas estallido, de plafón, en mortero o de la cúpula de la tibia distal. Abarcan lesiones de baja energía como las producidas por rotación, o las de alta energía producidas por carga axial por ejemplo, pudiendo ser lesiones abiertas o cerradas; y como sea representan lesiones graves de la extremidad inferior que se acompañan de una morbilidad notoria.

Rüedi y Allgöwer publicaron los resultados de la reducción abierta y la fijación precoz de las fracturas del pilón tibial. Sus conceptos básicos del tratamiento comprendían la reducción anatómica y estabilización del peroné, la reducción anatómica de la superficie articular de la tibia distal, el injerto óseo del defecto metafisario, la placa de neutralización en la tibia, y la movilización temprana del tobillo. Comunicaron resultados excelentes; sin embargo, la mayoría de los pacientes tenía lesiones de relativamente baja energía. El empleo de estas técnicas en lesiones de alta energía, tanto abiertas como cerradas produjo un alto índice de complicaciones, con más frecuencia problemas de tejidos blandos e infección. (1)(2)

Como con cualquier otra fractura, es esencial una valoración preoperatoria completa para un tratamiento efectivo de una fractura del pilón tibial. Es importante entender el mecanismo de la lesión porque determina la cantidad y tipo de energía transferida al hueso y los tejidos blandos. La configuración de la fractura depende de la posición del pie y del astrágalo en el momento del impacto. Una carga axial pura produce una depresión más central con un astillamiento circunferencial de la parte distal de la tibia. Una posición del tobillo en inversión o eversión en el momento del impacto produce una fractura por separación, o a menudo por separación-hundimiento, con conminución y compresión de la metáfisis distal. (3)(4) El patrón y la extensión de la lesión del hueso, las superficies articulares, y los tejidos blandos, determina las técnicas de fijación que se deben usar. Las opciones varían desde el tratamiento no quirúrgico hasta la tradicional reducción abierta y fijación descrito por Rüedi y Allgöwer.

Debe recordarse que el recubrimiento de tejidos blandos de la tibia distal es el factor limítrofe en el tratamiento de estas lesiones. Debe valorarse cuidadosamente la lesión de las partes blandas, pues los problemas postoperatorios con la cicatrización o cobertura de los tejidos blandos se asocian con un aumento sustancial de la morbilidad asociada con esta lesión. (5)(6) Deben hacerse radiografías antero posterior, lateral y oblicuas. Es útil una radiografía con tracción de la extremidad lesionada pues la tracción y la ligamento taxis a menudo producen la recolocación de los fragmentos desplazados, lo que permite una mejor definición y comprensión del patrón de fractura. Cuando la configuración de la fractura no se aprecia claramente en las radiografías, puede hacerse una Tomografía axial computarizada (TAC) para permitir una mejor valoración tridimensional de la lesión. Es útil una planificación preoperatoria cuidadosa y el realizar calcos usando el tobillo contra lateral como referencia para asegurarse de que se dispone del instrumental y equipamiento necesarios. La planificación cuidadosa asimismo reduce la necesidad de una disección extensa de los tejidos blandos en la exposición de la fractura, disminuye el tiempo operatorio y facilita cada uno de los pasos de la intervención. (7) Si han transcurrido más de unas pocas horas entre la lesión y su valoración, el edema de tejido blando será, como norma, demasiado intenso para permitir una reducción y fijación interna inmediatas. En esta situación debe usarse la tracción esquelética, pasando el clavo a través del calcáneo o aplicar un fijador externo, porque la recuperación de los tejidos blandos puede llevar varios días o semanas y es importante evitar el acortamiento óseo. Además, la reducción indirecta con la tracción ayuda a realinear las superficies de fractura, lo que hace que la fijación interna posterior sea más fácil de conseguir. (3)(8) El método que se usa comúnmente para tratar las fracturas de alta energía comienza con la colocación de un dispositivo de fijación externa con una reducción indirecta de la fractura. El peroné puede fijarse o no al mismo tiempo. Después de la curación de los tejidos blandos, se realiza una reducción abierta y fijación limitada del componente articular con sólo tornillos o con tornillos y una pequeña placa. La localización de las incisiones y los pasos en la reducción de la superficie articular y los fragmentos de fracturas se basan en el plan preoperatorio. Debe minimizarse la disección de

tejidos blandos y, cuando sea posible, los fragmentos deben permanecer unidos al periostio y a la cápsula articular. (3)(9)

Como resultado de esto, se han introducido varias modificaciones de la técnica original en un intento de reducir las complicaciones asociadas con el tratamiento de las fracturas del pilón de alta energía y abiertas. (9) (10)

RESUMEN

OBJETIVO GENERAL: Demostrar que la evolución funcional a 2 años de los pacientes con fracturas de pilón tibial tratadas quirúrgicamente con técnica MIPO, es mejor que con la técnica de RAFI. **MATERIAL Y METODOS:** Observacional comparativo, prolectivo, descriptivo y analítico. Muestreo no probabilística por cuota. Se revisó el archivo del servicio de pie y tobillo del HTOLV, para localizar los registros de pacientes diagnosticados con fractura de pilón tibial del 01 de febrero 2002 al 31 de marzo del 2003 y que fueron tratados con MIPO o con RAFI. Se contacto y concertó una cita con los pacientes que cumplieran con los criterios de selección una semana después en la consulta externa del HTOLV, para realizar la medición basal de evolución de acuerdo a la escala de AOLAT y Kitaoka-AOFAS (anexos 1 y 2), realizándose nueva cita y valoración de evolución en 6 meses subsecuentes (medición final). Los datos se recolectaron clasificando a los pacientes de acuerdo a su evolución en mala, regular, buena y excelente según la misma escala. Se empleo estadística descriptiva con medidas de resumen, tendencia central y significancia estadística con χ^2 , comparando la evolución final y el tratamiento utilizado. **RESULTADOS:** Se captaron 60 pacientes que cumplieron con los criterios de selección, 30 pacientes intervenidos con técnica MIPO (50%), y 30 pacientes intervenidos con técnica RAFI (50%). La evolución funcional en medición basal y final fue buena para RAFI en un 53.3% y mala en un 46.7%, en cambio para MIPO fue buena en un 60% y mala en un 40%. χ^2 sin corrección es = 0.27 con valor de $p = 0.6023$, con corrección de Yates χ^2 es = 0.07 con valor de $p = 0.7944$. **CONCLUSIONES:** Las fracturas de pilón tibial son lesiones en su mayoría de alta energía, con afección vascular de tejidos blandos como del hueso implicado, mismas que se han incrementado en número y gravedad por consecuencia de hechos accidentales en su mayoría prevenibles, es por eso que debemos normar conductas y ofrecer los mejores manejos a nuestros pacientes, por eso, si existe una técnica que incrementa la posibilidad de éxito, aunque sea en tan solo un 10%, estamos obligados a recomendarse uso y por que no, su perfeccionamiento. **PALABRAS CLAVE:** Pilon Tibial, Fractura, MIPO, Complicaciones, Osteosíntesis, RAFI.

SUMMARY

GENERAL OBJECTIVE: Demonstrate that the patients functional evolution after two years with tibial plafond fractures treated surgically with MIPO technique, is better than ORIF technique. **MATERIALS AND METHODS:** Observative comparative, prolective, descriptive and analytical. No possibility by tax sampling. The files of the Foot and Ankle service from HTOLV were checked to recover the patients notes, every case diagnosed with tibial plafond fracture since 01 de February 2002 to 31 de march 2003 treated by MIPO or ORIF were required . According to the selection criteria the patients were consulted at the HTOLV to realize the basal measurement using the AOLAT and AOFAS scale(annex 1 and 2)concerting and realizing a review 6 months later (final measurement). The evolution results were documented and classified as poor, regular, good and excellent according to the same scale. Descriptive static's with summary measurements, central tendency and chi2 were used, just to look for significant statical differences. **RESULTS:** 60 patients complied the selection criteria, 30 of them were surgically treated by MIPO technique (50%) the other 30 by ORIF technique (50%). Basal and final functional evolution measurement was good for ORIF just in 53.3% and poor in 46.7%, on the other hand for MIPO technique was good in 60% and poor in 40% chi2 without correction is = 0.27 p = 0.6023, with Yates correction chi2 is = 0.07 p = 0.7944. **CONCLUSION:** The tibial plafond fractures are majority high energy injuries, with both soft tissue and bone vascular damage, frequency and severity are increasing proportionally to accidents most of them impedeble, that is why we should standardized conducts and offer the best treatments for patients, if there is a technique that increases success possibility even only 10%, we have the obligation to recommend the use of it and why not, improve our skills to increase it even more.

KEY WORDS: Tibial plafond, Fracture, MIPO, Complications, ORIF.

PLANTEAMIENTO DEL PROBLEMA

La fractura puede llegar a la conminución articular, metafisaria e incluso extenderse a diáfisis tibial. Este tipo de fracturas presenta asociación de fractura al peroné en un 80 a 85% además de un grado variable de lesión al astrágalo. A pesar de ser una fractura relativamente poco común, ya que constituye menos del 1% de las fracturas de la extremidad inferior, se asocia frecuentemente a traumatismos de alta energía, con lesión severa de partes blandas, y en un tercio de las lesiones se acompaña de fracturas del calcáneo, platillos tibiales, acetábulo y vértebras lumbares, más aún aproximadamente del 20-25% de éstas fracturas son expuestas. Por tal situación es importante reconocer la personalidad de esta fractura, entender la necesidad de un tratamiento efectivo que disminuya las complicaciones y mejore la evolución clínica, lo que nos obliga a buscar opciones quirúrgicas cada vez mejor sustentadas y que ahora son motivo de investigación.

(1) (2) (3) (4) (5)

ANTECEDENTES

El concepto de osteosíntesis biológica se refiere básicamente, a la conservación de la vascularidad del hueso durante la intervención, sin levantar el periostio, además de respetar la integridad de los tejidos blandos previamente lesionados, asegurando de ésta forma, la vitalidad de los fragmentos individualizados, para así preservar el hematoma fracturario y lograr una consolidación óseas mejorada, a pesar de no realizar reducción anatómica y fijación rígida. (4)(5) El uso de la técnica de Osteosíntesis Mínima mente Invasiva con Placa (MIPO, Minimally Invasive Plate Osteosynthesis), en las fracturas de pilón tibial, es técnicamente posible y puede ser ventajosa hasta en el 30%, tal y como lo indica Bonar debido a que minimiza el compromiso de los tejidos blandos y la desvascularización de los fragmentos fracturarios, respetando la vascularidad del tejido óseo; en comparación con la Reducción abierta y fijación interna (RAFI), que de acuerdo a como lo menciona Ovadia, la mejoría de los resultados funcionales es de tan solo el 60%.(7) Pero también tiene sus limitaciones e inconvenientes en comparación con la técnica abierta y fijación interna, ya que conseguir una reducción anatómica puede ser difícil, requiriendo de un entrenamiento adecuado por el cirujano, ya que la incapacidad para reconocer la mala alineación de los fragmentos, en el momento de la cirugía, puede requerir de cirugías posteriores, además de limitaciones en los resultados funcionales con ésta técnica. También y de gran importancia es el tiempo de exposición total de radiación al que se ven sometidos cirujano, ayudantes, equipo médico y paciente, con consecuencias dado el grado de acumulación ya bien conocidas y estudiadas. (4)(5)

MARCO CONCEPTUAL

En el pasado como en la actualidad el resultado del tratamiento de las fracturas del pilón tibial depende de la calidad de la reconstrucción de la articulación y del estado de los tejidos blandos de recubrimiento, siempre ha sido un reto el manejo de ésta patología y en nuestros días se abre una posibilidad de optimizar el tratamiento con la osteosíntesis biológica; misma que prevendrá riesgos y complicaciones inherentes.

OBJETIVO

Demostrar que la evolución funcional de los pacientes con fracturas de pilón tibial tratadas quirúrgicamente con técnica MIPO, es mejor que con la técnica de RAFI.

HIPÓTESIS

La evolución a 2 años de los pacientes con fracturas de pilón tibial tratados con técnica MIPO ofrece mejores resultados funcionales hasta en 30% comparada con la evolución de los pacientes con fractura de pilón tibial tratados con RAFI. (7)

JUSTIFICACION

El estudio de la evolución de pacientes con fracturas de pilón tibial tratados con MIPO permitirá reconocer las ventajas y desventajas de su aplicación, en comparación con el tratamiento habitual que es RAFI. Siendo ésta la contribución por y para el conocimiento de la patología de estas lesiones así como para definir el momento y los pacientes clínicamente indicados para su aplicación.

MATERIAL Y METODOS

Previo al diseño del estudio se realizó una búsqueda exhaustiva de la literatura por medios electrónicos y escritos locales (bibliohemeroteca) para conocer el estado del arte acerca del tema de interés, una vez obtenida la bibliografía suficiente para iniciar con el escritos se concluyó el diseño y posterior a que se obtuvo la autorización por el comité local de investigación se inició el trabajo de campo.

Se revisó el archivo del servicio de pie y tobillo del HTOLV, para localizar los registros de pacientes a quienes se les realizó el diagnóstico de fractura de pilón tibial del 01 de febrero 2002 al 31 de marzo del 2003 y que fueron tratados con MIPO o con RAFI. Se acudió al archivo clínico para obtener sus expedientes y los datos para su localización. Vía telefónica se contacto con los pacientes que cumplieran con los criterios de selección o sus familiares y se concertó una cita una semana después en la consulta externa del HTOLV, para realizar la medición basal de evolución de acuerdo a la escala de AOLAT y Kitaoka-AOFAS (anexos 1 y 2), concertando y realizando nueva cita para valorar evolución en 6 meses subsecuentes (medición final). Del 15 de agosto al 14 de septiembre de 2005 se realizó la segunda medición en todos los casos. Los datos fueron recabados en una base de datos realizado ex profeso, clasificando a los pacientes de acuerdo a su evolución en mala, regular, buena y excelente según la misma escala. Se empleo estadística descriptiva con medidas de resumen, tendencia central y significancia estadística con χ^2 , comparando la evolución final y el tratamiento utilizado. Para buscar diferencias estadísticamente significativas que demuestren o refuten la hipótesis de estudio.

Criterios de selección:**Inclusión:**

- Pacientes de sexo masculino o femenino.
- Pacientes con edad de 25 a 60 años.
- Pacientes mayores de 45 años de edad con estudios preoperatorios y valoración de riesgo quirúrgico.
- Pacientes con diagnóstico de fractura de pilón tibial tratados por MIPO o RAFI del 01 de febrero del 2002 al 31 de marzo de 2003.
- Pacientes derechohabientes al IMSS con derecho por zonificación al Hospital de Traumatología y Ortopedia "Lomas Verdes".

Exclusión:

- Pacientes portadores de enfermedades crónico-degenerativas.
- Pacientes con fractura en hueso patológico.
- Pacientes con cualquier otro tipo de fractura.
- Pacientes con lesiones cutáneas que comprometan el área de abordaje quirúrgico.
- Pacientes con fracturas expuestas.
- Pacientes con lesiones vasculares o nerviosas de la extremidad afectada.
- Pacientes no derechohabientes al IMSS o no correspondientes por zonificación al HTOLV.
- Pacientes que no acepten participar en el estudio.
- Pacientes que fallezcan por cualquier causa no relacionada con el estudio durante el periodo de seguimiento.

Eliminación:

- Pacientes que no cuenten con expediente clínico completo.
- Pacientes que no cuenten con expediente radiográfico completo.
- Pacientes que sus expedientes clínicos sean retenidos por causas legales y/o administrativas.
- Paciente que fallezcan por causa relacionada con el protocolo de estudio durante el periodo de seguimiento

Grupos de estudio:

A) Grupo control: Pacientes tratados con técnica quirúrgica abierta ó convencional (RAFI)

La tibia es abordada a través de una incisión antero medial extensa, manteniendo una distancia interincisional de al menos 7cm. Comúnmente ésta incisión se inicia lateral a la cresta tibial y es llevada distalmente, paralela a la marca que forma el tendón del músculo tibial anterior. La incisión se dirige por la tibia distal a nivel de la articulación del tobillo y extendida a la articulación talo navicular.

La disección profunda se realiza medial al tendón del tibial anterior, cuidando de evitar el paratendón y manteniendo las inserciones del tejido blando (pedículos) de los fragmentos fracturarios. Se puede realizar una artrotomía a través de la superficie anterior tibia permitiendo visualización del plafón tibial, aumentando el campo quirúrgico cuando se realiza distracción del talo de la mortaja, utilizando un clavo transfectivo en el calcáneo.

La reconstrucción de la tibia comienza con la reducción anatómica de la superficie. Generalmente la reconstrucción se inicia con la reducción de los fragmentos desplazados. Es esencial iniciar la reducción en la superficie articular y no en la región metafisaria, por que los desplazamientos menores en la metáfisis crearán desplazamiento mayores en la superficie articular. Una vez que los fragmentos articulares se han reducido, pueden ser temporalmente estabilizados con pequeños clavillos (1.6mm), preferibles a la estabilización con pinzas de reducción, o bien clavillos y fórceps combinados deben ser colocados de tal forma que permitan realizar la estabilización definitiva, mientras no interfieran con las inserciones del tejido blando. La fijación definitiva debe realizarse en principio de prevención de pérdida de reducción y permitir movilización temprana de la articulación. La estabilización de los fragmentos articulares es desarrollada con tornillos corticales colocados mediante la técnica habitual, aunque de igual forma puede utilizarse tornillos de esponjosa. Los tornillos se pueden colocar directamente o percutáneos con clavillos para canulados. Los fragmentos metafisarios son reaproximados o anatómicamente reducidos, en caso de ser posible manteniendo la alineación de la tibia distal. Los defectos óseos tibiales

persistentes deben ser rellenados con hueso autólogo con o sin agregado de hueso sintético. Debe colocarse un pequeño fragmento de injerto en el aspecto medial de la tibia para resistir la deformidad en varo y conectar el bloque articular con la diáfisis. El uso de pequeños implantes, entre ellos la placa trébol, tercio de caña, placa radial distal en T, e incluso la placa de mini fragmentos son entonces bastante alentadoras para minimizar el compromiso de partes blandas. Estas placas son colocadas a lo largo del aspecto medial de la tibia para decrementar la tensión o la carga mientras se provee de suficiente estabilidad para permitir movilización temprana del tobillo. Ocasionalmente, dada la personalidad de la fractura es necesaria fijación suplementaria en la superficie anterior o antero lateral de la tibia; por lo que deberá ser una placa de pequeños fragmentos. Los tejidos blandos son tratados de forma cuidadosa mediante el procedimiento, y la incisión es meticulosamente cerrada usando suturas absorbibles para planos profundos y no absorbibles para la piel. La piel deberá cerrarse o aproximarse con el punto de Donato modificado de Allgower, con los nudos de tensión localizados en el borde lateral para evitar necrosis cutánea de las suturas.

Una vez terminada la osteosíntesis el fijador externo se retira, los orificios de los clavos son reparados, y las incisiones y sitios de introducción de los clavos son cubiertos con apósito impregnado de iodine. Deberá dejarse ferulización suropodálica en posición neutra. La superficie articular generalmente se reconstruye de lateral a medial y de posterior a anterior. La porción antero lateral del tubérculo de Chaput generalmente todavía está unida a los ligamentos anteriores de la sindesmosis y se lleva a su posición durante la reducción del peroné. El borde antero lateral de este fragmento reducido puede emplearse como una guía para la restauración de la longitud de la tibia. Cualquier fragmento posterior o posterolateral se reduce después al fragmento antero lateral. Los fragmentos restantes, incluyendo cualquier fragmento deprimido central, se reducen después. Cuando es necesario, el fragmento maleolar interno puede retraerse posteriormente para permitir una mejor visualización de la reducción de la superficie articular. Se obtiene una fijación temporal con agujas de Kirschner y se confirma la reducción radiográficamente.

En este momento debe realizarse el injerto óseo de cualquier área estructuralmente deficiente en el hueso cortical o esponjoso de la metáfisis. Normalmente se usan injertos de hueso autólogo. Aunque se han usado alo injertos y materiales sintéticos, no se ha publicado la eficacia de este tipo de injertos en estas fracturas.

Cuando se planea la fijación con placa, se usa una placa de neutralización anterior o antero medial, dependiendo de la configuración de la fractura. No se recomiendan ya las grandes placas en T y en cuchara porque son demasiado voluminosas y pueden causar compromiso de las partes blandas. Una placa de trébol de 3.5 milímetros tiene un perfil mucho menor pero aún así tiene una solidez adecuada para mantener la reducción y puede ser doblada y contorneada con relativa facilidad para adaptarse a la tibia. Se pueden colocar tornillos canulados independientes de la placa o a través de la herida o percutáneamente para fijar fragmentos aislados. No puede exagerarse la importancia de una manipulación metódica de los tejidos blandos, incluyendo un cierre sin tensión.

Si se usa un fijador externo, puede dejarse el tiempo necesario para conseguir los objetivos de su uso, como la estabilización de partes blandas, fijación temporal o definitiva. La carga de peso se retrasa hasta la evidencia radiográfica de la consolidación ósea.

Las fracturas abiertas del pilón presentan un desafío adicional. Estas lesiones, como todas las fracturas abiertas, precisan de un desbridamiento, irrigación y estabilización urgentes. La herida típica asociada con una fractura abierta del pilón es una laceración antero medial distal transversa. El colgajo proximal de la piel está contundido, y la utilización de la incisión antero medial usual puede comprometer su aporte vascular. Al tratar esta lesión, puede ser necesario aplicar un fijador externo, obtener una reducción indirecta, estabilizar el peroné, y después proceder a la reconstrucción de la superficie articular a través de la herida abierta usando tornillos canulados para su estabilización.

Esta técnica es menos traumática para los tejidos blandos ya lesionados que el abordaje tradicional extenso. El injerto de hueso esponjoso e incluso la fijación interna puede, si es necesario, diferirse hasta cuatro a seis semanas después, cuando las partes blandas se han estabilizado y el riesgo de necrosis e infección ha disminuido. (02)(4)(5)(13)(14)(15)

B) Grupo de intervención: Pacientes tratados con técnica quirúrgica de mínima invasión (MIPO).

Si bien no existen tipos indicados de fractura, considerados como ideales para este procedimiento, se ha mencionado en la literatura las lesiones tipo IIB de Rüedi y las tipo B1, B2 y C1 de la AO. En ésta técnica se realizan dos incisiones cutáneas pequeñas, longitudinal la proximal y en j alargada la distal, pero siempre visualizando en ésta última el plafón tibial, siendo de 3cm y 4cm aproximadamente, ubicadas en la superficie anteromedial de la tibia, dejando el foco fracturario en medio de las incisiones. Ambos accesos se comunican por debajo de la piel y con todo el tejido adherente a la fractura mediante utilización de cinceles. Se amolda la placa en la pierna de la tibia de la pierna sana para que resulte con adecuado adosamiento. Se realiza reducción con ayuda de intensificador de imágenes, confirmando restitución articular se rellena el defecto óseo con injerto y se introduce la placa deslizándola de distal a proximal para completar reducción por interferencia y fijar con tornillos distales y 6.5, 4.5 ó 3.5mm y proximales 4.5 ó 3.5mm sin un mínimo de corticales estipulado, sin drenar foco fracturario o tocarlo inclusive. Como punto de importancia se decide en ese momento la necesidad de estabilizar adicionalmente con una marco medial de fijación externa. Si bien la reducción con la técnica abierta se considera anatómica cuando no existe desplazamiento alguno, en el procedimiento mínima mente invasivo se considera reducción anatómica aquella que alcanza un desplazamiento máximo de 1mm. (02)(4)(5)(13)(14)

El procedimiento para obtener la muestra es por medio de muestreo no probabilística por cuota. El sistema de captación de la información fue el estudio de los expedientes y encuestas a los pacientes. El análisis estadístico de la información se realizó por medio de prueba de ji cuadrada.

DISEÑO

Observacional comparativo, prolectivo, descriptivo y analítico.

RESULTADOS

Se captaron 60 pacientes que cumplieron con los criterios de selección, 30 pacientes intervenidos con técnica MIPO (50%), y 30 pacientes intervenidos con técnica RAFI (50%).

- El grupo **MIPO**, 12 mujeres (40%) y 18 hombres (60%) n = 30, con promedio de edad de 48 años.
- Los mecanismos de lesión observados fueron: flexo rotación en el 30% (n = 9) y carga axial en el 70% (n = 21).
- La extremidad derecha se encontró afectada en el 77% (n = 23) y la izquierda en el 23% (n = 7).
- Con fracturas tipo (Clasificación AO) 43 B : 33.33% (n = 10), 43 C : 66.66% (n = 20).
- Con reducción anatómica en el 93.3% (n = 28) 10 casos para fracturas 43B, 18 para fracturas 43C, y no anatómica en el 6.7% (n = 2) de los casos, ambas 43C.
- El 80% (n = 24) presentan algún tipo de complicación, identificando como las más frecuentes: el dolor crónico : 66.66% (n = 20), artrosis : 60% (n = 18), inicial 12 pacientes y severa 6 pacientes. No se observaron casos de infección profunda, pseudoartrosis o pérdida de reducción.
- El implante tibial más utilizado fue : placa en T de 5 orificios 3.5mm en el 60% (n = 18) de los casos y placa en T 4.5 en el 40% (n = 12) restante.
- El 26.6% (n = 8) requirió protección de la osteosíntesis con un marco de fijación externa medial.
- Ningún paciente requirió de artrodesis.

- El grupo de **RAFI**, 22 mujeres (73%) y 08 hombres (27%) n =30.
- Con promedio de edad de 46 años, con fracturas tipo (Clasificación AO) 43 B : 30 % (n = 09), 43 C : 70 % (n =21).
- Los mecanismos de lesión observados fueron: flexo rotación en el 33.3% (n = 10) y carga axial en el 66.7% (n = 20).
- La extremidad derecha se encontró afectada en el 60% (n = 18) y la izquierda en el 40% (n = 12).
- Fracturas tipo (Clasificación AO) 43 B: 30% (n = 9), 43 C : 70% (n = 21).
- Con reducción anatómica en el 93.3% (n = 28) 9 casos para fracturas 43B, 19 para fracturas 43C, y no anatómica en el 6.7% (n = 2) de los casos, ambas 43C.
- El 86% (n = 26) presentan algún tipo de complicación, identificando como las más frecuentes: el dolor crónico : 80% (n = 24) , artrosis : 73% (n = 22), inicial 17 pacientes y severa 5 pacientes, pseudoartrosis : 3.3% (n = 1). No se observaron casos de infección profunda ni pérdida de reducción.
- El implante tibial más utilizado fue : placa en T 4.5mm en el 56.4% (n = 17) de los casos y placa en T de 5 orificios 3.5mm en el 43.3% (n =13) restante.
- El 26.4% (n = 8) requirió protección de la osteosíntesis con un marco de fijación externa medial.
- El 13.4% (n = 4) pacientes requirieron de artrodesis.

Resultados AOFAS y AOLAT en tabla de conglomerado final, medición basal y final.

Evolución	RAFI		MIPO	
Excelente	7 pacientes	53.3%	11 pacientes	60%
Buena	9 pacientes		7 pacientes	
Regular	8 pacientes	46.7%	10 pacientes	40%
Malo	6 pacientes		2 pacientes	
Total	30 pacientes	100%	30 pacientes	100%

En ambos grupos la medición basal fue igual a la medición final

Análisis estadístico

chi2 sin corrección es = 0.27 con valor de p = 0.6023, con corrección de Yates chi2 es = 0.07 con valor de p = 0.7944.

DISCUSIÓN

La RAFI de la fractura del pilón tibial se ha asociado con rangos altos de complicaciones y resultados insatisfactorios comparado con aquellos métodos menos invasivos, siendo esto al menos lo que la *lex artis* indica, sin embargo en nuestro estudio no hay discrepancia significativa entre dolor y artrosis para ambas técnicas, en lo que si se encuentra diferencia es en el proceso infeccioso superficial y / o profundo, en donde se favorece a la técnica MIPO.

En nuestro trabajo, la técnica MIPO obtuvo buenos resultados en el 60% de los casos, malos en el 40%, la técnica RAFI mostró buenos en el 54% y malos en el 46% de los casos, si nosotros comparamos la literatura mundial encontramos que Ovadia – Beals obtuvieron buenos resultados en el 53% de los casos tratados con técnica RAFI, resultado muy similar al de nuestro estudio (54%) y que Pierce y Heinrich obtuvieron 70% de buenos resultados con la técnica MIPO, dato no comparable con el de nuestro resultado, pero calificado con una escala de funcionalidad menos exigente que AOFAS y KITAOKA, motivo por el consideramos que estamos a la par de resultados en el manejo de esta patología que en forma internacional. De igual manera se equiparan las complicaciones vistas en nuestros pacientes que las referidas por los autores antes mencionados, entre ellas y con ese orden de frecuencia: dolor crónico, artrosis, infección superficial, infección profunda, falta de consolidación y pérdida de reducción. (7)(8)(13)

CONCLUSIONES

1.- Con el uso de χ^2 como prueba paramétrica de estadística inferencia se concluye que no existe relación estadísticamente significativa entre el uso de MIPO y mejoría del 30% con respecto al uso de RAFI en cuanto a la evolución funcional esperada.

2.- El tiempo más corto de consolidación final fue observado en los pacientes intervenidos con técnica MIPO en comparación con aquellos intervenidos con técnica RAFI.

3.- Los problemas de cubierta cutánea tales como necrosis e infección superficial fueron en menor número observados en los pacientes intervenidos con técnica MIPO.

4.- Las lesiones de pilón tibial son fracturas en su mayoría de alta energía, con afección vascular de tejidos blandos como del hueso implicado, mismas que se han incrementado en número y gravedad por consecuencia de hechos accidentales en su mayoría prevenibles, es por eso que debemos normar conductas y ofrecer los mejores manejos a nuestros pacientes, por eso, si existe una técnica que incrementa la posibilidad de éxito, aunque sea en tan solo un 10%, estamos obligados a recomendarse uso y por que no , su perfeccionamiento.

5.- Si bien nuestro estudio no es estadísticamente significativo, requerimos de uno con una muestra aún mayor, mismo que tras la evaluación evidencie lo que nuestra hipótesis de trabajo pretendió.

Bibliografía

- 1.- Ruedi TP, Allgower M. **Fractures of the lower end of the tibia into the ankle joint.** Injury, 1969; 1:92-99.
- 2.- Sirkin, M., et al. **The Treatment of Pilon fractures.** Orthop Clin North Am (US), Jan 2001, 32 (1), p 91-102.
- 3.- Gehr J; Friedel W. **New Concept in Therapy of distal tibial metaphyseal fractures and pilon fractures with minor dislocations and severe soft tissue damage.** Unfallchirurg (Germany), Jul 2002, 105(7) p643-6.
- 4.- Egol K.A., et al. **Open Reduction and Internal Fixation of Tibial pilon fractures.** Foot, ankle Clin (US), Dec 2000, 5(4) p873-85.
- 5.- Pugh, K.J., et al. **Tibial pilon fractures, a comparison of treatment methods.** J Trauma (US), Nov 1999, 47(5) p937-41.
- 6.- Marsh JL, Weigel DP, Dirschl DR. **Tibial plafond fractures. How do these ankles function over time?** J Bone Joint Surg Am. 2003 Feb;85-A(2):287-95.
- 7.- Michael, Sirkin. **A Staged Protocol for Soft Tissue Management in the Treatment of Complex Pilon Fractures.** Journal of Orthopaedic Trauma, Vol.13, No.2, Feb 1999, pp78-84.
- 8.- Brad Wyrch, M.D. **Operative Treatment of Fractures of the Tibial Plafond.** The Journal of Bone and joint Surgery, Vol 78-A, No.11 Nov 1996.

- 9.- **George J. Haidukewych. Temporary External Fixation for the Management of Complex Intra – and Periarticular Fractures of Lower Extremity.** Journal of Orthopaedic Trauma, Vol. 16, No.9, Jun 2002, pp678-685.
- 10.- **M. Blauth. Surgical Options for the Treatment of Sever Tibial Pilon Fractures, A Study of Three Technlques.** Journal of Orthopaedic Trauma, Vol.15, No.3, Mar-apr 2001, pp153-160.
- 11.- **Ruedi TP. Fractures of the lower end of the tibia into the ankle joint. Results 9 years after open reduction and internal fixation.** Injury, 1973; 5:130-134.
- 12.- **Kilian O. Log -Term results in the surgical treatment of pilon tibial fractures, A retrospective study.** Chirurg Germany, Jan 2002, 73(1) p 65-72.
- 13.- **Joseph Borreli, Jr, and Louis Catalano. Open Reduction and Internal fixation of Pilon Fractures.** Journal of Orthopaedic Trauma, Vol. 13, No. 8, Jan –Dec 2002, pp. 75-88
- 14.- **Edward, H. Crutchfield, et al. Tibial Pilon fractures: a comparative clinical study of management techniques and results.** Orthopedics, Jul, 1995, Vol.18, No.7 pps 613-7.
- 15.- **Ruedl TP, Algoter M. The operative treatment of Intra-articular fractures of the lower end of the tibia.** Clin Orthop 1979; 138: 105-110.

Anexos

- 1.- Evaluación de Kitaoka (AOFAS).
- 2.- Hoja de recolección: protocolo de fracturas de pilón tibial operadas.
- 3.- Gráfico: porcentaje de pacientes por técnica.
- 4.- Gráfico: porcentaje de casos de acuerdo a sexo Grupo MIPO.
- 5.- Gráfico: fractura de pilón tibial porcentaje de acuerdo a clasificación AO para Grupo MIPO.
- 6.- Gráfico: porcentaje y tipo de complicación Técnica MIPO.
- 7.- Gráfico: porcentaje de casos de acuerdo a sexo Grupo RAFI.
- 8.- Gráfico: fractura de pilón tibial porcentaje de acuerdo a clasificación AO para Grupo RAFI.
- 9.- Gráfico: porcentaje y tipo de complicación Técnica RAFI.
- 10.- Gráfico: Resultados funcionales por Técnica quirúrgica.
- 11.- Radiografía: Fractura de Pilon Tibial AO 43C3.3 proyección Antero posterior.
- 12.- Radiografía: Fractura de Pilon Tibial AO 43C3.3 proyección Lateral.

EVALUACION DE KITAOKA (AOFAS)

Escala de Tobillo y Retropie

Puntos

Dolor (40)	
Sin	40
Leve, ocasional	30
Moderado, diario	20
Severo, casi permanente	0
Función (50)	
Limitación a la actividad	
Sin	10
Recreacional	7
Actividad diaria, bastón	4
Severa, andador, muletas, silla de ruedas o brace	0
Distancia de caminata (cuadras)	
Más de 6	5
4 – 6	4
1 – 3	2
Menos de 1	0
Superficie de marcha	
Sin dificultad en cualquier superficie	5
Alguna dificultad en terrenos disperejos, escaleras, inclinados.	3
Dificultad severa en éstos terrenos	0
Claudicación	
Sin o leve	8
Obvia	4
Marcada	0
Movilidad sagital (Flexo – Extensión)	
Normal, restricción leve (30° o más)	8
Restricción moderada (15° a 29°)	4
Restricción severa (menos de 15°)	0
Movilidad del retropie (Inversión y Eversión)	
Normal o leve (75 a 100%)	6
Restricción moderada (25 74%)	3
Marcada restricción (Menos del 25%)	0
Estabilidad del Tobillo – Retropie (AV – VR – VL)	
Estable	8
Definitivamente inestable	0
Alineamiento (10)	
Bueno, plantígrado, tobillo y retropie alineado	10
Aceptable, pie plantígrado, algo de mal alineamiento asintomático	5
Pobre, pie no plantígrado, mal alineamiento severo, síntomas	0

Excelente 81-100 Bueno 61-80 Regular 51-60 Malo < 50 puntos

PROTOCOLO DE FRACTURAS DE PILÓN TIBIAL OPERADAS

EDAD:

SEXO:

LADO: 1.- Derecho 2.- Izquierdo.

MECANISMO DE LESIÓN

1.- Flexorrotación. 2.- Carga axial.

DIAGNÓSTICO PREOPERATORIO

Tipo de Fractura 1.- Cerrada 2.- Abierta.

Tipo de Exposición 1.- Tipo I 2.- Tipo II 3.- Tipo IIIA 4.- Tipo IIIB 5.- Tipo IIIC.

CLASIFICACIÓN AO

1.- 43B1 2.- 43B2 3.- 43B3

4.- 43C1 5.- 43C2 6.- 43B3

PATOLOGÍA ASOCIADA

1.- No 2.- Politraumatizado 3.- Polifracturado 4.- Lesión traumática de la otra extremidad.

5.- Lesión traumática proximal ipsilateral. 6.- Otra lesión.

SIGNOS Y SINTOMAS

1.- Dolor 2.- Aumento de volumen 3.- Impotencia funcional 4.- Deformidad.

ANESTESIA

1.- Raquídea 2.- General 3.- Regional endovenosa 4.- Bloqueo troncular 5.- Otra

OSTEOSINTESIS

Tibia: 1.- Tornillos 2.- Agujas 3.- Tornillo + aguja 4.- Placa

Peroné: 1.- Tornillos 2.- Placa 3.- Tornillo maleolar 4.- Obenque

ESTABILIDAD

1.- Suficiente 2.- Insuficiente

REDUCCION RX

1.- Anatómica 2.- Incongruente ($> 2\text{mm}$)

YESO

1.- No 2.- Si Tiempo: días

COMPLICACIONES

1.- No 2.- Si

Tipo de complicación:

- 1.- Infección superficial
- 2.- Infección profunda
- 3.- Falta de consolidación
- 4.- Artrosis
- 5.- Tendinitis tibial posterior
- 6.- Tendinitis peroneos
- 7.- Dolor crónico
- 8.- Trombosis venosa
- 9.- Distrofia simpática refleja
- 10.- Pérdida de reducción.
- 11.- Otras:

RESULTADO

Hospitalización: días
Consolidación: días
Alta: días

Retorno laboral 1.- Misma 2.- Reubicación 3.- Cesante
Retiro de osteosíntesis: 1.- No 2.- Si Tiempo: meses

EVALUACION

	Alta	2 años	2 años 6 meses
AOLAT			

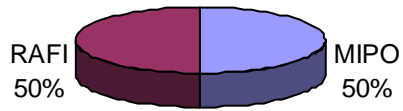
EVALUACION AOLAT

- 1.- Dolor: 0 Sin dolor 1 Leve 2 Moderado 3 Severo
- 2.- Edema: 0 Sin edema 1 Leve 2 Moderado 3 Severo
- 3.- Claudicación: 0 Sin cojera 1 Leve 2 Moderado 3 Severo
- 4.- Uso de bastón: 0 Sin bastón 1 Ocasional 2 Un bastón 3 Dos bastones
- 5.- Marcha: 0 > 10 cuabras 1 Entre 5 y 10 2 < 5 cuabras 3 imposibilitado
- 6.- Act. Vida diaria: 0 Posibles 1 Limitadas 2 Imposibilitadas
- 7.- Mov. Del tobillo: 0 Normal 1 Más del 50% 2 Menos del 50% 3 Rígida
- 8.- Radiografía: 0 Normal 1 Artrosis inicial 2 Artrosis severa/Artrodesis

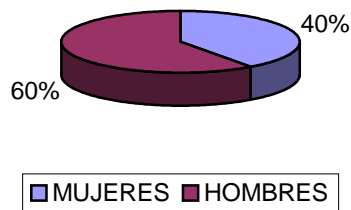
Excelente: 0 – 4; Bueno: 5 – 9; Regular: 10 – 14; Malo: >15

COMENTARIOS SOBRE EL PACIENTE O DEL PACIENTE:

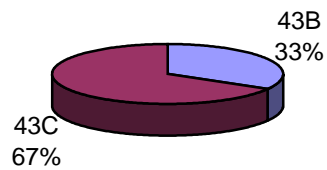
Porcentaje de Pacientes por Técnica

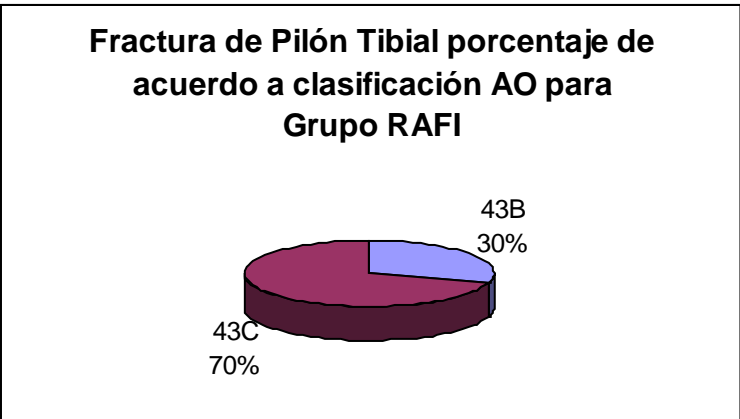
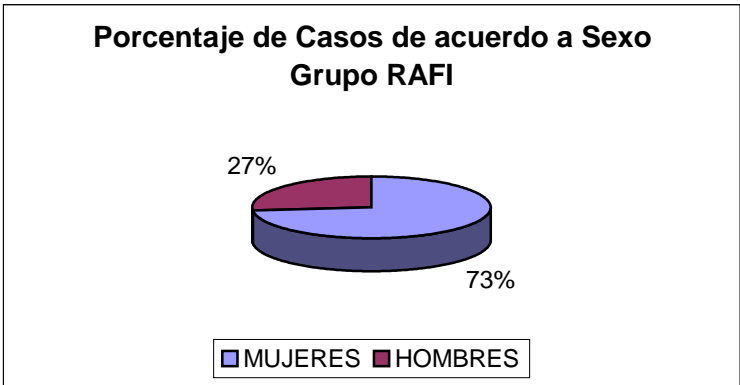
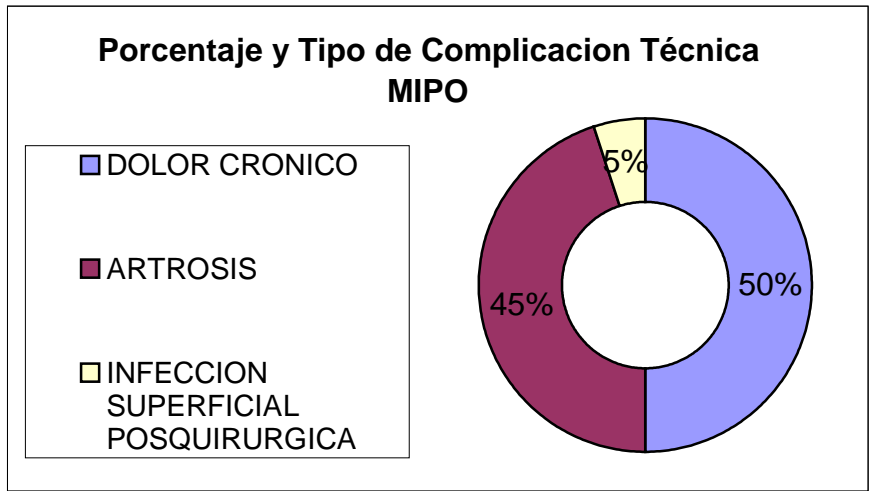


Porcentaje de Casos de acuerdo a Sexo Grupo MIPO

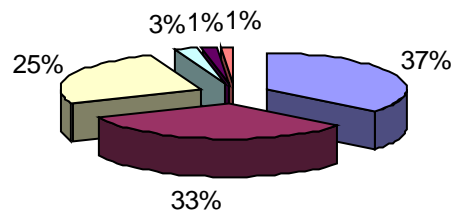


Fractura de Pilon Tibial Porcentaje de acuerdo a clasificación AO para Grupo MIPO



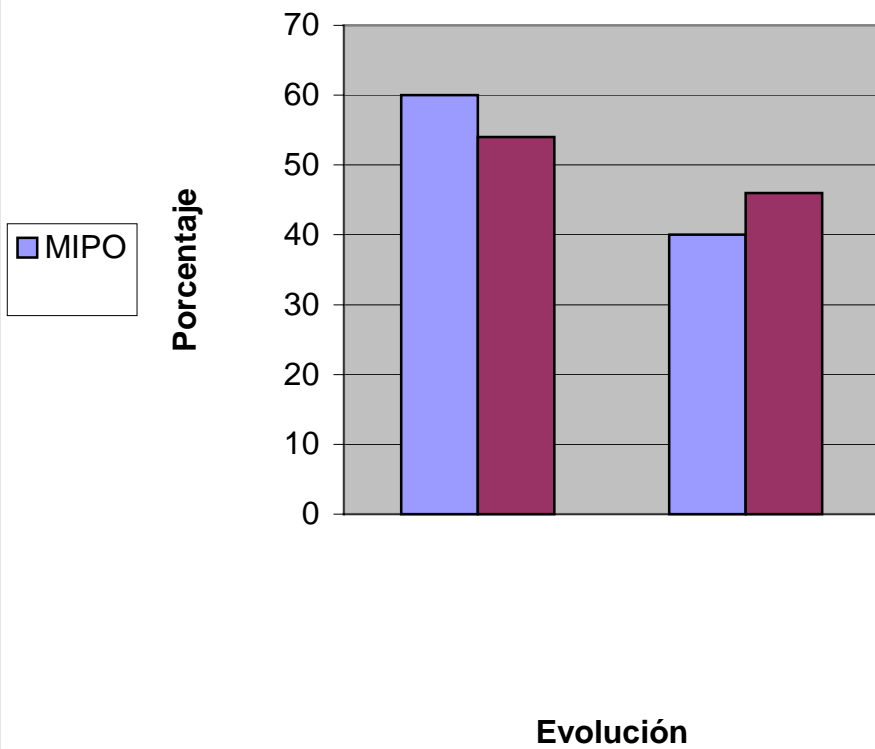


COMPLICACIONES RAFI



- DOLOR CRONICO
- ARTROSIS
- INFECCION SUPERFICIAL POSQUIRURGICA
- INFECCION PROFUNDA
- FALTA DE CONSOLIDACION
- PERDIDA DE REDUCCION

Resultados Funcionales por Técnica Quirúrgica





Fractura de Pilon Tibial AO 43C3.3 proyección radiográfica Antero posterior.



Fractura de Pilon Tibial AO 43C3.3 proyección radiográfica Lateral.

Resultados en TOTAL

Sexo

- Hombres: 48
- Mujeres: 12

Lado

- Derecho: 42
- Izquierdo: 18

Mecanismo

- Flexorrotación: 21
- Carga axial: 39

Fractura

- Cerrada: 60
- Abierta: 00

Clasificación AO:

- 43B1: 05
- 43B2 : 04
- 43B3: 10
- 43C1: 12
- 43C2: 08
- 43C3: 21

Patología asociada

- No: 60
- Si: 0

Anestesia

- Raquídea: 43
- General: 17

Osteosíntesis

- Peroné: Tornillos y placa: 60
- Tibia: Tornillos y placa: 60

Estabilidad

- Suficiente: 32
- Insuficiente: 28

Reducción

- Anatómica: 54
- Incongruente: 06

Yeso

- No: 60
- Si:0

Complicaciones

- No: 12
- Si: 38

Tipo de complicación

- Infección superficial: 19
- Infección profunda: 02
- Falta de consolidación: 01
- Artrosis: 40
- Tendinitis tibial posterior: 00
- Tendinitis peroneos: 00
- Dolor crónico: 44
- Trombosis venosa: 00
- Distrofia simpático refleja: 00
- Pérdida de reducción: 01
- Otras: 00

Resultados RAFI

Sexo

- Hombres: 22
- Mujeres: 8

Lado

- Derecho: 18
- Izquierdo: 12

Mecanismo

- Flexorrotación: 10
- Carga axial: 20

Fractura

- Cerrada: 60
- Abierta: 00

Clasificación AO:

- 43B1: 03
- 43B2 : 02
- 43B3: 04
- 43C1: 08
- 43C2: 06
- 43C3: 07

Patología asociada

- No: 30
- Si: 0

Anestesia

- Raquídea: 21
- General: 06

Osteosíntesis

- Peroné: Tornillos y placa: 30
- Tibia: Tornillos y placa: 30

Estabilidad

- Suficiente: 23
- Insuficiente: 07

Reducción

- Anatómica: 25
- Incongruente: 03

Yeso

- No: 30
- Si: 0

Complicaciones

- No: 04
- Si: 26

Tipo de complicación

- Infección superficial: 17
- Infección profunda: 02
- Falta de consolidación: 01
- Artrosis: 22
- Tendinitis tibial posterior: 00
- Tendinitis peroneos: 00
- Dolor crónico: 24
- Trombosis venosa: 00
- Distrofia simpático refleja: 00
- Pérdida de reducción: 01
- Otras: 00

Resultados MIPO

Sexo

- Hombres: 18
- Mujeres: 12

Lado

- Derecho: 23
- Izquierdo: 07

Mecanismo

- Flexorrotación: 09
- Carga axial: 21

Fractura

- Cerrada: 60
- Abierta: 00

Clasificación AO:

- 43B1: 02
- 43B2 : 02
- 43B3: 06
- 43C1: 04
- 43C2: 02
- 43C3: 14

Patología asociada

- No: 30
- Si: 0

Anestesia

- Raquídea: 18
- General: 12

Osteosíntesis

- Peroné: Tornillos y placa: 30
- Tibia: Tornillos y placa: 30

Estabilidad

- Suficiente: 20
- Insuficiente: 10

Reducción

- Anatómica: 22
- Incongruente: 08

Yeso

- No: 30
- Si:0

Complicaciones

- No: 24
- Si: 6

Tipo de complicación

- Infección superficial: 02
- Infección profunda: 00
- Falta de consolidación: 00
- Artrosis: 18
- Tendinitis tibial posterior: 00
- Tendinitis peroneos: 00
- Dolor crónico: 20
- Trombosis venosa: 00
- Distrofia simpático refleja: 00
- Pérdida de reducción: 00
- Otras: 00