UNIVERSIDAD LATINOAMERICANA

ESCUELA DE ODONTOLOGIA

ADHESION EN ORTODONCIA

T E S I S

Que para obtener el Título de

CIRUJANA DENTISTA

P R E S E N T A

SILVIA EMPERATRIZ CHAVEZ ZEGARRA

MÉXICO, D.F. 2005.

Universidad Nacional Autónoma de México
UNAM
Biblioteca Central
Dirección General de Bibliotecas de la UNAM

UNAM – Dirección General de Bibliotecas
Tesis Digitales
Restricciones de uso

DERECHOS RESERVADOS ©
PROHIBIDA SU REPRODUCCIÓN TOTAL O PARCIAL

Todo el material contenido en esta tesis esta protegido por la Ley Federal del Derecho de Autor (LFDA) de los Estados Unidos Mexicanos (México).

El uso de imágenes, fragmentos de videos, y demás material que sea objeto de protección de los derechos de autor, será exclusivamente para fines educativos e informativos y deberá citar la fuente donde la obtuvo mencionando el autor o autores. Cualquier uso distinto como el lucro, reproducción, edición o modificación, será perseguido y sancionado por el respectivo titular de los Derechos de Autor.

INDICE

INTRODUCCION 1,2

CAPITULO I

I.1.- Origen de la Ciencia y Arte Dental. 3,4

I.2.- Historia de la Odontología Maya. 5-10

I.3.- Historia de la Odontología del Perú. 11-12

I.4.- Historia de la Ortodoncia. 13-21

CAPITULO II

ADHESION EN ORTODONCIA

II.1.- Introducción. 22

II.2.- Definición de Adhesión. 22

II.2.1- Unión Mecánica. 22,23

II.3.- Ventajas. 23,24

II.4.- Desventajas. 24,25

II.5.- Complicaciones. 25

II.6.- Tipos de Adhesión. 25

II.6.1- Adhesión Directa. 26

II.6.2- Adhesión Indirecta. 26

CAPITULO III

ADHESION DIRECTA DE BRACKETS

III.1.- Introducción.	27,28
III.2.- Ventajas.	28,29
III.3.- Desventajas.	29,30
III.4.- Procedimientos para la Adhesión.	
III.4.1.-Limpieza.	31
III.4.2.-Acondicionamiento del Esmalte.	32
III.4.2.1.-Control de Humedad.	32,33
III.4.2.2.-Pretratamiento del Esmalte.	33-3 5
III.4.3.-Sellado.	35,36
III.4.4.-Adhesión.	36-38
III.4.4.1.-Transferencia.	38
III.4.4.2.-Ubicación.	38,39
III.4.4.3.-Ajuste.	39
III.4.4.4.-Remoción de excesos.	39-41

CAPITULO IV

TIPOS DE ADHESIVOS

IV.1.- Introducción. 42,43

IV.2.- Adhesivos sin Mezcla. 43,44

IV.3.- Adhesivos Polimerizable con luz visible. 44

IV.4.- Cemento Ionómero Vítreos. 45,46

CAPITULO V

BRACKETS

V.1.- Introducción. 47

V.2.- Brackets Plásticos. 47

V.3.- Brackets Cerámicos. 48-50

V.4.- Brackets Metálicos. 50-51

CAPITULO VI

ADHESION A CORONAS Y OTRAS RESTAURACIONES

VI.1.- Introducción. 52

VI.1.- Adhesión al Oro. 52,53

VI.2.- Adhesión a la Amalgama. 53
VI.3.- Adhesión a Restauraciones Acrílicas y composite. 53,54
VI.4.- Adhesión a la Porcelana. 54,55

CAPITULO VII

ADHESION INDIRECTA

VII.1.- Introducción. 56,57
VII.2.- Procedimiento Clínico. 58
VII.3.- Adhesión Indirecta con cubetas de transferencia de Silicona. 58-60
VII.4.- Adhesión Indirecta con la técnica del doble sellado. 60-62
VII.5.- Adhesión del bracket por lingual-abrazaderas invisibles. 62,63

CAPITULO VIII

VIII.1.- Rebondeado. 64,65
VIII.2.- Reciclado. 65
VIII.3.- Despegado. 65,66
VIII.3.1.- Procedimiento clínico. 66

VIII.3.1.1.-Remoción del bracket.
VIII.3.1.1.1.-Bracket de acero. 66,67
VIII.3.1.1.1.-Bracket cerámico. 67-69
VIII.3.1.2.- Remoción del adhesivo residual. 69,70

CONCLUSIONES 71
BIBLIOGRAFIA 72-75

INTRODUCCION

En la actualidad han aumentado considerablemente el número de pacientes que solicitan el tratamiento de ortodoncia, esto sin importar la edad y buscando con ello una sonrisa más estética y una oclusión funcional.

La importancia de la ortodoncia en la actualidad crece día a día llevando consigo la evolución de los sistemas de adhesión.

Cabe señalar que de la adhesión de los brackets reside el éxito de un buen tratamiento de ortodoncia.

Es por eso que los conocimientos del operador son básicos para poder llevar a cabo este procedimiento.

El futuro de la adhesión es promisorio y la evolución de los productos, es rápido y continuo, además dicha evolución trae consigo facilitar el trabajo del operador, así como disminuir el tiempo para el paciente en el sillón.

Pretendiendo obtener información que sirva de guía para el estomatólogo en la elección de su sistema de adhesión, hemos resumido en esta tesis los pasos a seguir para llevar a cabo una adhesión correcta.

Siguiendo con los principios de la adhesión, y tomando en cuenta la elección de los materiales, la adhesión será mucho más sencilla y rápida.

CAPITULO I

I.1.- ORIGEN DE LA CIENCIA Y ARTE DENTAL

En épocas prehistóricas existió una medicina de la boca rudimentaria. Tan pronto como el hombre primitivo pretende aliviarse del dolor de muelas se inicia la medicina de la boca.

El hombre empieza a preocuparse por su boca tan pronto como algo que le molesta de ella. ¿Porqué? y ¿Cómo? de este dolor: Así nace la estomatología.

Existe evidencia paleontológica del sufrimiento oral de nuestros antepasados y de los primeros intentos de atención por parte de magos, curanderos o brujos.

Hay restos y documentos que prueban el sufrimiento de la estomatología en Mesopotámia, Egipto, Grecia, y Roma; desde el inicio hasta la actual odontología, es el fin de un largo viaje desde las raíces de la civilización hasta la era atómica de la biología molecular.

La práctica dental hasta el renacimiento estaba claramente dividida en tres quehaceres: Los médicos que curaban las enfermedades de la boca, los barberos, mercaderes o charlatanes que extraen muelas o dientes y los orfebres que reponen las piezas dentarias perdidas o extraídas.

La edad media esta así presidida por actividades curativas que lindan con el arte, la magia, la filosofía y la ciencia.

El siglo XVIII es el principio de la era científica de la estomatología con la obra de PIERRE FAUCHARD (1728), que ordena, recoge, inventa y sistematiza los conocimientos de la época.

Es necesario reconocer su interés por la ortodoncia, el “Bandelette de Fauchard” y su técnica para tomar medidas de la boca por medio de patrones de papel.

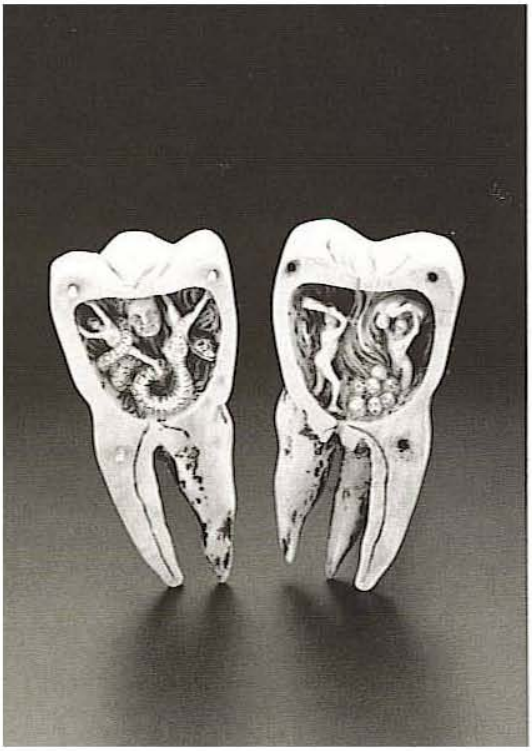

En 1780 un artista del sur de Francia esculpió en marfil una replica de una muela humana, de unas 4 pulgadas de altura, que se abre mostrando en su parte izquierda un gusano dental devorando a un hombre. En la parte derecha el tormento del mal de muelas, se equipara a los tormentos del infierno.
Collection Deutsches Medizinhistoriches Museum, Ingolstadt.

I.2.- HISTORIA DE LA ODONTOLOGIA MAYA.

Los mayas eran un pueblo con una gran cultura que habitaban en la Península de Yucatán ahora Guatemala y Honduras.

Destacaron en trabajos de piedra y metal, más no llegaron a practicar verdaderamente la odontología correctiva o restauradora para el mantenimiento o mejoría de la salud oral.

Los trabajos con los dientes tenían propósitos rituales o religiosos. En dichas ceremonias el ennegrecimiento de los dientes junto con la escarificación de la cara y torso tenían un significado muy importante. El adorno y las mutilaciones de los dientes formaban parte del culto.

Los mayas sabían incrustar hermosas piedras en cavidades cuidadosamente preparadas en los incisivos superiores e inferiores y algunas veces en los primeros molares, dichas incrustaciones se la hacían con varios materiales (jadeita, pirita de hierro, hepatitis, turquesa, cuarzo, serpentina y canabrio).

Para la elaboración de las cavidades se hacían girar con las manos o con un taladro de cuerda, un turbo duro o redondo parecido a una paja para beber refresco, hecho al principio de jade y posteriormente de cobre, usando como abrasivo una mezcla de polvo de cuarzo y agua, por este sistema se lograba realizar un agujero perfectamente redondo a través del esmalte, dentro de la dentina, en ocasiones atravesaban la pulpa sin darse cuenta, lo cual provocaban la muerte pulpar y un absceso.

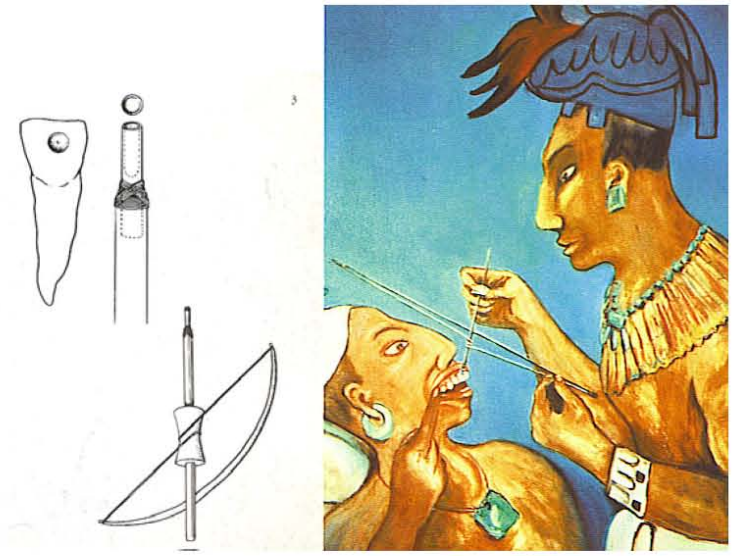

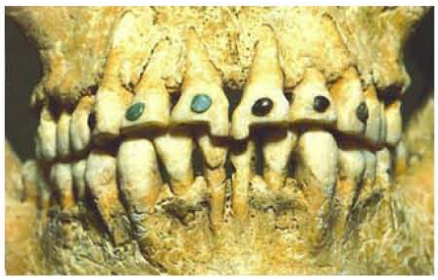

Muchas de estas incrustaciones han permanecido en su sitio durante mil años, para aumentar la conservación de las dos piezas unidas (piedras y pared de la cavidad), se sellaban con cementos

principalmente hechos de diversos minerales fosfato cálcico y partículas de silicona, pero no sabemos si esta se mezclaba con el cemento para hacer un adhesivo más fuerte o si era parte del adhesivo utilizado.

Los mayas limitaban sus dientes en forma diversa y probablemente cada diseño tenía un significado trivial o religioso, ya que se han encontrado más de 50 modelos diferentes.

Diego de Landa conservo abundantes notas sobre la cultura del pueblo maya, estos tenían la costumbre de dejarse limar los dientes como los de una sierra y lo hacían por vanidad.

Está habilidad era practicada por algunas ancianas que usaban para ello agua y piedra.

En 1913 fue descrito por Marshall H. Saville, un maxilar que presentaba todos los dientes posteriores a excepción de los terceros molares. Los dos incisivos contienen incrustaciones redondas de oro en las superficies labiales, resulta evidente que estos dos incisivos fueron introducidos en los alvéolos dentales, rompiendo la apófisis alveolar. Uno de los incisivos fue limado por a superficie mesial de la corona para ajustarla al espacio disponible.

Bernahard Weinberger, uno de los más grandes historiadores de la odontología de América, es de la opinión que este fue un ejemplo muy temprano de TRANSPLANTE DE DIENTE de un individuo a otro.

Sin embargo Samuel Fastlicht, de la cuidad de México, sin duda la más relevante autoridad mundial de Odontología Precolombina, pone en duda por una razón evidente que no aparece regeneración ósea en las líneas de fractura por lo tanto el implante fue hecho postmorten seguramente durante la preparación del cuerpo para el funeral de acuerdo con creencias religiosas similares a la de los antiguos egipcios.

Por otra parte existen abundantes pruebas de que los mayas practicaron la implantación de materiales aloplásicos (no orgánicos) a personas vivas.

En 1931, Willson Peopone y Sra. excavaron en la playa de los muertos en el Valle de Ulua (honduras) y encontraron un fragmento de la mandíbula de origen maya, que databa del año 600 d.C, dicho fragmento se encuentra hoy en día en Peabody Museum of Archeology and Ethnology de la Universidad de Harvard, donde fue estudiado por Amadeo Bobbio de Sao Paulo (Brasil), una autoridad en implante, reconocido en el mundo entero. Este observó que tres trozos de concha en forma de dientes habían sido colocados en los alvéolos de tres incisivos inferiores perdidos.

Contrariamente a la opinión de Samuel Fastlicht, según la cual habían sido insertados después de la muerte, las pruebas radiográficas efectuadas por Bobbio en 1970, probaron la formación de hueso compacto alrededor de dos de los implantes, hueso radiograficamente similar al que rodea a un implante actual.

Por lo tanto los primeros mexicanos limaban sus dientes, esperando conseguir un estado de gloria en el “paraíso terrenal”.

Fray Bernardino de Sahún, entre otras cosas estudió las enfermedades de la boca y como eran tratadas con hierbas y otros derivados botánicos, tradujo los nombres de los dientes en Nahuatl y mencionó dientes sueltos y fracturados, la formación de sarro y la caries.

Los aztecas creían que esta era causada por un gusano que eliminaban masticando un chicle con picante.

Dejo constancia de la creencia nativa de que solo los niños nacidos en luna llena pueden tener labio leporino probablemente porque el hombre lunar para los mexicanos era un conejo.

Decía que cuando un paciente sufría de dolor de muela, lo usual era machacar un gusano mezclado con esencia de trementina y pintar con esta mezcla le mejilla del paciente, al mismo tiempo se colocaba un grano de sal dentro de la cavidad del diente y se cubría con pimienta caliente, de esta manera se hacía entonces la incisión

en la encía colocando en ella la hierba tlacacoatl, finalmente si continuaba el dolor a la infección el diente era extraído.

I.3.- HISTORIA DE LA ODONTOLOGIA DEL PERÚ.

Los incas fueron un pueblo altamente desarrollado que dominó las tierras altas del Perú.

Fueron a su vez, brutalmente conquistados por Francisco Pizarro, en 1533 y gran parte de la cultura inca fue destruida.

El tratamiento de las enfermedades estaba íntimamente vinculado a sus creencias religiosas y la magia inseparable de sus intentos por conseguir una terapéutica racional.

La enfermedad era vista como un pecado solo expiable por confesión ante determinados brujos, también empleaban numerosos remedios herbarios.

De la civilización inca deriva los escritos de un cronista: Sebastián Gracilazo de la Vega, que era descendiente inca, escribió extensamente sobre sus antepasados y recogió el tratamiento de los problemas dentales y bucales, describiendo la eliminación de material careado de un diente con un palillo encendido.

La resina de árblo Myroxylon Pereyrae o Balsamo del Perú, se usaba para cifrar enfermedades gingivales y en casos graves se empleaba la cauterización.

Dejo escrito que la raíz de la planta se calentaba hasta reblandecerla y entonces se partía parcialmente en su centro, esta

a su vez estando muy caliente la apretaban contra los dientes aplicándolo en la parte de cada lado de la encía, dejándolo así hasta que se enfriara.

El tejido gingival inflamado o hiperplásico quedaba quemado para permitir el desarrollo de un nuevo y sano tejido de granulación.

Masticaban hojas de coca durante la operación para aliviar el dolor.

Los dientes que necesitaban extracción eran primero aflojados aplicando una resina cáustica alrededor y debajo de la encía desprendiendo posteriormente el diente que era arrancado de un golpe seco de estaca.

Los incas no adornaban sus dientes.

I.4.- HISTORIA DE LA ORTODONCIA

Hipócrates estuvo entre los primeros en comentar sobre la deformidad craneofacial.

Adamandios, escribió en el siglo quinto A.D, que aquellas personas cuyos labios están salidos son de carácter gritones, abusivos y difamadores.

En tumbas del antiguo Egipto, Grecia y de los Mayas en México, se han encontrado como artefactos arqueológicos, toscos aparatos aparentemente diseñados para la regularización de dientes.

Los dientes apiñados, irregulares y protruyentes han supuesto un problema para muchos individuos desde tiempos inmemorables.

Weinberger hace notar que existía conciencia de la mala apariencia de los “dientes torcidos”, muchos siglos antes. Estos se mencionan en los escritos de Hipócrates (460-377 a.C), Aristóteles (384-322 a.C). Celso y Plinio contemporáneos de Cristo. Celso afirmó 25 años antes de Cristo, que los dientes podían moverse por presión digital.

En 1728, PIERRE FAUCHARD, menciona el “BANDELETTE”, llamado ahora arco de expansión.

FAUCHARD, es considerado como el padre de la Odontología Moderna, al cuál se le atribuye la primera obra sobre la “Regularización de los dientes”.

Desde FAUCHARD, muchos han escrito acerca de las irregularidades de los dientes, nombres como Hurlock, Hunter, Fox, Delabarre, Harris, Kingsley, Brown, Mortimer, Farrar y Talbot estan ligados con el desarrollo de la ortodoncia en Estados Unidos de Norteamérica durante el siglo XIX.

En los Estados Unidos, en la última etapa del siglo XIX, KINGSLEY. FARRAR, TALBOT Y GUILFORD, presentaron escritos pioneros sobre el tratamiento de la maloclusión. La mayoría de los norteamericanos sostienen que la ortodoncia tiene su origen a la vuelta del siglo cuando Edgard H. Angle publicó un sistema de aparatos para corregir irregularidades de los dientes y estableció una escuela para el entrenamiento de odontólogos con especialidad en ortodoncia.

En 1839, LE FOULON, fue el primero en utilizar el termino de ortodoncia.

La primera edición del libro de Angle, fue en 1887, con la cual culminaron estas contribuciones, el texto de Angle sirvió para organizar los conocimientos existentes acerca de la ortodoncia.

Durante los 30 años siguientes, ejerció una profunda influencia en el desarrollo de lo que habría de ser la primera especialidad odontológica.

Casi tan importante fueron Calvin Case y Martín Dewey.

Las continuas batallas entre Angle, Case y Dewey en la literatura contemporánea y dentro y fuera de reuniones de la sociedad odontológica, sirvieron para aumentar el interés por la ortodoncia y aumentar la dedicación y devoción de sus discípulos.

Los debate de Case y Dewey han sido publicados nuevamente en la revista de American Journal Orthodontics, ilustrando el hecho de que muchos de los problemas a los que se enfrentaban los precursores de muchos de los problemas a los que se enfrentaban los precursores de la ortodoncia aún nos acompañan y aún engendran considerable controversia.

Afortunadamente, el desarrollo de la ortodoncia como especialidad ha tenido más éxito, Angle, reconociendo la
oposición a más cursos de ortodoncia dentro de los planes de estudio odontológico, se separó de la escuela dental.

A partir de 1850 aparecieron los primeros tratados que hablan sistemáticamente de ortodoncia, siendo el más notable ORAL DEFORMITES, de Norman Kingsley quién fue uno de los primeros que utilizaron la fuerza extraoral para corregir la protrusión dental, también fue un pionero en el tratamiento del paladar hendido y de

algunos problemas relacionados, su principal interés en la ortodoncia se centró en la alineación dental y en corregir las proporciones facial, mas sin embargo prestaron muy poca atención a la oclusión dental y dado que las extracciones dentales eran una práctica habitual para tratar muchos problemas odontológicos, es por esto que recurría a las extracciones para solucionar el apiñamiento o la alineación defectuosa.

Angle, en 1899 escribió: “Si la escuela ha de progresar materialmente, deberá fundar una escuela separada, totalmente independiente de las escuelas odontológicas”, para proporcionar amplia oportunidad a quienes tengan aptitudes para la materia y la amen permitiéndoles estudiar en forma amplia y completa librándolos de todas las influencias negativas encontradas necesariamente en las escuelas odontológicas.

En 1900 comenzó la escuela de Angle, con un curso de 8 semanas, el éxito que obtuvo al preparar e inspirar a sus estudiantes se demuestran por el hecho de que hombres como Dewey, Noyes, Hellman, Ketcham, Merson, Pollock, Castro, Weinberger, Hahn, y Tweed, entre otros, harían grandes contribuciones propias durante los 30 años subsecuentes.

Angle era un intelectual y un genio de la mecánica que dominaba la escena ortodoncica en el nuevo mundo más que cualquier otra persona en Europa.

Además, improvisó aparatos ingenios para la ubicación precisa de dientes individuales, ya que desde el comienzo insistió en la importancia de la oclusión correcta. En Europa, por otra parte los primeros líderes en el terreno estudiaron más el papel del esqueleto craneofacial en las anomalías dentofaciales y la maloclusión.

Quizá esta es la razón por la que en los Estados Unidos esta materia se llama Ortodoncia, mientras que en Europa se usa términos como Ortopedia Dental, aunque en términos generalmente son intercambiables, reflejan diferencias en el énfasis durante el desarrollo histórico y también en los objetivos de la terapia aparatológica entre los diversos países.

La mayoría de las especialidades desarrolladas dentro de la profesión produjeron gradualmente su propia literatura, habilidades especializadas y programas de entrenamiento avanzados, pero manteniendo fuertes lazos con la profesión madre.

La ortodoncia en Norteamérica, desde la época de Angle. Ha estado un poco más separada de la odontología que cualquier otra especialidad odontológica, por lo tanto los conceptos norteamericanos de Ortodoncia, al igual que la mecánica, están orientados de manera diferente.

Mayne dijo: lo importante es ser capaz de analizar el complejo dentofacial oportunamente y mediante un diagnóstico diferente, saber si se emplearán métodos preventivos, interceptivos o correctivos.

Martín Dewey, también fundó una escuela fuera de los límites de la escuela dental y los graduados hicieron mucho para llevar a la profesión a su estado actual.

No fue sino hasta después de la primera guerra mundial cuando los Ortodoncistas volvieron a las escuelas dentales para la enseñanza de los especialistas.

Antes de comenzar la segunda guerra mundial había menos de una docena de escuela en la que los estudiantes podían recibir instrucción que culminará es un grado superior. La duración de los cursos variaba entre 4 meses y 2 años, el número de estudiantes era muy limitado.

A partir de la segunda guerra mundial, las instalaciones de las universidades fueron agrandadas por la enseñanza de la ortodoncia, desde que aumento el interés por el alcance y el valor de tales servicios.

Por eso la ortodoncia es la especialidad más antigua y más grande de la Odontología.

En 1907, Angle afirmó que el motivo de la ciencia de la Ortodoncia es la corrección de las maloclusiones de los dientes.

En 1911, Noyes, definió a la Ortodoncia como el estudio de la relación de los dientes con el desarrollo de la cara y la corrección del desarrollo detenido y pervertido.

En 1922, la Sociedad Británica de Ortodoncistas propuso la siguiente definición: La Ortodoncia comprende el estudio del crecimiento y desarrollo de los maxilares y de la cara especialmente, y del cuerpo en general, como influencias sobre la posición y reacción de las fuerzas internas y externas en el desarrollo detenido y preventivo.

En Norteamérica, dominaba la herencia de Edgard Hartley Angle, se creía en la corrección total, primero con un tratamiento sin extracciones y después con extracciones múltiples. En Alemania Gustavo Korkhaus convirtió el aparato de arco lingual de John V. Merson en un complicado sistema de descarga de fuerzas, aunque el autor que conoció bien a Korkhaus y visitó a Merson en 1931, comprendió que en realidad el arco lingual de Korkhaus no había conservado el diseño simple del modelo de Merson. Sin embargo Korkhaus afirmaba que su arco lingual era superior a los sistemas multibandas que podías causar daños.

Los sistemas de mecanoterapia actualmente usados y más importantes en Ortodoncia se originaron a fines de la década de 1920.

Angle dijo a Federico Noyes, uno de sus discípulos: “Les he dado el aparato más perfecto que puedo hacer. ¡Ahora úsenlo!.. La historia de la ortodoncia nos muestra hasta que punto él logro crear un aparato capaz de generar movimientos dentarios tridimensionales controlados.

En Europa tuvieron dos métodos de tratamiento: la placa removible y el activador. Su aceptación se aceleró gracias a Martín Schwartz que diversificó y sistematizó el tratamiento con aparatos removibles.

Pierre Robin; francés, usó un monobloque para posturar la mandíbula hacia delante cuando estaba subdesarrollada o en retrusión, pero el activador que hoy conocemos fue ideado por Viggo Andresen.

En 1936, Andresen publicó un texto sobre su sistema de aparatos funcionales especialmente para tratar maloclusiones de Clase II división I. El activador se afianzó en Europa después de la segunda guerra mundial.

El tiempo demostró que los ortodoncistas europeos no han podido controlar el movimiento de dientes individuales tan bien como sus colegas estadounidenses, ni siquiera cuando se generalizó universalmente el uso de técnicas de multibandas, brackets angulados y alambres rectos, en realidad se han hecho intensos esfuerzos en Europa para ponerse al día en este aspecto desde la década de 1960, pero los ortodoncistas estadounidenses han tardado más tiempo en apreciar los beneficios de los aparatos removibles y funcionales, y no han comprendido que ellos deben formar parte de su armamentario para asegurar un cuidado óptimo del paciente.

El problema no es nuevo, Graber publicó un artículo sobre la educación ortodóntica del estudiante de odontología en 1967,

señalando la necesidad de dar mayor importancia a la ortodoncia en los planes de estudio y pronosticando la situación actual si no se prestaba la atención debida a esta necesidad tan importante.

Los ortodoncistas norteamericanos están empezando a reconocer que es mucho lo que se puede hacer con aparatos
removibles y con la intercepción o corrección de maloclusiones con aparatos funcionales. Todo depende de un buen diagnóstico y de criterios precisos para determinar cuando la maloclusión puede modificarse satisfactoriamente con estos aparatos.

CAPITULO II
ADHESION EN ORTODONCIA

II.1.- INTRODUCCION

Se deben entender, en forma clara, los conceptos de preparación, adhesión y posicionamiento de los brackets , ya que es uno de los aspectos fundamentales de todas las técnicas ortodónticas.

II.2.- DEFINICIÓN DE ADHESION

Se considera como la fuerza de unión en el contacto íntimo entre dos materiales.

Según la Sociedad Americana de Materiales Dentales (ASTM) define como la fuerza capaz de sostener materiales unidos por medio de enlaces de la superficie.

En Ortodoncia se prefiere una Unión Mecánica, dado que no se busca una unión permanente, sino una que se pueda romper, de manera fácil, al finalizar el tratamiento.

II.2.1.-Unión Mecánica: es aquella donde intervienen factores físicos, como poros y rugosidades, que hacen interconexión y los materiales se traban entre sí.

El éxito de la adhesión requiere la comprensión y el apego de los principios aceptados de la ortodoncia y de la odontología preventiva

El resultado óptimo en la adhesión de elementos ortodonticos ofrece numerosas ventajas cuando se la compara con el bandeado convencional.

II.3.- VENTAJAS

Es estéticamente superior.

Es más fuerte y simple.

Hay menos incomodidad para el paciente.

No se aumenta la longitud del arco por el material de las bandas.

Permite una ubicación más precisa de los brackets.

Es posible una mejor condición gingival y hay mejor acceso para la higiene.

Pueden controlarse dientes parcialmente erupcionados.

Durante el tratamiento es posible la reducción mesiodistal del esmalte.

Las zonas interproximales son accesibles para reconstrucciones con composite.

Se elimina riesgo de caries bajo las bandas flojas.

Los brackets pueden ser reciclados, reduciendo más los costos.

Pueden usarse brackets por palatino, ligaduras invisibles, cuando la estética es importante.

Los elementos pueden adherirse a puentes fijos, especialmente cuando las superficies vestibulares de los dientes pilares no son metálicas.

II.4.- DESVENTAJAS

Un bracket adherido tiene una unión más débil que una banda cementada.

Algunos adhesivos no son lo suficientemente fuertes para la unión requerida.

La protección contra las caries interproximales que dan las bandas bien adaptadas está ausente.

La adhesión generalmente no esta indicada en dientes donde se necesite auxiliares palatinos o donde se aplican fuerzas extraorales.

La readhesión de un bracket suelto requiere más preparación que volver a colocar una banda floja.

Además debe entenderse que la adhesión tiene que considerarse solamente como una parte del paquete preventivo moderno, que también incluye un programa de higiene bucal estricto.

II.5.- COMPLICACIONES

El aflojamiento de los brackets.

La mala posición de los brackets.

La descalcificación durante el tratamiento.

El tiempo empleado en el despegado

II.6.- TIPOS DE ADHESION

Existen dos tipos de adhesión:

- ✓ Adhesión Directa.
- ✓ Adhesión Indirecta.

II.6.1.- ADHESION DIRECTA

Consiste en la adhesión de los brackets directamente sobre los dientes de la boca.

Es una técnica menos precisa, pero es la más usada por los ortodoncistas del mundo por su facilidad y rapidez.

II.6.2.- ADHESION INDIRECTA

Consiste en trasladar los brackets, por medio de cubetas duras con silicona, desde los modelos en donde se colocan en posición perfecta hasta la boca del paciente.

CAPITULO III
ADHESION DIRECTA DE BRACKETS

III.1.- INTRODUCCION

El éxito de la adhesión requiere de la compresión y el cumplimiento de los principios aceptados de la ortodoncia y de la odontología preventiva.

En la actualidad contamos con la valiosa aportación y muy utilizada técnica directa, esta trae consigo muchas ventajas y a la vez desventajas cuando no se respeta la continuidad del procedimiento.

En 1955 Bounocore demostró mayor adhesión producida por el tratamiento con ácido fosfórico al 85%.
Newman, en 1965 describió a la resina epóxica, la cual fue diseñada para resistir las fuerzas ortodónticas.

En 1968, Smith comunico la adhesión de brackets con el cemento de poliacrilato de cinc.

En 1970, surgen nuevos artículos acerca de diferentes sistemas de adhesión directa e indirecta.

Muira y Colaboradores describieron la resina acrílica (Orthomite) que utilizaba un catalizador modificado de Trialquilborano, el cual resultó ser útil en la adhesión de brackets plásticos, además de mejorar la adhesión en presencia de humedad.

La resina utilizada con mayor frecuencia fue concebida para mejorar las fuerzas de adhesión y para aumentar la estabilidad dimensional mediante cadenas cruzadas, esta resina es conocida como BisGMA (bisfenol A Glicidilo dimetacrilato).

En 1977 se publico la primera evaluación postratamiento de la adhesión directa, tras el período de tratamiento ortodóntico, la cuál fue verificada por clínicos de todo el mundo.

El futuro de la adhesión es promisorio y el desarrollo de los productos adhesivos, brackets, entre otros es rápido y continuo.

III.2.-VENTAJAS

La adhesión es más rápida y simple.

Es estética y por lo tanto nos proporciona **mejor apariencia**.

Presenta **menos molestias** al paciente.

No produce modificación en la longitud de arco.

Permite la aplicación más exacta del bracket.

Es **más higiénica** que el uso de las bandas.

Existe mayor control en dientes parcialmente erupcionados.

Nos permite la reducción mesiodistal del esmalte durante el tratamiento.

Las áreas interproximales quedan accesibles para la reconstrucción con composite.

Se elimina el riesgo de caries bajo bandas sueltas o mal adaptadas.

No hay espacios que deban cerrarse al final del tratamiento.

No es necesario tener un gran inventario de bandas.

Los brackets pueden ser reciclados, lo cual disminuye aún más los costos.

Se puede usar brackets por lingual o palatino.

Los elementos pueden ser adheridos a puentes fijos.

III.3.- DESVENTAJAS

La fijación de un bracket adherido es más débil que una banda cementada.

Algunos adhesivos no forman una unión suficientemente fuerte.

El mejor acceso para la limpieza no garantiza necesariamente la mejor higiene oral y estado gingival.

Falta de protección contra caries interproximales que aportan las bandas bien cementadas y contorneadas.

La adhesión es más complicada cuando se requieren elementos auxiliares por lingual.

La readhesión de brackets sueltos requiere más preparación que el bandeado de una banda floja.

El despegado lleva más tiempo que retirar una banda, ya que la remoción de adhesivo es más dificultosa que la del cemento.

Los problemas más citados habitualmente a este respecto son el aflojamiento de brackets, la aplicación inexacta de éstos, descalcificación durante el tratamiento y el consumo de tiempo en el despegado.

III.4.- PROCEDIMIENTO PARA LA ADHESIÓN

Los procedimientos involucrados en la adhesión directa e indirecta de brackets sobre superficies vestibulares o linguales
son:

- ✓ Limpieza.
- ✓ Acondicionamiento del esmalte.
- ✓ Sellado.
- ✓ Adhesión.

III.4.1.- LIMPIEZA

La limpieza debe realizarse de forma integral con una suspensión acuosa de pómez o pasta para profilaxis, esto resulta eficaz en la remoción de la placa y de la película orgánica que normalmente cubre todos los dientes.

Además vamos a requerir de instrumentos rotativos como una taza de goma o un cepillo para pulir, dicho cepillo de cerdas es eficaz, pero a la vez debemos de evitar traumatizar el margen gingival y causar una hemorragia, por lo que se recomienda el uso de un cepillo pequeño.

La limpieza debe de realizarse antes de aplicarse los aditamentos para controlar la humedad, como por ejemplo separadores de labios y carrillos, eyector de saliva y rollos de algodón.

El paciente puede enjuagarse poco después o bien se puede eliminar los restos de pómez y agua con el evacuador al vacío.

III.4.2.-ACONDICIONAMIENTO DEL ESMALTE

III.4.2.1.-Control de Humedad

Después del enjuague, es imprescindible controlar la saliva y mantener el campo operatorio complemente seco, por tal motivo podemos encontrar en el mercado varios dispositivos para cumplir este propósito:

Expansor de labios y/o separador de carrillos.

Eyector de saliva.

Protectores linguales con bloque de mordida.

Obstructores de conductos salivales.

Artefactos que combinan varios de los anteriores.

Rollos de algodón o gasa.

Antisialogogos.

Para eliminar la humedad de la boca y realizar la adhesión simultánea de premolar a premolar en ambos arcos da buen resultado una técnica que usa expansor labial, DRI-ANGLES para eliminar el flujo de saliva desde el conducto parotídeo y una combinación de eyectores de saliva con separador lingual.

Al adherir sobre los molares inferiores primero o segundo en cualquier etapa del tratamiento se aconseja emplear eyectores de saliva “Higrofórmicos” simples o dobles.

Para adherir a superficies linguales o palatinas se han desarrollado excelentes bloques de mordida con evacuador de saliva.

Los antisialogogos, se disponen de tabletas y soluciones inyectables (Banthine, Pro-Banthine, Sulfato de atropina, etc.) 50 mg. por cada 45 kg. de peso corporal en una bebida no azucarada 15 minutos antes de la adhesión puede dar buenos resultados.

La restricción del flujo salival con éxito se debe al uso de la inyección de Pro-Banthine, aunque se recomienda el uso de estos medicamentos por vía oral.

III.4.2.2.- Pretratamiento del esmalte

Después de haber aislado el campo operatorio se secan los dientes sobre los cuales se adherirán implementos.

Se aplica la solución o gel acondicionador (ácido fosfórico al 37%) sobre la superficie del esmalte, con un cepillo durante 15 a 60 seg.

Cuando se usa una solución para el grabado, se recomienda mantener dicha superficie húmeda mediante aplicaciones repetidas.

No se debe frotar el líquido sobre los dientes para evitar daños en los delicados prismas del esmalte.

Al concluir el período de grabado se elimina la sustancia grabadora con abundante aerosol de agua, es recomendable un evacuador de alta velocidad para una mayor eficacia en la extracción de la mezcla grabador-agua y para reducir la contaminación por humedad de dientes y Dri-angles.

No debe permitirse que la superficie grabada se contamine con saliva.

A continuación se secan perfectamente los dientes con una fuente de aire libre de humedad y de aceite para obtener la bien conocida apariencia mate y glacial.

Esmalte sin grabar.



Esmalte grabado

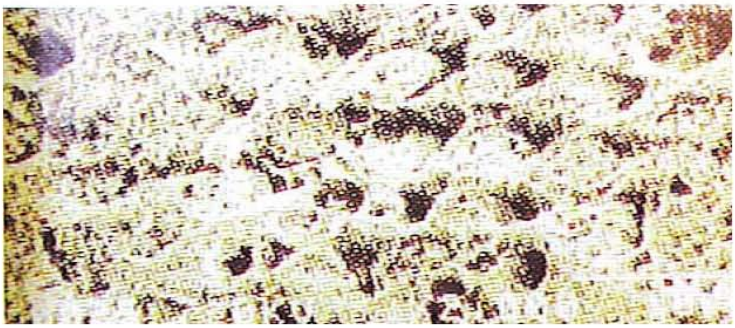

III.4.3.- Sellado

Después de que los dientes están completamente secos y de apariencia blanco glacial se puede pintar una delgada capa de sellador con un cepillo pequeño con un único movimiento gingivoincisal en cada diente.

La capa de sellador tiene que ser delgada y uniforme, pues cuando polimeriza el exceso de sellador puede inducir un desplazamiento del bracket y una topografía anormal del esmalte.

La aplicación del bracket debe comenzar inmediatamente después de que todas las superficies grabadas estén cubiertas con sellador.

La capa superficial de sellador no polimeriza, sin embargo;
no hay que retirarlo, pues en el paso siguiente curará con el adhesivo.

Algunos investigadores llegaron a la conclusión de que una resina intermediaria es necesaria para conseguir una adecuada resistencia

en la unión. Otros difieren con este concepto y consideran que la resina intermediaria es realmente innecesaria.

Un problema en la adhesión es que la película de sellador sobre la superficie vestibular es tan delgada que es posible que ocurra inhibición de la polimerización por el oxígeno que atraviesa la película cuando se usa un sellador autopolimerizable.
Gwinnett encontraron que los selladores fotopolimerizados protegen el esmalte adyacente a los bracket de la disolución y de las lesiones sub-superficiales, mientras que los selladores quimiocurados polimerizan mal, muestran desplazamientos y tienen baja resistencia a la abrasión.

Los selladores pueden permitir al menos teóricamente, la remoción más fácil de los brackets y `proteger contra desprendimientos de esmalte durante el despegado.

III.4.4.- Adhesión

Una vez que los dientes hayan sido pintados con una capa de sellador, el operador procederá a la fijación de los adminículos.

En la actualidad la técnica de adhesión directa es la más usada por los clínicos.

Existen muchos adhesivos para la adhesión directa y continuamente aparecen otros nuevos, sin embargo la técnica

básica de la adhesión sólo se modifica levemente para los diferentes materiales, de acuerdo a las instrucciones del fabricante.

El método más fácil consiste en aplicar adhesivo sobre la base del bracket con un ligero exceso, para luego ubicarlo sobre la superficie dental en su posición correcta.

Al adherir brackets uno por vez con una mezcla homogénea recién hecha de adhesivo de curado relativamente rápido el operador puede trabajar relajado y obtener óptima fuerza de unión para cada bracket.

Tan pronto como haya sido ubicado y ajustado en su posición correcta se puede pegar el bracket siguiente.

Con los adhesivos de curado rápido hay menos tiempo para que ocurra contaminación por humedad, menos riesgo de desprendimiento de brackets vecinos.

Un adhesivo debe de tener viscosidad suficiente, de modo que el bracket adherido no se desplace de su posición antes de que el adhesivo endurezca.

El procedimiento recomendado para adherir brackets consiste en los siguientes pasos:

- ✓ Transferencia.
- ✓ Ubicación.
- ✓ Ajuste.

- ✓ Remoción de excesos.

III.4.4.1.- TRASFERENCIA

El bracket se prende con pinzas de algodón o retorcedora de acción invertida y se le aplica la mezcla de adhesivo en el dorso de su base.

Posteriormente se coloca el bracket sobre la superficie vestibular del diente, próximo a su posición correcta.

III.4.4.2.- UBICACIÓN

Para la ubicación se usa una uña como la RM 349 o preferiblemente un posicionador de bordes paralelos que posiciona el bracket en los sentidos mesiodistal e incisogingival y le da una angulación exacta.

Además permite la visualización de la ranura del bracket en relación con el borde incisal y el eje mayor del diente con la uña asentada en la ranura.

La posición correcta en el sentido vertical puede mejorarse con distintos instrumentos de medida o guía de altura en los brackets mismos.

Un espejo bucal ayuda en la ubicación horizontal, sobre todo en premolares rotados.

III.4.4.3.- AJUSTE

Este se realiza con el contacto de un solo punto contra el bracket, se empuja firmemente contra la superficie del diente. El íntimo ajuste dará como resultado buena fuerza de adhesión, poco material al despegar el bracket y escaso deslizamiento cuando el exceso de material se extruye periféricamente.

Es importante retirar la uña una vez que el bracket esté en posición correcta y no intentar mantener el bracket en su sitio con el instrumento.

Un leve movimiento puede alterar el curado del adhesivo.

Es de vital importancia que una vez colocado el bracket en su posición, no debe de ser perturbada puesto que afectaría a conseguir una adecuada resistencia de dicha unión.

III.4.4.4.- REMOCION DE EXCESOS

Es fundamental retirar el exceso de adhesivo para minimizar la posibilidad de espacios vacíos y para estar seguros de que esté untada toda la base la malla cuando se esté ajustando el bracket.

El exceso resulta ideal en dientes con morfología anormal, este exceso no sufrirá desgaste con el cepillado no por las fuerzas mecánicas, hay que eliminarlo con el raspador antes de que el adhesivo haya curado o removerlo con una fresa después de endurecido.

Se recomienda remover el exceso de adhesivo cuando este haya curado, para evitar que la posición del bracket se perturbe.

En este caso de puede usar una fresa oval Nº 7006, Nº 2 o cónica Nº 1172 de carburo de tungsteno.

Es importe remover el exceso de adhesivo para evitar o minimizar la irritación gingival y el acumuló de placa en torno a la periferia de la base de adhesión, con la finalidad de reducir el daño al periodonto y la posibilidad de descalcificación.

Además con la remoción del exceso podemos mejorar la estética.

Por otra parte, cuando el exceso del adhesivo llega cerca de la encía y no se elimina correctamente, aparece inflamación e hiperplasia gingival.

Cuando el bracket no este en buena posición este puede ser removido con pinzas y vuelto a adherir inmediatamente.

Acto seguido se coloca un arco de alambre nivelador. Se instruye al paciente sobre la forma en que debe de cepillarse los dientes en

torno de los brackets y arcos de alambre, además del uso de colutorios fluorados.

CAPITULO IV
TIPOS DE ADHESIVOS

IV.1.- INTRODUCCION

En la actualidad contamos con dos tipos de resinas en la adhesión de brackets ortodonticos.

Ambas son polímeros y se clasifican como resinas acrílicas o de diacrilato.

Las resinas acrílicas (Orthomite, Genie, etc) se basan en acrílicos autocurados y consisten en monómeros y polvo ultrafino de metilmetacrilato.

La mayoría de las resinas de diacrilato de basan en la epoxirresina acrílica modificada bisGMA o resina de Bowen.

Dichas resinas pueden polimerizar por cadenas cruzadas en una red tridimensional, proporcionan una mayor resistencia, menor absorción de agua y menor contracción a la polimerización.

Algunas investigaciones independientes indican que la resina de diacrilato rellenas del tipo bisGMA poseen las mejores propiedades físicas y son los adhesivos más fuertes para brackets metálicos.

Las resinas acrílicas o combinadas han tenido mayor éxito con brackets plásticos.

Algunas resinas composite contienen partículas grandes y gruesas de cuarzo o vidrio silícico de tamaño muy variado con un promedio de 3-20 um que le imparten propiedades de resistencia a la abrasión. Otras contienen partículas de relleno diminutas y de tamaño uniforme que en consecuencia presenta una superficie mas lisa y retienen menos placa, pero son más propensas a la abrasión.

Los adhesivos con partículas de relleno grandes se recomiendan para uniones extra resistentes, es por eso que debe de retirarse el exceso con sumo cuidado.

Dentro de los adhesivos tenemos:

- ✓ Adhesivos sin mezcla.
- ✓ Adhesivos polimerizables con luz visible.
- ✓ Cementos de Ionómeros Vítreos.

IV.2.- ADHESIVOS SIN MEZCLA

Estos materiales curan cuando bajo con una ligera presión una pasta es unida a un líquido “primer” aplicado sobre la superficie grabada y la cara posterior del bracket, o cuando hay otra pasta en el diente donde se va a adherir. De este modo un componente del adhesivo se aplica a la base del bracket, mientras que otro se aplica sobre el diente grabado y seco.

Tan pronto como se haya obtenido la posición correcta del bracket, éste se presiona firmemente en su sitio y el curado ocurre aproximadamente de 30 a 60 segundos.

IV.3.- ADHESIVOS POLIMERIZABLES CON LUZ VISIBLES

Estos materiales pueden ser curados por luz transmitida a través de la estructura dentaria y de brackets cerámicos.

Las resinas polimerizadas por la luz ultravioleta fueron populares con los brackets plásticos o metálicos con base perforada, pero la inaccesibilidad de la luz para llegar hasta la resina bajo las bases en forma de malla hizo que la mayoría de los clínicos se volcasen hacia resinas autopolimerizables.

La profundidad máxima de curado de las resinas de fotocurado depende de la composición del composite, de la fuente de luz y del tiempo de exposición.

Los adhesivos activados con luz visible tienen mayor profundidad de curado que los activados por luz UV.

El desarrollo de estos adhesivos resulta interesante, puesto que ahora podemos encontrar adhesivos fotocurados liberadores de fluoruro.

IV.4.- CEMENTOS IONOMEROS VITREOS

Fueron introducidos en el año de 1972, como agente ligante y como material de restauración directa, con propiedades singulares para adherirse químicamente al esmalte y la dentina y también al acero inoxidable, con capacidad para liberar iones de fluoruro para protección contra caries.

Varios estudios recientes han evaluado el uso de cemento ionómero vítreo en Ortodoncia.

Los ionómeros vítreos mejorados podrán convertirse en el futuro en una alternativa interesante para adherir brackets cerámicos, principalmente por su propiedad preventiva de la caries.

La selección de adhesivos depende principalmente de factores tales como características de manipulación, fuerza de unión y costo.

Cabe mencionar que las resinas de diacrilato no adhieren brackets plásticos, en estos casos es necesario usar un monómero acrílico como imprimación para mejorar la adhesión entre la resina de diacrilato y el bracket de policarbonato o bien utilizar un adhesivo de resina acrílica.

El éxito en la adhesión radica en:

- Que se desarrolle una técnica que asegure un buen control de la humedad.

- Que los brackets se adapten a la superficie del diente.

- Que se asegure que el curado del adhesivo no sea perturbado.

- Que se utilice un adhesivo fuerte.

CAPITULO V

BRACKETS

V.1. INTRODUCCION

Existen en la actualidad tres tipos de vínculos para la adhesión de brackets ortodonticos.

- Con base plástica.
- Con base cerámica.
- Con base metálica.

V.2.- BRACKETS PLASTICOS

Se fabrican con policarbonato y se utilizan principalmente por razones estéticas.

Estos brackets carecen de resistencia suficiente contra la distorsión y la rotura, el desgaste de la ranura por el alambre, la captación de agua y la coloración y requieren resinas adhesivas compatibles.

Este tipo de brackets pueden ser útiles en situaciones donde las fuerzas sean mímicas y para tratamientos de corta duración, particularmente en adultos.

En la actualidad se están introduciendo los brackets plásticos con ranura de acero, en apariencia son bastante útiles como alternativa estética en lugar de la ortodoncia por lingual o palatino.

V.3.- BRACKETS CERAMICOS

Los brackets cerámicos fabricados con óxido de aluminio pueden combinar la estética del plástico y la confiabilidad de los brackets metálicos.

En la actualidad podemos encontrarlos en dos formas:

- Policristalino: hecho de partículas de óxido de aluminio. Fusionadas o sinterizadas.

- Unicristalino.

Tanto los brackets policristalinos o unicristalino resisten bien las manchas y la coloración. Pueden usarse con cuidado, ligaduras de acero.

Los brackets cerámicos se adhieren al esmalte por dos mecanismos diferentes:

1.) Retención mecánica por vía de indentaciones y/o socavados en la base y

2.) Unión química por medio de un agente ligante de silano.

Cuando existe retención mecánica el strés del despegado suele hallarse en la interfase adhesivo-bracket, mientras que en la unión química suele producir fuerza adhesiva en exceso, desplazando el strés del despegado hacia la interfase esmalte-adhesivo.

Para los brackets cerámicos no es recomendable el uso de adhesivos sin mezcla, en cambio resulta útil el uso de adhesivos quimiocurables y especialmente lo fotocurables.

La ventaja que obtenemos con el uso de los adhesivos fotocurables es que podemos disponer de todo el tiempo necesario para posicionar el bracket antes de la polimerización.

Sobre la superficie del diente ira el bracket precargado de pasta fotocurable, presionándolo firmemente en su posición, después de ajustar el bracket y de eliminar el exceso de adhesivo, los fijamos en su lugar con una exposición de 5 segundos a la luz de curado, una vez fijados todos los brackets se cura el adhesivo con un tiempo de exposición de mayor duración.

Las desventajas que presentan los brackets cerámicos son:

- La resistencia a la fricción entre el alambre ortodóntico bracket cerámico es mayor y menos predecible que con los brackets metálicos, lo que torno difícil determinar cuándo son óptimos los niveles de fuerza y el control del anclaje.

- Los brackets cerámicos no son tan durables como los brackets metálicos. Son quebradizos por naturaleza, se rompen fácilmente durante el tratamiento ortodóntico, generalmente cuando se usa alambres pesados.

- Los brackets cerámicos son más duros que los brackets metálicos e inducen a un rápido desgaste del esmalte y en todo el antagonista que lo contacte.

- Resulta más difícil su despegado y pueden fracturarse fácilmente.

- La superficie es más porosa y áspera que los brackets de acero y atraen fácilmente placa y manchas sobre el esmalte circundante.

V.4.- BRACKETS METALICOS

Estos resulta una mejora con respecto a las bandas, aunque no sean tan satisfactorios desde el punto de vista estético como los brackets plásticos o cerámicos.

Los brackets metálicos dependen de la retención mecánica para su adhesión y el modo habitual de proveer esa retención es con una malla.

El uso de bases metálicas pequeñas y poco notables ayuda a evitar la irritación gingival, por esta misma razón la base debe de ser diseñada de manera que siga el contorno del tejido a lo largo del margen gingival. No obstante la base no debe de ser más pequeña que las alas del bracket, por el peligro de desmineralización en torno de la periferia.

Las alas de los brackets para premolares y molares inferiores deben mantenerse fuera de la oclusión pues de los contrario podrían aflojarse fácilmente.

Por lo tanto antes de la adhesión se recomienda:

1.) Solicitar al paciente que muerda, para evaluar de este modo el área dental disponible para la adhesión.

2.) Los brackets mandibulares posteriores tienen que ser pegados fuera de oclusión, lo cual puede requerir dobleces de ajuste en los arcos de alambre.

3.) Toda interferencia oclusal en los adminículos mandibulares posteriores debe de ser evaluada inmediatamente después de la adhesión.

La corrosión de los brackets metálicos puede darse por:

- La acción galvánica.
- El diseño y la construcción de la base del bracket.
- El medio oral.
- El reciclado térmico de los brackets.

CAPITULO VI
ADHESION A CORONAS Y OTRAS RESTAURACIONES

VI.1.- INTRODUCCION

Muchos pacientes adultos tienen coronas y puentes fabricados con porcelana, metales no preciosos y oro.

En los dientes pilares de puente fijos el bandeado se torna difícil, y ahora con los recientes materiales y técnicas indican una posible adhesión efectiva de adminículos ortodonticos sobre superficies que no sean de esmalte.

VI.2.- ADHESION AL ORO

La adhesión sobre oro hasta hace poco se consideraba difícil. En la década de 1980 se desarrollaron algunos adhesivos e imprimadores que permitirán tal fusión, aunque los informes publicados y la experiencia clínica no sustentan su eficacia.

Según Word y col., la texturización de la superficie del oro con una piedra verde aumentaba significativamente la fuerza de unión de un sistema de resina con gran relleno.

Aunque lo más sensacional fue el arenado intraoral. El abrasivo crea una superficie retentiva que aumenta mucho la adhesión con resina composite. La superficie del oro se vuelve a pulir fácilmente después del despegado.

Parece ser que el uso del Micro-Etcher seguido por adhesión directa con composite de alto relleno como el Concise, crea fuerzas de adhesión que son clínicamente confiables durante todo un período de tratamiento ortodóntico.

VI.3.- ADHESION A LA AMALGAMA

El microarenado también es esencial para adherir sobre amalgama y otros metales no preciosos.

Las restauraciones pequeñas que se encuentren por vestibular no necesitaran ser arenadas antes de adherir un bracket molar, ya que la adhesión con el esmalte circundante es suficientemente fuerte.

Las amalgamas grandes deberán ser arenadas por un lapso de 3 segundos, con la finalidad de dotarlas de una superficie adecuada para la adhesión.

VI.4.- ADHESION A RESTAURACIONES ACRILICAS Y DE COMPOSITE

Con adhesivos y/o pre-tratamientos seleccionados, los brackets pueden ser adheridos a coronas o reconstrucciones de acrílico o de composite.

Antes de la adhesión, la superficie debe de ser texturaza con discos de papel de lija., con la finalidad de aumentar la retención del adhesivo de unión.

Para unir brackets metálicos, cerámicos o plásticos a coronas de acrílico se prefiere una resina acrílica adhesiva.

La fuerza de adhesión obtenida con el agregado de composite nuevo sobre composite maduro es sustancialmente menor que la fuerza cohesiva del material.

En cambio los brackets ligados a una nueva superficie áspera de restauraciones viejas de composite parecen tener éxito clínico en la mayor parte de los casos.

VI.5.- ADHESION A LA PORCELANA

En 1986 Wood y col. demostraron que sobre una porcelana glaseada obtenían fuerza de adhesión progresivamente mayor tornando áspera la superficie, usando un imprimidor para porcelana y una resina con alto relleno.

Sus hallazgos in Vitro indicaron que la fuerza de adhesión sobre porcelana era igual o superior a la obtenida con la adhesión al esmalte con grabado ácido de los dientes naturales, y por lo tanto advirtieron que la fuerza de adhesión era suficientemente alta como para dañar la superficie de la porcelana durante el despegado.

Estudios han encontrado que el tratamiento con asperización y silano puede producir fuerzas adhesivas exitosas clínicamente.

El desprendimiento de brackets metálicos se puede conseguir usando una fuerza periférica a 45º o apretando las alas del bracket.

Los brackets cerámicos que no se desprenden fácilmente pueden ser desgastados con piedras de diamante.

El grabado con ácido convencional es ineficaz en la preparación de superficies de porcelana para retención mecánica de brackets.

El grabador más común es el ácido fluorhídrico al 9.6% en forma de gel, aplicado durante 2 a 4 minutos. Es te es un ácido fuerte que requiere un espacio aislado y mucho cuidado para trabajar.

Otros estudios indican que la solución o gel de FFA (fluorurofosfato acidulado) al 1,23 o al 4% que contiene fluoruro de sodio, ácido fosfórico y ácido fluorhídrico, puede proveer fuerza de adhesión equivalente, a pesar de su acción más superficial y con cambios morfológicos menos prominentes.

CAPITULO VII
ADHESION INDIRECTA

VII.1.- INTRODUCCION

Se dispone de varias técnicas para la adhesión indirecta.

La mayoría de ellas se basan en los procedimientos descritos por Silverman y Cohen.

En estas técnicas los brackets son pegados a los dientes de los modelos del paciente, se los transfiere a la boca con un tipo de cubeta en la quedan incorporados los brackets y luego se adhieren simultáneamente.

La ventaja más importante de la adhesión indirecta en comparación con la directa reside en que los brackets pueden ser ubicados más exactamente en el laboratorio

Y que disminuye el tiempo en el sillón dental.

No obstante, el procedimiento en el sillón es más crítico, al menos para clínicos no experimentados; la remoción de excesos de adhesivos es más difícil y lleva más tiempo; el riesgo de déficit de adhesivos debajo de los brackets es mayor; y las tasas de fracaso parecen ser ligeramente más altas.

Las razones de las diferencias en la fuerza de adhesión entre las dos técnicas, son las siguientes:

- Las bases de los brackets pueden ser ajustadas más íntimamente a la superficie dental con la adaptación puntual con uñas aplicadora que si se realiza una transferencia sobre los dientes.

- Con adhesión directa se obtiene más fácilmente una polimerización imperturbada al retirar la uñas del bracket.

Sin embargo, cuando se usa la técnica correcta, las tasas de fracaso con adhesión directa e indirecta están dentro de la gama clínicamente aceptable.

En la adhesión indirecta sería deseable contar con nuevas técnicas para la transferencia, que minimizaran las perturbaciones durante la polimerización del adhesivo y que facilitaran la remoción de los excesos.

En la actualidad el profesional puede usar cualquiera de los métodos basándose en la práctica de rutina, personal auxiliar y capacidad clínica.

Así mismo, en ortodoncia por lingual la técnica indirecta constituye un requisito para la alineación correcta de los brackets, ya que existen dificultades evidentes en la visualización directa.

VII.2.- PROCEDIMIENTO CLÍNICO

Varias técnicas de adhesión indirecta han demostrado ser confiable en la práctica clínica.

Estas técnicas difieren en la forma en que los brackets son pegados temporariamente al modelo (caramelo, adhesivo de laboratorio, resina adhesiva), el tipo de cubeta de transferencia u otro mecanismo utilizado (silicona, formación al vacío, acrílico con brazos de transferencia, etc), el adhesivo o sellador utilizado, sea que se use adhesión segmentada o completa y la forma en que se remueve la transferencia, de modo tal que no se ejerza fuerza excesiva sobre la unión que todavía esta madurando.

Es probable que las dos técnicas más populares sean la del material de impresión de silicona y la del doble sellador.

VII.3.- ADHESION INDIRECTA CON CUBETAS DE TRANSFERECIA DE SILICONA

1.- Tome una impresión y vacíe un modelo en yeso piedra.
El modelo debe estar seco. En cada diente se pueden marcar los ejes mayores y la altura incisal u oclusal.

2.- Seleccione el bracket para cada diente.

3.- Aplique una pequeña cantidad de adhesivo hidrosoluble sobre cada base o diente.

4.- Ubique los brackets sobre el modelo. Controle todas las medidas y alineaciones. Reubique, si fuere necesario.

5.- para fabricar cubetas de silicona, mezcle el material de acuerdo con las instrucciones del fabricante.

Presione la masa contra los brackets cementados. Forme la cubeta dejándole espesor suficiente para que tenga resistencia.

6.- Después de polimerizada la masa de silicona sumerja el modelo y la cubeta en agua caliente para liberar los brackets del yeso de piedra.

Elimine todo remanente de adhesivo bajo agua corriente.

7.- Recorte la cubeta de silicona y marque la línea media.

8.- Prepare los dientes del paciente como para una aplicación directa.

9.- Mezcle adhesivo, cárguelo en una jeringa y una porción suficiente a las bases retentivas para el material adhesivo.

10.-Asiente la cubeta sobre el arco preparado y manténgala con presión firme y constante durante unos 3 minutos.

11.- Después de 120 minutos retire la cubeta. Ésta puede ser cortada a lo largo o en forma transversal para reducir el riesgo de despegar brackets cuando se la desprende.

12.- Complete la adhesión removiendo cuidadosamente los excesos de adhesivo.

Use fresa Oval Nº 7006 y Nº 2 o cónica Nº 1172 o Nº 1171 para limpiar correctamente el área que rodea a cada bracket.
Si se omite este paso, en poco tiempo se desarrollará irritación gingival con rubor, hiperplasia y sangrado, situación que persistirá durante todo el tratamiento.

Es importante también inspeccionar el torno de la base del bracket para ver si hay vacíos en el adhesivo y de ser necesario rellene con una pequeña mezcla de adhesivo.

VII.4.- ADHESION INDIRECTA CON LA TECNICA DEL DOBLE SELLADO.

En esta técnica, para fijar los brackets al modelo de yeso piedra del paciente se usan pastas adhesivas, en lugar de un adhesivo hidrosoluble temporario

Sobre una superficie para mezcla se dispensan pequeñas porciones de pasta catalizadora y de adhesivo universal, una al lado de la otra.

En un trabajo diente por diente se mezcla adhesivo suficiente para un aditamento y se lo aplica sobre el dorso de la base de adhesivo de la periferia de la base.

Este paso se repite hasta que todos los brackets estén adheridos al modelo.

Después de 10 minutos se conforma al vacío una cubeta para cada arco.

Los modelos con las cubetas adheridas se sumergen en agua hasta que se saturen totalmente.

Posteriormente se separan las cubetas y se recorta de modo que el borde gingival de cada cubeta esté a 2mm. de los brackets.

El procedimiento clínico empieza con la profilaxis, aislamiento y grabado de los dientes del paciente.

Es importante que el uso del los líquidos selladores no sea invertido.

Después se inserta la cubeta en la boca del paciente, donde se asienta y mantiene en el lugar por 3 minutos como mínimo.

Se retira desprendiendo por lingual hacia vestibular.

El exceso de sellador se elimina cuidadosamente de gingival y de las áreas de contacto de los dientes.

Una ventaja de está técnica es que la limpieza es simple ya que hay poco sobrante y consiste en sellador sin relleno.

VII.5.-ADHESIÓN DE BRACKETS POR LINGUAL-ABRAZADERAS INVISIBLES.

A fines de la década de 1970 se tornó evidente que la adhesión de brackets era un procedimiento viable y que los brackets plásticos o cerámicos constituían compromiso, la aplicación de brackets sobre la superficie lingual o palatina de los dientes apareció como el abordaje estético definitivo.

La técnica adquirió popularidad rápidamente a principios de la década de 1980, la mayoría de los clínicos experimentaron dificultades considerables, sobre todo en los estadios de terminación y abandonaron su uso de rutina.

Este desarrollo fue encabezado en Japón por Fujita quién trabajo en el arco hongo y por varios ortodoncistas norteamericanos como Kurz, Nelly, Paige y más recientemente Creekmore.

Resulta sorprendente que la ortodoncia por lingual el problema principal no sea que se aflojen los brackets, sino que ocurran ciertas dificultades inmediatamente después de la inserción.

La técnica es difícil, insume mucho tiempo y la posición de trabajo es molesta.

CAPITULO VIII

VIII.1.- REBONDEADO

Los brackets adheridos que se aflojan durante el tratamiento consumen mucho tiempo en el sillón, constituyendo un fastidio para el ortodoncista.

La mejor forma para evitar que se suelten los brackets consiste en seguir estrictamente las reglas para una buena adhesión.

También es importante usar una técnica rápida para adherir brackets sueltos.

El brackets suelto se retira del arco de alambre, al mismo tiempo se cortan las ligaduras de los dos brackets vecinos y el arco se pone por encima de estos brackets. El adhesivo remanente se elimina con fresa de CT.

Si no se va a usar un bracket nuevo se quita el adhesivo que ésta en el bracket desprendido, teniendo cuidado para no alisar la base de malla y luego se hace el arenado de bracket.

Lo más recomendable es utilizar un bracket nuevo para obtener una fuerza óptima.

Luego se graba el diente durante 15 segundos, se sella y se vuelve a pegar el bracket.

En ocasiones el bracket puede ubicarse deslizando el arco de alambre de nuevo a las ranuras, pero es este caso el riesgo es que no se obtenga una polimerización imperturbada del adhesivo.

Primero se ligan los brackets vecinos y posteriormente se readhiere el bracket que se había aflojado.

VIII.2.- RECICLADO

Existen varios métodos disponibles, ya sea por medio de compañías comerciales o de modo similar en el consultorio.

El principal objetivo del proceso de reciclado consiste en remover completamente el adhesivo del bracket sin dañar si debilitar la delicada base ni distorsionar las dimensiones de la ranura.

En la actualidad un 30% de los ortodoncistas de los Estados Unidos reciclan al menos parte de sus brackets metálicos y/o cerámicos.

VIII.3.- DESPEGADO

Los objetivos del despegado consisten en remover del diente el adminículo y toda resina adhesiva.

Para conseguir estos objetivos es de fundamental importancia usar una técnica correcta.

El despegado puede insumir mucho tiempo y dañar el esmalte sin necesidad si se realiza con técnica incorrecta.

VIII.3.1.- Procedimiento Clínico

Este puede ser dividido en dos fases:

1.- Remoción del bracket.

2.- Remoción del adhesivo residual.

VIII.3.1.1.- REMOCION DEL BRACKET

VIII.3.1.1.1.- BRACKET DE ACERO

Se dispone de varios procedimientos diferentes para quitar brackets con pinzas.

Un método consiste en aplicar los extremos de pinza con doble bocado contra los bordes mesial y distal de la base de la adhesión y cortar los brackets entre el diente y la base.

Una técnica más delicada consiste en apretar las alas del bracket en sentido mesiodistal y quitar el bracket con una fuerza como para descortezar.

Está técnica es útil en dientes quebradizos, movibles o con tratamiento endodóntico. Cuando se usa este método el bracket se deforma fácilmente y resulta menos adecuado para el reciclado.

Estas técnicas utilizan fuerza como para descortezar o pelar, la cual resulta de lo más efectiva para romper la unión adhesiva.

Es probable que la ruptura se produzca en la interfase adhesivo-bracket, dejando así remanentes de adhesivo sobre el esmalte.

Los intentos de remover el bracket con un corte pueden ser traumáticos para el paciente y potencialmente lesivos para el esmalte.

VIII.3.1.1.2.-BRACKET CERÁMICOS

Debido a las diferencias en la química del bracket y en los mecanismos de adhesión, los diversos brackets cerámicos se comportan de manera diferente en el despegado.

Es importante tener cierto conocimiento acerca de la frecuencia normal, distribución y orientación de las grietas del esmalte en dientes jóvenes o de más edad.

Los brackets cerámicos más fáciles de despegar son los GAC Alture, el instrumento recomendado para despegar estos brackets es el ETM 346 RT. Los bocados del instrumento se colocan en

sentido oclusogingival y el bracket se levanta aplicando fuerza periférica, en forma semejante a los brackets de acero.

Los brackets Transcend utilizaban una llave de tuerca que requería fuerza de torque. La rotación del instrumento distribuía fuerza sobre toda el área de la base lo que aumentaba el riesgo de fractura del bracket y daño del esmalte.

Transcend 2000 confía más en la unión mecánica y viene con un instrumento para el despegado tipo pistola, de acción recíproca. Se ubica horizontalmente sobre los bracket con las mandibulas orientadas en sentido oclusogingival sobre las alas para la ligadura y luego se aprieta más fuerte hasta que el bracket se separa del diente.

El desgaste por lo general se hace con piedras de diamante a velocidad baja o alta.

El desgaste a baja velocidad de los brackets cerámicos sin enfriamiento por agua puede producir daño permanente o necrosis pulpar. Por eso es necesario enfriar con agua los sitios donde se desgasta.

También se recomienda usar aspiración de alto volumen y protección de los ojos para reducir la cantidad de partículas cerámicas diseminadas en torno del área operatoria.

Existe otra técnica que ayudaría al despegado de los brackets cerámicos y sería por medio de instrumentos electrotérmicos, pero aún se encuentra en etapa introductoria.

VIII.3.1.2.- REMOCION DEL ADHESIVO RESIDUAL

Debido a la similitud que existe entre el adhesivo y el esmalte, no es fácil conseguir la eliminación completa de todo el adhesivo remanente.

El desgaste por abrasión de las resinas adhesivas actuales es limitado y existe la posibilidad de que con el tiempo éstas se colorean antiestéticamente.

Esta remoción puede darse:

1.- Por raspado con pinzas quitabandas super afiladas o con punta morse, es rápido y con frecuencia exitoso en dientes curvos.

2.- Con fresa adecuada y contra-ángulo, ideal en incisivos, la fresa apropiada es usar una fresa de tungsteno.
Es importante que se utilice una velocidad adecuada, alrededor de 30,000 rpm.

La fresa se usa con movimientos ligeros para no dañar el esmalte, cuando se eliminan los últimos restos no se deberá utilizar enfriamiento con agua, pues esta disminuye el contraste con el esmalte. Las velocidades superiores a los 30,000 rpm pueden ser

adecuadas para eliminar masas grandes de adhesivo pero están contraindicadas cerca del esmalte porque podrían dañar la superficie.

La velocidad más baja (10,000 rpm) pueden ser ineficaces y la vibración de la fresa puede ser molesta para el paciente.
Cuando todo el adhesivo haya sido removido se podrá pulir la superficie con pómez en la forma de rutina. Este paso puede ser optativo.

CONCLUSIONES

De este trabajo de tesis concluimos que la adhesión en fundamental para realizar un tratamiento exitoso.

Que de los conocimientos del operador, recae el éxito del tratamiento de ortodoncia por lo cual deberá de apegarse a los principios básicos sin omitir algún procedimiento mencionado en el presente trabajo.

Deberá seleccionar y utilizar los avances tecnológicos en los sistemas de adhesión, en beneficio de sus pacientes, que contemplen no solo una buena retención de los aparatos sino un cuidado integral durante todo el tratamiento

BIBLIOGRAFIA

1.- ORTODONCIA CLÍNICA
José Antonio Canut Brusola
Cap. 1. pag. 1-16
Edit. Masson, S.A.

2.- HISTORIA DE LA ODONTOLOGIA
Editorial Mosby

3.- ORTODONCIA
PRINCIPIOS GENERALES Y TECNICAS
Cap. 10 pag. 520-602
2da. Edición
Thomas M. Graber
Robert L. Vanarsdall, (H)
Editorial Médica Panamericana

4.- FUNDAMENTOS DE ODONTOLOGIA
ORTODONCIA
TEORIA Y CLINICA
Cap. 10 pag. 199-225
Gonzalo Alonso Uribe Restrepo
Corporación para Investigaciones Biológicas.

5.- ORTODONCIA
PRINCIPIOS GENERALES Y TECNICOS
Thomas M. Graber
Brainerd F. Swain
Editorial Médica Panamericana
Primera Edición

6.- ORTODONCIA
Mc. Namara.
Cap.10

7.- ORTHODONTICS
Current Principles and Techniques
Third Edition
Thomas M. Graber
Robert L. Vanarsdall, Jr.
Cap. 12 pag. 557-645
Björn V. Zachrisson
Mosby

8.- TRATADO DE ORTODONCIA
Teoría y Práctica
F. Juan Águila
Tomo III
Cap. 24
Actualidades Médico Odontológicas Latinoamericana C.A

9.- ORTODONCIA
PRINCIPIOS GENERALES Y TECNICOS
Cap. 8 pag. 554-657
Primera Edición
Graber Thomas M.
Brainer F. Swain
Editorial Medica Panamericana

10.- http://www.oc-j.com/dec00/lightsesp.htm

11.-http://www.medigraphic.com/espanol/e-htms/e-odon/e-uo2004/e-uo04-4/em-uo044e.htm

12.- http://www.oc-j.com/oct99/sellkesp.htm

13.- ORTODONCIA CONTEMPORANEA
Diagnóstico y Tratamiento
Ezequiel E. Rodríguez Yánez
Rogelio Casasa Araujo
Cap IV Pag. 51 –65

14.- Mardaga W.J. Shannonn I. L, Decreasig the depth of etch for direct bonding in ortohodontics. JCO feb 1982.
130-132.

15.-Mc Lauglin Richard P. DDs. Benner john C: DDS.
Trevisi Hugo. DDS. Mecánica sistematizada del tratamiento ortodóntico. Editorial Mosby.

16.-Mollet Decían T..DSc, DDS, FDS; Morth; Letters Sharon, BDS; Roger Emma, BDS; Alistair Cummings; Jan Love, BSc, PhD. Bonded molar tubes-an in vitro evaluation. Angle Ortodhontist. Vol. 71 No 5, 2001

17.- Roth C.L.Sachdeva, BDS, MDS, Sure Smile Technology in a patient-centered orthodontic practice, JCO, VOl. 35 No 4 April 2001.

18.- Takao Noda, DDS; PHD, Masayo Noda, DDS, Bicuspid tubes. JCO, April 2001

19.- Russel. A. Samuels .bds (Hons), Mds, Films, Fds Rcps, Dorth, Morth. A new Bracket-Positioning instrument. JCO august 2000 482-483.

20.- Sheykholesman Z, Brand. S. the role of acid etching in rebonding. JCO January 1979 58-61.

21.- Wolfgang Heiser, MD Claus Schendell, The Crown Bracket bonding system. JCO, February 2001