UNIVERSIDAD NACIONAL AUTÓNOMA DE MÉXICO

FACULTAD DE ODONTOLOGÍA

PACIENTES CON AGROMEGALIA Y SUS REPERCUSIONES BUCODENTALES

T E S I N A

QUE PARA OBTENER EL TÍTULO DE

C I R U J A N A D E N T I S T A

P R E S E N T A :

KARINA GONZÁLEZ MENDOZA

DIRECTORA: C.D. LAURA MARGARITA MÉNDEZ GUTIÉRREZ

ASESORA: C.D. REBECA ACITORES ROMERO

MÉXICO D. F. MAYO 2006

Universidad Nacional Autónoma de México
UNAM
Biblioteca Central
Dirección General de Bibliotecas de la UNAM

UNAM – Dirección General de Bibliotecas
Tesis Digitales
Restricciones de uso

DERECHOS RESERVADOS ©
PROHIBIDA SU REPRODUCCIÓN TOTAL O PARCIAL

Todo el material contenido en esta tesis esta protegido por la Ley Federal del Derecho de Autor (LFDA) de los Estados Unidos Mexicanos (México).

El uso de imágenes, fragmentos de videos, y demás material que sea objeto de protección de los derechos de autor, será exclusivamente para fines educativos e informativos y deberá citar la fuente donde la obtuvo mencionando el autor o autores. Cualquier uso distinto como el lucro, reproducción, edición o modificación, será perseguido y sancionado por el respectivo titular de los Derechos de Autor.

A Dios, por iluminar mi camino en los buenos pero sobre todo en los malos momentos.

A mi Papito, por estar siempre a mi lado y brindarme todo tu apoyo y comprensión en todo momento, quiero que sepas que eres mi todo, mi inspiración, mi ejemplo y al ser al que quiero con todas mis fuerzas.

A mi mami, por tener siempre un aliento, por tus consejos y apoyo, por tu esfuerzo, pero sobre todo por tu cariño que día con día me brindas.

A mi hermano, por todo tu apoyo y colaboración, por ser tan especial y esencial en mi vida, por ser como eres.

Sin ustedes esto no sería posible, gracias por estar siempre a mi lado, y por formar parte de una de mis metas.

Los amo.

Le agradezco a la Doctora Luz del Carmen González por todo su tiempo y apoyo para la elaboración de este trabajo, por brindarme confianza y aclarar mis dudas.

Así como a mi directora C.D. Laura Margarita Méndez y a mi asesora C.D. Rebeca Acitores por su colaboración y dirección.

Índice

Introducción

CAPÍTULO I GENERALIDADES

Definición de acromegalia..... 7

Sistema endocrino..... 7

Control y regulación..... 13

Hormonas..... 15

CAPÍTULO II HIPÓFISIS

Desarrollo..... 20

Anatomía y relaciones 24

Relaciones de la silla turca 29

Hormonas de la hipófisis anterior..... 32

CAPÍTULO III CRECIMIENTO

Fisiología..... 40

Efectos hormonales..... 42

Hormona del crecimiento..... 43

Gigantismo..... 46

CAPÍTULO IV ACROMEGALIA

Etiopatogenia..... 50

Adenomas 51

Cromófobo..... 51

Acidófilo..... 53

Ectópica..... 56

Manifestaciones clínicas..... 58
Diagnóstico..... 63
Complicaciones..... 68

CAPÍTULO V ALTERACIONES BUCODENTALES

Alteraciones funcionales..... 70
Diastemas..... 70
Enfermedad periodontal..... 71
Macroglosia..... 71
Perdida dental..... 73
Prognatismo..... 74

CAPÍTULO VI TRATAMIENTO

Quirúrgico
Cirugía Transesfenoidal..... 77
Craneotomía..... 79
Cirugía Maxilofacial
Osteotomía sagital intraoral..... 82
Osteotomía vertical de rama..... 83
Farmacológico.....85
Radioterapia..... 87

CONCLUSIONES..... 89

REFERENCIAS BIBLIOGRAFICAS.....91

INTRODUCCIÓN

El contenido y la organización de este trabajo tiene como objetivo ampliar los conocimientos ante la acromegalia, que es un desorden endocrino debido a la secreción excesiva de hormona del crecimiento afectando a todo el cuerpo; aclarar conceptos y ampliar aquellas áreas de interés para el cirujano dentista; darse cuenta de que se trabaja con una vida, lo cual debe ser de suma importancia y así tener la oportunidad de diagnosticar una enfermedad que puede llegar al cirujano dentista en primera instancia por el tipo de complicaciones orofaciales que esta enfermedad conlleva.

Conocer su desarrollo, sus complicaciones y sobre todo los cuidados que se deben de tener con este tipo de pacientes.

Revisar las funciones normales del sistema endocrino, para comprender así las alteraciones que sufre, desde la hipófisis y el crecimiento, que juegan un papel muy importante dentro de lo que es la acromegalia, hasta las alteraciones y el tratamiento adecuado de dicha enfermedad.

CAPÍTULO I GENERALIDADES

DEFINICIÓN DE ACROMEGALIA

Es un desorden endócrino[18] también llamado síndrome[13], que resulta de la síntesis y liberación excesivas de la hormona del crecimiento [2,3, 7,8,13,18] por las células acidófilas de la hipófisis anterior[2]; generalmente debida a un adenoma hipofisiario[13.]

Afecta no solo en la morbilidad importante por sus complicaciones sino también en la mortalidad prematura[19;] siendo así una enfermedad rara, con una incidencia anual de 2.8 a cuatro casos por millón de habitantes[13] y una prevalencia de entre 40 y 60 casos por millón[3,13]

Este síndrome, es un desorden endocrino, por lo que se revisarán las funciones normales del sistema endocrino.

SISTEMA ENDOCRINO

El sistema endocrino es un componente clave en la adaptación al medio, es una pieza básica de la adaptación del organismo humano a las modificaciones del medio interno y externo. Mantiene el medio interno estable a pesar de las variaciones en las entradas o salidas de sustratos, minerales, agua, moléculas ambientales, calor y otros factores.[26]

Sistema podría definirse como un grupo o conjunto de componentes integrados y que interaccionan, en los cuales puede identificarse una salida que está relacionada con una entrada conocida[2].

Los dos mecanismos principales para la compleja coordinación de las funciones de los distintos órganos y tejidos de los organismos mamíferos son mediados por el sistema nervioso y por el sistema endocrino, los dos grandes sistemas coordinadores, existe una estrecha relación entre ambos, tanto en el plano evolutivo como en el funcional[22].

El sistema nervioso es asistido por el sistema endocrino, compuesto por células endocrinas aisladas, tejido endocrino y glándulas endocrinas. Las glándulas endocrinas o de secreción interna se denominan también glándulas cerradas o glándulas sin conductos, es decir, glándulas sin conductos excretores. Los productos de secreción, las hormonas son secretadas a la sangre por lo que tienen capacidad para actuar sobre otras células del organismo. Se denomina órgano blanco al tejido u órgano afectado específicamente por una hormona y, en correspondencia, se designan células blanco, a las células afectadas por la hormona.

La endocrinología es la rama de las ciencias biológicas[21] que estudia las glándulas de secreción interna; o sea: las que vierten los productos de secreción en la circulación sanguínea[2]. Se ocupa de las acciones de las hormonas y de los órganos donde éstas se forman. Dentro de sus límites se incluye el estudio de la anatomía y fisiología de los principales órganos endocrinos, los mecanismos de acción hormonal así como las enfermedades y trastornos debido a alteraciones de su función.[21,25]

Las células que lo componen sintetizan hormonas que, son liberadas a la sangre circulante para que actúen lejos de sus sitios de origen[2, 21, 22].
Si bien el efecto de las hormonas tarda más en comenzar que el efecto de los impulsos nerviosos, como contrapartida son más duraderos, lo cual tiene gran importancia cuando es necesario mantener acciones más prolongadas.

Aparentemente la esencia del sistema endocrino es diferente del sistema nervioso, pero en ambos lo común es que son tejidos excitables y que utilizan como mensaje una sustancia química, que en el primero viaja por vía sanguínea, mientras que en el segundo lo hace a través de un espacio intersináptico. Aún más, algunas células del sistema nervioso son capaces de producir hormonas, como las de la médula suprarrenal y las neuronas del hipotálamo; en ellas, el producto de secreción se vierte en un capilar, por lo que se les reconoce como células neuroendocrinas. Este hecho constituye el punto de contacto más íntimo entre los dos sistemas de integración [2,22,26].

La razón de ser del sistema endocrino puede resumirse en una palabra, regulación, que tiene por finalidad la constancia y la adaptación.

El sistema endocrino comprende las glándulas que producen hormonas las cuales a través del sistema circulatorio, alcanzan un sitio de acción distante; por ello actúan como mensajeros de la información de un grupo de células a otras para beneficio de toda la unidad [2,26].

Las glándulas endocrinas propiamente dichas incluyen la hipófisis, la glándula pineal, la glándula tiroides, las glándulas paratiroides, el páncreas, las glándulas suprarrenales, los ovarios y los testículos (Fig.1).

En algunos de estos órganos el tejido glandular endocrino representa sólo una parte del parénquima, dado que también tiene otras funciones, además de la síntesis hormonal.

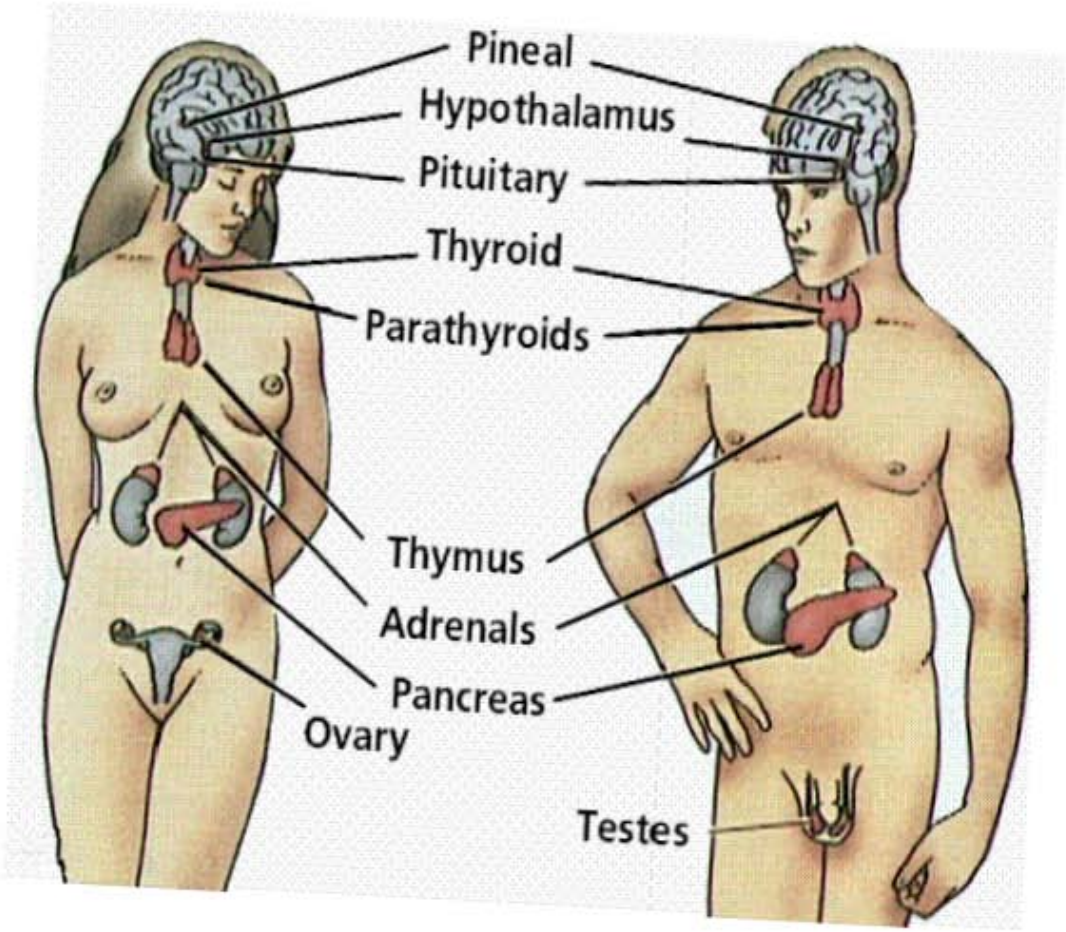

Fig.1 Sistema endocrino en mujeres y hombres[23,24]

Las glándulas son células o cúmulos de células cuya función es la secreción. Las glándulas exocrinas liberan el producto de secreción por medio de un sistema de conductos que se abren a una superficie externa o interna, mientras que las glándulas endocrinas liberan el producto de secreción a la sangre como hormonas (Fig. 2).

Las glándulas endocrinas poseen una irrigación sanguínea muy rica, lo que se debe como es natural, a la necesidad de recibir los materiales requeridos para sintetizar las hormonas y a que liberen sus secreciones a la sangre[22,50].

Las alteraciones en la producción endocrina se pueden clasificar como de hiperfunción (exceso de actividad) o hipofunción (actividad insuficiente). La hiperfunción de una glándula puede estar causada por un tumor productor de hormonas que es benigno o, con menos frecuencia, maligno. La hipofunción puede deberse a defectos congénitos, cáncer, lesiones inflamatorias, degeneración, trastornos de la hipófisis que afectan a los órganos diana, traumatismos, o, en el caso de enfermedad tiroidea, déficit de yodo. La hipofunción puede ser también resultado de la extirpación quirúrgica de una glándula o de la destrucción por radioterapia. La hiperfunción de la hipófisis anterior con sobreproducción de hormona del crecimiento provoca en ocasiones gigantismo o acromegalia. [25]

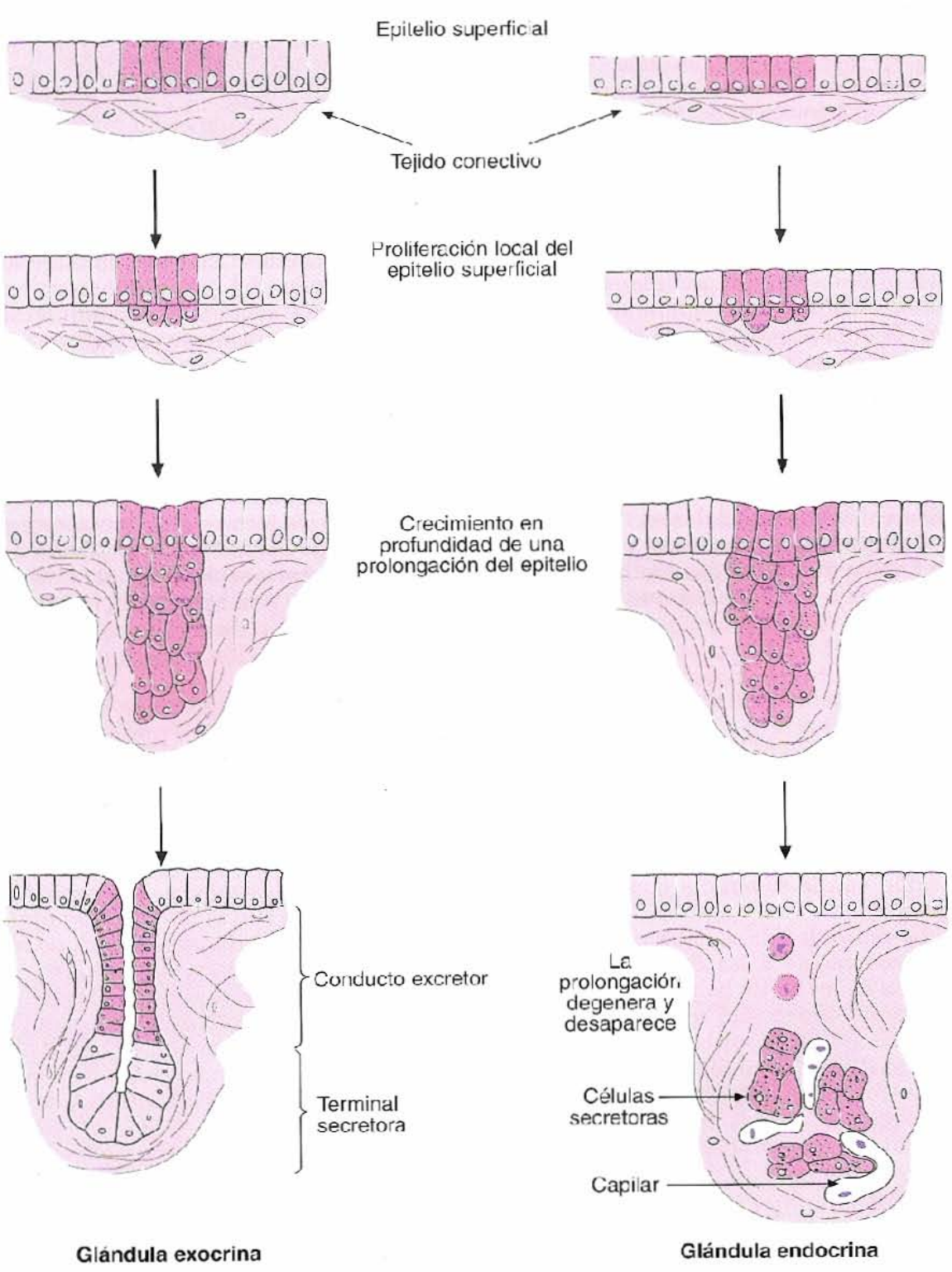

Fig. 2 Dibujo esquemático que muestra el desarrollo de las glándulas[22]

CONTROL Y REGULACIÓN

La regulación del sistema endocrino depende de múltiples componentes, que forman una verdadera red que opera para modular estrechamente una variable. Estos componentes esquemáticamente pueden agruparse:

* La variable regulada o cualquiera de los elementos intermedios del sistema, actúan sobre la entrada del sistema mismo; Éste es el fundamento de los sistemas de retroalimentación en asa cerrada o también llamada negativa.

* Un estímulo externo que requiere de adaptación modifica un sistema de regulación para alcanzar este propósito.

* La producción de una hormona y, por lo tanto, sus efectos sobre la variable fisiológica, dependen de la regulación intracelular de la glándula, a su vez afectada por aferentes externas.

* La regulación de un sistema endocrino puede depender de variables reguladas por otro sistema endocrino y, por lo tanto, de factores que en apariencia no están directamente relacionados con la variable principal[2].

La liberación de las hormonas depende de los niveles en sangre de otras hormonas y de ciertos productos metabólicos bajo influencia hormonal, así como de la estimulación nerviosa. La producción de las hormonas de la hipófisis anterior se inhibe cuando las producidas por la glándula diana particular, circulan en la sangre. Por lo tanto los niveles de hormonas circulantes se mantienen en un equilibrio constante. Este mecanismo, se conoce como homeostasis o retroalimentación negativa.[25] (Fig. 3)

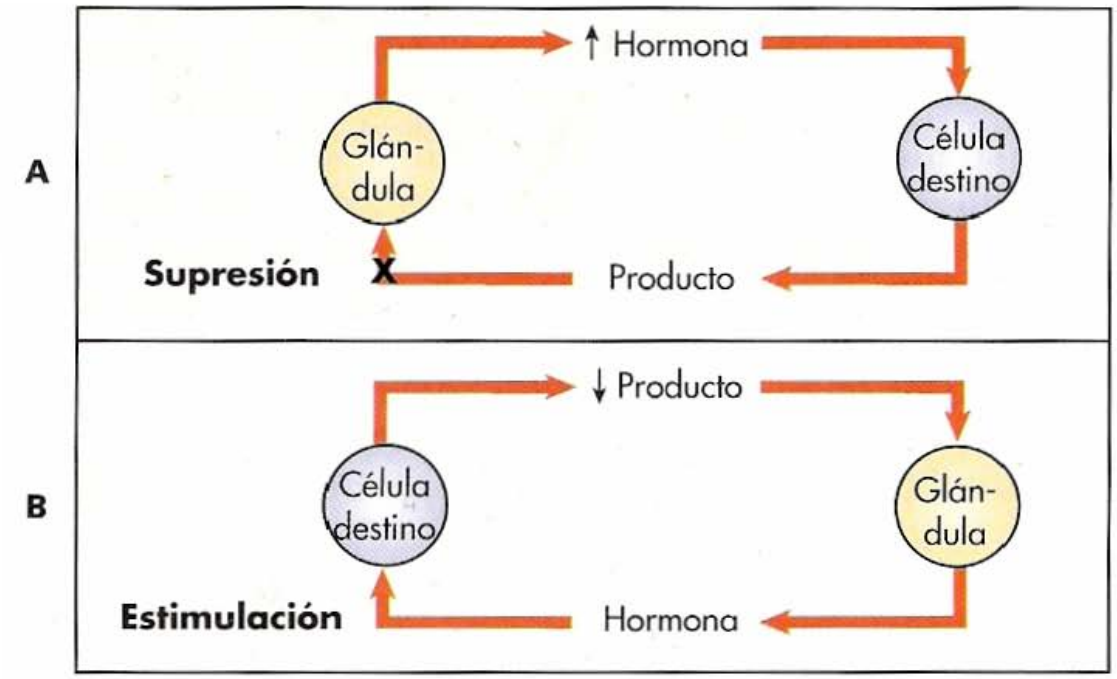

Fig. 3 retroalimentación negativa. **A** Si el aumento de la secreción hormonal estimula la generación de más producto por la célula de destino, el producto controla en forma retrógrada la glándula suprimiendo la liberación de más hormona. Así se limita o se previene la liberación de la hormona. **B** Si la disminución de la generación del producto por la célula de destino estimuló la secreción hormonal, la hormona estimulará a su vez la generación de más producto por la célula de destino. Así, se limita o se corrige la deficiencia del producto.

Por lo general, algunas células endocrinas pueden reaccionar frente a variaciones de la concentración de metabolitos en el líquido extracelular circundante, pero otras son especialmente sensibles a las hormonas secretadas por otras glándulas endocrinas.

En ambos casos por lo general la regulación se lleva a cabo mediante un mecanismo de retroalimentación negativa: el efecto de la hormona sobre el

órgano blanco causa, por ejemplo, la liberación por la célula de una sustancia en la sangre actúa (en forma negativa) sobre la glándula endocrina, inhibiendo la liberación de la hormona. En casos aislados la regulación tiene lugar por retroalimentación positiva[22].

HORMONAS

Una hormona (gr. *hormon*, estimulante, de *hormaein*, poner en movimiento) se define como la sustancia química sintetizada por células -aisladas u organizadas en un tejido y órgano endocrino- y secretada al torrente sanguíneo para ser transportada a sitios alejados con la finalidad de influir sobre la actividad de otras células. De este modo, las hormonas alcanzan sus células blanco al cabo de segundos a minutos (Fig. 4).

Las hormonas son un subgrupo de molécula señal y, al igual que todas las demás moléculas señal secretadas, ejercen su acción sobre otras células por unión a receptores (Fig.5), sean fijados a membrana o intracelulares y, en consecuencia, las hormonas pueden ser específicas para un único tipo celular o para algunos tipos celulares. El efecto de las hormonas no siempre es estimulante, dado que en algunos casos tiene características inhibitorias.[22]

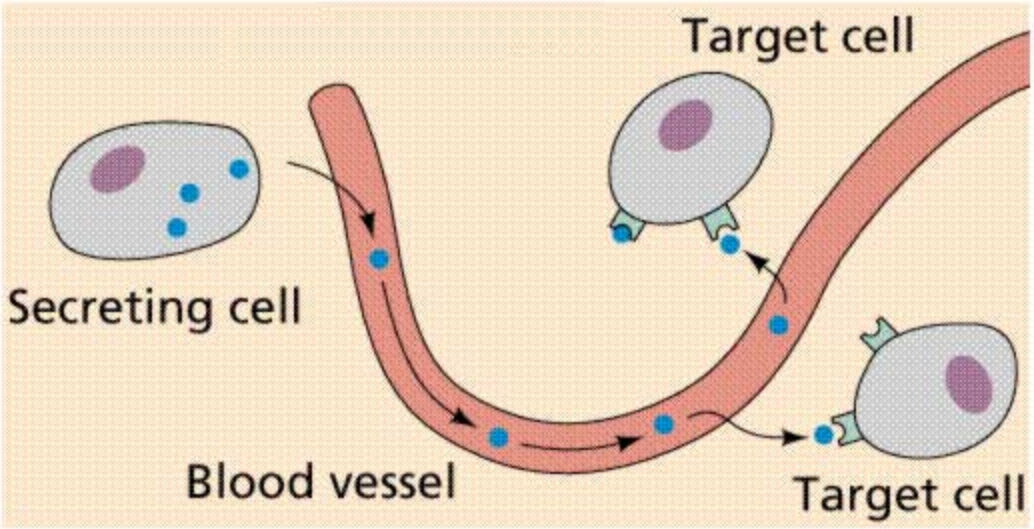

Target cell	células blanco
Secreting cell	célula secretora
Blood vessel	vaso sanguíneo

Fig. 4 El papel de las hormonas en la selección de células blanco y distribución del mensaje hormonal.[23]

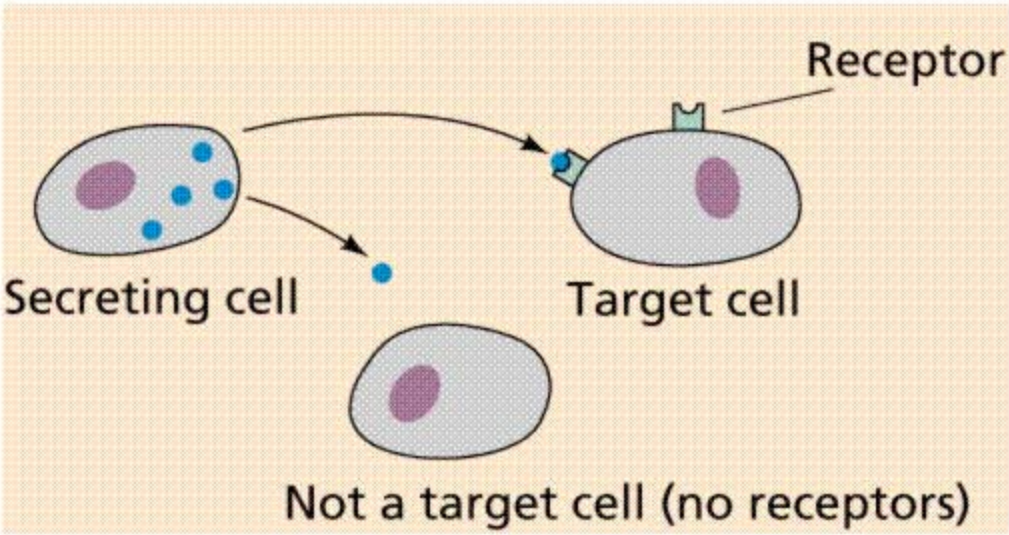

Fig. 5 Receptores específicos o células blanco, y no receptores.[23]

Las hormonas conocidas pertenecen a tres grupos químicos: proteínas, esteroides y aminas. Aquellas que pertenecen al grupo de las proteínas o polipéptidos incluyen las hormonas producidas por la hipófisis anterior. En el grupo de los esteroides se encuentran las hormonas de la corteza suprarrenal y las gónadas. Las aminas son producidas por la médula suprarrenal y la tiroides.

La liberación de hormonas está regulada también por la cantidad de sustancias circulantes en sangre, cuya presencia o utilización queda bajo control hormonal.[25]

El destino final de las hormonas en el organismo es la inactivación o la degradación en el órgano blanco o en el hígado o en los riñones. En apariencia, la degradación de hormonas es un proceso no regulado, por lo que las variaciones de la síntesis o la secreción son las que modifican la cantidad de hormona circulante.

En consecuencia, las investigaciones demuestran también, que si se detienen la síntesis y la secreción de la hormona, al mismo tiempo se detiene el efecto hormonal.

Por lo general solo hay muy escasas reservas de hormonas, a menudo solo menos de lo requerido para un día. Mientras circulan por la sangre algunas hormonas se encuentran disueltas en el plasma (la mayor parte de las hormonas amínicas, peptídicas o proteicas[25], que son muy solubles), mientras que otras (hormonas esteroides y la hormona tiroidea, poco solubles) circulan unidas a proteínas de transporte. En este último caso, más del 90% está unido a proteínas, y sólo el 10% restante que circula libre tiene actividad biológica (es decir, está en condiciones de reaccionar con receptores a generar retroalimentación negativa).

Aquí las hormonas libre y unida a proteína se encuentran en equilibrio dinámico entre sí. La vida media en la sangre varía desde unos pocos minutos para las hormonas que forman parte de la regulación “agudas”(en minutos), por ejemplo la regulación de la glucemia, hasta varias horas en las funciones reguladoras a más largo plazo, por ejemplo la regulación del ciclo menstrual[22].

CAPÍTULO II HIPÓFISIS

La hipófisis, antiguamente llamada glándula maestra, conserva una posición preeminente en la endocrinología, a pesar de que ahora sabemos que se halla bajo la regulación nerviosa procedente de sustancias del hipotálamo y bajo el control por retroalimentación de los productos circulantes de sus dianas glandulares. La hipófisis y el hipotálamo (Fig. 6), junto a sus conexiones neurales y vasculares asociadas, forman una unidad funcional compleja que coordina las sutiles interrelaciones entre los sistemas endocrino y nervioso. Esta unidad regula el metabolismo hídrico, la secreción láctea, el crecimiento corporal, la reproducción, la lactancia y las actividades de crecimiento y secretoras de las glándulas tiroides, suprarrenales y reproductoras, influyendo de este modo sobre el funcionamiento normal prácticamente de todos los sistemas de órganos del cuerpo.[26]

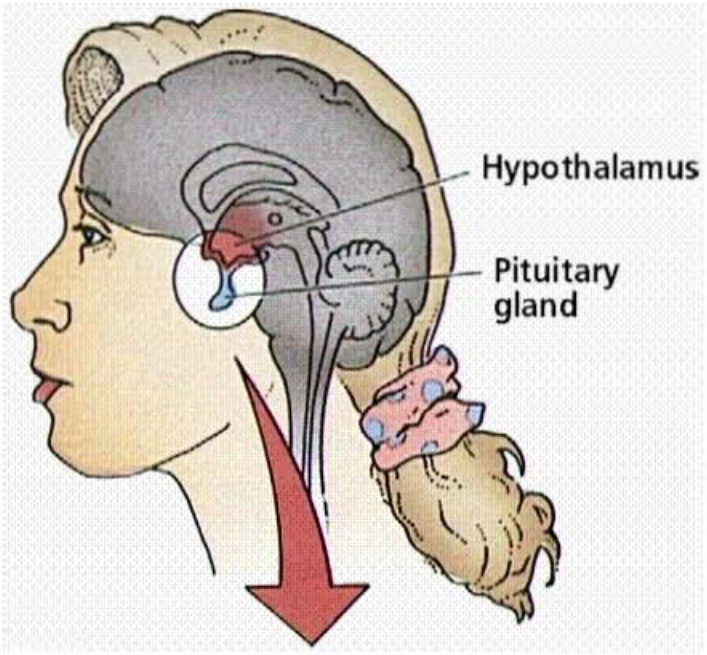

Fig. 6 Localización de la hipófisis hipotálamo.[24]

DESARROLLO

Los lóbulos, anterior, intermedio y posterior de la hipófisis son de hecho tres órganos endocrinos más o menos separados los cuales, contienen sustancias hormonalmente activas.[27]

El lóbulo anterior, o adenohipófisis, se deriva del ectodermo del estomodeo; mientras que el lóbulo posterior, o neural, se deriva del ectodermo neural del suelo de la parte anterior del cerebro (Fig. 7).

Antes de la rotura de la membrana oral, puede observarse una invaginación en la pared ectodérmica del techo del estomodeo. Esta invaginación, conocida como *bolsa de Rathke,* está destinada a formar el lóbulo anterior de la hipófisis, se encuentra situada en posición inmediatamente central al borde cefálico de la membrana estomodeica y se extiende hacia arriba en frente del extremo rostral del notocordio, en contacto con la pared anterior del cerebro.

La bolsa, a continuación, queda constreñida por el mesodermo que la rodea hasta formar una cavidad cerrada, Su extremo retiene temporalmente una conexión con el ectodermo del estomodeo a través de un canal de células, que puede hallarse en el borde posterior del tabique nasal. A cada lado, crecen células epiteliales; la estroma del lóbulo anterior se desarrolla a partir del mesénquima. El tallo original, que conecta la bolsa de Rathke con el estomodeo, conocido como el canal craneofaríngeo, va desde la parte anterior de la fosa hipofisiaria a la superficie inferior del cerebro.

A pesar de que normalmente queda destruido, en la vida adulta puede persistir un resto en forma de "hipófisis faringea", embebido en la mucosa de la pared dorsal de la faringe.

Un proceso neural hueco se extiende por detrás de la bolsa de Rathke hacia la boca procedente del suelo del diencéfalo. Este proceso neural constituye un saco en forma de embudo, el *infundíbulo*, que acaba convirtiéndose en un cuerpo sólido, a excepción de su extremo superior donde persiste la cavidad en forma del receso infundibular del III ventrículo.[1]

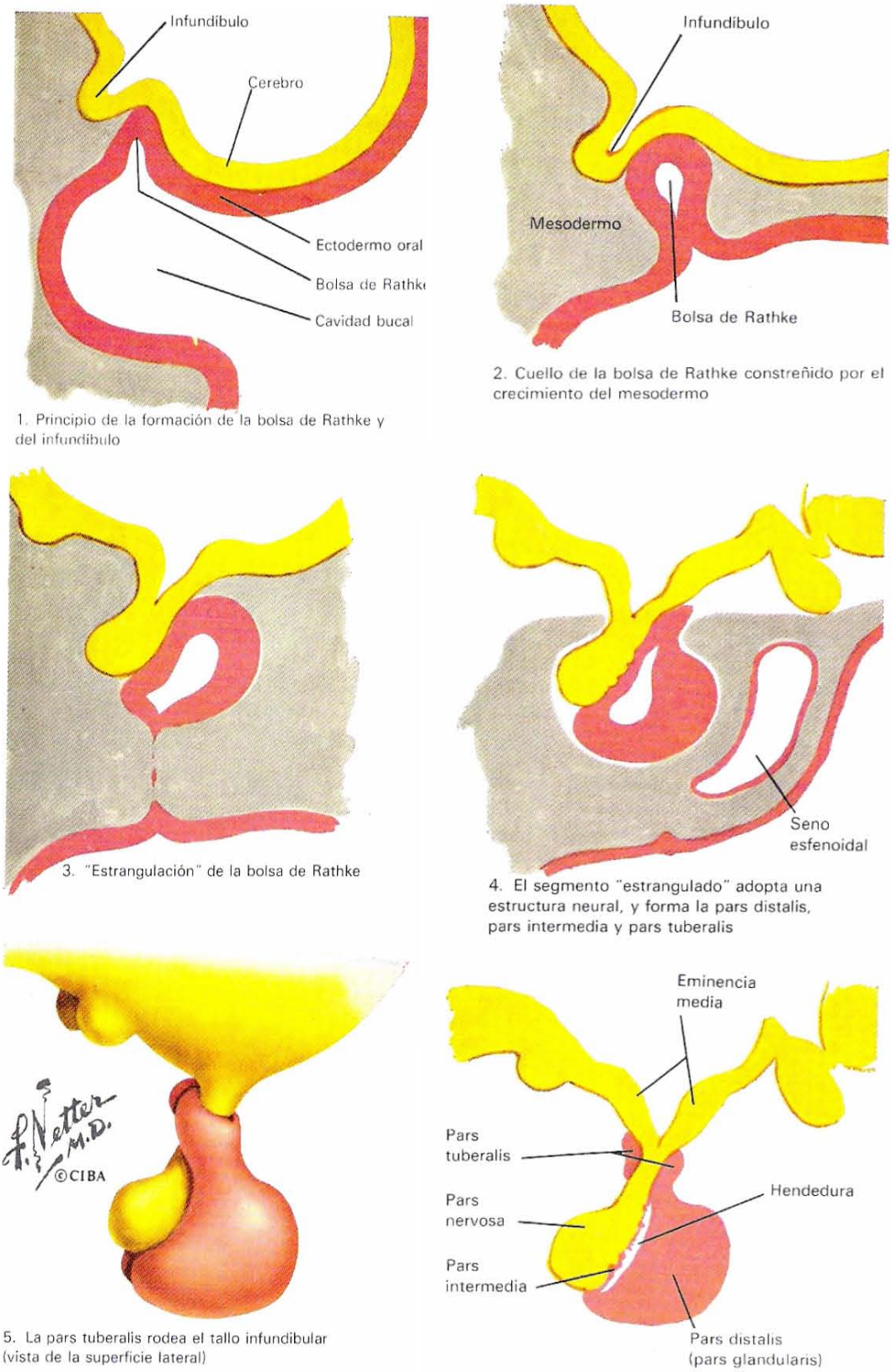

Fig. 7 Desarrollo de la glándula hipófisis[1]

El lóbulo sólido posterior de la hipófisis (*pars nervosa*) queda cubierto a cada lado por la extensión dorsal del lóbulo anterior. El lóbulo anterior da lugar también a dos procesos que se originan a partir de su pared ventral, los cuales se extienden a lo largo del infundíbulo de modo que forman la *pars tuberalis* y se fusionan hasta rodear el extremo superior del tallo en relación con el *tuber cinereum. Fig8*

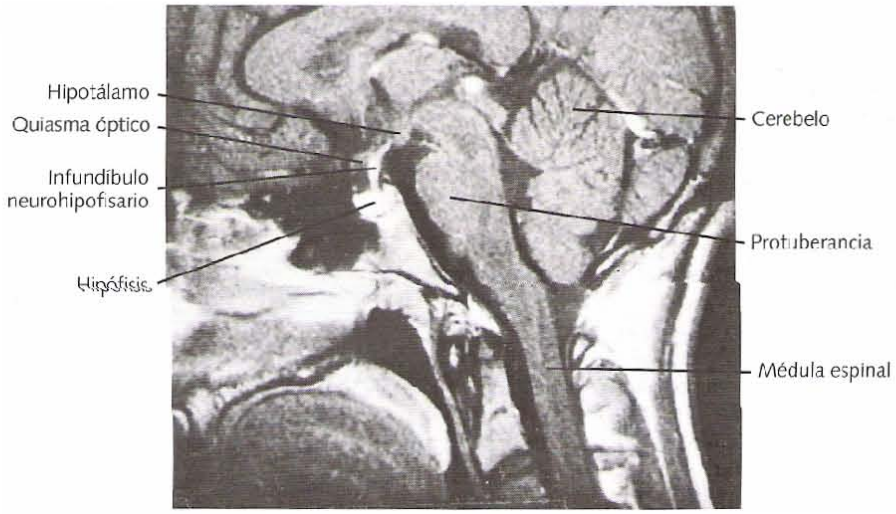

Fig. 8. Relaciones anatómicas

La hendidura, que también puede identificarse en secciones sagitales de la glándula adulta, constituye el resto de la cavidad original del divertículo estomodeico, La pared dorsal de esta abertura es delgada y se funde con la parte adyacente del lóbulo posterior para constituir la *pars intermedia*.

En sección horizontal de la glándula adulta, esta porción puede identificarse por su contenido de folículos rellenos de coloide. La parte del *tuber cinereum* queda inmediatamente encima de la *pars tuberalis* de la hipófisis se denomina la *eminencia media*. Tanto la adenohipófisis como la neurohipófisis se subdividen en tres partes. La adenohipofisis está formada por la pars tuberalis, una delgada tira de tejido que rodea la eminencia

media y la parte superior del tallo neural; la pars intermedia, la porción posterior a la hendedura y en contacto con el lóbulo neural; y la pars distalis (pars glandularis), la parte secretante principal de la glándula, situada en el exterior de la abertura. La neurohipófisis se compone de una porción distal expandida, denominada infundíbulo, o lóbulo neural; la parte nerviosa del tallo, conocida como el tallo infundibular, o tallo neural, y el extremo superior, ensanchado, del tallo, que constituye la eminencia media del tuber cinereum. El cerco de la eminencia media por la pars tuberalis; que forma el lecho de un paso vascular y que une la eminencia media de la neurohipófisis y la pars distalis constituye una importante relación anatómica y funcional, común a todos los vertebrados.

Los tumores procedentes de los restos de la bolsa de Rathke muestran características que reflejan su origen en el estomodeo, ya que contienen células que se asemejan a las del epitelio bucal del feto, incluyendo el adamantoblasto del órgano embrionario del esmalte. Estos tumores tienen una gran tendencia a producir calcificación y pueden incluso desarrollar tejido óseo. Generalmente se producen por encima del diafragma de la silla turca, pero a veces se presentan en la propia silla.[1]

ANATOMÍA Y RELACIONES

La glándula hipófisis (pituitaria) es un cuerpo de forma bastante ovoide y de color gris rojizo, que mide aproximadamente 12 mm en sentido transversal, 8mm en su diámetro anteroposterior, y 6 mm en su dimensión vertical (Fig. 9). En el hombre adulto pesa alrededor de 500mg; en la mujer adulta es ligeramente más pesada, aproximadamente 600 mg. Dicha glándula es contigua al extremo del infundíbulo y se encuentra situada en la fosa hipofisiaria del esfenoides. La raíz de dicha fosa está formada por un

pliegue circular de duramadre, designado como diafragma pituitario. A su vez, la base de la fosa hipofisiaria forma parte del techo del seno esfenoidal. El diafragma pituitario se encuentra perforado por una pequeña abertura central a través de la cual pasa el tallo hipofisiario, y que separa la parte anterior de la superficie superior de la glándula del quiasma óptico.

La hipófisis se halla rodeada (Fig. 10) a cada lado por el seno cavernoso y las estructuras que éste contiene. Inferiormente, está separada de la base de la fosa por un gran seno venoso parcialmente vacuolado, el cual se comunica libremente con el seno circular. Las meninges se confunden con la cápsula de la glándula y no pueden ser identificadas como capas separadas de la fosa. Sin embargo, el espacio subaracnoideo se extiende con frecuencia hasta una distancia variable en el interior de la silla, particularmente por su parte anterior. En algunos casos de hemorragia subaracnoidea, el tercio dorsal de la glándula puede aparecer cubierto de sangre que ha penetrado a partir de este espacio.

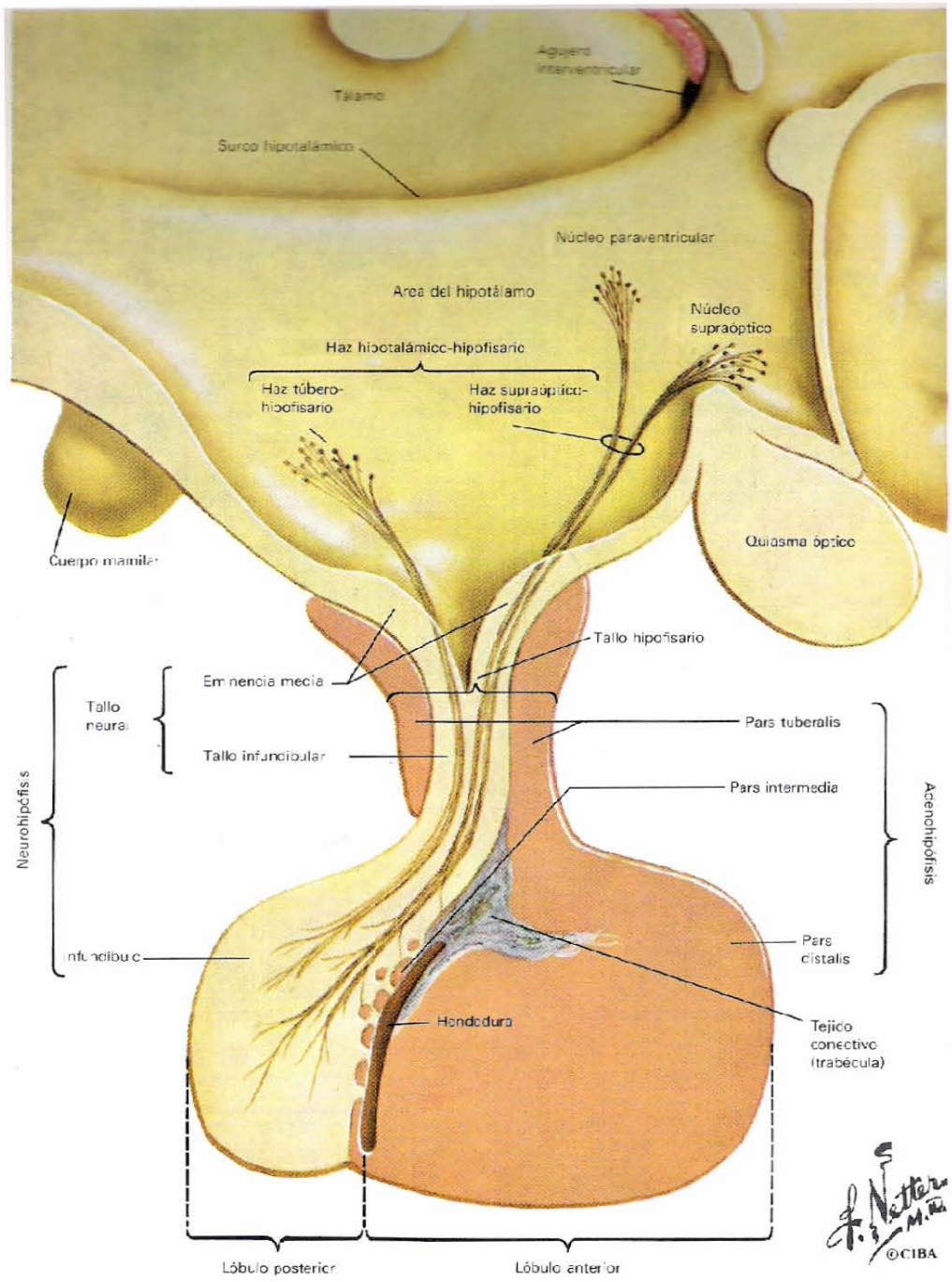

Fig. 9 Anatomía de la glándula hipófisis[1].

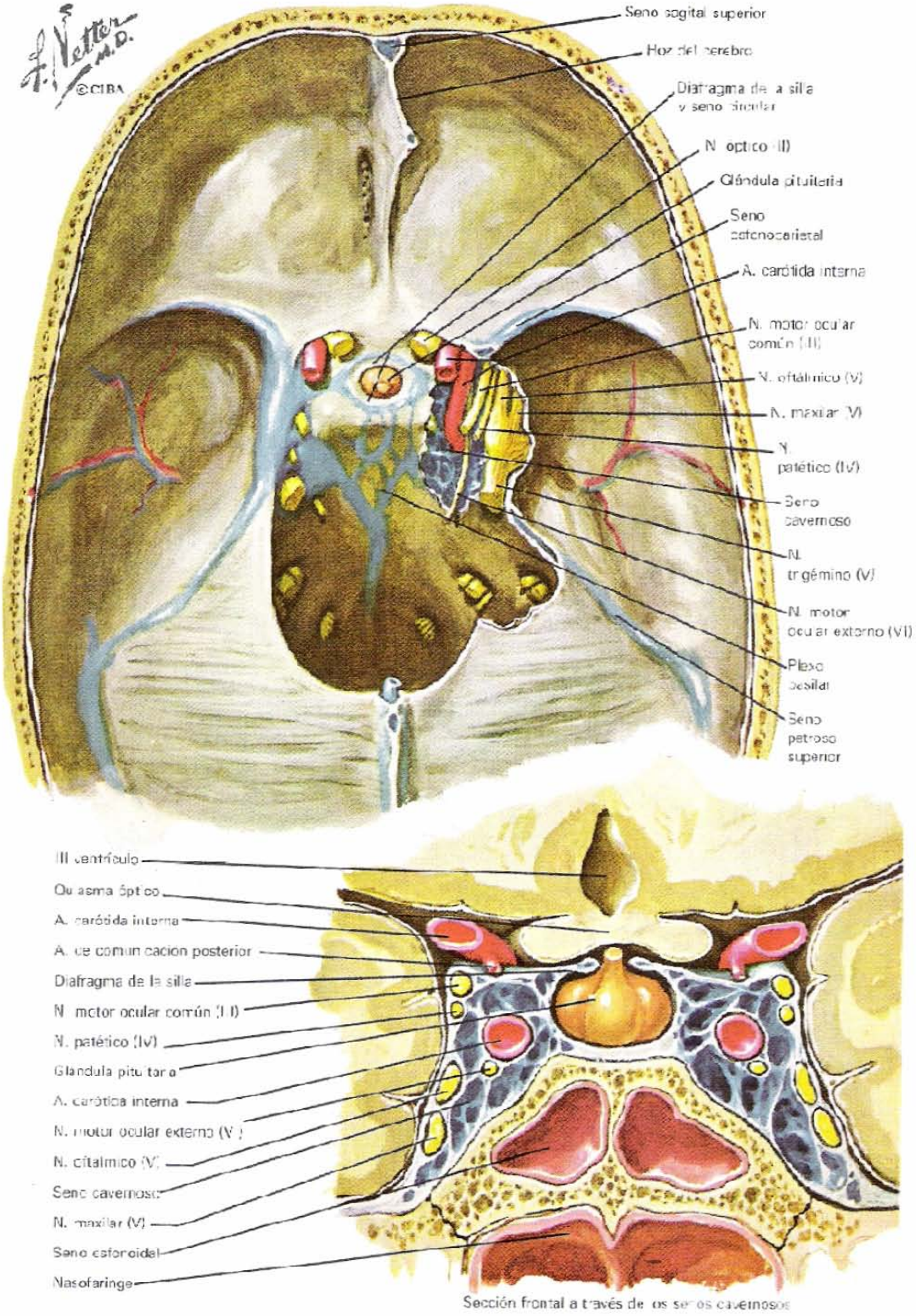

Fig. 10 Relaciones de la glándula hipófisis[1].

El hipotálamo se halla en estrecha relación con la glándula hipofisiaria, tanto anatómica como funcionalmente. Esta designación se refiere a las estructuras contenidas en la parte anterior de la base del III ventrículo, así como aquellas que comprenden la parte lateral del III ventrículo por debajo y enfrente del surco hipotalámico. Los cuerpos mamilares son dos masas redondas, blancas, situadas lado a lado de la materia gris de la base del III ventrículo, frente a la sustancia perforada posterior. Dichos cuerpos forman los límites posteriores del hipotálamo. La introducción de aire en el espacio subaracnoide demuestra que, en ciertos lugares de la base del cerebro, el aracnoides está separado de la vía madre por amplios intervalos que se comunican libremente entre sí; estos espacios constituyen lo que se denomina las cisternas subaracnoides.

A medida que el aracnoides se extiende entre los dos lóbulos temporales, queda separado de los pedúnculos cerebrales por la cisterna interpeduncular. Anteriormente, este espacio tiene continuación enfrente del quiasma óptico con el nombre de cisterna quiasmática. Estas cisternas quedan distorsionadas por las lesiones que ocupan este espacio.

El quiasma óptico constituye una relación superior en extremo importante de la glándula hipofisiaria. Está formado por un haz plano, algo cuadrilateral, de fibras de nervios ópticos, situadas en la unión de la pared inferior del III ventrículo con su suelo. Sus ángulos anterolaterales son contiguos a los nervios ópticos, y sus ángulos posterolaterales a los haces ópticos. La lámina terminal, que representa el extremo cefálico del tubo neural primitivo, forma una capa delgada de materia gris que se extiende desde la superficie superior del quiasma hasta el rostro del cuerpo calloso. Inferiormente, el quiasma descansa sobre el diafragma situado justo detrás del surco óptico del esfenoides. Una pequeña recesión del III ventrículo,

denominada receso óptico pasa hacia abajo y hacia delante por encima de su superficie superior y se extiende hasta la lámina terminal.

En relación más distante se halla la glándula pineal, la cual está formada por un cuerpo pequeño, cónico, gris, rojizo, situado debajo del esplenio del cuerpo calloso. Algunas veces se observa tejido pineal ectópico sobre el suelo del III ventrículo, el cual da lugar a tumores en dicha región. A menos que sea causado por una invasión de tipo maligno, el agrandamiento de la pituitaria produce, sin duda, compresión de los nervios craneales colindantes, excepto los del haz óptico. El extremo anterior del lóbulo temporal, o polo temporal, puede quedar comprimido por un gran tumor hipofisiario que se extienda lateralmente a través del seno cavernoso[1].

RELACIONES DE LA SILLA TURCA

La silla turca es la profunda depresión situada en el cuerpo del esfenoides (Fig. 11) que aloja la hipófisis. En el adulto la longitud normal media A-P es inferior a los 14mm, y la altura desde el suelo a una línea situada entre la silla del tubérculo y la punta del crinoides posterior es inferior a los 12mm. La dimensión varía con el tamaño del sujeto; sin embargo, estos datos permiten un rápido diagnóstico, a través de rayos X, de un agrandamiento de la silla.

Para comprender sus relaciones, es aconsejable una descripción más general del esfenoides. Situado en la base del cerebro enfrente de los temporales y de la parte basilar del hueso occipital, el esfenoides se asemeja a un murciélago con las alas extendidas. Se halla dividido en una porción media, o cuerpo, dos alas mayores y dos alas menores que se extienden hacia fuera desde los lados del cuerpo, y dos apófisis pterigoides,

que se proyectan hacia abajo. El cuerpo en forma cúbica, es hueco y forma dos grandes cavidades, los senos aéreos esfenoidales, separados entre sí por un tabique con frecuencia oblicuo. La superficie posterior del cuerpo se articula anteriormente con la placa cribiforme del etmoides y lateralmente con los huesos frontales. Sin embargo, la mayor parte de la articulación frontal se produce con el ala menor del esfenoides. Por detrás de la articulación del etmoides se encuentra una superficie suave, ligeramente elevada en la línea media y con surcos a cada lado, para los lóbulos olfatorios del cerebro. Esta superficie está limitada por detrás por un promontorio que forma el borde anterior de un surco transversal estrecho, el surco quiasmático, por encima y detrás del cual se halla situado el quiasma óptico.

El surco finaliza a cada lado en el agujero óptico, a través del cual el nervio óptico y la arteria oftálmica penetran en la cavidad orbital.

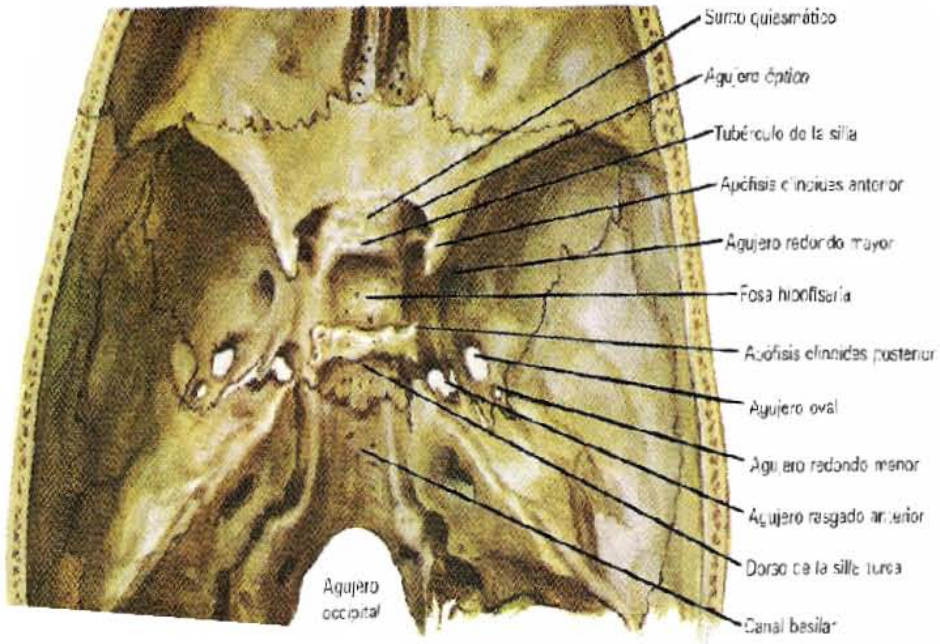

Fig. 11 Relaciones de la fosa hipofisiaria[1].

Por detrás del surco quiasmático se encuentra una elevación, el tubérculo pituitario. Inmediatamente posterior a él puede observarse una profunda depresión, la silla turca, la parte más profunda de la cual recibe el nombre de fosa hipofisiaria.

El límite anterior de la silla turca queda completado por dos pequeñas prominencias, una a cada lado, que reciben el nombre de apófisis clinoides medias. El límite posterior de la silla se halla formado por una placa elongada de hueso, la lámina cuadrilátera del esfenoides, que finaliza en su ángulo superior en forma de dos tubérculos, las apófisis clinoides posteriores.

Por detrás del dorso de la silla se halla una depresión poco profunda, el canal basilar, que se inclina oblicuamente hacia atrás para continuar en forma de un surco sobre la porción basilar del occipítal. Las superficies laterales del cuerpo del esfenoides se hallan unidas por dos grandes alas u por las placas medias pterigoideas. Por encima de la unión de cada gran ala se observa un amplio surco que alberga la arteria carótida interna y el seno cavernoso. La superficie de cada ala forma parte de la fosa media del cerebro. La arteria carótida interna pasa a través del agujero rasgado anterior, el cual está formado por una abertura algo triangular limitada en su parte frontal por el ala mayor del esfenoides, en su parte trasera por su vértice de la porción petrosa del lóbulo temporal, y en sus partes medias por el cuerpo del esfenoides y la porción basilar del occipital. Las relaciones nasales de la fosa pituitaria están constituidas por la cresta del esfenoides y la placa media o perpendicular del etmoides.

HORMONAS DE LA HIPÓFISIS ANTERIOR

La función hormonal se desarrolla en cuatro ámbitos generales: reproducción; crecimiento y desarrollo; mantenimiento del medio interno, y producción, utilización y almacenamiento de energía[21].

Existen muchas pruebas para demostrar que las influencias nerviosas afectan la función de la hipófisis anterior, a pesar de que ésta no posee una inervación directa. Esto sugeriría que los neurohumores reguladores procedentes del hipotálamo alcanzan la hipófisis a través de la circulación portal hipofisiaria. Esta hipótesis neurovascular de la regulación adenohipofisiaria sugiere que la hipófisis anterior se halla regida por un arco reflejo formado por un segmento neural que finaliza en la eminencia media y un segmento vascular formado por el sistema portohipofisiario. Los troncos portales en el hombre se clasifican en dos variedades:"largos" y "cortos". Los vasos "largos" se originan principalmente en la eminencia media y en la zona superior del tallo, mientras que los vasos porta "cortos" proceden principalmente del tallo inferior.

Algunos de estos vasos portales "cortos" tienen su origen por debajo del nivel de la silla pituitaria; por esto es posible que la sección del tallo no llegue a anular totalmente todo el riego portal, lo cual probablemente explica la protección de una porción variable de la adenohipófisis frente al infarto que sigue a este procedimiento[1].

Los centros de origen de los factores hipofisiotrópicos en el hipotálamo son indefinidos. Se considera una posibilidad atrayente la de que ciertas áreas del hipotálamo influyan en regiones específicas de la adenohipófisis a través de la secreción de factores liberadores específicos los cuales son transportados a la pituitaria anterior a través de la circulación del sistema portal. Se ha realizado muchos intentos para correlacionar las hormonas conocidas del lóbulo posterior o material neurosecretor del haz hipotálamo-neurohipofisiario con la síntesis y liberación de las hormonas del lóbulo anterior (Fig. 12), y se han aislado e incluso a veces sintetizado, cierto número de factores liberadores, representados por polipépticos de cadena relativamente corta.

La relación existente entre los plexos capilares primarios del sistema porta y las terminaciones de las fibras nerviosas sugiere que los transmisores químicos, para poder pasar del nervio capilar, tendrían que ser pequeños péptidos de peso molecular bajo, similar al de las hormonas bien caracterizadas del lóbulo posterior[1] (Fig. 13).

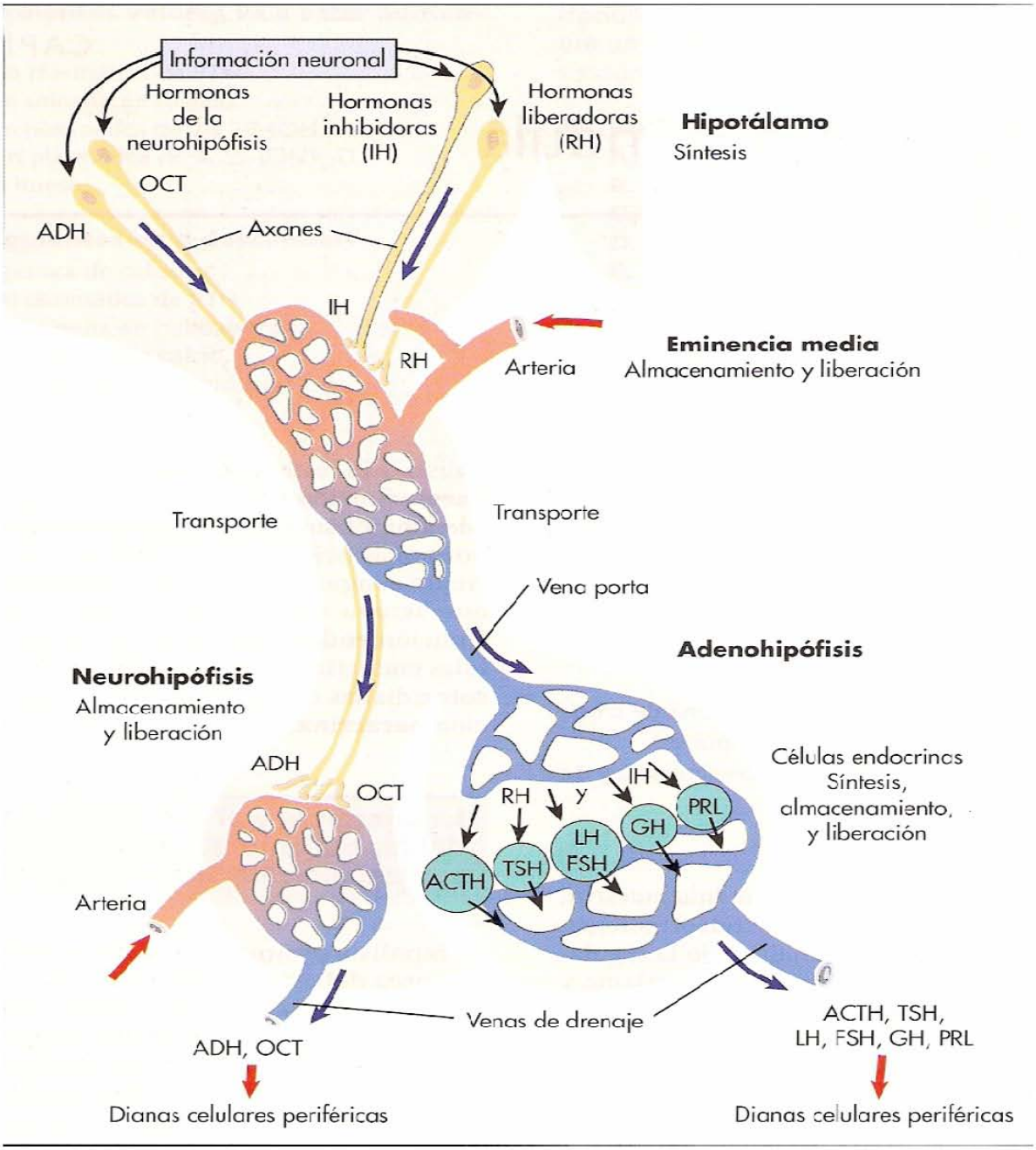

Fig. 12 Relaciones anatómicas y funcionales entre el hipotálamo y la glándula hipófisis.[26]

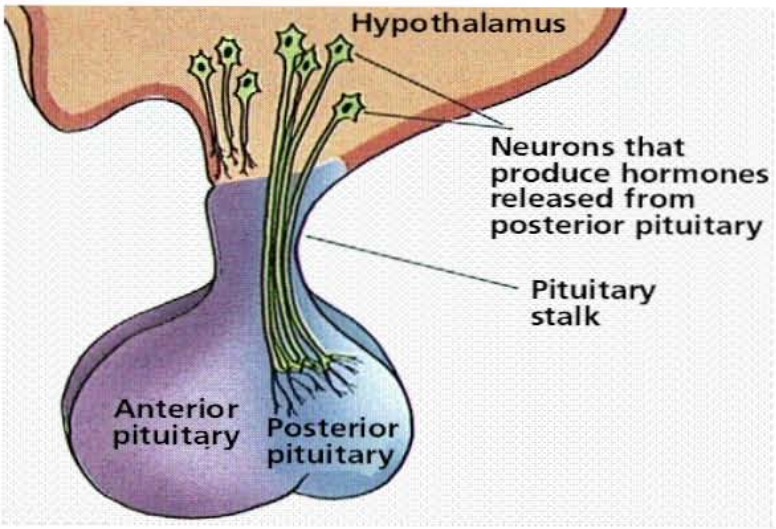

Fig. 13 Neuronas productoras de hormonas relacionadas con el lóbulo posterior.[24]

Existen, en la actualidad, suficientes tipos específicos de células cuya presencia es demostrable en la adenohipófisis humana para sugerir que cada célula es responsable de la secreción de sólo una, o como máximo dos, hormonas hipofisiarias estrechamente relacionadas (Fig. 14), la célula acidófila parece ser el lugar de producción de la prolactina, u hormona luteotrópica (LHT), y de la hormona somatotrópica (STH). Todas las demás hormonas: tirotropina (TSH), adenocorticotropina (ACTH), hormona folículostimulante (FSH), hormona luteinizante (LH) u hormona estimulante de la célula intersticial (ICSH), así como la hormona estimulante de los melanocitos (MSH), proceden de dos subtipos de la serie de las células basófilas.

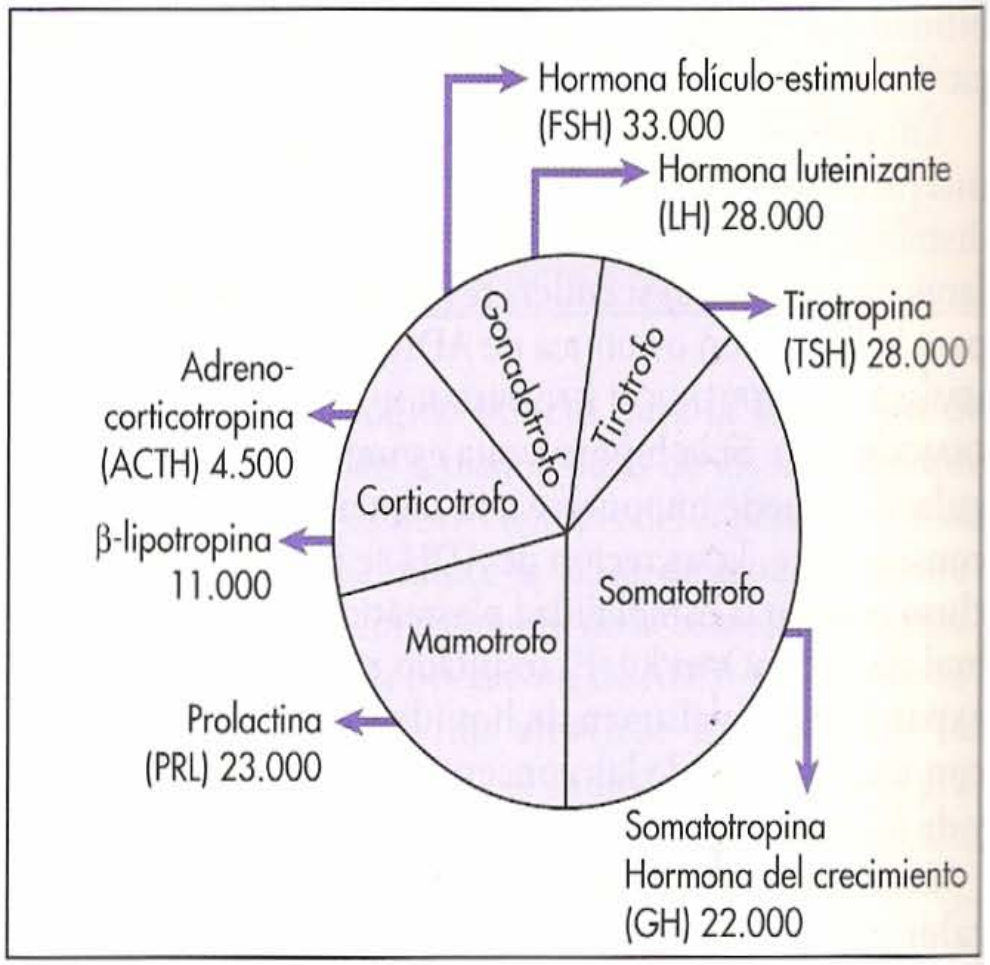

Fig. 14 Proporciones relativas de los tipos celulares en la adenohipófisis, sus principales productos hormonales y el peso molecular de estos últimos. Obsérvese el predominio de las células secretoras de hormona del crecimiento y prolactina.[26]

Las hormonas de la hipófisis anterior, con la excepción de la STH y la MSH, actúan principalmente sobre órganos receptores (Fig. 15), en los cuales estimulan la secreción de hormonas específicas, éstas a su vez, controlan la acción estimulante de la hipófisis a través de un mecanismo de control de retroacción o retroalimentación negativa (Fig. 16).

El control por retroacción de las secreciones adenohipofisiarias es complejo; no se ha llegado a establecer sus detalles para todas las hormonas. En general el hipotálamo es sensible a la influencia de las secreciones procedentes de los órganos receptores, las cuales bloquean sus mensajes hacia las células hipofisiarias. Sin embargo, siguiendo la inyección intrahipofisiaria de pequeñas cantidades de estas sustancias ha sido posible demostrar un efecto directo de una hormona tiroidea y del estrógeno sobre las células hipofisiarias.

El hipotálamo parece poseer un efecto tónico inhibidor sobre la secreción de la prolactina, efecto que, cuando queda reducido por lesión quirúrgica o tumor permite la secreción de prolactina.1 En el caso de la acromegalia el tumor es el que tiene este efecto, por lo tanto se presenta galactorrea en las pacientes que presentan esta enfermedad y es un signo de que hay algún tipo de alteración que daña el mecanismo de secreción.[13,37]

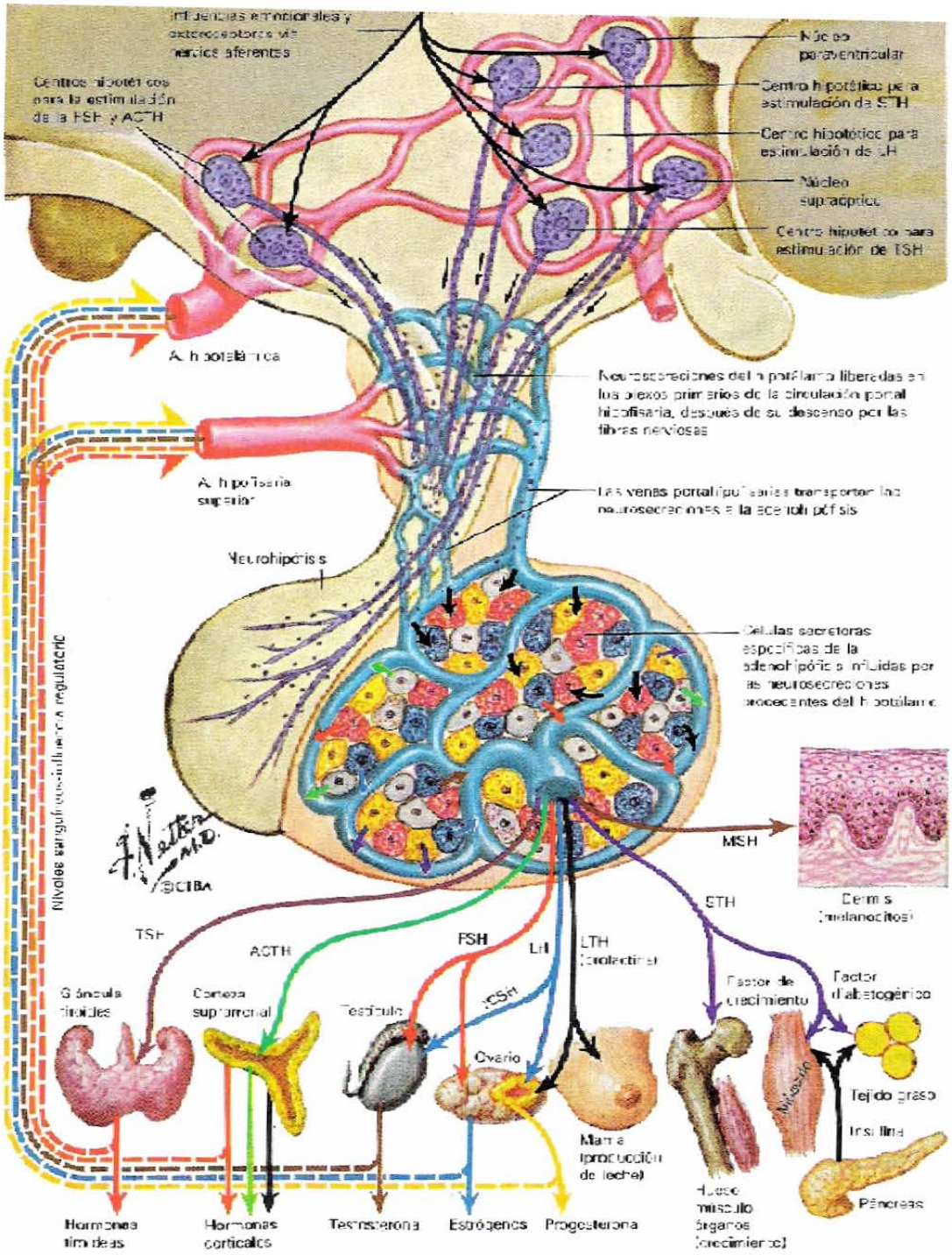

Fig. 15 Acción de las hormonas de la hipófisis anterior.[1]

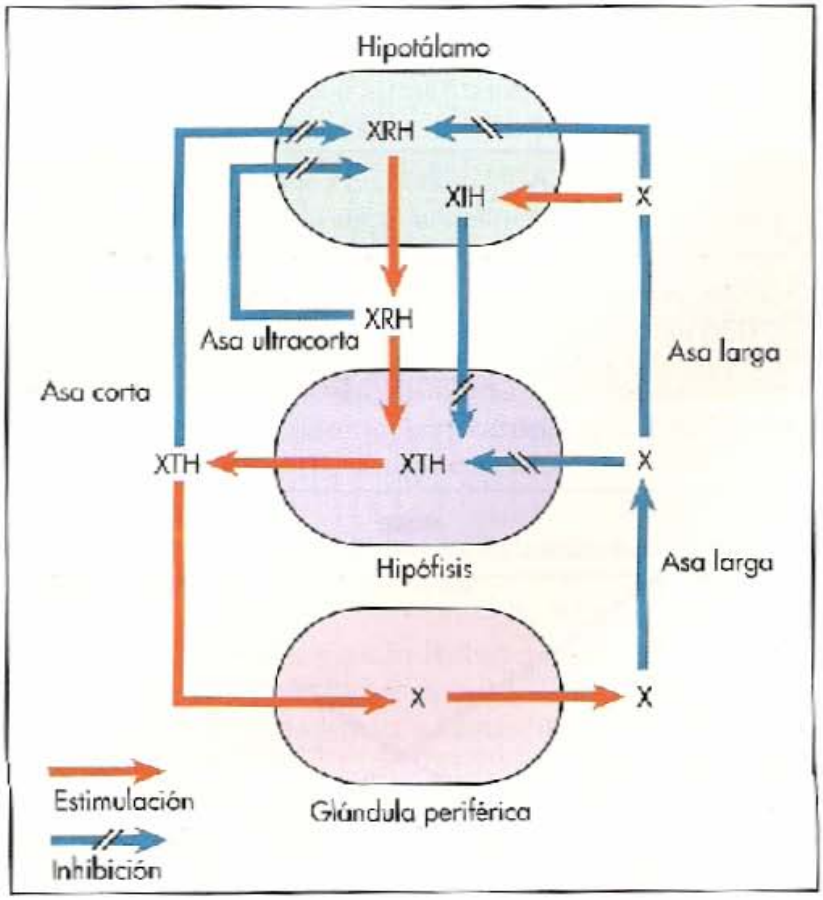

Fig. 16 Circuitos de retroalimentación negativa que regulan la secreción hormonal en un eje típico hipotálamo-hipófisis-glándula periférica.[26]

CAPÍTULO III CRECIMIENTO

FISIOLOGÍA

El crecimiento es un fenómeno complejo que es afectado no sólo por la hormona del crecimiento y las somatomedinas, sino también por las hormonas tiroideas, los andrógenos, los estrógenos, los glucocorticoides y la insulina. Por supuesto que también lo es por factores genéticos y que depende de una nutrición adecuada. Normalmente se encuentra acompañado por una secuencia ordenada de cambios de maduración, e incluye el acrecentamiento de proteínas y el aumento en longitud y tamaño, más que un incremento en el peso, el cual se puede deber a la formación de grasa o a la retención de sal y agua.

Los patrones de crecimiento varían de alguna manera entre las diferentes especies. En el ser humano hay dos periodos de crecimiento rápido; el primero durante la infancia y el segundo en la pubertad tardía, inmediatamente antes de que se suspenda el crecimiento. El primer período de crecimiento acelerado es parcialmente una continuación del periodo del crecimiento fetal. La segunda fase de crecimiento rápido, durante la pubertad, se debe a la hormona del crecimiento, los andrógenos y los estrógenos; el cese subsecuente del crecimiento se explica, en gran parte, por la acción de los andrógenos y los estrógenos.

Como las niñas maduran antes que los niños, esta fase de crecimiento rápido se presenta en ellas de manera más temprana. Naturalmente en ambos sexos varía la velocidad de crecimiento de los tejidos individuales (Fig.17).

Fig. 17 Crecimiento de diferentes tejidos.[27]

Es interesante el hecho de que, cuando menos durante la infancia, el crecimiento no es un proceso continuo, sino que ocurre de manera episódica o saltatoria. Los incrementos en la longitud de los lactantes humanos de 0.5 a 2.5 cm., en unos cuantos días, son separados por periodos de 2 a 63 días en los cuales no se detecta crecimiento cuantificable. Se desconoce la causa del crecimiento episódico.

Después de alguna enfermedad, en los niños hay un periodo de “crecimiento compensatorio” durante el cual la velocidad de crecimiento puede ser hacia el 400% superior a lo normal. La aceleración continúa hasta que se alcanza la curva de crecimiento previa, momento en el cual disminuye a lo normal. Se desconocen los mecanismos que determinan y controlan este “crecimiento de compensación”.[27]

EFECTOS HORMONALES

La velocidad de crecimiento depende de inicio del impulso a crecer que tienen las células en sí mismas; éste se determina de manera genética. De ahí en adelante, si las influencias ambientales están por debajo de lo óptimo, pueden impedir el desarrollo, a la vez se piensa que varias hormonas pueden estimularlo.

El eje hipotálamo-hipofisiario está funcionando en el segundo trimestre del embarazo, y los mecanismos de retroalimentación entre las hormonas de las glándulas blanco y el eje maduran en forma gradual. La hormona de crecimiento es producida por la hipófisis anterior y estimula la producción de somatomedinas, factores de desarrollo producidos de manera predominante en el hígado. Sin embargo, la hormona del crecimiento no tiene, en la vida fetal, el papel importante que tendrá después del nacimiento.

Esto se comprueba por experimentos en ratas, conejos y oveja, y en el hombre porque solo hay un retraso moderado del crecimiento de los recién nacidos anencéfalos que se sabe que tienen un déficit importante en la función hipotálamo-hipofisiaria. Además, es habitual que aún los recién nacidos con una deficiencia importante de hormona de crecimiento sean normales al nacer.

En términos de crecimiento fetal parece probable que la insulina sea más importante que la hormona del crecimiento o la tiroidea. Su fuerte efecto anabólico en presencia de una cantidad adecuada de glucosa y aminoácidos se conoce bien como también que los niños de madres diabéticas, que producen más insulina en respuesta a una carga de glucosa anormalmente alta, son bastante largos y pesados al nacimiento.

Poco se sabe sobre la participación de otras hormonas en el crecimiento fetal. El cortisol puede antagonizar algunos factores del crecimiento. La importancia de los andrógenos suprarrenales y hormonas sexuales no se conoce, pero pueden ejercer su efecto anabólico. El lactógeno placentario humano, segregado del lado materno de la unidad fotoplacenteria, tal vez promueve el ahorro de glucosa y aminoácidos los que de ese modo quedan disponibles para pasar al feto.[27,28]

HORMONA DEL CRECIMIENTO

El principal efecto fisiológico de la hormona del crecimiento (GH) o también llamado somatotropina es estimular el crecimiento y el desarrollo somático posnatal, la GH se mantiene para modular el metabolismo, la composición corporal y las capacidades funcionales en los adultos.[26]

Las concentraciones plasmáticas basales de GH en reposo son de 1 a 5 ng/ml (10^{-10} M). La hormona circula vinculada a una proteína de unión idéntica al dominio extracelular de los receptores de GH de la membrana plasmática. Su secreción diaria es de aproximadamente 600mg en niños prepuberales, 1,800 mg al final de la pubertad y de 300 a 500 mg en los adultos.[26]

Esta hormona no tiene un órgano diana específico sobre el que actuar, sino que influye virtualmente sobre todas las células del cuerpo (Fig.18). Afecta al metabolismo intermedio (conjunto de procesos químicos que ocurren en el organismo) y junto con las hormonas de la tiroides, las hormonas sexuales, el cortisol y la insulina (hormona implicada en el metabolismo de los azúcares), es fundamental para el control hormonal del crecimiento longitudinal de los huesos, sobre todo cuando las zonas activas de crecimiento en los extremos de los mismos (llamadas líneas de crecimiento) aún no se han cerrado, como sucede en los niños.

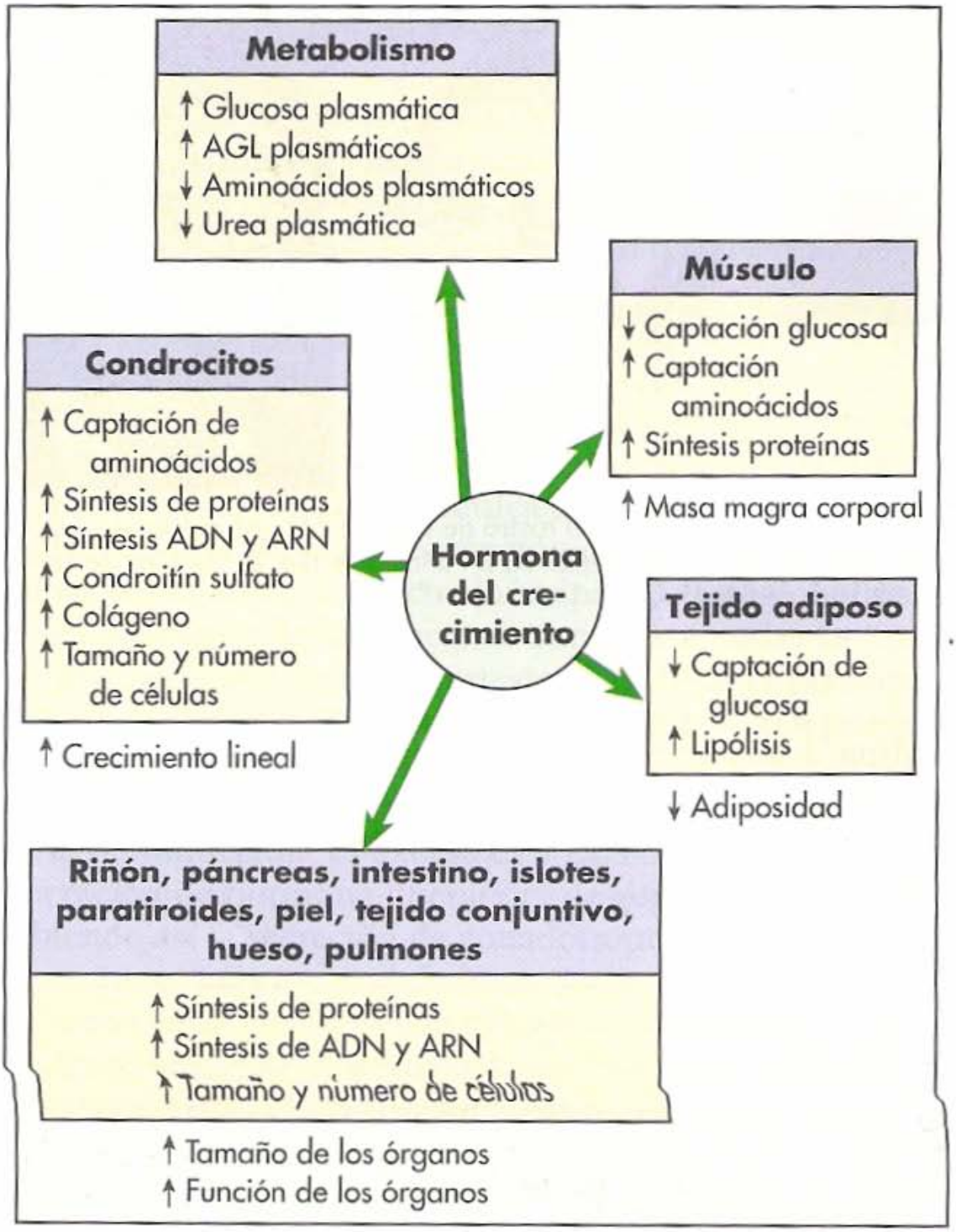

Fig. 18 Esquema general de las acciones de la hormona del crecimiento

El hipotálamo controla la producción de la HG hipofisaria mediante una hormona que la estimula, la hormona liberadora de la hormona de crecimiento (GHRH) y otra que la inhibe, la somatostatina.

La hormona de crecimiento no actúa directamente sobre los tejidos del cuerpo, sino que fundamentalmente lo hace a través de otra sustancia fabricada por el hígado: La Somatomedina o IgF-1**.**

La secreción hipofisaria de HG se realiza a manera de pulsos de secreción, es decir, no es una secreción constante y mantenida. Esto, unido a que su vida media en la sangre es solo de 20 a 30 minutos, hace que las determinaciones aisladas de esta hormona adolezcan de variaciones importantes. Es por esto por lo que confiamos mas en los análisis de la somatomedina, que tiene una vida media mucho mas prolongada y refleja mejor el grado de exposición global del cuerpo a la GH, tanto en su exceso como en su defecto.

Los niveles de somatomedina en la sangre ejercen, a su vez, un control de retroalimentación negativa tanto a nivel del hipotálamo, estimulando la descarga de somatostatina, como a nivel de la adenohipófisis inhibiendo la liberación de la hormona de crecimiento. De esta manera, cuando la somatomedina es alta en la sangre y el cuerpo ya no necesita más de ella, la hipófisis deja de segregar hormona de crecimiento hacia la sangre.

El sueño, el ejercicio, el estrés, el descenso de la glucosa en la sangre y una sustancia llamada arginina (aminoácido) estimulan la producción de HG. Por eso algunas de ellas las utilizamos para valorar la capacidad de la hipófisis para la secreción de esta hormona. Por el contrario, el aumento de la glucosa sanguínea (hiperglucemia) y la obesidad la inhiben.

Los tumores hipofisarios constituidos por las células que fabrican HG, provocan un exceso de secreción de esta hormona hacia la sangre y producen un cuadro clínico llamado Acromegalia en las personas adultas (cuyos huesos ya no pueden crecer a lo largo) y el Gigantismo en los niños (niños con estatura muy superior a la normal).[26,29]

GIGANTISMO

Se define como un crecimiento excesivo de estatura, que excede notablemente el valor medio característico de la raza de la persona en cuestión. Los primeros autores llegaron a la conclusión de que el gigantismo se debía al hiperpituitarismo durante el período de crecimiento antes de la unión de la epífisis, y que este mismo desequilibrio era causa de la acromegalia en el adulto. Los pacientes aquejados de gigantismo exhiben también con frecuencia manifestaciones de acromegalia, si el estímulo conducente a un crecimiento excesivo continúa más allá del periodo del cierre de la epífisis.; algunos pacientes desarrollan tanto acromegalia como gigantismo antes de dicho cierre, posiblemente debido a la estimulación tanto del crecimiento óseo aposicional como del longitudinal.

El gigantismo puede presentarse en el eunucoidismo, condición en que una cantidad normal de hormona del crecimiento hipofisiaria es capaz de ejercer su acción durante un período de tiempo más largo de lo normal, debido a que el cierre epifisiario se retrasa a causa de una deficiencia de andrógeno. La altura excesiva es a menudo de naturaleza familiar o genética. De ordinario el gigantismo se observa en hombres, pero se han descrito también varios casos en mujeres. Es cierto, sin embargo, que los gigantes más altos han sido siempre hombres.

En el gigantismo debido a hiperpituitarismo, la glándula hipofisiaria casi siempre aparece lo bastante agrandada para distorsionar la silla turca, tal como queda evidenciado por la radiografía del cerebro. Al igual que en la acromegalia, el tumor puede extenderse más allá de la silla, por ejemplo, hacia el interior del seno del esfenoides.

Los huesos debido a la posibilidad de crecer en longitud, pueden tener sus proporciones normales, contrariamente a la desproporción producida en la acromegalia. El aumento de estatura es gradual e insidioso y puede iniciarse en la infancia y proceder normalmente a velocidad bastante sostenida hasta cesar con la madurez sexual, época en que tiene lugar el cierre epifisiario. La altura final casi siempre se sitúa entre los 2.1 y 2.5 m. (Fig. 19) Los cambios observados en las glándulas endocrinas y en las vísceras son similares a los que presenta la acromegalia. Los músculos del esqueleto pueden desarrollarse en todo su vigor, aunque, más tarde, tal vez sobrevenga una insuficiencia hipofisiaria conducente a una debilidad muscular. Sin embargo, si se salva una cantidad suficiente de glándula normalmente funcional, no se desarrolla en déficit hipofisiario. El bocio y el hipermetabolismo ocurren como en la acromegalia, aunque la diabetes es rara. Puede presentarse hipertensión con hipertrofia cardiaca o sin ella. Debido a su mayor susceptibilidad frente a las lesiones, infecciones y crisis adrenal en asociación con insuficiencia hipofisiaria moderada, la vida de los gigantes es más corta que lo normal.

Podemos definir entonces que el gigantismo se da en la etapa de crecimiento y la acromegalia en la etapa de madurez o cuando el crecimiento normal ha terminado.[27,29]

El tratamiento del gigantismo debido a un adenoma acidófilo es similar al de la acromegalia. La compresión de la vía visual constituye una indicación a

favor de la inmediata intervención quirúrgica. La operación o la radioterapia por implantación de materiales radioactivos en la fosa hipofisiaria parece constituir el medio más seguro para detener el crecimiento excesivo desfigurante de los jóvenes afectados por esta condición. Por desgracia, la mayoría de los casos normalmente se presentan cuando es demasiado tarde para aplicar un tratamiento adecuado que permita controlar la estatura.[1]

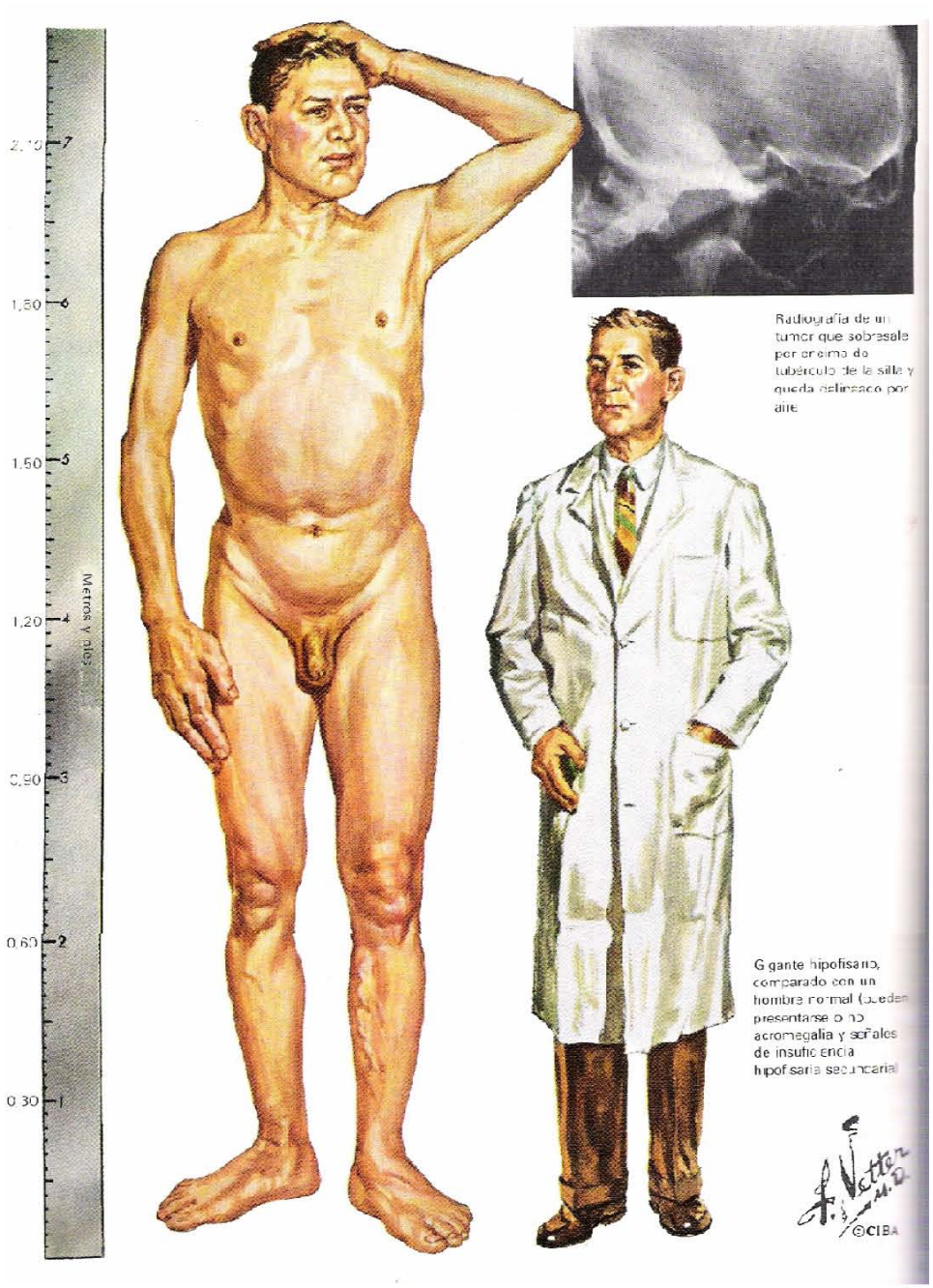

Fig. 19 Individuo que presenta gigantismo, en comparación con hombre normal.

CAPÍTULO IV ACROMEGALIA

ETIOPATOGENIA

La acromegalia es el primer síndrome hipofisiario que se reconoció, en 1886 fue descrito y bautizado por Pierre Marie. Poco después se aceptó en forma generalizada que el cuadro clínico del sobrecrecimiento somático en general estaba asociado con un adenoma hipofisiario y que el síndrome se debía a una sobreproducción de hormona por las células tumorales hipofisiarias.[1]

Todos los adenomas hipofisiarios en general y los adenomas productores de GH en particular, son neoplasias monoclonales que resultan de la expansión de una misma línea celular[33]

La estimulación de la síntesis y liberación de GH por el somatótropo depende de la acción de la GHRH esta última actúa sobre un receptor de los asociados a proteínas G, activa a adenilato ciclasa y produce un aumento en el AMPc dentro de la célula. El AMPc es uno de los responsables de la eventual señalización hacia el núcleo, de donde parten los mensajes para producir proliferación celular y transcripción del gen de la GH.[33,34.]

Las proteínas G constan de tres subunidades, que, “en reposo”, forman un heterotrímero, en el que una subunidad está asociado a GDP; la activación ocurre cuando la subunidad se separa y activa a la adenilato ciclasa; dicha activación se detiene mediante la hidrólisis del GTP en GDP. En un número variable de tumores productores de GH se han encontrado mutaciones en la proteína G que resultan en la falta de actividad de GTAasa y por lo tanto a niveles elevados de AMPc intracelular que no se modifican con la administración de GHRH[14].

La prevalencia de estas mutaciones en pacientes acromegálicos es de hasta un 40% en poblaciones caucásicas mientras que parecen ser poco comunes en poblaciones asiáticas. Hasta el momento no se ha encontrado asociaciones con otros oncogenes, sin embargo, se ha propuesto que su etiopatogenia podría estar relacionada con una sobreexpresión del gen de la GHRH o de su receptor.

En condiciones normales, la GH actúa sobre su receptor, que predomina en el hígado pero existe en todos los tejidos, para producir lo que se conoce como factor de crecimiento insulinoide o Somatomedina C (IGF-I).

Los cambios metabólicos de la acromegalia, tales como la hiperglucemia, la cetogénesis y la lipólisis, parecen ser consecuencia de la GH. La hiperglucemia es producida tanto por un aumento en la producción hepática de glucosa (vía gluconeogénesis), como por resistencia a la insulina, con la resultante hiperinsulemia.[2,36]

ADENOMAS

ADENOMA CROMÓFOBO

Los adenomas hipofisiarios son relativamente comunes y se ha calculado que representan aproximadamente el 15% de todos los tumores intracraneales; en dicho grupo, el adenoma cromófobo representa el neoplasma hipofisiario más común. Tales tumores pueden detectarse en el 15% de todas las glándulas hipofisiarias sometidas a un examen corriente, se obtiene una mayor incidencia si la glándula se secciona en forma seriada. La mayoría de dichos tumores son microscópicos y se presentan

de modo igual en ambos sexos; su mayor frecuencia se da en la sexta década de la vida.

Los adenomas cromófobos, de ordinario no funcionales, causan síntomas vecinales por presión sobre la cintilla, óptica, al comprimir por el quiasma óptico; provocan una hemianopsia bitemporal típica. Los síntomas constitucionales de la insuficiencia hipofisiaria se producen por compresión de la glándula normal colindante, aunque dichos tumores pueden alcanzar un tamaño considerable, y llegan así a comprimir el quiasma óptico y afectar la visión, mucho antes que aparezca evidencia de insuficiencia hipofisiaria. En estos casos es común el hipogonadismo, con amenorrea en la mujer y, en los hombres, con pérdida de libido y potencia genital, y disminución de pelo facial, púbico y axilar. El estado de su función tiroidea tarda más en aparecer. El examen radiológico de la silla turca realizado sobre un plano lateral del cerebro demuestra que su cavidad está agrandada en todas direcciones. Constituye también una observación frecuente la atrofia de la apófisis clinoides.

Mediante una pequeña cantidad de aire introducido en el canal de la columna vertebral, es posible visualizar el sistema de la cisterna y obtener así un perfil de la masa hística blanda y su prolongación por encima del segmento de la silla.

En algunos casos de adenoma cromófobo, el tumor parece haber estado elaborando una o más hormonas, tal como queda demostrado por su presencia en los casos de síndrome de Cushing, acromegalia activa, hiperplasia adrenal virilizante y galactorrea. A veces dichos tumores, aunque predominantemente cromófobos, poseen un pequeño número de células basófilas o acidófilas, que justificarían al término de adenoma mixto.

En estos pacientes se presentan a veces al mismo tiempo las características propias del hiperpituitarismo y del hipopituitarismo. Los cromófobos en el adenoma pueden considerarse como células que secretan cantidades excesivas de un producto hormonal sin llegar a almacenar gran cantidad de él en una forma granular reconocible. La mayoría de los tumores hipofisiarios propios de la postadrenalectomía que se presentan en caso de síndrome d Cushing están compuestos en su totalidad por elementos cromófobos; ocasionalmente se detectan también algunos gránulos basófilos o PAS- positivos.

De igual modo, algunos casos de acromegalia activa presentan muy poca granulación acidófila en las células del tumor hipofisiario. En el adenoma cromófobo se ha observado galactorrea aislada; dichos tumores se cree que producen prolactina.

La hemorragia en el interior de la hipófisis que contenga un adenoma cromófobo constituye un caso raro de insuficiencia hipofisiaria aguda, y también puede causar un súbito fallo en la visión. La diabetes insípida espontánea raramente se desarrolla, aun en caso de adenomas cromófobos de grandes dimensiones, los cuales, a pesar de su tamaño, de ordinario no afectan el resto neurohipofisiario en el tallo y en el tuber cinereum. Sin embargo, la extirpación operatoria del tumor resulta a veces complicada por la diabetes insípida, la cual puede resultar permanente.[1]

ADENOMA ACIDÓFILO.

La hiperfunción de las células acidófilas de la adenohipófisis conduce a los cuadros clínicos de acromegalia y gigantismo, cuyos resultados más conspicuos son aquellos que se consideran atribuibles a una excesiva secreción de hormona de crecimiento, o somatotrópica. Esto causa en

excesivo crecimiento en longitud de jóvenes con líneas epifisiarias todavía abiertas, y produce el gigantismo. En individuos de mayor edad, una vez el cierre de las líneas epifisiarias impide cualquier ulterior crecimiento en longitud, solo es posible el crecimiento aposicional, lo cual conduce a la acromegalia.

A veces se desarrollan gigantes hiperpituitarios, incluso en la niñez. A pesar de que se han descrito casos de acromegalia que sólo mostraba una hiperplasia de la glándula que implicaba principalmente los elementos acidófilos, el hallazgo más común en esta condición es con mucho el adenoma acidófilo. El tamaño del tumor varía de manera considerable; en algunos casos es pequeño y se halla embebido en el interior de un lóbulo anterior pequeño o normal. Ocasionalmente, en el examen corriente puede detectarse un pequeño adenoma acidófilo asintomático sin llegar a observarse ninguna de las características de la acromegalia. Posiblemente, dicho tumor no produce excesivas cantidades de hormona de crecimiento.

En la acromegalia, el tumor es de ordinario lo bastante grande para erosionar y agrandar las paredes de la silla turca, de forma que en la mayoría de los casos en el examen radiológico del cerebro, se observa una silla turca agrandada. Es común observar que el tumor se extiende hacia arriba en el interior de la cavidad craneal y hacia abajo en los senos esfenoidales. Ocasionalmente tiene lugar una extensión lateral a través de la pared del seno cavernoso, produciendo un síndrome de la parálisis de uno o más de los nervios III, IV, V, y VI craneales que atraviesan dicho seno. La extensión lateral puede llegar a implicar el lóbulo temporal. La extensión hacia arriba, en dirección al diafragma, generalmente afecta al quiasma óptico. En algunas ocasiones la posición del quiasma puede ser lo bastante anterior o posterior en relación al diafragma para que la cintilla óptica no quede comprimida por el tumor creciente. La progresión hacia

delante a veces llega a interesar el lóbulo frontal, mientras que la extensión hacia arriba puede llenar el III ventrículo con tumor y obstruir el agujero de Monro en uno o en ambos lados, así como el acueducto de Silvio, y conducir a una notable dilatación del ventrículo.

Es importante la condición de la parte no adenomatosa de la glándula. Si el adenoma es pequeño, el tejido restante puede no estar comprimido y, por tanto, podrá funcionar normalmente. Los adenomas de mayor tamaño a veces presionan sobre el tejido glandular restante hasta producir la atrofia total y pérdida de función.

La mayoría de los tumores descritos son predominantemente acidofílicos, aunque se han presentado algunos casos de acromegalia “activa” con tumores cromófobos.

Es probable que estos cromófobos sean resultado de la secreción excesiva de hormona sin mucho almacenamiento. Por ello no es posible valorar la actividad de la acromegalia por la intensidad de la reacción de tinción de las células tumorales.

Algunos casos de adenoma mixto acidófilocromófobo pueden contener algunas células acidofílicas, capaces tanto de almacenamiento de gránulos de hormona como de secreción excesiva. Se considera que las células cromófobas de gran tamaño, que presentan un citoplasma copioso, han secretado su producto hormonal inmediatamente después de ser producidas. Algunos de los cromófobos más pequeños, carentes de citoplasma obvio, pueden resultar afuncionales. Cuando dichas células forman la mayoría, el tumor se encuentra en camino hacia una etapa de “extinción”. Tal es, a largo plazo, el resultado final de la mayoría de los adenomas.

La terapéutica irradiativa induce cambios degenerativos en el adenoma acidófilo. Los adenomas mixtos, acidófilos y cromófobos, pueden hallarse asociados sólo con características acromegálicas leves, tales como el empenachado de las falanges terminales. Tales casos han sido designados como acromegalia “fugitiva”.

Raras veces los adenomas acidófilos pueden causar una galactorrea aislada; se cree que dichos tumores constituyen la fuente de cantidades excesivas de prolactina, la cual, en el hombre, si no es idéntica a la hormona de crecimiento, por lo menos se encuentra estrechamente relacionada con ella. Más comúnmente la galactorrea puede constituir una observación asociada de la acromegalia florida.[1]

ECTÓPICA

Son muy aislados los casos que presentan esta anormalidad pero se han revisado algunos en la literatura.

La acromegalia de tipo ectópico es muy rara, ya que en la mayoría de los casos no es visible en los métodos de diagnóstico confiable, como son las radiografías, el tipo de tumor que es el patrón de esta enfermedad, por lo consiguiente se toman en cuenta las características clínicas y otros métodos de diagnóstico para corroborar esta enfermedad.[4]

Es muy difícil fallar en el diagnóstico de esta enfermedad cuando el paciente presenta características clínicas. El desempeño adecuado de la medicina exige la reconsideración del diagnóstico clínico. El hipotiroidismo severo puede producir engrosamiento de los rasgos faciales debido a infiltración mixedematosa, además de macroglosia e hipertensión diastólica.

Pero esto se puede completar con el cuadro clínico típico de la enfermedad como lo son la piel húmeda, acantosis nigricans y crecimiento acral que definitivamente no es debido a otras patologías como el mixedema. Además la intolerancia a la glucosa no puede ser explicada por el hipotiroidismo, el cual, en su forma severa, es acompañado por tendencia a la hipoglucemia. La ausencia de una imagen clara de un adenoma hipofisiario en un paciente con características clínicas de acromegalia debería despertar la sospecha de acromegalia ectópica la cual normalmente es producida por tumores neuroendocrinos del páncreas que sintetizan hormona liberadora de hormona del crecimiento.[37]

Se han presentado casos en los que los tumores llegan a medir 6 cm y su localización es en el páncreas o alguno de 33mm del segmento apical del pulmón. Por lo que se dice que este tipo de tumores ectópicos se presentan en el 1% de los casos clínicos de acromegalia.[8]

Los pacientes que presentan este tipo de acromegalia son sometidos a diferentes exámenes de laboratorio[6] para la investigación de hormona de crecimiento y confirmar su diagnóstico.

También dentro de este apartado podemos señalar la presentación familiar de la acromegalia que puede ocurrir como parte del complejo de neoplasia endocrina múltiple tipo 1, como parte del complejo de Carney o como somatotropinoma familiar aislado.

La acromegalia familiar aislada se define como la presencia de por lo menos dos casos de acromegalia o gigantismo en una familia sin síndrome de neoplasia endocrina múltiple. Existen 18 familias reportadas en la literatura con 68 enfermos. De los cuales el 70% han sido diagnosticados antes de los treinta años.[13]

MANIFESTACIONES CLÍNICAS

Las manifestaciones acromegálicas resultan de los efectos de la hipersecreción hipofisiaria y de la presión producida por la expansión de un tumor sobre las estructuras adyacentes a la enfermedad casi siempre se desarrolla gradualmente. El esqueleto y las vísceras tienden a ser agrandados. Al mismo tiempo, el mayor tamaño de las características faciales y el agrandamiento de las manos y pies resultan obvios (Fig. 19) Las características faciales se endurecen, se agrandan particularmente los labios y la nariz (Fig.20). La piel de todo el cuerpo se siente más gruesa, con surcos corrugados, a veces muy bien marcados sobre la frente (Fig. 21) y las plantas de los pies. Los folículos del pelo, las glándulas sebáceas y glándulas sudoríparas aumentan en tamaño. La lengua se vuelve grande (Fig. 22) y los senos nasales frecuentemente aumentan mucho.

Fig. 19 Manos y pies de un paciente con acromegalia.

Fig. 20 Rasgos del paciente con acromegalia nótese el agrandamiento de la nariz y los grandes surcos debidos al crecimiento acral.

Fig. 21. Pliegues cutáneos

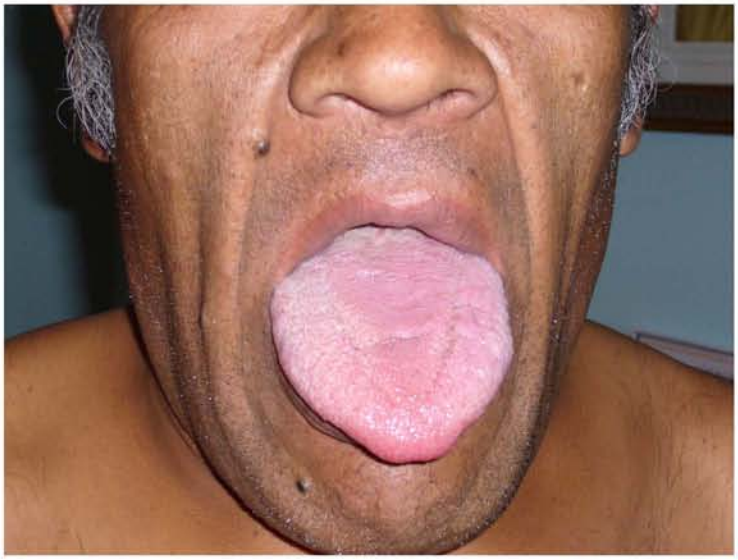

Fig. 22 Tamaño de la lengua

Otra característica importante de estos pacientas es la acantosis nigricans debido a la hiperfunción de los melanocitos, la piel tiende a cambiar de color a más obscura por lo que todos los pacientes llegan a casi el mismo color de piel (Fig. 23).

Fig.23 Espalda donde se observa el color de piel (acantosis nigricans).

El excesivo crecimiento del hueso (hiperostosis) está asociado con la osteoporosis, y ambos deforman la columna vertebral y hacen que las juntas sean más susceptibles a las lesiones degenerativas (Fig. 24). La artritis resulta común y a veces se desarrolla parestesia del pulgar con atrofia tenaz, como resultado de la compresión del túnel carpiano debido al exceso de crecimiento óseo.

El efecto de la enfermedad sobre la función de las gónadas varía. En las primeras etapas las gónadas pueden ser grandes, para encogerse más tarde debido a la compresión causada por el tumor en expansión sobre el borde adyacente de glándula normal responsable de la producción de hormonas gonadotrópicas. A medida que el síndrome progresa, tiende a debilitarse la función sexual; las mujeres cesan en su menstruación, y los hombres pierden líbido y potencia.

Aproximadamente una cuarta parte de los acromegálicos se vuelven diabéticos, y una tercera parte exhiben alguna disminución en la tolerancia del azúcar, si este factor se somete a ensayo. En ocasiones, la diabetes puede causar síntomas de poliuria y polidipsia. Muchas veces se presenta cierta resistencia a la insulina debido a las cantidades excesivas de la hormona del crecimiento que actúan como antagonistas de aquella. Los niveles de insulina en el suero casi siempre aparecen elevados.

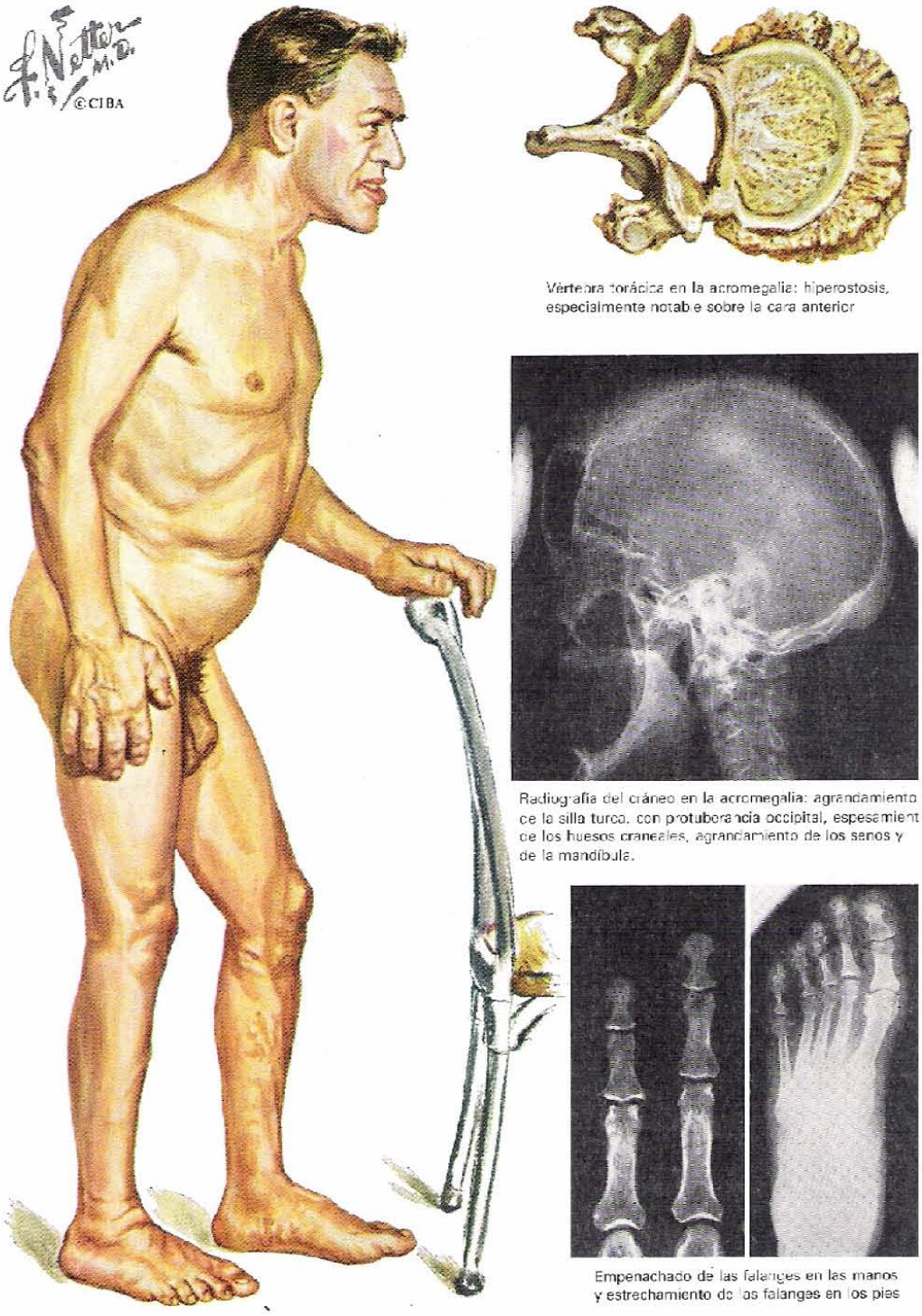

Fig. 24 Características óseas en acromegalia. Obsérvese la deformidad de la columna vertebral. la hiperostosis en las vértebras y el empenachado de las falanges.

Entre otros síntomas, se detectan frecuentemente intolerancia al calor y excesiva perspiración maloliente. En algunos casos el dolor de cabeza (bifrontal, bitemporal u occipital) puede resultar muy molesto. El hipertiroidismo ocurre sólo en una pequeña proporción de los pacientes, probablemente menor al 5%. La función adrenocortical de ordinario está dentro de la normalidad, aunque algunas mujeres acromegálicas pueden presentar vilirismo bastante acentuado junto con una mayor excreción urinaria de 17- cetosteroides, probablemente de origen suprarrenal. Se han descrito ovarios de Stein-Leventhal que presentaban irregularidades menstruales. Los cálculos renales, a veces resultantes de un hiperparatiroidismo coexistente, pueden complicar la acromegalia. El curso de dicha enfermedad, el numero de otras enfermedades complicantes (tales como el enfisema) y la causa de muerte varían mucho.

DIAGNÓSTICO

La sospecha de acromegalia casi invariablemente surge de la observación de un cuadro clínico característico.[39]

El diagnóstico se confirma al detectar nivel elevado de hormona de crecimiento en el suero (>5µg x ml), así como una elevación del fósforo (>4,5 mg x ml) en las dos terceras partes de los pacientes y, lo que es de mayor importancia, la ausencia de variación normal diurna de los niveles de fósforo en el suero, niveles que normalmente son mayores por la mañana que por la tarde; del mismo modo por rayos X puede observarse una base del talón de un espesor mayor de los 22 mm.

Las radiografías de cerebro revelan la enfermedad, al igual que las de las manos y los pies o en este caso por el simple hecho del crecimiento anormal (Fig. 25-26).

Fig.25 Comparación de las manos entre el paciente con acromegalia y un individuo normal

Fig. 26 Comparación de los pies entre el paciente con acromegalia y un individuo normal

De modo que el paciente tal vez no precise consejo médico hasta que la condición este bien acentuada (Fig. 27).

Fig. 27 Características acentuadas de los pacientes con acromegalia

La reducción de los campos visuales constituye una indicación a favor de la resección del tumor hipofisiario, y el crecimiento desfigurante progresivo, con dolor de cabeza o sin él, exige una terapéutica irradiativa. Si a pesar de la irradiación, continúa el crecimiento, debe practicarse una intervención quirúrgica. El exceso de crecimiento hístico puede retroceder un tanto después de la resección o ablación del tumor productor de hormona, aunque la desfiguración ósea es permanente. Puesto que la intervención quirúrgica ofrece un control más certero de la producción hormonal, debe considerarse para el tratamiento de mujeres jóvenes con acromegalia temprana (incluso de aquellas con campos visuales normales) antes que la enfermedad haya causado una fealdad irreversible. (Fig.28)

Fig.28. Tosquedad del rostro de un paciente que sufrió una hipersecreción de GH (acromegalia) A. 24 años de edad B. 50 años de edad C. 58 años de edad.

Después de la hipofisectomía o implantación de partículas radioactivas en la sustancia de la hipófisis se han observado excelentes resultados cosméticos, cuando el endurecimiento del aspecto general viene provocado principalmente por la hipertrofía del tejido blando y edema.[1]

Se recomienda una evaluación bioquímica que incluya, glucosa en ayunas, urea, creatinina, ácido úrico, perfil lipídico completo, calcio y fósforo tanto en sangre como en orina de 24 horas. Es obligatorio realizar electrocardiograma y ecocardiograma basales, así como radiografía de tórax. Aunque continúa siendo polémica la asociación de acromegalia con cáncer, particularmente de colon, los últimos estudios no revelan la presencia de un riesgo particular en estos pacientes.

A pesar de lo anterior, algunos autores insisten en la realización de colonoscopías basales ya que afirman que los pacientes están en riesgo de cáncer colorectal[18]. En los pacientes en los que se planea instituir tratamiento médico con ligandos del receptor de la somatostatina, es conveniente realizar un ultrasonido de hígado y vía biliar por la posibilidad del desarrollo subsecuente de litiasis o lodo biliar. Sería ideal poder realizar estudios polisomnográficos para valorar la presencia de apnea del sueño en todos los pacientes, aunque este estudio no es esencial y su costo es elevado.

Es indispensable evaluar bioquímicamente la función hormonal de la hipófisis anterior con la medición de niveles séricos de cortisol matutino, TSH, T4 libre, LH, FSH, estradiol o testosterona.

Es controversial cuál es el estudio óptimo de escrutinio para documentar la presencia de acromegalia ante la sospecha clínica de la enfermedad. La secreción de GH es pulsátil y por lo tanto las mediciones aleatorias de esta hormona no son adecuadas para hacer el diagnóstico si bien un nivel de GH por ensayo ultrasensible menor de 0.4 ng/mL prácticamente descarta la enfermedad. Se sugiere entonces, que la medición de IGF-I, previa extracción de sus proteínas de unión, es el mejor estudio.[39]

COMPLICACIONES

Las complicaciones vasculares, tanto las cardiovasculares como las cerebrovasculares son las responsables de la elevada mortalidad en la acromegalia. Evidentemente, la mayoría de las complicaciones de la acromegalia resultan de la hipersomatotropinemia; de manera que el principio fundamental en el control de estas complicaciones es la restauración de la normalidad del eje somatotrópico. Por otra parte, todas las modalidades de tratamiento de la acromegalia (cirugía, radioterapia o tratamiento médico) tienen el potencial de provocar deficiencia de GH, ya sea en forma aislada o como parte de un panhipopituitarismo, que está asociada a mayor mortalidad cardiovascular[48].

Es indispensable una evaluación clínica completa; las cifras de presión arterial se deben de mantener lo más cercanas posible a lo normal (120/80 mmHg). La hipertensión arterial en la acromegalia es multifactorial; existe un importante elemento de retención de sodio con la consecuente hipervolemia, pero también el aumento de la contractilidad cardíaca y el aumento de las resistencias vasculares periféricas juegan un papel fundamental, independientemente de si se pueden documentar o no datos de cardiomiopatía acromegálica[40,41]

Así, basándose en las características clínicas de cada paciente se deben de usar distintas combinaciones de diuréticos, beta-bloqueadores, vasodilatadores, inhibidores de la ECA o antagonistas del receptor de angiotensina. Además de la radiografía de tórax y el electrocardiograma, consideramos fundamental la realización de un ecocardiograma basal y quizás anualmente mientras el paciente se encuentre con datos de actividad acromegálica. En estos pacientes hay que tener un bajo umbral para realizar estudios que descarten enfermedad coronaria, tales como la

prueba de esfuerzo, la centellografía con talio/dipiridamol, el ecocardiograma con dobutamina y la misma angiografía coronaria de ser necesario. Lo anterior es particularmente cierto en pacientes en los que coexisten otros factores de riesgo como diabetes, la dislipidemia, el tabaquismo y la historia familiar de enfermedad coronaria. Finalmente, estudios recientes han documentado que la mortalidad por enfermedad cerebrovascular aumenta en aquellos pacientes que fueron sometidos a radioterapia convencional por lo que esta modalidad de tratamiento es fuertemente cuestionable en la actualidad.[39]

La principal complicación metabólica de la acromegalia es la resistencia a la insulina, la cual puede expresarse como diabetes, intolerancia a la glucosa, dislipidemia y otras manifestaciones del síndrome metabólico. La prevención y tratamiento de estas complicaciones metabólicas deberá incluir un programa de ejercicio y de alimentación.

En lo que respecta a los trastornos en el metabolismo de carbohidratos, los pacientes acromegálicos con diabetes generalmente responden bien a fármacos sensibilizadores de insulina como la metformina y las glitazonas, aunque en ocasiones requieren de secretagogos de insulina (generalmente, glibenclamida o glimepirida) y hasta de insulina. Tal como es el caso de otros pacientes con diabetes, el objetivo es lograr una HbA1c por debajo de 7% y cifras glucémicas tanto en ayunas como postprandiales similares a las deseadas en los diabéticos sin acromegalia.

Los mismos principios anteriores aplican al control de los lípidos en el paciente acromegálico, recordando que el hecho de ser acromegálico ya es un factor de riesgo coronario, por lo que las cifras deseables de LDL-C son menores de 100 mg/dL, de HDL-C mayores de 40 mg/dL, y de triglicéridos menores de 150 mg/dL.[39]

CAPÍTULO V ALTERACIONES BUCODENTALES

ALTERACIONES FUNCIONALES

Un rostro disarmónico produce en la persona que lo presenta alteraciones que van desde las funcionales hasta las psíquicas y sociales. El individuo adulto con la estética facial afectada desarrolla una serie de pautas de conductas variadas, relacionadas con el grado de afectación que poseen y en ocasiones limitan su plena incorporación a la sociedad.

Dentro de las entidades que producen deformidades faciales en esta enfermedad tenemos al prognatismo siendo este uno de los rasgos del paciente con acromegalia y la causa mayor de las alteraciones funcionales en el aparato masticatorio ya que afecta la masticación deglución, desarrollo postural, la estética y la integración psicosocial del paciente.[12]

DIASTEMAS

Puede ser una condición temporal relacionada con el crecimiento normal y con la adquisición de los dientes permanentes. Puede también ocurrir como una condición permanente en varias enfermedades. Los espacios muy grandes también pueden resultar del crecimiento continuo de la maxila o de la mandíbula, como se ve en la acromegalia.[31,50]

En este caso los diastemas se producen a consecuencia del agrandamiento de la mandíbula y de la lengua (Fig.29).

Fig. 29 Diastemas. Nótese la enfermedad periodontal.

ENFERMEDAD PERIODONTAL

En diferentes estudios se ha observado que los pacientes que cursan esta enfermedad presentan enfermedad periodontal (Fig. 30), pero es subsecuente a la diabetes que los pacientes presentan en su mayoría.

No se ha relacionado en sí la enfermedad periodontal con la acromegalia, pero es un dato importante ya que la mayoría de los pacientes la presenta y es causa de pérdida dental.

MACROGLOSIA

La lengua está compuesta principalmente de músculos y revestida por una membrana mucosa . La superficie superior está cubierta de pequeñas protuberancias (papilas), entre las que se encuentran las papilas gustativas,

cuya función es proporcionar el sentido del gusto. La lengua tiene además otras funciones como mover los alimentos para ayudar en los procesos de masticación y deglución y juega un papel importante en el habla. Los cambios en el aspecto de la lengua pueden ser indicadores de trastornos linguales primarios o posiblemente síntomas de otras enfermedades.[53]

Esto se presenta con el síndrome de Down , la acromegalia , el mixedema , la amiloidosis , el rabdomioma y otras enfermedades.

La lengua puede ensancharse en las personas sin dientes que no tienen prótesis dentales o en el caso de la acromegalia debido al crecimiento de la mandíbula y a la secreción de hormona de crecimiento.

Entre algunos de los problemas linguales se pueden mencionar dolor, apariencia vellosa, coloración y suavidad poco usuales, inflamación, úlceras bucales , revestimiento blanco, agrietamiento o ranuras (fisuras), aspecto granular o desviación lateral (Fig.30)

Fig.30 Macroglosia típica en acromegalia.

INFLAMACIÓN TEMPORAL Y LOS CAMBIOS EN LA COLORACIÓN

Estas situaciones ocurren por la inflamación de la lengua (glositis), lo cual hace que las papilas desaparezcan dejando en la lengua un aspecto liso. La lengua geográfica (glositis benigna migratoria) es una forma de glositis con manchas en la cual la ubicación de la inflamación y los cambios en el aspecto lingual pueden variar cada día.[30]

PÉRDIDA DENTAL

Esta alteración en los pacientes que cursan con esta enfermedad se debe en gran parte al prognatismo que presenta, a la enfermedad periodontal y a las alteraciones de la lengua que por su tamaño los dientes se extruyen y por el peso que ejerce la misma sobre los dientes empieza la movilidad.

En algunos casos la pérdida dental es asociada al crecimiento ya que como los huesos los dientes también tienden a crecer un poco y se salen de su alveólo o la encía no alcanza a cubrir gran parte de la raíz dental, por ello la pérdida es mayor; este padecimiento lo hemos encontrado más en la arcada superior.

También hemos de revisar que por las enfermedades que los pacientes presentan como lo es la diabetes la pérdida dental se hace más común.

Es difícil rehabilitar este tipo de paciente ya que para tener una buena función del aparato masticatorio tenemos que rehabilitar en forma conjunta con los cirujanos maxilofaciales, el médico endocrinólogo y protesista.

PROGNATISMO

En 1778 John Hunter definió el prognatismo como la proyección de la mandíbula demasiado adelante, de forma que los dientes inferiores pasan antes de los del maxilar superior, lo cual es un inconveniente funcional y estético.

Se considera que el prognatismo puede ser hereditario o consecuencia de traumatismos o enfermedades. La prevalencia en miembros de familias de ciertos grupos étnicos es considerada un argumento que apoya la teoría hereditaria -aunque en muchos pacientes el antecedente familiar no resulta tan visible-. Alteraciones endocrinas como la acromegalia pueden causar también prognatismo (Fig.31).

Fig.31 Prognatismo en paciente con acromegalia

Debido a las amplias variaciones que pueden presentar el cuerpo y la rama mandibular (diferentes tamaños y formas), se han efectuado numerosos estudios cefalométricos para definir las características craneofaciales

mediante la relación entre mandíbula y cráneo. El prognatismo puede resultar por variaciones en la dimensión o por relaciones morfológicas anómalas de diferentes segmentos craneofaciales, como una angulación irregular entre el cuerpo y la rama mandibular o el desarrollo excesivo del hueso[44,45,46,49].

Dentro de las características clínicas observadas están el crecimiento excesivo de la mandíbula, mordida cruzada de los dientes anteriores y posteriores, proyección del mentón y labio inferior y aplanamiento del ángulo mandibular. En el tratamiento de prognatismo es importante realizar la operación en el momento oportuno.

La corrección debe ser postergada hasta que el crecimiento mandibular en la adolescencia haya terminado. Es difícil establecer el momento preciso en que el crecimiento se detiene, por ello cada seis meses se debe realizar cefalogramas laterales seriados, para obtener una información precisa. Aunque en el caso de la acromegalia los pacientes ya están en la edad adulta.

Es necesario efectuar una planeación preoperatoria para estimar la magnitud del retroceso mandibular y la técnica quirúrgica adecuada. Aunque el tratamiento ortodóncico no corrige en forma completa la deformación esquelética, es esencial durante la preparación preoperatoria y en el posoperatorio para asegurar una oclusión estable y bien balanceada de los dientes.[51]

Los antecedentes de cirugía ortognática registran como la primera cirugía sobre el cuerpo mandibular para corregir una maloclusión, la realizada en 1849 por Hullihen.

Blair fue la figura dominante en la cirugía ortognática temprana; describió varios métodos para la corrección de deformidades maxilofaciales. Fue el primero en dividir éstas en cinco clases: prognatismo, retrognatismo, protrusión alveolar mandibular y maxilar, y mordida abierta. En 1907 aportó varias técnicas para cirugía correctora de mandíbula, a saber: osteotomía de cuerpo mandibular, osteotomía horizontal de rama y osteotomía en forma de V para mordida abierta.

CAPÍTULO VI TRATAMIENTO

QUIRÚRGICO

El tratamiento del adenoma cromófobo está determinado por la presencia de lesiones visuales. La intervención quirúrgica se orienta hacia la preservación o recuperación de la visión, pero no resulta probable que contribuya al alivio de la insuficiencia hipofisiaria, excepto en situaciones raras en las cuales la extirpación de un adenoma blando parece conducir a algún tipo de recuperación funcional de la glándula colindante. En tal caso, puede volver a aparecer la menstruación postoperativamente[47].

CIRUGÍA TRANSESFENOIDAL

El refinamiento que ha ocurrido en la cirugía transesfenoidal en los últimos años hace que éste sea el abordaje utilizado con mayor frecuencia en las lesiones tumorales, aun en la mayoría de los tumores de gran tamaño. La decisión de seleccionar esta ruta depende de una serie de factores, dentro de los cuales, los más importantes son [18,43.]

1. Tamaño tumoral. Es indudable que los tumores de menor tamaño, confinados solamente a la silla turca, son resecados con mayor facilidad por esta vía, más que por cualquier ruta transcraneal. Ello se debe a que al encontrarse la lesión en el fondo de la silla, la cirugía transesfenoidal ofrece un acceso más directo, sin lesionar las estructuras neurovasculares adyacentes. Esta ruta también puede usarse con seguridad en tumores más grandes; si bien en un inicio se consideraba una contraindicación relativa para esta vía el crecimiento supraselar del tumor, en la actualidad esto ha cambiado dado que, el diseño de nuevo instrumental, así como la utilización de la endoscopia, han facilitado la resección de tumores realmente gigantes.

Finalmente, en estas grandes lesiones también puede usarse lo que se ha denominado cirugía fraccionada, es decir que se planifica la resección tumoral en dos tiempos; en el primero de ellos se extirpa toda la porción intraselar de la lesión, dando un margen de dos a tres meses para que descienda la porción supraselar y así poderla extirpar en una segunda intervención.

2. Patrón de crecimiento tumoral. Cualquier tumor de la región selar que presente un crecimiento uniforme puede ser resecado por la vía transesfenoidal. El problema se presenta cuando el crecimiento es irregular, en especial cuando se observa un estrechamiento a nivel del diafragma selar, lo que ocasiona una morfología “en reloj de arena”. En estos casos, la presencia del estrechamiento intermedio limita el descenso del componente supraselar. Otro de los factores que limitan la resección transesfenoidal es la invasión a otras áreas de la base del cráneo, como lo son, el seno cavernoso, la fosa posterior o el piso anterior. Si bien se ha descrito el abordaje inferior al seno cavernoso, el control por esta vía de las estructuras neurovasculares que aquí se encuentran es muy limitado, lo que incrementa el riesgo y limita el grado de resección.

3. Consistencia del tumor. Con base en un análisis cuidadoso de la resonancia magnética preoperatoria, se puede deducir la posible consistencia de un tumor. En general, las lesiones que muestran una marcada hiperintensidad en la fase T1, tienden a ser más blandas y por ende, más fácilmente aspirables, lo que las hace excelentes candidatas a ser resecadas por vía transesfenoidal, independientemente del tamaño de las mismas. Esto se debe a que en teoría, el encontrar estos cambios en la intensidad del tumor en la resonancia, traducen un alto contenido hídrico, lo que facilita su resección.

4. Factores relacionados con el abordaje. Es importante tomar en cuenta el tamaño de la silla turca, así como su grado de mineralización, la neumatización del seno esfenoidal, la posición y tortuosidad de las arterias carótidas. Si bien estos factores en la actualidad no son determinantes para la toma de decisiones, sí deberán considerarse antes de realizar la intervención. Otro factor es, la presencia de algún proceso infeccioso o inflamatorio de los senos paranasales, lo cual tampoco representa una contraindicación para la cirugía transesfenoidal, pero que sí obliga al manejo antibiótico o quirúrgico previo.

5. Condiciones del paciente. Dada la baja morbi-mortalidad que el abordaje transesfenoidal presenta, en los casos de pacientes ancianos o con alguna afección física agregada (alto riesgo cardiovascular, descompensación metabólica, etc.) y que presenten tumores inclusive de gran tamaño,se prefiere esta ruta, con la cual se puede lograr una resección total o parcial para mejorar los síntomas, sin incrementar el riesgo quirúrgico.

Una de las principales ventajas del abordaje transesfenoidal, es su gran margen de seguridad, sin embargo, no es un procedimiento exento de complicaciones.

CRANEOTOMÍA

Se podría resumir que la indicación para una craneotomía en los tumores selares será en aquellos casos en donde no se puede aplicar la vía transesfenoidal o bien ésta ha fallado.

Los criterios a considerar son los siguientes:

1. Tumores gigantes. Existe en la actualidad una ambigüedad en relación a la denominación de un adenoma de hipófisis como “gigante” o “masivo”. Jefferson fue el primero en introducir el término “gigante” a ciertos macroadenomas, sin embargo no especificó las dimensiones necesarias para denominarlo así. Symon propuso llamar a un adenoma gigante a aquel que se extiende a más de 40 mm del centro del planum esfenoidal en cualquier dirección, o bien, que llega a 6 mm o menos del foramen de Monro. Wilson calificó como gigantes a aquellos adenomas que desplazaban el tercer ventrículo, lo cual implica una extensión de 30 mm o más por arriba del *tuberculum selae*, por lo que concuerda con lo sugerido por Mohr. Es en estos adenomas donde en general se prefiere realizar una craneotomía.

2. Patrón complejo de crecimiento tumoral. El abordaje transcraneal se prefiere cuando el tumor invade el piso anterior o la fosa craneal media, en especial el seno cavernoso. Se prefiere también una craneotomía cuando las porciones supraselares no han descendido una vez resecado el componente intraselar por vía transesfenoidal.

3. Consistencia. Aproximadamente 5% de los macroadenomas llegan a contener gran cantidad de tejido conectivo que dificulta su resección lo cual, como ya se mencionó, en ocasiones es posible predecir analizando los estudios de imagen. Es en estos casos donde también se preferirá realizar la vía transcraneal.

4. Tumores no-adenomas. Ocasionalmente, los meningiomas o craneofaringiomas se encuentran confinados a la silla turca, los cuales pueden ser resecados por vía transesfenoidal. Sin embargo, en la mayoría de los casos estas lesiones son resecadas con mayor seguridad y facilidad por vía transcraneal. Otros tumores como los cordomas del clivus, que con

frecuencia llegan a presentar invasión selar, se extirpan mejor mediante una craneotomía.

5. Falla del abordaje transesfenoidal. Una vez que una lesión selar haya sido intervenida por manos expertas por vía transesfenoidal y no se haya logrado su resección total, se indica la craneotomía. Cuando se ha decidido resecar el tumor mediante una craneotomía, es importante considerar que existen varios abordajes, cuya selección dependerá de las siguientes consideraciones:

a) elegir la ruta más corta desde la piel hasta la lesión, tratando de evitar el atravesar estructuras vitales.

b) usar las “avenidas quirúrgicas” preexistentes o potenciales,como lo son las cisternas basales, las cisuras cerebrales o los cambios generados por el crecimiento del tumor.

c) minimizar la retracción cerebral.

d) trazar la incisión en la piel preservando los pedículos neurovasculares y considerando, en su caso, incisiones previas.

e) respetar la cosmética.

f) lograr un control oportuno de las arterias nutricias de la lesión para así minimizar la hemorragia.

g) seleccionar la vía que permita una reconstrucción funcional del área quirúrgica.

h) considerar la posibilidad de cirugías futuras.

CIRUGÍA MAXILOFACIAL

Actualmente las técnicas más utilizadas para la corrección de prognatismo son las osteotomías sagital intraoral [8] y vertical subsig-moidea, las cuales tienen como objeto principal proporcionar una actividad facial satisfactoria y mejorar la apariencia del paciente.

OSTEOTOMÍA SAGITAL INTRAORAL

Fue descrita por Shuchardt (1954) como una osteotomía con abordaje intraoral. Obwegeser (1957) mejoró la técnica ampliando los cortes, y Dal Pont (1959 a 1961) aumentó la superficie de contacto al eliminar la placa cortical del cuerpo mandibular.

La técnica se realiza a través de una incisión trazada en el borde anterior de la rama, con disección subperióstica en caras externa e interna hasta exponer la zona de la língula. Se realiza la osteotomía mediante un corte horizontal en la cortical interna, 1 mm por arriba de la língula; el segundo corte se realiza en la cortical externa, distal a la zona del segundo molar; el tercero, en el borde mandibular anterior, une las cisuras interna y externa. Suavemente se realiza la separación sagital con un ostoeotomo.

Una vez terminada la osteotomía se lleva hacia atrás la mandíbula, colocándola en la relación oclusal establecida; se realiza la osteo-síntesis y se sutura la herida en un solo plano, colocando finalmente la fijación intermaxilar por seis semanas (Fig. 32).

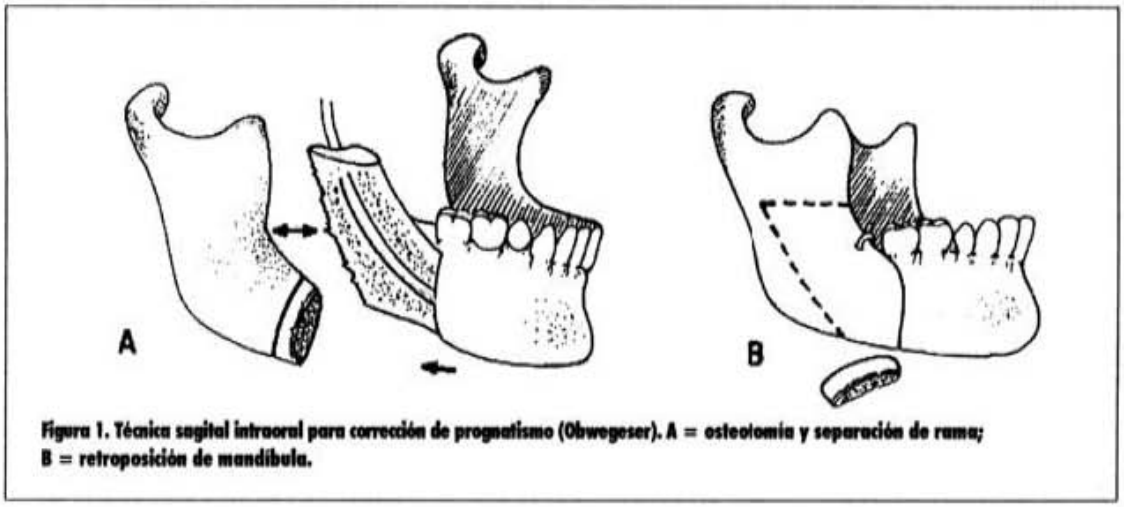

Figura 1. Técnica sagital intraoral para corrección de prognatismo (Obwegeser). A = osteotomía y separación de rama; B = retroposición de mandíbula.

Fig. 32*. Téarica sigital intraoral para corrección de* prognatismo *(Obwegeser). A= osteofomia y separación de rama; B = retroposición de mandíbula.*

OSTEOTOMÍA VERTICAL DE RAMA (OBLÍCUA SUBSIGMOIDEA)

En esta técnica el abordaje puede ser intraoral o extraoral. Se realiza la incisión cutánea en pliegues del cuello por debajo del ángulo mandibular. Con disección aguda y roma se expone el ángulo y cara externa de la rama ascendente. La osteotomía oblicua de la parte media de la escotadura sigmoidea es efectuada hasta 1 o 2 mm por arriba del ángulo mandibular; se separan los segmentos para proceder a cabalgarlos; se coloca la fijación intermaxilar para lograr estabilizar los segmentos, suturando la herida por planos (Fig. 33).

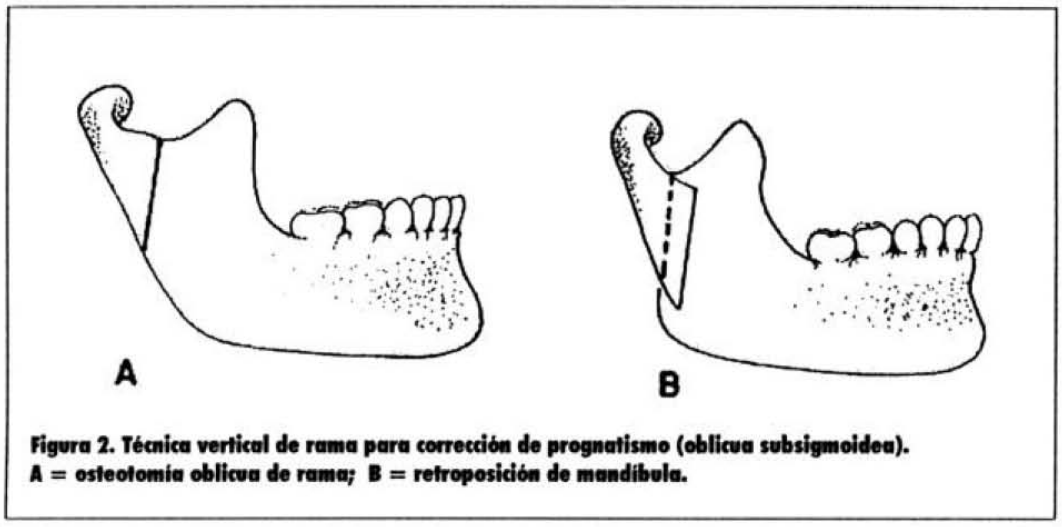

Fig. 33. Técnica vertical de rama para corrección de prognatismo (oblicua subsigmoidea). A = osteotomía oblicua de rama; B = retroposición de mandíbula.

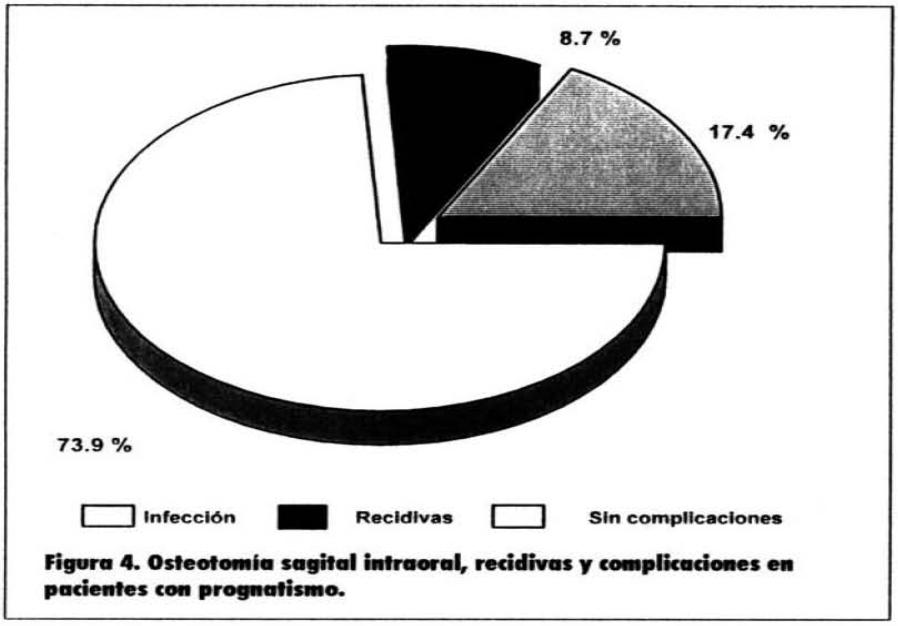

Fig.34 Osteotomía sagital intraoral, recidivas y complicaciones en pacientes con prognatismo.

FARMACOLÓGICO

En muchos pacientes acromegálicos el tratamiento farmacológico es la mejor y única opción para el control de su enfermedad. La base fisiopatológica del uso de agonistas dopaminérgicos parte del hecho de que entre 20 y 30% de estos tumores co-secretan PRL (tumores de células estaminales o tumores mamosomatotrópicos) y poseen cantidades variables de receptores dopaminérgicos

La experiencia con la bromocriptina ha sido mala, ya que se requieren dosis muy altas (y por lo mismo, pobremente toleradas) para lograr una disminución mediocre de los niveles de GH; el porcentaje de normalización de IGF-I no alcanza el 15%. La experiencia con los nuevos agonistas dopaminérgicos como la quinagolida y la cabergolina es mejor (normalización de IGF-I en el 30 al 50% de los casos), particularmente cuando se usan en pacientes que tienen elevaciones significativas de prolactina.

La somatostatina es un péptido que se sintetiza y secreta en varios tejidos dentro y fuera del sistema nervioso central y que hormonalmente es considerado como el “inhibidor universal”.

Existen dos formas de somatostatina, la de 14 y la de 28 aminoácidos (S-14 y S-28, respectivamente), ambas igual de afines por las hasta ahora 5 isoformas del receptor somatostatinérgico (a excepción del sstr-5 que es más afín por la de 28 aminoácidos) somatotrópico, se disminuye el riesgo de complicaciones cardiovasculares y respiratorias sin embargo, eleva en forma considerable el costo.

Como se mencionó anteriormente, los pacientes con inminencia de apoplejía hipofisaria o con pérdida visual rápidamente progresiva deben ser sometidos a cirugía descompresiva de emergencia. En los pacientes con macroadenomas que invaden los senos cavernosos la opción quirúrgica no es en la actualidad la primera elección. Idealmente, estos pacientes deben ser tratados médicamente, de preferencia con análogos somatostatinérgicos de depósito como el octreótido LAR

El tratamiento médico primario también está indicado en pacientes con muy alto riesgo quirúrgico relacionado a co-morbilidades como la insuficiencia cardiaca. Cabe aclarar que la edad no es una contraindicación de la cirugía. También es importante resaltar que la presencia de un síndrome quiasmático estable como la hemianopsia bitemporal no constituye por sí misma una indicación de cirugía, ya que la disminución significativa (al menos lo suficiente para liberar el quiasma) del tamaño tumoral se logra frecuentemente (en más del 60% de los casos) con el tratamiento médico.

Cerca del 40% de estos enfermos requerirán una forma adyuvante de tratamiento. Aunque ya comentamos los inconvenientes de la radioterapia, ésta es una modalidad de tratamiento que sigue usándose en nuestro medio debido a su bajo costo y con la esperanza de limitar al menos parcialmente, el uso de los costosos tratamientos farmacológicos.

La estrategia de tratar médicamente a estos pacientes en forma indefinida es cada vez más usada en otros lugares del mundo, sin embargo, aún en estos países es necesario individualizar cada caso, tomando en cuenta los recursos con los que cuentan tanto el paciente como la institución donde se trata.

Aunque su farmacocinética y farmacodinámica indican que la frecuencia de administración ideal del octreótido LAR es de cada 4 semanas, estudios recientes han demostrado que en varios pacientes se puede lograr un control satisfactorio de los niveles de GH e IGF-Icon intervalos de administración de 5 semanas.. Lo anterior se traduce obviamente en una reducción sustancial en costos.

RADIOTERAPIA

La radioterapia puede contribuir a la reducción de la sobreactividad hipofisiaria de un adenoma cromófobo, aunque no debe utilizarse cuando la visión se encuentra notablemente afectada. Sin embargo, se prescribe con frecuencia, después del alivio quirúrgico de la presión sobre la vía visual. Existen razones para creer que también contribuye a limitar el ulterior crecimiento de la hipófisis no funcional, de forma que su utilización postoperatoria parece justificada.[1,2,39]

Un buen número de pacientes, quizás el 40% o 50%, requiere de alguna forma complementaria de tratamiento además de la cirugía transesfenoidal. La radioterapia convencional se ha usado desde hace más de 3 décadas. El problema fundamental de la radioterapia es que los niveles de GH e IGF-I tardan por lo menos 2 años y en ocasiones más de 5 años en descender a límites normales o por lo menos “seguros”. Además de lo anterior, a 10 años la mayoría de los pacientes muestran evidencia de deficiencia de por lo menos 2 hormonas hipofisarias y requieren del reemplazo correspondiente.

En general, se considera que complicaciones tales como la necrosis cerebral y el daño al nervio óptico son poco frecuentes, si bien

recientemente se ha reportado que los pacientes acromegálicos que recibieron radioterapia convencional tuvieron una elevada mortalidad por eventos cerebrovasculares.2

En cuanto a la radiocirugía con bisturí gamma y otras técnicas sofisticadas de radiación como la radioterapia fragmentada con acelerador lineal (LINAC), se cuenta con muy poca experiencia en el País como para poder hacer una recomendación formal; basta con decir que la experiencia en otros lugares del mundo no ha sido muy afortunada[42].

CONCLUSIONES

La acromegalia es un síndrome que afecta física, social, estética y moralmente a la persona que la padece ya que tiene cambios drásticos en su apariencia y función normal del organismo.

Es rara, con baja incidencia, difícil de diagnosticar antes de que empiece el crecimiento anormal y por lo tanto la deformación física, que es lo que más inquieta a los pacientes, en un porcentaje alto de los casos se debe a un adenoma benigno, sin embargo se han reportado casos en los que proviene de una forma ectópica o bien hereditaria con más de dos pacientes con este padecimiento endocrino por familia.

La importancia de este padecimiento estriba en que no solo produce deformidades somáticas importantes, sino que también resulta en una morbi-mortalidad por sus múltiples complicaciones.

El crecimiento de la lengua, por ejemplo, es un factor de riesgo para estos pacientes que puede llegar a ser mortal al obstruir las vías aéreas ocasionando asfixia.

El prognatismo es marcado, causa deformidad pero además separación de los dientes y pérdida dental ocasionando una función inadecuada del aparato masticatorio. Aunque la mayor causa de la pérdida dental es por enfermedad periodontal derivada de la diabetes mellitus que la mayoría de los pacientes la padece.

La mayoría de los pacientes no se da cuenta que la presentan por lo menos en un periodo de 5 años, pero los motivos de el diagnóstico pueden ser diferentes. En algunos casos los pacientes refieren dolor de cabeza o pérdida de la visión, estos síntomas se dan en los primeros períodos de la enfermedad; sin embargo hay pacientes que no sufren ningún tipo de manifestaciones y se refieren a la consulta por los cambios físicos acentuados típicos de la enfermedad que repercuten en la cara y las extremidades.

Nosotros como cirujanos dentistas debemos de tener en cuenta las manifestaciones clínicas y las complicaciones de la enfermedad ya que puede llegar a nosotros por cuestiones orales que refiera como son la pérdida dental, enfermedad periodontal, diastemas, maloclusión, prognatismo o macroglosia.

Es importante tener una visión amplia en lo que se refiere al diagnóstico, no solo limitarnos a lo dental, sino darnos cuenta de todo lo que presenta el paciente, recopilar datos que nos puedan llevar a la sospecha de otro tipo de complicación y remitir al paciente para su diagnóstico y tratamiento adecuado.

En lo posible tratar de evitar que el paciente pierda piezas dentarias entre otras causas por enfermedad periodontal u osteoporosis.

REFERENCIAS BIBLIOGRÁFICAS

1. Netter H.F. *Sistema Endocrino y enfermedades metabòlicas tomo IV*. Barcelona: Editorial Masson-Salvat; 1999. pp 3-37.

2. Malacara J. M*. Fundamentos de endocrinología clínica*. Argentina: Editorial Medica Panamericana; 1989. pp 1-11, 67-103

3. Mercado M.; Espinosa de los Monteros A. L. *Acromegalia, etiopatogenia, manifestaciones clínicas y tratamiento.* Revista de la facultad de Medicina de la UNAM, 1999; 42: 168-175.

4. Gondim J. A.; Schops M.; Ferreira E.; Bulcao T.; Mota J. I.; Silvera C. *Acromegaly due to an ectopic pituitary adenoma in the sphenoid sinus***.** Department of neurosurgery, 2004; 1: 54-65.

5. Damjanovic S.; Neskovic A.; Petakov V.; Macut D. *Clinical indicators of biochemical remission in acromegaly: does incomplete disease control always mean therapeutic failure?.* Institute of endocrinology, 2004; 13: 33-40.

6. Lam, Karen Siu-Ling; Xu, Aimin; Tan, Kathryn Choon-Beng; Wong, Lai-Ching; Tiu, Sau-Cheung; Tam, Sidney. *Serum Adiponectin Is Reduced in Acromegaly and Normalized after Correction of Growth Hormone Excess.* Department of medicine. University of Hong Kong: 2004; 4678: 11-27.

7. Biermasz, Nienke R.; van Thiel, Sjoerd W.; Pereira, Alberto M.; Hoftijzer, Hendrieke C.; van Hemert, Albert M.; Smit, Jan W. A.; Romijn, Johannes A.; Roelfsema, Ferdinand*. Decreased Quality of Life in Patients with Acromegaly Despite Long-Term Cure of Growth Hormone Excess.* Department of Endocrinology, Leiden University Medical Center:2004;4678. 11-19.

8. Morel O.; Giraud P.;*Ectopic acromegaly: Localization of the pituitary growth hormone releasing hormone prodicing tumor by in-111 pentetreotide scintigraphy and report of two cases.*Nuclear medicine department:2004,3072: 12-25.

9. Jacobs K., DeHoratius R. *Musculoskeletal manifestations of endocrine disorders.* Division of rheumatology: 2005; 2281:10-22

10. Shou X., Li S., Wang Y., Zhao Y. *Treatment of pituitary adenomas with a transsphenoidal approach.* Institution of neurosurgery:2004;6123:11-20.

11. Peña M., Maldonado L., Perez P. *Osteotomías mandibulares utilizadas en prognatismo.* Revista medica del IMSS:1999;37: 6-12.

12. Gorgoy M., Rodríguez E., Mirimon M. *Macrognasia unilateral asociada a prognatismo mandibular.* Revista cubana:1999;14(2):103-6.

13. Cheng-Oviedo S., Espinosa de los Monteros A., Mercado M., Sandoval C.*Mujer de 32 años con cefalea galactorrea y crecimiento acral*. Hospital de especialidades centro médico siglo XXI:2004, 140: 449-453.

14. Brockmann, Holger; Joe, Alexius; Palmedo, Holger; Biersack, Hans-Juergen . *A Patient with Acromegaly Presenting with Polyostotic Fibrous Dysplasia on Bone Scan*: McCune-Albright Syndrome. Department of Nuclear Medicine, University Bonn, Bonn, Germany:2005; 50: 793-799.

15. Vance, Mary Lee.; Laws, Edward R. *Role of Medical Therapy in the Management of Acromegaly.* Department of Neurological Surgery, University of Virginia Medical Center:2004;61. 5-11.

16. Sandoval S. Fonseca E. Ochoa M. *Características estructurales de la prolactina, la hormona del crecimiento, y sus receptores como determinantes de la acción biológica.* Mediclatina. 1998; 66: 8-14.

17. Hernández E., Villanueva C., Ahued J:R: *Hormona del crecimiento y prolactina en líquido amniótico y plasma materno durante el embarazo normal*.Revista de investigación clínica: 2005, 57: 671-675.

18. Guinto G., Ezequiel B., Cohn-Zurita F., Pérez V:H:, Nettel B. *Macroadenomas de hipófisis. Un reto neuroquirúrgico.* Cirugía y cirujanos. 2003; 71. 350-358.

19. Clemmons D., Strasburger C. *Editorial: Monitoring the response to treatment in acromegaly.* University of north Carolina.2004;358:1754-1759.

20. Giustina A, Barkan A, Casanueva FF, Cavagnini F, Frohman L, Ho K, Veldhuis J, Wass J, *Criteria for cure of acromegaly: A consensus statement.* Werder K, Melmed S: lin Endocrinol Metab. 2000; 85:526–529.

21. Wilson J. *Endocrinología*. Argentina. Editorial medica panamenricana 1989. pp 709-811.

22. Finn Geneser. *Histología*. 3ª ed., Buenos Aires. Editorial Medica Panamericana 2000.

23. www.sinaver.com

24. www.whfreeman.com

25. http://mx.encarta.msn.com

26.Berne R. *Fisiologìa.* Madrid. Editorial Harcourt 3ª ed.2001. pp533-545.

27. Ganong William F. *Fisiología Médica*. 17a. Ed. México, El Manual Moderno 2000.

28.Hart I.R. *Endocrinologìa.*Mèxico. Editorial El manual moderno. 1987. pp89-123.

29. www.adenihipófisis.com

30. www.verimed.com

31. www.adam.com

32.www.revistasmedicasmexicanas.com

33 Symond L.,Jakubowski J. *Transcranial management of pituitary tumors with suprasellar extension.* Neurol Neurosurg Psychiatry. 1999, 42. 123-233.

34. Lefkowitz RJ. *Clinical implications of basic research. G protein in medicine*. Engl J Med 1995; 19: 186-187.

35. Melmed S. *Molecular pathophysiology of acromegaly*. Acta Paediatr 1996; 417 (Suppl 1): 45-48.

36. Molitch ME. *Clinical manifestations of acromegaly*. Endocrinol Metab Clin North Amer 1992; 21: 597-614.

37. Espinosa de los Monteros A, Marin JL., Aboroa A., Ovalle A., Sosa E., Mercado M. *Mujer de 46 años de edad con características clínicas de exceso de hormona de crecimiento.* Centro Médico Nacional Siglo XXI:2002,138:267-270.

38. Landis C, Harsh G, Lyons J, et al. Clinical characteristics of acromegalic patients whose pituitary tumors contain mutant Gs protein. J Clin Endocrinol Metab 1990; 71: 1416-1420.

39.Mercado M. Consenso Nacional de Acromegalia Guía para su diagnostico, tratamiento y seguimiento. Revista de endocrinoligía y nutrición. 2004;12 . 63-72.

40. Colao A, Ferone D, Marzulio P et al. Systemic complications of acromegaly: Epidemiology, pathogenesis and management.Endocr Rev 2004; 25: 102-105.

41. Bondanelli M, Ambrosio MR, Degli Uberti EC et al. Pathogenesis and prevalence of hypertension in acromegaly.Pituitary 2001; 4: 239-249.

42. Attanasio R, Epaminonda P, Motti E et al. Gamma-knife radiosurgery in acromegaly. A 4 year follow-up study. J Clin Endocrinol Metab 2003; 88: 3105- 3112.

43. cawley CM., Tindall GT. Transsphenoidal surgery operative techniques.Baltimore.1999;349-359.

44. Zulema M. El rastreo de los desordenes endocrinológicos más comunes en el cuidado primario de la salud. Society of general internal medicine:2001; 10: 109- 113.

45. Navarro D., Nicolau O. Terapia hormonal y calidad de hueso. Instituto nacional de endocrinología: 2005;16: 2-5.

46. Lafita J., Pineda J., Fuentes C., Martínez JP: Osteoporosis secundarias.2003; 26: 1-14.

47. Cabello N., Cardenas S., Oliveros A. Acromegalia: remisión posterior a intervención quirurgica. Med Int Mex 2005;21: 32-37.

48. Renehan A. Painter J., Bell G. Determination of large and loop complexity in patients with acomegaly undergoing screening colonoscopy. Manchester 2004;30: 9- 22.
49.amock@queidea.com
50. www.urac.com
51. www.consultoriodesalud.com
52. www.medlineplus.com
53. www.umm.edu