

11234



UNIVERSIDAD NACIONAL AUTONOMA DE MEXICO

FACULTAD DE MEDICINA  
DIVISION DE ESTUDIOS DE POSTGRADO  
HOSPITAL GENERAL DE MEXICO O.D.  
SECRETARIA DE SALUD

"FACOEMULSIFICACION EN CATARATAS  
SECUNDARIAS A UVEITIS"

TESIS DE POSTGRADO

HOSPITAL GENERAL DE MEXICO QUE PARA OBTENER EL TITULO DE:



CIRUJANO OFTALMOLOGO

P R E S E N T A :

DRA. PATRICIA LIZETT OZORNO GARDUÑO

DIRECCION DE ENSEÑANZA

DIRECTOR DE TESIS: DRA. OLGA MAUD MESSINA BAAS



MEXICO, D. F.

0351393

2005



Universidad Nacional  
Autónoma de México

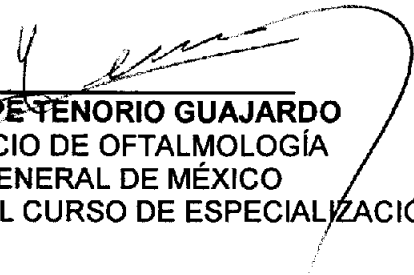


**UNAM – Dirección General de Bibliotecas**  
**Tesis Digitales**  
**Restricciones de uso**


**DERECHOS RESERVADOS ©**  
**PROHIBIDA SU REPRODUCCIÓN TOTAL O PARCIAL**

Todo el material contenido en esta tesis esta protegido por la Ley Federal del Derecho de Autor (LFDA) de los Estados Unidos Mexicanos (México).


El uso de imágenes, fragmentos de videos, y demás material que sea objeto de protección de los derechos de autor, será exclusivamente para fines educativos e informativos y deberá citar la fuente donde la obtuvo mencionando el autor o autores. Cualquier uso distinto como el lucro, reproducción, edición o modificación, será perseguido y sancionado por el respectivo titular de los Derechos de Autor.



**DRA. GUADALUPE TENORIO GUAJARDO**  
JEFE DE SERVICIO DE OFTALMOLOGÍA  
HOSPITAL GENERAL DE MÉXICO  
PROFESOR TITULAR DEL CURSO DE ESPECIALIZACIÓN



**DRA. OLGA MAUD MESSINA BAAS**  
ASESOR DE TESIS  
MEDICO DE BASE  
SERVICIO DE OFTALMOLOGÍA  
HOSPITAL GENERAL DE MÉXICO



**DRA PATRICIA LIZETT OZORNO GARDUÑO**  
MEDICO RESIDENTE  
SERVICIO DE OFTALMOLOGÍA  
HOSPITAL GENERAL DE MÉXICO

# ÍNDICE

Resumen.....	4
Antecedentes.....	5
Planteamiento del problema.....	13
Justificación.....	13
Hipótesis.....	14
Objetivos.....	14
Material y Métodos.....	15
Criterios de selección.....	16
Análisis de resultados.....	16
Resultados.....	17
Gráficas.....	19
Tabla.....	25
Discusión.....	26
Referencias Bibliográficas.....	28

# RESUMEN

**Planteamiento del problema:** Pacientes con Uveítis y catarata secundaria operados con facoemulsificación y colocación de lente intraocular en la bolsa capsular.

**Objetivo:** Evaluar la evolución de los pacientes operados de catarata secundaria a uveítis con la técnica de facoemulsificación y colocación de lente intraocular en la bolsa capsular en el Hospital General de México.

**Tipo de estudio:** Observacional, descriptivo, retrospectivo, transversal

**VARIABLES POR ANALIZAR:** , Edad, género, tipo de uveítis diagnosticada, capacidad visual preoperatoria, capacidad visual postoperatoria, tiempo de evolución, complicaciones.

**Resultados:** Se analizó la evolución de 30 ojos de 25 pacientes con diagnóstico de uveítis y catarata secundaria a los cuales se les realizó cirugía con facoemulsificación y colocación de lente intraocular en la bolsa capsular. El promedio de edad al momento de la cirugía fue de 30 años con un rango de 5 a 78 años. La mayoría de los pacientes (60%) fueron del género femenino. En el 53% de los casos el ojo operado fue el izquierdo. Los diagnósticos de los pacientes fueron los siguientes: artritis reumatoide 1 (4%), Iridociclitis heterocrómica de Fuchs 7 (27%), Pars planitis 4 (15%), Vogt Koyanagi Harada 4 (15%), Uveítis anterior inespecífica 4 (15%), Uveítis anterior e intermedia idiopática 1 (4%), Toxoplasmosis 3 (12%) y Toxocariasis 1 (4%). De estos pacientes, 5 de ellos fueron operados de ambos ojos, 1 paciente con Artritis Reumatoide, 3 pacientes con Pars planitis y 1 paciente con Vogt Kayanagi Harada. La capacidad visual prequirúrgica de los pacientes tuvo un rango de 20/200 a PLL. El tiempo de evolución de los pacientes fue de un promedio de 10.6 meses, con un rango de 3 a 48 meses. En cuanto a la capacidad visual posquirúrgica, el 100% de los pacientes mejoró en comparación con la previa a cirugía. Los resultados generales obtenidos son: 20/25: 1 paciente (3%), 20/30: 4 (13%), 20/40: 3 (10%), 20/50: 4 (13%), 20/60: 3 (10%), 20/70 y 20/80: 1 (3%), 20/80: 3 (10%), 20/100: 5 (17%), 20/400, CD a 1 m y CD a 3 m: 1 (3% cada una). Se identificó la presencia de sinequias posteriores y/o membranas pupilares en 4 pacientes (13%). No hubo ninguna complicación en el transoperatorio en el 100% de los pacientes. En el periodo posoperatorio se identificaron los siguientes hallazgos: opacidad de la cápsula posterior en 4 pacientes, tratado con láser YAG y esteroides tópicos adyuvantes en todos los casos, edema macular quístico en 3 pacientes (10%) y vitreítis persistente en otros 3 (10%), macular en 1 paciente (3%), DMRE en 1 paciente (3%) y atrofia del epitelio pigmentario de la retina y gliosis peripapilar en 2 pacientes (3%).

# ANTECEDENTES

## UVEÍTIS

### DEFINICIÓN

Aunque la definición estricta de uveítis sea una inflamación del tracto uveal, el término es utilizado en la actualidad para describir muchas formas de inflamación intraocular que puede afectar no sólo la úvea sino también las estructuras adyacentes y que están mediados por el sistema inmune

La uveítis, lejos de ser una enfermedad, es un síndrome; un conjunto específico de síntomas y signos causados por las más variadas etiologías.

Se consideran como uveítis aquellos procesos auto o heteroinmunes, que comprometen cualquier componente interno del globo ocular, sin compromiso obligatorio del tracto uveal, aunque esto ocurra en la mayoría de los casos. <sup>(1-3)</sup>

### CLASIFICACIÓN

Se han realizado muchas clasificaciones de uveítis pero ninguna de ellas es perfecta. Las cuatro clasificaciones más útiles son:

#### 1. Anatómica

- a) *Uveítis anterior*. Se subdivide en iritis, en la cual la inflamación afecta predominantemente al iris, e iridociclitis, en la cual tanto el iris como la parte anterior del cuerpo ciliar están igualmente afectadas.
- b) *Uveítis intermedia*. (Pars planitis) Se caracteriza por la afección de la parte posterior del cuerpo ciliar (pars plana) y de la extrema periferia de la retina.
- c) *Uveítis posterior*. La inflamación se localiza detrás del límite posterior de la base del vítreo. Dependiendo del lugar que se afecte primero, se subdivide en coroiditis, retinitis, coriorretinitis y retinocoroiditis.
- d) *Difusa o Panuveítis*. Se caracteriza por la afección de la totalidad del tracto uveal.

#### 2. Clínica

- a) *Uveítis aguda*. Tiene normalmente un comienzo sintomático brusco y de una duración de alrededor de seis semanas o menos. Si la inflamación recurre tras el ataque inicial se denomina aguda recurrente.

- b) *Uveítis crónica*. Tiene una duración que oscila de meses a años. Su comienzo es frecuentemente insidioso y asintomático a pesar de que ocasionalmente pueden existir exacerbaciones subagudas.

### 3. Etiológica

- a) *Uveítis exógenas*. Causadas por una agresión externa a la úvea o por la invasión de microorganismos u otros agentes desde el exterior.
- b) *Uveítis endógenas*. Causadas por microorganismos u otros agentes procedentes del mismo paciente; éste tipo de uveítis se clasifica a su vez en:
- *Secundarias a enfermedad sistémica (artritis reumatoide)*
  - *Infestaciones por parásitos (toxoplasmosis)*
  - *Infecciones virales (citomegalovirus)*
  - *Infecciones por hongos (candidiasis)*
  - *Uveítis idiopáticas específicas (pars planitis)*
  - *Uveítis idiopáticas no específicas*

### 4. Anatomopatológica

Según esta clasificación, las uveítis pueden ser granulomatosas o no granulomatosas: <sup>(1)</sup>

Diferencias principales entre uveítis granulomatosas y no granulomatosas

Características	Granulomatosa	No granulomatosa
Comienzo	Insidioso	Agudo
Curso	Largo	Corto
Segmento anterior		
Inyección ciliar	+	+++
Dolor	±	+++
Nódulos en iris	+++	-
Precipitados queráticos	En grasa de carnero	Pequeños
Fondo de ojo	Lesiones nodulares	Afectación difusa

## CARACTERÍSTICAS CLÍNICAS

### UVEÍTIS ANTERIOR

Los síntomas principales de la uveítis anterior aguda son fotofobia, dolor, enrojecimiento, disminución de la agudeza visual y lagrimeo. En la uveítis crónica anterior, por el contrario, el ojo suele estar blanco y con sintomatología mínima aún en presencia de inflamación grave.

Los signos de la uveítis anterior son:

1. *Inyección ciliar*, que presenta un tono violáceo y se clasifica de 0 a 4+.
2. *Precipitados queráticos*, cuyas características pueden orientarnos hacia la posible etiología de la uveítis. Células en el humor acuoso, las cuales se clasifican en relación al número observado con el haz de la lámpara de hendidura proyectado oblicuamente, las células se cuentan y se clasifican de 0 a 4+.
3. *Turbidez del humor acuoso*, que se debe al paso de proteínas a través de los vasos sanguíneos lesionados hacia el humor acuoso y no es necesariamente un signo de uveítis activa; se gradúa de 0 a 4+ dependiendo del obscurecimiento de los detalles de iris que produzca.
4. *Atrofia de iris*. Esta es una característica importante en el síndrome de Fuchs, también aparece en las uveítis debidas a herpes simple y herpes zoster.
5. *Rubeosis iridis*. Aparece en algunos ojos con uveítis crónica anterior y en el síndrome de Fuchs. En los casos graves, una membrana fibrovascular cubre la superficie anterior del cristalino y ocluye la pupila (oclusión pupilar). En algunos casos la neovascularización se desarrolla también en el ángulo camerular.
6. *Sinequias posteriores*. Se forman con facilidad en el curso de un ataque agudo de uveítis anterior, ya que la pupila es de pequeño tamaño. También pueden formarse en los ojos con uveítis crónica moderada o grave. Las sinequias posteriores que se extienden 360° (seclusión pupilar) impiden el paso del humor acuoso desde la cámara posterior a la anterior provocando un iris bombé que puede llevar a una elevación de la presión intraocular.
7. *Vitreítis anterior*. Sobre todo en la iridociclitis
8. *Edema macular cistoide*. Es una complicación ocasional de la uveítis anterior crónica y una complicación bastante común en la uveítis intermedia

## UVEÍTIS INTERMEDIA

El síntoma de presentación suele ser la miodesopsia, aunque ocasionalmente puede comenzar con pérdida de visión central debida al edema macular cistoide crónico.

La uveítis intermedia se caracteriza por la presencia de vitreítis con escasas o ninguna célula en cámara anterior y la ausencia de lesión focal en el fondo de ojo. En algunos pacientes puede aparecer una periflebitis retiniana periférica leve. El signo característico de la pars planitis es la existencia de placas de coloración blanco grisáceo en la zona inferior de la ora serrata; imagen denominada "banco de nieve", observándose además pequeños exudados gelatinosos blancos en el vítreo, denominados "bolas de nieve o algodón".

## UVEÍTIS POSTERIOR

Los dos síntomas principales de inflamación del segmento posterior son las "moscas volantes" y la disminución de la visión.



Los signos de la uveítis posterior son:

1. En Vítreo: Opacidades vítreas, turbidez vítrea y frecuentemente desprendimiento de vítreo posterior.
2. En Fondo de ojo: *Coroiditis*, caracterizada por manchas pálidas, amarillentas o grisáceas de bordes bastante definidos. *Retinitis*, que confiere a la retina un aspecto nebuloso blancuzco; dado que el contorno del foco inflamatorio es impreciso, el límite exacto entre la retina sana y la inflamada es difícil de establecer. *Vasculitis*, que puede afectar a venas, o menos frecuentemente a arterias; la periflebitis activa se caracteriza por la existencia de infiltrados blanquecinos difusos perivenosos. La afección es segmentaria, con extensiones irregulares fuera de la pared del vaso. *Neovascularización*. *Desprendimiento de retina*, que puede ser exudativo como en la enfermedad de Harada, o traccional y/o regmatógeno que es una complicación frecuente en la necrosis retiniana aguda. También pueden presentarse *papilitis*, *papiledema* o *atrofia óptica* (secundaria a daño retiniano).

## TRATAMIENTO DE LA UVEÍTIS

Los objetivos principales del tratamiento son:

1. Evitar complicaciones que amenazan la visión como: catarata, glaucoma, edema macular cistoide crónico y desprendimiento de retina.
2. Aliviar el dolor
3. Tratar, si es posible, la causa subyacente.

Los cuatro grupos principales de fármacos utilizados en las uveítis son los midriáticos, esteroides, agentes citotóxicos y ciclosporina.

Los midriáticos se utilizan por tres razones: para aliviar el dolor que se produce por el espasmo del músculo ciliar y del esfínter de la pupila; para evitar sinequias posteriores y para romper sinequias.

Los esteroides aún son la piedra angular en el tratamiento de la mayoría de las uveítis. Pueden ser administrados tópicamente, en gotas o pomadas, por inyección periorcular o sistémicamente.

En cuanto a los agentes citotóxicos, los grupos principales que se utilizan para el tratamiento de la uveítis son los antifólicos (metrotexate), antipurinas (6-mercaptopurina, azatioprina) y agentes alquilantes (clorambucil, ciclofosfamida). Las indicaciones generales para su uso son: inflamación intraocular reversible, con posibilidad de producir ceguera (bilateral), en la que ha fracasado el tratamiento esteroide adecuado; y efectos secundarios intolerables por el uso de esteroides sistémicos. Su administración debe ser supervisada por un médico internista, ya que son potencialmente tóxicos,

La ciclosporina es un potente agente inmunosupresor anti-células T. Es un agente prometedor en el tratamiento de casos resistentes a los esteroides y/o agentes citotóxicos en uveítis por enfermedad de Behcet, uveítis intermedia, uveítis simpática y uveítis por sarcoidosis. Desafortunadamente la elevada frecuencia de toxicidad renal lo hace un fármaco inaceptable para uso rutinario. (1-3)

## COMPLICACIONES DE LA UVEÍTIS

El tratamiento de la uveítis es frecuentemente un reto para el oftalmólogo, debido a la gran variedad de presentaciones clínicas y diferente evolución de cada uno de los pacientes en particular; a pesar de un tratamiento oportuno y correcto no podemos evitar las múltiples complicaciones que se presentan como resultado de la propia inflamación y del tratamiento a base de corticoesteroides tópicos y sistémicos. Las complicaciones más frecuentes de los pacientes con uveítis son: glaucoma, edema macular, hipotonía, queratopatía en banda, desprendimiento de retina y con una gran frecuencia **catarata**. (1,2,3,11)

## CATARATA SECUNDARIA A UVEÍTIS

La catarata es una complicación frecuente de la uveítis, presentándose en más del 50% de los pacientes con artritis reumatoide juvenil, pars planitis e Iridociclitis heterocrómica de Fuchs y Vogt Koyanagi Harada. (18-21,30-32) La incidencia en otros tipos de uveítis es también alta y se relaciona directamente con la localización y la duración del proceso inflamatorio, así como con el uso de corticoterapia.

La contribución de los esteroides en la formación de cataratas es conocido incluso en pacientes sin uveítis. En reportes recientes se sugiere que la prevalencia de catarata en pars planitis puede disminuir tanto como a 10% si el uso de esteroides se limita o se reemplaza por otras formas de tratamiento tal como la crioterapia o la inmunosupresión. Sin embargo la mayoría de las complicaciones de la uveítis son más difíciles de tratar que la catarata, por lo tanto, el temor de la formación de una catarata no debe evitar el uso juicioso de los esteroides. (3,10,11)

## CIRUGÍA DE CATARATA

Existe controversia sobre qué debe hacerse, cómo hacerse y cuándo operar en casos de catarata y uveítis al igual que si deben implantarse o no lentes intraoculares en estos pacientes.

La cirugía de catarata había permanecido contraindicada por los malos resultados iniciales con los lentes intraoculares en pacientes con uveítis; hasta hace aproximadamente 10 años, la mayoría de los cirujanos evitaban la cirugía con o sin implante de LIO.

Había muchas dudas acerca de añadir además un implante de LIO con la inflamación que frecuentemente lo acompañaba, en un ojo con alto riesgo y de por sí ya inflamado. Este concepto ha cambiado en la actualidad. El desarrollo de las técnicas actuales de cirugía de catarata de incisión pequeña, los nuevos tipos de LIO y los avances en el tratamiento de los pacientes con uveítis ha cambiado el pronóstico. El cambio es favorable porque las cataratas son la causa principal de pérdida de visión en pacientes con uveítis crónica. Además, las cataratas son potencialmente peligrosas para los pacientes con uveítis porque interfieren con la visualización del fondo de ojo, impidiendo la identificación de las lesiones maculares y la aplicación de su adecuado tratamiento. <sup>(4-10)</sup>

## **FASE PREOPERATORIA**

En la fase preoperatoria es muy importante que el cirujano determine el tipo exacto de uveítis que tiene el paciente para predecir mejor el resultado quirúrgico y reducir la reacción inflamatoria.

Cuando una catarata se desarrolla en un paciente con uveítis, el tratamiento es más complejo que en un paciente sin dicha patología. La presencia de sinequias posteriores, membranas pupilares e inflamación puede hacer que la cirugía sea muy difícil, y el curso posoperatorio es frecuentemente tormentoso. Aún existe mucha controversia acerca del mejor método de manejo de la catarata en pacientes con uveítis. Idealmente un absoluto control de la inflamación durante por lo menos 3 meses antes de la cirugía, sin embargo hay algunas excepciones a esta regla, tal es el caso de la uveítis inducida por el cristalino y de la Iridociclitis Heterocrómica de Fuchs. <sup>(7-10,12)</sup>

La elección de la técnica es también controversial, pero no es probablemente tan importante como el tratamiento perioperatorio. Los pacientes deben ser tratados preoperatoriamente con esteroides tópicos (acetato o fosfato de prednisolona al 1%), por lo menos 4 veces al día durante un mínimo de 3 días antes de la cirugía. También se recomienda premedicar a los pacientes con esteroides vía oral (generalmente prednisona a dosis de 1 mg/kg/día) durante 3 días, si las condiciones del paciente lo permiten. <sup>(13)</sup>

La adecuada dilatación pupilar es frecuentemente difícil de lograr preoperatoriamente debido a la presencia de sinequias posteriores y membranas pupilares; si éste es el caso, se pueden realizar varios procedimientos: disección con cánula de aire y material viscoelástico, múltiples esfinterotomías pequeñas con tijera de vannas, distensión del rodete pupilar con 2 ganchos de Lester, utilización de ganchos de Gris Haber, etc. El cristalino es entonces extraído con las técnicas de facoemulsificación. <sup>(4-6,8-10)</sup>

## **TÉCNICA DE FACOEMULSIFICACIÓN**

Se realiza haciendo una incisión con cuchillito de 3.2 mm<sup>o</sup> en córnea clara aproximadamente en el meridiano de las 10 hasta penetrar a cámara anterior, se introduce material viscoelástico, se procede a liberar sinequias en caso de estar

presentes, se efectúa el puerto lateral corneal con el cuchillito de 15° en el meridiano de las 2 hasta penetrar a cámara anterior, posteriormente se realiza la capsulotomía circular continua utilizando un quistitomo y una pinza de Ultrata, después de ello hidrodisección con una cánula de aire y jeringa de 3ml con solución salina balanceada, por debajo de la cápsula anterior en los cuatro cuadrantes, para separar la cápsula de la corteza; se introduce la pieza de mano de facoemulsificación por la incisión de 3.2mm, se facoemulsifica el núcleo ayudándose a la manipulación de los fragmentos con el segundo instrumento que entra por el puerto lateral; con la cánula de irrigación-aspiración se aspira la corteza, se introduce material viscoelástico, se coloca lente intraocular de acrílico de 1 sola pieza en la bolsa capsular y finalmente se aspira el material viscoelástico. (4,6,9,12)

## ELLENTE INTRAOCULAR

La implantación de un lente intraocular es todavía controversial. Actualmente, los lentes intraoculares pueden ser utilizados en por lo menos el 80% de los pacientes con uveítis. Existe evidencia de que puede ser implantada con seguridad en los casos de Iridociclitis heterocrómica de Fuchs, y Pars Planitis. (19,31) Algunos artículos mencionan que en los pacientes con artritis reumatoide juvenil es más conveniente realizar lensectomía con vitrectomía anterior sin colocar un lente intraocular. (23,24) El uso de LIO en uveítis de otras etiologías es todavía incierto, pero lo que sí es un hecho, es que un LIO jamás debe ser implantado en un ojo con inflamación intraocular que podía haberse controlado antes de la cirugía.

La selección del tipo correcto de lente intraocular es muy importante. Si el lente intraocular es finalmente implantado se prefiere uno de acrílico de una sola pieza, a uno con háptica de polipropileno, porque ése disminuye las probabilidades de inflamación posoperatoria. La colocación del lente dentro de la bolsa capsular es imperativa, ya que la colocación en el sulcus, aumenta el riesgo de inflamación secundaria al contacto del iris con el háptica. (4,5,14,15)

## COMPLICACIONES POSOPERATORIAS Y TRATAMIENTO

Ocasionalmente, incluso es ojos con mínima o ninguna inflamación preoperatoria, se forman membranas significativas alrededor del lente intraocular, esto puede ocurrir aún en ausencia de Tyndall y células en cámara anterior en el periodo posoperatorio. El tratamiento posoperatorio inicial es farmacológico con altas dosis de esteroides tópicos y sistémicos y en ocasiones hipotensores oculares, logrando la resolución de la inflamación en la gran mayoría de estos pacientes; si al cabo de 3 meses persiste cierta opacidad o alguna membrana se recurrirá entonces al tratamiento con láser YAG, o bien una cirugía para remoción de la membrana.

Es obligatoria la vigilancia en los primeros 6 a 12 meses después de la cirugía también la orientación precisa al paciente es importante para que el aprenda a identificar los signos incipientes de inflamación y acuda inmediatamente a revisión en caso de presentarse, ya que

estos pacientes pueden recidivar en cualquier momento. Algunos reportes mencionan la necesidad de retirar el lente cuando la inflamación no se puede controlar y se deterioran las condiciones clínicas del paciente, sin embargo en nuestra serie de casos no tuvimos necesidad de realizar tal procedimiento.

Se ha sugerido que una vitrectomía vía pars plana se justifica cuando la celularidad vítrea pueda impedir una buena agudeza visual posoperatoria. Sin embargo no se realiza en forma rutinaria en todos los pacientes con uveítis y catarata.

El tratamiento posoperatorio es similar al de los pacientes que no tiene uveítis, a excepción que la inflamación es más severa y prolongada, por lo que frecuentemente se requiere el uso de inyecciones de esteroides de depósito y tratamiento antiinflamatorio sistémico.<sup>(8,10)</sup>

## PRONÓSTICO

Los resultados de la cirugía de catarata en los pacientes con uveítis varía de acuerdo al diagnóstico preoperatorio. En los pacientes con Iridociclitis heterocrómica de Fuchs, generalmente los resultados son buenos, con una agudeza visual de 20/40 o mejor.<sup>(25-32)</sup> Los pacientes con pars planitis también obtienen buenos resultados, ya que logran una agudeza visual mejor a 20/40 en el 60 a 82% de los casos. La mayoría de los pacientes con pars planitis que no mejoran significativamente presentan edema macular cistoide. Es por ello que en estos pacientes es imperativo el tratamiento antiinflamatorio agresivo, tanto pre como posoperatorio, para lograr un mejor resultado visual.<sup>(17-20)</sup>

Los pacientes con Artritis Reumatoide Juvenil, no suelen tener tan buenos resultados como los casos de Fuchs o de pars planitis; la mayor agudeza visual lograda es de 20/40 o mejor sólo en el 60% de los casos. Sin embargo, estudios recientes utilizando tratamiento preoperatorio agresivo para el control de la inflamación han reportado agudeza visual mejor de 20/40 en el 75% de los pacientes.<sup>(23-24)</sup> Aquellos pacientes con uveítis idiopática u otras formas de uveítis anterior no granulomatosa tienden a obtener buenos resultados posoperatorios, al menos un 80% de ellos consiguen una agudeza visual de 20/40 o mejor si reciben un adecuado tratamiento preoperatorio. Los pacientes con panuveítis tal como VKH, en general tienen un resultado visual menor que el resto de los pacientes con uveítis anterior o intermedia.<sup>(21,22)</sup>

# PLANTEAMIENTO DEL PROBLEMA

La catarata es una complicación frecuente en los pacientes con uveítis, su tratamiento, eminentemente quirúrgico, es más difícil de realizar debido a la inflamación persistente en la mayoría de ellos, pues es necesario mantener estabilidad ocular (ausencia de reacción inflamatoria) por lo menos 3 meses previos a la cirugía; la técnica quirúrgica se hace complicada, sobre todo cuando existen sinequias posteriores, y el periodo posoperatorio cursa con mayor inflamación intraocular que el resto de pacientes operados de catarata. Sin embargo la incapacidad visual que deriva de las opacidades cristalínicas hace indispensable en muchos casos la cirugía.

Actualmente la cirugía de catarata con facoemulsificación es una alternativa para tratar a los pacientes con uveítis, y es necesario evaluar los resultados obtenidos con dicha técnica quirúrgica, que es al momento, la de elección en el Hospital General de México

## JUSTIFICACIÓN

La evaluación del resultado quirúrgico en los pacientes con catarata secundaria a uveítis mediante facoemulsificación y colocación de lente intraocular constituye un importante parámetro que de ser satisfactorio, sustenta la opción de tratamiento con tal cirugía en este grupo de pacientes, mejorando su capacidad visual y con ello su calidad de vida.

# HIPÓTESIS

No se realizó por ser un estudio de tipo observacional y descriptivo

## OBJETIVOS

### OBJETIVO GENERAL:

Evaluar la evolución de los pacientes operados de catarata secundaria a uveítis con un mínimo de 3 meses de seguimiento y hasta 4 años de este, con la técnica de facoemulsificación y colocación de lente intraocular en la bolsa capsular en el Hospital General de México.

### OBJETIVOS PARTICULARES:

Evaluar la capacidad visual pre y postquirúrgica de los pacientes operados de catarata secundaria a uveítis con la técnica de facoemulsificación en el Hospital General de México en el periodo de enero del 2000 a abril de 2005.

Describir las características de la opacidad cristaliniiana en los diferentes tipos de uveítis de los pacientes que fueron sometidos a cirugía de faco.

Identificar la proporción entre los tipos de uveítis que presentaron catarata y en los cuales se logró mantener estabilidad ocular suficiente para recibir tratamiento quirúrgico con facoemulsificación y colocación de lente intraocular

Comparar la evolución quirúrgica de los diferentes grupos de pacientes, dependiendo del tipo de uveítis que se les diagnosticó.

Identificar si existieron complicaciones en los pacientes operados de catarata secundaria a uveítis con la técnica de facoemulsificación en el Hospital General de México durante el periodo de seguimiento.

Determinar cuáles son los beneficios que ofrece la cirugía de catarata con facoemulsificación en pacientes con uveítis

# MATERIAL Y MÉTODOS

## TIPO DE ESTUDIO

Observacional, Retrospectivo, Transversal.

## UNIVERSO DE TRABAJO

Se incluyeron en el estudio todos los pacientes con catarata secundaria a uveítis que acudieron al Departamento de Segmento Anterior del Servicio de Oftalmología del Hospital General de México O.D. durante el periodo comprendido desde enero del 2000 hasta abril de 2004 a los cuales les fue realizada la cirugía de catarata mediante la técnica de facoemulsificación y colocación de lente intraocular

## VARIABLES POR ESTUDIAR

GÉNERO: Masculino o femenino

EDAD: De 5 a 78 años de edad

DIAGNÓSTICO: Tipo de uveítis

CAPACIDAD VISUAL PREQUIRÚRGICA Y POSQUIRÚRGICA (mínimo 3 meses): mejor agudeza visual, con corrección o sin ella

COMPLICACIONES INTRAOPERATORIAS Y POSOPERATORIAS.



# CRITERIOS DE SELECCIÓN

## CRITERIOS DE INCLUSIÓN

- 
- Se incluyeron todos los pacientes con diagnóstico de catarata secundaria a uveítis sin inflamación intraocular de al menos 3 meses previos al procedimiento, que hayan sido operados mediante facoemulsificación y colocación de lente intraocular en el Hospital General de México en el período comprendido de enero de 2000 a abril de 2005.
- Todos los pacientes tenían implante de lente intraocular de acrílico de una sola pieza

## CRITERIOS DE EXCLUSIÓN

- 
- Se excluyeron los pacientes con diagnóstico de catarata secundaria a uveítis que hayan sido operados en otra institución
- Se excluyeron también aquellos pacientes que hayan sido operados mediante otra técnica.

## CRITERIOS DE ELIMINACIÓN

No se incluyeron pacientes que tengan un tiempo de seguimiento menor a 3 meses o con datos incompletos en el expediente.

# ANÁLISIS DE DATOS

Los datos fueron recopilados en una hoja de vaciamiento diseñada específicamente para este estudio, la cual concentra la información acerca de todas las variables en estudio. Del universo de trabajo, 34 pacientes, solo 25 pacientes (30 ojos) fueron evaluados por cumplir con todos los criterios de selección. Para el análisis de los datos se utilizó estadística descriptiva y medidas de tendencia central.

# RESULTADOS

Se analizó la evolución de 30 ojos de 25 pacientes con diagnóstico de uveítis y catarata secundaria a los cuales se les realizó cirugía con facoemulsificación y colocación de lente intraocular en la bolsa capsular.

El promedio de edad al momento de la cirugía fue de 30 años con un rango de 5 a 78 años. (Gráfica 1). La mayoría de los pacientes (60%) fueron del género femenino (Gráfica 2). El 53% de los ojos operados fue izquierdo (Gráfica 3).

Los diagnósticos de los pacientes fueron los siguientes: artritis reumatoide 1 (4%), Iridociclitis heterocrómica de Fuchs 7 (27%), Pars planitis 4 (15%), Vogt Koyanagi Harada 4 (15%), Uveítis anterior inespecífica 4 (15%), Uveítis anterior e intermedia idiopática 1 (4%), Toxoplasmosis 3 (12%) y Toxocariasis 1 (4%). De estos pacientes, 5 de ellos fueron operados de ambos ojos, 1 paciente con Artritis Reumatoide, 3 pacientes con Pars planitis y 1 paciente con Vogt Kayanagi Harada. (Gráficas 4 y 5)

La capacidad visual prequirúrgica de los pacientes tuvo un rango de 20/200 a PLL, distribuyéndose de la siguiente manera según el diagnóstico: en el paciente con toxocariasis era de PPL; los pacientes con pars planitis tuvieron CV desde 20/100 hasta MM a 30 cm, Los pacientes con Iridociclitis Heterocrómica de Fuchs tenían una capacidad visual de 20/400 (1 paciente) y de CD a 1 m o inferior,. De los pacientes con artritis reumatoide uno tenía CV de 20/200 y el otro de CD a 10 cm y 20/400 en ojo derecho e izquierdo respectivamente. La CV del paciente con uveítis anterior e intermedia era de CD a 1 m. Los pacientes con uveítis anterior inespecífica tenían la capacidad visual de CD a 1 y 2 m. De aquellos que se diagnosticaron con VKH 1 tenía CV de 20/100 y el resto de CD a 3 m o inferior y finalmente en los 3 pacientes con toxoplasmosis la CV era de CD a 1 m ó menor. (Gráfica 6)

Se identificó la presencia de sinequias posteriores y/o membranas pupilares en 7 pacientes (23%), 2 de ellos (6.5%) con diagnóstico de pars planitis, 2 (6.5%) con artritis reumatoide y 3 (10%) con uveítis anterior inespecífica.

El tiempo de evolución de los pacientes fué de un promedio de 10.6 meses, con un rango de 3 a 48 meses. La proporción del tiempo de evolución es la siguiente: 3 meses: 6 pacientes (20%), de 4 a 6 meses: 6 pacientes (20%); de 7 a 12 meses: 6 pacientes (20%); de 13 a 18 meses: 2 pacientes (7%); de 19 a 24 meses: 4 pacientes (13%); de 25 a 30 meses: 3 pacientes (10%); de 42 a 48 meses: 3 pacientes (10%) (Gráfica 7).

En cuanto a la capacidad visual posquirúrgica, el 100% de los pacientes mejoró en comparación con la previa a cirugía. Los resultados generales obtenidos son: 20/25: 1 paciente (3%), 20/30: 4 (13%), 20/40: 3 (10%), 20/50: 4 (13%), 20/60: 3(10%), 20/70 y 20/80: 1(3%), 20/80:3 (10%), 20/100: 5(17%), 20/400,CD a 1 m y CD a 3 m: 1 (3% cada una). (Gráfica 8).

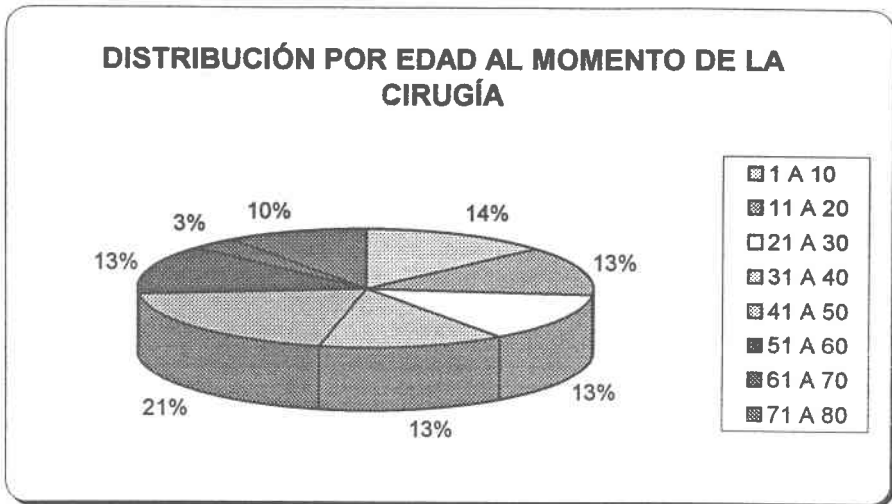
La capacidad visual posquirúrgica en el grupo de pacientes con una previa de 20/400 a mejor, obtuvo una posquirúrgica de 20/30 a 20/80 (Gráfica 9). En el grupo con capacidad visual de CD de 1 a 3 m, se registraron posoperatorias de 20/40 a 20/200 (Gráfica 10). Finalmente en el grupo cuya capacidad visual inicial era menor de CD a 1 m, los resultados posoperatorios fueron desde 20/25 hasta CD a 1 m. (Gráfica 11).

No hubo ninguna complicación en el transoperatorio en el 100% de los pacientes.

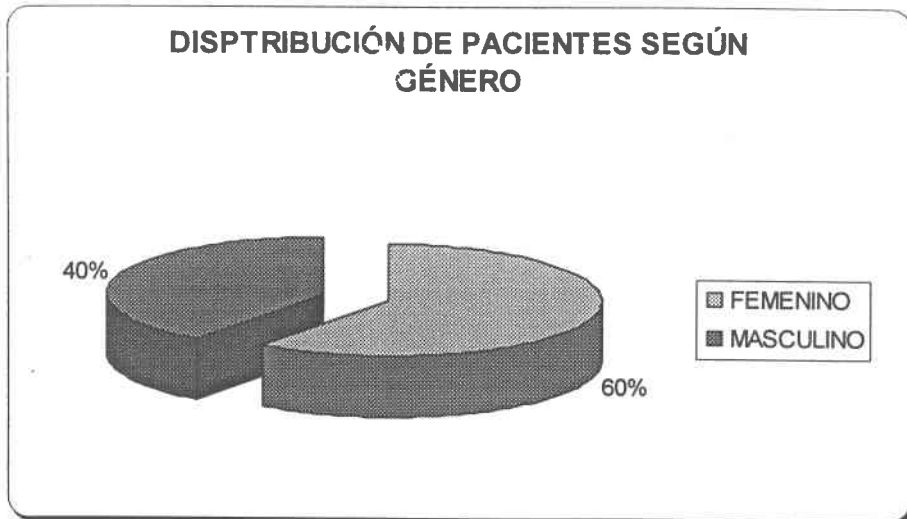
En el periodo posoperatorio se identificaron los siguientes hallazgos: opacidad de la cápsula posterior en 4 pacientes, tratado con láser YAG y esteroides tópicos adyuvantes en todos los casos, edema macular quístico en 3 pacientes (10%) y vitreítis persistente en otros 3 (10%), agujero macular en 1 paciente (3%), DMRE en 1 paciente (3%) y atrofia del epitelio pigmentario de la retina y gliosis peripapilar en 2 pacientes (3%).

# GRÁFICAS

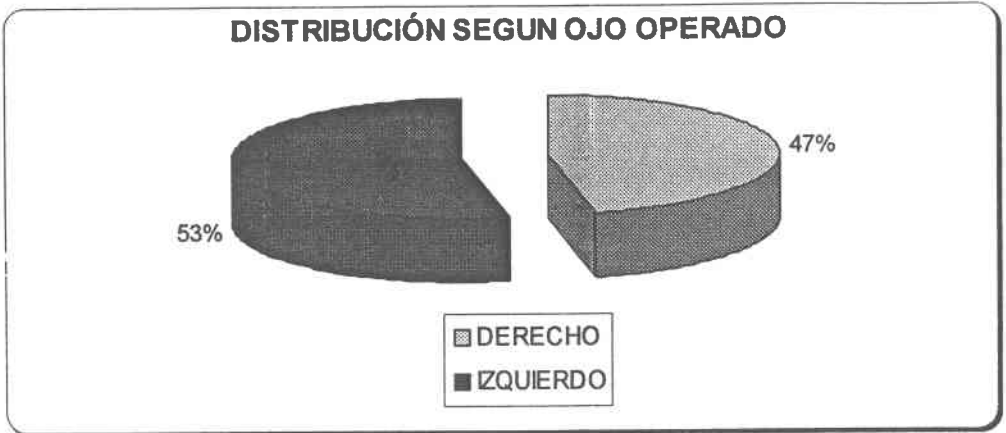
GRÁFICA 1



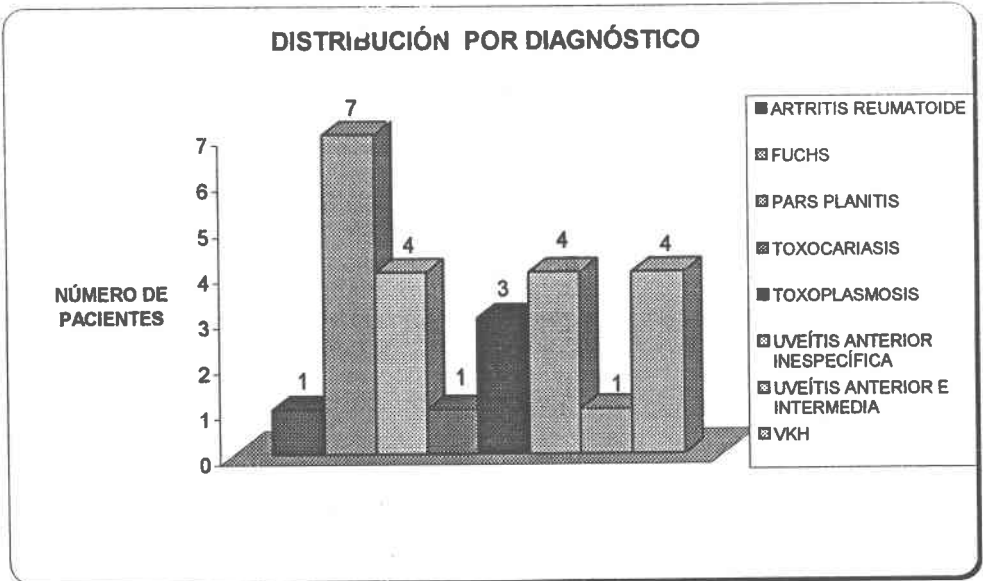
GRÁFICA 2



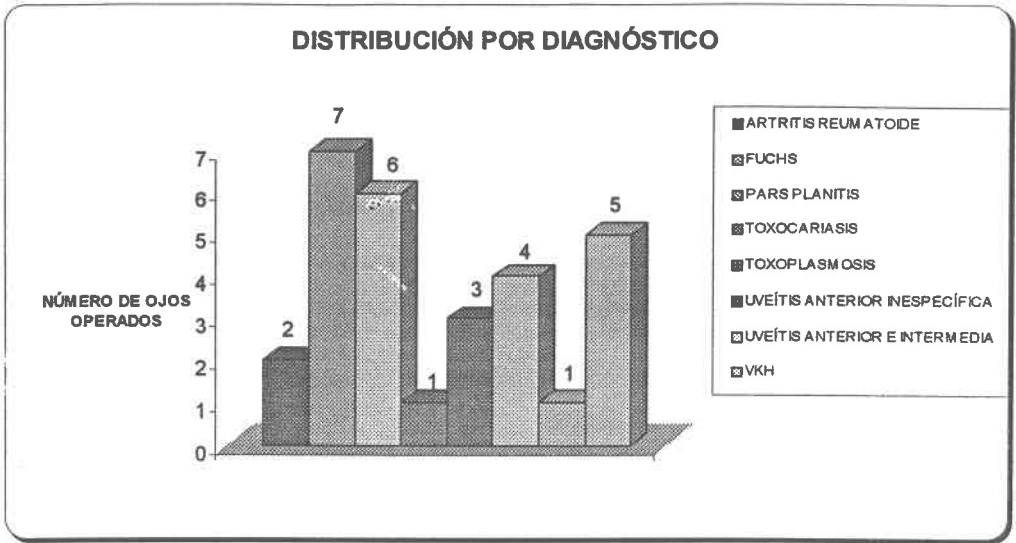
GRAFICA 3



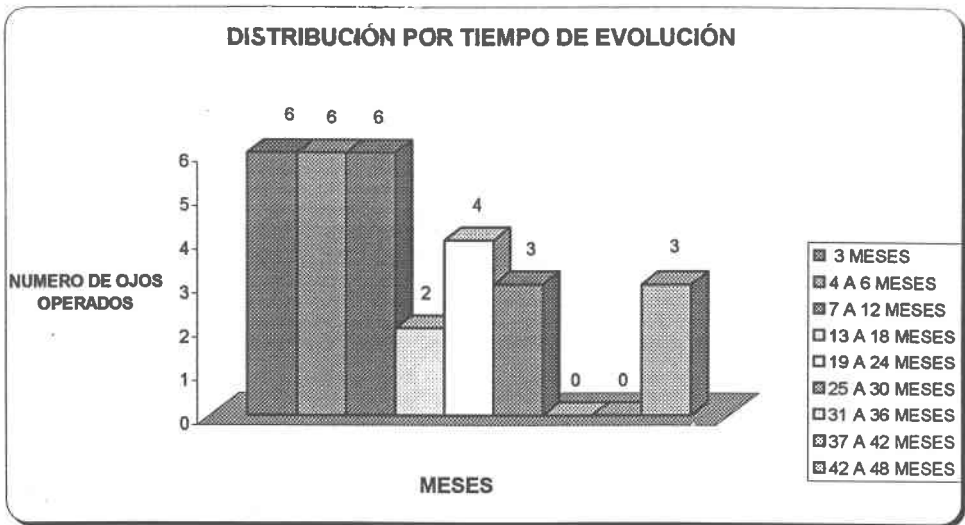
GRAFICA 4



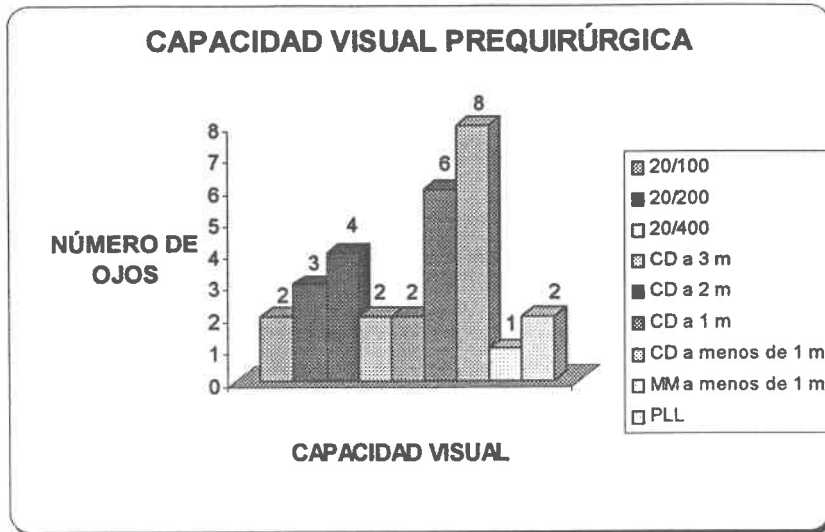
GRÁFICA 5



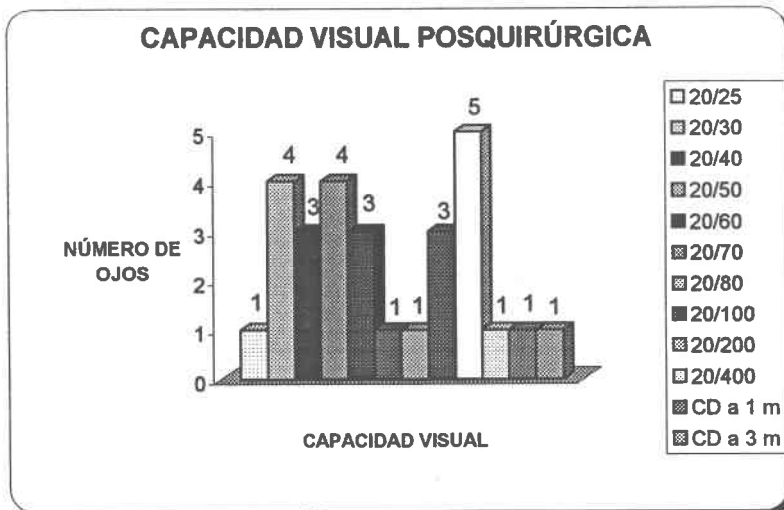
GRÁFICA 6



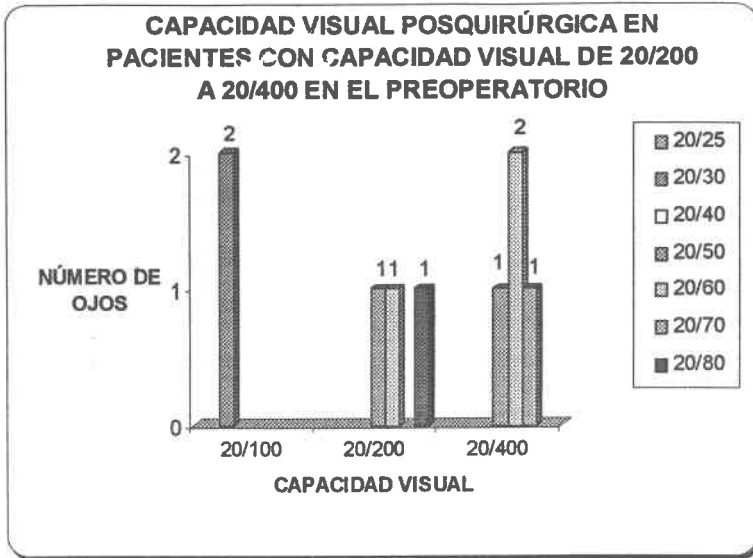
GRÁFICA 7



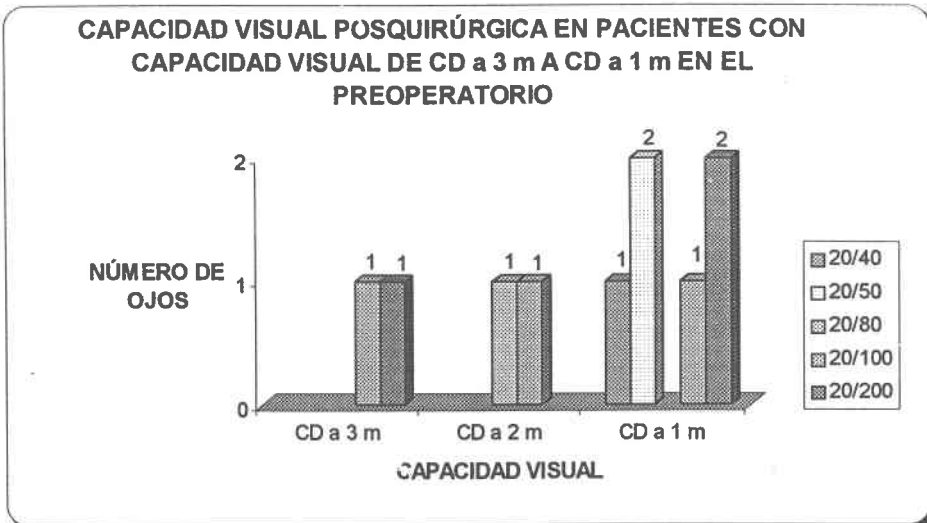
GRÁFICA 8



GRÁFICA 9

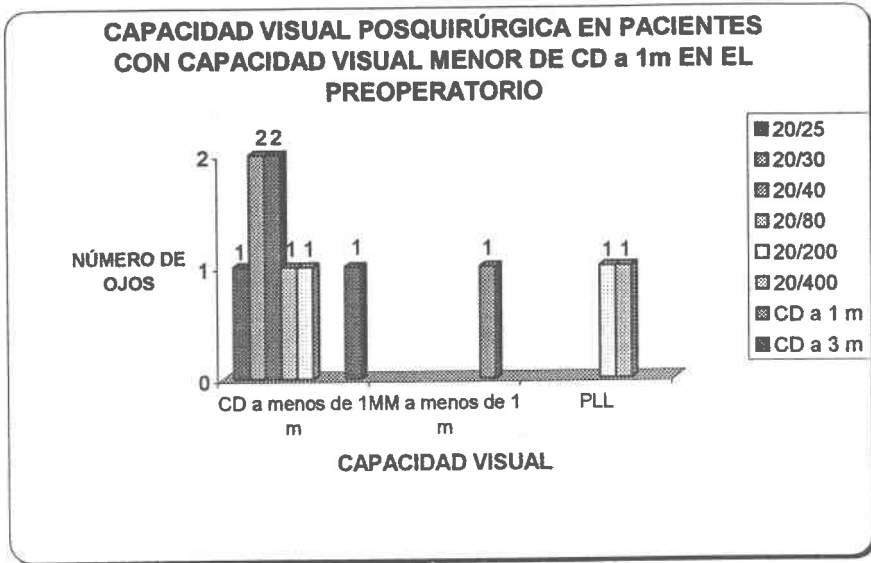


GRÁFICA 10





GRÁFICA 11



# TABLA DE DATOS

NUM.	EDAD	GÉNERO	DIAGNÓSTICO	OJO OPERADO	CAPACIDAD VISUAL		TIEMPO DE EVOLUCION	HALLAZGOS
					PREOQ	POSQX		
1	5 años	MASCULINO	TOXOCARIASIS	IZQUIERDO	PLL	20/200	26 meses	Ambliopia
2	15 años	MASCULINO	PARS PLANITIS	DERECHO	20/140	20/50	24 meses	Sinequias posteriores, Opacidad de cápsula posterior
3	14 años	MASCULINO	PARS PLANITIS	IZQUIERDO	20/200	20/60	45 meses	Sinequias que dificultaron dilatación de pupila
4	8 años	FEMENINO	PARS PLANITIS	DERECHO	20/100	20/30	25 meses	
5	8 años	FEMENINO	PARS PLANITIS	IZQUIERDO	CD a 1 m	20/200	28 meses	Edema macular cistoide
6	10 años	MASCULINO	PARSPLANITIS	DERECHO	MM a 30 cm	CD a 3 m	4 meses	Sinequias al LIO, membrana pupilar que requirió liberación quirúrgica. Vitrectomía anterior
7	17 años	MASCULINO	PARS PLANITIS	DERECHO	CD a 50 cm	20/40	24 meses	
8	17 años	MASCULINO	PARS PLANITIS	IZQUIERDO	CD a 3 m	20/140	24 meses	Vitritis persistente
9	42 años	MASCULINO	FUCHS	IZQUIERDO	CD a 40 cm	20/25	15 meses	Opacidad de cápsula posterior tratado con YAG
10	30 años	MASCULINO	FUCHS	DERECHO	CD a 20 cm	20/30	8 meses	
11	28 años	FEMENINO	FUCHS	IZQUIERDO	CD a 10 cm	20/30	3 meses	
12	44 años	FEMENINO	FUCHS	IZQUIERDO	CD a 1 m	20/50	22 meses	Opacidad de cápsula posterior
13	33 años	MASCULINO	FUCHS	IZQUIERDO	20/400	20/60	4 meses	Glaucoma secundario, difícil de controlar, se hizo cirugía combinada
14	30 años	FEMENINO	FUCHS	IZQUIERDO	CD a 10 cm	20/40	3 meses	
15	50 años	FEMENINO	ARTRITIS REUMATOIDE	DERECHO	20/200	20/80	3 meses	Sinequias posteriores
16	66 años	FEMENINO	UVEITIS ANTE INTERMEDIA	DERECHO	CD a 1 m	20/200	17 meses	Edema macular cistoide
17	78 años	MASCULINO	UVEITIS ANTERIOR	IZQUIERDO	CD a 2 m	20/80	10 meses	Seclusión pupilar que dificultó la dilatación pupilar. DMRE
18	33 años	FEMENINO	UVEITIS ANTERIOR	IZQUIERDO	20/400	20/70	11 meses	Sinequias posteriores
19	56 años	FEMENINO	UVEITIS ANTERIOR	DERECHO	CD a 2 m	20/140	12 meses	Edema macular cistoide
20	43 años	FEMENINO	UVEITIS ANTERIOR	IZQUIERDO	20/400	20/50	6 meses	Sinequias posteriores. Opacidad de cápsula posterior tratado con YAG
21	49 años	FEMENINO	ARTRITIS REUMATOIDE	DERECHO	CD a 10 cm	20/80	10 meses	Sinequias posteriores
22	49 años	FEMENINO	ARTRITIS REUMATOID	IZQUIERDO	20/400	20/60	8 meses	
23	27 años	FEMENINO	VKH	IZQUIERDO	CD a 50 cm	20/200	3 meses	Atrfia del EPR, gliosis peripapilar
24	39 años	FEMENINO	VKH	DERECHO	CD a 1 m	20/40	4 meses	
25	38 años	MASCULINO	VKH	DERECHO	CD a 3 m	20/200	4 meses	Atrfia del EPR en polo posterior
26	51 años	FEMENINO	VKH	DERECHO	PLL	20/400	48 meses	Agujero macular
27	51 años	FEMENINO	VKH	IZQUIERDO	20/100	20/30	45 meses	
28	60 años	MASCULINO	TOXOPLASMOSIS	IZQUIERDO	CD a 1 m	20/100	6 meses	Vitritis persistente
29	74 años	FEMENINO	TOXOPLASMOSIS	DERECHO	CD a 20 cm	CD a 3 m	3 meses	Vitritis persistente
30	73 años	FEMENINO	TOXOPLASMOSIS	IZQUIERDO	CD a 1 m	20/50	3 meses	

# DISCUSIÓN

La presencia de inflamación intraocular es causa de numerosas alteraciones en la estructura y fisiología ocular. Catarata, glaucoma, queratopatía en banda, edema macular quístico, desprendimiento de retina, hipotonía e incluso evolución a la ptosis son las principales complicaciones; algunas de éstas precisan de tratamiento quirúrgico como único medio para mejorar o mantener la función visual, siendo la catarata la indicación más frecuente.

La formación de catarata es una complicación frecuente de la uveítis en relación con la duración y localización de la inflamación y con el tratamiento esteroideo empleado. Aunque toda uveítis puede ser causa de catarata, ésta aparece más frecuentemente en los pacientes con iridociclitis heterocrómica de Fuchs (IHF), artritis reumatoide juvenil o uveítis intermedia. En relación a ello, en este estudio la etiología más frecuente fue la IHF, seguida de la pars planitis y el Síndrome de Vogt Koyanagi Harada.

La eliminación quirúrgica de la catarata secundaria a uveítis se ve complicada por la presencia habitual de una pupila sinequiada total o parcialmente, un esfínter pupilar rígido, atrofia de iris y una intensa reacción inflamatoria posoperatoria asociada. (11) En el presente trabajo la presencia de sinequias posteriores se registró en el 27% de los pacientes, cuyos diagnósticos son pars planitis (10%), uveítis anterior inespecífica (10%) y artritis reumatoide (7%).

En cuanto a la técnica quirúrgica de elección, actualmente se considera que la facoemulsificación es el procedimiento de elección para tratar estos casos debido a que el tamaño de la incisión es pequeña, provoca mínimo daño tisular, fundamentalmente a nivel del iris y además, minimiza la respuesta inflamatoria posquirúrgica (4,6,7). La colocación de lente intraocular, también ha sido controversial, sin embargo diversos estudios muestran la seguridad de hacerlo; así pues en el caso de los pacientes estudiados en este trabajo, todos ellos fueron operados con facoemulsificación y colocación de LIO de acrílico de una sola pieza en la bolsa capsular. Los lentes de acrílico, son en el momento los de elección en estos pacientes, por ser los que proporcionan mejores resultados visuales y menores complicaciones. (14) No obstante, encontramos en un paciente con diagnóstico de pars planitis, la presencia de sinequias al LIO a pesar de mantenerse en tratamiento antiinflamatorio de forma ininterrumpida. Este paciente requirió de una segunda intervención quirúrgica para remover las sinequias, que llegaron a cubrir los 360° de la pupila; además de ello, se le realizó vitrectomía anterior en el mismo tiempo quirúrgico.

Diferentes estudios han comprobado que los resultados quirúrgicos y visuales dependen en gran medida de la etiología de la uveítis (5) Así en el presente trabajo la capacidad visual posoperatoria reportada varía en relación al diagnóstico de los pacientes, así pues en los casos de iridociclitis heterocrómica de Fuchs se obtuvo capacidad visual de 20/60 o mejor en todos los pacientes, y en adición cabe mencionar que el paciente con peor CV, que fue precisamente de 20/60, presentaba glaucoma de difícil control desde el preoperatorio; este

paciente fue sometido a cirugía filtrante en dos ocasiones después de la facoemulsificación. El paciente con diagnóstico de toxocariasis, no obtuvo el resultado quirúrgico óptimo, debido a que el tiempo de evolución de la catarata aunada a la edad del paciente, condicionó que el ojo operado tuviese ambliopía, a pesar de una cirugía de catarata sin complicaciones y tratamiento perioperatorio óptimo. Los pacientes con artritis reumatoide tuvieron una capacidad visual de 20/80 o mejor. Aquellos con pars planitis tuvieron resultados variables, aquellos que cursaron sin complicaciones obtuvieron 20/60 o mejor capacidad visual, pero en la presencia de EMC en uno de ellos y la vitreítis persistente en otro, impidieron tener un buen resultado visual en ellos. En cuanto a los casos de uveítis anterior inespecífica y anterior e intermedia, se consiguió una capacidad visual de 20/70 o mejor, excepto en 3 casos, 2 de estos presentaron EMC y el restante DMRE, obteniendo así CV de 20/80 a 20/200. Los pacientes con VKH, que sabemos que de inicio no tienen un pronóstico visual tan bueno como los de Fuchs por ejemplo, tuvieron resultados variables, 2 de ellos CV de 20/40 o mejor, pero los 3 restantes de 20/200 a 20/400, esto se explica basándose en los hallazgos posoperatorios, agujero macular en un paciente e importante atrofia del epitelio pigmentario de la retina en polo posterior que incluía la región macular en los otros 2. Finalmente en el grupo con Toxoplasmosis, a pesar de haber mejorado la capacidad visual en todos los pacientes, no se logró la óptima, sólo 1 de ellos consiguió una CV de 20/50, los otros 2, de 20/100 y CD a 3 m, esto debido a la presencia de vitreítis persistente, resistente al tratamiento médico.

En cuanto a las complicaciones asociadas a la cirugía de catarata, la opacificación de la cápsula posterior es la causa más común de disminución de agudeza visual después de una cirugía no complicada. La presencia de esta complicación se asocia a la edad de los pacientes, siendo más frecuente en los jóvenes.<sup>(16)</sup> En nuestro registro de pacientes, se identificó opacidad de cápsula posterior en el 13% de los casos, resolviéndose mediante YAG láser aunado a esteroide tópicos.

Finalmente, se considera fundamental para el éxito quirúrgico la ausencia absoluta de actividad inflamatoria previa a la cirugía durante al menos 3 meses; así mismo, la intervención debe acompañarse se intenso tratamiento peri y posoperatorio con esteroides tópicos, perioculares y sistémicos. No obstante, a pesar de operar a los pacientes en óptimas condiciones, como se hizo en este caso, la evolución de algunas de las enfermedades de base de los pacientes no permite que los resultados sean tan buenos como sería deseable. Sin embargo, el hecho de que el 100% de los pacientes incluidos en el estudio, alienta a continuar realizando cirugía de catarata con facoemulsificación y colocación de lente intraocular en la bolsa capsular en pacientes con uveítis, pues la incapacidad visual que muchos de ellos tenían previo a la cirugía fue corregida.

# REFERENCIAS BIBLIOGRÁFICAS

1. Kanski, Jack. Uveítis. Diagnóstico y Tratamiento en color. Ed. Marban. 4ª edición. España 2000.
2. Belfort, Rubens. et al, Uveítis. Sinopsis Diagnóstica y terapéutica. Ed. Ciba Vision
3. Duane's Clinical Ophthalmology in CD room. Lippincott Williams &Wilkins. 2003; 4(60):1-4
4. Estafanous Marc F, et al. Phacoemulsification cataract extraction and posterior chamber lens implantation in patients with uveitis. Am J Ophthalmol 2001;131: 620-625
5. Foster Stephen, Fong Lye, Singi, Gurinder. Cataract surgery and intraocular lens implantation in patients with uveitis. Ophthalmology 1989;96: 281-288
6. Consejo Argentino de Oftalmología. Uveítis y facoemulsificación. MO Médico Oftalmólogo 2002 año 15 N°1 Mayo. Disponible: en <http://www.cao.org>.
7. García L, Calonge M, Herreras JM. Análisis retrospectivo de la eficacia de la cirugía en pacientes con uveitis. Archivos de la Sociedad Española de Oftalmología 1998; Jul 7. Disponible en <http://www.seo.org>.
8. Hooper PL, Rao NA, Smith RE. Cataract extraction in uveitis patients. Surv Ophthalmol 1990; 35:120-144
9. Stortini Karina, Berrafato Ana, Corradi Ricardo. Uveítis crónica y facoemulsificación: Resultados posquirúrgicos
10. Muccioli C, Belfort R. Cataract surgery in patients with uveitis. Int Ophthalmol Clin. 2000 spring; 40(2):163-173
11. Rao NA, Forster FJ, Spalton DJ. Complications of uveitis: medical and surgical management. In Rao NA, Forster DJ, Augsburger JJ: The uvea. Uveitis and intraocular neoplasms. New York. Mosby; 1992;II, chapter 4
12. Diaz-Valle D, Toledano Fernández N, Castillo Gómez, Díaz-Valle T, Benitez Del Castillo JM, et al. Facoemulsificación en cataratas secundarias a uveítis. Archivos de la Sociedad Española de Oftalmología 1999; Agosto 8. Disponible en <http://www.seo.org>

13. Meacock W. R. Steroid prophylaxis in eyes with uveitis undergoing phacoemulsification. *Br J Ophthalmol* 2004;88: 1122-1124.
14. Alió Jorge, Chipont Enrique, et al. Comparative performance of intraocular lenses in eyes with cataract and uveitis. *J Cataract Refract Surg* 2002; 28: 2096-2108.
15. Starwood Jonathan. Collamer intraocular lens implantation with active uveitis. *J Cataract Refract Surg* 2003; 29:2439-2443.
16. Reza Dana M, Chatzitefanou Klio, et al. Posterior capsule opacification after cataract surgery in patients with uveitis. *Ophthalmology* 1997; 104:1387-1394.
17. BenEzra David, Cohen Evelyne. Cataract surgery in children with chronic uveitis. *Ophthalmology* 2000; 107:1255-1260.
18. Michelson Joseph, Friendlaender Mitchell, et al Lens Implant surgery in Pars Planitis. *Ophthalmology* 1990; 97: 1023-1026.
19. Ganesh Sudha, Babu Kalpana, Biswas Jyortirmay. Phacoemulsification with intraocular lens implantation in cases of pars planitis. *J Cataract Refract Surg* 2004; 30:2072-2076.
20. Tessler Howard, Farber Marilyn. Intraocular lens implantation versus no intraocular lens implantation in patients with chronic iridocyclitis and pars planitis. *Ophthalmology* 1993; 100:1206-1209.
21. Ganesh Sudha, Padmaja M. et al. Cataract surgery in patients with Vogt-Koyanagi-Harada syndrome. *J Cataract Refract Surg* 2004; 30: 95-100.
22. Kadayifcilar Sibel, Gedik Sansal, et al. Cataract surgery in patients with Behcet's disease. *J Cataract Refract Surg* 2002; 28:316-320
23. Lam Linda, Lowder Careen, et al. Surgical management of cataracts in children with juvenile rheumatoid arthritis associates uveitis. *Am J Ophthalmolo* 2003;135: 772-778.
24. Probst Louis, Holland Edward. Intraocular lens implantation in patients with Juvenile rheumatoid arthritis. *Am J Ophthalmol*;122: 161-170..
25. Ram Jagar, Kaushik Sushmita, et al. Phacoemulsification in patients with Fuchs' heterochromic uveitis. *J Cataract Refract Surg* 2002; 28: 1372-1378.
26. Ward DM, Hart CT. Complicated cataract extraction in Fuch's heterochromic uveitis. *Br J Ophthalmol* 1967; 51:530-538
- 27 Jones NP. Cataract surgery using heparin surface-modified intraocular lenses in Fuchs' heterochromic uveitis. *Ophthalmic Surg* 1995; 26:49-52

28. Jones NP. Cataract surgery in Fuchs' heterochromic uveitis: past, present, and future. *J Cataract Refract Surg* 1996; 22:261-268
29. Soheilian M, Karimian F, Javadi MAS, et al. Surgical management of cataract and implantation in Fuch's heterochromic uveitis: past, present, and future. *J Cataract Refract Surg* 1996; 22:261-268
30. Soheilian M, Karimian F, Javadi MAS, et al. Surgical management of cataract and posterior chamber intraocular lens implantation in Fuchs' heterochromic iridocyclitis. *Int Ophthalmol* 1997;21:137-141.
31. Espinosa M., Chi V., Arellanes G. Resultados de la cirugía de catarata e implante de lente intraocular en pacientes con Iridociclitis Heterocrómica de Fuchs. *Rev. Mex. Oftalmol*; 2001; 75 (4):119-123
32. Jagat R, Sushmita K, Gagandeep Singh B, Amit G, Amod G. Phacoemulsification in patients with Fuchs' heterochromic uveitis. *J. Cataract Refract Surg* 2002; 28:1372-1378