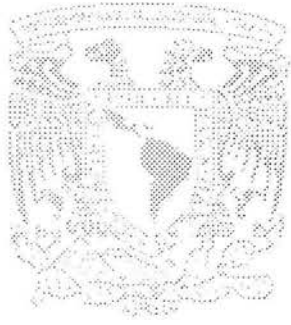

112402

**UNIVERSIDAD NACIONAL AUTÓNOMA  
DE MÉXICO**



**FACULTAD DE MEDICINA  
DIVISIÓN DE ESTUDIOS POSTGRADO  
SECRETARIA DE SALUD  
INSTITUTO NACIONAL DE CANCEROLOGÍA**



**“ESTUDIO FASE II. QUIMIOTERAPIA Y RADIOTERAPIA CONCOMITANTE  
CON CETUXIMAB MÁS GEMCITABINE EN PACIENTES CON CARCINOMA  
EPIDERMOIDE LOCALMENTE AVANZADO DE CABEZA Y CUELLO.  
REPORTE PRELIMINAR”**

**TESIS DE POSTGRADO**

**PARA OBTENER EL GRADO DE  
SUBESPECIALISTA EN:  
CIRUGÍA ONCOLÓGICA**

**P R E S E N T A :**

**DR. ARTURO JAVIER LAVIN LOZANO**

**ASESOR DE TESIS:  
DR. JOSÉ LUIS AGUILAR PONCE**

**MÉXICO, D. F.**

**2005**



0350698



Universidad Nacional  
Autónoma de México



**UNAM – Dirección General de Bibliotecas**  
**Tesis Digitales**  
**Restricciones de uso**

**DERECHOS RESERVADOS ©**  
**PROHIBIDA SU REPRODUCCIÓN TOTAL O PARCIAL**

Todo el material contenido en esta tesis esta protegido por la Ley Federal del Derecho de Autor (LFDA) de los Estados Unidos Mexicanos (México).

El uso de imágenes, fragmentos de videos, y demás material que sea objeto de protección de los derechos de autor, será exclusivamente para fines educativos e informativos y deberá citar la fuente donde la obtuvo mencionando el autor o autores. Cualquier uso distinto como el lucro, reproducción, edición o modificación, será perseguido y sancionado por el respectivo titular de los Derechos de Autor.

**UNIVERSIDAD NACIONAL AUTÓNOMA DE MÉXICO  
FACULTAD DE MEDICINA  
DIVISIÓN DE ESTUDIOS POSTGRADO  
SECRETARIA DE SALUD  
INSTITUTO NACIONAL DE CANCEROLOGÍA**

**“ESTUDIO FASE II. QUIMIOTERAPIA Y RADIOTERAPIA  
CONCOMITANTE CON CETUXIMAB MÁS GEMCITABINE  
EN PACIENTES CON CARCINOMA EPIDERMÓIDE  
LOCALMENTE AVANZADO DE CABEZA Y CUELLO  
REPORTE PRELIMINAR”**

**TESIS DE POSTGRADO**

**PARA OBTENER EL GRADO DE**

**SUBESPECIALISTA EN:**

**CIRUGÍA ONCOLÓGICA**

**P R E S E N T A**


**DR. ARTURO JAVIER LAVIN LOZANO**

**ASESOR DE TESIS:  
DR. JOSÉ LUIS AGUILAR PONCE  
DR. MARTIN GRANADOS GARCÍA**

**MÉXICO D. F. 2005**

  
\_\_\_\_\_  
**DR. JUAN W. ZINSER SIERRA**  
**DIRECTOR DE DOCENCIA, INCAN**

  
\_\_\_\_\_  
**DR. EDUARDO CERVERA CEBALLOS**  
**SUBDIRECTOR DE EDUCACIÓN MEDICA, INCAN**

  
SUBDIVISIÓN DE ESPECIALIZACIÓN  
DIVISIÓN DE ESTUDIOS DE POSGRADO  
FACULTAD DE MEDICINA  
U.N.A.M.

  
\_\_\_\_\_  
**DR. ÁNGEL HERRERA GÓMEZ**  
**PROFESOR TITULAR DEL CURSO DE CIRUGÍA ONCOLÓGICA**  
**SUBDIRECTOR DE CIRUGÍA, INCAN**

  
\_\_\_\_\_  
**DR. MARTÍN GRANADOS GARCÍA**  
**PROFESOR TITULAR DEL CURSO DE CIRUGÍA ONCOLÓGICA**

  
\_\_\_\_\_  
**DR. JOSÉ LUIS AGUILAR PONCE**  
**ASESOR DE TESIS**

  
\_\_\_\_\_  
**DR. ARTURO JAVIER LAVÍN LOZANO**  
**RESIDENTE DE CIRUGÍA ONCOLÓGICA**

**ESTUDIO FASE II. QUIMIOTERAPIA Y RADIOTERAPIA CONCOMITANTE CON  
CETUXIMAB MÁS GEMCITABINE EN PACIENTES CON CARCINOMA  
EPIDERMÓIDE LOCALMENTE AVANZADO DE CABEZA Y CUELLO.  
REPORTE PRELIMINAR.**

Departamento de Cabeza y Cuello.  
Instituto Nacional de Cancerología, México.

## **RESUMEN**

**INTRODUCCIÓN.** Las lesiones de cabeza y cuello corresponden al 5 – 6% de las lesiones malignas. El tratamiento convencional de los tumores resecables consiste en una combinación de cirugía y radioterapia, o con el fin de conservar órganos, quimioterapia y radioterapia concomitante. Consideramos que agregar cetuximab, en pacientes tratados con gemcitabine y radioterapia tendrá un efecto sinérgico en la respuesta, con menor toxicidad hematológica.

**MATERIAL Y MÉTODOS.** Es un estudio fase II el cual valora respuesta clínica y seguridad del tratamiento con quimioterapia y radioterapia concomitante con cetuximab más gemcitabine en pacientes con carcinoma epidermoide localmente avanzado de cabeza y cuello. La respuesta se evaluara a las 6 semanas de acuerdo a los criterios de la OMS, la toxicidad a la quimioterapia y radioterapia se evaluara de acuerdo a parámetros internacionales. El objetivo del estudio es la evaluación de la seguridad y la eficacia del tratamiento.

**RESULTADOS.** Entre diciembre del 2004 y julio del 2005, se seleccionaron 11 pacientes. El tumor primario se originó en cavidad oral en 36.4%, laringe en 36.4% y orofaringe en 27.2%. De los 11 pacientes que iniciaron el estudio se reportan 9 (81.8%) respuestas globales (44.4% respuestas completas y 55.6% respuestas parciales). Se reporta 1 (9%) paciente con progresión y una paciente se eliminó. La toxicidad aguda más significativa y frecuente fue la ocasionada por la radioterapia. La mucositis se presentó en el 90.9%. La hipersensibilidad al cetuximab se reportó en un paciente (9.1%). La toxicidad dermatológica se presentó en el 72.3% de los casos. La toxicidad hematológica se presentó en el 27.3%. La xerostomía solo se reportó en 45.5%). No se reportó toxicidad gastrointestinal.

**CONCLUSIÓN.** La utilización del esquema de tratamiento en pacientes con cáncer epidermoide de cabeza y cuello es factible de realizar con toxicidad aceptable y con mejoría de las respuestas globales.

Palabras Clave: Quimioterapia Radioterapia concomitante, Cetuximab, Gemcitabine, Cáncer de Cabeza y Cuello.

## ANTECEDENTES

Las lesiones de cabeza y cuello corresponden al 5 – 6% de las lesiones malignas reportadas en el Registro Histopatológico de Neoplasias Malignas del 2002 <sup>(1)</sup>. De todas éstas, el 4% corresponden a carcinomas epidemoides en nuestro país, aunque existen naciones como la India en las que éste tipo de tumores representan hasta el 15% del total de los tumores malignos reportados en general <sup>(2,3)</sup>. A pesar de su baja frecuencia, representan un problema clínico importante debido al pobre pronóstico asociado y a las graves secuelas derivadas de su tratamiento convencional <sup>(4)</sup>.

El cáncer de cabeza y cuello, se puede dividir en tres grupos, con historias naturales diferentes; se ha reportado durante varias décadas que el estilo de vida es un factor que contribuye en forma importante en la incidencia de dichos tumores, de forma más limitada intervienen agentes infecciosos y exposición ocupacional a algunos agentes <sup>(5,6)</sup>. El cáncer de la cavidad oral, orofaringe, hipofaringe y laringe son fuertemente asociados a tabaquismo y alcoholismo. El cáncer de la cavidad nasal y los senos paranasales no tiene relación con el estilo de vida, pero se asocian frecuentemente a exposición ocupacional <sup>(7,8)</sup>. El cáncer de la nasofaringe, particularmente el carcinoma indiferenciado, se relaciona a la dieta, virus de Epstein Barr y factores genéticos <sup>(9,10)</sup>.

La mayoría de los tumores, incluyendo el carcinoma epidermoide de la cabeza y cuello, desarrollan un proceso secuencial donde hay activación de oncogenes, así como inhibición de genes supresores tumorales en la misma clona de células <sup>(11, 12, 13)</sup>. A pesar de que no se han establecido todas las alteraciones específicas que se requieren para la progresión tumoral del cáncer de cabeza y cuello, se ha establecido un modelo molecular de progresión.

Al menos dos terceras partes de los pacientes se presentan con tumores localmente avanzados (local, locorregional ó ambas), y una proporción muy importante no son susceptibles de resección quirúrgica debido a que su tamaño o localización impiden la resección completa, con márgenes quirúrgicos negativos; además los pacientes en estas etapas clínicas generalmente requieren de una cirugía muy extensa, que ocasiona secuelas importantes para el paciente <sup>(2,4)</sup>.

El tratamiento convencional de los tumores resecables (III y IVa, UICC-AJCC, 2002) consiste en una combinación de cirugía y radioterapia, o en forma experimental, con el fin de conservar órganos, con quimioterapia y radioterapia concomitante, sin embargo los resultados con el tratamiento estándar son poco satisfactorios, debido a las

pobres supervivencias globales observadas (10-40% a 5 años) y a las secuelas estéticas y funcionales que significan deterioro de la calidad de vida (fonación, degustación, visión, etc.). (14, 15)

Por otra parte, los pacientes con tumores avanzados e irresecables (IVb, UICC-AJCC, 2002), el tratamiento estándar consiste en quimioterapia y radioterapia concomitante, con la finalidad de prolongar la supervivencia libre de progresión y la supervivencia global (16, 17, 18).

Aunque en la actualidad existe duda en su superioridad con respecto a la radioterapia sola, en términos de resultados oncológicos, aún existen controversias respecto al mejor esquema debido a las limitaciones importantes debidas a la toxicidad asociada a ésta forma de tratamiento, entre las que se cuenta mucositis, xerostomía y toxicidad hematológica. Como es de esperar, actualmente se realizan estudios con el fin de identificar estrategias que limiten los efectos de la toxicidad, como uso de ethylol, pilocarpina, factores estimulantes de colonias, etc., sin embargo, no existen resultados maduros (16, 17).

Al menos dos estudios han intentado comparar diferentes regímenes de quimioterapia radioterapia concomitante para establecer el tratamiento estándar. En el primero, RTOG 9703, 241 pacientes con cáncer epidermoide etapa clínica III y IV de la cavidad oral, orofaringe o hipofaringe fueron aleatorizados en uno de los tres brazos de tratamiento: (1) 70 Gy en 7 semanas con cisplatino y 5 – fluoracilo diario en los últimos 10 días de tratamiento; (2) 70 Gy en 13 semanas, con 5-fluoracilo e hidroxiurea; ó (3) 70 Gy en 7 semanas con cisplatino y paclitaxel semanal. La supervivencia a 1 y 2 años fueron similares en los tres grupos, pero presentaban supervivencia superior que aquellos pacientes en la base de datos de RTOG que se trataron solo con radioterapia ó quimioterapia sola (19).

Un segundo estudio, que fue criticado por su diseño, aleatorios pacientes con radioterapia sola, radioterapia más cisplatino 100 mg/m<sup>2</sup> en los días 1, 22 y 43, ó en un curso split de radioterapia más tres ciclos de 5-fluoracilo y cisplatino concomitante. El brazo de cisplatino presentó una mejor supervivencia comparada con el grupo de radioterapia sola (supervivencia global a 3 años, 37% v 23%, pero el último brazo de tratamiento no demostró ventaja comparado con la radioterapia sola).

Todavía no existe un consenso en el régimen estándar de quimioterapia radioterapia concomitante, y se mantienen algunas controversias en sus indicaciones (20).

La mejor comprensión de las vías de señalización molecular que permiten la transformación celular ha llevado al desarrollo de nuevas estrategias para el tratamiento del cáncer. El receptor del factor de crecimiento epidérmico (EGFR), una proteína transmembrana con actividad tirosincinasa intrínseca, traduce señales importantes de la superficie epitelial de las células a su dominio intracelular (21, 22). Una señalización aberrante a través del EGFR juega un papel importante en la carcinogénesis del carcinoma epidermoide del área de cabeza y cuello; estos tumores tienden a expresar niveles altos de EGFR, y el grado de expresión se correlaciona con un pronóstico sombrío. Estudios actuales indican que los tumores con altos niveles del receptor para el factor de crecimiento epidérmico están relacionados con enfermedades más avanzadas, metástasis y peor pronóstico, a pesar de las nuevas modalidades de tratamiento con quimioterapia y/o radioterapia (23). Desde que se ha identificado que el EGFR se encuentra en niveles muy altos en lesiones malignas en comparación con tejido epitelial normal, éste receptor se ha estudiado como blanco terapéutico para el tratamiento del cáncer de cabeza y cuello (24, 25).

Una familia de cuatro receptores proteicos de tirosincinasa, incluyendo el EGFR, juegan un papel en la transducción de señales que son críticas para procesos celulares metabólicos y fisiológicos, tales como crecimiento, desarrollo, diferenciación y muerte. El EGFR también es llamado erbB1 ó Her1, y los miembros de su familia son erbB2/Her2-neu y erbB4/Her4, contiene un ligando extracelular, una helix simple transmembrana y un dominio carboxi-terminal citoplasmático el cual tiene actividad tirosincinasa, que resulta en el inicio de una cascada de señales biológicas, las cuales resultan en fosforilación y mitogénesis (26).

Los ligandos para el EGFR son cinco, sin embargo los más frecuentemente expresados son: factor de crecimiento epidérmico (EGF) y el factor transformante del crecimiento (TGF-alfa). La importancia de EGF y TGF-alfa en el control de la proliferación celular y el crecimiento neoplásico ha sido bien establecida. La importancia de los otros tres ligandos está en espera de ser definida, por ello, no serán discutidos ahora. El gen del EGFR se localiza en el brazo corto del cromosoma 7, su peso es de 170 kd y contiene 5 sitios de autofosforilación en el dominio citoplasmático (27).

La sobreexpresión del EGFR ha sido descrita en una variedad de tumores epiteliales, incluyendo los tumores sólidos de mama, colon, pulmón, riñón, ovario, cerebro, páncreas y vejiga, así como de cabeza y cuello. En el cáncer epidermoide de cabeza y cuello el EGFR y su ligando TGF-alfa están sobreexpresados en el 80-90% de los casos



en comparación con la mucosa normal; la coexpresión del receptor y su ligando implica una vía reguladora autócrina en la carcinogénesis de estos tumores. Los altos niveles de EGFR se encuentran relacionados con radio-resistencia. La sobreexpresión del EGFR y sus ligandos, en particular en las células del cáncer epidermoide de cabeza y cuello se relacionan con un pronóstico clínico pobre; y la función aberrante del EGFR en el carcinoma epidermoide de cabeza y cuello da una evidencia completa de la relación entre el EGFR y el desarrollo y progresión del cáncer epidermoide de cabeza y cuello lo cual sugiere un papel importante del EGFR como terapia dirigida a blanco molecular (26, 27).

El EGFR ha sido blanco en su dominio extracelular bloqueando la unión de su ligando. Los anticuerpos monoclonales específicos para el EGFR interfieren con la unión del ligando resultando en el bloqueo de la fosforilación del receptor.

El cetuximab, también conocido como C225, es un anticuerpo monoclonal quimérico que se une específicamente al EGFR con alta afinidad, previniendo que el ligando interactúe con el receptor. Estudios preclínicos han demostrado que el cetuximab también inhibe el factor de crecimiento induciendo la activación de la inhibición de la proteincinasa activadora de mitogénesis (MAPK). Además, hay evidencia que sugiere que el cetuximab promueve la internalización del receptor (28, 29).

Cuatro mecanismos de acción han sido identificados como importantes en la terapia del cáncer. El primero es la interrupción de la vía transformante EGFR por los anticuerpos monoclonales, resultado en la disrupción de la progresión del ciclo celular y paso en la fase G1. El segundo mecanismo de acción de la inhibición del receptor para el factor de crecimiento epidérmico es la apoptosis. El tercer mecanismo de acción es la inhibición de la angiogénesis. El cuarto mecanismo es la relación a la baja de metaloproteinasas (MPP) resultando en la inhibición de metástasis (21).

La investigación futura dilucidará en potencial de mejor efecto antitumoral usando combinaciones de agentes que inhiben la función biológica del EGF, solos o en combinación con quimioterapia convencional, radioterapia ó ambos. En este sentido recientemente fue presentado en la reunión de la American Society of Clinical Oncology (ASCO) de 1994, un resumen de estudio multi-institucional con 103 pacientes con tumores epidermoides etapa clínica II/IV recurrentes ó metástasicos, refractarios a esquemas con platino y no susceptibles de tratamiento local, que recibieron Cetuximab semanal hasta la progresión, como monoterapia, obteniendo 5 respuesta completas, 12 respuestas parciales, 38 sin respuesta y 47 progresaron, concluyendo que el cetuximab como agente único puede producir respuesta mayores en pacientes con enfermedad

refractaria a esquemas basados en platino, recurrentes o metastásicas con aceptable toxicidad.

El gemcitabine (2', 2'-difluoro-2'.deoxicitidina [dFdCyD]) es una antimetabolito pirimidínico, con actividad contra una variedad de tumores sólidos humanos y líneas celulares murinas. Los rangos de respuesta en carcinomas epidermoides de cabeza y cuello, como agente simple ó en combinación es baja (13% y 24%, respectivamente), sin embargo, diversos estudios han demostrado que el gemcitabine es un potente radiosensibilizador, aún en concentraciones no citotóxicas (100 nmol/L o menos). Esta terapia está asociada con una sensibilidad significativa del tumor y con toxicidad aceptable. Además su farmacocinética permite administrarla en dosis semanales, sin hidratación previa, haciéndolo más conveniente que los esquemas tradicionales <sup>(30, 31, 32)</sup>.

Seleccionamos el gemcitabine, por un estudio previo ya publicado y realizado en el Instituto Nacional de Cancerología por Aguilar y cols., donde se encontró que los niveles de respuesta son comprables a los reportados con esquemas basados en platino, pero su perfil de toxicidad hematológica es muy favorable. No se requirió internamiento para hidratación, no fue necesaria ninguna transfusión, no se requirieron factores estimulantes de colonias y los costos directos e indirectos fueron menores <sup>(33)</sup>.

Recientemente la quimioterapia-radioterapia concomitante se ha considerado el tratamiento estándar de los pacientes con tumor avanzado e irresecable de cabeza y cuello, produciendo mejor supervivencia respecto a la radioterapia exclusiva. Esto ha llevado a proponerla como una alternativa de tratamiento en aquellos pacientes con tumores avanzados resecables, pero en los que es deseable la conservación de órganos. Una experiencia muy prometedora es la recientemente publicada por la doctora Arlene Forastieri en la que distribuyó al azar a un grupo de pacientes con tumores de laringe avanzados pero resecables en tres grupos, (1) radioterapia exclusiva, (2) quimioterapia neoadyuvante y consolidación de acuerdo a la respuesta y (3) quimioterapia y radioterapia concomitante. En éste último grupo, aún cuando la supervivencia asociada no fue significativamente distinta desde el punto de vista estadístico, si se asoció a una mayor probabilidad de conservación de la laringe <sup>(34)</sup>.

Para este estudio consideramos que agregar el anticuerpo monoclonal contra el EGFR, cetuximab, en pacientes tratados con gemcitabine y radioterapia concomitante tendrá un efecto sinérgico en la respuesta, pero con menor toxicidad hematológica y con menores costos directos e indirectos, que aquellos pacientes tratados únicamente con gemcitabine y radioterapia concomitante. Esta presunción se basa en el hecho de que el

mecanismo de acción del cetuximab y su perfil de toxicidad son muy distintos al de los esquemas citotóxicos comúnmente ensayados.

## MATERIAL Y MÉTODOS

Este es un estudio abierto fase II el cual valorará la respuesta clínica y la seguridad del tratamiento de quimioterapia y radioterapia concomitante con cetuximab más gemcitabine en pacientes con carcinoma epidermoide localmente avanzado de cabeza y cuello, realizado en el servicio de Cabeza y Cuello del Instituto Nacional de Cancerología, México. Se incluirán pacientes que cumplan con los criterios de inclusión entre los meses de diciembre del 2004 a Julio del 2005. Con histología de Carcinoma Epidermoide y etapas clínicas III, IVa y IVb según la AJCC del 2002, localizados en cavidad oral, orofaringe, hipofaringe, nasofaringe, laringe, cavidad nasal y senos paranasales, en capacidad de aceptar consentimiento informado de acuerdo a la legislación vigente para estudios experimentales en seres humanos, con índice de Karnofsky mayor a 70%, adecuadas función renal y hepática, sin tratamiento previo con cirugía, quimioterapia y/o radioterapia, leucocitos mayor a 4 000 u/ml, plaquetas mayor de 100 000 u/ml, hemoglobina mayor a 10 gr/dl, sin antecedentes de malignidad en los 5 años previos o malignidad en otra localización (excepto: cáncer de piel no melanoma y/o carcinoma cervicouterino in situ).

La evaluación previa al estudio incluye: historia clínica completa, química sanguínea, biometría hemática, pruebas funcionales hepáticas, tomografía computada de cabeza y cuello y telerradiografía de tórax, si esta última fuera sospechosa se realizara tomografía computada de tórax.

La evaluación de la respuesta al tratamiento se efectuara a las 6 semanas con examen físico completo y tomografía computada de cabeza y cuello. Se clasificará de acuerdo a los criterios de la OMS.

La toxicidad sistémica del tratamiento se gradificará de acuerdo a los criterios de toxicidad común del Instituto Nacional del Cáncer de Estados Unidos de América (versión 2.0). La toxicidad aguda a la radioterapia se gradificará de acuerdo a los criterios de toxicidad de la Organización Europea para el Tratamiento e Investigación del Cáncer (EORTC por sus siglas en inglés).

Todos los pacientes previos al inicio del tratamiento se deberá realizar gastrostomía endoscópica.

La dosificación se ofrecerá como se describe en la tabla 1.

Tabla 1. Esquema de Dosificación del Tratamiento									
Tratamiento	Dosis	Semana 1	Semana 2	Semana 3	Semana 4	Semana 5	Semana 6	Semana 7	Semana 8
Cetuximab	Inducción: 500 mg/m <sup>2</sup>	X							
	Mantenimiento: 200 mg/m <sup>2</sup>		X	X	X	X	X	X	
Gemcitabine	Mantenimiento: 50 mg/m <sup>2</sup>		X	X		X	X	X	
Radioterapia	70 Gy (Dosis Total) Fraccionamiento: 200 cGy/día		X	X	X	X	X	X	X

El objetivo principal de este estudio será la evaluación de la seguridad y la eficacia de la utilización de quimioterapia y radioterapia concomitante con cetuximab y gemcitabine en pacientes con cáncer localmente avanzado de cabeza y cuello, ya que este es un reporte preliminar, no se analiza ni el seguimiento y la supervivencia global.

Se utilizará estadística descriptiva para la evaluación de los resultados.

## RESULTADOS

### CARACTERÍSTICAS DE LOS PACIENTES.

Entre diciembre del 2004 y julio del 2005, se seleccionaron 11 pacientes con diagnóstico histopatológico de cáncer epidermoide localmente avanzado de cabeza y cuello que cumplieron con los criterios de inclusión, exclusión y eliminación. De estos, 8 (72.7%) son del sexo masculino y 3 (27.3%) del sexo femenino. El promedio de edad de los pacientes fue de 56.8 años (rango 43-70).

El diagnóstico histológico de carcinoma epidermoide se documentó previamente en el 100% de los pacientes.

Se encontró que el tumor primario se originó en la cavidad oral en el 36.4% de los casos (4 pacientes), en la laringe en 36.4% (4 pacientes) y en orofaringe en el 27.2% (3 pacientes).

De los pacientes con tumor primario en la cavidad oral, el 100% de éstos (4 pacientes) se encontraron con etapa clínica IVa. El 50% de los pacientes con tumor primario en la laringe correspondía a etapa clínica III (2 pacientes), el 25% a etapa clínica IVa y otro 25% a la etapa clínica IVb (1 paciente respectivamente). De los pacientes con tumor primario en orofaringe, 66.6% (2 pacientes) correspondían a la etapa clínica IVb y el 33.4% a la etapa clínica III (1 paciente). Las características generales de los pacientes se muestran en la tabla 2.

<b>Sexo</b>	
Masculino	8 (72.7%)
Femenino	3 (27.3%)
<b>Edad</b>	
Mediana	56.8 años
Rango	43-70
<b>Tumor Primario</b>	
Cavidad oral	4 (36.4%)
Laringe	4 (36.4%)
Orofaringe	3 (27.2%)
<b>Etapa clínica</b>	
III	3 (27.3%)
IVa	5 (45.4%)
IV b	3 (27.3%)

## EFICACIA DEL TRATAMIENTO

La eficacia del tratamiento (respuesta clínica) fue evaluada según los criterios de la Organización Mundial de la Salud (OMS), seis semanas después de haber terminado el tratamiento.

De los 11 pacientes que iniciaron el estudio se reportan 9 (81.8%) respuestas globales, de las cuales, 4 (44.4%) fueron respuestas completas y 5 (55.6%) respuestas parciales. Se reporta 1 (9%) paciente con progresión y una paciente se eliminó ya que presentó reacción alérgica al cetuximab, motivo por el cual se cambió el esquema de tratamiento, pero se toma en cuenta como intento de tratamiento.

De estos 11 pacientes, 3 (27.3%) se llevaron a control local con cirugía, encontrando en el 100% (3 pacientes) enfermedad residual microscópica. De estos que se sometieron a control local con cirugía, en el 60% de los casos se logró realizar cirugía conservadora (un tumor primario en cavidad oral y otro más en laringe), sin embargo en un paciente con tumor primario de orofaringe no fue posible realizar un procedimiento conservador.

## TOXICIDAD AGUDA

Sin duda alguna la toxicidad aguda más significativa y frecuente fue la ocasionada por la radioterapia. La mucositis se presentó en el 90.9% casos (10 pacientes); la mucositis grado IV se presentó en el 27.3 % (3 pacientes) y la grado III en el 63.4% (7 pacientes) de los casos. La duración de este evento fue en promedio de 3 semanas, con un rango de 1 semana hasta 7 semanas. De los pacientes que suspendieron el tratamiento (5 pacientes), el 100% de ellos fue como consecuencia de la mucositis.

La hipersensibilidad al cetuximab se reportó en un paciente (9.1%) al momento de la dosis de inducción, por lo cual se tuvo que cambiar de esquema de tratamiento.

La toxicidad dermatológica se presentó en el 72.3% (8 pacientes) de los casos, manifestada principalmente por rash en la región del cuello y tórax anterior y posterior. La toxicidad dermatológica grado III se presentó en el 100% de los pacientes. El promedio de la duración del rash fue de 5-6 días.

La toxicidad hematológica se presentó en el 27.3% (3 pacientes) y siendo la leucopenia grado III la que se reportó en el 100% de estos casos. Esta no fue una causa para suspender el tratamiento.

La xerostomía solo se reportó en 5 pacientes (45.5%), siendo la grado II la que se reportó en el 80% y la grado I en 20% de los casos.

No se reportó toxicidad gastrointestinal.

#### AMINISTRACION DEL TRATAMIENTO Y CUMPLIMIENTO DEL PROTOCOLO

En este estudio el 100% de los pacientes recibieron una dosis total de 70 Gy al tumor primario y zonas linfoportadoras. Sólo el 18.2% (2) de los pacientes concluyeron el tratamiento posterior a las 7 semanas planeadas por suspensión del mismo, el resto concluyó dentro de las 7 semanas programadas.

Las 7 dosis de cetuximab se completaron en 81.8% de los casos (9 pacientes). Un paciente (9.09%) sólo recibió 4 dosis y otro paciente (90.9%), sólo recibió una dosis ya que presentó hipersensibilidad al mismo.

El 90.9% (10) de los pacientes completó las 5 dosis de gemcitabine planeadas

Nunca se realizó reducción en la dosis del cetuximab ni del gemcitabine planeada al inicio del protocolo. Los pacientes que en los que presentaron toxicidad (mucositis y rash), se difería solo una semana el tratamiento.



## DISCUSIÓN

Una mejor comprensión de los procesos moleculares involucrados en el proceso de transformación celular, nos ha llevado al desarrollo de nuevas terapias de blancos moleculares. Estos agentes ofrecen la posibilidad de incrementar la eficacia de los tratamientos convencionales pero con una disminución en su toxicidad. Esto es lo que se propone en nuestro estudio.

Las terapias biológicas pueden actuar a nivel de señales de transducción, regulación de la transcripción, proliferación celular, apoptosis, invasión y angiogénesis. En el cáncer de cabeza y cuello, estudios preclínicos con la utilización de antagonistas del EGFR han reportado resultados preliminares prometedores (35, 36).

La sobreexpresión del receptor del EGF ha sido demostrada en el carcinoma epidermoide de cabeza y cuello hasta en el 80% de los casos, resultando en la activación de algunos protooncogenes (21, 22).

Durante los últimos años han surgido una serie de estrategias para bloquear selectivamente el EGFR y una de éstas incluye los anticuerpos monoclonales (25, 37), que han demostrado su efecto antitumoral contra el cáncer epidermoide de cabeza y cuello (38).

El cetuximab (C225), es un anticuerpo monoclonal el cual se une específicamente y con alta afinidad al EGFR; esta molécula es muy efectiva para inhibir la proliferación y el crecimiento de células malignas con sobreexpresión del EGFR. El anticuerpo es bien tolerado, ya sea solo ó en combinación con varios agentes citotóxicos ó con radioterapia (24).

Muchos estudios han reportado que la re-población de la células de tumores epiteliales después de la exposición a la radioterapia esta en relación a la activación y expresión del EGFR. Estos hallazgos sugieren que el bloqueo del EGFR puede ser importante en inhibir la re-población celular del tumor por modulación de la proliferación celular y por mejorar la respuesta a la radioterapia (39, 40, 41).

Trigo y cols en la Reunión de ASCO de 1994 presentaron un estudio multiinstitucional con 103 pacientes con cáncer epidermoide de cabeza y cuello localmente avanzados recurrentes ó metastásicos refractarios a esquemas con platino y no susceptibles de tratamiento local, por lo cual ofrecieron cetuximab semanal como monoterapia hasta la progresión. Se reportan 16.6% de respuestas globales, concluyendo que el cetuximab como agente único puede producir respuesta mayores en pacientes con

enfermedad refractaria a esquemas basados en platino, recurrentes o metastásicos con toxicidad aceptable.

El Grupo Oncológico Cooperativo del Este (ECOG, por sus siglas en inglés) completó un estudio aleatorizado en el cual utilizaron cisplatino con o sin Cetuximab en cáncer epidermoide de cabeza y cuello recurrente ó metastásico como primera línea de tratamiento <sup>(42)</sup>. Este estudio incluyó 123 pacientes y reportan 26% vs. 10% de respuesta en el grupo control ( $p = 0.029$ ). Sin embargo, la supervivencia libre de progresión fue no significativa en ambos grupos al igual se la supervivencia global. En este estudio se documentó la relación entre la toxicidad dermatológica y la mejoría en la supervivencia <sup>(43, 44)</sup>.

Aunque existen varias publicaciones preliminares en relación a la eficacia y seguridad de cetuximab como agente único, o en combinación con quimioterapia en combinación con radioterapia, probablemente la mejor evidencia de la eficacia de cetuximab como agente terapéutico en el cáncer de cabeza y cuello provenga de un resumen presentado en la reunión de ASCO del 2004, en la que un total de 224 pacientes en los Estados Unidos y Europa fueron enrolados. Todos los pacientes tenían tumores de la cavidad oral, orofaringe o laringe localmente avanzados e irresecables sin metástasis a distancia, los pacientes fueron distribuidos al azar para recibir radioterapia sola o radioterapia más cetuximab semanal. Los pacientes fueron seguidos por una media superior a los 3 años. El investigador principal fue James A. Bonner de la Universidad de Alabama en Birmingham. La mediana de supervivencia para los pacientes tratados con cetuximab fue de 54 meses, comparado con 28 meses para los pacientes que recibieron terapia con radioterapia exclusiva, 54% de los pacientes tratados con cetuximab sobrevivieron por 3 años, comparados con 44% de los tratados exclusivamente con radioterapia. La frecuencia y severidad de la mucositis en ambos grupos fue virtualmente idéntica. Los pacientes tratados con cetuximab sufrieron más frecuentemente rash cutáneo en cara y cuerpo, pero esto no parece reducir la efectividad del tratamiento <sup>(43, 44)</sup>.

Nuestros resultados son los esperados ya que se reportan respuestas globales del 81% de nuestros pacientes con cerca del 50% de respuestas completas, lo cual en comparación con los reportes de la literatura mundial muestran una mejoría en el porcentaje de respuestas globales. Además la toxicidad de los pacientes es similar a la de los estudios reportados con quimioterapia y radioterapia concomitante sin la utilización de un anticuerpo monoclonal <sup>(45, 46)</sup>. La mucositis fue la principal toxicidad que ocasionó la interrupción del tratamiento en forma temporal. Se reportó un paciente con hipersensibilidad que corresponde al 9.09% de los casos, y en la literatura se reporta que

solo el 4% de los pacientes sometidos a tratamiento con cetuximab pueden presentar esta complicación, aunque por el tamaño de la muestra consideramos que se encuentra elevado el porcentaje. AL igual que en otros estudios, la toxicidad dermatológica (rash) se encuentra relacionada con la respuesta clínica al tratamiento y no se considera un factor de mal pronóstico, como en estudios anteriores se consideraba. Hasta el momento del estudio consideramos seguro y factible continuar con el estudio por lo cual seguirá corriendo en el Instituto Nacional de Cancerología.

## CONCLUSIÓN

En conclusión la utilización del esquema de quimioterapia y radioterapia concomitante con gemcitabine y cetuximab en pacientes con cáncer epidermoide de cabeza y cuello es factible de realizar con toxicidad significativa pero aceptable, y además con mejoría de las respuestas globales de estos pacientes.

Tomando en consideración lo prometedor de este estudio preliminar, se continuará el estudio en el Instituto Nacional de Cancerología hasta reclutar un mínimo de 40 pacientes y una vez analizados esos resultados, se propondrá la ejecución de un estudio fase III.

**BIBLIOGRAFÍA**

1. Registro Histopatológico de Neoplasias Malignas, DGE, 2002.
2. Parkin DM, Pisan P and Ferlay J. Global cancer statistics. *CA Cancer J Clin* 1999;49:33-64.
3. Black RJ, Bray F, Ferlay J and Parkin DM. Cancer incidence and mortality in the European Union: cancer registry data and estimates of national incidence for 1990. *Eur J Cancer* 1997;33:1075-1107.
4. Iro H & Waldfahrer F. Evaluation of the newly updated TNM classification of head and neck carcinoma with data from 3247 patients. *Cancer* 1998;83:2201-7.
5. Macfarlane GJ, Zheng T, Marshall JR, et al. Alcohol, tobacco, diet and the risk of oral cancer: a pooled analysis of three case-control studies. *Eur J Cancer B Oral Oncol* 1995;31B:181-7.
6. Boyle P, Macfarlane GJ, Zheng T, et al Recent advances in epidemiology of head and neck cancer. *Curr Opin Oncol* 1992;4:471-7.
7. Muscat JE and Wynder EL. Tobacco, alcohol, asbestos and occupational risk factors for laryngeal cancer. *Cancer* 1992;69:2244-51.
8. Muscat JE and Wynder EL. Diesel exhaust, diesel fumes and laryngeal cancer. *Otolaryngol Head Neck Surg* 1995;112:437-40.
9. Chan A, Teo P and Huang D. Pathogenesis and Treatment of Nasopharyngeal Carcinoma. *Semin Oncol* 2004;31:794-801.
10. Yu MC, Yuan JM. Epidemiology of nasopharyngeal carcinoma. *Semin Cancer Biol* 2002;12:421-9.
11. Hasina R and Lingen MW. Head and Neck Cancer: The pursuit of Molecular Diagnostic Markers. *Semin Oncol* 2004;31:718-25.
12. Forastiere A, Koch W, Trotti A, et al. Head and neck cancer. *N Engl J Med* 2001;345:1890-1900.
13. Fearon ER, Vogelstein B. A genetic model for colorectal tumorigenesis. *Cell* 1990;61:759-67.
14. Brockstein B and Vokes E. Concurrent Chemoradiotherapy for Head and Neck Cancer. *Semin Oncol* 2004;31:786-93.
15. Bernier J, Dömence C, Eschwege F, et al. Chemo-radiotherapy as compared to radiotherapy alone significantly increases disease-free and overall survival in head

- and neck cancer patients after the surgery. Results of EORTC phase III trial 22931. *Int J Radiat Oncol Biol Phys* 2001;51:1.
16. Paccagnella A, Orlando A, Marchiori C, et al. Phase III trial of initial chemotherapy in stage III or IV head and neck cancers: A study by the Gruppo di Studio Sui Tumori della Testa e del Collo. *J Natl Cancer Inst* 1994;86:265-72.
  17. Cooper JS, Pajak TF, Forastiere AA, et al. Postoperative concurrent chemoradiotherapy in high risk SCCA of the head and neck: Initial report of RTOG 9501/intergroup phase III trial. *Proc Am Soc Clin Oncol* 2002;21:903 (abstr)
  18. American Joint Committee on Cancer. *AJCC Cancer Staging Manual*. 6<sup>th</sup> edition. Springer. 2002. Chicago, IL, USA.
  19. Garden AS, Pajak TF, Vokes E, et al. Preliminary results of RTOG 9703-A phase II randomized trial of concurrent radiation and chemotherapy for advanced squamous cell carcinoma of the head and neck. *Proc Am Soc Clin Oncol* 2001;20:891. (abstr)
  20. Adelstein DJ, Adams GL, Wagner H, et al. An intergroup phase III comparison of standard radiation and two schedules of concurrent chemoradiotherapy in patients with unresectable squamous cell head and neck cancer. *J Clin Oncol* 2003;21:92-8.
  21. Grandis JR, Melhem MF, Gooding WE, et al. Levels of TGF.alpha and EGFR protein in head and neck squamous cell carcinoma and patient survival. *J Natl Cancer Inst* 1998;90:824-8.
  22. Mendelsohn J and Fan Z. Epidermal Growth factor receptor family and chemosensitization. *J Natl Cancer Inst* 1997;89:341-3.
  23. Mange N, Pivot X, Bensadoun R-J, et al. Concomitant radio-chemotherapy (CRC) in unresectable squamous cell carcinoma of the pharynx: prognostic impact of the tumoral epidermal growth factor receptor levels. *Proc Am Soc Clin Oncol* 2001;20:914 (abstr).
  24. Cohen RB, Falcey JW, Paulter VJ, Fetzner KM and Waksal HW. Safety profile of the monoclonal antibody IMC-C225, an anti epidermal growth factor receptor used in the treatment of EGFR-positive tumors. *Proc Am Soc Clin Oncol* 2000;19:1860 (abstr).
  25. Mendelsohn J, Shin DM, Donato N, et al. A phase I study of chimerized anti-epidermal growth factor receptor monoclonal antibody in combination with cisplatin in patients with recurrent head and neck squamous cell carcinoma. *Proc Am Soc Clin Oncol* 1999;18:1502 (abstr).
  26. Mendelsohn and Baselga J. Status of EGFR antagonists in the biology and treatment of cancer. *J Clin Oncol* 2003;21:2787-2799.

27. Baselga J. The EGFR as a target for anticancer therapy—focus on cetuximab. *Eur J Can* 2001;37:S16-S22.
28. Rusch V, Mendelsohn, Dmistrosky E. The epidermal Growth factor receptor and its ligands as therapeutic targets in human tumors. *Cytokine an growth factor reviews*. 1996;7:134-41.
29. Kellof G, Fay J, Steele V, Lubet R, Boone C, Crowel J, Sigman C. Epidermal Growth factor receptor Tyrosine Kinase inhibitors as potential cancer chemo preventives. *Cancer epidemiology Biomarkers And Prevention*. 1996;5:657-66,
30. Eisbruch A, Shewach DS, Bradford CR. Radiation concurrent with gemcitabine for locally adavanced head and neck cancer: a phase I trial and intracellular drug incorporation study. *J Clin Oncol* 2001;19:792-799.
31. Fonseca E, Cruz JJ, Duenas A, et al. Do the convencional clinicopathologic parameters predict for response and survival in head an neck cancer patients undergoing neoadjuvant chemotherapy? *Tumori* 1996;82:560-66.
32. Benasso M, Melano M, Sanguineti G, et al. Gemcitabine, ciplatin, an radiatino in advanced uresectable squamous cell carcinoma of the head an neck. *Am J Clin Oncol* 2001;24:618-22.
33. Aguilar-Ponce J, Grandos-García M, Villavicencio V, Poitevin-Chacon A, Green D, Duenas-Gonzalez A et al: Phase II trial of gemcitabine concurrent with radiation for locally advanced squamous cell carcinoma of the head an neck. *Ann Oncol* 2004;15(2):301-6.
34. Forastieri AA, Goepfert H, Maor M, Pajak TF, Weber R, Morrison W. Concurrente chemotherapy an radiotherapy for organ preservation in advanced laryngeal cancer. *New Engl J Med* 2003;349:2091-8.
35. Pomeratz R and Rubin J. the Epidermal Growth Factor Receptor Signaling Network in Head and Neck Carcinogenesis and Implications for Targeted Therapy. *Semin Oncol* 2004;31:734-43.
36. Khalil MY, Grandis JR, Shin DM. Targeting epidermal growth factor receptor: novel therapeutics in the management of cancer. *Expert Rev Anticancer Ther* 2003;3:367-380.
37. El Sayed S and Nelson N. Adjuvant and adjunctive chemotherapy in the management of squamous cell carcinoma of the head and neck region. A meta analysis of prospective and randomized trials. *J Clin Oncol* 1996;14:838-47.

38. Senzer N, Soulieres D, Siu LL, et al Phase II evaluation of OSI-774a patient oral antagonisto of the EGFR-TK in patients with advanced squamous cell carcinoma of the head and neck. *Prox Am Soc Clin Oncol* 2001;20:6 (abstr).
39. Robert et al. Phase I study of anti EGFR antibody cetuximab in combination with radiation therapy in patients with advanced head and neck cancer. *J Clin Oncol* 2001;19:3234-3243.
40. Meter RU, Beetz A, Ried C, et al. Increased expresión of the epidermal growth factor receptor in human epidermal keratinocytes alter exposure to ionizing radiation. *Radiat Res* 1993;136:65-70.
41. Schmidt-Ullrich RK, Mikkelsen RB, Dent P, et al. Radiation-induced proliferation of the human A431 squamous carcinoma cells is dependen ton EGFR tyrosine phosphorylation. *Oncogene* 1997;15:1191-7.
42. Burtness B, Li Y, Flood W, eta al. Phase III trial comparing Cisplatin + placebo to cisplatino + cetuximab in patients with metastatic/recurrent head & neck cancer (HNC). *Proc Am Soc Clin Concol* 2002;21:226 (abstr).
43. Clark GM, Pérez-Soler R, Siu L, et al. Rash severity is predictive of increased survival with elotinib HCl. *Proc Am Soc Clin Oncol* 2003;22:196.
44. Saltz L, Kies M, Abbruzzese JL, et al. The presence and intensity of the cetuximab-inducen acne-like rash predicts increased survival in studies across multiple malignancies. *Proc Am Soc Clin Oncol* 2003;22:204.
45. Jeremica B, Shibamoto Y, Stanisavljevic B et al. Radiation therapy alone or with concurrent low-dose daily either ciplatin or caboplatin in locally advanced unresectable squamous cell carcinoma of the head and neck: a prospective randomized trial. *Radiother Oncol* 1997; 43: 29-37.
46. Adelstein DJ, Saxton JP, Lavertu P et al. Maximizing local control and organ preservation in satage IV squamous cel head an nec cancer with hyperfractinated radiation an concurrente chemotherapy. *J Clin Oncol* 2002; 20: 1405-10.