

11237



UNIVERSIDAD NACIONAL AUTÓNOMA DE MÉXICO

FACULTAD DE MEDICINA

DIVISIÓN DE ESTUDIOS DE POSGRADO E INVESTIGACIÓN

INSTITUTO DE SEGURIDAD Y SERVICIOS SOCIALES DE
LOS TRABAJADORES DEL ESTADO
HOSPITAL REGIONAL "GRAL. IGNACIO ZARAGOZA"

**EVALUACIÓN ECOCARDIOGRAFICA EN RECIEN NACIDOS DE
TERMINO EN LAS PRIMERAS 24 HRS. DE VIDA EN EL
HOSPITAL REGIONAL GENERAL IGNACIO ZARAGOZA**

TESIS

PARA OBTENER EL TITULO DE ESPECIALISTA EN PEDIATRÍA

QUE PRESENTA

DR. VICTOR ENRIQUE RAMÍREZ NETRO

ASESOR DE TESIS

DR. MARIO DAVID LÓPEZ BARRERA



ISSSTE

SEPTIEMBRE DE 2005

0350129



Universidad Nacional
Autónoma de México

Dirección General de Bibliotecas de la UNAM

Biblioteca Central



UNAM – Dirección General de Bibliotecas
Tesis Digitales
Restricciones de uso


DERECHOS RESERVADOS ©
PROHIBIDA SU REPRODUCCIÓN TOTAL O PARCIAL

Todo el material contenido en esta tesis esta protegido por la Ley Federal del Derecho de Autor (LFDA) de los Estados Unidos Mexicanos (México).


El uso de imágenes, fragmentos de videos, y demás material que sea objeto de protección de los derechos de autor, será exclusivamente para fines educativos e informativos y deberá citar la fuente donde la obtuvo mencionando el autor o autores. Cualquier uso distinto como el lucro, reproducción, edición o modificación, será perseguido y sancionado por el respectivo titular de los Derechos de Autor.

INSTITUTO DE SEGURIDAD Y SERVICIOS SOCIALES DE LOS
TRABAJADORES DEL ESTADO

"HOSPITAL REGIONAL GENERAL IGNACIO ZARAGOZA"


DRA. MARIA DEL CARMEN NERI MOYER
COORDINADORA DE PEDIATRIA

DR. MARIO DAVID MONTE
ASESOR DE TESIS


DR. HUGO ERNESTO VILORIA HERRERA
JEFE DE ENSEÑANZA DE PEDIATRIA

M. C. CARLOS MIGUEL SALAZAR JUAREZ
COORDINADOR DE CAPACITACION, INVESTIGACION Y ENSEÑANZA


DRA. LUZ MARIA DEL CARMEN SAN GERMAN TRE
JEFE DE INVESTIGACION



SUBDIVISION DE ESPECIALIZACION
DIVISION DE ESTUDIOS DE POSGRADO
FACULTAD DE MEDICINA
U.N.A.M.



DEDICATORIA

A Dios por permitirme la maravillosa oportunidad de vivir.

A mis padres, hermano y familia, parte fundamental de mi vida.

A mi novia Lety, por su presencia y cariño incondicional.

Al Dr. Mario David López Barrera por su paciencia, confianza y apoyo, al Dr. Saúl Juárez Galindo por su dedicación y esfuerzo, al Dr. José Nereo Martínez Chavira por su alegría de vivir, a la Dra. Sofía Segura por su enseñanza y amistad, a la Dra. María del Socorro Peña Alejandro y al Dr. Valderrama por su interés hacia mi formación como residente.

A todos mis compañeros y amigos del Hospital Zaragoza, por creer en mí.

NUMERO DE REGISTRO
I.S.S.S.T.E
267.2005.

I-ÍNDICE

I. ÍNDICE	1
II. RESUMEN	2
III. SUMMARY	4
IV. INTRODUCCIÓN	6
V. JUSTIFICACION	13
VI. OBJETIVOS	14
VII. MATERIAL Y METODOS	15
VIII. RESULTADOS	16
IX. DISCUSIÓN	18
X. CONCLUSIONES	19
XI. ANEXOS	20
XII. BIBLIOGRAFÍA	26

II-RESUMEN

La circulación transicional es un conjunto de fenómenos hemodinámicos que procuran la adaptación de la circulación fetal a la circulación adulta. La ecocardiografía es un estudio no invasivo que puede dar información en recién nacidos de algunos de los fenómenos hemodinámicos que suceden al nacimiento. Este estudio se realizó con la finalidad de determinar la permeabilidad del conducto arterioso y conocer la fracción de expulsión en recién nacidos de término en las primeras 24 horas de vida.

MATERIAL Y METODOS.

Se presenta un estudio observacional, prospectivo y transversal analítico, llevado a cabo de mayo a septiembre del 2005 en el Hospital Regional General Ignacio Zaragoza., por medio de exploración clínica y ecocardiográfica se estudiaron 21 pacientes recién nacidos, de ambos sexos, de término, sanos, sin patología congénita y/o adquirida, así como sin enfermedad materna aguda y/o crónica como diabetes mellitus, hipertensión arterial, preeclampsia, cardiopatías, enfermedades tiroideas, de la colágena, entre otras. Seleccionados de forma aleatoria durante su primer día de vida

RESULTADOS

De los 21 neonatos estudiados, 1 fue eliminado del estudio por encontrarse estenosis valvular pulmonar, de los 20 restantes 11 (55%) son de sexo masculino y 9 (45%) de sexo femenino, 9 (45%) fueron obtenidos vía cesárea y 11 (55%) vía eutócica, el peso promedio fue de 3100 grs., la edad de 38.8 SDG., en 4 pacientes masculinos (20%) y 2 femeninos (10%) se identificó permeabilidad del conducto arterioso; en los nacidos por vía vaginal se observó en 5 (45%), y en los obtenidos mediante cesárea en 1 (11%), la fracción de expulsión en promedio fue de 83.1%, y la fracción de acortamiento de 44%, el gradiente fue de 12.8 mmHg y el diámetro del conducto de 2.8 mm, así mismo al relacionar los resultados de la exploración clínica con la ecocardiografía encontramos

que en 5 (25%) neonatos sin soplo se observó mediante ecocardiograma conducto arterioso, y solo en 1 (5%) con soplo se observó el mismo.

CONCLUSIONES.

En nuestra investigación encontramos que el estudio ecocardiográfico es superior a la exploración clínica para la detección de permeabilidad del conducto arterioso. La detección del mismo mediante ecocardiografía en nuestra población estudiada fue del 30%, siendo más frecuente en el sexo masculino que en el femenino. Así mismo se determinó la fracción de expulsión y la fracción de acortamiento por arriba de los valores de la media de la población adulta, por lo que se consideró hiperdinámico al corazón neonatal., siendo ello normal.

III-SUMMARY

The transitional circulation is a set of hemodynamic phenomena that try the adaptation of fetal circulation to the adult circulation. Echocardiography is a non-invasive study that can give information in newborn of some of the hemodinamyc phenomena that happen to the birth. This study was made with the purpose of determining the permeability of the ductus arteriosus and of knowing the fraction of expulsion in newborn of term in the first 24 hours of life.

MATERIAL AND METHODS

We made an observational, prospective, and transversal analitic study, from May to September 2005, at Hospital Regional General Ignacio Zaragoza. We studied 21 term newborns, healthy, without congenital and/or acquired pathology, as well as without acute and/or chronic maternal disease (eg, diabetes, arterial hypertension, preeclampsia, cardiopathy and thyroids diseases, and collagen diseases, among others), and we described clinical parameters and echocardiographic exploration. The patients was selecting by a random form during its first day of life.

RESULTS

From 21 newborn studied, one of these was eliminated by presenting stenosis of pulmonary valve, 55% was male, 45% female, the average weigth was 3100 grs, the age of 39 weeks of gestation, in 4 male patients (20%) and 2 female ones (10%). We identify permeability of the ductus arteriosus in the born by vaginal route was observed in 5 (45%) and the obtained by means of Caesarean in the 1 (11%) fraction of expulsion average was of 83.1 % and the fraction of 44% shorten the gradient was of 12.8 mmHg and diameter of the ductus was 2.8 mm, also when relating the results of the clinical exploration to the heart ultrasound we found that in 5 (25%) newborn without blowing

was observed ductus arteriosus by heart ultrasound, and single I (5%) with blowing the same one.

CONCLUSIONS

In our investigation we found that the echocardiographic study is superior in relation whit the clinical exploration for the detection of permeability of the ductus arteriosus. The detection by means of echocardiography in our population studied was of 30%, being more frequent in masculine that in female, also determined the fraction of expulsion and the fraction of shortening by above of the values of the average of the adult population, reason why I consider hiperdynamic the newborn heart, being normal it.

IV-INTRODUCCION

La transición a la circulación postnatal se inicia con el comienzo del trabajo de parto. Muchos ajustes críticos se hacen necesarios: el intercambio gaseoso debe transferirse de la placenta a los pulmones, el flujo sanguíneo pulmonar aumenta marcadamente para igualarse al sistémico con el cual ahora funcionara en serie, y las comunicaciones fetales a través del conducto venoso, foramen oval y conducto arterioso dejan de ocurrir. Al nacimiento ocurre constricción de las arterias umbilicales como resultado del estrechamiento, manipulación y finalmente el pinzamiento del cordón umbilical. Esto conduce a la disminución inmediata o interrupción del retorno venoso umbilical que produce una marcada reducción en el retorno venoso a través de la vena cava inferior. El flujo disminuido por medio del conducto venoso lleva a su cierre pasivo, mientras que la válvula del foramen oval se cierra como resultado de disminución en el retorno venoso al atrio derecho y al aumento en el flujo hacia el atrio izquierdo como resultado del incremento en el retorno venoso pulmonar. Con el parto varios factores contribuyen al descenso rápido de la resistencia vascular pulmonar: Primero- la expansión gaseosa de los pulmones disminuye la resistencia vascular pulmonar. Segundo- el aumento en la tensión de oxígeno produce caída adicional en la resistencia vascular pulmonar. Tercero- el aumento rápido en los niveles circulatorios de hormonas y sustancias vasoactivas como bradiquininas y óxido nítrico, contribuyen a la disminución de la presión pulmonar (1).

El conducto arterioso es una estructura vascular que proviene del sexto arco aórtico izquierdo y normalmente une la porción proximal de la rama pulmonar izquierda con la porción distal del cayado aórtico. En la vida fetal es del diámetro de la aorta descendente y establece libre comunicación entre ella y la rama izquierda de la

pulmonar constituyendo lo que se ha llamado el arco ductal, y permite el flujo sanguíneo del tronco de la arteria pulmonar a la aorta descendente (2).

Se pueden diferenciar tres capas en su pared: la íntima, separada de la elástica interna por los cojines subintimales, la capa media que es muscular y la adventicia. La persistencia del conducto arterioso durante la vida fetal es secundaria a la acción de las prostaglandinas vasodilatadoras: E1, I2, E2, siendo la más abundante la I2, pero la E2 es la más importante para mantener el conducto abierto, pues su potencia vasodilatadora ductal es 400 a 1000 veces mayor que la E1 y mucho más potente que la I2. Ello es importante pues contraindica el uso de inhibidores de las prostaglandinas principalmente al final del embarazo. Al ocurrir la primera respiración, por el efecto vasodilatador del O₂ en los pulmones, ocurre disminución de las resistencias pulmonares, aumento secundario del flujo pulmonar y, por tanto, aumento del retorno venoso pulmonar a la aurícula izquierda (el cual tiene una saturación elevada). Mientras tanto las resistencias sistémicas se han elevado al seccionar la placenta, con lo cual se establece un gradiente de presión a favor de la aorta, permitiendo un cortocircuito de izquierda a derecha, la sangre que pasa por el conducto proviene de la aorta que tiene una saturación de O₂ elevada (mayor del 90%). Una hipótesis actualmente aceptada es que el O₂ actúa sobre el citocromo A3 que al oxidarse genera ATP que proporcionaría la energía necesaria para la contracción de la musculatura lisa de la pared del conducto.

Hay estasis sanguínea con lo cual se altera la nutrición de la pared del conducto; ocurre degeneración isquémica, necrosis de la pared, cambios citolíticos y proliferación de fibroblastos que lleva a que el conducto se convierta en el ligamento arterioso; cierre anatómico (3). Estudios con Doppler han podido precisar que a las 48 hrs. de vida está cerrado el 90% y a las 96 horas prácticamente el 100%.

Patogénesis: a) Defectos estructurales de la pared del conducto. b) Madurez insuficiente. c) Bajas concentraciones de oxígeno (1,2).

La incidencia del conducto arterioso en el recién nacido de término es de aproximadamente 1 en 2000 nacidos vivos, lo que representa aproximadamente el 10% del total de las cardiopatías. Es casi constante en el paciente con rubéola y es muy frecuente en el paciente con síndrome de Down. Se observa cardiomegalia y existe redondeamiento del ápex, lo que internamente se manifiesta en una dilatación e hipertrofia del ventrículo izquierdo. La aurícula izquierda, el tronco de la pulmonar y la aorta están dilatados y hay variable hipertrofia del ventrículo derecho, según el grado de hipertensión pulmonar alcanzado, en lo cual influye no solo el tamaño del conducto, sino también, y en forma importante, el tiempo de evolución. A medida que baja la resistencia pulmonar y aumenta la presión aórtica, esta última será mayor que la presión pulmonar tanto en sístole como en diástole. Si el conducto arterioso persiste, a través de él habrá un escape sistodiastólico del flujo sanguíneo de la aorta a la arteria pulmonar, originándose aumento del flujo sanguíneo pulmonar, que será directamente proporcional al diámetro del conducto y a la diferencia entre las resistencias vasculares sistémica y pulmonar. Cuando es muy pequeño no habrá repercusión hemodinámica. Al establecerse el escape sanguíneo desde la aorta, disminuye la presión diastólica, con lo cual la presión del pulso aumenta, lo que se traduce clínicamente en la presencia de pulsos saltones. Cuando el conducto es grande, y evoluciona por mucho tiempo, el aumento del flujo pulmonar origina cambios en las arteriolas pulmonares "enfermedad vascular pulmonar", aumentando la resistencia arteriolar pulmonar., por lo cual hay sobrecarga sistólica de las cavidades derechas con dilatación e hipertrofia de las mismas, así como dilatación del tronco de la pulmonar. Con el tiempo las presiones pulmonares pueden sobrepasar las sistémicas, invirtiéndose el cortocircuito y

originándose el síndrome de Eisenmenger, irreversible. La mayoría de los pacientes son del sexo femenino 2 a 3:1 (2). Lo más normal es palpar hiperactividad biventricular con predominio derecho. Una vez que han bajado las resistencias pulmonares hay hiperactividad con predominio izquierdo, pudiendo encontrarse hiperactividad asociada de la región infundibular del ventrículo derecho. Cuando la repercusión hemodinámica es importante, la palpación hepática muestra congestión de grado variable, más notorio si existe insuficiencia cardíaca. Los ruidos cardíacos generalmente son rítmicos, siendo constante el reforzamiento del componente pulmonar. En el recién nacido lo más común es encontrar un soplo sistólico con refuerzo telesistólico, lo que es casi constante, a menos que exista hipertensión pulmonar severa. Cuando existen abundantes turbulencias sanguíneas a través del conducto, el soplo adquiere una característica bastante específica en cuanto a tonalidad, auscultándose un soplo áspero y "granuloso" soplo en maquinaria.

Se pueden encontrar los siguientes patrones electrocardiográficos: Cuando el conducto es pequeño, generalmente el ECG es normal. Cuando el conducto es grande sin hipertensión pulmonar importante, existen signos de crecimiento de cavidades izquierdas. A medida que aumenta la presión pulmonar aparecen signos de crecimiento biventricular. Cuando la presión pulmonar es severa encontramos signos de crecimiento importante del ventrículo derecho con sobrecarga sistólica y crecimiento de aurícula derecha. En conductos pequeños, las radiografías de tórax generalmente son normales, pudiéndose encontrar ligero aumento del flujo pulmonar. Cuando se origina un cortocircuito de izquierda a derecha significativo pero no hay hipertensión pulmonar importante, los hallazgos más frecuentes son: crecimiento del VI, flujo pulmonar aumentado en mayor o en menor grado dependiendo del tamaño del conducto; crecimiento de la aurícula izquierda, dilatación del tronco y ramas de la pulmonar, muy

notoria en los conductos grandes y con bastante evolución, pudiéndose encontrar algunas veces una dilatación aneurismática, dilatación de la aorta ascendente, del botón aórtico y de la porción proximal de la aorta descendente. Signos radiológicos del síndrome de Eisenmenger: severo crecimiento del ventrículo derecho, dilatación del tronco pulmonar, ramas arteriales hiliares prominentes e hipovascularidad en la periferia de los campos pulmonares y disminución de los signos de crecimiento de cavidades izquierdas (5).

El examen más importante para precisar el diagnóstico es el Ecocardiograma (6). Con Doppler y el color se puede cuantificar en forma aproximada el cortocircuito y valorar la orientación y la velocidad del flujo y con base en esta última, se cuantifica el gradiente aortopulmonar (7). En general los conductos no se diagnostican en el recién nacido a término, aunque el conducto sea grande, porque es un cortocircuito "dependiente" (de la relación entre las resistencias pulmonares y sistémicas) por lo cual se manifestará hasta que bajen las resistencias pulmonares, por lo cual estos bebés generalmente salen de los hospitales como niños sanos. Los pacientes con conductos grandes tienen problemas pulmonares a repetición, diaforesis, hipodesarrollo progresivo, y con frecuencia pueden llegar a manifestar insuficiencia cardíaca (8). También están expuestos a complicaciones diferentes de la hipertensión pulmonar y enfermedad vascular pulmonar como endarteritis bacteriana, enfisema pulmonar e incluso aneurismas del conducto o del tronco de la pulmonar. Cuando se diagnostica un conducto en la vida posnatal y no hay repercusión hemodinámica, podemos esperar con control mensual hasta los tres meses, dando oportunidad a que el conducto se cierre espontáneamente; si antes de los tres meses se observa que el conducto es grande y existe mucha repercusión hemodinámica, el conducto no se va a cerrar y por el contrario

existen riesgos de insuficiencia cardíaca y de muerte, por lo que en estos casos debe cerrarse antes de los tres meses (8,9).

La ecocardiografía es una de las técnicas de uso más frecuente y es tan versátil, que actualmente se le considera una extensión de la exploración física, es única a la hora de proporcionar una evaluación comprensiva del sistema cardiovascular. Además de su utilidad al momento de confirmar sospechas clínicas, uno de los puntos fuertes de la ecocardiografía es su capacidad para proporcionar un diagnóstico que puede no resultar evidente para el clínico, porque puede evaluar alteraciones estructurales, funcionales y hemodinámicas cardíacas en conjunto utilizando imágenes bidimensionales de Doppler y de flujo en color a través de ventanas transtorácica y transesofágica. Para tener impacto clínico, una nueva modalidad diagnóstica debe reemplazar los procedimientos existentes, no convertirse en un procedimiento adicional y lo debe hacer sin aumentar el coste o el riesgo de las exploraciones y sin sacrificar la precisión de los resultados. La ecocardiografía cumple estos criterios, y ha tenido un impacto clínico considerable. La evaluación de las funciones ventriculares sistólica y diastólica es una parte esencial de todas las exploraciones ecocardiográficas. La ecocardiografía bidimensional permite la visualización del engrosamiento endocárdico de las paredes ventriculares, mediante el cual se valoran las funciones ventriculares global y regional (1).

La determinación de la función sistólica global se basa en los cambios de tamaño y volumen ventriculares. La función diastólica se valora principalmente por el análisis mediante ecocardiografía Doppler del flujo de entrada mitral, el flujo de entrada tricuspídeo, y las velocidades de flujo en las venas pulmonares, las venas hepáticas y la vena cava superior (10). Se miden habitualmente dimensiones representativas del ventrículo izquierdo a partir de ecocardiogramas guiados desde dos dimensiones del ventrículo izquierdo a nivel del músculo papilar utilizando una vista paraesternal en el

eje corto. Las tres variables más frecuentemente utilizadas para expresar la función sistólica global del ventrículo izquierdo son: a) el acortamiento fraccional, b) la fracción de eyección y c) el gasto cardíaco. El acortamiento fraccional es el cambio porcentual en las dimensiones del ventrículo izquierdo con la contracción sistólica y se puede calcular a partir de la siguiente ecuación:

Acortamiento fraccional: $\frac{DDFVI - DSEVI}{DDFVI} \times 100 \%$

DDFVI

Donde: DDFVI es la dimensión diastólica final del ventrículo izquierdo y DSEVI es la dimensión sistólica final del ventrículo izquierdo.

La fracción de expulsión representa el volumen latido como un porcentaje del volumen diastólico final del ventrículo izquierdo; por tanto, su determinación requiere la medición del volumen del ventrículo izquierdo:

Fracción de expulsión: $\frac{(DDFVI)^3 - (DSEVI)^3}{(DDFVI)^3} \times 100 \%$

(DDFVI)³

Donde: (DDFVI)³ es la dimensión diastólica final del ventrículo izquierdo al cubo y (DSEVI)³ es la dimensión sistólica final del ventrículo izquierdo al cubo.

Conociendo que la fracción de expulsión promedio en el recién nacido es de 71.6%, y la fracción de acortamiento de 34% (4,11).

V-JUSTIFICACION

La circulación transicional es un conjunto de fenómenos hemodinámicos que procuran la adaptación de la circulación fetal a la circulación tipo adulto, cuya exploración actualmente continua siendo difícil por carecer de información hemodinámica directa en fetos humanos. La información disponible depende de extrapolación de datos obtenidos de modelos animales. La ecocardiografía es un estudio no invasivo que puede dar información en recién nacidos de algunos de los fenómenos hemodinámicos que suceden al nacimiento. Consideramos importante la realización de este tipo de estudios para comprender de forma más amplia estos eventos en el recién nacido de término durante sus primeras 24 horas de vida, por lo cual se realizó el presente trabajo para conocer las condiciones hemodinámicas de nuestra población en la zona oriente del Distrito Federal.

VI-OBJETIVOS

- 1.-Determinar la presencia de permeabilidad del conducto arterioso en recién nacidos de término durante sus primeras 24 horas de vida.
- 2.-Conocer la fracción de expulsión en recién nacidos de término en las primeras 24 horas de vida en nuestra población.

VII-MATERIAL Y METODOS

Se presenta un estudio observacional, prospectivo y transversal analítico en el Hospital Regional General Ignacio Zaragoza. El estudio se realizó durante el período comprendido de mayo a septiembre del presente año e incluyó a recién nacidos bajo muestreo aleatorio mediante el sistema de tombola; de término (mayores de 37 SDG), durante su primer día de vida, de ambos sexos, de término, sanos, sin patología congénita y/o adquirida, así como sin enfermedad materna aguda y/o crónica como diabetes mellitus, hipertensión arterial, preeclampsia, eclampsia, cardiopatías, enfermedades tiroideas, de la colágena, entre otras. Por medio de exploración clínica (mediante auscultación, para determinar la presencia de soplo) y estudio ecocardiográfico se determinó la presencia de permeabilidad del conducto arterioso y la fracción de expulsión. Siendo eliminados de dicho estudio aquellos pacientes con enfermedades congénitas o adquiridas como malformaciones cardiovasculares, renales, enfermedades de la colágena y enfermedades respiratorias entre otras. Se estudiaron 21 neonatos; teniendo al recién nacido en decúbito supino se realizó el estudio ecográfico siguiendo la técnica; Eje subcostal, subcostal panorámico, Eje paraesternal largo, paraesternal corto a nivel de grandes vasos, válvula mitral y músculos papilares, Eje apical de cuatro cámaras y cinco cámaras, eje supraesternal de arco aórtico. La medición ecográfica por Doppler, se llevó a cabo en la ventana paraesternal de grandes vasos, localizando el flujo del conducto con Doppler color y colocando el volumen muestra del Doppler pulsado en región localizada por color de máxima turbulencia. Lo cual se realizó con ultrasonido Doppler: ATL con transductor de 3.5 mHz. Integrando los resultados en la cedula de recolección de datos incluida en anexos. Se analizaron los resultados con estadística descriptiva con medidas de tendencia central y de dispersión.

VIII-RESULTADOS

En el periodo comprendido de Mayo a Septiembre del 2005, se eligieron de forma aleatoria 21 recién nacidos de término, sanos, sin patología materna crónica y/o agregada durante su embarazo, nacidos en el Hospital Regional General Ignacio Zaragoza del ISSSTE, durante sus primeras 24 horas de vida extrauterina los cuales se estudiaron en forma clínica y se les realizó ecocardiograma., ello con la finalidad de determinar la presencia de la permeabilidad del conducto arterioso y la fracción de expulsión, siendo eliminado del estudio un recién nacido del sexo masculino, al diagnosticarse mediante el mismo la presencia de estenosis valvular pulmonar. La edad gestacional menor fue de 38 SDG y la mayor de 40 SDG, con un promedio de 38.8 SDG, el peso menor fue de 2000 grs. y el mayor de 4075 grs., con un promedio de 3100 grs. De ellos 11 fueron del sexo masculino (55%) y 9 del sexo femenino (45%). Gráfico 1.

Encontrando una mayor frecuencia de conducto arterioso en el sexo masculino 4 (20%), en relación con el sexo femenino 2 (10%). Gráfico 2. Siendo la mayoría obtenidos mediante vía eutócica 11 (55%), con respecto a la cesárea 9 (45%), existiendo una mayor relación del conducto arterioso con la vía eutócica 5 (45%), que con la cesárea 1 (11%).

De la misma forma al relacionar la exploración clínica con los hallazgos ecocardiográficos encontramos la "presencia de soplo" y conducto arterioso solo en un paciente del sexo masculino (5%) del total, y en contraste se detecto conducto arterioso "sin soplo" en cinco neonatos (25%); de los cuales 3 pacientes fueron masculinos, y 2 femeninos.

La fracción de expulsión mínima en el sexo masculino fue de 67.5%, la máxima 87.5%, en promedio 81.7%, en el sexo femenino la mínima fue de 70.3%, la máxima 92.7%, y

el promedio 79.8%. Siendo la moda del 87.5% y la desviación estándar del 7.5%. Tabla 1.

La fracción de acortamiento circunferencial mínima en el sexo masculino fue de 31%, la máxima de 50%, el promedio de 43%, y en el sexo femenino la mínima 33%, la máxima 58% y el promedio igual que en el sexo masculino. Con una moda del 50% y una desviación estándar del 10.9%. Tabla 2.

De los 6 pacientes con conducto arterioso, el gradiente mínimo fue de 5 mmHg, y el máximo de 29 mmHg, siendo el diámetro del conducto en promedio de 2.8 mm., con una fracción de expulsión en promedio de 83.1%, y de la fracción de acortamiento de 44%. Tabla 3.

IX-DISCUSSION

En base a los resultados obtenidos, observamos que la presencia del conducto arterioso en el recién nacido de término durante su primer día de vida es un evento de la circulación transicional frecuentemente evaluado con ecocardiografía, no así por exploración clínica así como lo refieren Alagarsamy, Chhabra y Gudovalli en su estudio "Comparación de criterios clínicos con hallazgos ecocardiográficos en el diagnóstico de conducto arterioso". En nuestro trabajo encontramos una frecuencia de conducto arterioso permeable en el 30% de los pacientes estudiados por ecocardiografía lo cual es similar al 22% y 34% referido por el Dr. Espino Vela, en el Hospital Federico Gómez y por el Dr. González Serna en el Boletín Clínico del Hospital Infantil de Sonora. Con una relación masculino a femenino 2:1., diferente a lo comentado por Díaz Góngora, Sandoval Reyes y colaboradores, donde predomina en el sexo femenino.

A sí mismo en solo 1 caso se detecto soplo mediante auscultación y se confirmó con ecocardiograma. Llama la atención la mayor presentación o detección en recién nacidos obtenidos mediante vía eutócica que cesárea en nuestro hospital., lo cual se podría explicar por que en el periodo de nuestro estudio se atendieron más partos que cesáreas. La fracción de expulsión y la fracción de acortamiento en todos los recién nacidos estudiados se encontraron dentro de niveles de normalidad, en rangos de hiperdinamia, ya que en los adultos el promedio de la fracción de expulsión es del 50% y de la fracción de acortamiento es del 30%, siendo en los neonatos del 71.6% y 34% respectivamente según la American Society of Echocardiography.

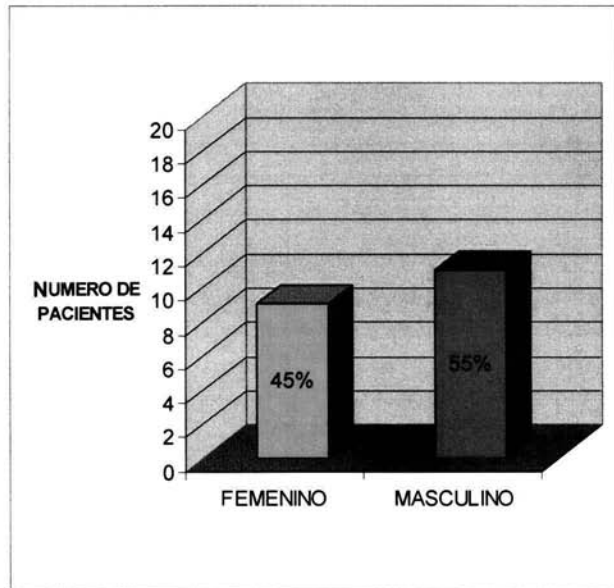
De los pacientes estudiados, solo en 1 (4.7%) se determinó como hallazgo estenosis valvular pulmonar siendo eliminado del estudio.

X-CONCLUSIONES

- 1.-Existe una pobre relación entre la presencia del conducto arterioso y la exploración clínica, no siendo así con el estudio ecocardiográfico.
- 2.-La permeabilidad del conducto arterioso en nuestra población de estudio fue del 30% por exploración ecográfica.
- 3.-La fracción de expulsión y la fracción de acortamiento en nuestra población estudiada se encuentra por arriba de los valores de la media de la población adulta, por lo que se considera hiperdinámico al corazón neonatal, siendo ello normal.

XI-ANEXOS

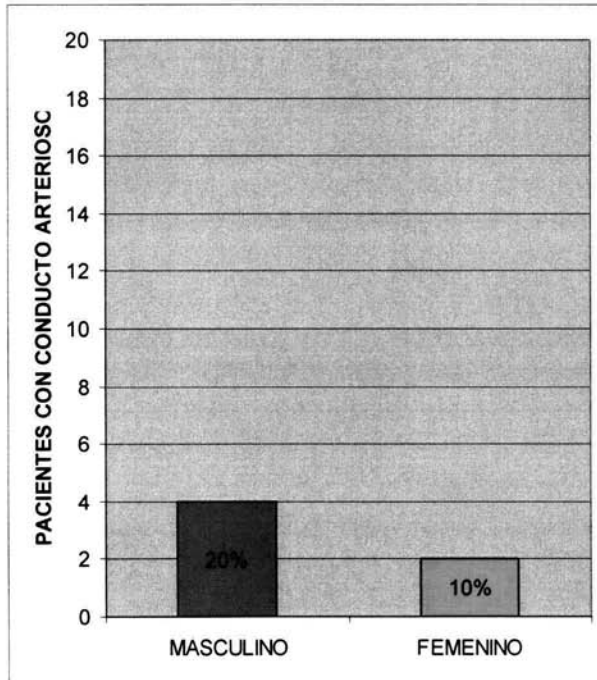
GRAFICO 1: DISTRIBUCION DE LA POBLACIÓN ESTUDIADA POR SEXO.



FUENTE: CEDULA DE RECOLECCION DE DATOS.

H.R.G.I.Z.

GRAFICO 2: PRESENCIA DE CONDUCTO ARTERIOSO DE ACUERDO AL SEXO.



FUENTE: CEDULA DE RECOLECCION DE DATOS.

H.R.G.I.Z.

**TABLA 1: DETERMINACIÓN DE LA FRACCION DE EXPULSIÓN EN LA
 POBLACIÓN ESTUDIADA.**

FRACCION DE EXPULSION	MASCULINO	FEMENINO
MINIMA	67.5 %	70.3 %
MAXIMA	87.5 %	92.7 %
PROMEDIO	81.7 %	79.8 %
MODA	87.5%	
DESVIACIÓN ESTANDAR	7.5%	

**FUENTE: CEDULA DE RECOLECCION DE DATOS.
 H.R.G.I.Z.**

TABLA 2: DETERMINACIÓN DE LA FRACCIÓN DE ACORTAMIENTO EN
NUESTRA POBLACIÓN DE ESTUDIO.

FRACCIÓN DE ACORTAMIENTO	MASCULINO	FEMENINO
MINIMA	31 %	33 %
MAXIMA	50 %	58 %
PROMEDIO	43 %	43 %
MODA	50%	
DESVIACIÓN ESTANDAR	10.9%	

FUENTE: CEDULA DE RECOLECCION DE DATOS.
H.R.G.I.Z.

TABLA 3: RELACION DE PACIENTES, DISTRIBUCION POR EDAD, SEXO Y RESULTADOS OBTENIDOS.

RECIENTE NACIDO	VIA	SEXO	PESO	EDAD	SOPLO	CONDUCTO ARTERIOSO.	GRADIENTE DEL CONDUCTO.	DIAMETRO DEL CONDUCTO.	FRACCION DE EXPULSION.	FRACCION DE ACORTAMIENTO
1	CESAREA	MASC.	3500 G	39 SDG	SI	SI	18 MMHG	3 MM	82.2%	43%
2	CESAREA	MASC.	3650 G	39 SDG	NO	NO	NO	NO	67.5%	31%
3	CESAREA	FEM.	3825 G	40 SDG	NO	NO	NO	NO	70.3%	33%
4	CESAREA	MASC.	4075 G	39 SDG	NO	NO	NO	NO	76.6%	38%
5	EUTOCICO	MASC.	2000 G	39 SDG	NO	NO	NO	NO	87.5%	50%
6	CESAREA	MASC.	3000 G	39 SDG	NO	NO	NO	NO	80%	41%
7	CESAREA	FEM.	3000 G	38 SDG	NO	NO	NO	NO	92%	58%
8	EUTOCICO	FEM.	2995 G	39 SDG	NO	NO	NO	NO	90.6%	54%
9	EUTOCICO	FEM.	2350 G	39 SDG	NO	NO	NO	NO	92.7%	58%
10	EUTOCICO	FEM.	2850 G	39 SDG	NO	NO	NO	NO	70.3%	33%
11	EUTOCICO	MASC.	3600 G	39 SDG	NO	NO	NO	NO	87.5%	50%
12	CESAREA	MASC.	2500 G	40 SDG	NO	NO	NO	NO	83.7%	45%
13	EUTOCICO	FEM.	2775 G	38 SDG	NO	NO	NO	NO	73.4%	35%
14	EUTOCICO	MASC.	3400 G	38 SDG	NO	SI	5 MMHG	3.3 MM	87.5%	50%
15	EUTOCICO	MASC.	3600 G	38 SDG	NO	SI	9 MMHG	2.8 MM	84.4%	46%
16	EUTOCICO	MASC.	3150 G	38 SDG	NO	NO	NO	NO	74.2%	36%
17	EUTOCICO	FEM.	3650 G	39 SDG	NO	SI	5 MMHG	3 MM	78.4%	40%
18	EUTOCICO	FEM.	2850 G	39 SDG	NO	SI	29 MMHG	3 MM	78.4%	40%
19	CESAREA	FEM.	2800 G	38 SDG	NO	NO	NO	NO	72.4%	36%
20	EUTOCICO	MASC.	3375 G	39 SDG	NO	SI	11 MMHG	2.5 MM	87.5%	50%

FUENTE: CEDULA DE RECOLECCION DE DATOS.
H.R.G.I.Z.

XII-BIBLIOGRAFÍA

- 1.-K. OH, JAE, B. SEWARD JAMES, TAJIK JAMIL A. Eco- manual. Mayo Medical School. Mayo Fundation. Mayo Clinic. Ed. Marbán. 2004.

- 2.-DÍAZ GÓNGORA GABRIEL, SANDOVAL REYES NÉSTOR, VÉLEZ MORENO JUAN FERNANDO, CARRILLO ÁNGEL GUSTAVO, *Cardiología Pediátrica*. Ed. Mc. Graw Hill. 2003.

- 3.-HAMMERMAN CATHY and KAPLAN MICHAEL. Patent Ductus Arteriosus in the Premature Neonate. *Paediatr. Drugs*. 1999. Apr-Jun; 1 (2): 81-92.

- 4.-GÓMEZ GÓMEZ MANUEL, SANTA MARIA DÍAZ HONORIO, et. al. *Cardiología neonatal. Métodos de diagnóstico en cardiología neonatal*. Hospital Infantil Privado. 2001; 1:1-7.

- 5.-SHEN CT, KUA KE, WANG NK, Prognostic value of color Doppler echocardiographic findings in premature newborns with patent ductus arteriosus. *Zhonghua Min Guo Xiao Er Ke Yi Xue Hui Za Zhi*. 1997 Mar-Apr; 38 (2): 104-10.

- 6.-HORNG BAI, WATANABE TOYOKO SU, SHIMIZU MITSUMASA, YANAGISAWA MASAYOSHI, Echocardiographic assessment of patent ductus arteriosus shunt flow pattern in premature infants. *Archives of Disease in Childhood* 1997; 77: F36-F40.

- 7.-JIMÉNEZ F. JOEL, GONZALEZ R. LUIS. Persistencia del Conducto Arterioso. Boletín Clínico Hospital Infantil del estado de Sonora. 2001; 18: 56-62.
- 8.-DAVIES M., BETHERAS F., SWAMINATHAN M. A preliminary study of the application of the transductal velocity ratio for assessing persistent ductus arteriosus. Arch. Dis. Child Fetal Neonatal Ed. 2000; 82: F195-F199.
- 9.-ALAGARSAMY SUKIRTHA, CHHABRA MANOJ, GUDAVALLI MADHU, NADROO ALI M., SURTIJA G. VESNA, ANA YUGRAKH DORINA. Comparison of clinical criteria with echocardiographic findings in diagnosing PDA in preterm infants. J. Perinat. Med. 33; (2005) 161-164.
- 10.-SCHMITZ L, STILLER B., KOEHNE P., KOCH H, LANGE P. Doppler echocardiographic investigation of left ventricular diastolic function in preterm infants with and without a patent ductus arteriosus. Klin Padiatr. 2004 Jan-Feb; 216 (1): 36-40.
- 11.-EL HAJJAR M, VAKSMANN G., RAKZA T., KONGOLO G., STORME L., Severity of the ductal shunt: a comparison of different markers. Arch Dis Child Fetal Neonatal Ed 2005; 90: F419-F422.
- 12.-MARTÍN DELGADO EUSEBIO, LLANES CAMACHO MARIA DEL CARMEN, CASTILLO VITLOCH ALINA, GONZÁLEZ OJEDA GUILLERMO, TORRES RUIZ DANIEL. Incidencia de las cardiopatías congénitas en el menor de un año. Revista Costarricense de Cardiología., 2003; 5:1.