

11215



**UNIVERSIDAD NACIONAL AUTÓNOMA DE MÉXICO**

**INSTITUTO NACIONAL DE CIENCIAS  
MÉDICAS Y NUTRICIÓN  
"SALVADOR ZUBIRÁN"**

SUBDIVISIÓN DE  
DIVISIÓN DE ESTU  
FACULTAD  
U.N.A.M.

**EVALUACIÓN NO INVASIVA DE  
FIBROSIS HEPÁTICA CON EL ÍNDICE  
ASPARTATO AMINOTRANSFERASA/PLAQUETAS  
(APRI) EN PACIENTES CON HEPATITIS  
CRÓNICA POR VIRUS DE HEPATITIS C,  
ESTEATOHEPATITIS NO ALCOHÓLICA  
Y HEPATITIS AUTOINMUNE**

**T E S I S**

QUE PARA RECIBIR EL TÍTULO DE:  
**G A S T R O E N T E R Ó L O G A**  
P R E S E N T A :  
**DRA. AURORA MARINA LOAEZA DEL CASTILLO**

**REVISORA DE TESIS:**

**DRA. FLORENCIA VARGAS VORÁCKOVÁ**

Médico Adscrito al Departamento de Gastroenterología  
del Instituto Nacional de Ciencias Médicas y Nutrición  
"Salvador Zubirán"

0348738



Universidad Nacional  
Autónoma de México



**UNAM – Dirección General de Bibliotecas**  
**Tesis Digitales**  
**Restricciones de uso**

**DERECHOS RESERVADOS ©**  
**PROHIBIDA SU REPRODUCCIÓN TOTAL O PARCIAL**

Todo el material contenido en esta tesis esta protegido por la Ley Federal del Derecho de Autor (LFDA) de los Estados Unidos Mexicanos (México).

El uso de imágenes, fragmentos de videos, y demás material que sea objeto de protección de los derechos de autor, será exclusivamente para fines educativos e informativos y deberá citar la fuente donde la obtuvo mencionando el autor o autores. Cualquier uso distinto como el lucro, reproducción, edición o modificación, será perseguido y sancionado por el respectivo titular de los Derechos de Autor.

A mis padres y a mi hermano Gilberto

## Contenido

	Página
I. Antecedentes .....	4
II. Definición del problema.....	10
III. Justificación.....	11
IV. Objetivo.....	12
V. Método.....	12
VI. Resultados.....	15
VII. Discusión.....	23
VIII. Conclusiones.....	26
IX. Bibliografía.....	26

## I. ANTECEDENTES

La **fibrosis hepática** es consecuencia de un proceso de cicatrización continuo en respuesta al daño crónico del hígado por diversas causas, incluyendo infecciones virales, autoinmunidad, toxicidad por fármacos, colestasis o trastornos metabólicos<sup>1</sup>. La cirrosis es el estadio final de la fibrosis del parénquima hepático que resulta en la formación de nódulos y en alteración de la función hepática, sus manifestaciones clínicas son diversas y están determinadas por la causa de la hepatopatía y por el grado de fibrosis. El 40% de los pacientes cirróticos son asintomáticos y pueden permanecer en esta fase durante aproximadamente una década, en estos casos se requiere de una biopsia hepática para el diagnóstico<sup>2</sup>.

A pesar de que las bandas de fibrosis que circunscriben a los nódulos de regeneración son la forma más evidente de cicatrización del hígado, es el depósito temprano de moléculas de matriz extracelular en el espacio subendotelial de Disse, lo que se conoce como capilarización del sinusoides, lo que correlaciona directamente con la disminución en la función hepática<sup>1</sup>. La composición molecular del tejido de cicatrización en la cirrosis es similar independientemente de la etiología del daño hepático y consiste en colágena tipo I y III (colágenas fibrilares), proteoglicanos sulfatados y glicoproteínas<sup>3</sup>.

La evaluación de la fibrosis en las enfermedades crónicas del hígado tiene diferentes propósitos, es útil en la toma de decisiones de tratamiento, tiene un fin pronóstico, en ensayos clínicos permite evaluar el efecto del tratamiento y es útil en estudios para definir la historia natural de la progresión de la fibrosis hepática.

## Diagnóstico de fibrosis hepática

Existen diversos métodos para el diagnóstico de fibrosis hepática.

El análisis de la **biopsia hepática** con tinciones para tejido conectivo se considera el estándar de oro para la evaluación de la fibrosis hepática.

La biopsia hepática está asociada con efectos adversos y tiene algunas limitaciones:

- 1) Error de muestreo: El tamaño del espécimen obtenido generalmente es de 1 a 3 cm y entre 1.2 y 2.2 mm de diámetro, lo que representa 1/50,000 del total del parénquima hepático<sup>4</sup>, el análisis de este fragmento pequeño del parénquima hepático puede llevar a la clasificación inadecuada del estadio de fibrosis. Aunque existe la posibilidad de error de muestreo, generalmente no es mayor de un estadio de fibrosis. La posibilidad de error de muestreo aumenta cuando se analizan fragmentos pequeños de tejido que contienen 1 ó 2 espacios porta o bien cuando se obtiene un nódulo de hepatocitos pero no la matriz circundante. Se considera una biopsia hepática útil para el diagnóstico cuando se obtiene un fragmento mayor a 1.5 cm de longitud que contenga 6 a 8 espacios porta<sup>5</sup>.
- 2) Variabilidad interobservador e intraobservador: La variabilidad para definir el estadio de fibrosis es de 10 a 20 %<sup>6</sup> y depende de la escala empleada en la clasificación de fibrosis hepática.
- 3) Complicaciones: Al ser un método de diagnóstico invasivo existe la posibilidad de

complicaciones. El método más comúnmente utilizado para la obtención de tejido hepático es la toma de biopsia percutánea de manera ambulatoria. Las complicaciones asociadas a la biopsia hepática percutánea son: dolor en el cuadrante superior derecho o en el hombro derecho (25 %), hospitalización por dolor o hipotensión arterial por reacción vasovagal (1 – 3 %), bacteremia transitoria (5.8 – 13.5 %), la hemorragia intraperitoneal y la hemobilia son complicaciones poco frecuentes. La tasa de mortalidad debida a la biopsia hepática es de 1 en 10,000 a 1 en 12,000 procedimientos<sup>7,8</sup>

- 4) La biopsia hepática no brinda información dinámica del proceso de fibrosis hepática, no refleja el balance entre producción y degradación de la matriz extracelular y no provee información de los mecanismos fisiopatológicos subyacentes.

El tejido obtenido debe teñirse para la detección de tejido conectivo (trícromica de Masson, reticulina de Gordon-Sweet, rojo Sirius o tricrómica de Gomori). El tejido hepático sano contiene una cantidad mínima de tejido conectivo visible por microscopía de luz, la colágena está presente en la cápsula de Glisson, en los septos anatómicos principales y en el área portal y la colágena susceptible de tinción representa menos del 1% del parénquima hepático normal<sup>9</sup>.

Existen diferentes sistemas de estadiaje de la fibrosis hepática en las enfermedades crónicas del hígado. Consisten en escalas semicuantitativas que incluyen desde cuatro categorías en la escala de Knodell<sup>10</sup>, cinco en la de Scheuer<sup>11</sup>, METAVIR<sup>12</sup> y Batts-Ludwig<sup>13</sup> y siete en la escala de Ishak<sup>14</sup>. Las dos escalas más frecuentemente utilizadas en los estudios recientes son METAVIR e Ishak. Una escala con 7 categorías es

menos reproducible aunque provee más información. La escala METAVIR ha sido validada y el hecho de contar sólo con cuatro categorías le confiere mayor concordancia entre patólogos que la escala de Ishak<sup>9</sup>.

Debido a las limitaciones mencionadas y costos de la biopsia hepática se han diseñado diversos **métodos no invasivos** para evaluación de la fibrosis hepática, que se pueden clasificar en marcadores séricos de fibrosis y estudios de imagen. La posible aplicación de los métodos no invasivos incluye la evaluación inicial y la vigilancia durante el tratamiento de un paciente con hepatopatía crónica, además de dar información sobre la historia natural de la progresión y regresión de la fibrosis.

#### - **Marcadores séricos de fibrosis**

Los marcadores séricos de fibrosis se refieren a la medición de una o más moléculas en una muestra de sangre como subrogados de fibrosis hepática.

Las características de un marcador sérico ideal son: debe ser específico del hígado, independiente de alteraciones metabólicas, fácil de medir, modificarse escasamente por alteraciones en la excreción biliar o urinaria, debe reflejar la fibrosis en todos los tipos de hepatopatías crónicas, debe correlacionar con el contenido de matriz extracelular y debe ser lo suficientemente sensible para discriminar entre diferentes estadios de fibrosis<sup>1</sup>. En el momento actual ningún marcador único cumple estos criterios para justificar su uso clínico rutinario.

Las moléculas que podrían ser útiles para la evaluación de la fibrosis hepática son las involucradas en el proceso de fibrosis, es decir la estrategia podría dirigirse a medir los productos de degradación de la matriz extracelular y las enzimas que regulan su producción o modificación,



incluyendo: a) glicoproteínas, incluyendo anticuerpos contra el ácido hialurónico, laminina o colágena tipo IV; b) propéptidos de moléculas de matriz extracelular, por ejemplo, propéptidos de colágena tipo I, III, y IV; c) enzimas involucradas en la síntesis de matriz extracelular incluyendo lisil oxidasa, prolil hidroxilasa y lisil hidroxilasa<sup>1</sup>.

La combinación de marcadores séricos ha llevado al desarrollo de índices para evaluación no invasiva de fibrosis hepática.

T. Poynard y cols. diseñaron un índice que ha demostrado buena correlación con el estadio de fibrosis en pacientes con hepatitis crónica C. Este índice conocido como *Fibrotest* incluye la determinación de  $\alpha_2$  macroglobulina, haptoglobina,  $\gamma$ -glutamyl-transpeptidasa,  $\gamma$ -globulina, bilirrubina total y apolipoproteína A<sup>15</sup>, las limitantes para el uso de este índice son la disponibilidad reducida y el costo elevado.

En el 2003 Wai y cols. reportaron un método no invasivo para evaluación de fibrosis hepática en pacientes con hepatitis crónica C<sup>16</sup>. Se estudió de manera retrospectiva a 343 pacientes consecutivos con el diagnóstico de hepatitis crónica por virus de hepatitis C (VHC) sin tratamiento antiviral previo a la toma de una biopsia hepática, se les dividió en dos grupos: 1) pacientes a los que se les hubiera realizado biopsia hepática entre enero de 2001 y julio de 2002 (n=192) y 2) pacientes con biopsia hepática realizada entre agosto de 2002 y enero de 2003 (n=151). Se definió fibrosis significativa como fibrosis septal o cirrosis. Mediante un análisis multivariado se identificó que la cuenta de plaquetas (P<.001), el valor de aspartato aminotransferasa (AST, P>.001) y de fosfatasa alcalina (FA, P=0.029) fueron predictores independientes de fibrosis significativa. La cuenta de plaquetas (P<.001), AST (P=.017), leucocitos (P=.01), FA (P=.019) y la razón AST/ALT (P=.001) fueron predictores de cirrosis. Además, se encontró una correlación significativa entre el incremento gradual de

AST ( $r=0.5$ ,  $P<0.001$ ) y el descenso en la cuenta de plaquetas ( $r=-0.46$ ,  $P<0.001$ ) con la gravedad de la fibrosis hepática evaluada en la biopsia.

Con base en estos resultados se diseñó el índice AST/plaquetas (AST to platelet ratio index, **APRI**), que se calcula con la siguiente fórmula:

$$\text{APRI} = \frac{\text{AST/LSN}^*}{\text{plaquetas (10}^9\text{/L)}} \times 100$$

\*LSN: límite superior normal

El área bajo la curva ROC (AUROC) para predecir fibrosis significativa y cirrosis en el grupo 1 fue 0.80 y 0.89, respectivamente. Se identificaron los puntos de corte para definir ausencia ( $\text{APRI} \leq 0.50$ ) o presencia ( $\text{APRI} > 1.5$ ) de fibrosis significativa y la ausencia ( $\text{APRI} \leq 1$ ) o presencia ( $\text{APRI} > 2$ ) de cirrosis. Estos resultados se validaron en el grupo 2, en el que el AUROC para predecir fibrosis significativa y cirrosis fue de 0.88 y 0.94 respectivamente.

## - **Estudios de imagen**

Diversos estudios de imagen son potencialmente útiles para la evaluación de la fibrosis hepática, incluyendo la tomografía por emisión de positrones (PET), el ultrasonido<sup>17</sup> y la resonancia magnética, sin embargo su utilidad clínica a este respecto aún no está definida.

La elastografía (*FibroScan*) es un método novedoso para evaluación de la fibrosis hepática<sup>18</sup>. El dispositivo consiste en un transductor de ultrasonido adaptado a un emisor de vibración, a través del transductor se transmiten ondas de vibración de mediana amplitud y baja frecuencia que se propagan a través del tejido subyacente, un sistema de eco-ultrasonido se

utiliza para detectar la propagación de las ondas y medir su velocidad, esta última se relaciona directamente con la dureza del tejido. La dureza del tejido se mide en un volumen que se aproxima a un cilindro de 1 cm de ancho y 4 cm de largo, entre 25 y 65 mm más allá de la superficie de la piel, este volumen es al menos 100 veces mayor que el del tejido obtenido en una biopsia hepática y por lo tanto es más representativo del parénquima hepático<sup>19</sup>. Este método tiene un desempeño diagnóstico similar al de los marcadores serológicos para en la evaluación de fibrosis hepática en pacientes con hepatitis crónica C. Al igual que ocurre con algunos índices no invasivos las limitantes del FibroScan son la baja disponibilidad y costo elevado.

## **II. Definición del problema**

En México la prevalencia estimada de infección crónica por VHC es del 1.2 a 1.8 %<sup>20</sup>. La infección por el VHC evoluciona hacia la forma crónica en el 85-90% de los casos con el consecuente desarrollo de fibrosis hepática, cirrosis y sus complicaciones. La prevalencia de esteatohepatitis no alcohólica en México, aún está por establecerse, sin embargo se estima elevada debido a que la prevalencia de enfermedad grasa del hígado es alta en personas obesas<sup>21</sup> (57.5 a 74 %) y en personas con diabetes mellitus<sup>22</sup> (21 a 78 %), ambas enfermedades frecuentes en México. La hepatitis autoinmune es poco frecuente, sin embargo constituye el 11 a 23 % de los casos de hepatopatía crónica<sup>23</sup>. Estas entidades representan causas comunes de consulta en nuestro medio, la información sobre el estadio de fibrosis es esencial para tomar decisiones de tratamiento en pacientes con hepatitis crónica C y es un factor pronóstico en pacientes con esta entidad y las otras hepatopatías mencionadas.

En el caso de los pacientes con hepatitis crónica C, los factores predictores de respuesta al tratamiento antiviral están

bien definidos, entre estos el estadio de fibrosis hepática es un indicador pronóstico, los pacientes con estadios avanzados (F3 o F4) tienen una menor posibilidad de respuesta. Por otra parte, para los pacientes con fibrosis mínima o sin fibrosis hepática (F0 o F1) la decisión sobre inicio de tratamiento debe individualizarse y es seguro vigilar y esperar otros tratamientos más efectivos o mejor tolerados<sup>1</sup>.

La progresión hacia la cirrosis es la consecuencia clínica más importante de la esteatohepatitis no alcohólica. Aunque la historia natural sobre la progresión de la fibrosis en estos pacientes aún no es clara, se sabe que aproximadamente el 20% de los casos desarrollan cirrosis<sup>24</sup>. De ahí la importancia de la identificación temprana de lesiones hepáticas avanzadas, como fibrosis hepática, para el inicio de medidas terapéuticas.

La hepatitis autoinmune es un padecimiento crónico que lleva al desarrollo de cirrosis hepática. El tratamiento con prednisona en combinación con azatioprina es capaz de reducir la fibrosis hepática<sup>25,26</sup>. El diagnóstico de fibrosis hepática en estos pacientes es importante para la evaluación de la respuesta al tratamiento y con fines pronósticos.

### **III. Justificación**

- Trascendencia: El empleo de métodos no invasivos de detección de fibrosis hepática es de interés para evitar las complicaciones asociados a la toma de una biopsia hepática. El APRI es un índice que permite predecir fibrosis avanzada que incluye la determinación de pruebas de laboratorio fácilmente accesibles y de costo bajo. Es importante definir la utilidad de este método diagnóstico en nuestra población de pacientes con hepatitis crónica C, así como su posible utilidad en la evaluación no invasiva de fibrosis en otras hepatopatías crónicas comunes en nuestro

medio como la esteatohepatitis no alcohólica y la hepatitis autoinmune.

En este estudio se evaluó de manera retrospectiva una cohorte de pacientes con hepatitis crónica por VHC, esteatohepatitis no alcohólica o hepatitis autoinmune sometidos a una biopsia hepática en el Instituto Nacional de Ciencias Médicas y Nutrición "Salvador Zubirán". La información se obtuvo mediante la revisión de expedientes clínicos y laminillas de tejido hepático.

#### IV. Objetivos

- Validar el índice APRI en nuestra población de pacientes con hepatitis crónica por VHC.
- Evaluar la utilidad del APRI para el diagnóstico de fibrosis hepática en pacientes con hepatitis autoinmune.
- Evaluar la utilidad del APRI para el diagnóstico de fibrosis hepática en pacientes con esteatohepatitis no alcohólica.

#### V. Método

- a) **Diseño:** Estudio observacional, comparativo, transversal y retrolectivo.
- b) **Población:** Pacientes con hepatitis crónica C, esteatohepatitis no alcohólica o hepatitis autoinmune sometidos a una biopsia hepática previa al tratamiento entre enero de 1992 a diciembre de 2003.
- c) **Lugar de elaboración:** Instituto Nacional de Ciencias Médicas y Nutrición "Salvador Zubirán".

#### **d) Criterios de Inclusión:**

- 1) Pacientes mayores de 18 años con sólo uno de los siguientes diagnósticos:
  - Hepatitis crónica C (HCC): anticuerpos anti-VHC + y/o RNA-VHC por PCR cuantitativo detectable en suero con una biopsia con cambios propios de infección por VHC.
  - Esteatohepatitis no alcohólica (EHNA): hallazgos histológicos propios de la enfermedad y sin evidencia de otra causa de alteración en las pruebas de función hepática.
  - Hepatitis autoinmune (HAI): Presencia de anticuerpos antinucleares más anticuerpos anti-músculo liso o anticuerpos anti-LKM1 y una biopsia hepática con cambios propios de hepatitis autoinmune.
- 2) Biopsia hepática realizada antes del inicio de tratamiento.
- 3) Determinación de la cuenta de plaquetas el día de la toma de biopsia hepática.
- 4) Determinación de AST en el mes previo o posterior a la fecha de la biopsia hepática.

#### **e) Criterios de exclusión:**

- 1) Biopsia hepática no útil para la evaluación del grado de fibrosis
- 2) Infección por el virus de hepatitis B, virus de inmunodeficiencia humana, colestasis u otra causa de inflamación hepática crónica.
- 3) Trombocitopenia debida a una causa diferente a hiperesplenismo por hipertensión portal.
- 4) Miopatía.
- 5) Expediente clínico extraviado o incompleto.

## f) Tamaño de la muestra

Se estudiaron todos los pacientes con expediente clínico disponible que cumplieran con los criterios de inclusión, durante el período de estudio.

## g) Variables:

- Variables dependientes: Fibrosis hepática en escala METAVIR e índice APRI.
- Variables independientes: Infección por VHC, esteatohepatitis no alcohólica, hepatitis autoinmune, edad, género, duración de la infección por VHC, genotipo VHC, carga viral (RNA-VHC).

## h) Procedimientos

Las biopsias hepáticas fueron revisadas por sólo un patólogo. Se determinó el estadio de fibrosis utilizando la escala METAVIR, en el cuadro 1 se muestra la clasificación de la fibrosis hepática según esta escala.

<b>FIBROSIS</b>	<b>METAVIR</b>
Sin fibrosis	0
Portal o periportal	1
Fibrosis septal (septos escasos)	2
Fibrosis septal (numerosos septos o puentes)	3
Cirrosis	4

**Cuadro 1.** Escala METAVIR para fibrosis hepática

Se determinó la cuenta de plaquetas de la citología hemática realizada el día de la toma de biopsia hepática y el

valor de AST más cercano a la fecha de la biopsia hepática dentro del primer mes antes o después de ésta.

Se calculó el APRI empleando la siguiente fórmula:

$$\text{APRI} = \frac{\text{AST/LSN}^*}{\text{plaquetas (10}^9\text{/L)}} \times 100$$

\*LSN: límite superior normal

## **i) Análisis**

Para las variables cuantitativas se utilizaron la media y la mediana como medida de tendencia central y la desviación estándar y valores mínimos-máximos como medidas de dispersión. Las variables nominales se expresaron en términos de frecuencia relativa.

Se comparó la utilidad del APRI con el grado de fibrosis en escala METAVIR mediante curvas ROC para cada una de las entidades estudiadas. Para la comparación se clasificó a la fibrosis en: a) fibrosis avanzada ( $\geq$  F2) vs fibrosis mínima ( $\leq$  F1) y b) cirrosis (F4) vs ausencia de cirrosis ( $\leq$  F3).

El mejor punto de corte, con la mayor sensibilidad y especificidad, para definir fibrosis avanzada o cirrosis se determinó utilizando curvas ROC.

Para evaluar la diferencia entre frecuencias se utilizó la prueba exacta de Fisher.

## **VI. Resultados**

Se incluyeron 180 pacientes, 108 con hepatitis crónica por VHC, 30 con el diagnóstico de esteatohepatitis no alcohólica y 42 con el diagnóstico de hepatitis autoinmune. Las características basales de los pacientes con los tres diferentes diagnósticos se muestran en el cuadro 2.



<b>Variable*</b>	<b>HCC</b> (n=108)	<b>EHNA</b> (n=30)	<b>HAI</b> (n=42)
Edad (años)	49 ± 12	43 ± 12	38 ± 11
Género			
. femenino	71 (66)	17 (57)	40 (95)
. masculino	37 (34)	13 (43)	2 (5)
Duración de la infección (años)	24.4 ± 11	-	-
Genotipo (n=65)			
1	51 (78)	-	-
2	12 (18.5)		
3	2 (3)		
RNA-VHC	380 000 (4636–5 337 900)	-	-
AST <sup>‡</sup> (IU/l)	81 (15 – 331)	72 (16 –703)	201 (46 – 2000)
Plaquetas (/mm <sup>3</sup> )	172 500 (107000 –351000)	262 000 (150000- 410000)	158 500 (29000-290000)
Cirrosis	38 (35)	0	9 (21.5)

**Cuadro 2.** Características basales de los pacientes.

\*Los datos se expresan como media ± desviación estándar, mediana (mínimo-máximo) o frecuencia absoluta. ‡ Aspartato aminotransferasa (valores normales: 13 – 56 IU/L).

El estadio de fibrosis hepática en las tres entidades se muestra en el cuadro 3.

Dx	METAVIR				
	F0 n (%)	F1 n (%)	F2 n (%)	F3 n (%)	F4 n (%)
HCC n=108	15 (14)	38 (35)	9 (8)	8 (7)	38 (35)
EHNA n=30	5 (17)	10 (33)	12 (40)	3 (10)	0
HAI n=42	3 (7)	10 (24)	9 (21.5)	11 (26)	9 (21.5)

**Cuadro 3.** Estadios de fibrosis hepática.

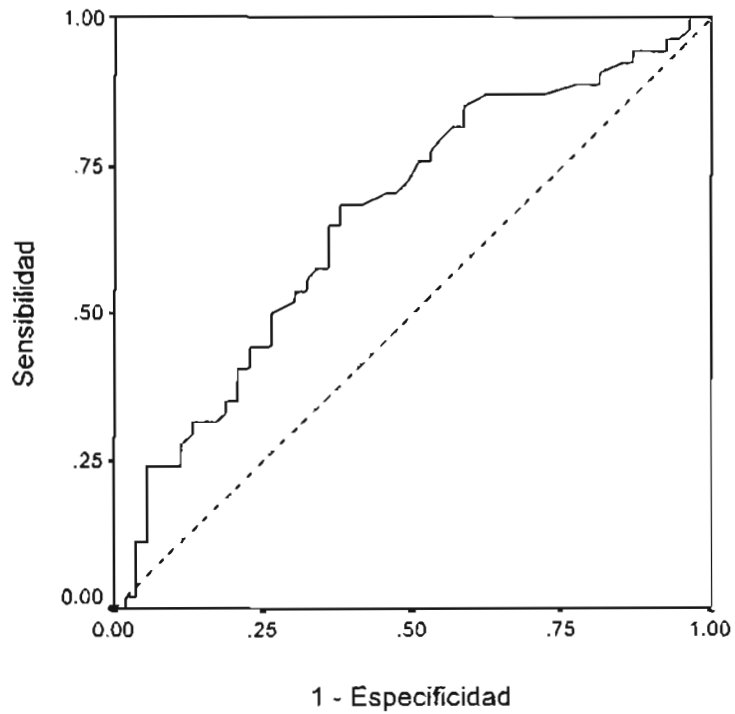
Los resultados del cálculo del APRI por diagnóstico y grado de fibrosis se muestran en el cuadro 4.

APRI (mediana)		F0	F1	F2	F3	F4
	HCC	0.53	0.64	0.57	0.78	1.69
	EHNA	0.28	0.51	0.58	0.67	-
	HAI	8	3.2	13.3	4.7	9.3

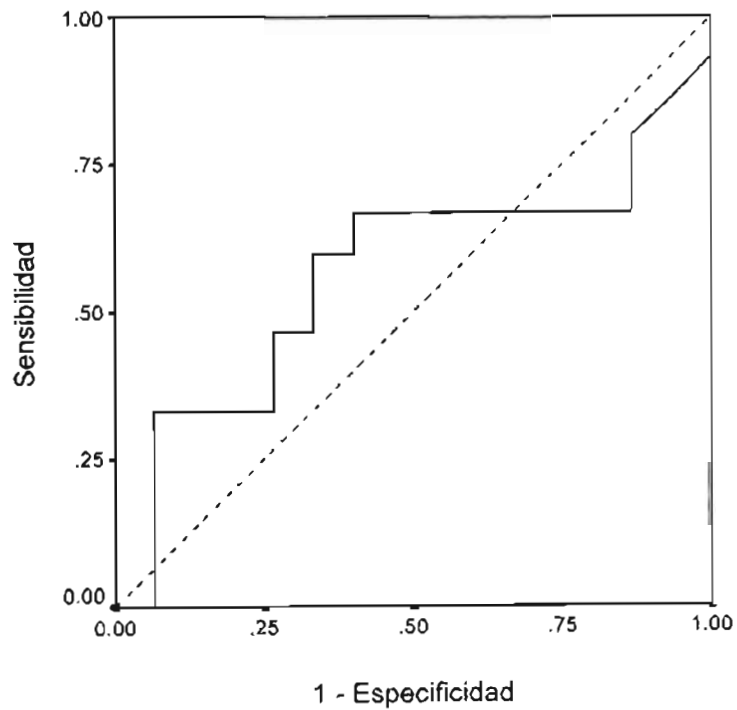
**Cuadro 4.** Medianas del APRI.

La mediana de los valores de APRI para los pacientes con fibrosis METAVIR  $< F2$  vs  $\geq F2$  fue 0.6 vs 1.3 en la hepatitis crónica C ( $p < 0.001$ ), 0.4 vs 0.6 en la esteatohepatitis no alcohólica, ( $p < 0.547$ ) y 3.3 vs 6.1 en la hepatitis autoinmune ( $p < 0.295$ ).

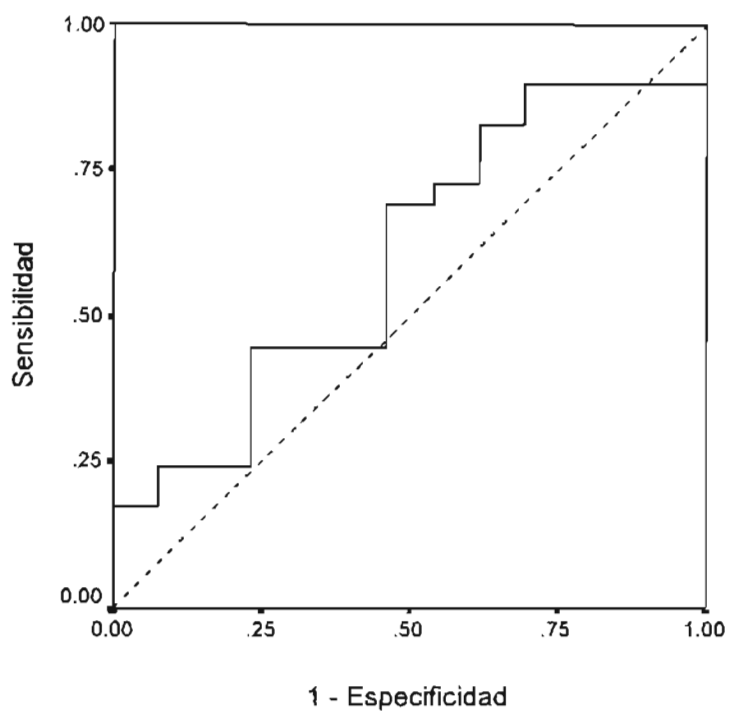
El área bajo la curva ROC para el diagnóstico de fibrosis significativa (METAVIR  $\geq F2$ ) fue de 0.734, 0.564 y 0.602 para la hepatitis crónica C, esteatohepatitis no alcohólica y hepatitis autoinmune, respectivamente (figuras 1 a 3).



**Figura 1.** Curva ROC para el diagnóstico de METAVIR  $\geq$  F2 en HCC.



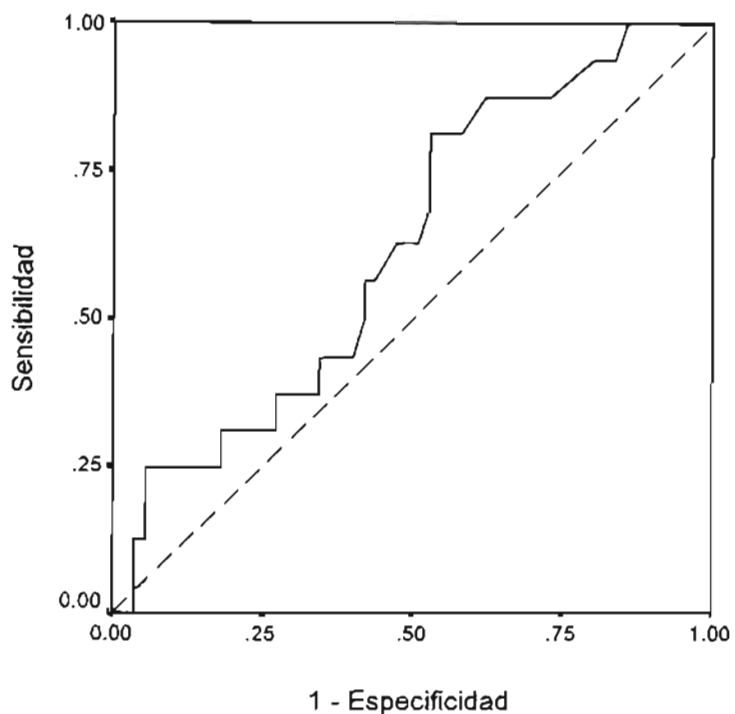
**Figura 2.** Curva ROC para el diagnóstico de METAVIR  $\geq$  F2 en EHNA.



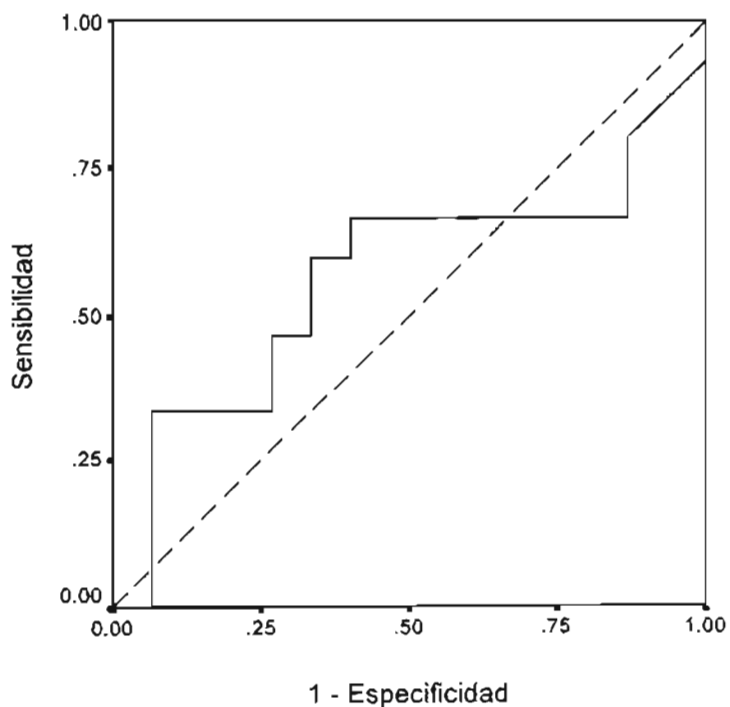
**Figura 3.** Curva ROC para el diagnóstico de METAVIR  $\geq$  F2 en HAI.

Al excluir del análisis a los pacientes con cirrosis (METAVIR F4) y comparar F01 vs F23 el área bajo la curva ROC fue de 0.62, 0.56 y 0.57 para los pacientes con HCC, EHNA y HAI, respectivamente (figuras 4 a 6).

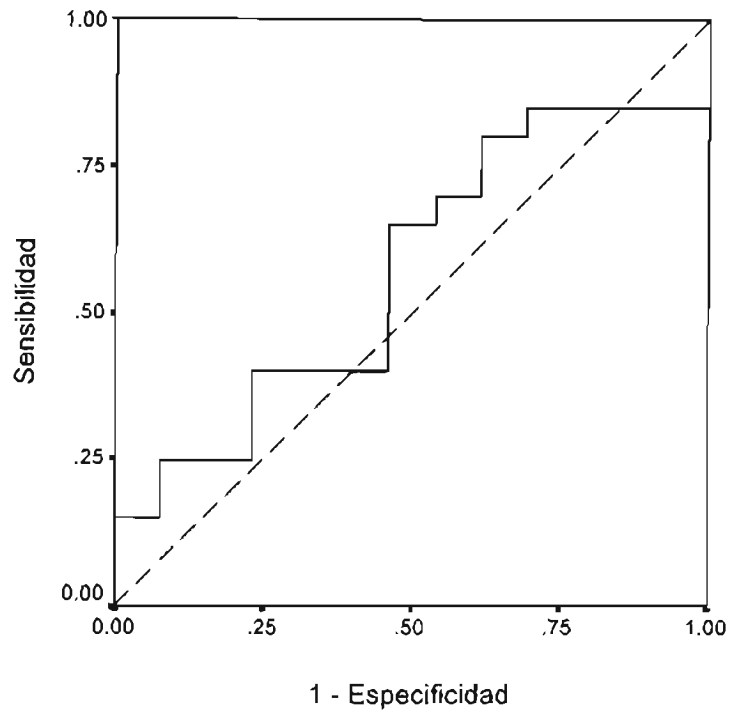
ESTA TESIS NO SALE  
DE LA BIBLIOTECA.



**Figura 4.** Curva ROC para el diagnóstico de F01 vs F23 en HCC.

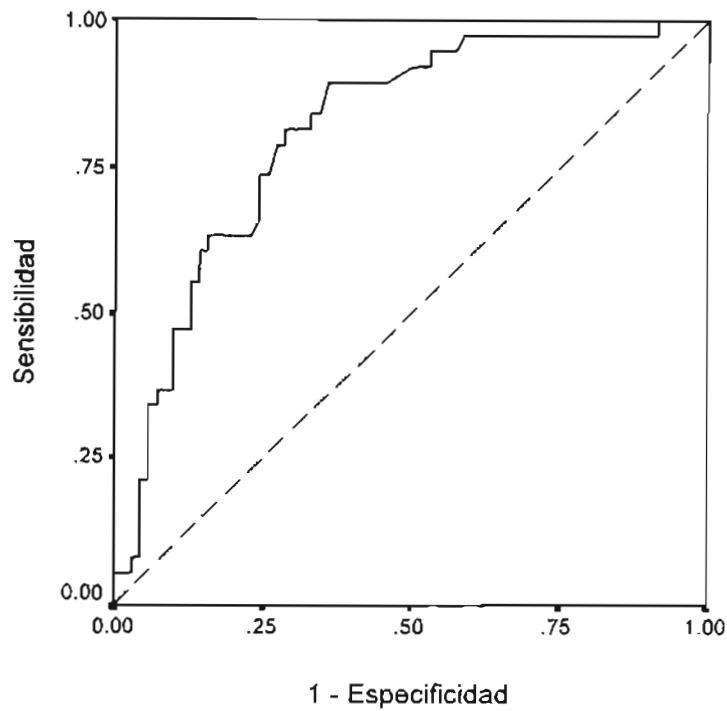


**Figura 5.** Curva ROC para el diagnóstico de F01 vs F23 en EHNA.



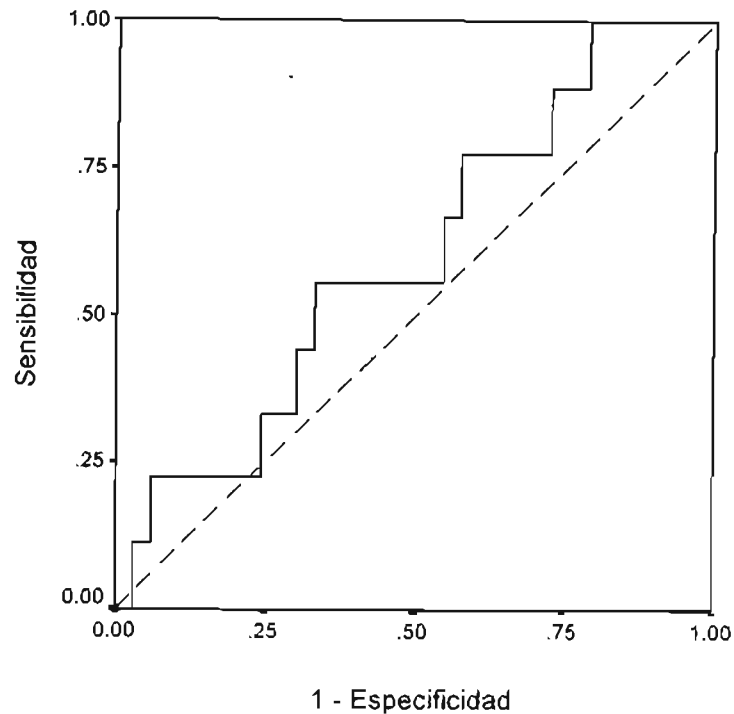
**Figura 6.** Curva ROC para el diagnóstico de F01 vs F23 en HAI.

El área bajo la curva del APRI para el diagnóstico de cirrosis fue de 0.81 en la hepatitis crónica C (fig. 7), el punto de corte óptimo del APRI para este diagnóstico es de 0.76 con una sensibilidad del 89 % y especificidad del 63 %.



**Figura 7.** Curva ROC para el diagnóstico de cirrosis en HCC

En el caso de los pacientes con hepatitis autoinmune el área bajo la curva ROC para el diagnóstico de cirrosis fue de 0.6 (fig. 8). No hubo pacientes con esteatohepatitis no alcohólica con fibrosis F4.



**Figura 8.** Curva ROC para el diagnóstico de cirrosis en HAI.

## VII. Discusión

El pronóstico y tratamiento de las enfermedades crónicas del hígado está determinado en gran medida por el grado de fibrosis hepática. En el pasado reciente, el único método para evaluar la fibrosis hepática era la biopsia, sin embargo, es un método diagnóstico invasivo, asociado a complicaciones, en ocasiones poco aceptado por los pacientes y con limitaciones debido a la variabilidad intra e interobservador. Esto originó la necesidad de diseñar métodos no invasivos para el diagnóstico de fibrosis hepática y cirrosis.

En este estudio se validó el APRI para el diagnóstico de fibrosis avanzada y cirrosis en nuestra población de pacientes con hepatitis crónica por VHC. Con base en los resultados es posible concluir que el APRI es un método no invasivo útil para



predecir cirrosis con un grado de certeza similar al informado en la literatura.

El APRI es un índice que incluye pruebas de laboratorio fácilmente disponibles, rápidas y con costo bajo, que son la cuenta de plaquetas y AST, este método es válido y accesible en nuestro medio. La disminución gradual en la cuenta de plaquetas y el incremento en la cifra de AST al progresar la fibrosis hepática son hallazgos bien conocidos. La disminución en la cuenta de plaquetas se explica por el mayor secuestro y destrucción de plaquetas debido a hiperesplenismo causado por el incremento en la fibrosis hepática y en la presión portal<sup>27</sup>, además, estudios en pacientes con trasplante hepático han demostrado disminución en la síntesis de trombopoyetina por los hepatocitos y en consecuencia reducción en la producción de plaquetas<sup>28,29</sup>. Por otra parte, la progresión en la fibrosis hepática reduce la depuración de AST<sup>30</sup> y el daño mitocondrial asociado a la hepatopatía crónica resulta en un incremento en la liberación de AST, presente en las mitocondrias<sup>31</sup>, estos son factores que llevan al aumento en el valor sérico de AST.

Existen otros métodos para diagnóstico no invasivo de fibrosis hepática, los que han mostrado un mejor desempeño, además del APRI, son el *FibroTest* y el *FibroScan*. Recientemente, se evaluó la utilidad de estas pruebas y de su uso combinado para el diagnóstico de fibrosis hepática en 183 pacientes con hepatitis crónica C<sup>32</sup>. En todos los casos se realizó una biopsia hepática, se midió la resistencia del parénquima hepático y se determinó el APRI y *FibroScan* el mismo día. El área bajo la curva ROC del *FibroScan*, *FibroTest* y del APRI fueron de .83, .85 y .78 respectivamente para el diagnóstico de fibrosis  $\geq$  F2 (METAVIR), para fibrosis  $\geq$  F3 el área bajo la curva ROC fue de .90, .90 y .84 respectivamente y de 0.95, .87 y .83 para F=4. El mejor desempeño para el diagnóstico fue el que se obtuvo al combinar el *FibroScan* y *FibroTest* con áreas bajo la curva de .88 para fibrosis  $\geq$  F2, .95

para fibrosis  $\geq$ F3 y .95 para cirrosis. Las conclusiones de este estudio fueron que ambas pruebas tienen un desempeño diagnóstico similar y que son útiles para la evaluación de la fibrosis hepática y que la combinación del *FibroScan* y *FibroTest* podrían sustituir a la biopsia hepática para el diagnóstico de fibrosis en pacientes con hepatitis crónica C. No obstante, el *FibroScan* y *FibroTest* son pruebas costosas y no accesibles en nuestro medio.

Los métodos no invasivos para diagnóstico de fibrosis hepática, incluyendo al APRI, son útiles para distinguir entre estadios tempranos y avanzados de fibrosis hepática, pero no discriminan entre estadios intermedios en pacientes con hepatitis crónica C<sup>1</sup>. Esto podría explicarse por el hecho de que la progresión de la fibrosis hepática en pacientes infectados por el VHC no tiene un curso lineal<sup>33</sup>.

En los pacientes con esteatohepatitis no alcohólica el APRI mostró una tendencia a incrementarse con el estadio de fibrosis, lo que sugiere que su utilidad no está restringida sólo a la evaluación de fibrosis hepática en pacientes con hepatitis crónica C. Sin embargo, aunque la esteatohepatitis es una forma avanzada de enfermedad hepática grasa que puede llevar al desarrollo de cirrosis y por lo tanto comportarse de manera similar a una hepatopatía inflamatoria crónica como la hepatitis C, no se conocen datos sobre la progresión/regresión de la fibrosis en este grupo de pacientes. La evaluación del comportamiento del APRI en nuestra población de pacientes con EHNA se encontró limitada por el hecho de no encontrar pacientes en estadio F4 y por lo tanto no fue posible evaluar el espectro completo de la enfermedad en cuanto a fibrosis hepática se refiere.

El tipo de progresión de fibrosis hepática en pacientes con hepatitis autoinmune no se conoce con certeza, esta es una enfermedad caracterizada por exacerbaciones y remisiones de hepatitis. Durante los periodos de actividad de

la enfermedad las cifras de AST y ALT se elevan considerablemente en el suero, esto indica un comportamiento diferente de la AST al compararla con otras hepatopatías como la hepatitis crónica C.

El APRI es un método útil para confirmar el diagnóstico de cirrosis en pacientes con hepatitis crónica C, en quienes se debe tomar una decisión sobre inicio de tratamiento.

## **VIII. Conclusiones**

. Estos resultados confirman la utilidad del APRI para el diagnóstico de cirrosis en pacientes con hepatitis crónica C.

. El APRI no es útil para evaluar la fibrosis hepática en pacientes con hepatitis autoinmune o esteatohepatitis no alcohólica.

## **X. Bibliografía**

---

<sup>1</sup> Friedman S.L. Liver fibrosis - from bench to bedside. *J Hepatol* 2003; 38 (S1): S38 - S53.

<sup>2</sup> Fattovich G, Giustina G, Degos F, et al. Morbidity and mortality in compensated cirrosis type C: a retrospective follow-up study of 384 patients. *Gastroenterology* 1997; 112: 463 - 472.

<sup>3</sup> Schuppan D, Ruehl M, Somasundaram R, et al. Matrix as modulator of stellate cell and hepatic fibrogenesis. *Semin Liver Dis* 2001; 21: 351 - 372.

<sup>4</sup> Bravo A, Sheth S, Chopra S, et al. Liver Biopsy. *N Engl J Med* 2001; 344: 495 - 500.

<sup>5</sup> García-Tsao G, Boyer JL. Outpatient liver biopsy: how safe it is? *Ann Intern Med* 1993; 118: 150 - 3.

<sup>6</sup> Regev A, Berho M, Jeffers LJ, et al. Sampling error and intraobserver variation in liver biopsy in patients with chronic HCV infection. *Am J Gastroenterol* 2002; 97: 2614 - 18.

<sup>7</sup> Castera L, Negre I, Samii K, et al. Pain experienced during percutaneous liver biopsy. *Hepatology* 1999; 30: 340 - 359.

<sup>8</sup> Lichtenstein DR, Kim D, Chopra S. Delayed massive hemobilia following percutaneous liver biopsy: treatment by embolotherapy. *Am J Gastroenterol* 1992; 87: 1833 - 8.

- 
- <sup>9</sup> Goodman Z, D. Pathologic evaluation of fibrosis. Liver disease in the 21<sup>st</sup> century: clinico-pathologic correlates. AASLD Postgraduate course 2003: 23–31.
- <sup>10</sup> Knodell RG, Ishak KG, Black WC, et al. Formulation and application of a numerical scoring system for assessing histological activity in asymptomatic chronic active hepatitis. *Hepatology* 1981; 1: 431–35.
- <sup>11</sup> Scheuer PJ. Classification of chronic viral hepatitis : A need for reassessment. *J Hepatol* 1991; 13: 372–74.
- <sup>12</sup> Bedossa P, Bioulac-Sage P, Callard P, et al. Interobserver and intraobserver variations in liver biopsy interpretation in patients with chronic hepatitis C. *Hepatology* 1994; 20: 15–20.
- <sup>13</sup> Batts KP, Ludwig J. Chronic hepatitis: An update on terminology and reporting. *Am J Surg Pathol* 1995; 19: 1409–1417.
- <sup>14</sup> Ishak KG, Baptista A, Bianchi L, et al. Histological grading and staging of chronic hepatitis . *J Hepatol* 1995; 22: 696–699.
- <sup>15</sup> Imbert-Bismut F, Ratzu V, Pieroni L, et al. Biochemical markers of liver fibrosis in patients with hepatitis C virus infection: a prospective study. *Lancet* 2001; 357: 1069–75.
- <sup>16</sup> Wai CT, Greenson JL, Fontana RJ, et al. A simple noninvasive index can predict both significant fibrosis and cirrhosis in patients with chronic hepatitis C. *Hepatology* 2003; 38: 518–26.
- <sup>17</sup> Colli A, Fraquelli M, Andreoletti M, et al. Severe liver fibrosis or cirrhosis; accuracy of US for detection –analysis of 300 cases. *Radiology* 2003; 227: 89–94.
- <sup>18</sup> Sandrin L, Fourquet B, Hasquenoph JM, et al. Transient elastography : a new noninvasive method for assessment of hepatic fibrosis. *Ultrasound Med Biol* 2003; 29: 1705–13.
- <sup>19</sup> Saito H, Tada S, Nakamoto M, et al. Efficacy of noninvasive elastometry on staging of hepatic fibrosis. *Hepatol Res* 2004; 29: 97–103.
- <sup>20</sup> Kershenobich D. Hepatitis C y Cirrosis hepática. Nuevas visiones en el tratamiento de la hepatitis C. Ed Intersistemas. México 2003: 15–24.
- <sup>21</sup> Adler M, Schaffner F. Fatty liver hepatitis and cirrhosis in obese patients. *Am J Med* 1979; 67: 811–16.
- <sup>22</sup> Enfermedad grasa del hígado. Problemas Clínicos en Hepatología. Ed Masson-Doyma, México, 2005: 51–62.
- <sup>23</sup> Czaja AJ. Current concepts in autoimmune hepatitis. *Ann Hepatol* 2005; 4: 6–24.
- <sup>24</sup> Falck-Ytter Y, Younossi ZM, Marchesini G, et al. Clinical features and natural history of nonalcoholic steatosis syndromes. *Semin Liver Dis* 2001; 21: 17–26.
- <sup>25</sup> Cotler SJ, Jakate S, Jensen DM. Resolution of cirrhosis in autoimmune hepatitis with corticosteroid therapy. *J Clin Gastroenterol* 2001; 32: 428–30.
- <sup>26</sup> Dufour JF, DeLellis R, Kaplan MM, et al. Reversibility of hepatic fibrosis in autoimmune hepatitis. *Ann Intern Med* 1997; 127: 981–85.
- <sup>27</sup> Aster R. Pooling of platelets in the spleen : role in the pathogenesis of hypersplenic thrombocytopenia. *J Clin Invest* 1996; 45: 645–57.
- <sup>28</sup> Kawasaki T, Takeshita A, Souda K, et al. Serum thrombopoietin levels in patients with chronic hepatitis and liver cirrhosis. *Am J Gastroenterol* 1999; 94: 1918–22.

- 
- <sup>29</sup> Adinolfi LE, Giordano MG, Andreana A, et al. Hepatic fibrosis plays a central role in the pathogenesis of thrombocytopenia in patients with chronic viral hepatitis. *Br J Haematol* 2001; 113: 590 – 95.
- <sup>30</sup> Kamimoto Y, Horiuchi S, Tanase S, et al. Plasma clearance of intravenously injected aspartate aminotransferase isozymes: evidence for preferential uptake by sinusoidal liver cells. *Hepatology* 1985; 5: 367 – 75.
- <sup>31</sup> Nalpas B, Vassault A, Le Guillou A, et al. Serum activity of mitochondrial aspartate aminotransferase : a sensitive marker of alcoholism with or without alcoholic hepatitis. *Hepatology* 1984; 4: 893 – 96.
- <sup>32</sup> Cástera L, Vergnio J, Foucher J, et al. Prospective comparison of transient elastography, Fibrotest, APRI and liver biopsy for the assessment of fibrosis in chronic hepatitis C. *Gastroenterology* 2005; 128: 343-50.
- <sup>33</sup> Poynard T, Bedossa P, Opolon P, et al. Natural history of liver fibrosis progression in patients with chronic hepatitis C. *Lancet* 1997; 349: 825 – 32.