

11245



UNIVERSIDAD NACIONAL AUTONOMA DE MEXICO

**FACULTAD DE MEDICINA
DIVISION DE ESTUDIOS DE POSGRADO
HOSPITAL GENERAL TACUBA
I.S.S.S.T.E.**

**PLASTIA SIN ISQUEMIA VERSUS CON
ISQUEMIA EN LA RUPTURA AGUDA
DEL TENDON DE AQUILES**

TRABAJO DE INVESTIGACION

QUE PARA OBTENER EL TITULO EN LA ESPECIALIDAD DE:

ORTOPEDIA

P R E S E N T A:

DR. RUBEN RODRIGUEZ ACOSTA



**ASESOR DE TESIS:
DR. JORGE LUIS HERNANDEZ LOPEZ**

ISSSTE

MEXICO, D.F.

2005

0348065



Universidad Nacional
Autónoma de México



UNAM – Dirección General de Bibliotecas
Tesis Digitales
Restricciones de uso

DERECHOS RESERVADOS ©
PROHIBIDA SU REPRODUCCIÓN TOTAL O PARCIAL

Todo el material contenido en esta tesis esta protegido por la Ley Federal del Derecho de Autor (LFDA) de los Estados Unidos Mexicanos (México).

El uso de imágenes, fragmentos de videos, y demás material que sea objeto de protección de los derechos de autor, será exclusivamente para fines educativos e informativos y deberá citar la fuente donde la obtuvo mencionando el autor o autores. Cualquier uso distinto como el lucro, reproducción, edición o modificación, será perseguido y sancionado por el respectivo titular de los Derechos de Autor.

Número de Registro de Protocolo 282.2005




DR. HERNANDEZ LOPEZ JORGE LUIS.
ASESOR DE TESIS.

DR. RODRIGUEZ FLORES RICARDO.
ASESOR DE TESIS.

DR. JESUS CRUZ SANTOS.
COORD. DE ENSEÑANZA E INVESTIGACION.

DR. JORGE LUIS HERNANDEZ LOPEZ.
JEFE DE SERVICIO DE ORTOPEDIA.

DRA. ROSALINDA CARREÑO HERNANDEZ.
DIRECTORA.



PRESENTA: DR. RUBEN RODRIGUEZ ACOSTA.

AGRADECIMIENTOS:

A DIOS POR ESTAR CONMIGO EN TODO MOMENTO, Y POR LO QUE ME HA DADO.

A MIS PADRES CESAR Y CATALINA POR SUS SACRIFICIOS, Y POR LA EDUCACION QUE ME DIERON, ES LA MEJOR HERENCIA.

A MI ESPOSA BLANCA DEYANIRA POR SU AMOR, COMPRENSION, APOYO Y COMPAÑIA EN TODO MOMENTO. GRACIAS MI AMOR POR SER MI COMPAÑERA EN LA VIDA.

A MI HIJA DEYANIRA POR SER UNA GRAN ALEGRIA EN MI VIDA. ERES UNA GRAN RAZON PARA SEGUIR ADELANTE. "GORDITA".

A MIS HERMANOS(AS) GRACIAS POR SU APOYO Y POR ESTAR SIEMPRE CONMIGO.

A MIS MAESTROS POR SU ENSEÑANZA.

INDICE.

I.-RESUMEN.....	5.
II.-SUMMARY.....	6.
III.-INTRODUCCION.....	7.
IV.-MATERIAL Y METODOS.....	21.
V.-ANALISIS DE RESULTADOS.....	22.
VI.-CONCLUSIONES.....	31.
VII.-BIBLIOGRAFIAS.....	32.

I.-RESUMEN.

El presente estudio prospectivo, longitudinal, descriptivo, comparativo se basa en el tratamiento quirúrgico de la ruptura aguda del tendón de Aquiles mediante la plastia sin isquemia versus con isquemia (uso de torniquete neumático en muslo), y evaluación comparativa de la evolución clínica y funcional; El cual se realizo en el periodo comprendido de Enero 04 – Abril 05, en el servicio de Ortopedia del Hospital General Tacuba del ISSSTE, México DF.; Se incluyeron un total de 22 pacientes, con un promedio de edad de 41 años, los cuales se distribuyeron en 2 grupos; un grupo estudio de 9 pacientes, tratados quirúrgicamente sin isquemia, y un grupo control de 13 pacientes, tratado quirúrgicamente con isquemia. Los resultados se compararon entre ambos grupos; posterior al análisis de los datos, los resultados del presente estudio no demostraron diferencias significativas entre los pacientes tratados quirúrgicamente sin isquemia y los pacientes tratados quirúrgicamente con isquemia en relación a tiempo quirúrgico, dificultad técnica para la realización de la plastia y complicaciones.

Palabras clave: Ruptura aguda tendón de Aquiles, Isquemia, Funcionalidad.

II.-SUMMARY.

The present is a prospective, longitudinal, descriptive and comparative study, based on surgery treatment of acute Achilles tendon rupture without ischemic versus with ischemic (use of pneumatic tourniquet on thigh) and comparative evaluation of clinic and functional evolution; realized during the period of January 04 – April 05, in the orthopedics service of Tacuba General Hospital ISSSTE, México D.F.; A total of 22 patients was included, with an average of age of 41 years old, theirs were distributed in two groups, a study group of 9 patients, in the surgery group treated without ischemic, and a control group of 13 patients, in the surgery group treated with ischemic use. The results were compared between both groups. After the data analysis, the results of the present study demonstrate not considerably different between the patients treated without ischemic versus the group of patients treated with ischemic use, in relation to surgical time, difficult technical by plasty realization and complications.

Key words: Acute Achilles tendon rupture, Ischemic, Functionality.

INTRODUCCION.

La primera descripción de ruptura del tendón calcáneo fue hecha por AMBROSIO PARE en el año de 1575, a partir de ello se tiene informes de PETIT en 1724 y DEREL en 1759. En el año de 1953 HOLB y SALEM informaron de dos casos de hallazgo quirúrgico de ruptura parcial de tendón calcáneo. Siguieron informes de DUVOIS, KENDAL Y HART (1958), ARNER y LINDHOLM (1959). En 1947 TOYGARD recomendó un método de reparación en los casos de ruptura no reciente del tendón calcáneo en que el muñón principal del mismo puede estar fuertemente retraído, ocasionando una gran dificultad para lograr un contacto entre los dos cabos, efectuando un puente entre la distancia mediante dos colgajos deslizados en el extremo proximal y el otro en el distal. En 1954 WESBACH ideó otra técnica que consiste en hacer pasar un puente con fascia del tríceps sural y un colgajo de la porción distal del tendón. Se mencionan otras técnicas efectuadas por SILVERSKOD modificada en la otra parte del tendón, produciendo acortamiento del mismo; CALDERON y AGUILAR mencionan otra técnica modificada de la de LINDHOM en 1974, técnica termino-Terminal del DR. DE LA FUENTE en 1975 para el mismo fin.

18.- Francisco Pastrana García, Jorge Olivares Gutiérrez, Juan Reyes García, Vera Eugenia Galaviz Ibarra, José Antonio Enríquez Castro, Atanasio López Valero, Pedro Antonio Bravo Bernabé. Ruptura Crónica del tendón de Aquiles. Tratamiento quirúrgico. Acta Ortopédica Mexicana; 17(2): Mar.-Abril 94-100.

El tendón calcáneo esta formado por el tríceps sural, compuesto por los gemelos y el soleo, acompañado en algunas ocasiones del plantar delgado.

GEMELOS: Los gemelos, que podrían considerarse un músculo bifurcado hacia arriba, se originan por dos tendones resistentes de la porción superior de los cóndilos del fémur y de la capsula adyacente de la articulación de la rodilla. Los vientres nacen de la porción profunda del abanico aponeurótico en que cada tendón se extiende sobre la superficie del músculo. El tendón del **gemelo externo**, que a veces incluye un hueso sesamoideo, nace de una carilla en la cara externa del cóndilo externo; el tendón del **gemelo interno** se origina en una carilla en la cara posterior del cóndilo interno, por debajo del tubérculo del aductor, y en una zona rugosa del triángulo del poplíteo. Ambos tendones están separados de la articulación de la rodilla por una bolsa serosa; la del gemelo interno suele comunicar con la cavidad articular y con la bolsa serosa común del gemelo interno y el semimembranoso. Los vientres de los gemelos forman el límite inferior del hueco poplíteo, y permanecen separados hasta insertarse en la cara superficial de una aponeurosis ancha adosada a la del sóleo; el gemelo interno es mas largo y desciende más. La aponeurosis se estrecha y se une al tendón del sóleo, formando el **tendón de Aquiles**.

SOLEO: Este músculo grueso y aplanado se inserta hacia arriba en la cara posterior del tercio superior de la diafisis del peroné, alcanzando hasta su cabeza, y después sigue el arco tendinoso que va al extremo superior de la línea oblicua de la tibia; la línea de inserción continua por abajo de esta línea y en el tercio medio del borde interno de la tibia. Las fibras carnosas se insertan en la cara profunda o anterior de una hoja membranosa que, al unirse con el tendón de los gemelos, forma el **tendón de Aquiles**. Este tendón, de unos 15 cms. de largo, es el mas potente del cuerpo. Aumenta de grosor y disminuye de anchura en el trayecto de 10 cm, poco mas o menos, y recibe las fibras superiores del sóleo; después vuelve a ensancharse hasta su inserción en la mitad de la cara posterior del calcáneo, del cual esta separado por una bolsa serosa.

PLANTAR DELGADO: Músculo inconstante y pequeño, cuyo vientre mide 10 cms, poco mas o menos, se origina en la porción inferior de la rama externa de bifurcación de la línea áspera en el fémur, y de la capsula de la articulación de la rodilla, fusionado con el gemelo externo. Su tendón muy largo y delgado cruza cubierto por el gemelo hasta llegar al borde interno del tendón de Aquiles.

RELACIONES: La porción principal de los gemelos cubre por su superficie anterior al músculo poplíteo, al paquete neurovascular y al soleo, en tanto que su superficie dorsal se halla cubierta por la aponeurosis y por la piel. Por el surco que forman ambos gemelos en su línea media se localiza el nervio de la vena safena lateral.

El tendón calcáneo esta en relación centralmente con los tendones de los flexores y con la articulación tibioastragalina, entre estos se encuentra la bolsa serosa y una gran cantidad de tejido graso que sirve de relleno el espacio pretendinoso. La bolsa serosa del tendón calcáneo se encuentra situada entre la parte distal de la superficie ventral del tendón calcáneo. La superficie ventral del soleo cubre a los músculos profundos de la pierna excepto al poplíteo, al tronco vascular tibioperoneo, a sus ramos de bifurcación y al nervio tibial dorsal. Su superficie dorsal esta cubierta por los gemelos y el plantar delgado. Sus bordes sobrepasan a los de los gemelos y se hallan en contacto con la aponeurosis de la piel. La inervación de las cuatro porciones que forman el tendón calcáneo esta dada por ramos nerviosos provenientes del ciático poplíteo interno. La irrigación de los gemelos esta dada por las arterias gemelas, ramas de la arteria poplíteo, y el soleo esta irrigado por una rama de la arteria peronea y por otra de la arteria tibial dorsal. El paratendón que envuelve al tendón calcáneo es una formación celuloadiposa laxa, dispuesta en forma de estrías a través de la cual pasan los vasos nutricios, y se disponen entre el tendón y la aponeurosis de la envoltura.

Anatomía Tendón de Aquiles.

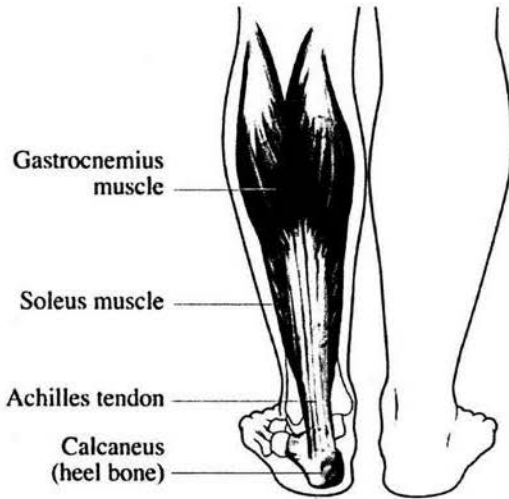

Fig. 1.- Vista posterior del tendón de Aquiles (calcáneo).

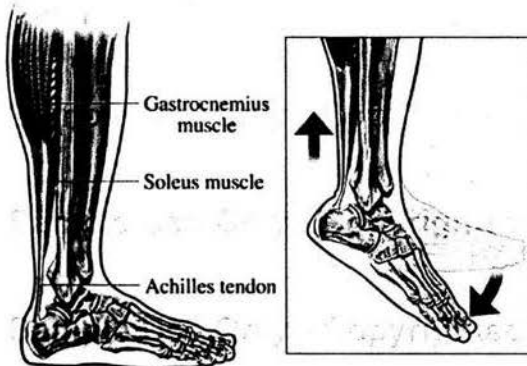


Fig. 2.- Vista Lateral del tendón de Aquiles (calcáneo); recuadro ejemplificando su función.

Anatomía tendón de Aquiles.

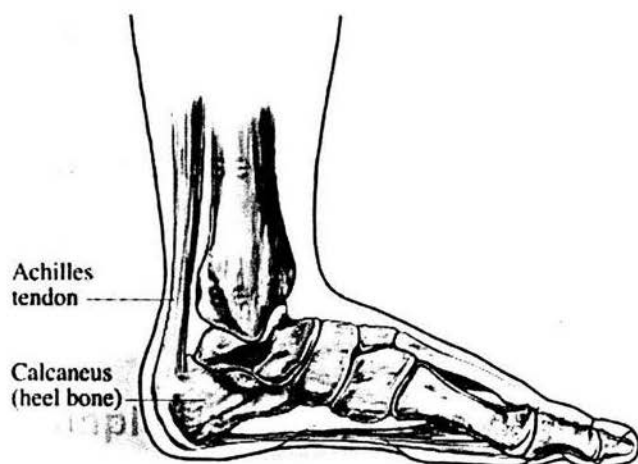


Fig. 3.- Vista lateral del tendón de Aquiles.

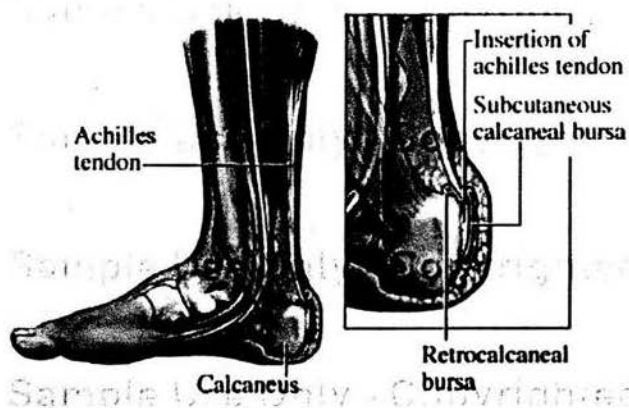


Fig. 4.- Vista medial del tendón de Aquiles; el recuadro muestra la zona de inserción en el calcáneo.

Los tendones son estructuras anatómicas interpuestas entre músculos y huesos que transmiten la fuerza creada en el músculo al hueso y hacen posible el movimiento articular.

El elemento básico del tendón son haces de colágena, células y matriz extracelular, una viscosa sustancia rica en proteoglycanos. El colágeno provee al tendón con fuerza tensil, la sustancia extracelular provee soporte estructural para las fibras de colágeno y regula el ensamble extracelular de procolágeno hacia colágeno maduro. Los tenocitos son células planas lisas ahusadas distribuidas altercadamente entre las fibras de colágeno, sintetizan ambas: a) la matriz extracelular y b) la procolagena, construyendo bloques de proteína. El colágeno esta colocado en jerarquical niveles de incrementada complejidad comenzando con tropocolageno, una cadena polipeptídica de triple -hélice, la cual esta unida dentro de las fibrillas, fibras (haces primarios), fascículos (haces secundarios), haces terciarios y finalmente el tendón en si mismo.

El tendón completo es cubierto por el epitenon, una fina, holgada hoja de tejido conectivo conteniendo el aporte vascular, linfático y nervioso. El epitenon se extiende profundamente dentro del tendón entre los haces terciarios como el endotenon. Mas superficialmente, el epitenon es cubierto por el paratenon, un holgado tejido conectivo areolar constituido esencialmente de fibras de colágeno tipo I y tipo III, algunas fibras elásticas y un íntimo revestimiento de células sinoviales. Juntos, el paratenon y epitenon son algunas veces llamado el peritendon. La clásica doble hoja de cubierta de sinovial del tendón esta solo presente en ciertos tendones como los que pasan áreas de stress mecánico. La cubierta de afuera es la hoja fibrotica (ligamentosa) y la cubierta íntima es la hoja sinovial la cual consiste de delgada s hojas visceral y parietal. La unión miotendinosa es una altamente especializada región anatómica en la unión músculo-tendón donde la tensión generada por las fibras musculares es transmitida de proteínas contráctiles intracelulares a proteínas del tejido conectivo extracelular (fibras de colágeno). Como esta región es raramente afectada por tendinopatía esta compleja ultraestructura no es discutida mas ampliamente.

La unión osteotendinosa es una especializada región en la unidad músculo-tendón donde el tendón se inserta dentro de un hueso. En la unión osteotendinosa, el viscoelástico tendón transmite la fuerza dentro de un rígido hueso. La región ha sido descrita como contener 4 zonas al microscopio de luz: (1) tendón, (2) fibrocartilago, (3) fibrocartilago mineralizado y (4) hueso.

Histología del tendón.

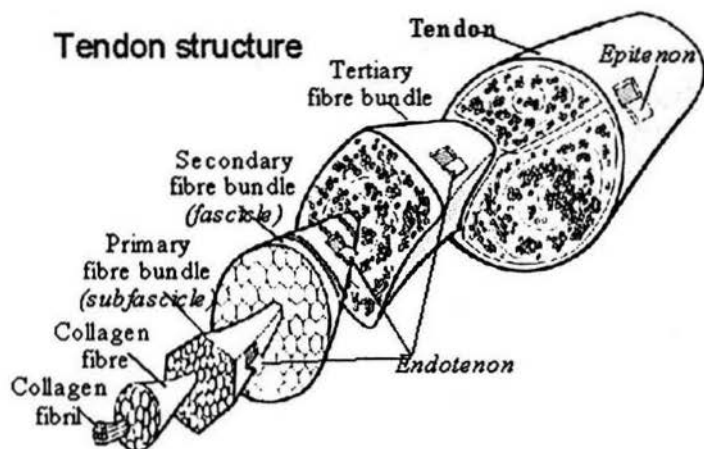


Fig. 5.- Estructura microscópica del tendón.

El tendón de Aquiles tiene un relativamente pobre aporte de sangre. La sangre es aportada al tendón de Aquiles por dos vías. Es aportada a la porción proximal del tendón por el músculo conectado al tendón de Aquiles. La sangre es aportada a la porción distal del tendón de Aquiles por la interfase hueso-tendón. En ambos casos, la vía es larga para llegar a la porción de mesotenon del paratenon.

La función principal del tendón calcáneo es extender el pie sobre la pierna, como este último está apoyando, la contracción del grupo muscular que forman este tendón levantan el talón, y con el todo el cuerpo. De modo secundario produce la flexión de la pierna sobre el muslo.

1.- Actualización en Cirugía Ortopédica y Traumatológica.
Fisiología y reconstrucción de los tejidos blandos.
Masson 1997.

15.- Physiology. www.achillestendon.com

Se ha relacionado la ruptura del tendón de Aquiles con un area relativamente hipovascular del tendón demostrada en los estudios angiograficos 2-6 cms. Por encima de su inserción en el calcáneo. El principal aporte vascular de este tendón se produce a través de su mesotendon y el aporte mas rico llega a través del mesenterio anterior. Se ha observado que este aporte vascular mesenterico anterior se reduce el envejecer. Los cambios dependientes de la edad en los enlaces cruzados del colágeno provocan una mayor rigidez y una perdida de la viscoelasticidad que predispone a las lesiones. Los micro traumatismos de repetición en esta zona pueden impedir que el proceso reparativo se produzca al mismo ritmo, por lo que muchas rupturas del tendón de Aquiles se pueden deber al desgaste degenerativo.

Es probable que la causa de la ruptura del tendón de Aquiles corresponda a la combinación de un area relativamente hipovascular y de microtraumatismos repetidos que determina un proceso reparativo inflamatorio, que no puede hacer frente a las fuerzas por la reducción de la vascularización. Una sobrecarga mecánica en ese momento completa la ruptura.

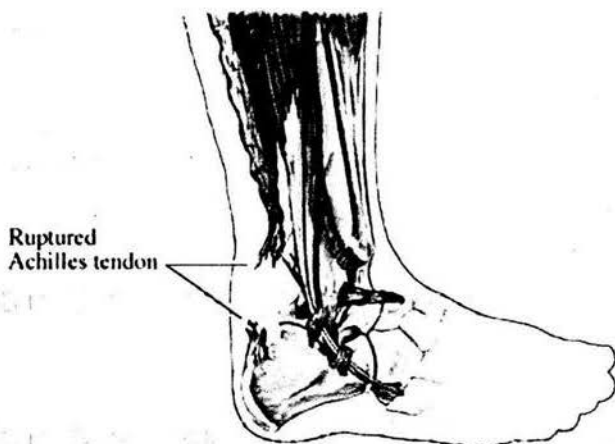


Fig. 6.- Ruptura Tendón de Aquiles.

La ruptura aguda del tendón de Aquiles es un padecimiento que se ve con frecuencia en el Hospital General Tacuba del ISSSTE, por lo que se requiere de un tratamiento quirúrgico urgente y con el mínimo de complicaciones durante su tratamiento y su etapa de recuperación, para lograr una rápida rehabilitación, adecuada funcionalidad de la extremidad lesionada y pronta integración del paciente a sus actividades cotidianas.

El tratamiento quirúrgico de la ruptura aguda del tendón de Aquiles mediante plastia sin uso de isquemia es un procedimiento que brinda mayores beneficios para el paciente durante la evolución clínica postoperatoria inmediata, rehabilitación y funcionalidad, en comparación a la plastia con isquemia, evitando hematomas y edema posquirúrgico importante.

Al referimos a la ruptura del tendón calcáneo, hacemos únicamente mención a los síntomas referidos en la fase aguda, siendo el principal el dolor en el extremo distal de la pierna, que incapacita para la deambulación y la movilidad del tobillo. Algunos pacientes refieren un "chasquido" en el talón en el momento de la ruptura, seguido de edema del tobillo y equimosis secundaria. Por lo general estos pacientes permanecen incapacitados durante la fase aguda; ya que el diagnóstico por lo común no se realiza oportunamente, el paciente frecuentemente deambula con las secuelas correspondientes a la insuficiencia del tríceps sural. La entidad se presenta con mayor frecuencia entre la cuarta década de la vida.

DOLOR: Referido al tercio distal de la pantorrilla.

EDEMA: En el sitio de la lesión, siendo moderado.

CLAUDICACION: Se presenta en todos los casos, con dificultad para la marcha.

MOVILIDAD: Incapacidad para la flexión plantar, e incapacidad para pararse de puntas.

PALPACION: Se palpa una depresión o hueco en el tendón calcáneo, signo del "hachazo".

SIGNO DE THOMPSON: Se explora con el paciente en posición de rodillas o en decúbito ventral, con la pierna o el pie fuera de la mesa de exploración, el explorador oprime con su mano la pantorrilla, si el tendón calcáneo está íntegro se aprecia flexión plantar, en este caso el signo es negativo. Por el contrario si al realizar maniobra el pie no se mueve esto indica que el tendón está roto y el signo es positivo.

Termino Terminal del Dr. De la Fuente.

Con el paciente en decúbito ventral, bajo los efectos del bloqueo peridural; con o sin isquemia, con antisepsia de la región a intervenir y el pie en posición de equino, se inicia qx. mediante incisión longitudinal posterior de aprox. 12 cms., con ligera desviación hacia medial distalmente en la zona de inserción del tendón en el calcáneo, se disecciona por planos siguiendo la dirección de la incisión inicial, se localiza la ruptura del tendón, se incide el paratendón longitudinalmente, se regularizan los bordes de los cabos del tendón lesionado, se realizan dos suturas con súrgete anclado utilizando Vicryl de 1-0 en cada cabo del tendón tomando todo el espesor, desde el segmento sano hasta salir por la luz del borde lesionado. En cabo proximal se realiza súrgete anclado de proximal a distal, tomando de la línea media del tendón al borde medial, y otro súrgete de la línea media al borde lateral; la misma maniobra se realiza en el cabo distal, iniciando de distal a proximal e igualmente saliendo por la luz. Las suturas formadas se anudan al mismo tiempo manteniendo el pie en equino, y se refuerzan con puntos de Nylon 3-0 en la unión de los cabos. Se sutura paratendón con Vicryl 2-0 mediante puntos simples para cubrir adecuadamente el tendón, a continuación se afronta tejido graso con puntos de Vicryl 2-0, y se cierra piel con Nylon 3-0, cuidando de no dejar muy tensa la piel y evitar complicaciones con la misma. Se cubre la herida Qx. con gasas estériles y vendaje elástico, por ultimo se coloca férula anterior corta en equino.

El tiempo estimado de cirugía con esta técnica es de 40-50 minutos.

En un porcentaje mínimo de pacientes se utilizaron las siguientes técnicas:

- Técnica de Krakow.
- Técnica de Lynn.
- Técnica de Lindholm.

Desde el primer día posquirúrgico el paciente inicia su rehabilitación movilizándose fuera de cama con muletas, así como movilización activa de los dedos del pie. A la cuarta semana se cambia la posición de la férula, de la posición inicial en equino de la férula anterior, a una posición neutra de 90 grados mediante uso de una férula posterior. Al inicio de la séptima semana se retira la férula y se inician movimientos activos de flexión y extensión del tobillo. A partir de la novena semana se indica apoyo del 50% del peso corporal asistido con uso de muletas y utilizando calzado con tacón. A partir de la 12ª semana se pueden realizar actividades deportivas como correr pero se excluyen los deportes de alta energía y los de salto.

10.- Juha I. Jaakkola,M.D., James L. Beskin,M.D., Letha H. Griffith,M.D.; George Cernansky,P.T.
Early Ankle Motion After Triple Bundle Technique Repair vs. Casting for Acute Achilles Tendon Rupture.
Foot and Ankle International. 2001.

IV.-MATERIAL Y METODOS.

Tipo de estudio:

Es un estudio de tipo observacional, prospectivo, longitudinal, descriptivo, comparativo.

Universo de trabajo:

Un total de 22 pacientes, con un rango de edad de 28-65 años, con diagnóstico de ruptura aguda del tendón de Aquiles, atendidos en el Hospital General Tacuba del ISSSTE, de Enero 2004 – Abril 2005, y los cuales se dividieron en 2 grupos, un grupo estudio de 9 pacientes tratados quirúrgicamente mediante plastia sin isquemia, y un grupo control de 13 pacientes tratados quirúrgicamente mediante plastia con isquemia (uso de torniquete neumático). El promedio de edad fue de 41.8 años, con 15 pacientes del sexo masculinos y 7 del sexo femenino. Se informo a los pacientes del estudio y se obtuvo su consentimiento.

A los 9 pacientes del grupo estudio se les realizo plastia sin uso de isquemia.

A los 13 pacientes del grupo control se les coloco torniquete neumático en el muslo de la extremidad lesionada durante el procedimiento quirúrgico, y se insufló a una presión de 250 mmHg. Se inflaba inmediatamente antes de iniciar la cirugía y se retiraba al terminar de suturar la piel y cubrir la herida quirúrgica.

Los criterios de exclusión para este estudio fueron:

- a) Ruptura inveterada (no reciente) del tendón de Aquiles.
- b) Patología previa en el tendón de Aquiles.
- c) Trombosis venosa profunda.
- d) Reruptura del tendón de Aquiles durante el estudio.
- e) Enfermedad metabólica.
- f) Enfermedades de la colágena.

Los pacientes se distribuyeron de manera aleatoria, no hubo ningún criterio en especial para la selección de los pacientes en cuanto al tratamiento quirúrgico que recibieron (con o sin isquemia).

Se utilizaron suturas PDS, Vicryl 1-0 y Nylon para la plastia del tendón, y estas fueron seleccionadas con toda libertad por los cirujanos.

Se utilizaron diversas técnicas quirúrgicas pero predominantemente la del Dr. De la Fuente, y la de Krakow, estas también fueron seleccionadas libremente por los cirujanos.

Posterior a la cirugía la mayoría de los pacientes fueron inmovilizados con una férula anterior corta en equino o una bota corta de yeso en equino de acuerdo a la experiencia del cirujano.

V.-ANÁLISIS DE RESULTADOS.

Se estudiaron 22 pacientes en el Hospital General Tacuba del ISSSTE, con diagnóstico de ruptura aguda del tendón de Aquiles, los cuales fueron tratados quirúrgicamente. Se dividieron en 2 grupos, un grupo estudio de 9 pacientes tratados mediante plastia sin isquemia con técnica termino-terminal, y un grupo control de 13 pacientes tratados mediante plastia con uso de isquemia e igualmente con técnica termino-terminal.

Quince pacientes fueron del sexo masculino y 7 del sexo femenino, entre 28 y 65 años de edad, con un promedio de edad de 41.8 años. En el grupo de pacientes operados sin isquemia hubo 5 mujeres y 4 hombres, con un promedio de edad de 43.7 años; en el grupo de pacientes operados con isquemia hubo 2 mujeres y 11 hombres, con un promedio de edad de 40.4 años.

En 12 de los pacientes la ruptura se llevo a cabo al realizar actividad deportiva, en 6 al bajar escaleras, en 2 al subir escaleras, 1 al sufrir caída, y uno más al realizar actividad de la vida diaria.

El diagnóstico de la ruptura aguda del tendón calcáneo se realizó en base al antecedente de trauma o esfuerzo al realizar actividad física o deportiva, sintomatología y exploración física.

La sintomatología presentada con mayor frecuencia fue:

- a) Dolor en el talón al realizar la deambulaci3n.
- b) Limitaci3n funcional para la marcha.

Los signos encontrados con mayor frecuencia fueron:

- a) Limitaci3n total o parcial para la flexi3n plantar.
- b) Marcha claudicante.
- c) Imposibilidad para pararse de puntas con la extremidad lesionada.
- d) Signo de Thompson positivo.
- e) Signo del hachazo positivo.
- f) Equimosis en el sitio de la lesi3n.

El tiempo quirúrgico en los pacientes a los que se les realizo plastia sin isquemia tuvo un rango de entre 45-55 minutos, con un tiempo promedio de 48.4 minutos.

El tiempo quirúrgico en los pacientes a los que se les realizo plastia con isquemia fue de entre 45-56 minutos, con un promedio de 47.9 minutos. El tiempo de isquemia fue de entre 50-61 minutos, con un promedio de 52.9 minutos.

El sangrado en el grupo de pacientes operados sin isquemia fue mínimo (menos de 20 ml) no interfiriendo de manera importante durante el procedimiento en relación a dificultad técnica o prolongación del tiempo quirúrgico.

Se excluyeron del estudio a 2 pacientes, los cuales habían sido tratados mediante plastia con isquemia, debido a que durante su seguimiento presentaron una reruptura debido a una nueva caída. Uno de ellos al mes de haber sido operado, y el otro a los 2 meses de su plastia inicial.

Se utilizaron diversas técnicas quirúrgicas, pero predominantemente la del Dr. De la Fuente y la de Krackow, las cuales fueron libremente escogidas por los cirujanos.

Solo un paciente del grupo tratado mediante plastia sin isquemia presentó complicación (Complicación mayor), la cual consistió en sufrimiento de la piel y dehiscencia de la herida, con posterior pérdida de la cubierta cutánea y exposición del tendón. Este paciente se valoro por el servicio de cirugía plástica, los cuales le realizaron un cierre tardío evolucionando favorablemente.

No se presento ninguna complicación en el grupo de pacientes tratados mediante plastia con uso de isquemia.

Los pacientes a los cuales se les realizó plastia sin isquemia presentaron una mejor evolución clínica posquirúrgica inmediata, con menos dolor y edema, no presentaron formación de hematomas en la zona de la herida quirúrgica, no manifestaron parestesias en la zona, y presentaron una mejor rehabilitación posquirúrgica inmediata.

En el grupo de pacientes tratados quirúrgicamente con isquemia se aprecio lo siguiente en relación a su evolución clínica posquirúrgica inmediata: 5 de ellos presentaron dolor importante, 4 presentaron edema, 4 de ellos manifestaron parestesias, 3 presentaron hematoma en el sitio de la herida, y no se presento dehiscencia de la herida quirúrgica; las parestesias fueron temporales y no se presento daño neurológico permanente.

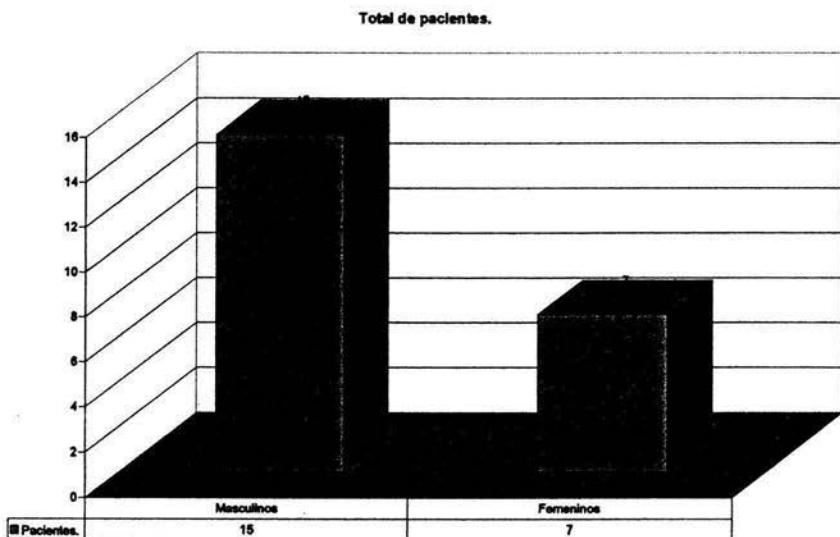
Los pacientes permanecieron como promedio dos días en el hospital; Al siguiente día de la cirugía iniciaron movilización fuera de cama con muletas, flexo extensión de la rodilla y movilización activa de los dedos del pie.

A excepción del paciente que presento la complicación, todos los demás pacientes presentaron buena evolución funcional, con un rango de movimiento normal de 15° de dorsiflexión y 45° de flexión plantar a las 7 semanas.

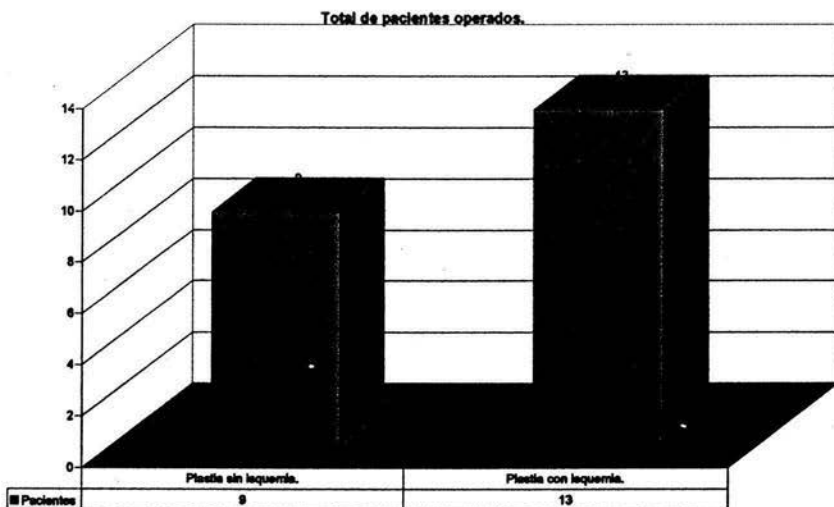
Los datos se obtuvieron de su seguimiento intrahospitalario, y revisión en la consulta externa de ortopedia.

Los datos obtenidos se organizaron en base de datos Excel.

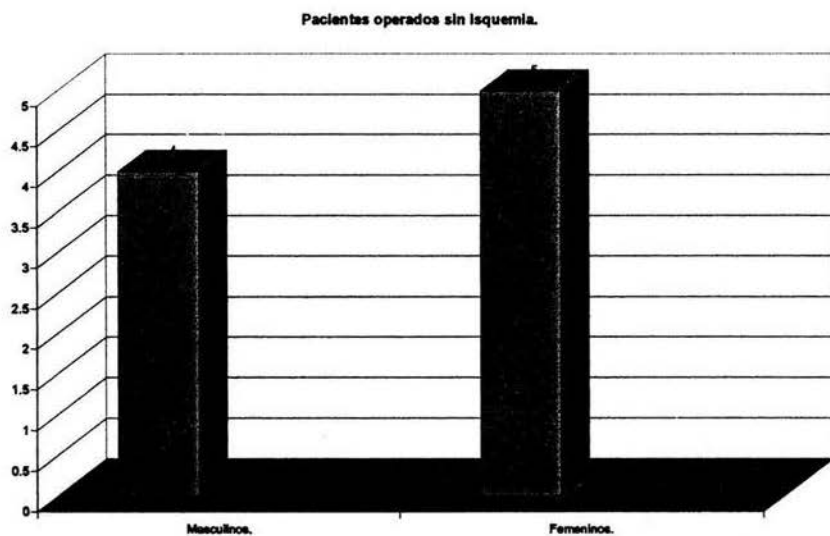
El manejo estadístico se efectuó de acuerdo con las características de las variables consideradas. En el caso de variables categóricas se describieron en el término de proporciones. Las variables continuas se describieron como promedios y desviaciones estándar. La comparación de promedios se efectuó mediante fórmula de "t" de student.



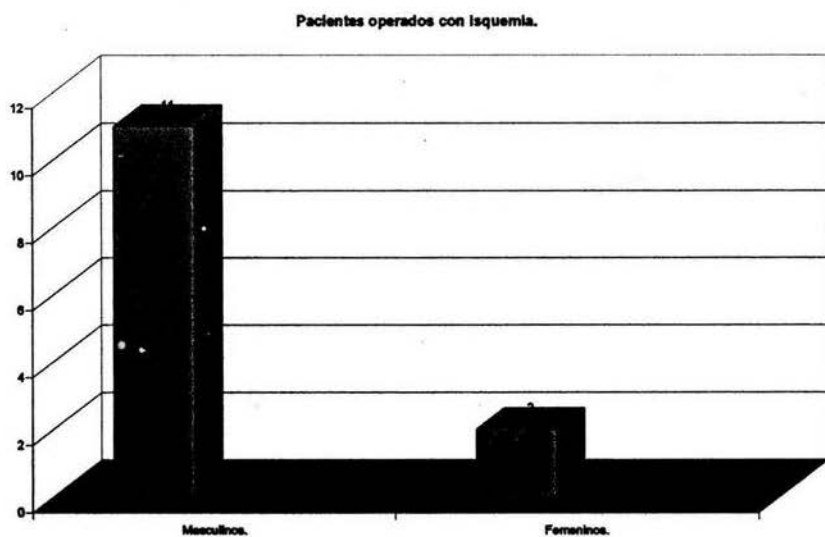
Gráfica 1. Total de pacientes masculinos y femeninos incluidos en el estudio.



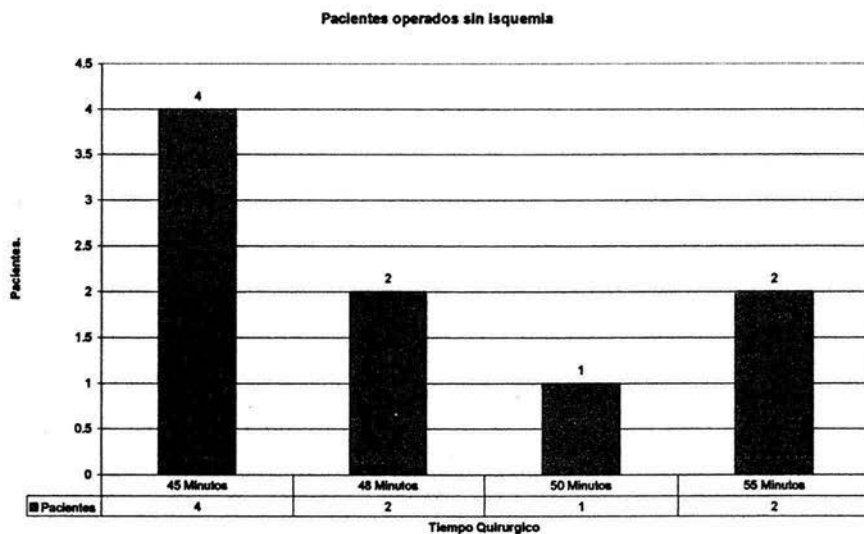
Gráfica 2. Total de pacientes operados con isquemia y sin isquemia.



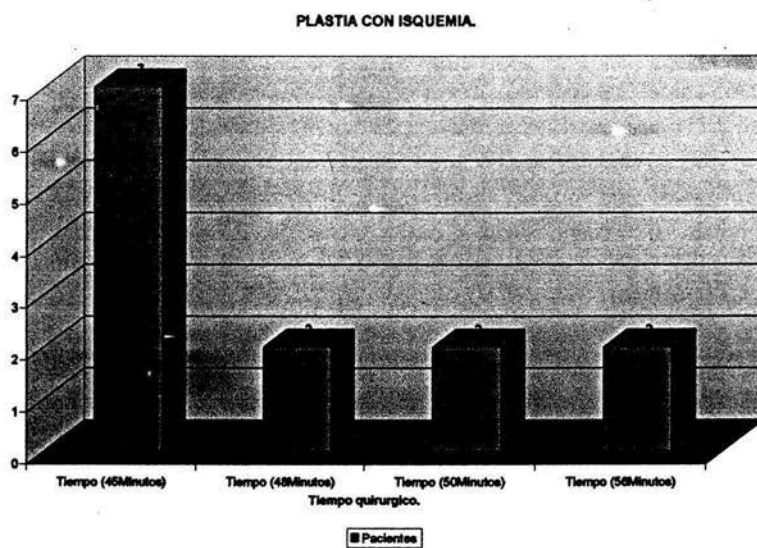
Grafica 3. Distribución por sexo de los pacientes operados sin isquemia: 4 hombres y 5 mujeres.



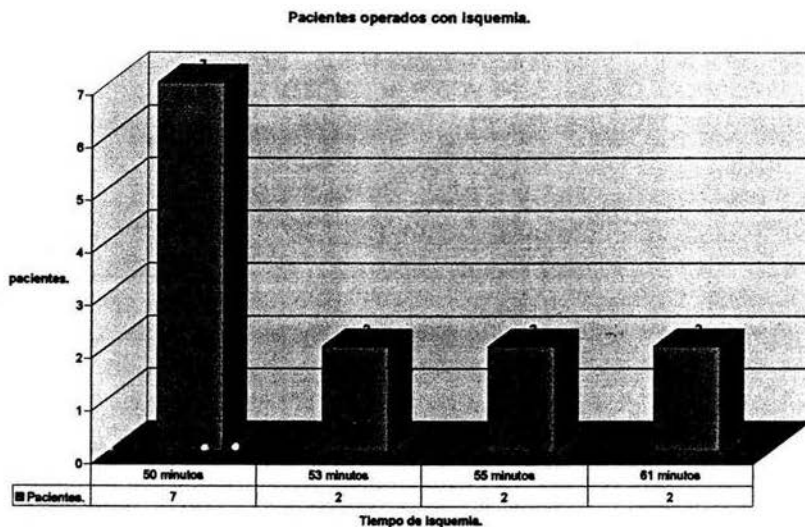
Grafica 4. Distribución por sexo de pacientes operados con isquemia: 11 hombres y 2 mujeres.



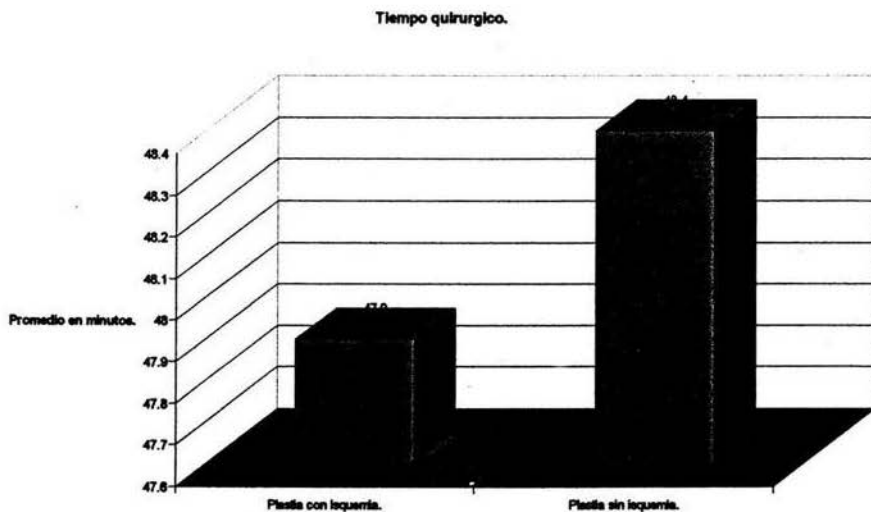
Grafica 5. Distribución por tiempo quirúrgico de los pacientes operados sin isquemia.



Grafica 6. Distribución por tiempo quirúrgico de los pacientes operados con isquemia.



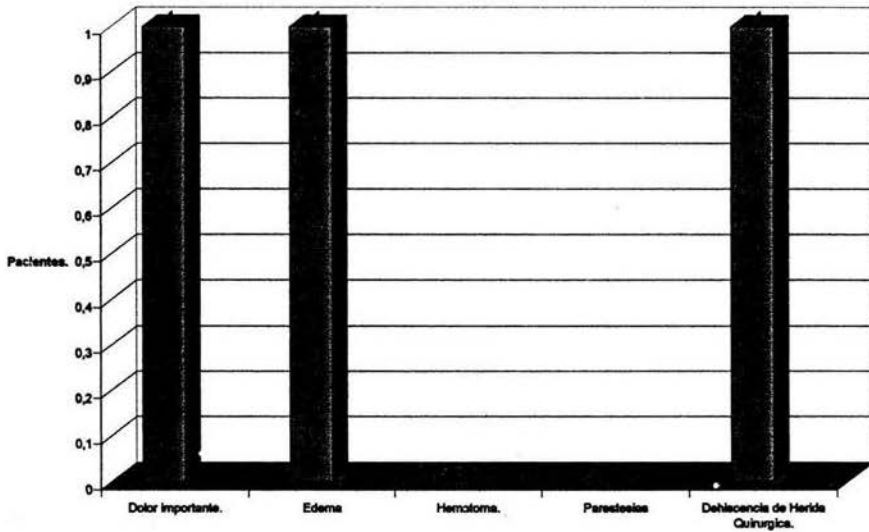
Grafica 7. Distribución por tiempo de Isquemia.



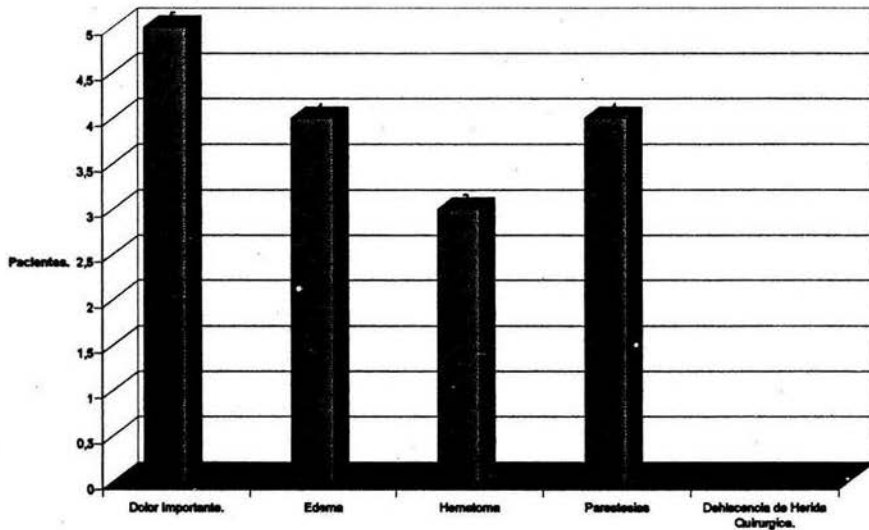
Grafica 8. Tiempo quirúrgico promedio de los pacientes operados con isquemia y sin isquemia:

- Plastia con isquemia: 47.9 minutos en promedio.
- Plastia sin isquemia: 48.4 minutos en promedio.

Evolución Posquirúrgica Inmediata.



Grafica 9. Evolución Posquirúrgica Inmediata de los pacientes operados mediante Plastia Sin Isquemia.



Grafica 10. Evolución posquirúrgica Inmediata de los pacientes operados mediante Plastia Con Isquemia.

ESTA TESIS NO DEBE
SALIR DE LA BIBLIOTECA

Se evaluó desde su estancia intrahospitalaria y posteriormente los pacientes fueron citados cada tres semanas a la consulta externa de Ortopedia, en donde se les valoraba clínicamente y se les daba indicaciones específicas de acuerdo al programa de tratamiento y rehabilitación funcional postoperatoria.

Criterios de inclusión en la valoración:

- a) Dolor.
- b) Edema.
- c) Retardo en la cicatrización de la herida quirúrgica.
- d) Alteración de la sensibilidad.
- e) Dehiscencia de herida quirúrgica.
- f) Infección de herida quirúrgica.
- g) Limitación importante a la movilidad pasiva.
- h) Limitación para la flexión y extensión activa del tobillo.
- i) Incapacidad para pararse de puntas.

XVII.- CONCLUSIONES.

1.-El uso de un torniquete en muslo (isquemia) es gobernado por la preferencia individual del cirujano. Existen sin duda riesgos y beneficios asociados con el uso de un torniquete arterial. Los riesgos son bajos en un paciente saludable teniendo un procedimiento corto, pero elevados en un paciente anciano con comorbilidad, tales como enfermedad vascular periférica o hipertensión. Los riesgos son también elevados con largo tiempo del torniquete y elevada presión del torniquete. El uso de manguito de isquemia en cirugía ortopédica proporciona un campo quirúrgico exangüe y unas condiciones quirúrgicas óptimas; sin embargo no esta exento de efectos perjudiciales en el intra y en el postoperatorio en forma de dolor, debilidad muscular, lesión neurológica o trombosis venosa profunda.

2.-Se demostró que el realizar una plastia quirúrgica sin uso de isquemia no prolonga el tiempo quirúrgico, ni tampoco representa una mayor dificultad técnica para el cirujano en relación a la plastia tradicional con uso de isquemia.

3.-El sangrado que se presenta durante el procedimiento quirúrgico es mínimo.

4.-Los pacientes a los cuales se les realizó plastia sin uso de isquemia presentaron una mejor evolución clínica posquirúrgica inmediata, ya que refirieron menos dolor, presentaron mínimo edema, no presentaron formación de hematomas en el sitio quirúrgico, no refirieron parestesias, y presentaron una pronta rehabilitación posquirúrgica inmediata.

5.-Se obtiene una mejor evolución clínica posquirúrgica inmediata en los pacientes a los cuales se le realiza una reparación quirúrgica del tendón de Aquiles sin uso de isquemia, esto debido a que no se interrumpe la ya de por sí precaria circulación sanguínea del tendón de Aquiles, tejido celular subcutáneo y piel de la región contigua; así mismo se evita la formación de hematomas ya que se tiene un control del sangrado.

7.-La compresión ejercida por el manguito de isquemia utilizado durante la cirugía se ha descrito como un factor implicado en la génesis del dolor postoperatorio.

8.-No se encontraron en la literatura estudios semejantes al realizado, motivo por el cual consideramos que es de gran interés y esperamos sea un estímulo para que futuras generaciones continúen con investigaciones relacionadas al tema.

VII.-BIBLIOGRAFÍAS.

- 1.-Actualización en Cirugía Ortopédica y Traumatológica.
Fisiología y reconstrucción de los tejidos blandos.
Masson 1997.
- 2.-Justin Lim, M.R.C.S.; Rakesh Dalal F.R.C.S.
Percutaneous vs. Open Repair of the Ruptured Achilles Tendon-A prospective
Randomized Controlled Study.
Foot and Ankle International. 2001.
- 3.-Richard G.H. Wallace, MCH, MD,FRCS, Ingrid E.R. Traynor, MPHIL, W.
George Kernohan, PHD.
Combined Conservative and Orthotic Management of Acute Ruptures of the
Achilles tendon.
The Journal of Bone and Joint Surgery. 2004
- 4.-Jens Nestorson, Tomas Movin, Michael Möller and Jon Karlsson.
Function after Achilles tendon rupture in the elderly.
Acta Orthop Scand 2000;71 (1):64-68.
- 5.-Ari Pajala, MD, Jarmo Kangas, MD, Pasi Ohtonen, MSC, and Juhana
Leppilähti, MD, PHD.
Rerupture and Deep Infection Following Treatment Of Total Achilles Tendon
Rupture.
The Journal of Bone and Joint Surgery. 2002.
- 6.-Mathieu Assal, MD, Maximilien Jung, MD, Richard Stern, MD, Pascal
Rippstein, MD, Marino Delmi, MD, and Pierre Hoffmeyer, MD.
Limited Open Reparation Of Achilles Tendon Ruptures
The Journal of Bone and Joint Surgery. 2002.
- 7.-Chaitanya S. Mudgal, MD.*, Tamara L. Martín, MD.*, Michael G. Wilson, MD.*
Reconstruction of Achilles Tendon Defect with a Free Quadriceps Bone Tendon
Graft without Anastomosis.
Foot and Ankle International. 2000.
- 8.-Aryn Haji, MA., M.B.B.Chir, M.R.C.S.*; Arun Sahai, B.Sc.(Hons),
M.B.B.S., M.R.C.S.*; Andrew Symes, B.Sc.(Hons).
Percutaneous Versus Open Tendo Achillis Repair.
Foot and Ankle International. 2000.
- 9.-Ottmar Gorschewsky, M.D.*; Martin Pitzl, M.D.*; Andrej Pütz, M.D.*; Andreas
Klakow, M.D.*; Wolfram Neumann, M.D.
Percutaneous Repair of Acute Achilles Tendon Rupture.
Foot and Ankle International. 2004.

10.-Juha I. Jaakkola,M.D., James L. Beskin,M.D., Letha H. Griffith,M.D.; George Cernansky,P.T.

Early Ankle Motion After Triple Bundle Technique Repair vs. Casting for Acute Achilles Tendon Rupture.

Foot and Ankle International. 2001.

11.-Juha I. Jaakkola, M.D.*; William C. Hutton, D.Sc., James L. Beskin, M.D.; and Gregory P. Lee, M.D.

Achilles Tendon Rupture Repair: Biomechanical Comparison of the Triple Bundle Technique versus the Krakow Loop Technique.

Foot and Ankle International. 2000.

12.-Kari Kauranen, Ph.D.; Jarmo Kangas, M.D.; Juhana Leppilahti, M.D., Ph.D.

Recovering Motor Performance of the Foot After Achilles Rupture Repair: A Randomized Clinical Study about Early Functional Treatment vs. Early Immobilization of Achilles Tendon in Tension.

Foot and Ankle International. 2002.

13.-R.D. Lockhart., G.F. Hamilton., F.W. Fyfe. Anatomia Humana, Pág. 251. Nueva editorial Interamericana.

14.-Campbell Cirugía Ortopédica 10ª. Edición.

15.-Physiology. www.achillestendon.com

16.-David Y Lin Department of orthopedics Surgery, Campbell clinic.

www.e-medicine.com Achilles Tendon Rupture.

17.-Peter Brukner. MD., Karim khan MD., Jill L Cook MD.

Histology. www.clinicalsportsmedicine.com

18.- Francisco Pastrana García, Jorge Olivares Gutiérrez, Juan Reyes García, Vera Eugenia Galaviz Ibarra, José Antonio Enríquez Castro, Atanasio López Valero, Pedro Antonio Bravo Bernabé. Ruptura Crónica del tendón de Aquiles. Tratamiento quirúrgico. Acta Ortopédica Mexicana; 17(2): Mar.-Abril 94-100.