

11246

UNIVERSIDAD AUTONOMA DE MÉXICO.

FACULTAD DE MEDICINA
DIVISIÓN DE ESTUDIOS DE POSTGRADO.

HOSPITAL DE ESPECIALIDADES "DR ANTONIO FRAGA MOURET"
CENTRO MEDICO NACIONAL LA RAZA.
INSTITUTO MEXICANO DEL SEGURO SOCIAL.

CÁNCER DE PRÓSTATA DIAGNOSTICADO POR BIOPSIA TRANSRECTAL
GUIADA POR ULTRASONIDO.
EXPERIENCIA EN DOS AÑOS

PARA OBTENER EL TITULO DE UROLOGO

PRESENTA :

DR LECHUGA BARRON ARNULFO..

MEXICO DF

2006

0347936



Universidad Nacional
Autónoma de México



UNAM – Dirección General de Bibliotecas
Tesis Digitales
Restricciones de uso

DERECHOS RESERVADOS ©
PROHIBIDA SU REPRODUCCIÓN TOTAL O PARCIAL

Todo el material contenido en esta tesis esta protegido por la Ley Federal del Derecho de Autor (LFDA) de los Estados Unidos Mexicanos (México).

El uso de imágenes, fragmentos de videos, y demás material que sea objeto de protección de los derechos de autor, será exclusivamente para fines educativos e informativos y deberá citar la fuente donde la obtuvo mencionando el autor o autores. Cualquier uso distinto como el lucro, reproducción, edición o modificación, será perseguido y sancionado por el respectivo titular de los Derechos de Autor.

CÁNCER DE PRÓSTATA DIAGNOSTICO POR BIOPSIA TRANSRECTAL GUIADA POR ULTRASONIDO.

EXPERIENCIA EN DOS AÑOS EN EL HOSPITAL DE ESPECIALIDADES "DR ANTONIO FRAGA MOURET"

CENTRO MEDICO NACIONAL LA PAZ
INSTITUTO MEXICANO DEL SEGURO SOCIAL.



~~DR JESUS ARENAS OSUNA, EDUCACION E INVESTIGACION MEDICAS~~
JEFE DE LA DIVISION DE EDUCACION E INVESTIGACION MEDICAS

[Large handwritten signature]



DR: ROBERTO VECA SERRANO.
JEFE DE SERVICIO Y TITULAR DEL CURSO UNIVERSITARIO EN UROLOGÍA.

CONSEJO DE ESPECIALIZACIÓN
COMITÉ DE ESTUDIOS DE POSGRADO
FACULTAD DE MEDICINA
UNAM

[Handwritten signature]

[Handwritten signature]

DR: LECHUGA BARRÓN ARNULFO.
MEDICO RESIDENTE DE UROLOGÍA.

Autorizo a la Dirección General de Bibliotecas de la UNAM a difundir en formato electrónico e impreso el contenido de mi trabajo recepcional.
Número de registro:

NOMBRE: Lechuga Barrón Arnulfo

FECHA: 20 - Sept - 05

FIRMA: [Signature]

**ESTA TESIS NO SALE
DE LA BIBLIOTECA**

INDICE

Agradecimientos.....	04
Resumen.....	05
Antecedentes Científicos.....	11
Material y Método.....	12
Resultados.....	17
Discusión.....	19
Conclusiones.....	19
Bibliografía.....	22

DEDICATORIA Y AGRADECIMIENTOS :

A MI MADRE: Gracias por tu apoyo y amor: ocupas un lugar muy especial en mi corazón.

A MI PADRE: Tu enseñanza principal: esfuerzo, constancia, trabajo y dedicación me han permitido alcanzar esta meta.

A MIS HERMANOS: Son mi orgullo y razón para continuar adelante. Sin su apoyo no lo habría logrado.

FIDEL Y CONSUELO: verdadero ejemplo de: Tolerancia, amor, paciencia, perseverancia, constancia, y respeto. No tengo palabras para agradecer todo lo que hemos compartido. Mil Gracias.

A MIS MAESTROS: Por tolerar mis imprudencias, y permitirme aprender de sus grandes experiencias, fracasos y virtudes. Mi admiración por siempre.

A MI ESPOSA: Verdadero ejemplo de sacrificio, perseverancia, amor, calidez, paciencia y comprensión. Por todas esas noches de desvelo, de paciencia y de comprensión y por justificar mis ausencias. Gracias vida mía, té amo.

Mil gracias por ser mi impulso para continuar hasta concluir con mi sueño ser Urólogo.

DANIELA Y EMMANUEL: Por que cada día al ver su desarrollo y sus sonrisas, hacen que todo mi entorno se llene de felicidad y me proporcionan fuerzas para seguir adelante con fe de un futuro cada vez mejor.

RESUMEN .

CÁNCER DE PRÓSTATA DIAGNOSTICADO POR BIOPSIA TRANSRECTAL GUIADA POR ULTRASONIDO. EXPERIENCIA EN 2 AÑOS

Objetivo: Determinar la frecuencia de cáncer de próstata detectada por biopsia transrectal guiada por ultrasonido.

Material y Método: diseño: Retrospectivo, transversal, descriptivo, observacional, abierto del 01 de enero 2003 – al 31 de diciembre 2004 en el departamento de Urología del HECMR se revisó el archivo clínico, se registraron los egresos de pacientes con Diagnóstico de Cáncer de próstata a quienes se les incluyó en su protocolo de estudio la biopsia guiada por ultrasonido.

Del expediente clínico se analizó la edad, diagnóstico clínico, reporte de histopatológico definitivo, reporte de antígeno prostático en ng/ml, hallazgos ultrasonográficos y etapificación de acuerdo con TNM y Gleason, así como la morbilidad.

Análisis de datos: T Student, estadística descriptiva.

Resultados: Se realizaron 195 biopsias transrectales guiada por ultrasonido para diagnóstico de Cáncer de próstata. En la que se capturo una frecuencia de cáncer en biopsia transrectal de 51%(100 casos), Gleason mas frecuente moderadamente diferenciado 5-7 (45 casos) y TNM mas frecuente T2 (40 casos).

Conclusiones. La biopsia transrectal guiada por ultrasonido es un método ideal para realizar diagnostico temprano en pacientes con sospecha bioquímica de cáncer de próstata (antígeno prostático de 4-10 ng/ml) y de esta manera incidir de manera directa en el tipo de tratamiento que recibirá el paciente

Palabras clave. Biopsia transrectal guiada por ultrasonido, cáncer de próstata.

SUMMARY

CANCER OF PROSTATE DIAGNOSED BY BIOPSY TRANSRECTAL GUIDED BY ULTRASOUND. EXPERIENCE IN 2 YEARS

Objetivo: Determine the frequency of cancer of prostate detected by biopsy transrectal guided by ultrasound.

Material and Method: Design: Retrospective, transverse, descriptive, observational, opened of January 01, 2003 - on December 31, 2004 in Urology Department of the HECMR the clinical file was checked, the patients' expenditures were registered by Diagnosis of Cancer of prostate to whom they the biopsy guided by ultrasound was included in his, protocol of study.

Of the clinical process I analyze the age, clinical diagnosis, report of histopathologic definitively report of prostate antigen in ng/ml, finds ultrasonography and etapificación in agreement with TNM and Gleason, as well as the morbidity.

Analysis of information: T Student, descriptive statistics.

Results: 195 biopsies were realized transrectal guided by ultrasound for diagnosis of Cancer of prostate. In that I capture a frequency of cancer in biopsy transrectal of 51 % (100 cases), frequent Gleason , moderate differentiated 5-7 (45 cases) and frequent TNM T2 (40 cases).

Conclusions. The biopsy transrectal guided by ultrasound is an ideal method to realize early diagnosis in patients with biochemical suspicion of cancer of prostate (prostate antigen of 4-10 ng/ml) and hereby to affect in a direct way in the type of treatment that the patient will receive

Words fix. Biopsy transrectal guided by ultrasound, cancer of prostate.

ANTECEDENTES CIENTÍFICOS:

El cáncer de próstata es actualmente, la segunda causa de muerte por cáncer en el mundo Occidental. En los Estados Unidos, la mortalidad anual promedio por cáncer de próstata, en el periodo de 1970 a 1994, fue de 523,854 para una tasa de 22.01 por 100,000 años/persona en población blanca y de 99011 para una tasa de 47.21 por 100,000 años/persona en población negra. La mortalidad ajustada por edad se estableció en 22.7 muertes por 100,000 hombres y la incidencia de 75.3 casos por 100 000 hombres. Para el año 2001 se estimaron 198,000 nuevos casos, con 31 500 muertes por cáncer de próstata en los Estados Unidos. Para una población total en el año 2000 de 282,338,631 habitantes (1) En México, una revisión de 8000 estadios patológicos. El cáncer de próstata representa el 11% de todas las neoplasias. (Después del cáncer de piel y del cáncer cérvicouterino). En varones representa el 25% de todas las neoplasias, siendo la más frecuente.

En nuestro país con una población total en el año 2000 de 100,349,766 habitantes. Con cifras anteriores, esperaríamos un máximo aproximado de 70,369 nuevos casos de cáncer de próstata (2). Para la región occidente del Instituto Mexicano del Seguro Social que es área atendida por el Hospital de Especialidades "DR Antonio Fraga Mouret " con una población adscrita de 8,553,945 que representa el 62% de la población, esperaríamos también con base a las cifras anteriores, aproximadamente 4051 nuevos casos de cáncer de próstata por año (2). La prevalencia del cáncer de próstata en autopsias es de 30 – 40% en hombres de la 6ta a 9na décadas de la vida. El 1.05% de la población total lo expresara clínicamente.

Los hombres mayores de 50 años para 1985. tuvieron 9.51% de probabilidades de tener un cáncer clínicamente manifiesto y de 2.89% de posibilidades de morir por dicha causa (3).

La disponibilidad y utilización de la determinación de antígeno prostático específico y toma de biopsia transrectal de próstata guiada por ultrasonido permitió que el diagnóstico de cáncer se realice 5 – a 10 años antes, lo que ha conducido a una frecuencia mayor de cáncer diagnosticado por primera vez, en etapas más tempranas mejorando el pronóstico para pacientes con cáncer localizado (t1-t2, n0, m0) (3). Conforme se mejora el conocimiento de la historia natural del cáncer de la próstata y se estandarizan los criterios para definir el tipo de enfermedad y su evolución ajustados por grupos de edad tomando en cuenta la comorbilidad, el resultado de las diversas formas de tratamiento brinda mayor certidumbre (4).

Ultrasonografía de próstata y biopsia transrectal:

El ultrasonido transrectal se encuentra disponible desde hace más de 25 años.(5). En 1955, Wild y Reid presentaron un scanner transrectal diseñado para el diagnóstico de enfermedades rectales. Takahashi y Oruchi en 1963 desarrollaron un scanner para imágenes prostáticas para aplicación clínica. Watanabe en 1971 obtuvo las primeras imágenes ecográficas de la próstata por vía transrectal con aplicación clínica. En 1973 Resnick introdujo el método en los Estados Unidos al mismo tiempo Hallemans y Squassabia reportaron importantes resultados en Europa con la aplicación del ultrasonido transrectal. En 1980 Harada aplica la escala de grises a las imágenes de ultrasonido transrectal con utilidad para biopsiar las imágenes ultrasonográficas sospechosas de cáncer prostático.

Gammelgaard y Holm utilizan un scanner para uso transrectal y transuretral (5). Desde entonces este procedimiento ha experimentado un rápido progreso tecnológico utilizándose actualmente transductores de frecuencia de 7- 7.5 Mhz, múltiplanares y con canal de biopsia integrados que generan imágenes de alta calidad y permiten múltiples biopsias con

escasa molestia para el paciente (5) .

La generación de ecografía transrectal mas la determinación del antígeno prostático en estudio de pacientes con síndrome prostático ha provocado un aumento espectacular en el diagnostico de cáncer de próstata localizado y por consecuencia mayor número de pacientes sometidos a prostatectomía radical (6,7,8) .

El ultrasonido transrectal revoluciono la habilidad para examinar la próstata. Su principal uso es para evaluar pacientes con sospecha de cáncer de próstata. Es un procedimiento realizado en conjunto con toma de biopsias, es rápido, bien tolerado, de escasa morbilidad y ambulatorio provee excelente visualización de la próstata, vesículas seminales y excelente visualización de los procesos patológicos que afectan a estas estructuras. (9) .

Es de suma importancia familiarizarse con la anatomía ecográfica tanto normal como patológica de la próstata por vía transrectal actualmente el modelo anatómico de Mac Neal se acepta como tal para la imágenes ultrasonograficas (10). En este modelo se distinguen 3 zonas glandulares (periférica, central, transicional) y una zona no glandular (estroma fibromuscular anterior) y es utilizado para interpretar las imágenes generadas por la ecografía transrectal. (11,12). La próstata presenta un diámetro transverso de 35-40 mm y antero posterior de 15- 25 mm la distancia cuello vesical ápex oscila entre 25-35 mm y el volumen prostático es de 15- 20 ml (13-14) . La próstata esta rodeada por tejido adiposo que la separa de las estructuras adyacentes como recto, musculatura de pelvis y sínfisis de pubis este tejido adiposo se observa en el ecograma como una banda periprostática de alta reflectividad ecogénica denominada ecograma capsular. Desde la aparición de los transductores de 7.5 Mhz ha sido posible conocer la estructura ecográfica interna de la próstata, la reflectividad ecográfica de cada zona prostática depende de la relación estroma-

glándula (15,16).

Indicaciones para uso de ultrasonido transrectal:

1. Anormalidad en tacto rectal.
2. Aumento de antígeno prostático mayor a 4 ng / dl.
3. Sintomatología obstructiva baja con síntomas constitucionales sugerentes de metástasis de carcinoma prostático.
4. Evaluación de infecciones de vías urinarias complicadas
- 5.- Infertilidad.
- 6.- Edad. (50 años – 70 años).

La lesión sonográfica más frecuente en pacientes con sospecha de cáncer de próstata es a nivel de la zona periférica. Y esta caracterizada por lesiones hipoecoicas ya que el 59 – 76% de los tumores de la próstata son hipoecoicos con respecto al resto de la zona periférica (16). Estas lesiones pueden ser mas o menos redondeadas (nódulos) o tener una forma irregular (áreas) y pueden afectar toda la zona periférica de un lóbulo y afectar también la zona transicional . A mayor grado tumoral mas hipoecoica es la lesión. La incidencia de cáncer en los nódulos hipoecoicos varia de 11- 69% (17). Se ha determinado que en hombres con examen rectal normal y de acuerdo a los niveles de antígeno prostático específico, la probabilidad de presentar cáncer es de 12-23% con antígeno de 2,5-4,0 ng/dl; 25% con antígeno de 4,1-10,0 ng/dl; y >50% con antígeno >10 ng/dl.

De acuerdo a la ecogenicidad de la próstata se puede calcular el porcentaje de positividad de cáncer:

Ecogenicidad:	% de positividad.
Hipoecoica	70-95%

Isoecoica	5-25%
Hiperecoica	1-10%

En ocasiones el nódulo hipoecoico presenta en su interior áreas hiperecoicas de distinto tamaño que justifican el termino de lesión ecogénica mixta (17). Solo del 1-2% de los tumores prostáticos se representan como nódulos hiperecoicos.

Hasta el 85.6% de los pacientes con carcinoma prostático tiene anomalías sonográficas y solo el 14.4% se presenta sonográficamente normales. Los hallazgos sonográficos de áreas hipoecoicas en la zona periférica demuestra una sensibilidad para carcinoma del 86%. Como ocurre en otros órganos, existe un gran solapamiento en la imagen ecográfica: la hipertrofia prostática benigna, enfermedad inflamatoria aguda o crónica, infarto, cirugía y biopsia previa son situaciones benignas que pueden simular cáncer al distorsionar la uniformidad de la zona periférica.

El ultrasonido proporciona excelente visualización de la próstata y facilita la toma de biopsias ya que proporciona una separación espacial uniforme de las áreas prostáticas descritas por Mac Neal en 1981 (18,19,20,21,22). Identifica masas prostáticas no palpables y la toma de biopsia de lesiones hipoecoicas sospechosas de cáncer.

El aparato de ultrasonido nos proporciona planos transversos y sagitales y una posibilidad de rotación de 90 grados y alta resolución con decremento de la penetración.

Los cánceres de próstata se clasifican en estadios y grados.

La clasificación por estadios del cáncer de próstata es importante a la hora de elegir la modalidad terapéutica adecuada y de emitir un pronóstico. La más utilizada es la clasificación TNM (estadio de Tumor, Ganglios y Metástasis.)

Clasificación TNM de cáncer de próstata:

T1a: tumor detectado como hallazgo fortuito igual al 5% del tejido resecado.

T1b: mayor al 5% del tejido resecado.

T1c: tumor por sospecha bioquímica.

T2a: tumor que abarca la mitad de un lóbulo o menos.

T2b: tumor más de la mitad de un lóbulo.

T2c: tumor en ambos lóbulos.

T3a: extensión extra capsular uni o bilateral.

T3b: tumor que invade vesículas seminales

T4: tumor fijo que invade estructuras adyacentes, cuello vesical, esfínter externo, recto y pared pélvica.

No: no se demuestra metástasis a ganglios regionales.

N1: metástasis en ganglios regionales.

M0: no hay metástasis a distancia.

M1: metástasis a distancia

Se han descrito varios sistemas de gradación de los que el más conocido es el Gleason que trata de definir los criterios histológicos (distribución y aspecto de las glándulas malignas y grados de anaplasia de las células cancerosas).

La puntuación de Gleason corresponde a:

Bien diferenciados, Gleason 2-4.

Moderadamente diferenciados, Gleason 5-7.

Pobrementemente diferenciados, Gleason 8-10.

MATERIAL Y METODOS :

Objetivo:

Diseño: Retrospectivo, transversal, descriptivo, observacional, abierto.

Características de los casos:

Expedientes y reporte histopatológico de pacientes que fueron enviados al servicio de urología con sospecha de cáncer de próstata para la realización de biopsia transrectal guiada por ultrasonido.

Del expediente clínico se registraron las variables de edad, sexo, valor de antígeno prostático, valores ultrasonográfico del tejido prostático, reporte histopatológico definitivo, clasificación RNM, Clasificación de Gleason

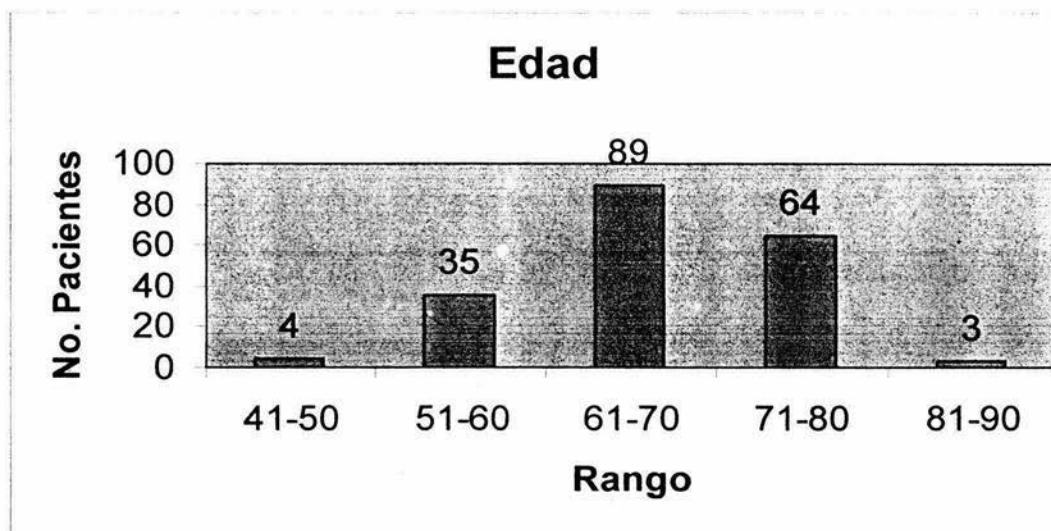
Análisis estadístico: Estadística descriptiva, T. Student

RESULTADOS:

Durante 12 meses, se estudiaron 195 pacientes con diagnóstico clínico de cáncer de próstata a quienes se les realizó biopsia transrectal guiada por ultrasonido.

Por lo que se refiere a la edad, los grupos etéreos más frecuentes se observan en la siguiente gráfica:

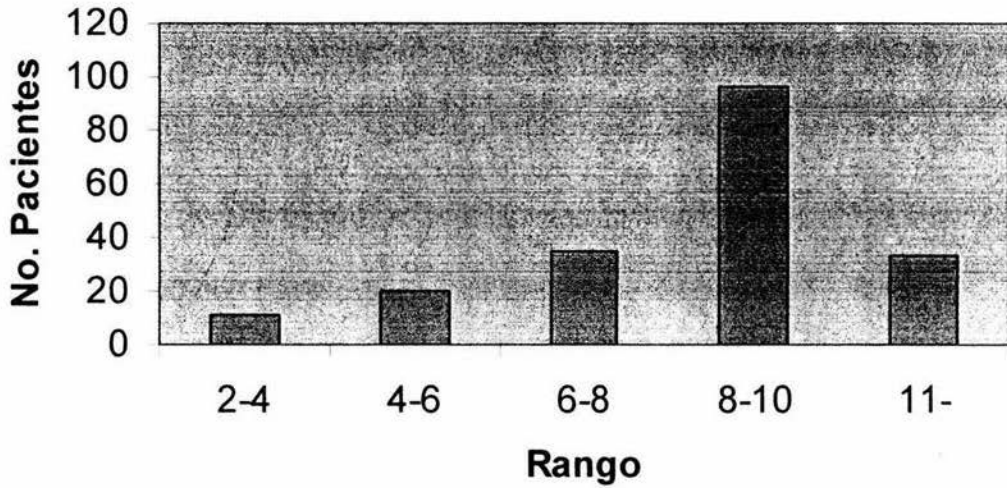
De 61 a 70 años (89 sujetos) 45.6%, 71 a 80 (64) 32.8% de 51-60 (35)17.9% de 41-50 (4)2% de 81-90 (3) 1.5%. .



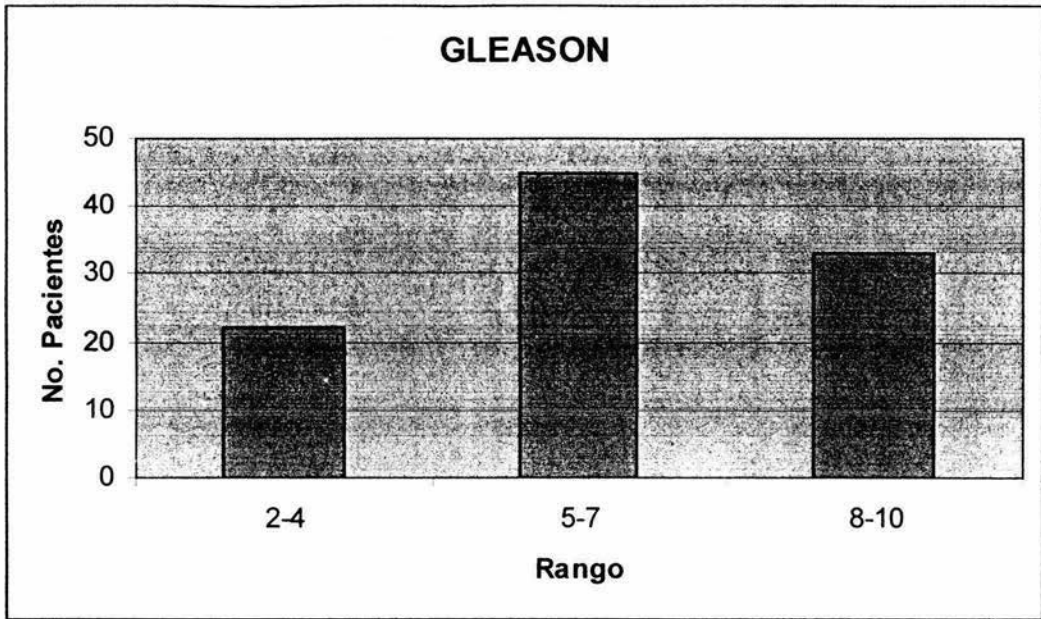
El reporte histopatológico fue positivo para carcinoma de próstata en 100 casos (51%) el resto se reportó como hipertrofia prostática benigna 95 casos (49%)..

Con respecto a los niveles de antígeno prostático (sospecha bioquímica) se observo la mayor parte de pacientes con antígenos prostáticos entre 8 y 10 ng/ ml (96) 49.2%, de 6-8 (35) 17.9%, >11 (33)16.9% de 4-6 (20) 10.2% y de 2-4 (11) 5.6% con al menos dos determinaciones.

Antígeno Prostático



Con respecto a la escala de Gleason tomada del reporte de anatomía patología se encontró un: Gleason de 5-7 en 45 sujetos (45%), de 8-10 en 33 (33%) y de 2-4 en 22 (22%).



La positividad de nódulos hipoeoicos en el ecograma capsular durante el estudio sonográfico represento el 23% (44 casos),y negativos el 77% (151 casos).

Nodulos en ultrasonido

Positivo,
44, 23%



Negativo,
151, 77%

El tacto rectal (sospecha clínica) fue positivo 28 pacientes (14%) y negativo en 167 (86%).

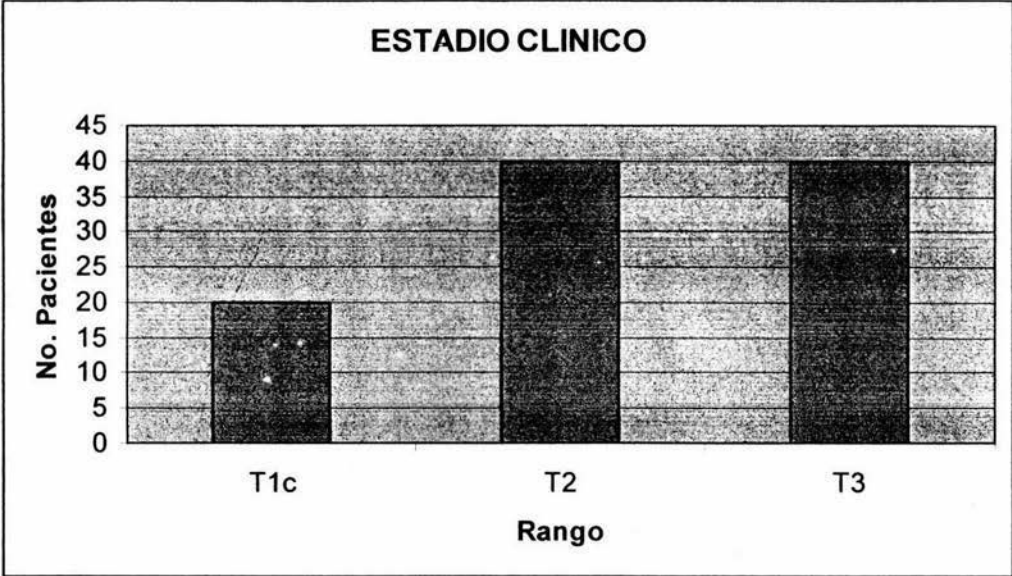
Tacto rectal sospechoso

sospechoso,
28, 14%



no
sospechoso,
167, 86%

Con respecto a Estadio Clínico de acuerdo a la clasificación TNM (en paciente positivo a cáncer): 20 pacientes T1(20%) y 40 (40%) pacientes de T2 y 40 (40%) de T3.



DISCUSIÓN:

Hodge comunicó que la biopsia transrectal guiada por ultrasonido en sextantes es el estándar de oro para diagnóstico de cáncer de próstata.

Es un procedimiento que se practica con gran frecuencia a nivel mundial para establecer el diagnóstico precoz en pacientes con sospecha bioquímica y clínica de cáncer prostático, con hallazgos ultrasonográfico de lesiones hipoecoicas mayores a 0.5 cc que nos dan una posibilidad diagnóstica positiva del 75 - 90% .

Con respecto al antígeno prostático específico la probabilidad de tener cáncer es de 12-23% con antígeno de 2,5-4,0 ng/dl; 25% con antígeno de 4,1-10,0 ng/dl; y >50% con antígeno >10 ng/dl.

En la literatura mundial el porcentaje de éxito con biopsia en sextantes varía del 20 hasta el 45% en pacientes que presentan antígenos prostáticos de 4-10 ng/dl. (Catalona, Cooner, Babaian, Ravery).

Con relación al estadio clínico del tumor en estadio t1c se detecta el 9- 55% en estadio t2 el 51-56% y en estadio t3 es 5-15%.

El grupo etareo que con mayor frecuencia se afectó por el Cáncer de próstata fue la década de los 61 a 70 años en el 45.6% seguida de 71 a 80 años en el 32.8% cifras similares a lo reportado por otros autores en la literatura mundial.

El reporte histopatológico fue positivo en el 51% para carcinoma de próstata - 100 casos el 49% fue diagnosticado como hipertrofia prostática benigna -95 casos .cifra significativamente menor a lo comunicado en la literatura mundial.

La literatura mundial reporta que de acuerdo a los niveles de antígeno prostático se tiene cierta posibilidad de presentar cáncer de próstata de: 12-23% con antígeno de 2.5-4.0 ng/dl; 25% con antígeno de 4.1-10.0 ng/dl; y >50% con antígeno >10 ng/dl. Los niveles de antígeno prostático (sospecha bioquímica) se observó la mayor parte de pacientes con antígenos prostáticos entre 8 y 10 ng / ml (96) 49.2%, de 6-8 (35) 17.9% > 11 (33)16.9% de 4-6 (20)10.2% y de 2-4 (11) 5.6%.

La escala de Gleason es el más importante predictor, es una clasificación histológica que permite inferir la posibilidad de enfermedad localizada o metastásica (compromiso de cápsula prostática, compromiso ganglionar).

En nuestra revisión encontramos que el Cáncer de próstata: Moderadamente diferenciado (Gleason 5-7) 45%, Pobremente diferenciado (8-10) 33%, y Bien diferenciado (2-4) 22%.

Desde 1980 se encuentra en voga el uso de ultrasonido endocavitario para la evaluación de la anatomía prostática e identificar zonas sospechosas de cáncer de próstata las que se manifiestan ultrasonográficamente como áreas hipoecoicas, este estudio tiene una sensibilidad de 48-100% y especificidad de 36-94 %.

La presencia de áreas hipoecoicas en nuestra revisión fue en el 23% de los casos y en todos el reporte histopatológico fue positivo para carcinoma de próstata. y negativo en el 77% cifras similares a lo comunicado en la literatura mundial (4).

El tacto rectal juega un papel importante en el diagnóstico de adenocarcinoma de próstata se ha observado que el tacto rectal tiene una sensibilidad de 69-89% y una especificidad de 84-98% los falsos positivos se atribuyen a hiperplasia prostática benigna, granulomas, calcificaciones y quistes.

El promedio de detección de cáncer de próstata cuando se utiliza el tacto rectal como examen único varía de 0.1 a 1.7 %, en cáncer órgano confinado y del 25% en caso de enfermedad avanzada. En nuestro estudio el tacto rectal fue positivo en 14% y negativo en 167 (86%).

El sistema TNM nos describe la extensión local (T) el compromiso de nodos linfáticos (N) y metástasis a distancia (M). Con relación al estadio clínico del tumor en estadio T1c se detecta (9- 55%), En estadio T2 (51-56%) y en estadio T3 (5-15%). En nuestro estudio de acuerdo al sistema TNM: T1 (20%), T2 (40%) y T3 (40%).

CONCLUSION: Podemos considerar que la biopsia transrectal de próstata guiada por ultrasonido es un estudio de suma importancia para realizar diagnóstico temprano en pacientes en los que se tiene la sospecha bioquímica y clínica de cáncer prostático, Esto nos permite de acuerdo a la edad, resultado histopatológico, estado clínico y expectativa de vida y patologías concomitantes. Ofrecer un tratamiento oportuno.

BIBLIOGRAFÍA:

- 1.- Schulman CC, Anderson B J, Bangma HC, Marberger JM. Prevention and Screening. Eur Urol 2002; Suppl: 1 :3-9.
- 2.- Atlas Of Cancer Mortality in The United States,1950-1994 Ed: National Institutes of Health and National Cancer Institute. Philadelphia: W. B. Saunders, 1999, pag.36-40.
- 3.-Watanabe H. History and Applications of transrectal sonography of the prostate. Urol Cline North Am. 1989;16:617-22.
- 4.- Wals CP. editor Ultrasonography and Biopsy of prostate: Capbell's Urology 8th ed. Philadelphia: W. B. Saunders, 2002.p.3038-44.
- 5.- Anderson CP, Fein NR. United States Census Burea data Ed. Interamericana. 2000 pp:34-8.
- 6.- Herranz A F. Atlas de Ecografía Transrectal de Próstata. Instituto de Salud Barcelona. España. 2000.p1-134.
- 7.- Montie E J, Meyers S. Defining the ideal tumor marker for prostate Cáncer. Urol Cline North Am 1997;2:247-52.
- 8.- Robert L, Vessella and Paul Lange. Prostate Specific Antigen. Urol Clinic North Am 1997;2:269-73.
- 9.- Carl A, Olsson and Mitchell C, Benson. The use of prostate Specific Antigen in the diagnosis of localized prostate cancer; Urol Cline North Am 1996;23:531-40
- 10.- Hernandez, Alberto and Smith Joseph. Transrectal ultrasonography for deteccion and staging of prostate cancer. Urol Cline North Am 1990;17:745-57.
- 11.- Reid M, Morse, Martin I, Resnick. Detection clinically occult prostate cancer. Urol Cline North Am 1990; 17:567-574.
- 12.- Wheeler M T. Anatomic Considerations in carcinoma the prostate. Urol Cline North Am 1989;16:623-34.
- 13.- Scardino P. Early detection of prostate cancer. Urol Cline North Am 1989;16:635-55.
- 14.-Chodak GW. Screenig for prostate role of ultrasonography. Urol Clin North Am 1989;16:657-61.
- 15.- Lee F, Pedersen ST, Richard D, Diagnosis of prostate cancer by transrectal ultrasound. Urol Cline North Am 1989;16:663-73.

- 16.- Shinohara K, Scardino PT, Carter S, Patologic basis of the sonography appearance of the normal and malignant prostate. *Urol Clin North Am.* 1989; 16:675-91.
- 17.- Muldoon. L and Resnick.: Results of ultrasonography of the prostate. *Urol Clin North Am.* 1989;16:693-702.
- 18.- Lee F, Pedersen S T, Transrectal biopsy of the prostate guided by transrectal ultrasound: *Urol Clin North Am.* 1989;16:703-712.
- 19.- Shinohara K, Scardino PT, Carter S, Wheeler MT, Staging of the prostate cancer value of ultrasonography. *Urol Clin North Am* 1989;16:713-34.
- 20.- Anderson SJ, Walsh CP. Prostate biopsy: An update. *J Urol* 2002; suppl. 1:37-44.
- 21.- Barboroglu PG, Robert J. Repeat biopsy strategy in patien with atypical acinar proliferation or high grade prostatic intraepithelial neoplasia on initial prostatic needle biopsy. *J Urol* 2005; suppl. 3: 66-70.
- 22.- Rodriguez LV, Terri M K. Risk and complications of transrectal ultrasound guided prostate needle biopsy. *J Urol* 2005; suppl. 6: 2115-20.