UNIVERSIDAD NACIONAL AUTÓNOMA
DE MÉXICO

FACULTAD DE ODONTOLOGÍA

INJERTOS UTILIZADOS EN DIFERENTES TÉCNICAS DE LEVANTAMIENTO DEL PISO DEL SENO MAXILAR

T E S I N A

Que para obtener el Título de:

CIRUJANO DENTISTA

Presenta:

ROBERTO LIMA MENDOZA

DIRECTORA: C.D. IRLANDA BARRÓN GARCÉS

MÉXICO, D.F. OCTUBRE 2004

Universidad Nacional Autónoma de México
UNAM
Biblioteca Central
Dirección General de Bibliotecas de la UNAM

UNAM – Dirección General de Bibliotecas
Tesis Digitales
Restricciones de uso

DERECHOS RESERVADOS ©
PROHIBIDA SU REPRODUCCIÓN TOTAL O PARCIAL

Todo el material contenido en esta tesis esta protegido por la Ley Federal del Derecho de Autor (LFDA) de los Estados Unidos Mexicanos (México).

El uso de imágenes, fragmentos de videos, y demás material que sea objeto de protección de los derechos de autor, será exclusivamente para fines educativos e informativos y deberá citar la fuente donde la obtuvo mencionando el autor o autores. Cualquier uso distinto como el lucro, reproducción, edición o modificación, será perseguido y sancionado por el respectivo titular de los Derechos de Autor.

GANAR NO LO ES TODO, ES LO ÚNICO.

VINCE LOMBARDI.

AGRADECIMIENTOS:

Quiero dar gracias a Dios, que en silencio me ha acompañado a lo largo de mi vida y sin pedirme nada a cambio, me ha regalado la alegría de ver realizado uno de mis más grandes sueños, el terminar mi carrera de Cirujano Dentista. Guíame día con día por el camino que lleva hacia a ti.

A las instituciones que me formaron y me alojaron: La Universidad Nacional Autónoma de México y a la Facultad de Odontología, en las que adquirí conocimientos, valores, pasé momentos inolvidables y me forjaron como la persona que soy. Gracias.

A mis padres: Porque desde pequeño han sido maravillosos conmigo y siempre los he admirado, por guiar mi vida con energía, por todo lo que me han brindado, por sus sacrificios, desvelos, lagrimas y por enseñarme a luchar por lo que se quiere, gracias. Mi triunfo es suyo.

A mis Abuelos: Ciprianа†, Casildo†, Daniel† y Guadalupe que me brindaron su apoyo, sus cuidados, sus sabios consejos en los momentos más difíciles y me han alentado a seguir adelante, Gracias.

A mis Tíos, tías y primos: Quienes me han brindado su confianza, cariño, apoyo y comprensión cuando más los he necesitado, mil gracias.

A todos los profesores de la Facultad de Odontología, quienes me transmitieron lo mejor de ellos, con sus conocimientos y experiencias. Gracias.

A mis compañeros y amigos de la Facultad: Quienes siempre han estado en momentos de alegría y tristeza (Juan de Dios, Luis Alberto, Eduardo, Itzel, Alejandro, Víctor, Sofía, Javier, Edgar, Maritere, Erika y demás) Gracias por ser excelentes amigos.

A la C.D. Irlanda Barrón Garcés por su infinita paciencia, apoyo, consejos y regaños para poder realizar esta tesina. Mil Gracias.

A todos los Profesores del Seminario de Periodoncia de la Facultad de Odontología, gracias por sus enseñanzas.

A la Mtra. Amalia Cruz Chávez: Gracias por su apoyo y enseñanzas.

Al Director de la Clínica Periférica Aragón (Mtro. José Manuel Órnelas e Ibáñez): Gracias por su paciencia y conocimientos.

Al C.D. Fernando Avalos Ramos: Por sus enseñanzas, por haberme inculcado la vocación de servir y de ser el mejor cada día como profesionista. Gracias

ÍNDICE

INTRODUCCIÓN

CAPITULO 1

CONSIDERACIONES ANATÓMICAS DEL SENO MAXILAR

1.1 Anatomía **8**

1.2 Histología y Fisiología **15**

1.3 Membrana Schneider **17**

1.4 Clasificación del piso del seno maxilar **18**

CAPITULO 2

TÉCNICA DEL LEVANTAMIENTO DEL PISO DEL SENO MAXILAR

2.1 Abordaje Quirúrgico **21**

2.2 Tipos de levantamiento sinusal **22**

2.3 Indicaciones y Contraindicaciones **26**

2.4 Ventajas y Desventajas **28**

2.5 Complicaciones **28**

CAPITULO 3

INJERTOS

3.1 Tipos de Injertos **34**

CAPITULO 4

INJERTOS UTILIZADOS EN EL LEVANTAMIENTO DEL PISO DEL SENO MAXILAR **48**

5.-CONCLUSIONES **55**

6.-FUENTES DE INFORMACIÒN **59**

INTRODUCCIÓN

En la actualidad cada vez son más las alternativas para poder ofrecer tratamientos restaurativos, la utilización de diversos materiales para injertos hoy en día son una opción para el levantamiento del piso del seno maxilar y para la implantología. El levantamiento del piso del seno maxilar y la utilización de materiales de injerto son procedimientos que se pueden realizar en la práctica de hoy tomando en cuenta todo lo que conlleva el procedimiento quirúrgico, cada vez los resultados son muy favorables. Se debe tener un conocimiento amplio sobre la anatomía, las técnicas, así como de los materiales para injerto. Los resultados en el levantamiento del piso del seno maxilar con injerto autógeno son los más aceptados ya que se ha comprobado una excelente integración del hueso por sus altas propiedades osteogénicas así como una disminución importante en el riesgo de fracaso utilizando este material. La utilización de materiales alógenos como el DFDBA, es otra opción importante como material de injerto se dice que cuando no existe la posibilidad de obtener hueso autógeno esta es la opción más viable, ya que se han realizado estudios obteniendo resultados favorables, debido a que tiene propiedades osteoinductoras y osteoconductoras.

No podemos dejar de mencionar a los xenoinjertos como el hueso bovino y los materiales aloplásticos como la hidroxiapatita, pues también se han utilizado en el levantamiento del piso del seno maxilar en conjunto con la colocación de implantes dentales con resultados adecuados. Estos tres últimos materiales mencionados son en la actualidad de los más utilizados por su fácil manipulación y es una ventaja que tienen sobre los injertos autógenos.

Se debe tener conocimiento de todas las complicaciones que se pueden presentar durante el procedimiento y después del mismo pues no se debe olvidar que se está trabajado en una zona muy vascularizada e inervada y la visión del campo operatorio es muy reducida por ello se requiere de habilidad y conocimientos básicos.

CAPITULO 1

CONSIDERACIONES ANATÓMICAS DEL SENO MAXILAR

CAPITULO 1

CONSIDERACIONES ANATÓMICAS DEL SENO MAXILAR

1.1 ANATOMÍA

Los huesos maxilares superiores son los huesos más importantes del macizo facial, intervienen en la formación de distintas regiones comunes del cráneo y la cara.

El seno maxilar consiste en una pequeña cavidad en la parte inferior de la órbita. Los límites del seno maxilar son la lámina orbitaria del hueso maxilar en la parte superior, la superficie externa de la maxila y la pared posterior de la maxila adyacente a la fosa pterigoidea.[1]

Seno Maxilar:

Es una cavidad localizada en el cuerpo del maxilar superior, en el feto a término aparece como un divertículo de 1 cm aproximadamente entre la órbita y la apófisis ascendente.

El crecimiento del seno está condicionado por diferentes factores, la formación y la erupción dentaria, la propia fisiología del seno, las presiones que recibe, el desarrollo de la tuberosidad del maxilar y la tracción que ejerce la musculatura facial. El seno adquiere su tamaño definitivo entre los 16 y los 18 años.[2]

El seno maxilar puede ser comparado con una pirámide cuadrangular cuya base corresponde a la pared externa de la fosa nasal y cuyo vértice se extiende hasta el hueso malar (Fig 1)[1].

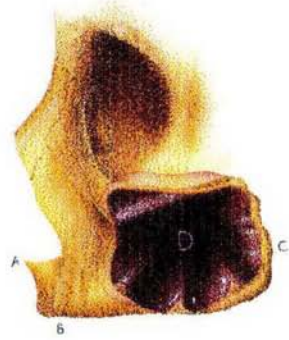

Fig 1. Limites del seno maxilar[3]

A- Espina nasal anterior
B- Proceso alveolar de la maxila
C- Tuberosidad del maxilar
D- Seno maxilar

Pared Anterior:

La pared anterior es convexa, corresponde a la cara anterior del maxilar, aloja en su espesor al paquete vasculo-nervioso dentario anterior, se extiende desde el reborde suborbitario hasta la apófisis alveolar, la pared ósea es delgada de hueso cortical llamada pared quirúrgica porque penetramos por ella en la técnica de Caldwell-luc y en las técnicas de elevación sinusal en implantología.[1]

Pared Posterior:

Formada por la cara interna de la tuberosidad maxilar; en ella observamos los conductos para los vasos y nervios dentarios posteriores que se distribuyen en la mucosa sinusal; a través de ésta se accede a la fosa cigomática y pterigomaxilar, estas zonas están ocupadas por la arteria maxilar interna, nervio maxilar superior con el ganglio esferopalatino y una importante red venosa; esta zona es de suma importancia ya que al realizar los implantes que pueden medir hasta 3 cm pueden alcanzar esta zona y producir lesiones nerviosas o vasculares innecesarias. [1]

Pared Superior:

Corresponde al piso de la órbita, presenta en el ángulo formado por la pared anterior el conducto que alberga el nervio y vasos suborbitarios.

Pared Inferior:

Por su relación con los ápices dentarios es llamada pared alveolar o piso del seno; puede tener formas variadas, por lo general de concavidad superior cuyos extremos van del alveolo del canino hasta el tercer molar. En el espesor óseo esponjoso supraalveolar se localiza el plexo vasculo-nervioso dentario superior. Pueden presentar tabiques transversales de altura variable únicos o múltiples, partiendo de la base del seno pueden unir la pared anterior y posterior formando celdas que dificultan el drenaje de las secciones. El piso del seno se encuentra de 0.5 a 10 mm por debajo de las fosas nasales.[2]

Base:

Corresponde a la pared externa de las fosas nasales y la inserción del cornete inferior que la divide en dos porciones: anteroinferior y posterosuperior. La porción anteroinferior más amplia, corresponde al meato inferior, el hueso es papirado y es donde se lleva a cabo la función del seno.
La zona posterior superior corresponde a una zona del meato medio donde se abre el ostium del seno maxilar, estrecho en el fondo del canal unciforme y oculta por el pliegue semilunar. (Fig 2)[2]

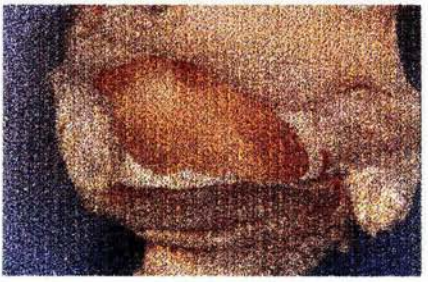

Fig. 2 Vista de la base del seno maxilar[3]

El ostium es la desembocadura nasal del conducto maxilar que se orienta de abajo-arriba delante-atrás y desde fuera-adentro, de 3 a 6 mm de longitud. La abertura sinusal, también llamada fosita de Fiol-Pietrantoni, está en la parte más elevada y anterior del ángulo interno del seno, por detrás del conducto lacrimonasal.

Esta zona es una encrucijada donde desembocan el seno frontal y etmoidal. En esta zona del meato medio también podemos encontrar orificios

accesorios de giradles (10%) que favorecen el drenaje y la ventilación sinusal.[2]

Vértice:

Se prolonga en ocasiones hasta el hueso malar.

La irrigación del seno esta dada por (Fig 3):

Arteria esfenopalatina.

Arteria infraorbitaria. (IOA)

Arteria alveolar postero superior (AAPS)

Arteria maxilar interna.

Ramas accesorias de:

Arterias etmoidales

Palatino descendente Mayor y Menor.[4]

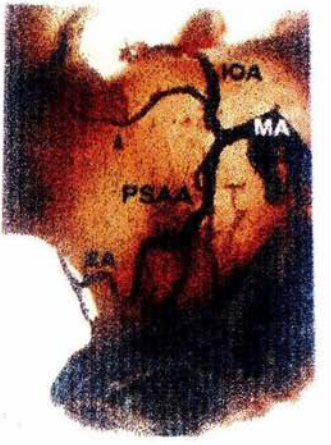

Fig 3. Vista del lado derecho del maxilar. Arteria alveolar postero superior (AAPS) y la arteria infraorbital (IOA) se originan de la arteria maxilar en el tronco común. [4]

El drenaje venoso se realiza por:

Vena facial
Venas esfenopalatinas
Circulación venosa endocraneal

Está inervado por:

-Nervios dentarios anterior, medio y posterior (ramas del suborbitario, palatino, maxilar superior).
- Nervio nasal superior.
- Nervio etmoidal anterior.
- Nervio del meato medio.[4]

El aporte sanguíneo en el maxilar es esencial para preservar la vitalidad de la región maxilar afectada para la integración del material de injerto y la cicatrización de la herida tras la elevación del piso del seno. Aunque está bien establecido que el maxilar edéntulo demuestra una vascularidad decreciente a medida que la reabsorción progresa, las condiciones vasculares tras la elevación del piso del seno aún no han sido investigadas.

Se han realizado estudios relacionados con las arterias maxilares pertenecientes a la cirugía de elevación del piso del seno y se examinó la vascularización del maxilar lateral tras la pérdida del diente.

Los vasos de maxilar lateral de 18 especimenes maxilares (10 hombres, 8 mujeres, edad media 67 años) se prepararon anatómicamente y se registraron las arterias locales principales, el número de ramas y

anastomosis discernibles macroscópicamente, su calibre y la distancia entre las ramas caudales principales y el borde alveolar. El maxilar lateral se abastece por ramas de la arteria alveolar posterior superior (AAPS) y la arteria infraorbital (IOA) que forman una anastomosis en la pared ósea antral lateral que también abastece a la membrana de Schneider. [4]

Esta anastomosis intraósea se encontró en todos los especímenes. Ocho de dieciocho también mostraron una anastomosis extraósea entre AAPS e IOA por vestibular de la pared antral, dando una media de tres ramas craneales y cinco ramas caudales (Fig 4).[4]

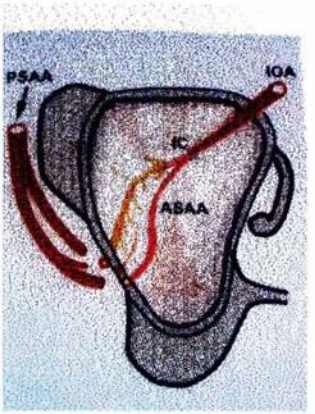

Fig 4. Representación esquemática del seno maxilar, vista posterior, después de remover la pared antral posterior [4]

Las dos anastomosis forman una doble arcada arterial para abastecer la pared antral lateral y parcialmente el proceso alveolar. El AAPS tiene un calibre medio de 1.6 mm y muestra una media de 2 ramas, una endoósea y otra extraósea. El IOA tiene un diámetro medio de 1.6 mm y muestra una

rama endoósea y tres extraóseas. La distancia media entre la anastomosis intraósea y la cresta alveolar es de 19 mm, su longitud media es de 44.6 mm.

La anastomosis epiperiostea vestibular se sitúa más cranealmente y a una distancia media de 23 a 26 mm de la cresta alveolar y tiene una longitud media de 46 mm.

El gran calibre de los vasos que abastecen la pared antral lateral parece ser crucial al hecho de que el suministro de sangre periostio se mantiene incluso en la atrofia maxilar severa y tras la completa desaparición de los vasos centro-medulares. [4]

Los senos pueden presentar prolongaciones en los huesos vecinos como el palatino o el malar. Pueden existir diversas relaciones con los ápices dentarios, desde la interposición de un amplio espesor de tejido óseo esponjoso, hasta la invaginación del seno entre los ápices dentarios, quedando éstos como protuberancias del piso del seno. Las extracciones dentarias, sobre todo si son prematuras, provocan descensos del piso sinusal o reabsorciones del proceso alveolar que lo acercan al seno maxilar.[5]

1.2 HISTOLOGÍA Y FISIOLOGÍA

Los senos maxilares son parte del aparato respiratorio y en conjunto con las fosas nasales, la nasofaringe y la laringe, forman parte de las vías respiratorias superiores.

Los senos están tapizados por una mucosa pituitaria que comprende

1* Epitelio tipo respiratorio, prismático, pseudoestratipificado, constituido por células ciliadas y células mucosas caliciformes.

Descansa por medio de una:

2* Lámina de células basales sobre:

3* El corión, tejido conjuntivo rico en fibras elásticas, tejido linfoide, glándulas mucosas y serosas, vasos sanguíneos (capilares y plexos venosos) y terminaciones nerviosas.[2]

Cavidad sinusal:

En condiciones normales el seno maxilar contiene aire, puede ser una sola cavidad o estar atravesada por tabiques óseos que pueden originar divertículos. Las dimensiones son muy variadas dependiendo del sexo, la edad, la raza y los rasgos individuales, con una capacidad mínima de 2 CM^3 hasta una capacidad máxima de 25 CM^3, pudiendo clasificar los senos en grandes, medianos y pequeños.

La función de los senos maxilares integrada a la función respiratoria permite calentar, humidificar y purificar la corriente aérea que intercambia con las fosas nasales. El moco normal secretado, su pH y su contenido en lisosima se oponen a la invasión y desarrollo de los microorganismos patógenos aspirados, para luego ser arrastrados por el movimiento ciliar hacia las fosas nasales.

Las funciones importantes de los senos como la ventilación y el drenaje; las realiza a través del ostium el cual, según su estado y función se clasifica en:[5]

Ostium permeable: Igual presión entre el seno y la nariz durante el acto respiratorio.

Ostium semipermeable: Menor presión en los senos que en las fosas nasales durante el acto respiratorio.

Ostium obstruido: La presión endosinusal no cambia frente a las variaciones nasales con la consecuencia de falta de ventilación y drenaje adecuado.

1.3 MEMBRANA SCHNEIDER

La membrana mucosa que rodea al seno maxilar, también llamada membrana del Schneider está en contacto directo con el aire respiratorio, constituye un tipo de barrera inmunológica, aunque notablemente en más bajo grado que la membrana mucosa nasal. La membrana del Schneider está formada por epitelio cilíndrico que consiste en una capa de la superficie de células cilíndricas ciliadas y no ciliadas las células básales, una membrana basal subyacente y la túnica propia, tiene un espesor entre 0.13 y 0.5 mm.

Las células de la capa producen una secreción que mantiene la membrana húmeda, protegen el epitelio ciliado y mantienen la actividad de la mucosa (Fig 5). [6,7]

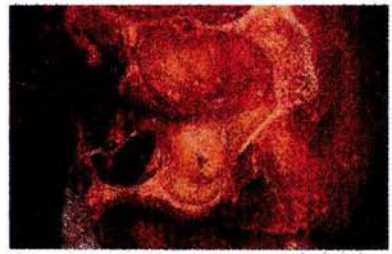

Fig 4. Aspecto de la membrana de Schneider [6]

En la membrana de Schneider, se encuentran glándulas seromucosas especialmente cerca del ostium. La secreción principalmente serosa consiste en agua, cantidades pequeñas de lípidos no específicos, proteínas y carbohidratos. La porción mucosa del contenido de la secreción está compuesta por glucoproteínas o mucopolisacáridos o en algunos casos ambos. [7]

1.4 CLASIFICACIÓN DEL PISO DEL SENO MAXILAR (REBORDE RESIDUAL ÓSEO (RRO) EN LA ZONA POSTERIOR DEL MAXILAR)

Debido a que hay una correlación clara entre la clase de resorción del reborde residual y el volumen del hueso vertical y horizontal disponible para la colocación del injerto, es necesario conocer la clasificación para la evaluación del diagnóstico prequirúrgico. Sin embargo, ningún dato es fiable en cuanto a la incidencia relativa de las clases de las diferentes resorciones.[5]

Atwood, fue el primero en señalar la resorción del reborde residual quien sigue un modelo característico. En la continuación de estos estudios, Fallschüssel estableció su propia clasificación acerca de los rebordes residuales óseos (RRO) como sigue (Fig 5):[6]

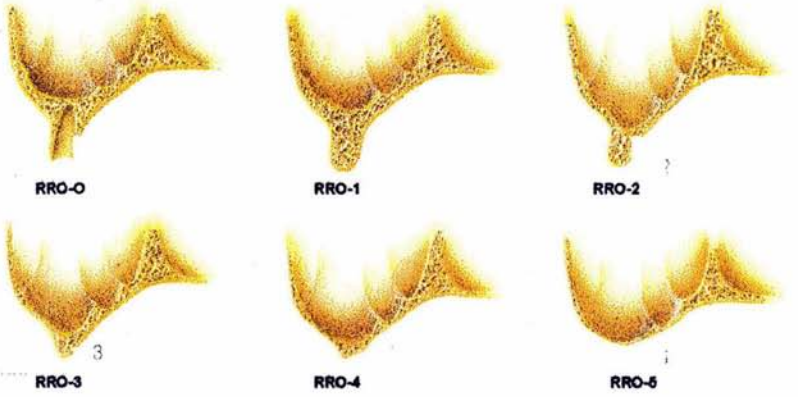

Fig 5 Clasificación del piso del seno maxilar[3]

- RRO-0: Preservación completa del alveolo dental.

- RRO-1: Pérdida moderada en ancho y alto del reborde

- RRO-2: El Borde es redondeado, adecuado en la altura y anchura

- RRO-3: El reborde es en forma cuchillo-afilado, adecuado en la altura e inadecuado en anchura

- RRO-4: El reborde es demasiado ancho e inadecuado en la altura

- RRO-5: Atrofia severa el reborde alveolar es muy delgado.

CAPITULO 2

TÉCNICA DEL LEVANTAMIENTO DEL PISO DEL SENO MAXILAR

CAPITULO 2

TÉCNICA DEL LEVANTAMIENTO DEL PISO DEL SENO MAXILAR

La elevación quirúrgica del seno maxilar con realización simultánea de un injerto e inserción inmediata de los implantes está indicada en un segmento maxilar subantral de tercer grado, es decir, donde la altura se encuentra comprendida entre 4 y 8 mm aproximadamente, lo primordial es que la cantidad de hueso residual pueda garantizar la fijación e inmovilización del implante.[8]

2.1 ABORDAJE QUIRÚRGICO

Es de gran importancia que la técnica quirúrgica a nivel de los tejidos blandos sea muy cuidadosa, ya que de ello depende el asegurar un cierre de primera intención de la herida con los bordes bien afrontados y lo más hermético posible, sin que la sutura deba soportar tracciones ni tensiones excesivas, para evitar dehiscencias no deseables. La incisión debe realizarse ligeramente hacia la vertiente palatina del proceso alveolar (Fig 6).[9]

Fig 6.Osteotomía de la pared lateral del seno maxilar utilizando una fresa de fisura.[9]

La incisión comienza desde la tuberosidad y se extiende en dirección anterior a todo lo largo de la cresta alveolar, termina más allá del borde anterior del seno maxilar con una incisión vestibular de descarga sobre la fosa canina.

La incisión liberatriz debe ser amplia para que el colgajo mucoperióstico pueda levantarse y retraerse en sentido superior, de manera que la pared ósea de la cara externa del maxilar quede expuesta ampliamente desde la parte inferior y posterior de la fosa canina hasta la tuberosidad por distal y hasta el contrafuerte molar por arriba. Otra incisión de descarga realizada sobre la cara vestibular de la tuberosidad puede facilitar el acceso y la visión sobre la pared externa del maxilar en los casos en que sea necesario.[8,9]

2.2 TIPOS DE LEVANTAMIENTO SINUSAL

Técnica onlay

La técnica de onlay está indicada cuando la reabsorción ha ocurrido en la cresta del reborde alveolar sin que haya sobreerupcionado la dentición antagonista. La técnica requiere un bloque del hueso cortical-canceloso, siendo el hueso autógeno el injerto donante de elección (Fig 7). El injerto donante particularizado no está indicado porque no puede soportar las fuerzas compresivas generadas durante la masticación.
La cavidad intraoral es un lecho donante de elección para obtener un bloque cortical-canceloso como injerto onlay. [8]

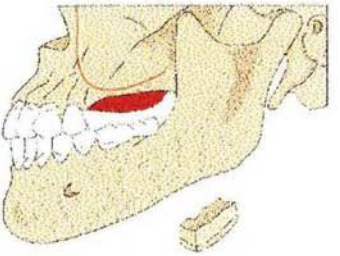

Fig 7. Un injerto onlay esta indicado cuando la reabsorción ha ocurrido dentro del reborde alveolar y los molares antagonistas no se han sobreerupcionado. [3]

La rama ascendente, que suele proporcionar un injerto de 3 a 4 mm de grosor, puede ser un lecho donante apropiado.

El examen radiográfico cuidadoso para localizar con precisión el nervio mandibular evitará la posible lesión nerviosa durante la cirugía. Este tipo de injerto proporcionará adicionalmente la altura del reborde necesario tanto para corregir el defecto vertical en el maxilar posterior deficiente como para retardar la reabsorción debido a las fuerzas masticatorias verticales.

El levantamiento de la membrana de Schneider se realiza con instrumentos diseñados por Tatum, que se conocen como instrumentos de Tatum (Fig 8).

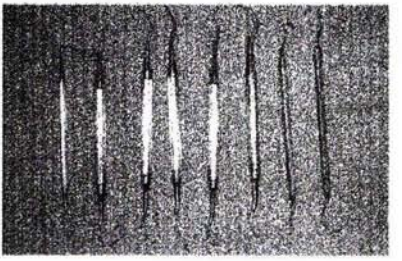

Fig 8. Instrumentos de Tatum. [8]

Técnica de inlay

Un injerto inlay sinusal está indicado cuando la reabsorción de la altura del reborde es mínima, sin embargo, el volumen óseo es escaso. La colocación del injerto óseo en la cavidad sinusal aumenta la altura, pero no reduce el espacio interoclusal (Fig 9). Para el aumento de la cavidad sinusal, se ha publicado tanto el uso de varios materiales como el uso de las combinaciones de los mismos. Aunque los estudios han mostrado la nueva formación ósea con la mayoría de estos materiales, el material de elección sigue siendo el hueso autógeno. [8]

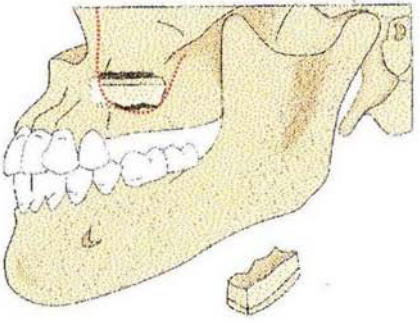

Fig 9. Un injerto inlay sinusal esta indicado cuando la reabsorción esta causada principalmente por la neumatización y los molares antagonistas se han sobreerupcionado. [3]

Boyne y James fueron los primeros en describir la técnica de elevación del piso del seno maxilar utilizando hueso esponjoso proveniente de la cresta iliaca. Se realiza la incisión sobre el reborde residual óseo (Fig. 10A), una vez realizada la incisión y el levantamiento del colgajo se procede a realizar una osteotomía a la altura del primer molar (Fig 10B y 10C), terminada la osteotomía se golpea ligeramente la pared del seno maxilar con un

instrumento romo (Fig 10D), se levanta la membrana de Shneider con un instrumento de Tatum (Fig 10 E) y por último ya levantada la membrana se procede a realizar el injerto (Fig 10F).

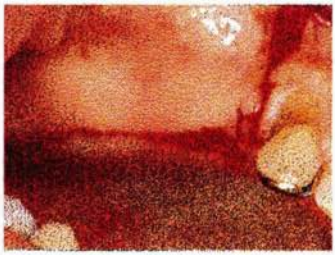

Fig 10A. Incisión sobre el reborde residual óseo (RRO)

Fig 10B. Osteotomía a la altura del primer molar

Fig 10C. Osteotomía completa de la pared del seno maxilar

Fig 10D. Se golpea ligeramente la pared del seno maxilar

Fig 10E Se levanta la membrana de Shneider con un instrumento de Tatum.

Fig 10F.Colocación del injerto. [8]

Mas adelante también se realizaron estudios acerca de la variación de la técnica, así como la utilización de la hidroxiapatita con la colocación simultánea de los implantes.[8]

2.3 INDICACIONES Y CONTRAINDICACIONES DE LEVANTAMIENTO DEL PISO DEL SENO MAXILAR

El procedimiento de aumento del piso del seno maxilar es una técnica bien establecida para obtener el volumen del hueso en el maxilar posterior deficiente. Como en cualquier procedimiento quirúrgico, el conocimiento y comprensión de las indicaciones y contraindicaciones es vital. Los riesgos son importantes y deben tenerse en cuenta lo largo del procedimiento quirúrgico.[10]

La función del seno maxilar y el efecto del injerto de hueso en el seno maxilar no se ha identificado claramente en los estudios a largo plazo. El levantamiento el piso del seno maxilar y la utilización de injertos es una cuestión de juicio clínico dado por el cirujano. Tanto los factores generales, como las condiciones médicas y los factores locales, como la infección o la enfermedad periodontal, pueden afectar esta decisión.

Estas son las indicaciones para el injerto óseo en seno el levantamiento del piso del seno maxilar:[11]

1. Insuficiente volumen de hueso en las zonas para la colocación de implantes.
2. Reparación de fistula oroantral.
3. La reconstrucción del proceso hendido.
4.- Neumatización importante para la colocación de implantes dentales.

Las pautas a seguir para la colocación de injertos en el seno maxilar en combinación con los implantes dentales son:

1. La altura del hueso residual alveolar debe ser menor a 10 mm.
2. Ninguna historia de patosis.
3. No haber padecido enfermedad del seno maxilar.

Las contraindicaciones para el levantamiento del piso del seno maxilar se clasifican en médicas generales o locales.[11]

Contraindicaciones médicas generales.

1.- Tratamiento de radioterapia en la región del maxilar.
2.- Sepsis.
3.- Enfermedad sistémica no controlada.
4.- Abuso excesivo de tabaco.
5.- Abuso excesivo de alcohol u otra sustancia.
5.- Psicofobias.

Factores locales:
1.- Infecciones del seno maxilar (Empiema).
2.- Sinusitis crónica.
3.- Cicatriz alveolar previa al procedimiento quirúrgico.
4.- Infecciones odontogénicas.
5.- Inflamación y lesiones patológicas.
6.- Rinitis alérgica severa.
7.- Tumores en el seno maxilar.
8.- Presencia de algún resto radicular en el seno maxilar.

2.4 VENTAJAS Y DESVENTAJAS

Dentro de las ventajas que ofrece la técnica del levantamiento del piso del seno maxilar son:[10]

- Alternativas para la restauración del maxilar posterior edéntulo.
- Disminuir la reabsorción ósea mediante la colocación de injertos.

Desventajas:

- Difícil acceso a la zona de trabajo.
- Postoperatorio incomodo para el paciente.
- Pueden presentarse infecciones, o rechazo del injerto.

2.5 COMPLICACIONES

Las complicaciones se han clasificado en intraoperatorias, postoperatorias tempranas y postoperatorias tardías.[12,13,14]

Complicaciones intraoperatorias.

Perforación de la membrana de Schneider.
Fractura del proceso alveolar residual.
Obstrucción del ostium maxilar.
Hemorragia.

Complicaciones postoperatorias tempranas

Dehiscencia de la herida.
Infección aguda.
Pérdida del implante.
Pérdida del injerto.
Exposición de la membrana.

Complicaciones postoperatorias tardías.

Pérdida del injerto.
Pérdida del implante.
Migración del implante.
Fístula oroantral.
Dolor crónico.
Sinusitis crónica.

CAPITULO 3

INJERTOS

CAPITULO 3
INJERTOS

Una de las posibilidades terapéuticas disponibles para compensar la pérdida ósea consiste en la restitución mediante la utilización de diversos tipos de injertos o sustitutos óseos.

Las razones para usar injertos óseos o materiales aloplásticos es que el material puede contener células óseas neoformadoras (osteogénesis) o servir como andamiaje para la neoformación ósea (osteoconducción) ó también que la matriz de los injertos óseos contenga sustancias inductoras de hueso (osteoinducción) que podrían estimular tanto la neoformación de hueso alveolar como la formación de una nueva inserción. Esa regeneración completa del aparato de sostén periodontal tras los procedimientos de injertos implicaría que las células derivadas del hueso posean la capacidad de formar cemento nuevo con fibras colágenas insertadas en una superficie radicular antes afectada por periodontitis.[15]

El valor del empleo de injertos óseos en la regeneración periodontal fue estudiado principalmente en informes de casos clínicos; sin embargo, son limitados los estudios clínicos controlados y la evidencia histológica de una nueva inserción. Los resultados de los informes varían y la documentación presentada suele consistir en niveles de inserción por sondeos preoperatorios y postoperatorios, en interpretaciones radiográficas o procedimientos de reentrada.

Tras una lesión, incluidas la extracción de un diente o la inserción de un implante, el hueso puede reconstruirse por medio de procesos fisiológicos de

remodelación o cicatrización. En estos procesos pueden incorporarse materiales de injerto óseo para favorecer o estimular el crecimiento del hueso en zonas en las que haya desaparecido como consecuencia de procesos patológicos, traumáticos o fisiológicos. Estos injertos óseos pueden actuar sobre el hueso huésped por medio de tres mecanismos diferentes: osteoconducción, osteoinducción y/o osteogénesis.[16]

Osteogénesis (Teoría de la supervivencia). El injerto posee osteocitos vivos, que son la fuente de osteoide, es producido activamente durante las primeras cuatro semanas posteriores al injerto.

Osteoinducción: Se presenta una invasión al injerto óseo de vasos sanguíneos y de tejido conectivo proveniente del hueso huésped, las células óseas del tejido huésped siguen los vasos sanguíneos remodelando el injerto por procesos de formación y reabsorción. La proteína morfogenética que se deriva de la matriz mineral del injerto, es reabsorbida por los osteoclastos ésta actúa como mediador de la osteoinducción; la proteína morfogenética y otras proteínas deben ser removidas antes del inicio de esta fase que comienza dos semanas después de la cirugía y alcanza un pico entre las seis semanas y los seis meses, para decrecer agresivamente después.

Osteoconducción: Ocurre cuando los componentes inorgánicos del hueso que actúan como una matriz y fuente de minerales, son remplazados por el hueso periférico; lo cual puede ocurrir cuando células mesequimales indiferenciadas invaden el injerto para formar posteriormente cartílago que se osifica subsecuentemente. [16]

Las tres fases ocurren simultáneamente siempre y cuando se trate de un hueso autólogo, el cual debe ser trabecular, córtico-trabecular o cortical.

El aporte córtico-trabecular posee las células vitales para la osteogénesis, que sobreviven cuando el hueso receptor realmente tiene un buen aporte sanguíneo. El aporte córtico-trabecular es muy útil para reconstrucción de la anatomía ya que se puede adaptar contorneándolo al lecho receptor. La porción trabecular es colocada contra el huésped y la cortical hacia la superficie externa. Este provee la mayor parte de la proteína osteogenética, de gran importancia en la segunda fase de la cicatrización ósea. La cortical sola como injerto provee una estructura muy resistente para su cicatrización se da únicamente la fase de osteoconducción; además puede actuar como barrera para la invasión del tejido blando, comportándose de manera similar a una membrana microporosa usada para regeneración ósea guiada.[15]

La formación del hueso a partir de células mesenquimales ocurre por una de dos rutas.

Osificación intramembranosa: Se presenta en los huesos planos y consiste en que las células mesenquimales que se encuentran en un área altamente vascularizadada de tejido conectivo embrionario se diferencian en preosteoblastos y luego en osteoblastos, los cuales sintetizan una matriz ósea que contiene fibras colágenas no orientadas periféricamente sino en fascículos irregulares; se presentan osteocitos de gran tamaño y extremadamente numerosos; la calcificación es retardada y desordenada.

Osificación endocondral: Ocurre en los huesos largos y consiste en que las células mesenquimales se diferencian en precondroblastos y luego en condroblastos los cuales producen matriz cartilaginosa, que progresivamente

envuelve a las células productoras, llamadas en este momento condrocitos, que permanecen en una laguna pero a diferencia de los osteocitos, pueden continuar proliferando por algún tiempo gracias a la consistencia de gel que posee el cartílago. Este tipo de crecimiento por síntesis de una matriz entre los condrocitos se conoce como crecimiento intersticial, además se presenta el crecimiento aposicional a nivel del pericondrio. En las placas de crecimiento las células aparecen en columnas regulares llamadas grupos isógenos. Posteriormente los condrocitos crecen, se hipertrofian y son calcificados, el cartílago calcificado es reemplazado por hueso. [16]

3.1TIPOS DE INJERTOS

1. Autógenos. Injertos transferidos de una posición a otra dentro del mismo individuo.

2. Aloinjertos. Injertos transferidos entre miembros de la misma especie genéticamente diferentes.

3. Xenoinjertos: Injertos tomados de un donante de otra especie.

4. Materiales aloplásticos. Materiales inertes para injertos utilizados como sustitutos de los injertos de hueso.[7]

Injertos Autógenos.

Los injertos de hueso autógeno representan aspectos fundamentales para las finalidades reconstructivas específicas en numerosas especialidades quirúrgicas. En especial los injertos libres son fragmentos óseos tomados de zonas donadoras en forma de cuñas esponjosas, corticoesponjosas o fragmentados en bone-chips e insertados en zonas huésped que requieren de intervenciones reconstructivas (Fig 11). [17]

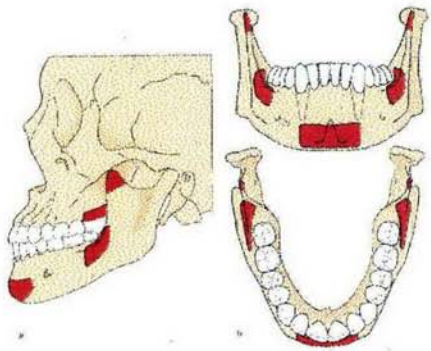

Fig 11. Esquema de sitios para la toma de injertos intraorales [3]

El hueso autógeno ha sido el más efectivo. Entre las muchas ventajas que presenta se encuentra en primer lugar sus propiedades osteogénicas.

Así mismo ejerce una función osteoinductora y osteoconductora, en sus últimas etapas. Su antigenicidad es nula haciéndolo ventajoso frente otro tipo de injertos. Por estos motivos, se prefiere el injerto autógeno para casi todos los procedimientos quirúrgicos y especialmente en situaciones como la «violación reglada» de una cavidad como el seno maxilar donde se requiere una buena calidad y cantidad de injerto óseo. Siempre será un injerto más viable y mejor receptor de implantes, sobretodo si aparecieran complicaciones como puede ser la infección ya que el hueso del propio paciente se comportará mejor que otro biomaterial que puede permanecer aislado, incluso en áreas de necrosis cuando el pH disminuye. [17,18]

En relación con el hecho de que el uso de injertos autógenos implica una agresión quirúrgica adicional para el paciente se usaron aloinjertos para estimular la formación de hueso en los defectos intraóseos.

Sin embargo, el empleo de los aloinjertos conlleva un cierto riesgo de antigenicidad, si bien con el fin de suprimir las reacciones por cuerpo extraño, a los aloinjertos se les suele tratar previamente mediante congelamiento, irradiación o sustancias químicas.

La vitalidad de las células propias del hueso y de los elementos mesenquimatosos indiferenciados localizados en un injerto óseo de un trasplante libre y colocado en un lecho ortópico o heterótopico ha sido demostrada experimentalmente muchas veces.[19]

Específicamente desde el primer momento, los elementos celulares del hueso son alimentados por difusión y por tanto el trofismo está garantizado solo a las células que habitan el hueso injertado situado en la superficie o en los espacios medulares, la supervivencia de las células está entonces en relación con la distancia de la superficie de contacto con los fluidos extracelulares que se recogen en la zona del injerto.

El arraigo depende por otra parte, de la posibilidad de revascularización del injerto condición primaria para la verificación de los procesos osteoinductivos y osteoconductivos que participan en la sustitución del hueso injertado y que determinan la integración. [17]

Injertos de grandes dimensiones deben ser revascularizados mediante la acción de las unidades multicelulares de base que remodelan el tejido óseo, aportando al mismo tiempo nuevas estructuras vasculares.

Las células circulan en los vasos del injerto a las 5 horas después de la ejecución del implante y la revascularización del hueso autógeno injertado se inicia sólo después de 48 horas de la intervención.
El factor determinante para el éxito de un injerto óseo debe entonces atribuirse principalmente a la revascularización del mismo. [4]

En los injertos libres el tiempo necesario para el arraigo depende entonces, de la posibilidad de proliferación de nuevas estructuras vasculares que se desarrollan en la sede huésped a partir del periostio y endostio, en dirección de la compaginación de los injertos. La reconstrucción del microcírculo y la reactivación dé los valores adecuados de presión parcial de oxígeno, de anhídrido carbónico y pH son de cualquier forma y a su vez, correlacionados de acuerdo al grado de densidad ósea del injerto. La estabilidad del injerto es siempre la condición base para que los procesos diferenciales de las células mesenquimatosas sean orientados inmediatamente hacia el fenotipo osteoblástico, factor primario de una pronta actividad osteoformativa.

El injerto óseo debe ser entonces considerado como en todas las estructuras esqueléticas, un fenómeno dinámico que sufre las leyes específicas de la naturaleza.[15]

La utilización de hueso autógeno es el mejor tratamiento en cuanto a injerto óseo, ya que el hueso tiene la facilidad de producir células proliferativas como osteoblastos por osteoconducción de células.

La mayoría de autores consideran el injerto de hueso autógeno como el mejor sustituto óseo ya que posee las mejores propiedades biológicas. El injerto autógeno es considerado como el estandard de oro, ya que este material de injerto es osteogénico ya contiene células vitales, factores de crecimiento óseo y proteínas morfogenéticas y no provoca reacciones inmunitarias adversas debido a que el material injertado procede del propio individuo. [17]

La aplicación del hueso autólogo en la zona receptora puede realizarse en forma particulada o en bloques óseos. La elección de la procedencia del injerto y la cantidad o volumen de éste dependen del defecto óseo que se esté tratando (Fig 12 y 13). [20]

Fig 12.. Lecho donantes de hueso autógeno cresta iliaca. [20]

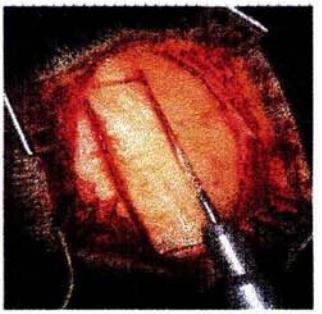

Fig 13. Lecho donantes de hueso autógeno calota. [20]

El hueso injertado puede estar formado de hueso cortical, de hueso esponjoso o de ambos, existen tres diferencias histológicas entre los dos tipos de hueso: a) los injertos de hueso esponjoso se revascularizan de

forma más rápida y completa que los injertos de hueso cortical; b) en el injerto de hueso esponjoso, existe inicialmente una formación de hueso por aposición, seguida de una fase de resorción, mientras que en el hueso cortical ocurre inicialmente la resorción seguida de la aposición, y c) los injertos de hueso esponjoso son completamente reemplazados por un proceso de remodelación. En el hueso cortical el proceso de remodelación tarda mucho más y permanece durante largos períodos como una mezcla de hueso necrótico y hueso vital. [19]

El hueso esponjoso de la cresta iliaca es la mejor opción para la obtención de autoinjerto ya que se puede obtener un volumen considerable y el procedimiento quirúrgico es sencillo bajo anestesia general. Existen otros sitios donadores intraorales como son la sínfisis mandibular, la tuberosidad del maxilar, la rama de la mandíbula así también como cuando existen exostosis(Fig 14). [20]

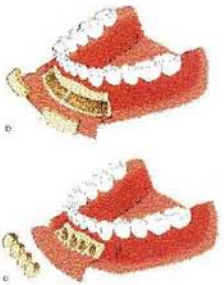

Fig 14.Sitios donador de la sinfisis de hueso autógenio [3]

Plasma Rico en Plaquetas

La estimulación de la regeneración de tejidos del organismo ha sido uno de los retos más perseguidos y anhelados por los especialistas en varias áreas terapéuticas. En el ámbito de la implantología oral, con la aparición del plasma rico en plaquetas (PRP) se cuenta con una técnica que permite la regeneración ósea mediante una sustancia autógena.

El hueso osteoconductivo físicamente llena los defectos óseos, proporcionando una matiz o un andamio para la formación de hueso, llenando el defecto también se previene el colapso de los tejidos blandos dentro del defecto óseo facilita la estabilización del coágulo sanguíneo y el crecimiento interno de nuevos vasos sanguíneos. La agregación de plasma rico en plaquetas a un material de injerto osteoconductivo mejora el efecto benéfico de estos materiales acelerando el crecimiento interno y la revascularización en el sitio de la herida. [21]

Aloinjertos

Se obtienen de cadáveres de pacientes donadores, lleva un minucioso proceso de esterilidad y es almacenado en bancos de hueso.[22]

Los aloinjertos deben ser antigénicos, pero esta propiedad se reduce por el congelamiento.[23]

Los tipos de injertos óseos alógenos disponibles son: hueso esponjoso y médula de la cresta ilíaca congelados, injertos de hueso desecado congelado mineralizado (FDBA) e injertos óseos desecados congelados descalcificados

(DFDBA). La necesidad del apareamiento cruzado para reducir las probabilidades de rechazo del injerto, así como el riesgo de transmisión de enfermedades, virtualmente eliminó el uso de los aloinjertos iliacos congelados en periodoncia.[24]

El DFDBA es procesado de cortical humano, de hueso esponjoso, la partícula mide 250 a 710 µm y es tratada con 100% alcohol etílico para reducir el contenido de lípidos. La descalcificación se hace con ácido hidroclorhidrico diluido y el nivel de calcio es menos de 0.0.7% por pe. El material es lavado y tiene el pH de 6.8 y liofilizado de 7.0.

Algunas publicaciones mencionan las propiedades osteoinductivas del DFDBA por la presencia de proteínas morfogenéticas, en contraste no muestra evidencia de formación de hueso lamelar en la superficie. [25]

Xenoinjertos

Son injertos provenientes de especies distintas a la especie receptora. El xenoinjerto más estudiado en implantología es la hidroxiapatita bovina (hueso bovino inorgánico desproteínizado).

El reciente desarrollo de las técnicas de regeneración ósea ha incrementado la demanda de sustitutos óseos como materiales de injerto. [26,27]

El hueso mineral bovino poroso desproteinizado es un xenoinjerto biocompatible , se ha utilizado en diferentes deficiencias óseas en conjunción con la colocación de implantes de titanio. La eficacia del el hueso mineral bovino poroso desproteinizado ha sido observada en varios procedimientos

de regeneración ósea, en sitios de extracción, deficiencias del proceso alveolar y en elevación subantral.

Hoy en día este biomaterial está desprovisto de inmunogenicidad ya que se somete a unos procedimientos pirolíticos que eliminan todos los elementos protéicos y celulares que habitualmente ocupan los espacios intertrabeculares del hueso. Su estructura macroscópica, una vez libre de toda sustancia orgánica, es muy parecida a la matriz ósea humana y según algunos autores su utilización queda limitada al relleno de defectos óseos, dado que su resistencia mecánica es baja debiendo colocarse siempre en ausencia de infección local y en un lecho de hueso esponjoso bien vascularizado . Este biomaterial es reabsorbible, estimula la regeneración ósea, induce una reconstrucción fisiológica debido a sus propiedades osteoinductoras y osteoconductoras. [28,29]

El hueso mineral desproteinizado de bovino ha sido utilizado como material de relleno para aumentar una deficiente cresta alveolar. El biomaterial actúa como un andamio para la formación de hueso nuevo y puede por el modelado y remodelado óseo, ser en parte o completamente removido del sitio receptor. La degradación de las partículas del hueso mineral desproteinizado de bovino es evidentemente un proceso muy lento, probablemente por actividad osteoclástica. Frecuentemente se observan partículas de este injerto dentro del ligamento periodontal pero nunca en contacto directo con la superficie radicular. Participa en el proceso natural de remodelación del hueso y es reabsorbido paulatinamente por los osteoclastos tal y como se ha demostrado en varios estudios histológicos.

La estructura de la matriz de hueso mineral desproteinizado de bovino garantiza una reabsorción lenta, lo que permite que el hueso regenerado

alcance un mayor grado de estabilidad y evita la reabsorción del hueso neoformado. [29,30]

El hueso mineral bovino poroso desproteinizado se utiliza para:

- La regeneración de defectos alrededor de implantes
- El aumento de la cresta alveolar
- La elevación de seno
- Los defectos periodontales

Estudios realizados en pacientes en los que se ha usado hidroxiapatita bovina como material de relleno del seno maxilar muestran un porcentaje de éxito de los implantes mayor del 98% después de 4 años, con porcentajes de nuevo hueso formado similares entre las zonas injertadas y las zonas no injertadas a los 12 meses.

Histológicamente, al retirar implantes en los senos maxilares injertados con hidroxiapatita bovina en animales y humanos se ha encontrado contacto íntimo entre el hueso neoformado y las partículas de hidroxiapatita bovina con aposición de osteoblastos y osteoclastos, lo cual es indicativo de que la formación de nuevo hueso se ve acompañada de la reabsorción del material de relleno y ausencia de contacto entre las partículas de hidroxiapatita bovina y el implante. [31]

En un artículo de presentación de un caso en que se extrajo un implante rodeado de hueso (por motivos protésicos) tras injerto con hidroxiapatita bovina, se resalta el hecho de que en un paciente se encontró mayor contacto hueso-implante en el área de hueso neoformado tras el injerto que en la zona de la cresta ósea remanente.

Al analizar el porcentaje de hueso vital neoformado tras injerto con hidroxiapatita bovina se ha observado que este porcentaje aumenta significativamente al mezclar la hidroxiapatita bovina con hueso por lo que esta combinación es recomendable. [32,33]

Materiales Aloplásticos

Son materiales sintéticos que solo proporcionan osteoconducción, dentro de estos materiales encontramos el fosfato triacálcico (FTC), cerámicas bioactivas y la hidroaxiapatita no absorbible ofrecen un modesto valor como materiales de injerto.

La hidroxiapatita porosa (HA) es elaborada por la conversión química hidrotermal del carbonato de calcio (estructura esqueletal del coral marino) y el fosfato de calcio en forma cristalina forma la hidroxiapatita. En su estructura interna está compuesta por poros interconectados de 190 y 230 µm de diámetro. El material esta disponible en forma de gránulos y bloques. [34,35]

Otro tipo de hidroxiapatita (HA) de origen orgánico y estructura porosa, se obtiene mediante el proceso replaminaforma (réplica de formas de vida). El armazón básico de esta hidroxiapatita (HA) lo forma un coral escleroactiniforme del género porites, estando constituido su esqueleto por canales paralelos comunicados entre si por microporos. La utilización de material poroso permite que el tejido conectivo y el hueso crezcan hacia adentro de la estructura porosa consiguiendo una unión tisular directa del material de relleno y el hueso neoformado con el hueso primitivo. [36]

Existe otro tipo de hidroxiapatita (HA) natural microporosa y no reabsorbible derivada de algas (ficógena). La arquitectura natural de algunas algas calcificadas (rhodophyceae y cholophyceae) presentan una superficie muy parecida a la del hueso teniendo afinidad por las proteínas y los factores de crecimiento de la matriz ósea. La integración ósea y la proliferación de hueso sobre la superficie de los gránulos de hidroxiapatita ficógena se explica porque el patrón de mineralización en algas y hueso es muy parecido. Las propiedades físico-químicas de este tipo de hidroxiapatita (HA) son casi idénticas a las del hueso debido a su gran área superficial, al tamaño pequeño del cristal y a su contenido en carbonato.

La hidroxiapatita sintética (HA) de origen cerámico está constituida por partículas esféricas de alta densidad y gran pureza. Es un material biocompatible, no reabsorbible, que permite una aposición directa del hueso, que en su formación engloba las partículas, siendo además radiopaco, lo que permite un posterior control radiológico. [37]

La hidroxiapatita sintética no cerámica (HA) equivale a la porción mineral del hueso humano desde un punto de vista físico, químico y cristalográfico. Este material se reabsorbe lentamente actuando como matriz sobre la que se va depositando el hueso neoformado. Existen estudios histológicos y clínicos en animales y en humanos que demuestran la correlación existente entre el aumento de la densidad ósea y la reabsorción de la misma. La hidroxiapatita (HA) constituye una de las alternativas más importantes en el relleno de los defectos óseos. Puesto que existen distintos tipos naturales o sintéticas reabsorbibles o no, resulta necesario seguir realizando estudios sobre la respuesta tisular que origina cada una de ellas para conocer su relación con la fisiologia ósea.

Se ha notado que la hidroxiapatita no absorbible no es satisfactoria para el aumento de hueso porque no se integra con los implantes dentales y tiene la desventaja de ser un material osteoconductivo.[38]

CAPITULO 4

INJERTOS UTILIZADOS EN EL LEVANTAMIENTO DEL PISO DEL SENO MAXILAR

CAPITULO 4

INJERTOS UTILIZADOS EN EL LEVANTAMIENTO DEL PISO DEL SENO MAXILAR

El volumen del seno maxilar tiende a incrementar durante la vida, especialmente cuando los premolares y molares han sido extraídos, en algunos casos el seno maxilar está dividido con la cresta alveolar del maxilar por una delgada capa de hueso. La restauración del sector posterior del maxilar edéntulo presenta distintas variantes, ya que la gran mayoría de las ocasiones se encuentra una gran reabsorción ósea, una neumatización considerable ocasionada en muchas ocasiones por extracciones, traumatismos u alguna patología, por lo cual se recomienda la utilización de un injerto en el levantamiento del piso del seno maxilar cuando la altura de la cresta al seno maxilar es de menos de 10 mm esto es para poder colocar una restauración adecuada en el sector posterior del maxilar. [6]

Para rellenar el piso sinusal se han utilizado distintos materiales como hueso autógeno, hueso desmineralizado alogénico, hidroxiapatita y una gran variedad de combinaciones entre ellos. Todos estos materiales han demostrado ser útiles en el aumento óseo del seno maxilar pero es el hueso autógeno el que mejores resultados ofrece. No obstante, la utilización de este tipo de injerto está sujeta a una serie de limitaciones importantes, entre las que podemos destacar la morbilidad del sitio donante (cresta ilíaca, calota, tibia, mentón) y la necesidad de la utilización de anestesia general en la mayoría de los procedimientos de este tipo, en caso de necesitar cantidades importantes de injerto. [8,17,19,25]

Por este motivo se utilizan ampliamente otros materiales de injerto alternativo siendo posiblemente el más extenso el hueso cortical desmineralizado.

Este biomaterial fue primeramente introducido por Urist como material óseo alógeno por sus propiedades osteoconductoras y osteoinductoras que posteriormente han sido probadas por otros autores[15]. Este hueso suele utilizarse solo o combinado con otros materiales de injerto autógenos o aloplásticos con distintos resultados. Se ha utilizado con hueso intraoral, generalmente de la tuberosidad maxilar, cuando la elevación de seno va a ser pequeña y se requiere poca cantidad de injerto ya que existe hueso remanente suficiente para la estabilidad directa simultánea del implante en una fase y el injerto solo es necesario como relleno complementario. [29,34, 39]

Cuando se precisa gran cantidad de hueso para reconstruir el piso del seno, preferimos el injerto tomado de la cresta ilíaca en forma de fragmentos de esponjosa. En la actualidad estamos comenzando a utilizar plasma rico en plaquetas (PRP) que parece adecuado para mejorar las cualidades de la reconstrucción, aunque todavía los resultados son preliminares. [21]

El DFDBA ha sido utilizado en medicina y odontología como sustituto óseo desde hace 40 años. La base para su uso es la posibilidad del DFDBA de inducir la formación de nuevo hueso, tiene extensivamente usos como material de regeneración para el tratamiento de defectos óseos en dientes con enfermedad periodontal y en defectos óseos de implantes dentales.

La eficacia de los aloinjertos de hueso desecado congelado (FDBA) fue evaluada en un estudio que incluyó a 89 individuos. En la cirugía de

reentrada se halló que el 67% de los sitios tratados con FDBA solo y el 78% de los sitios tratados con FDBA más injerto de hueso autógenos mostraba un relleno óseo completo o superior al 50%. De este modo es más eficaz el FDBA con injerto de hueso autógeno que el FDBA solo. [25,26]

Varios estudios en animales sugieren que la desmineralización de un aloinjerto de hueso cortical (DFDBA) refuerza el potencial osteogénico al exponer las proteínas morfogénicas de hueso (BMP), las cuales tendrían la capacidad de inducir a las células del huésped para que se diferencien en osteoblastos. En estudios clínicos controlados se comprobó un relleno óseo considerable en los sitios tratados con DFDBA comparados con los sitios no injertados, sin embargo, no hallaron diferencias estadísticas respecto a los niveles de inserción y de relleno óseo cuando compararon los sitios tratados con FDBA y los tratados con DFDBA. [39,40,41]

Los materiales utilizados de injerto en el levantamiento del piso del seno maxilar incluyen injertos de hueso autógeno, hueso alógeno y materiales aloplásticos.

El criterio para la selección del hueso depende de: [14,15]

1.-La facilidad de hueso producido por células proliferativas desde osteoblastos por osteoconducción de células.

2.-La facilidad de hueso producido por osteoinducción de células mesenquimales.

3.-Mantenimiento de hueso maduro con y sin pérdida de la función.

4.-La estabilización de implantes con la colocación simultánea de un injerto.

5.-Disminución del riesgo de infección.

6.- Fácil disponibilidad.

7.- Antigenicidad baja.

8.- Alto nivel de rehabilitación.

El hueso autógeno y el hueso esponjoso en el levantamiento del seno maxilar es lo más apropiado en algunos casos, ya que se logra un incremento en el grosor y una altura adecuada. [17]

Basado en la revisión bibliográfica, radiografías , histología y observaciones clínica de casos clínicos presentados , el aumento de piso de seno maxilar con hueso autógeno exhibe características mas deseables para la colocación de implantes dentales.

En el levantamiento del piso del seno maxilar el injerto de hidroxiapatita porosa estimula la formación de hueso y el contacto de hueso al implante en los senos aumentados y la colocación de implantes diferidos en combinación con aumento del seno maxilar, resalta en un mayor porcentaje de contacto directo de hueso mineralizado a implante.[34]

Se ha comprobado que la aplicación de proteínas morfogenéticas causó una mas rápida y mayor osteointegración de implantes colocados simultáneamente que cuando se comparó a sustituto óseo solo. Por lo tanto la proteína -1 osteogénica humana recombinante repartida por mineral óseo natural tiene el potencial de convertirse en una alternativa clínica para injertos de hueso autógeno en aumento de piso del seno maxilar, ya que se ha demostrado una buena osificación y un contacto hueso-implante.[41]

Cabe mencionar que los estudios realizados en la elevación del piso del seno maxilar utilizando aloinjertos demuestran que no poseen propiedades osteoinductivas y que la mejor opción de injerto en la elevación del piso del seno maxilar es un injerto autógeno ya que muestra excelentes resultados en

combinación con la integración de los implantes dentales. Existen pacientes en que la cantidad de hueso en el área del seno maxilar es muy pobre, aproximadamnte 4 a 5 mm de hueso y se planea realizar un tratamiento con implantes dentales, la elevación del piso del seno maxilar es una opción para poder realizar una mejor rehabilitación.[5]

En estos casos se prefiere colocar un injerto autógeno en bloque que se coloca simultáneamente con los implantes dentales y ofrece una ventaja de un mejor volumen óseo.

La formación de nuevo hueso en la zona del injerto puede verse radiográficamente de 6 a 8 meses junto con la integración de los implantes dentales, esto es variable, depende de el hueso residual y de la capacidad de formar hueso de cada paciente.

Se tienen datos de que en la utilización de injertos autógenos obtenidos de la región anterior de la cresta iliaca en la colocación de 107 implantes en 27 pacientes, 7 implantes en 4 pacientes se perdieron, en otro estudio utilizando hueso de la sínfisis mandibular combinando con partículas de hidroxiapatita no reabsorbible 13 de 203 implantes fracasaron (6.4 %). Se han obtenido resultados mucho mejores en la utilización de injertos autógenos provenientes de la región anterior de la cresta ilíaca, en la elevación del piso del seno maxilar, con la colocación simultánea de implantes dentales, el porcentaje de fracaso es mucho mas bajo que con otros materiales de injerto por lo cual los injertos autógenos están considerados como el estándar de oro.[17, 35]

DFDBA en combinación con el hueso autógeno en una proporción 1:1 es una buena opción como injerto en el levantamiento del piso del seno maxilar.

Otros autores mencionan que la hidroxiapatita reabsorbible posee propiedades osteoconductivas y que es una opción como material de injerto en el levantamiento del piso del seno maxilar ya, que se ha encontrado la formación de hueso, la desventaja que presenta es que esta formación es un poco mas tardada que con un injerto autólogo.[36]

Se ha visto que en la toma de injerto autógeno provenientes de la sínfisis mandibular para la colocación en la elevación del piso del seno maxilar el hueso es formado a los 5 meses y la restauración con implantes dentales puede ser hasta los 30 meses después.

Se ha utilizado hidroxiapatita porosa en conjunto con la colocación de implantes cilindricos de plasma de titanio en la elevación del piso del seno maxilar, cuatro meses más tarde se conectaron los pilares a los implantes y se cargaron con un puente de aleación de oro durante seis meses. Las partículas de injerto de hidroxiapatita porosa parecian haberse injertado en hueso neoformado. El injerto de hidroxiapatita porosa estimula la formación de hueso y el contacto de hueso a implante en los senos aumentados y la colocación de implante diferidos en combinación con aumento sinusal, parece resultar en un mayor porcentaje de contacto directo de hueso mineralizado al implante.[39]

CONCLUSIONES

5.- CONCLUSIONES

La técnica de elevación del piso del seno maxilar para la colocación de implantes, es un procedimiento relativamente sencillo, con mínimo riesgo para el paciente. Representa una solución para maxilares con atrofia de los procesos alveolares residuales en zonas postero-superiores y nos abre un nuevo panorama en el campo de la implantología.-

Para rellenar el piso sinusal se han utilizado distintos materiales como hueso autógeno (que se considera como el estándar de oro como material de injerto), hueso desmineralizado alógeno, hidroxiapatita y una gran variedad de combinaciones entre ellos. Todos estos materiales han demostrado ser útiles en el aumento del piso del seno maxilar, sin embargo es el hueso autógeno el que mejores resultados ofrece, ya que al tener propiedades osteogenicas, células vitales y un excelente factor de crecimiento óseo, disminuye la posibilidad de alguna reacción inmunitaria con el paciente, así como también recordar que este injerto se osteointegra en menor tiempo que los otros materiales para injerto (4 a 6 meses).

No obstante, la utilización de este tipo de injerto está sujeta a una serie de limitaciones importantes, entre las que podemos destacar la morbilidad del sitio donante (cresta ilíaca, calota, tibia y mentón) y la necesidad de la utilización de anestesia general en la mayoría de los procedimientos cuando se necesitan cantidades importantes de injerto.

Cuando se precisa gran cantidad de hueso para reconstruir el piso del seno maxilar, se prefiere tomar el injerto de la cresta ilíaca en forma de fragmentos de esponjosa, pero si esto representa una limitación, es necesario utilizar otros materiales de injerto, siendo posiblemente el más utilizado el hueso

cortical desmineralizado, que ofrece buenas propiedades osteoconductoras y osteoinductoras, este injerto es el material de segunda elección en la elevación de seno maxilar, ya que después de 6 a 8 meses se han obtenido resultados muy satisfactorios en lo que respecta a la buena cantidad y calidad ósea.

También suele utilizarse sólo o combinado con otros materiales de injerto autógenos o aloplásticos, cuando la elevación de seno maxilar va a ser pequeña y se requiere poca cantidad de injerto se ha utilizado con hueso autógeno intraoral, generalmente de la tuberosidad maxilar con resultados exitosos.

Los biomateriales como el hueso mineral desproteinizado de bovino en la actualidad se han utilizado con buenos resultados como material de injerto en el aumento de la cresta ósea, defectos periodontales y remodelado óseo, ya que posee propiedades osteoconductoras, osteoinductoras y su manipulación es sencilla, dado que su resistencia mecánica es baja debe colocarse siempre en un lecho esponjoso bien vascularizado, por lo que su utilización como material de injerto en el levantamiento del piso del seno maxilar es reservada.

Su porcentaje de formación de nuevo hueso es bueno (98 %), pero el tiempo de formación es muy lento (12 meses) por lo cual lo pone en desventaja sobre otros materiales de injerto, así como también este material proviene de otra especie, lo que puede poner en riesgo la salud del paciente y la integración del injerto.

Los materiales aloplásticos constituyen una alternativa importante como materiales de injerto ya ofrecen un aceptable aumento en la densidad ósea, solo tienen propiedades osteoconductoras, por lo cual se ha visto que no se obtienen resultados satisfactorios como material de injerto, así como también la integración con los implantes dentales no se lleva acabo con materiales aloplásticos no reabsorbibles. Se ha notado que los materiales aloplásticos en combinación con los injertos autógenos ofrecen una nueva formación ósea después de 12 meses.

En la actualidad se utiliza plasma rico en plaquetas (PRP) que parece adecuado para mejorar las cualidades de la reconstrucción ósea solas o combinadas, ya que al utilizarlo con hueso autógeno disminuye su tiempo de integración a 3 meses aproximadamente, además de ofrecer una excelente cantidad y calidad ósea. En el levantamiento del piso del seno maxilar se ha empleado en combinación con la colocación de implantes dentales con excelentes resultados al cabo de 3 a 4 meses.

Hoy en día existe gran diversidad de materiales de injerto, las características, propiedades y resultados que ofrecen cada uno de estos materiales queda a criterio del clínico para su utilización.

FUENTES DE INFORMACIÓN

6.- FUENTES DE INFORMACION

1.-Latarjet. M. **Anatomía Humana.** ED. Panamericana. 3ª Edición. México. D.F. 1999. Tomo I. Pag. 66-72, 94-102.

2.-Guyton. Arthur. **Anatomía y Fisiología del sistema nervioso.** ED. Médica-Panamericana. 2ª Edición. Madrid, España 1998. Pag. 134-159.

3.-Norman Cranin.A **Atlas de Implantología Oral.** Ed. Panamericana. Madrid, España 2000. Pag. 96, 134, 237-249.

4.- Solar Meter. **Blood supply to the maxillary sinus relevant to sinus floor elevation procedures.** Clinical Oral Implants Research 1999; 10:34-44

5.- Raghoebar G.M. **Aumentation of the maxillary sinus floor with autogenous bone for the placement of the endosseous implants.** J. Oral Maxilofac Surg. 1993; 51: 1198-1203

6.- Small. A. Stanley. **Augmenting the maxillary sinus for implants: Report of 27 patients.** The International Journal of Maxillofacial Implants 1993;8:523-528

7.- Quiñones CR. **Maxillary sinus aumentation using diferent grafting materials and osteointegrated dental implants in monkeys**. Clinical Oral Implants Research 1997;8:487-496

ESTA TESIS NO SALE
DE LA BIBLIOTECA

8.- Varcelloti Tomaso. **The piezoelectric bony window osteotomy and sinus memebrane elevation: introduction of a new technique for simplification of the sinus aumentation procedure.** The International Journal of Periodontics and Restorative Dentistry. 2001;21:561-567

9.- Smith M. David. **Bony augmentation of the maxillary sinus via a Le Fort I osteotomy: a report of 3 cases.** J. Oral Maxilofac Surg. 2000;58:1069-1073

10.- Schwartz Devorah. **The prevalence of surgical complications of the sinus graft procedure and their impact on implant survival.** Journal of Periodontology. 2004;75:511-516

11.- Aimetti M. **Maxillary sinus elevation: the effect of microlacerations and macrolaterations of the sinus membrane as determined by endoscopy**. The International Journal of Periodontics and Restorative Dentistry. 2001;21:581-589

12.- Maksoud. A. Mohamed **Complications after maxillary sinus augmentation: a case report.** Implant Dentistry 2002;10:168-171

13.- Kan. Y.K. Joseph. **Factors affecting the survival of implants placed in grafted maxillary sinuses: a clinical report**. The Journal of Prosthetic Dentistry 2002;87:485-489

14.- Zitzmann U. Nicola. **Sinus elevation procedures in the resorbed posterior maxilla**. J. Oral Surgery, Oral Medicine and Oral Pathology. 1998;85:8-17

15.- Garg K. Arun. **Current concepts in aumentation grafting of the maxillary sinus for the placement of dental implants.** Dental Implantology Update. March 2001; 11: 22-29

16.- Moy. K. Peter. Lundgren S. **Maxillary sinus augmentation: Histomorphometric analysis of graft materials for maxillary sinus floor augmentation.** J. Oral Maxillofac Surg. 1993; 51:857-862

17.- Boyne OJ. James R. **Grafting of the maxillary sinus floor with autogenous marrow and bone**. J Oral Surgery 1980; 38:613-618.

18.- Block Michael. Kent John. **Sinus augmentation for dental implants: the use of autogenous bone.** J. Oral Maxillofac Surg. 1997;55:1281-1286

19.- Melloning . James. **Comparison of bone graft materials. Part 1**. Journal of Periodontology. 1981; 52:291-296

20.- Wang. D. Peter. Klein Shari. **One stage maxillary sinus elevation using a bone core containing a preosseointegrated implant from the mandibular symphysis.** The International Journal of Periodontics and Restorative Dentistry. 2002;22: 435-439

21.- Froum J. Stuard. **Effect of platelet-rich plasma on bone growth and ossteointegration in human maxillary sinus graft: Three bilateral case reports.** The International Journal of Periodontics and Restorative Dentistry. 2002;22:45-53

22.- Masakazu Nishibori. **Short-term healing of autogenous and allogenic bone grafts after sinus aumentation: a report of 2 cases**. Journal of Periodontology. 1994;65:958-966

23.- Melloning . James. **Comparison of bone graft materials. Part 2.** Journal of Periodontology. 1981. 52:297-302

24.- Becker William. Becker. E. Burton. **A comparasion of demineralizad freeze-dried bone and autologus bone to induce bone formation in human extration sockets.** Journal of Periodontology. 1994; 65:1128-1133

25.- Becker William. **Human demineralized freeze-dried bone: inadequate induced bone formation in athymic mice. A preliminary report.** Journal of Periodontology. 1995; 66:822-828

26.- Landi Luca. **Maxillary sinus floor elevation using a combination of DFDBA and bovine-derived porous hydroxiapatite: a preliminary histologic and histomorfometric report.** The International Journal of Periodontics and Restorative Dentistry. 2000;20:575-583

27.- Groenneveld H.J. Erike. **Histomorphometrical analisis of bone formed in human maxillary sinus floor elevations grafted with OP-1 device, demineralized bone matrix or autogenous bone.** Clinical Oral Implants Research 1999;10:499-509

28.- Lekovic Yojislav. **Comparative clinical study of porous hydroxiapatite and decalcificated freeze dried bone in human periodontal defects.** Journal of Periodontology. 1990;61:399-404

29.- Terheyden Hendrik. **Sinus floor augmentation with simultaneous placement of dental implants using a combination of deproteinized bone xenografts and recombinant human osteogenic protein-1.** Clinical Oral Implants Research 1999;10:510-521

30.- Valentini Pascal. **Histological evaluation of Bio-Oss in a 2 stage sinus floor elevation and implantation procedure.** Clinical Oral Implants Research 1998;9:59-64

31.- Artzi Zvi. **Efficacy of porous bovine bone mineral in various types of osseous deficiencies: clinical observations and literature review.** The International Journal of Periodontics and Restorative Dentistry. 2001; 21:395-405

32.- McAllister S. Bradley. **Residual lateral wall defects following sinus grafting with recombinant human osteogenic protein-1 or Bio-Oss in the chimpanzee.** The International Journal of Periodontics and Restorative Dentistry. 1998; 18:227-239

33.- Smiler. G Dennis. **Comparison of anorganic bovine mineral with and without synthetic peptide in a sinus elevation: a case study.** Implant Dentistry 2001;10:139-142

34.- Wheeler L. Stephen. **Sinus augmentation for dental implants: the use of alloplastics materials.** J. Oral Maxillofac Surg. 1997. 55:1287-1293

35.- Guarnieri Renzo. **Maxillary sinus augmentation using phehardened calcium sulfate: a case report**. The International Journal of Periodontics and Restorative Dentistry. 2002;22:503-508

36.- MacNeill R. Simon. **In vivo comparison of synthetic osseeous graft materials.** J. Clinical Periodontology 1999;26:239-245

37.- Haas Robert. **Bovine hydroxiapatite for maxillary sinus grafting: comparative histomorfometric findings in sheep**. Clinical Oral Implants Research 1998; 9:107-116

38.- Armand Serge. **Radiographic and histologic evaluation of a sinus aumentation with composite bone graft: A clinical case report**. Journal of Periodontology. 2002;73:1082-1088

39.- Fugazzotto A. Paul. **Sinus floor augmentation at the time of maxillary molar extration: success and failure rates of 137 implants in function for up to 3 years**. Journal of Periodontology. 2002.; 73:39-44

40.- Marx E. Roberts. **A novel aid of the sinuses membrane of the sinus lift procedure**. Implant Dentistry 2002;11:268-271

41.- Van Den Berg J.P.A. **Recombinant human bone morphogenetic protein-7 in maxillary sinus floor elevation surgery in 3 patients compared to autogenous bone grafts.** Journal of Periodontology. 2000;27:627-636