



11216

UNIVERSIDAD NACIONAL AUTÓNOMA DE MÉXICO  
FACULTAD DE MEDICINA  
DIVISIÓN DE ESTUDIOS DE POSGRADO E INVESTIGACIÓN  
SECRETARÍA DE SALUD  
INSTITUTO NACIONAL DE PEDIATRÍA

**“PRESENTACIÓN DE UNA ADOLESCENTE MEXICANA CON  
SÍNDROME DE MEIER-GORLIN (OREJA-RÓTULA-TALLA BAJA) Y  
REVISIÓN DE LA LITERATURA”**

TRABAJO FINAL QUE PRESENTA  
**DR. CAMILO ERNESTO VILLARROEL CORTÉS**

PARA OBTENER EL DIPLOMA DE ESPECIALISTA EN  
**GENÉTICA MÉDICA**

TUTOR DE TESIS  
DRA. ARIADNA GONZÁLEZ DEL ANGEL

MÉXICO, D.F.

2004



Universidad Nacional  
Autónoma de México



**UNAM – Dirección General de Bibliotecas**  
**Tesis Digitales**  
**Restricciones de uso**

**DERECHOS RESERVADOS ©**  
**PROHIBIDA SU REPRODUCCIÓN TOTAL O PARCIAL**

Todo el material contenido en esta tesis esta protegido por la Ley Federal del Derecho de Autor (LFDA) de los Estados Unidos Mexicanos (México).

El uso de imágenes, fragmentos de videos, y demás material que sea objeto de protección de los derechos de autor, será exclusivamente para fines educativos e informativos y deberá citar la fuente donde la obtuvo mencionando el autor o autores. Cualquier uso distinto como el lucro, reproducción, edición o modificación, será perseguido y sancionado por el respectivo titular de los Derechos de Autor.

ESTA TESIS NO SALE  
DE LA BIBLIOTECA

A Dios por la oportunidad de vida

A Beatriz, Camilito y Germán por su apoyo y cariño

A mi familia por su ejemplo y ayuda

A mis profesores y compañeros del Departamento de Genética

*Dr. Pedro Sánchez Márquez*  
**Dr. Pedro Sánchez Márquez**  
Director de Enseñanza

*Dr. Luis Heshiki Nakandakari*  
**Dr. Luis Heshiki Nakandakari**  
Jefe del Departamento de Pre y Posgrado

*Dra. Victoria del Castillo Ruiz*  
**Dra. Victoria del Castillo Ruiz**  
Profesor titular del curso

*Dra. Ariadna González del Angel*

**Dra. Ariadna González del Angel**  
Tutor del trabajo final



# ÍNDICE

	Páginas
1. Resumen	4
1.1 Palabras clave	4
2. Introducción	5
3. Reporte Clínico	7
4. Discusión	9
4.1 Etiología y frecuencia	9
4.2 Crecimiento pre y postnatal	10
4.3 Evolución en etapa neonatal	11
4.4 Características craneofaciales	11
4.5 Características esqueléticas	12
4.6 Desarrollo neurológico	13
4.7 Aspectos reproductivos	14
4.8 Diagnóstico diferencial	14
4.9 Manejo médico y asesoramiento	16
5. Conclusiones	18
6. Figuras	19
7. Referencias	24

Autorizo a la Dirección General de Bibliotecas de la UNAM a difundir en formato electrónico e impreso el contenido de mi trabajo recepcional.

NOMBRE: Camilo Ernesto

Villarreal Cortés

FECHA: 24-Jun-04

FIRMA: Villarreal

## 1. RESUMEN

El síndrome Meier-Gorlin (oreja, rótula, talla baja) es una entidad autosómica recesiva poco frecuente, cuyas principales manifestaciones son talla baja pre y posnatal, microtia, anomalías craneofaciales, ausencia o hipoplasia de rótula y otras alteraciones esqueléticas. En este trabajo realizamos una revisión completa de los casos reportados en la literatura con este síndrome y además presentamos el caso de una paciente femenina con manifestaciones fenotípicas que concuerdan con esta patología. En la revisión se analizaron cuales son las manifestaciones cardinales del síndrome, los criterios que se utilizan para realizar el diagnóstico, la evolución que han presentado los pacientes mayores reportados, las complicaciones que pueden presentar y por ende los cuidados médicos que se deben ofrecer a pacientes con esta entidad. Este es el primer reporte en nuestro país de un paciente con el síndrome de oreja-rótula-talla baja, lo que sugiere que esta patología puede presentarse en individuos hispano-americanos y que el diagnóstico debe considerarse como diferencial en los casos de talla baja pre y posnatal. La mayoría de casos descritos han sido en pacientes menores, por lo que nuestro caso aporta datos acerca del comportamiento de la entidad en etapa puberal. Nuestra paciente además presentó un osteocondroma deformante en antebrazo izquierdo el cual, hasta donde sabemos, es una alteración no descrita previamente en casos con este síndrome. En este trabajo concluimos que esta entidad puede estar subdiagnosticada, que se necesitan nuevos reportes para delinear con mayor exactitud su espectro fenotípico, lo cual es importante para fines de diagnóstico, pronóstico y tratamiento, además de contribuir a brindar a un asesoramiento adecuado.

**1.1 Palabras Clave:** talla baja, microtia, hipoplasia de rótula, osteocondroma, herencia autosómica recesiva.

## 2. INTRODUCCIÓN

Cohen y cols. en 1991 reportaron una condición que denominaron síndrome de oreja-rótula-talla baja (ear-patella-short stature ó EPS) en 2 hermanas quienes tenían microtia bilateral, ausencia de rótula, talla baja, poca ganancia ponderal y dismorfias faciales. También presentaban otras anomalías esqueléticas como subluxación del codo, costillas y huesos largos adelgazados, forma anormal de fosas glenoideas con clavículas en gancho y clinodactilia. La edad ósea tenía retraso significativo y las epífisis presentaban aplanamiento. En este reporte se refirió que estas pacientes tenían similitudes con los hallazgos observados en dos varones no relacionados reportados por Hurst y cols. en 1988, en quienes se describió también cierre prematuro de suturas craneales.

Posteriormente Gorlin (1992) manifestó el hecho de que el había descrito varios años antes esta condición en un adolescente (Gorlin y cols., 1975). El consideró la microtia, la ausencia de rótula y la micrognatia como las características más significativas del síndrome, aunque también observó camptodactilia de quintos dedos, osteocondritis disecante y necrosis aséptica bilateral de los cóndilos femorales laterales. No había otros casos en la familia y no se refería consanguinidad en los padres. Además, Gorlin (1992) refirió que un caso previo reportado por Meier y Rothschild en 1959 parecía corresponder a la misma entidad y en éste si había antecedente de consanguinidad.

Boles y cols. (1994) describió esta condición en 2 hijas de padres afro-americanos fenotípicamente normales, ellas mostraron talla baja proporcionada con microcefalia, anomalías craneofaciales peculiares (hipoplasia maxilar y mandibular, labios gruesos, boca pequeña), microtia, rótula ausente e hiperextensibilidad de articulaciones. Este autor propuso el epónimo de Meier-Gorlin para este síndrome y refirió que probablemente se heredaba de forma autosómica recesiva.

Estos reportes iniciales delinearon las características fenotípicas más consistentes del síndrome EPS y que son las que se utilizan para el diagnóstico de los nuevos casos reportados. En total existen unos 30 pacientes descritos a nivel mundial, por lo que se considera que el síndrome EPS es una entidad rara y su frecuencia aún no ha sido establecida.



Por las descripciones realizadas previamente, ahora se puede puntualizar que este síndrome cursa de forma constante con talla baja pre y postnatal, microtia bilateral con las estructuras de los pabellones auriculares conservadas, anomalías craneofaciales como microcefalia, hipoplasia mediofacial con nariz prominente, paladar alto, labios gruesos y retrognatia. A nivel esquelético se caracteriza por ausencia o hipoplasia de rótula, retraso en la maduración ósea y otras alteraciones como huesos largos adelgazados, epífisis planas, clavículas en gancho, escoliosis, y alteración en articulaciones. Las complicaciones más graves que pueden tener son problemas respiratorios y de alimentación en la infancia (Bongers y cols., 2001), posteriormente la talla baja se convierte en la principal causa de búsqueda de atención médica y por lo general, los pacientes con este síndrome tienen capacidad intelectual normal.

Aunque como se menciona previamente las características más comunes del síndrome ya están delineadas, faltan muchos aspectos que necesitan ser definidos de manera más completa en esta entidad, entre ellos podemos destacar los criterios para realizar el diagnóstico, la evolución esperada en los pacientes, las complicaciones que pueden presentar y por ende los cuidados médicos que se les debe ofrecer, el asesoramiento a brindar a la familia, y el menos conocido la etiología molecular. En este trabajo discutimos estos aspectos con base en la revisión de los casos reportados en la literatura, así como con la presentación de una nueva paciente con este síndrome, la cual hasta donde sabemos es el primer caso identificado en nuestro país.

### 3. REPORTE CLÍNICO

Reportamos una paciente femenina de 15 años, producto de la segunda gesta de madre de 23 años y padre de 25 años al nacimiento, aparentemente sanos y no consanguíneos aunque ambos originarios de una comunidad pequeña. Tuvo un hermano mayor que falleció por histiocitosis maligna y un hermano menor sano. Fue obtenida a término después de un embarazo normoevolutivo, su peso al nacer fue de 2800gr, se desconoce su talla y calificación de APGAR; sin embargo no se refieren eventos perinatales adversos. Los padres notaron desde la infancia falta de ganancia ponderal y estatural, pero no buscaron atención médica hasta los 12 años cuando la paciente presentó una tumoración en el antebrazo izquierdo de crecimiento lento y que fue deformando la extremidad. Fue valorada en el INP a los 13 años para realizar la resección quirúrgica de la tumoración con diagnóstico final de osteocondroma, además se detectó hipoplasia de rótula y talla baja por lo que se inició su abordaje diagnóstico. La exploración física reveló parámetros somatométricos por debajo de la percentila 3; a los 15 años con talla de 133cm (-3.8 DS), peso de 32kg (-3.3 DS) y perímetro cefálico de 48.5cm (-4.6DS), además mostró frente huidiza, órbitas poco profundas con fisuras palpebrales dirigidas hacia arriba, hipoplasia mediofacial, nariz prominente con puente estrecho, filtrum largo, labios gruesos, paladar alto y micrognatia. Además, microtia bilateral en la cual las estructuras de los pabellones auriculares estaban conservadas con el lóbulo adherido y conductos auditivos permeables pero estrechos (figuras 1 a la 3). Su desarrollo sexual mostró Tanner mamario II y los genitales de aspecto femenino normal con Tanner púbico III/IV. En las extremidades superiores presentó clinodactilia bilateral del quinto dedo, además incurvamiento y cicatriz quirúrgica en el antebrazo izquierdo, en las extremidades inferiores las rodillas en valgo, planas con rótula palpable pero anormalmente pequeña (figura 4).

En la serie ósea radiológica además de las alteraciones por el osteocondroma se encontró la edad ósea retrasada aproximadamente 1 año, huesos largos adelgazados, rótulas pequeñas y poco osificadas, epífisis radial distal plana bilateral, hipoplasia bilateral de falange media de quintos dedos, a nivel torácico presentó vértebras altas con escoliosis lumbar importante (figuras 5-8). Otros estudios de laboratorio realizados fueron el cariotipo en sangre periférica, tamiz metabólico y pruebas de función renal, todos con resultado

normal. Por la microtía y los conductos auditivos estrechos se realizaron pruebas de audición las cuales fueron normales.

Con respecto a la evolución clínica que ha tenido la paciente debemos destacar que, salvo la falta de ganancia ponderal y estatural referida, no se refieren otros problemas médicos durante su infancia. Su desarrollo psicomotor se refiere normal y actualmente cursa primer año de preparatoria con regular aprovechamiento, su personalidad es agradable e impresiona introvertida. Tuvo desarrollo sexual secundario y menarca espontánea a los 13 años y hasta el momento sus ciclos menstruales son regulares. A partir de su ingreso al INP, en 2 años la escoliosis lumbar se ha incrementado de forma significativa (de 30° a 40°), con frecuencia se queja de dolor a nivel de las articulaciones de la rodilla, que se exagera con la marcha prolongada y al subir escaleras, aunque no es limitante y cede con analgésicos no esteroideos. Por este motivo la paciente recibe terapia de rehabilitación y vigilancia ortopédica periódica.

## **4. DISCUSIÓN**

El diagnóstico de EPS se realizó considerando que las características fenotípicas de la paciente son compatibles con esta entidad, en la tabla 1 se muestran las frecuencias de las principales manifestaciones clínicas encontradas en los casos descritos en la literatura y se comparan con las observadas en el presente caso. Hay que mencionar que uno de los trabajos más completos y de gran relevancia para delinear fenotípicamente al síndrome EPS es el de Bongers y cols. (2001) quien reportó 6 pacientes mujeres y 2 hombres que correspondían a 7 familias e hizo una revisión de la literatura acerca de esta condición. Todos sus pacientes tuvieron microtia de forma bilateral, hipoplasia o aplasia de rótula y talla baja, excepto por unas gemelas monocigóticas quienes a la exploración física presentaban rótula de aspecto normal. A continuación se discuten los temas más relevantes identificados hasta ahora del síndrome EPS y se concluye puntualizando los aspectos de manejo médico y asesoramiento.

### **4.1 Etiología y frecuencia**

Por la existencia de pacientes de ambos sexos afectados y recurrencia en hermanos con ambos padres sanos se piensa que la forma de herencia es autosómica recesiva. Llama la atención que la consanguinidad sólo ha sido descrita en 5 casos, uno de éstos es el original de Meier (Meier y Rothschild, 1959; Lacombe y cols., 1994; Buebel y cols., 1996; Bongers y cols., 2001), por nuestra parte aunque los padres no son consanguíneos si provienen de una comunidad pequeña lo que sugiere endogamia. Hasta el momento existen más mujeres que hombres reportados, consideramos que por ahora no se puede definir si esta diferencia es artificial o real y en caso de ser verdadera cual sería la causa.

Con respecto a la etiología molecular se ha postulado al gen BMP5 (6p12) como probable responsable, este gen codifica para un miembro de las proteínas morfogenéticas de hueso (por las siglas del inglés Bone Morphogenetic Protein) que fueron originalmente definidas por su habilidad para inducir formación de tejido óseo y cartílago cuando son implantadas bajo la piel de animales; además de actuar en el desarrollo embrionario se sugiere que son mediadores naturales en la remodelación y reparación ósea en la vida

postnatal (Rosen y Thies, 1992). Mutaciones homocigotas en BMP5 ocasionan uno de los modelos murinos históricos, el del ratón *short ear* descrito por Lynch en 1921. El gen responsable y las mutaciones en este modelo, que fueron inducidas originalmente por radiación ionizante, fueron identificados por Kingsley y cols. (1992). Además de reducción en el tamaño de las orejas y de tamaño corporal los ratones con esta patología recesiva presentan un amplio rango de defectos esqueléticos internos incluyendo pérdida de varios huesos pequeños lo que ha llevado a postular que el síndrome Meier-Gorlin es su equivalente humano (Lacombe y cols., 1994). Sin embargo en el único paciente en quien se ha realizado el análisis molecular del gen BMP5 no se detectó ninguna mutación, en este mismo caso también se descartaron mutaciones en SHOX (Xp22) y en el gen responsable del síndrome uña-rótula LMX1B (9q34) por la presencia de talla baja y la rótula ausente respectivamente (Cohen y cols., 2002).

Como se mencionó previamente el síndrome EPS se considera una entidad rara y su frecuencia aún no ha sido establecida, existen unos 30 pacientes descritos a nivel mundial. Aunque la mayor parte de los pacientes reportados hasta ahora han sido de origen caucásico, el origen étnico del resto es variable, por lo que hay afroamericanos (Boles y cols. 1994), de medio oriente (Hurst y cols., 1988; Lacombe y cols., 1994; Bongers y cols., 2001) y un paciente gitano (Bongers y cols., 2001). Hasta donde sabemos este es el primer reporte en nuestro país y no hay descripciones previas de individuos hispano-americanos, por lo que la presentación en personas de diversos orígenes apoya que esta entidad es un padecimiento panétnico.

#### **4.2 Crecimiento pre y postnatal**

La falla para el crecimiento pre y postnatal es una de las características más importantes del síndrome, y en la mayor parte de los casos fue el dato para iniciar el estudio de los pacientes. Como ejemplo podemos citar el caso descrito por Cohen y cols. (2002), un adolescente italiano con la tríada de microtia, ausencia de rótula y retardo en el crecimiento de origen prenatal. Su talla al nacimiento fue de 44cm y mantuvo su crecimiento en la infancia siempre debajo de 4 DS. Incluyendo nuestro reporte, se han hecho descrito cuatro adolescentes y siete pacientes adultos (Gorlin 1992, Lacombe y cols., 1994, Fryns 1998,

Terhal y cols., 2000, Cohen y cols., 2002, Shalev y Hall, 2003) en seis de ellos se describe que cursaron con un incremento significativo en la estatura durante el brote puberal, sin embargo la talla final se mantuvo por debajo de la percentila 3 (promedio para varones de 153cm y para mujeres de 137cm). La causa de la talla baja no se ha identificado; en el mismo paciente descrito por Cohen y cols. (2002) se le administró hormona de crecimiento recombinante sin conseguir mejoría y esto es congruente con el hecho de que por lo menos en 17 pacientes no se han observado alteraciones en los niveles de hormona de crecimiento. La talla baja se considera en general proporcionada, aunque existe un reporte de 2 mujeres adultas con EPS quienes mostraron talla baja con desproporción (Terhal y cols., 2000). En nuestro caso, aunque el peso al nacer fue de 2800gr, se desconoce la talla al nacimiento por lo que no se puede definir si la talla baja fue de inicio prenatal; por otro lado, acorde con lo observado en la mayoría de los casos, la paciente tiene talla baja proporcionada importante y aunque carecemos de registro de curvas de crecimiento en la infancia, tuvo incremento en su pubertad. No se intentó administrar hormona de crecimiento.

#### **4.3 Evolución en etapa neonatal**

En el periodo neonatal se pueden presentar severos problemas respiratorios que si son superados evolucionan hacia la mejoría, se ha tratado de establecer la etiología de las disneas y se ha propuesto que pueden deberse a deformidades esqueléticas torácicas, sin embargo, varios casos con estas deformidades no presentaron complicaciones respiratorias (Lacombe y cols. 1994, Verhallen y cols., 1999). Los niños pequeños presentan de forma constante pobre apetito e ingesta de alimentos, en pocos casos se refiere ERGE, en etapas posteriores no se refiere más este aspecto por lo que se puede inferir que estos problemas también evoluciona hacia la mejoría.

#### **4.4 Características craneofaciales**

Más del 90% de los casos reportados presentan microcefalia, la cual no se acompaña de defectos a nivel cerebral y no sólo se relaciona a la talla baja ya que se encuentra en parámetros aún menores que ésta, como ejemplo podemos referir la somatometría que tiene nuestra paciente; el perímetro cefálico corresponde a -4.6 DS con

la talla en -3.8 DS. La microcefalia ocasiona frente huidiza con diámetro bitemporal estrecho.

Se ha descrito que las características faciales cambian conforme el paciente se desarrolla, así, en pacientes descritos en la infancia son notorias la micrognatia, la microstomía y los labios gruesos, mientras que en los pacientes adultos el fenotipo facial presenta frente más alta y nariz estrecha con puente prominente (Bongers y cols., 2001), lo cual está bien representado en las fotos de los hermanos reportados por Fryns (1998), e inclusive, se refiere mejoría en la apariencia de las características faciales como en la paciente de 25 años reportada por Shalev y Hall (2003). Los adolescentes como en nuestro caso, conservan un rango intermedio e incluyen todavía las características descritas en la infancia.

La microtia es bilateral y tiene la particularidad de que a pesar de la disminución del tamaño, las estructuras del pabellón se conservan, aunque hay que destacar que hay casos acompañados de hipoacusia y otros con atresia de conductos, lo que ha llevado a recomendar la evaluación audiológica en todos los casos de EPS (Loeys y cols., 1999).

#### **4.5 Características esqueléticas**

Las manifestaciones esqueléticas son muy importantes en este síndrome y tan constantes como para considerar esta entidad realmente una displasia ósea. Entre ellas, las menos variables son retraso en la maduración ósea y huesos largos adelgazados, reportados prácticamente en la totalidad de los casos (tabla 1), el dato más llamativo es la hipoplasia o ausencia de rótula, sin embargo, aún existe la duda si realmente se trata de una alteración particular en este hueso o si es una manifestación del retraso global en la maduración ósea, ya que en los primeros pacientes adultos descritos se encontró presente la rótula con función conservada y se propuso que este signo se puede modificar con la edad (Fryns, 1998), dato que se apoya en los casos de Bongers y cols. (2002) de las gemelas monocigotas de 5 años que presentaron rótula de tamaño normal. Con el fin de discernir entre estas opciones, Bongers y cols. (2002) recomiendan la realización de US de la rótula en los niños pequeños y posteriormente seguimiento radiográfico periódico. Otros defectos esqueléticos a diferente nivel son los torácicos incluyendo arcos costales ausentes,

hipoplásicos, adelgazados, clavículas en “gancho”, pectus carinatum y sobre todo escoliosis la cual, como en nuestro caso, puede ser progresiva por lo que consideramos que todos los pacientes ameritan vigilancia periódica de columna y tratamiento rehabilitatorio y ortopédico cuando ya esta presente el problema. A pesar del retraso en la osificación, se refiere que los pacientes cursan con cierre temprano de la fontanela anterior, incluso en los casos iniciales descritos por Hurst y cols. (1988) se consideró craneosinostosis como un dato cardinal, pero fuera de este reporte sólo en otros cuatro pacientes se ha consignado explícitamente cierre temprano de suturas craneales (Gorlin y cols., 1975; Loeys y cols., 1999; Bongers y cols., 2001), hay que destacar que en ningún caso se ha tenido que recurrir a tratamiento quirúrgico ni se han presentado las deformaciones craneales características de las entidades con craneosinostosis primaria. Nosotros pensamos que el cierre temprano de fontanelas y suturas craneales es secundario a la microcefalia y por lo tanto no existe indicación para corrección quirúrgica y no debe ser considerado como dato cardinal del síndrome EPS.

Las anomalías en articulaciones merecen mención aparte, son muy variables y a veces son muy limitantes, van desde hiper movilidad hasta contracturas en articulaciones mayores, camptodactilia, subluxación de codos, pie equinovaro, genu valgo o varo y coxa valga o vara. Por lo menos dos casos han sido descritos con osteocondritis disecante y necrosis aséptica bilateral de los cóndilos femorales laterales (Gorlin, 1992, Shalev y Hall, 2003). Con respecto a la evolución de los problemas articulares se ha descrito que se pueden mantener estacionarios, como el paciente original descrito por Gorlin (1992), que se mantuvo con limitaciones por la necrosis aséptica desde la adolescencia a la edad adulta. O bien evolucionar a la mejoría como el caso descrito por Shalev y Hall (2003). En cualquier circunstancia es requerido vigilar y tratar a estos pacientes desde el punto de vista ortopédico. Dentro de las alteraciones esqueléticas previamente mencionadas no ha sido descrito el osteocondroma observado en nuestra paciente, el cual podría ser un hallazgo coincidental o bien otra alteración esquelética propia del síndrome.

#### **4.6 Desarrollo neurológico**

La inteligencia es variable aunque en la mayor parte de los casos es normal, durante



la infancia se puede presentar retraso motor secundario a las alteraciones esqueléticas o en el lenguaje en casos que incluyen hipoacusia por lo que es recomendado realizar pruebas funcionales de audición en los niños. Ninguno de los pacientes adolescentes y adultos reportados incluyendo nuestro caso presentan retraso mental, por este motivo llama la atención el reporte en particular de Loeys y cols. (1999) con 2 hermanos severamente afectados en quienes además de desarrollo psicomotor retrasado se documentaron defectos a nivel de SNC, hipoacusia profunda, apariencia craneofacial inusual y genitales hipoplásicos. En ellos las dismorfias faciales no son típicas de EPS por lo que podría tratarse de otra entidad. Otra característica del fenotipo adulto es una personalidad amistosa que se ha descrito específicamente en varios pacientes (Boles y cols., 1994; Bongers y cols., 2001) y confirmado recientemente por Shalev y Hall (2003).

#### **4.7 Aspectos reproductivos**

A nivel reproductivo los varones pueden presentar criptorquidia, hipospadias o micropene, el paciente adolescente descrito por Cohen y cols. (2002) a la edad de 15 años se sometió a cirugía urgente por una torsión aguda del cordón espermático izquierdo, condición antes no descrita y que se relacionó a un defecto congénito de la túnica vaginal. En general, hombres y mujeres presentan desarrollo puberal normal. Las mujeres adolescentes y adultas previamente descritas presentan menarca y ciclos menstruales normales, nuestro caso confirma estos hallazgos. Esto hace suponer que tienen capacidad reproductiva conservada; sin embargo, hasta el momento no hay casos reportados de pacientes embarazadas. Otro dato referido en las pacientes adultas es hipoplasia de glándulas mamarias, primeramente referido en dos mujeres (Terhal y cols., 2000) y confirmado en el caso de Shalev y Hall (2003), acorde con esto nuestra paciente presenta Tanner púbico entre III/IV y Tanner mamario II.

#### **4.8 Diagnóstico diferencial**

El síndrome Meier-Gorlin debe ser incluido en los diagnósticos diferenciales de varios otros síndromes bien conocidos que cursan con talla baja proporcionada de origen

prenatal tales como Silver-Russell, 3-M o Seckel, aunque el fenotipo en estos síndromes puede incluir también orejas pequeñas presentan datos característicos que pueden diferenciarlos del EPS. En Silver-Russell el perímetro cefálico es acorde, incluso se describe frente prominente, la facies es triangular con las comisuras bucales hacia abajo y mentón fino, además puede tener asimetrías corporales y manchas café con leche (Gorlin y cols., 1990). Con 3-M no se comparten las características faciales, pues en esta entidad se describe frontal prominente, nariz bulbosa con narinas antevertidas, boca grande y barbilla “puntiaguda” (Gorlin y cols., 1990). Cabe mencionar que por la microcefalia casos que ahora se piensa corresponden a EPS fueron catalogados como variante de Seckel (Buebel y cols., 1996), en este síndrome también puede haber retraso en la maduración ósea y alteración en articulaciones, sin embargo, los pacientes con Seckel presentan microcefalia en grado más importante, así como retraso mental y facies característica redondeada con micrognatia y nariz prominente en pico de loro.

Por otro lado, deben considerarse trastornos sindromáticos que cursan de forma característica con hipoplasia o aplasia de rótula tales como trisomía 8 o Coffin-Siris. También se diferencian estos casos por datos clínicos ya que en trisomía 8 hay retraso mental y los pabellones son grandes, incluso puede haber talla alta y son característicos los surcos longitudinales en plantas (Smith, 1999); mientras que en Coffin-Siris la facies es “tosca”, el retraso neurológico es importante y tienen notoriamente hipoplasia ungueal de quintos dedos (Smith, 1999). La hipoplasia de rótula también se puede acompañar de alteraciones esqueléticas a nivel de la cintura pélvica en la displasia isquiopatelar (Scott y Taor, 1979) o de uñas displásicas y nefropatía en el bien conocido síndrome de uña-rótula (Dreyer y cols., 1998). La hipoplasia o aplasia de rótula sin otras anormalidades se puede ver en un forma familiar aislada con herencia autosómica dominante (Mangino y cols., 1999).

Otras entidades diferenciales menos conocidas son el síndrome RAPADILINO que cursa además con hipoplasia radial y paladar hendido entre otras manifestaciones (Kaariainen y cols., 1989) y síndromes con artrogriposis y pterigium que también pueden cursar con ausencia de rótula como el síndrome Kuskokwim y el pterigium poplíteo (Petajan y cols., 1969, Richieri-Costa, 1991).

Debemos destacar que ninguna de las entidades previamente mencionadas incluye juntos los tres datos cardinales del síndrome EPS (microtia, hipo-aplasia de rótula y talla baja) por lo que estos datos fenotípicos tienen utilidad para establecer el diagnóstico, que hasta el momento sólo se puede realizar de forma clínica y radiológica, dado que no se ha identificado ningún marcador bioquímico propio y como se describe previamente aún no se ha identificado la causa molecular del padecimiento (Cohen y cols., 2002).

#### **4.9 Manejo médico y asesoramiento**

Basados en los datos referidos en la revisión, podemos delinear los aspectos más importantes del manejo para los casos de síndrome EPS, en el entendido de que aún quedan muchas interrogantes.

1-Como ya se comentó previamente el diagnóstico será de certeza si se cumple con los tres datos clínicos cardinales del EPS (microtia, talla baja, aplasia/hipoplasia de rótula), si existiera duda sobre todo por la presencia de rótula se deben tomar en cuenta las dismorfias faciales y los datos radiográficos.

2-En etapa de lactantes se debe vigilar la presencia de dificultad respiratoria, apneas así como de problemas de ERGE con el fin de evitar complicaciones serias.

3-Todos los casos deben contar con serie ósea radiológica completa tanto para apoyar el diagnóstico como para búsqueda intencionada de alteraciones en tórax, columna y articulaciones.

4-Los controles radiográficos se deben repetir durante la edad pediátrica así como mantener la evaluación periódica ortopédica ya que con la marcha pudiera exacerbarse la alteración articular en rodillas.

5-No se debe suspender la vigilancia/tratamiento ortopédico y de rehabilitación, ya que la evolución con respecto a estos problemas no es predecible.

6-El desarrollo motor puede presentar retraso secundario a alteración en articulaciones por lo que se debe vigilar y ofrecer terapia de rehabilitación cuando se detecte.

7-En todos los casos es necesario efectuar evaluación audiológica ya que problemas a este nivel no detectados pueden comprometer el desarrollo psicomotor.

8-Es esperado que cursen escolaridad normal, consideramos que en esta etapa quizá sea importante brindar apoyo psicológico con respecto a problemas de autoimagen.

9-Con respecto al crecimiento, es esperado que se mantenga por debajo de lo normal, sin embargo existe probabilidad de un incremento significativo de talla en el brote puberal, no hay indicación para investigar deficiencia de hGH y hasta el momento su aplicación no parece benéfica por lo que no se tiene un tratamiento efectivo para incrementar la talla en esta entidad.

10-En los varones se debe descartar criptorquidia o hipospadias.

11-El brote puberal debe ser espontáneo en hombres y mujeres, en mujeres se esperan menarca espontánea, ciclos menstruales regulares y probablemente hipoplasia de glándulas mamarias.

12-Por ser un padecimiento autosómico recesivo para los padres existirá un riesgo de recurrencia del 25% en cada embarazo. Se desconoce si hay capacidad reproductiva normal en los pacientes, pero si la hubiera no se esperaría descendencia afectada a menos de que su pareja fuera un portador o enfermo del mismo padecimiento, sin embargo, por ser una entidad rara esto parecería excepcional.

## 5. CONCLUSIONES

La talla baja proporcionada es de los motivos más frecuentes de consulta tanto en un primer contacto con el médico general, como posteriormente con el especialista (pediatra, endocrinólogo o genetista clínico), no obstante, en la evaluación de estos pacientes generalmente los médicos no tienen en mente como diagnóstico diferencial al síndrome Meier-Gorlin, al ser una entidad poco conocida y de reciente delineación fenotípica. Con seguridad esto contribuye a que esta patología este subdiagnosticada, así como también contribuye el hecho de tener una evolución benigna, sin retraso mental y sin complicaciones que comprometan de forma importante la funcionalidad, por lo que una proporción de casos ni siquiera deben haber buscado atención especializada, esto se ilustra con nuestra paciente que se evaluó sólo hasta que apareció el osteocondroma.

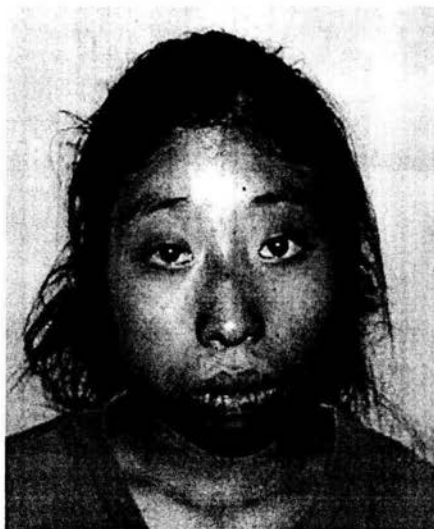Dado que esta entidad cursa con múltiples manifestaciones esqueléticas no podemos descartar que el osteocondroma pueda ser parte del mismo cuadro o ser sólo coincidental, consideramos que esto se podrá definir con la descripción de otros casos.

También son requeridos más estudios para definir la etiología molecular, aunque BMP5 se considera un gen candidato aún no se tiene ninguna prueba objetiva de su participación. Al identificarse el gen responsable será de gran utilidad para el diagnóstico en caso de duda o detección de portadores, pero también para el entendimiento de los mecanismos de formación y reparación ósea.

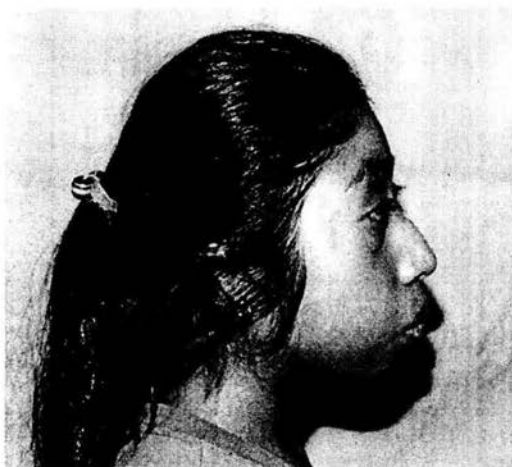Por otro lado, este primer caso muestra la existencia de esta patología en población mexicana y confirma que se trata de un padecimiento panétnico, por lo que es casi seguro que se encontrarán nuevos pacientes con este síndrome en la consulta médica tanto en nuestra Institución como en otros hospitales de referencia. Nuestro caso también confirma el comportamiento de este síndrome en etapa puberal.

Finalmente, consideramos que la descripción de nuevos casos que cumplan con los criterios del síndrome Meier-Gorlin contribuirá a delinear con mayor exactitud el espectro fenotípico de esta entidad; es evidente que un mejor conocimiento de este cuadro llevará a dar un diagnóstico oportuno y un seguimiento clínico objetivo. Este abordaje permitirá intervenir oportunamente para evitar los riesgos de complicaciones propias de esta patología, además de contribuir a brindar a los padres un asesoramiento genético adecuado.

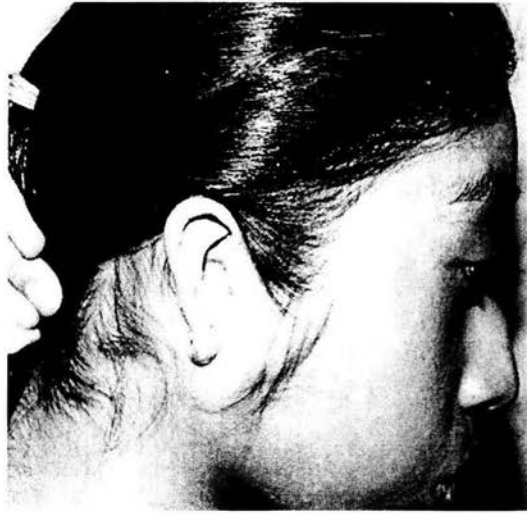## 6. FIGURAS



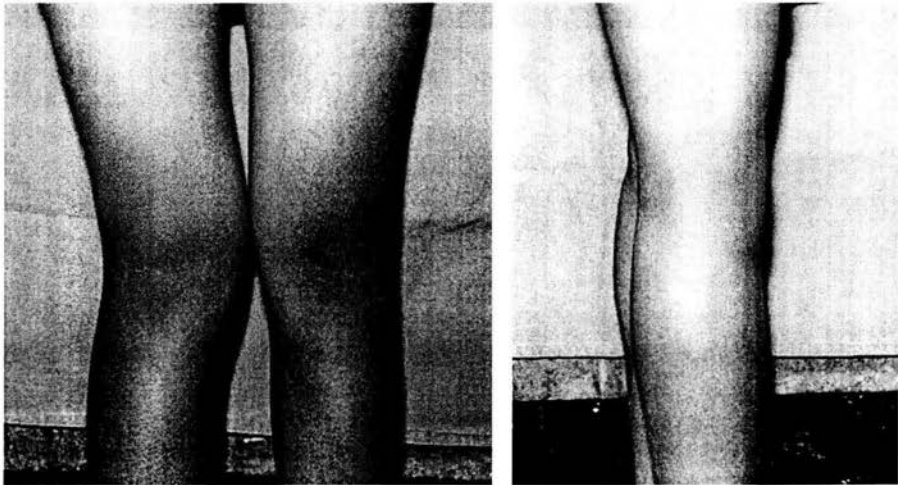
**Figura 1.** Paciente con síndrome Meier-Gorlin, vista frontal que muestra órbitas poco profundas, puente nasal prominente y boca con labios gruesos.



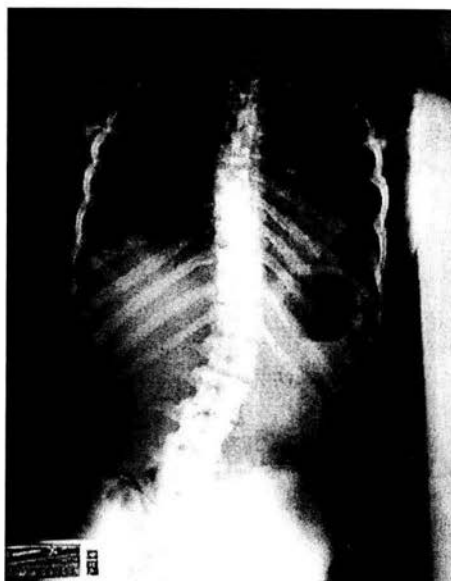
**Figura 2.** Vista lateral donde se aprecia micrognatia e hipoplasia mediofacial.



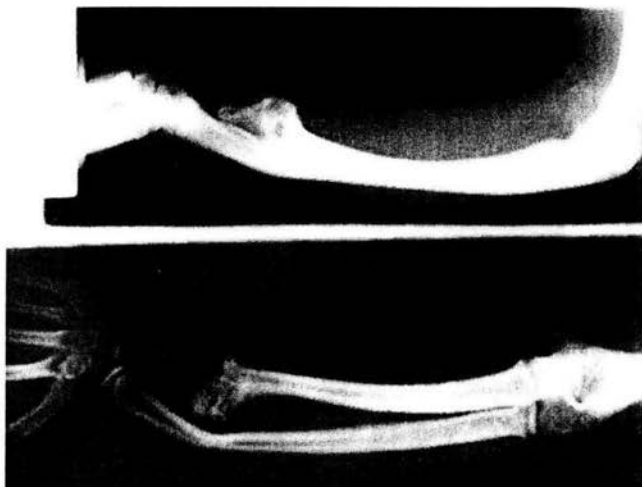
**Figura 3.** Franca microtia con estructuras de pabellones auriculares conservadas.



**Figura 4.** Rodillas en valgo en vista frontal y planas en vista lateral por hipoplasia de la rótula.

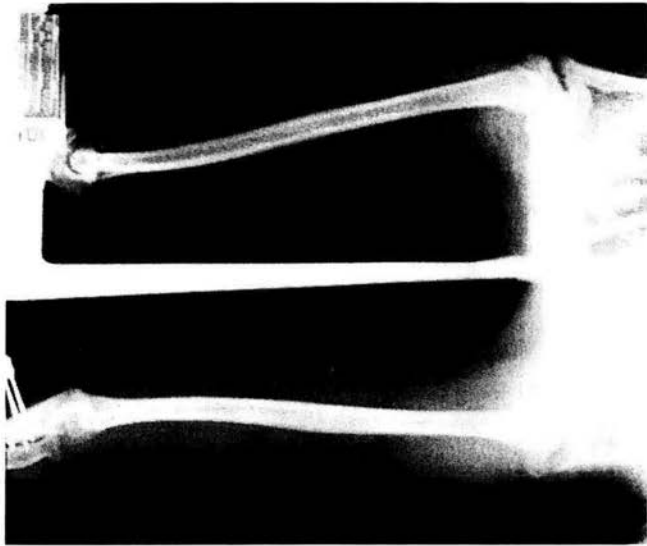


**Figura 5.** Imágenes radiológicas de la paciente: placa de columna donde se aprecia escoliosis lumbar importante.

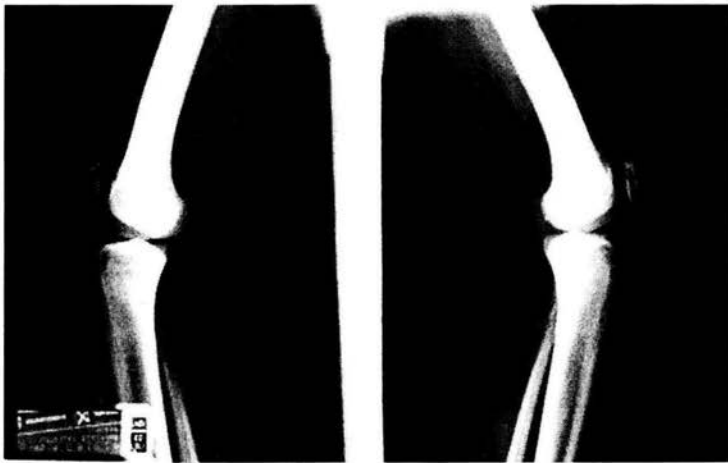


**Figura 6.** Osteocondroma deformante en cúbito izquierdo.





**Figura 7.** Imagen de húmeros adelgazados lo cual también se observó en otros huesos largos.



**Figura 8.** Placa lateral de rodillas con rótulas pequeñas y poco osificadas.

**Tabla 1.** Principales manifestaciones clínicas en el síndrome de Meier Gorlin y comparación con las observadas en el presente caso.

	Frecuencia aproximada (reportes previos)	Caso actual
Sexo M/F	12/19	F
Retraso en crecimiento intrauterino	81%	?
Retraso en el crecimiento postnatal	75%	+
Problemas de alimentación tempranos	88%	-
Microcefalia	91%	+
Microtia	100%	+
Conducto auditivo estrecho o atrésico	91%	+
Boca pequeña	86%	+
Micrognatia	96%	+
Hipoplasia / ausencia de rótula	84%	+
Edad ósea retrasada	100%	+
Huesos largos adelgazados	100%	+
Anormalidad en articulaciones	95%	+

## 7. REFERENCIAS

- Boles RG, Teebi AS, Schwartz D, Harper JF (1994): Further delineation of the ear, patella, short stature syndrome (Meier-Gorlin syndrome). *Clin Dysmorphol* 3:207-214.
- Bongers EM, Opitz JM, Fryer A, Sarda P, Hennekam RC, Hall BD, Superneau DW, Harbison M, Poss A, van Bokhoven H, Hamel BC, Knoers NV (2001): Meier-Gorlin syndrome: report of eight additional cases and review. *Am J Med Genet* 102:115-124.
- Buebel MS, Salinas CF, Pai GS, Macpherson RI, Greer MK, Perez-Comas A (1996): A new Seckel like syndrome of primordial dwarfism. *Am J Med Genet* 64:447-452.
- Cohen A, Mulas R, Seri M, Gaiero A, Fichera G, Marini M, Baficco M, Camera G (2002): Meier-Gorlin syndrome (ear-patella-short stature syndrome) in a italian patient: clinical evaluation and analysis of possible candidate genes. *Am J Med Genet* 107:48-51.
- Cohen B, Temple IK, Symons JC, Hall CM, Shaw DG, Bhamra M, Jackson AM, Pembrey ME (1991) Microtia, and short stature: a new syndrome. *J Med Genet* 28:786-790.
- Dreyer SD, Zhou G, Baldini A, Winterpacht A, Zabel B, Cole W, Johnson RL, Lee B (1998): Mutations in LMX1B cause abnormal skeletal patterning and renal dysplasia in nail patella syndrome. *Nature Genet* 19:47-50.
- Feingold M (2002): Meier-Gorlin syndrome. *Am J Med Genet* 109:338.
- Gorlin RJ (1992): Microtia, absent patellae, short stature, micrognathia syndrome [letter]. *J Med Genet* 29:516-517.
- Gorlin RJ, Cohen MM, Hennekam RCM (2001): Syndromes of the head and neck. Fourth edition. New York: Oxford University Press. P 391-396.
- Fryns JP (1998): Meier-Gorlin syndrome: the adult phenotype. *Clin Dysmorphol* 7:231-232.
- Hurst JA, Winter RM, Baraister M (1988): Distinctive syndrome of short stature, craniosynostosis, skeletal changes, and malformed ears. *Am J Med Genet* 29:107-115.
- Jones KL (1997): Smith's Recognizable patterns of human malformation. Fifth edition. Philadelphia: W.B. Saunders Company. P 24,582
- Kaariainen H, Ryoppy S, Norio R (1989): RAPADILINO syndrome with radial and patellar aplasia/hypoplasia as main manifestations. *Am J Med Genet* 44:716-719.

Kingsley DM, Bland AE, Grubber JM, Marker PC, Russell LB, Copeland NG, Jenkins NA (1992): The mouse short ear skeletal morphogenesis locus is associated with defects in a bone morphogenetic member of the TGF- $\beta$  superfamily. *Cell* 71:399-410.

Lacombe D, Toutain A, Gorlin RJ, Oley CA, Battin J (1994): Clinical identification of a human equivalent to the SHORT EAR (*se*) mouse. *Ann Genet* 37:184-191.

Loeys BL, Lemmerling MW, Van Mol CE, Leroy JG (1999): The Meier-Gorlin syndrome or ear-patella-short stature syndrome, in sibs. *Am J Med Genet* 84:61-67.

Mangino M, Sanchez O, Torrente I, De Luca A, Capon F, Novelli G, Dallapiccola B (1999): Localization of a gene for familial patella aplasia-hypoplasia (PTLAH) to chromosome 17q21-22. *Am J Hum Genet* 65:441-447.

Meier Z, Rothschild M (1959): Ein Fall von Arthrogyrosis multiplex congenita kombiniert mit Dysostosis mandibulofacialis (Franceschetti-Syndrom). *Helv Paediat Acta* 14: 213-216.

Petajan JH, Momberger GL, Aase JM, Wright DG (1969): Arthrogyrosis syndrome (Kuskokwim disease) in the Eskimo. *JAMA* 209:1481-1486.

Richieri-Costa A (1991): Antecubital pterygium and cleft lip/palate as presenting signs of nail-patella syndrome: Report of a Brazilian family. *Am J Med Genet* 38:9-12.

Rosen V, Thies RS (1992): The BMP proteins in bone formation and repair. *Trends Genet* 8:97-102.

Scott JE, Taor WS (1979): The 'small patella' syndrome. *J Bone Joint Surg* 61B: 172-175.

Shalev SA, Hall JG (2003): Another adult with Meier-Gorlin syndrome - insights into the natural history. *Clin Dysmorphol* 12: 167-169.

Teebi AS, Gorlin RJ (1997): Not a new Seckel-like syndrome but ear-patella-short stature syndrome [letter]. *Am J Med Genet* 70:454.

Terhal PA, Ausems MGEM, Van Bever Y, Ten Kate LP, Dijkstra PF, Kuijpers GMC (2000) Breast hypoplasia and disproportionate short stature in the ear, patella, short stature syndrome: expansion of the phenotype? *J Med Genet* 37:719-721.