



**UNIVERSIDAD NACIONAL AUTÓNOMA DE MÉXICO**

---

---

**FACULTAD DE ODONTOLOGÍA**

**Succión en pacientes que presentan fisura labio palatina.**

**TRABAJO TERMINAL ESCRITO DEL DIPLOMADO DE  
ACTUALIZACIÓN PROFESIONAL**

**QUE PARA OBTENER EL TÍTULO DE**

**CIRUJANA DENTISTA**

**P R E S E N T A :**

**Erika Martínez Medina**

*V. Bo.*  
*Amly*

**Tutora: C.D. Georgina Avilés Coronel**

**Asesor: Mtro. Juan Enrique Castro Ogarrio**

MÉXICO D. F.

2004

**TESIS CON  
FALLA DE ORIGEN**



Universidad Nacional  
Autónoma de México



**UNAM – Dirección General de Bibliotecas**  
**Tesis Digitales**  
**Restricciones de uso**

**DERECHOS RESERVADOS ©**  
**PROHIBIDA SU REPRODUCCIÓN TOTAL O PARCIAL**

Todo el material contenido en esta tesis esta protegido por la Ley Federal del Derecho de Autor (LFDA) de los Estados Unidos Mexicanos (México).

El uso de imágenes, fragmentos de videos, y demás material que sea objeto de protección de los derechos de autor, será exclusivamente para fines educativos e informativos y deberá citar la fuente donde la obtuvo mencionando el autor o autores. Cualquier uso distinto como el lucro, reproducción, edición o modificación, será perseguido y sancionado por el respectivo titular de los Derechos de Autor.

ESTA TESIS NO SALE  
DE LA BIBLIOTECA

*Agradezco a Dios, por la oportunidad que me ha dado de existir, por hacerme sentir su amor infinito en cada momento de mi vida y por enseñarme que tomada de su mano no hay nada que temer.*

*A mis padres por que sin su apoyo moral y económico hubiera sido más difícil llegar hasta aquí. Por su cariño, comprensión y consejos brindados a lo largo de mi vida ya que me permitieron alcanzar logros importantes como este; así como darme la oportunidad de prepararme para enfrentar el futuro.*

*A mis hermanos, cuñados, sobrinas, tíos y primas por su amor, cariño y comprensión constantes, impulsándome a seguir adelante. A Raúl López por confiarme a lo mas amado... mis niñas.*

*A mis amigos, en especial a Tina, Jon, Vero, Adrian y Martha por su cariño paciencia y apoyo.*

*A mis profesores por enseñarme lo que hoy sé y lo que aún me falta por aprender.*

*A todos aquellos que con su estímulo me han ayudado.*

ÍNDICE	PÁG.
INTRODUCCIÓN .....	VI
<b>1. LABIO Y PALADAR</b>	
1.1 EMBRIOLOGÍA .....	2
1.2 CARACTERÍSTICAS DEL LABIO NORMAL .....	5
1.3 CARACTERÍSTICAS DEL PALADAR NORMAL .....	7
1.3.1 Capa ósea .....	7
1.3.2 Capa glandular .....	8
1.3.3 Capa mucosa .....	8
1.3.4 Vasos y nervios de la bóveda palatina .....	8
1.3.5 Velo del paladar .....	9
1.3.6 Aponeurosis del velo del paladar .....	9
1.3.7 Sistema muscular en recién nacidos .....	10
1.3.8 Músculos del velo del paladar .....	10
1.3.9 Mucosa .....	13
1.3.10 Glándulas del velo del paladar .....	13
1.3.11 Vascularización e inervación del paladar .....	14
<b>2. LABIO Y PALADAR FISURADO</b>	
2.2 GENERALIDADES DE LABIO FISURADO .....	17
2.2.1 Labio leporino unilateral .....	17
2.2.2 Nariz .....	19
2.2.3 Labio leporino bilateral .....	19
2.3 DEFINICIÓN DE FISURA LABIO PALATINA .....	20
2.4 CLASIFICACIÓN DE LAS FISURAS LABIO PALATINAS .....	21
2.4.1 Labio leporino cicatrizal .....	21
2.4.2 Labio leporino simple .....	21
2.4.3 Labio leporino total .....	21
2.4.4 Formas asimétricas .....	22
2.4.5 Labio leporino central .....	22
2.4.6 Labio leporino inferior .....	22
2.4.7 Fisura palatina alveolar .....	22

2.4.8 Fisura palatina total .....	22
2.4.9 Fisura palatina central .....	23
2.4.10 Labio leporino y división palatina .....	23
2.5 EPIDEMIOLOGÍA .....	23
2.6 ETIOLOGÍA .....	25
2.6.1 Factor hereditario .....	25
2.6.2 Síndromes de origen genético .....	26
2.6.3 Factor cromosómico .....	30
2.6.4 Factor ambiental .....	32
2.6.5 Factores tóxicos .....	33
2.6.6 Factores mecánicos .....	35
2.7 ALTERACIONES MUSCULARES .....	36
2.8 ALTERACIONES ÓSEAS .....	36
2.8.1 Alteraciones óseas en la fisura naso-labio-alveolo-palatina unilateral .....	36
2.8.2 Alteraciones óseas en la fisura naso-labio-alveolo-palatina bilateral .....	38
3. AMAMANTAMIENTO	
3.1 GENERALIDADES .....	41
3.1.1 Propiedades de la leche materna .....	42
3.1.2 Composición de la leche materna .....	43
3.1.3 Beneficios de la lactancia materna para el niño .....	44
3.1.4 Beneficios de la lactancia materna para la madre .....	45

3.2 FISIOLÓGÍA DE LA SUCCIÓN .....	46
3.3 SUCCIÓN DEL NIÑO CON FISURA NLAP .....	48
3.4 TRATAMIENTO PARA FACILITAR EL AMAMANTAMIENTO DEL PACIENTE CON FISURA NLAP .....	49
4. CASO CLÍNICO	
4.1 ELABORACIÓN DE OBTURADOR PALATINO .....	55
CONCLUSIONES .....	61
FUENTES DE INFORMACIÓN .....	62

## INTRODUCCIÓN

La succión del recién nacido al pecho materno es una función muy importante que proporciona los siguientes beneficios:

- Establece un contacto temprano y prolongado entre la madre y el lactante.
- El bebé establece el patrón correcto de respiración nasal y posiciona correctamente la lengua, sobre la papila.
- El lactante controla mejor la ingesta.
- Las grasas y el hierro de la leche humana se absorben mejor que las de la leche de vaca, y los aminoácidos de la leche humana se metabolizan con mayor rapidez. Además, el bajo contenido en sodio de la leche humana es más conveniente para las necesidades del lactante.
- La lactancia natural proporciona anticuerpos importantes que previenen las gastroenteritis. La inmunidad a infecciones respiratorias y meningitis también es mayor.
- Los lactantes prematuros se benefician de la lactancia natural debido a que la leche producida por madres parece estar especialmente adaptada a las necesidades del lactante al presentar un mayor contenido de proteínas que la leche de madres recién nacidos a término.
- Existe menor probabilidad de una reacción alérgica del bebé a la leche de la madre.
- Varias proteínas de la leche materna pueden estimular el sistema inmunitario del lactante incrementando la maduración de los linfocitos B.

La lactancia a su vez ayuda al correcto desarrollo de los maxilares, ya que los movimientos del lactante al mamar son: bajar, protuir, elevar y retruir la mandíbula, estimula un crecimiento simétrico e induce el desarrollo los músculos faciales y los dientes.



Estos beneficios son sucesos naturales en cualquier niño, pero no son posibles en un portador de fisura debido a que no le es posible mamar y se le debe asistir desde el nacimiento y en forma multidisciplinaria.

El no puede disfrutar de estos placeres y su madre se desconcierta ante el hecho de no saber como alimentarlo. La compleja funcionalidad orofacial influye en el crecimiento adecuado de sus maxilares y las funciones se atrofian.

***Agradezco a la Doctora Georgina Avilés Coronel, por brindarme su confianza y por todo el tiempo dedicado a la elaboración de este trabajo.***

***Agradezco a la Doctora María del Carmen Rosas, por facilitarme el caso clínico para la elaboración de este trabajo.***

## **2. LABIO Y PALADAR FISURADO**

## **1. LABIO Y PALADAR**

## 1.1 EMBRIOLOGÍA

La característica más típica del desarrollo de la cabeza y el cuello es la formación de arcos branquiales o faríngeos. Estos arcos aparecen en la cuarta y quinta semana de desarrollo intrauterino y contribuyen en gran medida al aspecto externo característico del embrión. Hacia el final de la cuarta semana, el centro de la cara está formado por el estomodeo, rodeado por el primer par de arcos faríngeos. Cuando el embrión tiene cuatro semanas y media de edad pueden identificarse cinco formaciones mesenquimáticas: los procesos mandibulares (primer arco faríngeo), que pueden distinguirse caudalmente en relación con el estomodeo; los procesos maxilares (porción dorsal del primer arco faríngeo) lateralmente al estomodeo, y la prominencia frontonasal, elevación ligeramente redondeada, que se encuentra en situación craneal con respecto al estomodeo. El desarrollo de la cara se ve complementado en etapa ulterior con la formación de los procesos nasales.(4)

Desde la cuarta hasta la séptima semanas se constituye la cara y se regulariza la boca tomando poco a poco forma normal. Esta cavidad buconasal única, se va dividiendo en dos compartimentos por las prolongaciones o láminas palatinas que de la cara interna de cada maxilar superior parten alrededor de la séptima semana embrionaria.

La falta de coalescencia del hueso intermaxilar será la causa de las diferentes formas de fisuras naso labio alveolo palatinas.

Alrededor de los cincuenta días de vida intrauterina comienzan las prolongaciones palatinas (que formarán el paladar), dividen la primitiva cavidad buconasal en dos partes. A los 60 días aparecen los puntos de osificación, cinco para cada maxilar superior y seis para cada maxilar inferior.

Puntos de osificación para maxilar superior:

- Nasaes, para las zonas caninas y apófisis ascendente del maxilar superior.
- Incisivos, para las zonas incisivas.
- Palatinos, para la apófisis palatina, las zonas posteriores.
- Molares para esas zonas.
- Orbito- nasaes, para los senos maxilares y la parte interna de las órbitas.

Puntos de osificación para cada hemimandíbula son:

- Los situados sobre la cara externa del cartílago de Meckel que se extiende desde el oído medio hasta la región de la sínfisis.
- Los incisivos inferiores, cerca de la sínfisis.
- Los mentonianos, a la altura de los conductos mentonianos.
- Los condilares, en la región condílea
- Los coronarios, para la apófisis coronaria.
- Los localizados en las espinas de spiks.

A los 90 días aparece la papila palatina en el extremo anterior de la línea media. A cada lado de las rugosidades palatinas dirigiéndose al tubérculo del labio, nace una cresta fina que es el rudimentario frenillo labial superior, (frenillo tectolabial) y proporciona la unión entre la papila y el labio. Durante las transformaciones del mesoderma, se va formando el surco labial y se hacen más visibles ambos lados del frenillo que crecen hacia la parte posterior. El reborde alveolar adquiere forma de herradura se distingue de la superficie del paladar, y es lo que separa al frenillo de su inserción palatina. En el recién nacido normal, el primitivo frenillo ya debe estar dividido por el

reborde alveolar. El frenillo anormal se produce cuando persiste total o parcialmente el primitivo frenillo palatolabial que unirá la papila palatina con el tubérculo del labio.

La región maxilar y el labio superior del embrión se hallan en plano anterior con respecto al inferior, siendo su crecimiento correlativo. Pero en el embrión de 3 meses, en el momento de la formación del paladar y la división de la cavidad buconasal, el maxilar inferior se desarrolla transitoriamente más que el superior, siendo por lo tanto lo normal en esta etapa la progenie o prominentismo. En ese momento, se produce el descenso rápido de la lengua, se forma el paladar duro, blando y queda la cavidad nasal separada de la bucal y el embrión es nuevamente prognata.

El paladar óseo es resultado de la combinación de tres segmentos cuya fusión tiene lugar de atrás para completarse alrededor de la novena semana embrionaria. La parte anterior intermaxilar que lleva los dientes procede del mamelón frontonasal, las porciones laterales que llevan los caninos y molares provienen de los mamelones maxilares superiores. En el 3er mes de gestación está completa la formación de las distintas estructuras: septum nasal, vómer y huesos del paladar.

El agujero incisivo se considera la línea divisoria entre las deformaciones anteriores y posteriores. Las anteriores al agujero incisivo comprende: el labio leporino lateral, fisura de maxilar superior y hendidura entre los paladares primario y secundario. Estos defectos se deben a falta de fusión parcial o completa del proceso maxilar con el proceso nasal medial de uno o ambos lados. Los defectos situados por detrás del agujero incisivo comprenden la fisura del paladar (secundaria) y la úvula fisurada. La fisura del paladar depende de la falta de fusión de las crestas palatinas que podría deberse al pequeño tamaño de éstas, a su falta de ascenso, a inhibición del propio proceso de fusión o a la presencia de micrognatía que hace que la lengua no descienda entre las crestas. La tercera categoría se forma con una

combinación de hendiduras anteriores como posteriores al agujero incisivo. Las fisuras anteriores varían en gravedad desde los defectos apenas visibles en el borde mucocutáneo del labio hasta fisuras que se prolongan hasta la nariz. En algunos casos la hendidura llega más profundamente y abarca el maxilar superior, que queda separado entre el incisivo lateral y el canino.

La hendidura facial oblicua se origina por falta de fusión del proceso maxilar con el proceso nasal lateral correspondiente. Cuando así ocurre el conducto nasolagrimal suele quedar abierto.

El labio leporino mediano, es causado por la fusión incompleta de los dos procesos nasales mediales en la línea media, acompañado por lo general por un surco profundo entre los lados derecho e izquierdo de la nariz.

## **1.2 CARACTERÍSTICAS DEL LABIO NORMAL.**

Son repliegues músculomembranosos situados en la parte anterior de la boca, sus superficies internas y externas están revestidas de mucosa y piel, entre estas superficies se encuentra ubicado el músculo orbicular de los labios. Existe un labio superior y otro inferior que limitan la hendidura bucal, que se extiende desde el canino izquierdo al derecho y se continúan formando la fisura labial.

Entre el estrato muscular y la mucosa se encuentran numerosas glándulas labiales. Y en el tejido subcutáneo están alojadas las glándulas sebáceas y pilosas.

a) **Labio superior:** Presenta dos zonas: Una cutánea (labio blanco,) y otra mucosa o bermellón. El bermellón se desglosa en bermellón seco y húmedo. El bermellón seco forma la parte más anterior del labio rojo, es por tanto visible desde el exterior. El bermellón húmedo forma la parte posterior del labio rojo. El límite entre la zona cutánea y el bermellón lo marca la línea cutáneomucosa. Es una línea sinuosa que dibuja en el centro un arco de

concauidad superior, el arco de cupido. Esta línea cutáneomucosa está cubierta en toda su extensión por una cresta cutánea esta cresta forma un plano perpendicular a la luz de manera que se hace muy visible según ciertas incidencias luminosas.

La parte cutánea del labio presenta en su centro una depresión. Esta depresión está delimitada lateralmente por dos crestas verticales, que desciende desde la base de la columnela a las partes extremas del arco de cupido. Esta depresión es el filtrum y las crestas que lo limitan las crestas filtrales.

La columnela es la zona de unión de la punta de la nariz con el labio superior.

El surco nasolabial separa el labio superior de la mejilla.

b) **Labio inferior:** Se aprecian una fosita media, el surco mentolabial, que separa el labio inferior del mentón y una depresión media.

En el labio normal las proporciones de las dos mitades, derecha e izquierda guardan simetría.

Fisiológicamente los labios actúan de manera elástica y móvil permitiendo la articulación de los fonemas bilabiales además de producir movimientos de mímica y gestos que dan expresión a la cara.

En el ámbito muscular los labios están formados por el músculo orbicular de los labios, dispuesto alrededor del orificio bucal, entre la cara interna y externa de los labios y cuya función es la de realizar el cierre del orificio bucal.

Las arterias de los labios proceden en gran parte de las dos coronarias que se desprenden de la facial al nivel de las comisuras, la coronaria superior para el labio superior y la inferior para el labio inferior.

Las venas de los labios, independientes de las arterias, circulan en su mayoría por debajo de la piel, formando una red más o menos abundante terminan en parte en la vena facial y en parte en las venas submentonianas.



Los linfáticos son numerosos en ambos labios, ramificándose en los ganglios submaxilares.

Los nervios de los labios se diferencian en ramas motoras sensitivas. Las ramas motora emanan del nervio facial. Las ramas sensitivas proceden del nervio suborbitario y del nervio mentoniano, ramas del trigémino.(3)

## **1.3 CARACTERÍSTICAS DEL PALADAR NORMAL**

El paladar es el techo o pared superior de la boca. Está formado en sus dos tercios anteriores por la bóveda palatina y en su tercio posterior por el velo del paladar. La bóveda palatina esta formada por tres capas.

### **1.3.1 Capa ósea**

Constituida por las apófisis horizontales del maxilar superior, soldadas a las láminas horizontales de ambos palatinos.

El armazón de la bóveda palatina, liso por el lado nasal, es rugoso por el lado bucal y presenta numerosos surcos para el paso de los vasos y nervios de la región.

En los ángulos posterolaterales de la bóveda se abren los agujeros palatinos posteriores. En la línea media y por delante se abre el agujero palatino anterior, que marca el límite entre el paladar primario por delante y el paladar secundario por detrás.

Una línea irregular que parte de cada lado desde el agujero palatino anterior y que va a pasar entre los dientes incisivos y los caninos limita el hueso premaxilar.

### **1.3.2 Capa glandular**

A cada lado de la línea existen glándulas palatinas situadas entre la mucosa palatina y el periostio subyacente. La mucosa está vascularizada por arterias originadas de la esfenopalatina y especialmente de la palatina superior descendente o anterior, rama de la maxilar interna.

### **1.3.3 Capa mucosa**

La mucosa palatina, de color blanco rosado, cubre la región en toda su extensión. Es notable por su espesor, especialmente hacia delante, por su resistencia y por su adhesión con el periostio subyacente esta adherencia es tan íntima que solo es posible separar las dos membranas por arrancamiento o disección artificial.

### **1.3.4 Vasos y nervios de la bóveda palatina.**

Las venas siguen el mismo trayecto que las arterias, pero en sentido inverso. Unas se introducen en el conducto palatino posterior, suben a la fosa pterigomaxilar que termina luego en el plexo pterigoideo. Otras ascienden arriba del conducto palatino anterior y van a unirse con las venas anteriores de la mucosa nasal a través del conducto palatino anterior.

Los linfáticos forman en la mucosa una abundante red que continúa con la red de las encías y con la del velo del paladar. Los conductos que emergen de esta red van a terminar en los ganglios que están situados sobre la yugular interna (cadena yugular interna).

Los nervios proceden del nervio palatino anterior y del esfenopalatino interno, ramas del ganglio esfenopalatino. El primero llega a la bóveda palatina por el conducto palatino anterior. Se anastomosan entre sí en el tercio anterior de la región y se distribuyen por los elementos propios de la mucosa y por las glándulas.

### **1.3.5 Velo del paladar**

Tabique músculo-membranoso que se prolonga por detrás de la bóveda palatina por lo que constituye la porción blanda del paladar.

Esencialmente móvil y contráctil, puede producir movimientos de ascenso y descenso. Al descender llega a ponerse en contacto con la lengua; al elevarse, intercepta la comunicación entre la cavidad bucal y la faringe, por un lado, y la cavidad nasal, por el otro. En la parte posterior del paladar blando se halla la úvula, y a ambos lados de ella y hacia fuera se proyectan los pilares anteriores (palatoglosos) y posteriores (palatofaríngeos), entre los que se encuentran las amígdalas. El paladar blando está constituido por la aponeurosis palatina, los músculos del paladar, las mucosas bucal y nasal y las glándulas de tipo salival menor.

### **1.3.6 Aponeurosis del velo del paladar.**

Ancha hoja tendinosa muy resistente que continúa por detrás de la bóveda palatina ósea. Ocupa el tercio anterior del velo. En esta aponeurosis (fundamental para la estática y mecánica del velo del paladar), se fijan a los músculos del velo, especialmente para el músculo periestafilino externo o tensor del paladar.

La aponeurosis se inserta hacia delante en el borde posterior del paladar óseo y a la espina nasal. Lateralmente se fija al gancho de las apófisis pterigoides derecha e izquierda; y hacia atrás tiene un borde libre que corresponde al borde libre del paladar blando.

### **1.3.7 Sistema muscular en recién nacidos.**

Existen todos los músculos, pero modificados ya que no se unen en la línea media y a menudo se encuentran hipoplásicos.

*Los músculos tienen acción normal y debe evitarse que se degeneren por falta de función.*

El músculo faringoestafilino realiza su función y suple en parte la función velar y adquiere con la edad una gran importancia.

El periestafilino interno con dirección casi horizontal.; ya que el paladar fisurado es mucho más corto que el paladar normal.

El músculo acigos o de la úvula en la hendidura palatina representa un músculo teórico ya que no puede ser aislado a causa del entrecruzamiento del músculo periestafilino interno con el faringoestafilino. Existe principalmente en la base de la úvula.

El músculo glosostafilino, es el más atrofiado de todos los músculos del velo fisurado. El pilar anterior no es más que un repliegue mucoso.

### **1.3.8 Músculos del velo del paladar**

Son diez, cinco de cada lado:

- Periestafilino interno (elevador)
- Periestafilino externo (tensor)
- Palatoestafilino (único músculo propio del paladar)

- Glosioestafilino (actúa en oposición del elevador del paladar, estrechando la apertura entre la faringe y la boca durante la fonación)
- Faringoestafilino (elevador de la faringe y de la laringe, durante su contracción ayuda al cierre nasofaríngeo).

Los músculos periestafilinos son dos, el interno y el externo. Se desprenden de la base del cráneo bastante próximos unos del otro, dejando entre sí un ojal por lo cual penetra la trompa de Eustaquio. Ambos se insertan en este lugar. Al llegar al velo, estos músculos se extienden sobre el velo del paladar formando una cincha encargada de elevarlo y tensarlo.

#### **a) Periestafilino interno o músculo elevador del paladar**

Este músculo, considerado con el lado opuesto, desciende en forma de V desde la base del cráneo hasta la aponeurosis palatina. Actúa como una honda y al contraerse lleva al paladar blando hacia arriba y atrás, hasta lograr que la superficie superior del mismo se ponga en contacto con la pared posterior de la faringe. Es antagonista del tensor del paladar y del glosioestafilino.

#### **b) Periestafilino externo**

Es un músculo tensor del paladar. Se extiende sobre la base del cráneo hasta el velo del paladar. Desde su origen se dirige verticalmente hacia abajo y adelante, siguiendo el ala interna de la apófisis pterigoides. Llegando al gancho con que termina esta ala, se transforma en un tendón que se refleja sobre el gancho pterigoideo; a partir de aquí se dirige transversalmente hacia

adentro para terminar abriéndose en forma de abanico en la cara inferior de la aponeurosis del velo del paladar. Una pequeña membrana sinovial favorece el deslizamiento del tendón mencionado sobre el gancho pterigoideo, actuando como una verdadera polea de reflexión.

Al actuar aisladamente cada tensor del velo desvía el paladar hacia un lado. Al actuar simultáneamente ambos músculos tensan el paladar blando de tal manera que éste sufre un aplastamiento de su cavidad normal y se convierte en una estructura plana, de forma estable durante los movimientos activos de los músculos palatinos.

Una función accesoria de este músculo es su acción sobre la trompa de Eustaquio, permitiendo la equiparación entre las presiones del oído medio y la cavidad nasofaríngea.

### **c) Palatoestafilino o ácidos de la úvula**

Tiene la forma de un pequeño fascículo cilíndrico que está situado en la cara posterior del velo del paladar, a cada lado de la línea media.

Nace de la aponeurosis palatina, inmediatamente por detrás de la espina nasal posterior. Desde allí se dirige hacia atrás y abajo, terminando en el vértice de la úvula. Es el único músculo propio del paladar.

Cuando se contraen, los palatoestafilinos contraen la úvula encorvándola hacia atrás y acortando el velo del paladar en el sentido de su longitud.

### **d) Glosostafilino o palatogloso**

Se ubica en el pilar anterior del velo, cuyo armazón constituye. Nace de la base de la lengua, asciende formando la cresta del pilar anterior de la fosa amígdalas y termina expandiéndose por el velo, entrecruzándose con las fibras del lado opuesto.

Su acción es opuesta a la del elevador del paladar. Al contraerse aproxima los dos pilares anteriores amigdalinos, eleva la base de la lengua y desciende el velo, es decir estrecha la apertura entre la faringe y la boca durante la fonación.

#### **e) Faringoestafilino**

También denominado palatofaríngeo, se extiende de la faringe al paladar. Nace mediante dos fascículos en la superficie superior de la aponeurosis palatina, desciende formando el pilar posterior amigdalino y se inserta en parte en el cartílago tiroideo y en parte fundiéndose con el constrictor inferior de la faringe.

Su función principal es estrechar el istmo faringonasal aproximando entre sí los pilares posteriores. Es elevador de la faringe y de la laringe. Durante su contracción ayuda al cierre nasofaríngeo.

#### **1.3.9 Mucosa.**

La cara superior y la cara inferior del paladar están revestidas por una membrana mucosa. La mucosa superior corresponde a la continuación de la mucosa bucal.

#### **1.3.10 Glándulas del velo del paladar**

Muy numerosas, de tipo salival menor. Se hallan distribuidas en dos capas, una superior y otra inferior.

### **1.3.11 Vascularización e inervación del paladar**

Arterias: proceden de tres orígenes:

- Palatina superior o descendente (rama de la maxilar interna);
- De la palatina inferior o ascendente (rama de la facial)
- Faringea interior (rama de la carótida externa)

Venas:

- Superiores que terminan en el plexo venoso de la fosa cigomática
- Inferiores que se unen con las venas de las amígdalas y con la base de la lengua, desembocando en la yugular interna o en uno de sus afluentes.

Linfáticos:

- Se dividen en superior e inferior y van a parar a los ganglios de la cadena yugular interna.

**Nervios sensitivos**

Nacen del nervio maxilar superior. El trigémino es el nervio sensitivo del paladar

**Nervios motores:**

Parece ser que todos los músculos motores del velo son tributarios de la raíz interna del nervio espinal que inerva también la laringe y los músculos laríngeos. La única excepción es el periestafilino externo cuyas fibras motoras provienen del trigémino.



## **2. LABIO Y PALADAR FISURADO**

## 2.1 ANTECEDENTES

- 650 a. C.: En la dinastía china Tang aparecen menciones respecto de las reparaciones del labio hendido.
- 500 a. C.: Cultura preincaica peruana se encontraron datos desde la época de las culturas paracas documentados a través de sus huacos (retratos de cerámica).
- 200 a 400 años a.C.: (periodo clásico) En México, en los estados de Nayarít, Colima y Veracruz, se han encontrado piezas de cerámica pertenecientes a la cultura totonaca. En algunas de ellas se pueden observar la malformación del labio superior y algunas lesiones dérmicas de todo el cuerpo (esto hablaría de un síndrome asociado a otras patologías). En otra figura se aprecia una desnutrición importante asociada a un labio paladar hendidos, pudiendo asociarse esto con los factores etiológicos de las fisuras labiopalatinas.
- 1013 a 1106 d .C.: Albucasis, médico árabe estudió las deformidades de la cara, y así también los investigadores Smith y Dawson, hallaron una momia egipcia con fisura de paladar.
- 1764: El francés Le Monnier comunica un caso de sutura de velo de paladar con éxito.
- 1779: Eustaquio llama la atención sobre la disfagia y la disfonía de las fisuras palatinas.

Roux (París, 1819) y Von Grafe (Berlín, 1824) son también los primeros en realizar con éxito de intervenciones en labio y paladar hendido.

Dentro de la historia del tratamiento de las fisuras naso-labio-alvéolo-palatinas, se han desarrollado muchos métodos y técnicas de las cuales algunos conservan interés histórico: Dieffenbach, Mirault, Von Langenbeck, Blair, Brown, Von Graft (1816), Peet, Gerogiade, Fara, Davis (1879), Thompson (1912), Hagedon (1924), Blair (1930), Veau (1931), Wardill (1937, Bauer (1940), Kôning (1945), Le Mesurier (1945), Mirault (1846), Mc Donald (1945), Schultz (1946), Trauner y Millard (1955), Randall (1959), Crinin y Skoog (1969), Glover y Newcomb (1961), y posteriormente Fava, Climo, Parisi, Jackson y Onizuka, Kernahan y Kaplan, Michans (1979), etcétera.

## **2.2 GENERALIDADES DE LABIO FISURADO**

En el labio fisurado existen los mismos elementos anatómicos que en él labio normal, aunque son desplazados e hipoplásicos.

### **2.2.1. Labio leporino unilateral**

La fisura está situada por fuera de la cresta filtral, donde los elementos de la parte media del labio forman parte del borde interno de la fisura.

Estas conexiones son insuficientes para proporcionar al maxilar la fuerza necesaria para oponerse a los efectos de la acción de los músculos.

El labio fisurado cuenta con muy poca altura por lo tanto la línea cutáneo-mucosa y la parte mucosa se desvían con facilidad en dirección al piso de la nariz.

Deficiente desarrollo de las estructuras cercanas a la fisura, mas marcado en la parte mucosa del labio; que se encuentra delgada, seca y descamada por defecto del desarrollo de las glándulas subyacentes por la irritación que genera su exposición al medio.

El músculo subyacente esta mal desarrollado ó ausente.

El borde se encuentra mejor formado. Mucosa abundante con formación normal. El músculo orbicular de los labios se encuentra mejor conformado pero presenta hipoplasia que se manifiesta con la falta de punto de unión con la parte opuesta. La cresta filtral indica el sitio exacto de la fisura.

La separación de los bordes de la fisura labial aumenta con la sonrisa, que aparenta ser más grande en amplitud pero no es real. Esto es consecuencia de la retracción muscular.

Si se miden ambas partes del labio, tomando como referencia la línea cutáneo-mucosa desde la comisura labial hasta el punto donde comienza la fisura, se apreciara que tienen la misma longitud, es decir a la medida desde la comisura labial hasta el borde externo del arco de cupido en el lado sano.

### **2.2.2 Nariz**

Aleta nasal del labio afectado aplanada e hipertrofiada.

Los cartílagos alares no se unen en la punta de la nariz; el cartílago alar afectado está separado del opuesto por interposición de tejido adiposo.

Porción externa de la aleta nasal con implantación más baja que la del lado sano a causa de la retracción muscular que ejerce sobre ella la musculatura de la porción externa del labio y al defecto óseo al nivel de la fisura maxilar, que coincide con la zona de implantación de la aleta nasal.

La base de la columela está desviada hacia el lado sano.

Punta de la nariz más ancha y presenta en el centro una muesca a causa de la separación de los cartílagos alares. Si el suelo nasal no está hendido, aparece aumentado en su diámetro transversal.

### **2.2.3 Labio leporino bilateral**

En ocasiones el centro del labio se encuentra separado por completo de las dos partes laterales y a veces existe una banda fibrosa (banda de Simonart).

El deficiente desarrollo se manifiesta en general en la parte central.

Falta de altura en el prelabio en la parte mucosa y cutánea y se encuentra poco desarrollado.

El arco de cupido no está bien definido.

No existe cresta cutánea por encima de la línea cutáneo-mucosa.

El filtrum y crestas filtrales no están claramente desarrolladas.

La parte media del músculo orbicular no está desarrollada y es remplazada por tejido fibroso.

Las partes laterales del labio tienen características iguales a las de un labio leporino unilateral.

La hipoplasia se extiende hacia el piso nasal.

La columnela es corta y a veces casi inexistente y las aletas nasales presentan las mismas características que en el labio unilateral.(5)

## **2.3 DEFINICIÓN DE FISURA LABIO PALATINA**

Las fisuras naso-labio-alvéolo-palatinas (NLAP), son aquellas malformaciones craneofaciales congénitas que se deben a defectos durante la formación embriológica de la cara, afecta principalmente algunas zonas, como son; el labio superior, la premaxila, el paladar duro, el piso de las fosas nasales y se manifiestan a través de síntomas que afectan la respiración, deglución, articulación, lenguaje, audición y voz.

Esta malformación se produce al nivel de las estructuras orofaringonasales que han sido afectadas por una noxa que actuó entre la cuarta y doceava semanas de gestación, siendo la sexta la de mayor riesgo.

Las fisuras naso-labio-alveolo-palatinas tienen consecuencias estéticas y funcionales así como afectivas, emocionales y sociales; ya que puede verse, oírse y palpase.

## **2.4 CLASIFICACIÓN DE LAS FISURAS LABIO-PALATINAS**

Existen muchas clasificaciones de las fisuras labio-palatinas. En el presente trabajo se tomo en cuenta la clasificación de Víctor Veau.

### **2.4.1 Labio leporino cicatrizal**

Ligera depresión del borde mucoso asociada a un surco vertical en el labio cutáneo.

### **2.4.2 Labio leporino simple**

Muesca profunda en el labio superior, abarca el bermellón y se extiende hacia el labio cutáneo. Puede comprender todo el labio o solo parte de el. Existe continuidad de la arcada alveolar. El piso de la nariz se encuentra integro aunque un poco ensanchado.

Hay presencia de dientes con anomalías o desviados.

Puede ser unilateral o bilateral.

### **2.4.3 Labio leporino total**

Afecta la totalidad del labio y paladar primario, limitado por detrás por el agujero palatino anterior..

Arcada alveolar dividida. Nariz ensanchada por hipertrofia y alargamiento de la aleta nasal.

Puede ser unilateral o bilateral.

**Falta página**

**N° 22**



Tabique nasal insertado en la apófisis palatina del lado opuesto.

En la fisura total bilateral, el hueso intermaxilar separado por completo del reborde alveolar de ambos lados. Desplazado hacia delante y hacia arriba.

#### **2.4.9 Fisura palatina central**

Asociada a labio leporino central. Agenesia total de apófisis palatinas de los maxilares superiores, de las láminas horizontales del palatino y del paladar blando.

#### **2.4.10 Labio leporino y división palatina**

Fisura palatina total asociada a un labio leporino también total, puede ser unilateral o bilateral.

## **2.5 EPIDEMIOLOGÍA**

El labio fisurado (también llamado labio leporino), es una alteración relativamente frecuente; constituye el 15% de todas las malformaciones, la frecuencia de esta malformación con o sin fisura palatina oscila entre el 0.8 y el 1.6 por cada 1000 nacimientos dependiendo del país o grupo racial del que se trate.

Se presentan con mas frecuencia casos de labio fisurados aislados o asociados a fisuras palatinas, y con menos frecuencia las fisuras medianas, colobomas y fisuras palatinas aisladas.(2)

Generalmente los hombres son los mas afectados, aunque el paladar fisurado aislado es mas frecuente en mujeres.

La posibilidad de que se presente esta malformación aumenta con la edad de la madre en el momento de la concepción. Según Mazaheri, la incidencia varía entre el 0.37 por mil entre los nacimientos de madres menores de 23 años y 1.41 por mil para las madres mayores de 37 años.

La incidencia de fisura de labio y paladar combinados es de 1.5 a 3 más frecuente que la del labio fisurado.

La fisura labial es más frecuente en el lado izquierdo.

Esta malformación es 3 veces más frecuente en caucásicos que en la raza negra.

La incidencia de la fisura palatina sola es del 0.45 por 1000 nacimientos.

Los factores más frecuentemente relacionados con la fisura labial y del paladar o sin ella son:

- Factor hereditario.
- Factor cromosómico.
- Factores ambientales.
- Factores tóxicos.
- Factores hormonales.
- Factores mecánicos.
- Estrés intrauterino.

## **2.6 ETIOLOGÍA**

Existen diferentes factores, que se asocian a la presencia de fisura NLAP, los principales son los que se mencionan a continuación.

### **2.6.1 Factor hereditario.**

El principal factor etiológico del labio leporino y paladar hendido tiene carácter genético, sin embargo, no hay relación genética entre estos. Los genes dominantes aparecen en los descendientes en una relación de 3 a 1 y sólo se manifiesta un gen dominante del par de genes. Los genes recesivos se manifiestan si los presentan ambos padres, aumentando la posibilidad si estos son consanguíneos; en este caso el producto llevara el mismo gen recesivo.

En caso de que no existan antecedentes familiares de esta malformación, se pueden encontrar las siguientes posibilidades:

Si los padres son normales y tienen un hijo con labio leporino, la probabilidad de que lo presente el hijo siguiente es de 4%. Si hay dos niños con labio fisurado, la probabilidad aumenta a 9%; si uno de los padres presenta esta malformación y esta se manifiesta en alguno de los hijos la probabilidad de que el siguiente la presente se eleva a 17%.

Cuando los padres son normales, y sin antecedentes de fisura de paladar y el primer hijo resulta afectado; existe una probabilidad de 2% de que un segundo hijo la presente. En caso de que los padres sean normales pero existan antecedentes familiares presentando el primer hijo fisura, existe una probabilidad de 7% de que el segundo también nazca con ella.

Se considera que cuanto más importante es la lesión, mayor es la probabilidad de que haya otros miembros de la familia afectados.

Según Gorlin (1964), existen más de 60 síndromes con malformaciones de aparición frecuente u ocasional, dentro de los cuales se encuentran las fisuras del labio y el paladar y que alrededor de la mitad de ellos son hereditarios.

### **2.6.2 Síndromes de origen genético.**

Los síndromes que con más frecuencia presentan esta anomalía son los siguientes.

#### **a) Síndrome cerebro-costo-mandibular.**

Descrito por Smith y col; (1966). Etiología autosómica recesiva. Desarrollo físico pobre. Micrognatia. *Fisura palatina*, tórax pequeño y acampanado. Fallecen precozmente por padecer problemas respiratorios.

#### **b) Síndrome de displasia espondiloepifisaria congénita**

Descrito por Spranger y Wiedeman (1966). Origen autosómico dominante.

Se le puede encontrar dentro de las osteocondroplastias.

Características: Retraso físico, *fisura palatina*, miopía y desprendimiento retiniano (no frecuente). Columna vertebral corta, cifosis, escoliosis y lordosis lumbar. Tórax en tonel, disminución articular en los codos, las rodillas la cadera e hipotonía.

### **c) Síndromes de Dubowitz**

Descrito por Dubowitz (1965). Etiología autosómica recesiva.

Características: Retraso psicofísico de grado leve a moderado, microcefalia, erupción tardía, *es posible encontrar fisura submucosa*.

### **d) Síndrome de Meckel-Gruber (1822)**

Descrito por Opitz y Howe.

Características: Encefalocele posterior, microcefalia, hipoplasia cerebral y cerebelosa, micrognatia y microftalmía, polidactilia, hipoplasia, quistes renales, criptorquidia, *fisura palatina (la fisura del labio es poco habitual)*

### **e) Síndrome de la membrana poplítea**

Descrito en 1869

Características: *Fisura palatina con fisura labial o sin ella*, displasia de las uñas de los dedos de los pies, membrana poplítea que puede extenderse desde el talón hasta el isquion.

### **f) Síndrome de Morh O (OFD) tipo 2:**

Descrito por Morh (1941), autosómica recesiva.

Características:

Enanismo, hipoacusia de transmisión (anomalía estructural del yunque), fisura labial, fisura y nódulos en la lengua, punta de la nariz ancha y bifida, polidactilia a nivel del dedo gordo del pie.

**g) Síndrome oto-palato-digital o síndrome de Taybe.**

Descrito por Taybe (1962). Etiología semidominante, ligada al cromosoma X.

Características.

CI (coeficiente intelectual) entre 70 y 90, bajo crecimiento estatural hipoacusia conductiva, hipoplasia facial, parcial anodoncia, falanges cortas, *fisura palatina*.

**h) Síndrome de Stickler (artrooftalmopatía hereditaria)**

Descrito por Stickler y col. (1965). Herencia autosómica dominante

Características: Orofaciales: facies plana con puente nasal deprimido y pliegues en epicanto; hipoplasia mandibular, fisura del paladar duro Y/o blando y ocasionalmente de la úvula, micrognatía, secuencia de Robin, sordera (neurosensorial y conductiva), y anomalías dentales. Oculares: miopía de 8 a 18 dioptrías de temprana presentación (antes de los 10 años), desprendimiento de retina y/o cataratas. Músculo-esqueléticas: anomalías epifisarias en huesos largos y vértebras (displasia espondiloepifisaria), hipotonía, articulaciones hiperextensibles y hábitos marfanoides.

**i) Síndrome de Roberts Síndrome seudotalidomídico, o síndrome de hipomelia, hipotricosis y hemangioma facial)**

Descrito por Roberts 1919. Etiología autosómica recesiva. Sobrevida escasa y aparición infrecuente

Características: Profundo retraso psicofísico, microcefalia y braquicefalia, fisura labial con fisura palatina o sin ella, escaso cabello, hipomelia, hemangioma facial y criptorquidia.

**j) Síndrome de Treacher-Collins (disostosis mandibulofacial)**

Se hereda de forma autosómica dominante con presentación frecuentemente variable.

Características: Aspecto facial anormal (oblicuidad antimongoloide de los ojos, coloboma del párpado inferior, disostosis de los huesos de la cara, micrognatía, orejas de aspecto anormal, apéndices preauriculares y proyecciones capilares en llama hacia la zona de la oreja y mejillas). Hipoacusia de tipo conductiva. Por lo general no hay retardo mental. Pueden presentar fisura de paladar aislado o úvula bífida.

**k) Síndrome de Ullrich-Feichtiger**

Origen genético.

Características: *La tríada que lo caracteriza es: anoftalmía o microftalmía-polidactilia y fisura labiopalatina.*

Algunos otros síndromes en los que se puede presentar fisura labial, palatina o ambas son: síndrome de Apert, Criptorquidia o de Fraser, Disostosis cleidocraneal, Síndrome de ectrodactilia, Síndrome de Marfan, Oro-Facial-Digital, Síndrome de Opitz, Síndrome de Saethre-Chotzan (acrocefalosindactilia tipo 3 y Síndrome de Smith Lemilil y Opitz).

### **2.6.3 Factor cromosómico.**

La célula somática humana normal cuenta con 46 cromosomas, que se ordenan en 23 pares. Los cromosomas de la mujer son los X ; semejantes a los autosomas del grupo 6-12, en el hombre corresponden a un cromosoma X y a un cromosoma Y.

Tomando en cuenta el patrón cromosómico normal, se relacionan algunas anomalías con un cromosoma adicional generalmente con el X; que cuando se modifica determina la aparición de la fisura.

Se ha comprobado, que las fisuras NLAP se presentan casi siempre en las trisomías del grupo cromosómico 13-15 o d1.

Los síndromes asociados al factor cromosómico son:

#### **a) Síndrome de trisomía 18**

Descrito por Smith, Edwards y col; (1960). Constituye el segundo síndrome en frecuencia. Activado por la presencia de un cromosoma 18 extra. Más frecuente en mujeres. Un tercio de los pacientes que presentan este síndrome son prematuros, otro tercio son posmaduros desde el punto de vista obstétrico.



Características: Hipoplasia muscular y adiposa y también subcutánea, deficiencia mental y auditiva, occipucio prominente, diámetro bifrontal estrecho, pabellón auricular deformado y descendido, dedo del pie en dorsiflexión, criptorquidia, *fisura palatina y/o labial entre el 10-50% de los casos.*

#### **b) Síndrome de trisomía 13**

Descrito por Bartholin (1957)

Características:

Desarrollo incompleto del prosencéfalo y de los núcleos olfatorios y ópticos. Electroencefalograma: hipsarrítmicos. Apnea intermitente en los primeros meses de vida. Hipoacusia perceptiva por la lesión del órgano de Corti. Microcefalia y microftalmía Camptodactilia y polidactilia en las manos y en los pies. Criptorquidia, escroto anormal, útero bicorne. Fisura palatina y/o labial frecuentes en este síndrome. El grado de recurrencia es porcentualmente bajo.

#### **c) Síndrome 4P**

Descrito por Leao y col; (1967). Delección del brazo corto del cromosoma 4.

Características: fisura labial y/o palatina al nacer; es observable un retraso del crecimiento intrauterino. Deficiencia intelectual. Crisis del gran mal y estrabismo. Deformidades del iris, epicanto, criptorquidia. Anomalías cardíacas.

#### **d) Síndrome 18 Q**

Descrito por Grouchy y col; (1964.). Motivado por una delección del brazo del cromosoma 18.

Características: Fisura palatina en un 30% de los casos, hipotonía, escaso desarrollo psicofísico, estrechez del conducto auditivo externo que provoca hipoacusia de transmisión de grado leve a moderada, nistagmus, microcefalia, hundimiento ocular, hipoplasia hemifacial, criptorquidia y alteraciones cardíacas.

Otros síndromes en los que se presenta la fisura NLAP con menor frecuencia son: Tripoidia, Síndrome de maullido de gato, Síndrome XXXXY.

#### **2.6.4 Factor ambiental**

Aproximadamente el 10% de las malformaciones humanas de las cuales se tiene conocimiento son causados por factores ambientales entre estos podemos encontrar:

- Deficiencias metabólicas
- Presencia de radiaciones
- Hipoxia

##### **a) Deficiencias metabólicas**

Las fenocopias, son resultado del exceso de vitamina A en la dieta materna.

La riboflavina es necesaria para la organogénesis, la ausencia de esta puede ser causa de que el producto presente anomalías.

La carencia de vitamina E, ácido pantoténico y magnesio pueden producir anomalías congénitas.

#### **b) Presencia de radiaciones**

La presencia de rayos X durante el embarazo pueden ser la causa de la mutación de cromosomas durante la formación de órganos; este factor influye en los genes antes y después de la concepción y puede originar defectos en extremidades, microcefalia, fisura palatina, espina bífida y defectos craneales.

#### **c) Hipoxia**

La falta de oxigenación puede producir deficiencia vascular y gran porcentaje de anomalías durante la gestación.

### **2.6.5 Factores tóxicos**

Los siguientes son factores tóxicos asociados a la presencia de fisura NLAP:

#### **a) Fármacos**

Dentro de los fármacos que se utilizan durante el embarazo, se ha comprobado que son teratogenos:

- La talidomida produce melia y focomelia.
- Las drogas inhibidoras de tumores.
- Clorambucil, la trietilamina, la melanina (TEM) y la tiotepa, afecta al ADN al igual que la radiación.
- La aminopterina pertenece al grupo de los antimetabolitos y antagoniza el ácido fólico. Se utilizaba al principio del embarazo para producir aborto terapéutico en cuatro casos en los cuales no ocurrió aborto se advirtieron malformaciones en los productos tales como: anencefalia, meningocele, hidrocefalia y *labio y paladar fisurados*.(13)

## **b) Síndromes de origen teratogénico**

### **Secuencia de Klippel y Fiel.**

Descrita por Klippel y Fiel. (1912), etiología desconocida.

más común en mujeres.

Características: Fusión de las vértebras cervicales y torticollis, asimetría facial, fisura palatina, retardo mental, alteración costal, escoliosis, propensión a las fracturas de cuello, puede haber paraplejia y parálisis de los nervios craneales o cervicales puede presentarse en un 30% de los casos hipoacusia conductiva o perceptiva.

### **Síndrome inducido por la aminopterina**

Descrito por Thiersch (1952), la ingesta de aminopterina en los tres primeros meses del embarazo provoca el aborto.

Características: retraso psicofiso, microcefalia, hipoplasiasinostosis craneal, micrognatía, fisura palatina, pie equinovaro, antebrazo corto.

### **Síndrome de la trimetodinia fetal**

- Descrito por German y col; (1970)
- Se le conoce también como síndrome de Tridione o síndrome de la parametadiona.

Características: la ingesta de trimetodinia o parametadiona durante el embarazo provoca: retraso psicofísico, braquicefalia, micrognatía, estrabismo, ptosis palpebral, epicanto, deformación de hélix, fisura palatina y labial, teratología de Fallot, hipospadía, hipertrofia de clítoris.

### **Síndrome de la hidatoína fetal o síndrome de dilantín**

Descrito por Fedrick y col, y Manson y col. (1973), la ingesta de fármacos pertenecientes al grupo e los hidntoinatos durante los primeros meses de embarazo puede producir este síndrome.

Características:

Pobre desarrollo estatural, fontanela anterior amplia, labio y paladar fisurados, hipoplasia de las falanges distales, uñas pequeñas, luxación de cadera, hernia umbilical, parrilla costal deformada.

### **c) Infecciones virales**

- La rubéola sufrida por la mujer durante la gestación produce malformaciones congénitas como: catarata, malformaciones cardíacas (persistencia del conducto arteriovenoso y defectos de los tabiques interauriculares y ventriculares); dentales (alteraciones de la capa de esmalte), fisura del labio y/o el paladar, etc.

### **2.6.6 Factores mecánicos**

Hidramnios y oligohidramnios (anormal cantidad de líquido amniótico) han sido asociados con anomalías. En los oigohidrmnios aparecen nódulos parduzcos en la superficie de la placenta, hiperflexión de la cabeza, micrognatía, pequeñas mandíbulas que hacen que la lengua empuje hacia arriba impidiendo la fusión de los paladares. Puesto que la cabeza gira hacia un lado, por el ensanchamiento de la cabeza, el lado inferior del labio presionando contra el pecho y da como resultado una fisura del labio de ese lado.

## **2.7 ALTERACIONES MUSCULARES**

Los músculos que vienen de la región posterior se encuentran en la línea media y forman una cinta tirada fuertemente hacia atrás por los músculos periestafilino interno y el faringoestafilino. Este cinturón se aleja de las láminas palatinas óseas y la aponeurosis llena el espacio descubierto.

En el caso de la fisura palatina los músculos se forman de manera normal pero no llegan a la línea media y el cinturón no se produce. Como los músculos separados no pueden tirar del velo, la aponeurosis no tiene razón de ser y no se desarrollan ya que como no se ha formado el cinturón, los músculos no hacen tensión, el velo no se alarga y la aponeurosis, que es consecuencia de este estiramiento, no se desarrolla. La ausencia de este cinturón es la consecuencia del acortamiento del velo. En el paladar fisurado es insuficiente, tanto en sentido transversal como longitudinal.

## **2.8 ALTERACIONES ÓSEAS.**

### **2.8.1 Alteraciones óseas en la fisura naso-labio-alveolo-palatina unilateral**

La más frecuente es donde la hendidura ósea divide por completo al maxilar superior en dos partes; un fragmento mayor y otro menor. En la parte anterior se inclina hacia fuera y divide la arcada dentaria al nivel de la región del incisivo lateral. Las dos partes (mayor y menor) se unen en la parte anterior por su fijación al esqueleto craneal y en la parte posterior por su fijación a la base de cráneo a través del hueso esfenoides, pero no

son suficientes para dar firmeza al maxilar superior y por lo tanto no se opone a los efectos de la acción de los músculos.

El fragmento mayor comprende toda la región incisiva y el tabique de las fosas nasales. Hace rotación alrededor de un eje vertical correspondiente a la tuberosidad posterior del maxilar. Con forma piramidal, su base posterior está compuesta por la tuberosidad del maxilar, el borde posterior del vómer y la coana correspondiente. El ápice de la pirámide corresponde a la sutura incisiva.

Los desplazamientos que se ocasionan en el fragmento son el resultado de las tracciones musculares que tienen lugar sobre el paladar y el labio hendidos. Como resultado se ejerce una presión hacia adelante y una tracción desde afuera.

La lengua ejerce una fuerza impulsiva hacia delante y esta presión no está contrarrestada por la tensión de la banda muscular que existe en el labio normal, ni por la continuidad de la arcada alveolar.

La espina nasal anterior se desplaza hacia fuera ya que el orbicular de los labios se apoya en esta.

El fragmento menor se encuentra poco desplazado ya que los músculos del labio no se insertan sobre él, además la lengua no ejerce una presión lateral importante sobre este.

El aplanamiento nasal y la desviación del tabique con desplazamiento de la punta de la nariz hacia la fisura; se debe a que la rama ascendente del maxilar, los huesos propios y los cartílagos de la nariz se colocan transversalmente. Por lo tanto la deformidad de la nariz es consecuencia de las deformaciones óseas.

El desequilibrio muscular que crea la división del velo se debe al la división que existe entre la apófisis pterigoides y la tuberosidad posterior del maxilar que se encuentra aumentada.

La acción de los músculos pterigoideos no está contrarrestada por los músculos periestafilinos.

Las alteraciones óseas también son consecuencia de la hipoplasia que afecta el tercio medio de la cara; esta se encuentra más acentuada en los bordes de la fisura.

La apófisis palatina del lado hendido es más estrecha que su homólogo del lado sano. Esta ocasiona una desviación hacia atrás y dentro de la cresta alveolar.

La cresta alveolar, en su parte anterior, está hipoplásica en sentido vertical, esto es, desviada hacia arriba, atrás y adentro del borde libre.

Esta hipoplasia alveolar no se presenta en el borde interno de la hendidura, que puede estar incluso hipertrofiada.

### **2.8.2 Alteraciones óseas en la fisura naso-labio-alveolo-palatina bilateral**

Similar a las fisuras unilaterales aunque difieren en la región afectada, esto es en la región incisiva central o premaxila y esta es la que presenta mayor deformidad.

La premaxila se encuentra proyectada hacia delante como resultado de el impulso de la lengua, por el crecimiento del vómer y del labio inferior que no encuentran límite por la falencia muscular labial superior.

En oposición y para contrarrestar la gran proyección anterior de la premaxila los dos fragmentos laterales se encuentran poco desplazados,



dando como resultado una hipoplasia que puede ser de grado considerable

En la fisura unilateral, la premaxila acompaña a un hemimaxilar, sufriendo una lateralización más o menos manifiesta.

En la hendidura bilateral la premaxila es protuida como consecuencia del empuje de la lengua, la del vómer y del labio inferior que no encuentran oponente por la falencia muscular labial superior.

### **3. AMAMANTAMIENTO**

### **3.1 GENERALIDADES**

- La leche materna es el único alimento capaz de satisfacer todos los requerimientos nutricionales durante los primeros 6 meses de vida, sin requerir otros alimentos agregados como agua o jugos.
- El niño es capaz de mamar y tragar solamente líquidos en los primeros meses de vida por la presencia de los reflejos de succión y deglución que por definición son involuntarios y condicionan al bebé sólo para tragar líquidos.
- La succión precoz del calostro mantiene en el niño la glicemia en niveles adecuados, evita la deshidratación y la pérdida exagerada de peso en el recién nacido, proporciona inmunoglobulinas y otras proteínas que son parte del sistema de defensa. El amamantamiento favorece la relación madre e hijo al permitir el contacto piel a piel entre la madre y el niño, ayudando a mantener la temperatura corporal y evitando en este último el estrés.
- A los 3 meses puede presentarse una disminución aparente y transitoria de la lactancia materna, por lo que el refuerzo, tanto en la técnica del amamantamiento como en la frecuencia debe hacerse más evidente, ya que ésta es la edad en la que se produce el mayor abandono de la práctica del amamantamiento. El personal de salud debe tener siempre presente esta situación para evitar que la madre suspenda la lactancia.
- Hasta los 3 a 4 meses el niño presenta una menor capacidad para digerir de hidratos de carbono complejos (almidones) debido a la menor actividad de amilasa pancreática. La actividad de ésta alcanza un nivel significativo sólo a partir de esta edad. También está presente, hasta los 4 meses el reflejo de protusión que determina que el alimento introducido en la parte anterior de la cavidad bucal sea frecuentemente expulsado.
- Entre los 4 y los 6 meses el niño(a) puede experimentar salivación más abundante, picazón de encías y llevarse las manos frecuentemente a la boca. Debe permitirse al niño(a) que juegue y pruebe sus manos, para que
-

registre nuevas percepciones de la lengua. A esta edad madura por completo la deglución y aparece una masticación rudimentaria, la que es sólo completamente eficiente cerca de los dos años.

- Hasta los 6 meses el niño tiene limitada capacidad para absorber grasas saturadas de cadena larga, esta inmadurez se compensa por la existencia de lipasas linguales y gástricas además de una lipasa específica de la leche materna que se activa al llegar al duodeno, en presencia de sales biliares.
- Recientemente se ha determinado que los niños alimentados con leche materna alcanzan una maduración neurológica y un desarrollo mental avanzado en comparación a los alimentados en forma artificial. (1)

### **3.1.1 Propiedades de la leche materna**

La secreción láctea humana pasa por 3 etapas:

**Calostro:** líquido viscoso amarillento que se produce desde el último trimestre de embarazo y en los primeros 5 días después del parto. Varía su producción desde 10 a 100 ml/día. Contiene menos lactosa, grasa y vitaminas hidrosolubles, pero tiene más proteínas, vitaminas liposolubles y sodio, siendo rico en inmunoglobulinas, especialmente IgA secretora, las cuales recubren el epitelio intestinal y previenen la adherencia de bacterias, virus, parásitos y otros patógenos. Sabe a líquido amniótico lo que proporciona seguridad.

**Leche Transicional:** de color blanquecino azulado, se secreta desde el quinto o séptimo día hasta el final de la segunda semana.

**Leche Madura:** se produce a partir de la tercera semana y es más blanca y de mayor consistencia que las anteriores. Su composición varía no solo en cada madre sino también de un seno a otro en la misma madre, en el momento del día y durante la misma teta.(2)

### **3.1.2 Composición de la leche materna**

#### **PROTEÍNAS.**

El contenido promedio aceptado es de 1.15 gr/100 ml. La proporción entre proteínas del suero y caseína en la leche humana es de 80:20, la de la leche de vaca es de 20:80 y las proteínas de la leche humana consisten principalmente de Alfa-lactoalbúmina, importante componente enzimático que es especie-específica del humano y la proteína predominante en la leche de vaca es la Beta-globulina bovina, especie-específica para las vacas.

La leche humana es rica en aminoácidos libres y cistina, la taurina, aminoácido de altas concentraciones es necesario para la conjugación de sales biliares, con importante papel como neurotransmisor y neuromodulador del SNC.

Las proteínas de la leche de vaca, ya sean del suero o caseína, son estructural y cuantitativamente diferentes de las proteínas de la leche humana y pueden generar respuestas antigénicas.

#### **GRASAS**

Se eleva desde 2 a 4-4-5 gr/100 ml en la leche madura. Es el componente mas variable con elevaciones al final de la mañana y al inicio de la tarde y representan del 35-50% de las necesidades de energía, además de que aporta lipasa pancreática al mismo tiempo.

#### **LACTOSA.**

Es el principal carbohidrato de la leche humana, aunque también hay pequeñas cantidades de galactosa, fructosa y otros oligosacaridos. Aporta

40% de la energía necesaria para el niño, facilita la absorción de hierro y promueve la colonización de lactobacillus bifidus.

#### VITAMINAS.

Sus concentraciones son adecuadas para las necesidades del niño. En el posparto, la concentración de Vitamina K son mas altas en el calostro y leche temprana que en la tardía. La Vitamina E es suficiente pero la D es baja a pesar de lo cual, no se ven casos de deficiencias de las mismas.

#### MINERALES.

La concentración de calcio, hierro, fósforo, magnesio, zinc, potasio y fluor, no son afectadas por la dieta materna pero están mejor adaptadas para los requerimientos nutricionales y capacidad metabólica del Niño.

La alta biodisponibilidad del hierro de la leche humana es el resultado de una serie de complejas interacciones entre los componentes de la leche Materna y el organismo del niño, de tal manera que mas del 70% del hierro de la leche materna se absorbe, comparado con el 30% en la leche de vaca.(3)

### **3.1.3 Beneficios de la lactancia materna para el niño**

- Nutrición óptima
- Mayor protección inmunológica y menor frecuencia y severidad de infecciones.
- Fácil digestibilidad
- Mejor crecimiento físico y desarrollo mental
- Mejor organización sensorial
- Mejor organización biocronológica y del estado de alerta
- Patrones afectivos-emocionales más adecuados
- Mejor desarrollo intelectual, con un coeficiente intelectual 3 a 5 puntos más alto en promedio

- Mejor desarrollo dento maxilar y facial
- Menor frecuencia y severidad de trastornos alérgicos en el primer año de vida

### **3.1.4 Beneficios de la lactancia materna para la madre**

- Retracción precoz del útero
- Recuperación del peso, ayuda a perder grasa ganada durante el embarazo
- Prevención de cáncer de mamas y ovario
- Fortalecimiento de la autoestima materna
- Establecimiento del apego madre niño
- Satisfacción emocional de la madre
- Menor costo económico

#### Beneficios de la lactancia materna para la familia

- Refuerzo de lazos afectivos familiares
- Disminución de la mortalidad infantil
- Disminución de enfermedades infantiles como enfermedad diarreica aguda (EDA), infecciones respiratorias agudas (IRA), anemia precoz y alergias
- Economía de recursos

#### Beneficios ecológicos de la lactancia materna

- Recurso natural renovable, no contaminante y auto sustentable
- Control del crecimiento de la población al espaciar los nacimientos
- Evita el desperdicio de recursos naturales y la contaminación por los envases, cajas y latas de alimentos artificiales
- Evita gastos de fabricación, en envases, comercialización, transporte y almacenamiento
- Evita el uso de fuentes de energía y de utensilios especiales para prepararla y suministrarla (4)

## 3.2 FISIOLÓGIA DE LA SUCCIÓN

A la quinta semana de embarazo se forma la areola y el pezón, a las 15 semanas ya hay esbozo de los segmentos mamarios. Al octavo mes ocurre la canalización y diferenciación de las estructuras alveolares y el desarrollo de la musculatura lisa de la areola y el pezón.

Al nacimiento solamente están presentes los conductos galactóforos principales de los segmentos mamarios, sin embargo, las hormonas placentarias que entran en la circulación fetal en los últimos estadios del embarazo pueden estimular la producción de leche en la mama del neonato.

El pezón en el extremo de la mama, contiene gran inervación responsable de los reflejos de la lactación, la areola, superficie circular que rodea al pezón, de color más oscuro que el resto de la mama, también tiene gran inervación y glándulas sebáceas encargadas de protegerla y que se conocen como glándulas de Montgomery.

La glándula en sí, se forma de los alvéolos, grupos de células donde se produce la leche, los lobulillos, grupos de 10 a 100 alvéolos aglutinados alrededor de un conducto, son los encargados de expulsar la leche que desemboca en los conductos galactóforos, los que al llegar a la base del pezón, forman los senos lactíferos o galactóforos que son los depósitos de la leche en el amamantamiento.

En el tercer trimestre del embarazo, los niveles plasmáticos de prolactina están muy elevados pero su acción lactogénica permanece bloqueada por los altos niveles de esteroides placentarios, especialmente progesterona, pero al expulsarse la placenta, descienden estas hormonas, permitiendo la



acción de la prolactina, lo que aunado al estímulo del pezón por el niño, conducen al aumento de la prolactina y por consiguiente, a la síntesis y producción láctea.

Para que se sostenga la secreción láctea es necesario que se mantengan niveles altos de prolactina, lo que se consigue con el vaciamiento adecuado y frecuente de la mama.

El Recién Nacido se vale de 3 reflejos para alimentarse:

**DEGLUCIÓN** que aparece desde las 12 semanas de gestación.

**SUCCIÓN** que inicia a la semana 28 de gestación

**BÚSQUEDA** que esta presente desde las 32 semanas de embarazo.

El niño al momento de nacer establece la vía respiratoria, la siguiente prioridad es la obtención de leche y su introducción en el aparato digestivo, esto se consigue mediante dos maniobras: succionar y deglutir.

Los músculos que participan son: el pterigoideo externo, pterigoideo interno, masetero, temporal, digástrico, geniohioideo, milohioideo.

Al mamar, la lengua se comporta de la siguiente manera: se coloca entre los rodets gingivales, prende el pezón con la punta vuelta hacia arriba y la coloca contra la papila incisiva. Los labios forman un sello para evitar que la leche se derrame mientras la mandíbula desciende. La mandíbula hace un movimiento de retrusión cuando comprime las células lactóforas. Entonces la lengua hace un ligero dobléz en los bordes, como una canoa, para contener la leche. La musculatura central de la lengua comienza entonces con un movimiento ondulatorio, para llevar la leche desde el paladar blando hasta excitar la deglución. Enseguida el bebé traga y respira. Sus labios son retraídos y apretados contra el pecho para mantener la succión.

## ASPECTOS CARACTERÍSTICOS DE LA DEGLUCIÓN DEL LACTANTE

Los maxilares se encuentran separados, con la lengua ubicada entre las encías.

La mandíbula se estabiliza principalmente por contracciones de los músculos inervados por el séptimo nervio craneal y la lengua interpuesta.

La deglución es guiada y en gran extensión, controlada por el intercambio sensitivo entre labios y lengua.

Este tipo de deglución desaparece aproximadamente al año de vida del niño.

### 3.3 SUCCIÓN DEL NIÑO CON FISURA NLAP

A los bebés con fisura NLAP, les resulta difícil mantener una alimentación adecuada, dentro de sus dificultades se encuentran:

- *Insuficiente succión para sacar la leche del pezón*
- *Entrada excesiva de aire durante la alimentación*
- *Sofocamiento*
- *Descarga nasal*
- *Tiempo excesivo de alimentación (5)*

La preocupación más inmediata que se debe atender en un bebé que presenta paladar hendido es la buena nutrición. Para los niños que tienen el paladar hendido la succión es difícil a causa de la mala formación del paladar. Los niños que tienen sólo labio leporino (sin paladar hendido) normalmente no tienen dificultades de alimentación.

Algunos métodos que se utilizan para facilitar la alimentación del bebé son los siguientes:

- Mantener al bebé en posición erguida para evitar que el alimento se le salga por la nariz.
- Se recomiendan las tomas o comidas frecuentes y cortas. Este proceso puede ser lento y frustrante; sin embargo, el bebé obtendrá más calorías, y por lo tanto aumentará de peso.

### **3.4 TRATAMIENTO PARA FACILITAR EL AMAMANTAMIENTO DEL PACIENTE CON FISURA NLAP**

Desde 1950, Mc Neil y otros autores han propuesto diversos aparatos de prótesis para el tratamiento de los niños nacidos con fisuras labiopalatinas unilaterales o bilaterales.

Una de las prótesis más efectivas es el obturador intraoral maxilar superior, que ha demostrado que es benéfica para formar un paladar artificial.

En un estudio realizado por Jones y col. Se construyeron obturadores maxilares para facilitar la alimentación de 11 niños fisurados labiopalatinos, unilaterales o bilaterales.

La construcción de un obturador esta indicada generalmente para los nacidos con fisura labial y palatina. Esto es especialmente importante considerando el moldeo ortopédico de los maxilares en los segmentos alveolares, después del cierre quirúrgico del labio. (7)

Dentro de las ventajas de este aparato protésico encontramos:

- ***La presencia de un paladar falso contra el cual el bebé puede efectuar succión, reduciendo la incidencia de las dificultades en la alimentación de los recién nacidos y ayudando a mantener la nutrición adecuada***
- Ofrece estabilidad de la arcada maxilar superior evitando el colapso de la arcada después de la queiloplastia (cierre quirúrgico del labio) definitiva.
- Moldeo ortopédico de los segmentos fisurados del maxilar para su aproximación antes de los injertos óseos alveolares primarios.

Desde el nacimiento, cada uno de los niños experimenta dificultades en la alimentación antes del tratamiento con el obturador. Después de que los niños utilizaron el obturador durante al menos 8 meses:

- ***Los padres informaron que sentían más cómodos durante la alimentación de sus hijos y se redujo la descarga nasal.***
- ***El tiempo requerido para la alimentación y las dificultades para los padres se redujeron.***
- ***Reducción de la aprehensión parental durante la alimentación.***
- ***Todos los padres recomendaron el obturador a otros padres con hijos fisurados.(6)***

Sin embargo no todos los clínicos que atienden niños fisurados labio palatinos recomiendan aparatos protésicos para la alimentación. Algunos piensan que estos aparatos no son efectivos en cuanto a facilitar la alimentación.

Pashayan y McNab recomiendan el uso de una tetina estándar cortada en cruz. Este corte agrandado provee mejor eyección de la leche a la boca del bebé con un mínimo esfuerzo. Esta recomendación es apropiada para niños nacidos con fisuras palatinas aisladas.

Otro tipo de aditamentos que se pueden utilizar son los siguientes:

- *Tetina NUK: Esta tetina puede colocarse en los biberones regulares o en los biberones con bolsas desechables. Puede hacerse el agujero más grande haciendo un corte entrecruzado en el medio.*
- *Mead Jonson Nurser: Este es un biberón suave de plástico, que es fácil de apretar y tiene una tetina grande con un corte cruzado.*
- *Haberman Feeder: Éste es un biberón especialmente diseñado con una válvula que ayuda a controlar el aire que el bebé toma y a impedir que la leche regrese al biberón.*
- *Jeringuillas: Estas pueden utilizarse en los hospitales después de una cirugía de labio leporino o paladar hendido, o ambos y también puede utilizarse en el hogar. Normalmente, se une a un tubo suave de goma al extremo de la jeringa, que se coloca luego en la boca del bebé.*

En algunos casos, pueden añadirse suplementos a la leche materna o ala fórmula (leche comercial) para ayudar a que su bebé satisfaga sus necesidades calóricas.

## **Construcción del obturador**

### **Técnica**

### **Impresión**

- Se toma una impresión e la arcada maxilar superior del niño con hidrocoloide irreversible con una cucharilla estándar. (Tan pronto como sea posible después del nacimiento) el niño se debe mantener derecho durante la impresión para evitar la aspiración de excesos de material.
- Se debe mantener disponible, junto al sillón, equipo apropiado para emergencias incluyendo oxígeno, succión y equipo estándar para mantenimiento de la vía respiratoria.
- Vaciar la impresión con yeso piedra y fabricar una cucharilla a partir del modelo.
- Nuevamente con el niño sentado derecho, se toma una impresión en hidrocoloide irreversible con la cucharilla individual.
- La impresión debe mostrar bien los detalles anatómicos y tomar toda la arcada superior. Entonces se producirá el modelo en yeso piedra.
- Se eliminan socavados excesivos, con cera o compuesto de modelar. Se prefiere el compuesto de modelar porque es más fácil de eliminar de la prótesis terminada.
- Aplicar separador sobre toda la superficie del modelo superior y dejar secar.
- Si es necesario aplicar un dique de compuesto para modelar sobre la parte posterior del modelo para mantener la resina en el defecto palatino mientras polimeriza.

- Verter la mezcla de acrílico autopolimerizable blanda en la fisura hasta nivelar el paladar. Esto proporcionara retención a la prótesis al perfilarse nuevamente sobre los socavados.
- Colocar el modelo en un medio caliente húmedo durante 20 minutos para la polimerización.
- Agregar resina acrílica autopolimerizable al paladar con el método de espolvoreado.
- Retirar el aparato del modelo y eliminar la cera del compuesto de modelar con agua caliente, recortar y pulir.

Se instala el aparato en boca. Se identifican las áreas de presión excesiva sobre cualquier tejido intra oral mediante la observación y se alivian. Se cuidara que el acrílico no invada las inserciones musculares ni el fondo de surco vestibular.

Se instruirá a los padres acerca de la inserción y el retiro del aparato y su limpieza diaria..

Habitualmente se vera al niño a los dos días después de la instalación inicial del aparato.

Luego se ajustara según observaciones cada mes.

En la mayor parte de los casos, este aparato servirá hasta el momento del cierre inicial del labio, aproximadamente a los 3 meses de edad.

***La ventaja principal del obturador durante este estadio de tratamiento es que mejora la capacidad de alimentación del niño.***

## **4. CASO CLÍNICO**



## **4.1 ELABORACIÓN DE OBTURADOR PALATINO**

### **FICHA DE IDENTIFICACIÓN**

Paciente masculino

Edad: 1 mes

### **PADECIMIENTO ACTUAL.**

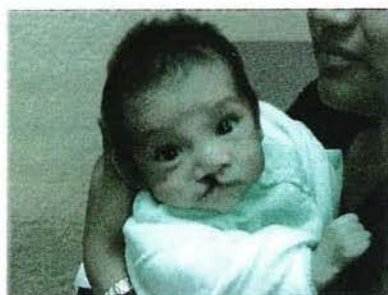Paciente que acudió al departamento de Estomatología del hospital Dr. Manuel Gea González porque al nacer presento fisura labio palatina unilateral.

### **ANTECEDENTES FAMILIARES**

Padre: No existen antecedentes familiares de esta malformación

Madre: No existen antecedentes familiares de esta malformación.

Durante el embarazo la madre estuvo sometida a constante estrés.



## EXAMEN CLÍNICO

Se observa malformación que abarca desde el labio superior derecho hasta el paladar, lo cual impide llevar a cabo una alimentación adecuada. (figura anterior).

## PLAN DE TRATAMIENTO

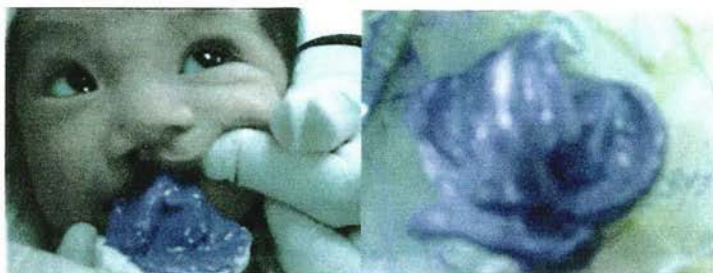Se realizará un obturador palatino con el fin de que el bebé pueda alimentarse y ganar peso; para posteriormente remitirlo al Departamento de Cirugía Maxilofacial. Como se observa en las siguientes figuras.

## TÉCNICA

- Se realizó toma de impresión con silicona pesada.



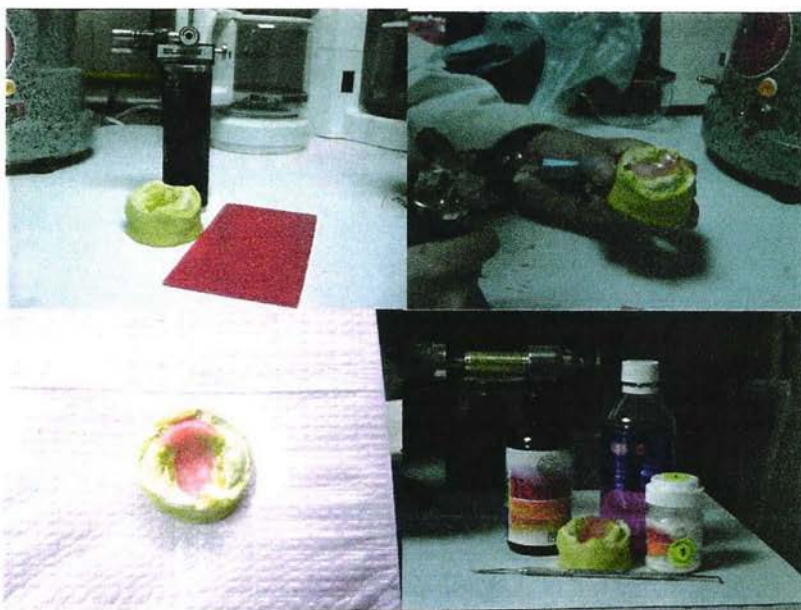
- Se rectificó con silicona ligera.




- Se realizó el modelo en en yeso.

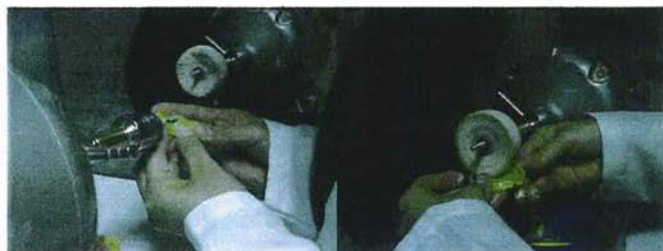

- Se llevó a cabo el encerado y posterior a este el acrilizado.

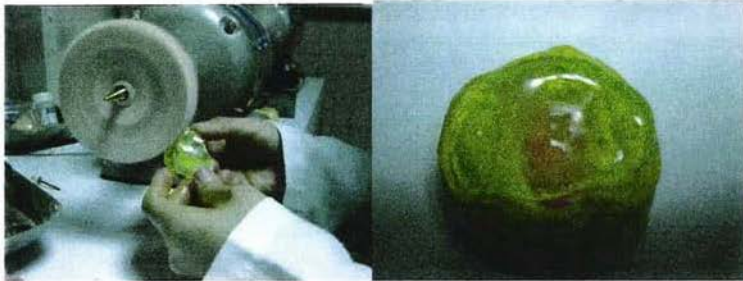




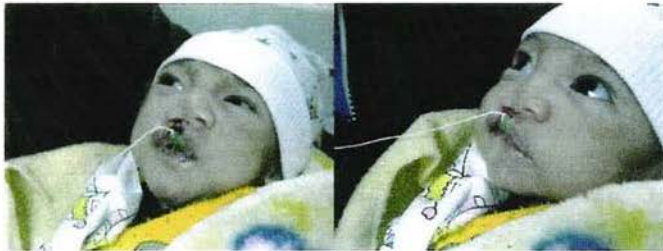- Una vez acrilizado se recortó y pulió liberando frenillos y revisando que no existiera ningún borde cortante.



ESTA TESIS NO SALE  
DE LA BIBLIOTECA



- Posterior al pulido se realizo un pequeño orificio donde se introdujo un pequeño cordón, este servirá para desalojar la placa rápidamente de la boca en caso de existiera alguna dificultad.



- Una vez colocado el obturador , se le dieron indicaciones de aseo y uso a la madre: se le indico que tendría que utilizarlo antes y después de la primera cirugía si era necesario.
- Después de colocado el aparato, la madre reporto que la primera semana le costo trabajo adaptarse a este y que el obturador a facilitado de manera considerable la alimentación del bebe.
- El obturador fue cambiado 3 veces más conforme el niño iba creciendo.

## **CONCLUSIONES:**

El paladar hendido, con o sin labio leporino es una de las malformaciones congénitas más frecuentes en los seres humanos.

Un lactante que tenga una hendidura de cualquier tipo puede tener problemas para alimentarse. Los lactantes con labio leporino pueden lactar, pero las hendiduras palatinas suelen impedir esta posibilidad, a causa del cierre oral defectuoso y el reflujo nasal. El niño es incapaz de conseguir la presión negativa necesaria para que sus esfuerzos de succión den los resultados deseados. El dentista debe informar sobre las técnicas y el material más adecuados para alimentar al niño.

Los bebés que presentan estas anomalías necesitan mucha asistencia médica interdisciplinaria contemplando los aspectos ortopédico, maxilofacial, funcional y quirúrgico, durante los primeros años de vida. El objetivo general del tratamiento será conseguir una forma y función normales, causando el menor daño posible al crecimiento y el desarrollo.

## FUENTES DE INFORMACIÓN

1. Guyton C. Arthur, Hall E. John. *Tratado de Fisiología Médica*. Editorial Interamericana, Mc Graw Hill Novena Edición, (2000) Pág. 967-977
2. Berne M. Robert, Levy N. Matthew. *Fisiología*. Editorial Harcourt- Mosby. Primera Edición (1992) Pág. 559-614
3. Tortora J. gerark, Anagnostakos P. Nicholas. *Principios de Anatomía y Fisiología*. Editorial Mosby-Doyma. Tercera Edición (1984) Pág. 989-991
4. Tressera Ll. Luis, Segovia J. L. *Tratamiento del labio leporino y fisura palatina*. Editorial Jims.Barcelona (1977) Pág.1-50
5. Habbaby N. Adriana. *Enfoque integral del niño con fisura labiopalatina*. Editorial Panamericana. (2000) Pág. 1-70
6. Laskaris George. *Patologías de la cavidad bucal en niños y adolescentes*. Actualidades médico odontológicas Latinoamérica (2001) 36-37
7. Van Waes J:M: Hubertus, Stockli Paul *Atlas de odontología pediátrica*. Editorial Barcelona Masson. (2002) 55-60
8. Cameron C. Angu, Widmer P. Richard. *Manual de Odontología pediátrica*. Editorial Harcourt. Brace, (1998) 289-306
9. Mc Donald Ralph, Avery R. David, Leyt Samuel. *Odontología para el niño y el adolescente*. Editorial Buenos Aires Mundy. Cuarta Edición (1987) Pág. 555
10. Dorothy G. Carvalho. *El amantamiento bajo la observación funcional y clínica de la odontología*. Revista Hospital Materno infantil. Ramón Sardá 1998, XVIII, (17) No.4
11. Guerra María, Mujica Carlos. *Influencia del amamantamiento en el desarrollo de los maxilares*. Acta Odontológica Venezolana Vol. 37 No.2 Mayo-Agosto 1999.
12. Cardozo de P. Elba I. *Conducta Terapéutica durante el embarazo*. Acta Odontológica Venezolana. Vol. 40 No.2 Edición Aniversaria.
13. Soto Monserrat,, Báez R, Bastidas; Ghanem A, Cedeño M, Windy Maza. *Labio y paladar hendidos*. Acta Odontológica Venezolana. Vol 38 No. 3
14. M.E. Avery, H.W. Taesh. *Enfermedades del recién nacido*. Editorial Interamericana. Sexta Edición. Pág. 62,63. 844-847.
15. <http://www.encolombia.com/medicina/pediatrica/pediatrica37202-ligaleche.htm>. Liga internacional de la leche. *Cuando la succión del bebé no es correcta*. 31 de octubre de 2003.
16. <http://www.copeson.org.mx/lactancia/nutricio.htm>. *El lactante*. 29 de octubre de 2003