

INSTITUTO NACIONAL DE NEUROLOGÍA Y NEUROCIRUGÍA  
“Dr. Manuel Velasco Suárez”

Departamento de Terapia Endovascular Neurológica



**TRATAMIENTO ENDOVASCULAR DE ANEURISMAS DE CUELLO ANCHO  
USANDO STENT Y COILS**

**“EVALUACIÓN INICIAL DE UN NUEVO STENT PARA USO NEUROLÓGICO”**

**TESIS**

PARA OBTENER EL TÍTULO DE ESPECIALISTA EN:

**TERAPIA ENDOVASCULAR NEUROLÓGICA**

PRESENTA:

**DR. SERGIO RENE MARTÍNEZ SÁNCHEZ**

Tutores de Tesis:

**Dr. Marco A. Zenteno  
Dr. Jorge Luis Balderrama Bañares**

MEXICO, DF

FEBRERO DE 2004

**INSTITUTO NACIONAL DE NEUROLOGÍA Y NEUROCIRUGÍA  
“MANUEL VELAZCO SUÁREZ”**

**DR. JULIO SOTELO MORALES**  
Director General

**DRA. TERESA CORONA VÁSQUEZ**  
Directora de Enseñanza

**DR. MARCO A. ZENTENO CASTELLANOS**  
Profesor Titular del Curso y Tutor de Tesis

**DR. JORGE LUIS BALDERRAMA BAÑARES**  
Profesor Adjunto del Curso

**DR. SERGIO RENE MARTÍNEZ SÁNCHEZ**  
Sustentante

**COAUTORES:**

**DR. LUIS MURILLO BONILLA**

**DR. ANGEL SÁNCHEZ REY**

**DR. JUAN CARLOS MUÑIZ ALVARES**

**DR. RENATO VEGA DIAZ**

**DR. JESÚS RAMÍREZ**

México DF, febrero de 2004.

## **DEDICATORIA**

### **A mis padres:**

Por la herencia más importante: "LOS VALORES HUMANOS"

### **A MIS HIJOS**

Espero que el tiempo les haga entender mi decisión de realizar esta especialidad a pesar de saber lo valioso de los días perdidos a su lado, en adelante recuperaré el tiempo que estuve lejos de ustedes, procuraré ser un padre que les sirva de ejemplo y orgullo.

### **A Javier, Ileana y Pablo**

Gracias por cuidarme y enseñarme todo lo que un hermano menor debe saber.

### **A mi abuela, Prisciliana**

Por que al morir mis padres fue el descanso de mi pensamiento.

### **A todos mis Tíos**

Gracias por confiar en mí, responderé de inmediato para lo que sea necesario.

### **A todos mis Pacientes....**

Gracias.

## **AGRADECIMIENTO**

A todos mis maestros, compañeros y amigos.  
A todo el personal de este instituto de Neurología.

**Un líder no forma seguidores, forma líderes...**

Gracias por todo a mis profesores *Marco Zenteno* y  
*Jorge Luis Balderrama*.

## ÍNDICE

1. INTRODUCCIÓN.....	6
2. RESUMEN DE LA INVESTIGACIÓN PROPUESTA.....	7
3. ANTECEDENTES.....	8

4. PLANTEAMIENTO DEL PROBLEMA Y JUSTIFICACIÓN.....	13
5. METODOLOGÍA.....	14
6. PROCEDIMIENTO TECNICO.....	16
7. ANÁLISIS ESTADÍSTICO.....	17
8. RESULTADOS.....	18
9. TABLAS Y GRÁFICAS.....	20
10. CASOS ILUSTRATIVOS.....	32
11. DISCUSIÓN.....	35
12. CONCLUSIONES.....	39
13. BIBLIOGRAFÍA.....	40

## **INTRODUCCIÓN:**

Diferentes estudios han demostrado que la hemorragia subaracnoidea (HSA) originada por la ruptura de un aneurisma intracraneal afecta de 4.0 a 23.9 personas por cada 100,000 de la población mundial al año.<sup>37,38,48,51,68</sup> A pesar de los avances en el manejo de esta enfermedad se estima que un tercio de los pacientes fallecen antes de

recibir atención médica, y solamente un 30 a 40% de los que alcanzan un hospital resistirán lo suficiente para ser promovidos de alta.<sup>6</sup>

El 4.1% de los pacientes pueden re-sangrar en las primeras 24 horas, sumando después 1.5% por cada día durante las primeras 2 semanas de tal forma que a 6 meses el 50% podrán presentar otra hemorragia.<sup>37,38,41,48</sup>

El beneficio del abordaje endovascular para el manejo de los aneurismas intracraneales es conocido a nivel mundial desde hace poco más de una década sobre todo idealmente en aneurismas saculares de cuello pequeño<sup>27</sup>, sin embargo los aneurismas que presentan cuello ancho representan un reto mayor para esta técnica endovascular, consecuentemente la necesidad de desarrollar nuevos dispositivos intra vasculares a tomado importancia con la finalidad de mejorar el pronóstico de esta enfermedad.

Este nuevo dispositivo es el primer micro Stent para uso neurológico desarrollado por la empresa Boston Scientific SMART, San Leandro California USA. Está fabricado de Nitinol y como características especiales presenta marcas radio opacas, es más flexible que sus precursores coronarios además es auto-expandible y está montado dentro de un microcatéter de 3f para uso intracraneal y fue designado para el manejo combinado con coils en aneurismas de cuello ancho con la finalidad de mantener estos últimos dentro del saco aneurismático.

#### **RESUMEN DE LA INVESTIGACIÓN:**

El abordaje endovascular para el manejo de los aneurismas intracraneales es una alternativa con resultados semejantes a los demostrados por la vía neuroquirúrgica<sup>27</sup>, sin embargo los aneurismas que tienen cuello ancho forman un porcentaje importante en los cuales la vía endovascular a mostrado limitaciones en algunos casos caracterizadas por oclusión incompleta del aneurisma, recanalización así como complicaciones isquémicas y hemorrágicas aún a pesar de los avances en la fabricación de diversos dispositivos intra vasculares.<sup>7</sup>

Este trabajo tratará de revisar la seguridad de un nuevo dispositivo endovascular “Stent neurológico” (Neuroform, Boston Scientific Corporation) observando además la capacidad de navegabilidad en arterias intracraneales, liberación en el sitio exacto (cuello aneurismático) y valorar el grado de oclusión del aneurisma a corto plazo incluyendo la confiabilidad para mantener las espirales de platino dentro de la cavidad aneurismática evitando de esta manera la oclusión indeseada parcial o total del vaso portador de un aneurisma intracraneal.

Se incluirán aneurismas saculares intracraneales rotos, incidentales o parcialmente tratados por la vía endovascular con coils desprendibles de platino, que tengan cuello amplio manejados con el nuevo Stent neurológico durante Julio del 2003 a Enero del 2004 en este Instituto de Nacional de Neurología y el Hospital Ángeles del Pedregal de la ciudad de México.

## **ANTECEDENTES:**

La palabra aneurisma deriva del griego aneurysma (aneuryno, dilatar) dilatación anormal del corazón o las paredes de una arteria o vena.<sup>12</sup>

El aneurisma arterial es por definición una dilatación anormal localizada en la pared de una arteria y está generalmente aunado a un defecto congénito ó adquirido en la capa media y elástica de las arterias de la economía vascular. Estos son clasificados de

acuerdo a su etiología, forma, tamaño, presentación clínica y localización, así como la relación que guardan con el vaso portador.<sup>30</sup>

Universalmente es reconocido que los aneurismas arteriales intracraneales son la principal causa de HSA de origen espontáneo a nivel mundial, esta entidad se mantiene en la actualidad como una de las principales causas de muerte e incapacidad física en el ser humano.<sup>6</sup>

En diferentes series el porcentaje de HSA causada por la ruptura de un aneurisma diversa del 39% al 92%.<sup>29,38,41,48,51</sup> Hasta ahora las cifras de la incidencia tasadas por cada país no se encuentran disponibles, no obstante en algunos países en donde el sistema de salud permite llevar un control de vigilancia para la HSA se han estimado los rangos de la ocurrencia en esta enfermedad.

Si bien esto se ha descrito para la HSA por otra parte la incidencia de ruptura de un aneurisma sacular se ha calculado incluso en 10 a 11 por cada 100,000 por año en diferentes partes del mundo.<sup>32,51,58,68,74</sup>

La primera descripción patológica de un aneurisma intracraneal ocurrió en 1765 y se le atribuye al médico italiano Francisci Biuni quién observó un aneurisma intracraneal roto cuando practicaba una autopsia, el doctor Blackall realizó en 1813 la primera descripción clínica de una mujer de 20 años la cual acudió a su consulta por sufrir un ataque agudo de cefalea, en esta enferma quien falleciera un día después la autopsia reveló la ruptura de un aneurisma localizado en la bifurcación de la arteria basilar.<sup>8</sup>

Para finales del siglo diecinueve médicos como Gull,<sup>22</sup> Bartholow,<sup>4</sup> y Beadles,<sup>5</sup> incrementaron el número de descripciones clínicas de esta patología, no obstante la mayoría de los reportes en ese entonces se basaron en hallazgos patológicos.

El desarrollo de técnicas diagnósticas invasivas como lo es la punción lumbar, descrita por Quinke en 1872<sup>54,55</sup> y más recientemente el aporte realizado por Egaz Moniz quién



desarrollara la angiografía cerebral en el año de 1928, permitieron realizar el diagnóstico de HSA más frecuentemente en pacientes vivos.<sup>42,43,44</sup>

Gracias a este trascendental avance se logra localizar con precisión la fuente de HSA como lo indican los reportes cometidos por Wichern en 1911<sup>76</sup> y Symonds en el año de 1923,<sup>65,66</sup> a quienes se acreditan las primeras series de pacientes con HSA de origen aneurismático reportados de la literatura mundial.

Los métodos diagnósticos anteriormente citados se han venido perfeccionando con la incorporación de nuevos dispositivos y equipos electrónicos computadorizados como lo es la Tomografía Axial desarrollada por el físico Inglés G. Hounsfield en el año de 1972<sup>26</sup>, y que fuera adaptada en ese mismo año para el diagnóstico de las afecciones encefálicas por el doctor Ambrose.<sup>3</sup>

Actualmente se desconocen las causas exactas relacionadas con la formación, crecimiento y ruptura de un aneurisma intracraneal; existen varias teorías sustentadas en estudios in vitro, con microscopio electrónico, cadáveres y animales además de los modelos computadorizados relacionados con la morfología y el flujo intra aneurismático.<sup>9,71,49</sup>

En 1930 Forbus<sup>18</sup> escribió acerca de la relación del defecto congénito de la capa media en las arterias intracraneales como la etiología principal para la formación de un aneurisma, sin embargo mas recientemente (60's) las observaciones hechas por Stehbens,<sup>62</sup> Hassler,<sup>23</sup> y Crompton<sup>10</sup> propusieron la idea de factores adquiridos que conjuntamente con o sin los congénitos pudieran ser la causa de estas lesiones vasculares. Esto último sería después fuertemente reforzado por la teoría biofísica propuesta por Gary Ferguson<sup>20</sup> en el año de 1972.

La literatura acredita a Dott<sup>14</sup> como el primero en realizar el tratamiento quirúrgico para estas lesiones cerebrales en el año de 1933, cinco años después Walter Dandy<sup>11</sup>

estableció el principio quirúrgico más utilizado en la actualidad para el tratamiento de los aneurismas intracraneales que consiste en atrapar directamente el cuello aneurismático con un clip metálico.

En el primer estudio cooperativo de la HSA<sup>37</sup> se hizo evidente la necesidad del tratamiento de estas lesiones debido a la gravedad en la historia natural de esta enfermedad que alcanzó una mortalidad del 63% durante el primer año del padecimiento.

Consecuentemente la técnica descrita por Dandy<sup>11</sup> se ha venido mejorando con el advenimiento de nuevas habilidades de abordaje quirúrgico y la introducción del microscopio operatorio reportada por Pool y Colton<sup>52</sup> en el año de 1966. Desde entonces el uso de este instrumento es indispensable para el abordaje quirúrgico de estas lesiones.

Actualmente el manejo neuro quirúrgico se mantiene como la norma para el tratamiento definitivo de los aneurismas intracraneales demostrando que ha mejorado la historia natural de la enfermedad, esto se refleja en diferentes reportes donde la morbilidad varía entre el 2.7% al 36%, con una mortalidad reportada del 1.5% al 23% en general.<sup>18 31,33,35,36,50,56,57,63,64,77</sup>

Sin embargo a esta técnica se le asigna clipaje incompleto en el 3.8% al 18% de los casos con un riesgo de resangrado del 3.5% al 28%, y aumento del tamaño aneurismático del 3.5% al 15% con un rango de ruptura del 2.7% aún después de la oclusión completa con clips metálicos.<sup>1,2,15,16,17,34,40</sup>

Similarmente se han utilizado otros tipos de manejo durante la disputa contra esta adversa enfermedad, la mayoría inspirados por aquellas lesiones quirúrgicamente inaccesibles.

La ligadura de la arteria carótida común (ACC) ó selectivamente en la carótida interna (ACI), fue evaluada en el segundo estudio cooperativo de la HSA<sup>58</sup> donde la morbilidad fue del 23.9% e incluyó hemiplejía, afasia y hemianopsia. La mortalidad para este procedimiento fue del 5 %, resultando que 28.4% de los pacientes murieron durante el periodo de seguimiento debido a resangrado.

Para principios de 1964 los doctores Luessenhop y Velásquez<sup>39</sup> escribieron su estudio acerca del tratamiento basado en catéteres para el manejo de los aneurismas intracraneales, en este describen el intento infructuoso de inducir trombosis intra-aneurismática utilizando un balón de silicón. En 1973 Fiodor Serbinenko<sup>61</sup> realiza el primer abordaje endovascular exitoso para la oclusión de un aneurisma sacular utilizando balones desprendibles de látex.

A lo largo de la historia y acorde a la problemática se han desarrollaron otras formas de tratamiento en la disputa contra esta enfermedad de tal forma que existen antecedentes desde 1831 donde el médico francés Velpeau<sup>70</sup> y similarmente en 1864 el doctor Moore<sup>45</sup> reportan separadamente un caso de aneurisma aórtico manejado con alambres de bajo calibre.

Inspirados en los trabajos antes mencionados los doctores Wermer y Blakemore<sup>75</sup> reportan en 1941 la coagulación electrotérmica de un aneurisma de la ACI intracraneal y en 1964 Gallagher<sup>19</sup> describió la producción de trombosis dentro del aneurisma con la inyección trans-mural de cabellos de cerdo y caballo. Para 1965 se reporta la primera serie de trombosis intra-aneurismática inducida eléctricamente por Mullan y asociados.<sup>46,47</sup>

Con el objetivo de aumentar el grado de trombosis en el lumen aneurismático Hosobuchi y cols.<sup>25</sup> en 1979 describieron una serie de 21 pacientes portadores de aneurismas gigantes los cuales se manejaron con embolización utilizando alambres delgados hechos de una aleación de cobre y berilio, estos dispositivos fueron colocados por cirugía estéreo táctica.

Comparablemente en 1988 la empresa Target Therapeutics lanza al mercado una serie de espirales de platino (coils) diseñados para producir trombosis después de ser liberados dentro del lumen aneurismático. En esta técnica los coils fueron depositados utilizando un microcatéter de 3 f por vía endovascular, los autores señalaron la facilidad con la cual los coils fueron liberados dentro del cuerpo del aneurisma, sin embargo el potencial trombo génico del platino fue inconstante y se reportó migración distal de coils a través del vaso portador, otro gran inconveniente era que estos espirales no podían ser recolocados una vez que eran empujados desde el microcatéter portador.<sup>53</sup>

En 1991, Guglielmi y cols.<sup>21,60</sup> introducen un sistema de liberación de coils mediante electrolisis, esto facilitó su correcta colocación dentro del lumen aneurismático, teniendo la posibilidad de recuperar el coil y recolocarlo con un mejor resultado gracias a una soldadura en el extremo proximal de la espiral la cual era deshecha con una pequeña carga eléctrica, siendo en la actualidad el método más utilizado por la terapia endovascular para el manejo de los aneurismas intracraneales a nivel mundial. Sin embargo como ya se mencionó una de las principales limitaciones de esta técnica es el manejo de aneurismas de cuello mayor de 4 mm.

Moret y cols.<sup>28</sup> describen en 1994 una técnica para el manejo de estos aneurismas en la cual utilizan un micro balón no desprendible para evitar la salida de coils hacia el vaso portador, sin embargo esta técnica requiere de la coordinación de inflar y desinflar el balón intermitentemente en el vaso portador en cada colocación de coils, debido a esto se han reportado ruptura del vaso portador, oclusión de ramas perforantes, daño endotelial, lesiones isquémicas cerebrales por émbolos dístales e insuflación prolongada así como vasoespasmo arterial<sup>59,72</sup>

## **PLANTEAMIENTO DEL PROBLEMA Y JUSTIFICACIÓN:**

El tratamiento endovascular de los aneurismas cerebrales cumple poco más de una década y su efectividad ha sido previamente demostrada. Actualmente existen más de 100 mil aneurismas tratados por esta vía. Los aneurismas morfológicamente recomendados para el tratamiento endovascular son los de la circulación posterior, cuello menor de 4 mm ó relación domo cuello menor de 2 :1. En los aneurismas de cuello amplio existe riesgo de oclusión del vaso portador por asas ó migración de coils. El uso de stents intra-vasculares con la finalidad de prevenir dicha migración se ha documentado desde el año de 1997, sin embargo los primeros stents fueron fabricados para uso cardiológico y la navegación a través de vasos neurológicos es limitada.

La necesidad de adoptar un Stent de uso exclusivamente neurológico que facilite este tipo de manejo en aneurismas de cuello amplio a tomado importancia recientemente, en este estudio valoraremos la seguridad y navegabilidad de un nuevo dispositivo así como la factibilidad para que este sea colocado en el sitio adecuado de estas lesiones vasculares.

## **MATERIALES Y METODOS:**

### **Objetivos:**

1. Valorar la seguridad del Stent neurológico
2. Observar la navegabilidad del dispositivo dentro de los vasos sanguíneos intra y extra craneales
3. Observar la liberación del dispositivo en el cuello aneurismático.

4. Observar el comportamiento de los poros metálicos del Stent una vez desplegado para que a través de su malla se puedan colocar coils de platino.
5. Observar el grado de oclusión de aneurismas tratados con esta técnica a corto plazo.

### **HIPÓTESIS:**

El uso del Stent neurológico (Neuroform) en los vasos sanguíneos intracraneales de seres humanos portadores de un aneurisma es seguro y confiable?

### **Criterios de inclusión:**

1. Pacientes con aneurismas saculares con cuello mayor de 4 mm o relación domo cuello igual o menor que 1 comprobado angiográficamente
2. Aneurismas de las características antes mencionadas, rotos, incidentales o con cuello residual por manejo endovascular con coils de platino.
3. Edad de 16 años ó mayor.
4. Cualquier género.
5. Acepten consentimiento informado.
6. Rechazo al manejo quirúrgico.

### **Criterios de exclusión:**

1. Hematoma intracraneal que amerite manejo quirúrgico
2. Aneurisma no sacular
3. Vasos colaterales en el cuello ó cuerpo aneurismático.
4. Cuello pequeño (menor de 4 mm o relación domo cuello 2:1)
5. Cuello mayor de 12 mm.

6. Contraindicación para el uso de contraste, heparina y/o antiagregantes
7. Pacientes con grado V en la escala de Hunt y Hess.
8. No solvencia económica para pagar los dispositivos intra vasculares.

**Variables:**

Edad

Sexo

Diagnóstico principal:

Aneurisma roto

Aneurisma incidental

Aneurisma residual (re-tratamiento)

Presencia de aneurismas múltiples

Localización del aneurisma (circulación anterior ó posterior)

Navegabilidad del STENT

Colocación adecuada del STENT

Colocación adecuada de coils a través del Stent

Grado de oclusión del aneurisma

Grado 0 = oclusión total en el estudio angiográfico

Grado 1 = Cuello mínimo residual (medio de contraste angiográficamente demostrable, sin embargo no cabe un coil para continuar embolizando)

Grado 2 = Cuello residual Máximo (medio de contraste demostrado en el estudio angiográfico y puede seguir siendo embolizado con uno ó más coils)

Grado 3 = Cuello y cuerpo residual.

Grado 4 = Domo residual

Escala de Ranking inicial

Escala de Ranking final

Presencia de infartos como complicación

Presencia de hemorragia como complicación

**PROCEDIMIENTO TECNICO:**

El estudio se llevará a cabo en el Departamento de terapia endovascular de este instituto y el Hospital Ángeles del pedregal de esta ciudad de julio del 2003 a enero de 2004.

Veinticuatro horas antes del procedimiento se administraran por vía oral 375 Mg. de Clopidogrel y 500 Mg. De ácido acetilsalicílico, a todos los pacientes se les realizaran estudios hematológicos para medir los tiempos de coagulación y cuenta de glóbulos rojos así como también para valorar la función renal y una noche antes del procedimiento endovascular se mantendrán en ayuno.

Cada procedimiento se llevara a cabo en una sala de hemodinamia utilizando control fluoroscópico y técnica de “Road Mapping” bajo condiciones estériles y con anestesia general apoyado por el servicio de Neuro-anestesiología.

Con técnica de Seldinger se colocara introductor arterial femoral 7f corto, este se mantendrá irrigado con solución salina al 0.9% en infusión a un monto de 80 cc x hr, a través de este introductor se introducirá un catéter guía Envoy 6f (Cordis Neurovascular, Miami, FL, USA) en el eje principal de la arteria portadora (segmento 1 de las arterias carótidas internas o segmento 3 de las arterias vertebrales).

Un microcatéter Rapidtransit de 2.3f x 150 cm de longitud guiado con una microguía Instinct (Cordis) de 0.014” x 180 cm de punta suave se colocara en forma coaxial a través del catéter guía para canalizar el vaso portador distalmente lo más alejado del aneurisma con la finalidad de ofrecer soporte al Stent. Para dar mayor estabilidad al Stent se realizará intercambio de la microguía suave por otra una de extra soporte PT<sub>2</sub> MS 0.014”x 300 cm (Boston Scientific Corporation, Boston MA) a través del microcatéter. Una vez con la microguía de soporte en su posición se retira el microcatéter para que a través de la microguía se introduzca el Stent neurológico hasta cubrir totalmente el cuello aneurismático, este Stent se encuentra dentro de un microcatéter de 3f y se liberará siguiendo los lineamentos de la compañía productora. Una vez corroborada la colocación adecuada del Stent por fluoroscopia se retiraran el microcatéter 3f y la microguía de soporte.

Utilizando nuevamente el Rapidtransit así como la microguía suave se cateterizará a través de los poros metálicos del Stent el lumen aneurismático, una vez con la punta de



este microcatéter dentro del aneurisma se retira la microguía y acto seguido se procederá a depositar coils para embolizar gradualmente el aneurisma con la finalidad de excluirlo de la circulación, se realiza angiografía trans operatoria para corroborar el grado de oclusión aneurismática y la patencia del vaso portador y el resto de la circulación intracraneal dando por terminado el procedimiento.

Una vez de que el paciente esta sin efectos de los medicamentos anestésicos se realizará tomografía axial computada para descartar cualquier tipo de hemorragia, después de esto será trasladado a su cama o al área de cuidados críticos si lo amerita, continuará con medicamentos Clopidogrel 75 Mg. y ácido acetilsalicílico 100 Mg. por vía oral, el internamiento dependerá de la gravedad del paciente estimando que para un aneurisma incidental sin complicaciones será un periodo no mayor de 3 días y para un aneurisma roto dependerá de la evolución del cuadro de HSA.

Se realizará angiografía de control a los 3 y 6 meses pos-procedimiento para verificar el comportamiento del Stent y los coils, además se valorará el Ranking pre-procedimiento y a los 3 y 6 meses de evolución en la consulta externa, el Clopidogrel se administrará durante 6 meses y el ácido acetilsalicílico por un tiempo mayor a 5 años.

### **ANÁLISIS ESTADÍSTICO:**

Se utilizará un programa SPSS para realizar esencialmente estadística descriptiva (frecuencias, mediana, media, medidas de dispersión), así como pruebas de normalidad (Kolmogorov-Smirnov) para buscar correlaciones significativas con respecto a la evolución clínica de los pacientes (mediante coeficientes de correlación de Spearman o Pearson) y pruebas de  $\chi^2$  en busca de correlación causa efecto.

### **RESULTADOS:**

Se incluyeron veinticuatro pacientes con 28 aneurismas tratados con esta técnica durante Julio del 2003 a Febrero del 2004, he decidido incluir aquí además a dos

pacientes con fístula carótido cavernosa directa a quienes se les colocó también un Stent neurológico, esto justificado por que en este tipo de fístulas la ruptura de la arteria carótida en el segmento cavernoso puede simular un cuello aneurismático y la bolsa venosa en el seno cavernosos equivaldría, guardando las proporciones la del cuerpo de un aneurisma, además el objetivo principal de este estudio es observar el comportamiento del Stent en los vasos sanguíneos intracraneales, por lo tanto se revisaran 26 pacientes con 30 lesiones.

Fueron 17 mujeres (65.4%) y 9 varones (34.6%), el rango de edad varió de 24 a 75 años con una media de 50 y desviación std. de 13.8, con comportamiento de la muestra dentro de la normalidad, 14 pacientes (53.8%) se presentaron con aneurisma roto, 7 con aneurisma incidental (26.9 %), 3 con aneurisma residual para re-tratamiento (11.5%) y dos con fístula carótido cavernosa directa (7.7%)

Cinco pacientes presentaron aneurismas múltiples (19.2%) todos con un número no mayor a 2 aneurismas lo que concuerda con otras series a nivel mundial, la localización de las lesiones fue en todos los casos de la circulación anterior del polígono de Willis (100%) específicamente en los últimos 4 segmentos de la arteria carótida interna.

En 2 pacientes (7.7% n =26) el Stent no fue capaz de navegar hacia el sitio de la liberación 1 Stent por cada paciente o sea 2 stents (6.3% n =32), en 2 pacientes (7.7%) el Stent no se pudo liberar en el sitio adecuado a pesar de haber navegado hasta alcanzar la lesión de igual forma comprenden el 6.3% de los 32 stents usados.

La colocación de coils a través de la malla del Stent fue posible en 22 stents colocados (68.8%), en 5 stents no se intentó (15.6%) y solamente en uno no se logró la embolización adecuada con coils (3.1%), los cuatro Stents restantes corresponden a 2 que no navegaron y 2 que no se liberaron en el sitio adecuado.

Se trataron 28 aneurismas en 26 pacientes y 2 Fístulas carótido cavernosas, en dos pacientes se utilizaron 2 stents para la misma lesión, el grado de oclusión a corto plazo

fue total en 15 pacientes (57.7%) (grado 0), cuello mínimo residual 4 pacientes(15.4%) (grado 1), cuello residual máximo 2 pacientes (7.7 %) (grado 2), aneurisma con domo residual 5 pacientes (19.2%) (grado 4), ambas fístulas tuvieron oclusión total (curación).

En 17 pacientes (65.4%) se realizó angiografía de control a los tres meses post embolización, once pacientes presentaron grado 0 (42.3%), cuatro pacientes grado 1 (15.4% ), dos pacientes grado 2 (7.7%), en nueve pacientes no se ha realizado estudio de control (34.6%)

El Ranking al ingreso fue de cero para 15 pacientes (57.7%), en grado uno 4 pacientes (15.4%), grado dos 4 pacientes (15.4%), grado tres 2 pacientes (7.7%) y grado cuatro un paciente (3.8%).

El seguimiento clínico se realizó a tres meses en 24 pacientes (92.3%), 17 pacientes (65.4%) presentaron grado 0, cinco pacientes grado 1(19.2%), grado dos un paciente (3.8%), en esta serie se presentó un fallecimiento (3.8%) este último fue a los 24 hrs post stenting. Dos pacientes no se presentaron a consulta (7.7%).

Se realizó  $X^2$  para en busca de correlacionar causa efecto en aquellos pacientes en los cuales el Stent presentó alguno de os problemas antes mencionados, sin embargo no se encontraron resultados significativos ya sea con el diagnóstico (aneurisma roto ó incidental, edad (tortuosidad vascular).

#### TABLAS Y GRAFICAS:

EDAD					
	Frequency		Percent	Valid Percent	Cumulative Percent
Valid	24	1	3.8	3.8	3.8
	29	2	7.7	7.7	11.5
	31	1	3.8	3.8	15.4
	33	1	3.8	3.8	19.2

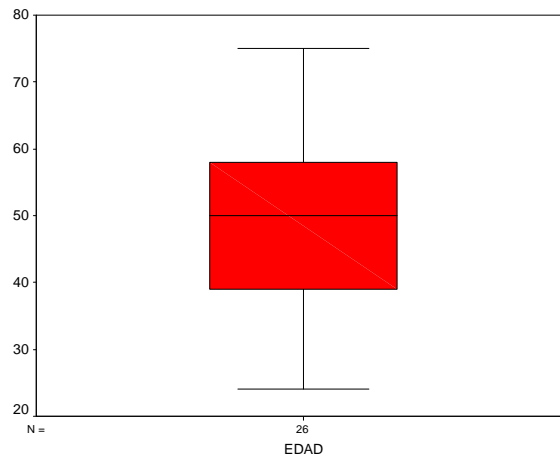
34	1	3.8	3.8	23.1
39	1	3.8	3.8	26.9
40	1	3.8	3.8	30.8
42	1	3.8	3.8	34.6
45	1	3.8	3.8	38.5
47	1	3.8	3.8	42.3
50	3	11.5	11.5	53.8
54	1	3.8	3.8	57.7
55	1	3.8	3.8	61.5
56	2	7.7	7.7	69.2
57	1	3.8	3.8	73.1
58	1	3.8	3.8	76.9
60	2	7.7	7.7	84.6
66	2	7.7	7.7	92.3
72	1	3.8	3.8	96.2
75	1	3.8	3.8	100.0
<b>Total</b>	<b>26</b>	<b>100.0</b>	<b>100.0</b>	

### GÉNERO

Valid		Frequency Percent		Valid Cumulative Percent	
				Percent	Percent
	varon	9	34,6	34,6	34,6
	mujer	17	65,4	65,4	100,0
	<b>Total</b>	<b>26</b>	<b>100,0</b>	<b>100,0</b>	

EDAD	Mean	Statistic	Std. Error
		49,15	2,72
	95% Confidence Interval for Mean	Lower Bound	43,55
		Upper Bound	54,76
	5% Trimmed		49,09

Mean		
Median	<u>50,00</u>	
Variance	192,455	
Std. Deviation	<u>13,87</u>	
Minimum	24	
Maximum	75	
Range	51	
Interquartile Range	20,75	
Skewness	-,078	,456
Kurtosis	-,782	,887



### LESIONES VASCULARES POR PACIENTE

N	Valid	TOTAL DE LESIONES	TOTAL DE ANEURISMAS	TOTAL FCC	ANEURISMAS TRATADOS	LESIONES TRATADAS	FCC TRATADAS
		31	29	2	28	30	2

### DX PRESENTACIÓN

	Frequency	Percent	Valid Percent	Cumulative Percent
Valid aneurisma roto	15	50.0	50.0	50.0
aneurisma incidental	9	30.0	30.0	80.0
aneurisma residual	4	13.3	13.3	93.3

FCC	2	6.7	6.7	100.0
Total	30	100.0	100.0	

### DIAGNÓSTICO PRINCIPAL X PACIENTE

		Frequency	Percent	Valid Percent	Cumulative Percent
Valid	aneurisma roto	14	53.8	53.8	53.8
	aneurisma incidental	7	26.9	26.9	80.8
	aneurisma residual	3	11.5	11.5	92.3
	FCC	2	7.7	7.7	100.0
	Total	26	100.0	100.0	

### ANEURISMAS MULTIPLES

		Frequency	Percent	Valid Percent	Cumulative Percent
Valid	ausente	21	80.8	80.8	80.8
	presente	5	19.2	19.2	100.0
	Total	26	100.0	100.0	

### NAVEGABILIDAD

		Frequency	Percent	Valid Percent	Cumulative Percent
Valid	sí navego	28	93.3	93.3	93.3
	no navego	2	6.7	6.7	100.0
	Total	30	100.0	100.0	

### COLOCACION DEL STENT

		Frequency	Percent	Valid Percent	Cumulative Percent
Valid	Adecuada	28	93.3	93.3	93.3
	Inadecuada	2	6.7	6.7	100.0
	Total	30	100.0	100.0	

### COLOCACION DE COILS

		Frequency	Percent	Valid Percent	Cumulative Percent
Valid	adecuada	24	80.0	80.0	80.0
	inadecuada	1	3.3	3.3	83.3
	no se intento	5	16.7	16.7	100.0
	Total	30	100.0	100.0	

### TOTAL STENTS

		Frequency	Percent	Valid Percent	Cumulative Percent
Valid	1	32	100.0	100.0	100.0

### NAVEGAVILIDAD POR STENT

		Frequency	Percent	Valid Percent	Cumulative Percent
Valid	sí navegó	30	93.8	93.8	93.8
	no navegó	2	6.3	6.3	100.0
	Total	32	100.0	100.0	

### POSICIONAMIENTO DEL STENT

		Frequency	Percent	Valid Percent	Cumulative Percent
Valid	adecuada	28	87.5	87.5	87.5
	inadecuada	2	6.3	6.3	93.8
	no navegó	2	6.3	6.3	100.0
	Total	32	100.0	100.0	

### COLOCACIÓN DE COIL POR STENT

		Frequency	Percent	Valid Percent	Cumulative Percent
	si	22	68.8	68.8	68.8
	No	1	3.1	3.1	71.9
	No se intentó	5	15.6	15.6	87.5
	no navegó	2	6.3	6.3	93.8
	colocación inadecuada del stent	2	6.3	6.3	100.0
	Total	32	100.0	100.0	

### NAVEGABILIDAD POR PACIENTE

		Frequency	Percent	Valid Percent	Cumulative Percent
Valid	no navegó	2	7.7	7.7	7.7
	si navegó	24	92.3	92.3	100.0
	Total	26	100.0	100.0	

### COLCACIÓN POR PACIENTE

		Frequency	Percent	Valid Percent	Cumulative Percent
Valid	inadecuada	2	7.7	7.7	7.7
	adecuada	22	84.6	84.6	92.3
	no navegó	2	7.7	7.7	100.0
	Total	26	100.0	100.0	



### GRADO DE OCLUSION INMEDIATO

		Frequency	Percent	Valid Percent	Cumulative Percent
Valid	TOTAL	18	60.0	60.0	60.0
	CUELLO MINIMO RESIDUAL	5	16.7	16.7	76.7
	CUELLO MAXIMO RESIDUAL	2	6.7	6.7	83.3
	DOMO RESIDUAL	5	16.7	16.7	100.0
	Total	30	100.0	100.0	

### GRADO DE OCLUSION TRES MESES

		Frequency	Percent	Valid Percent	Cumulative Percent
Valid	total	14	46.7	46.7	46.7
	cuello mínimo residual	5	16.7	16.7	63.3
	cuello máximo residual	2	6.7	6.7	70.0
	no se realizó angio	9	30.0	30.0	100.0
	Total	30	100.0	100.0	

### RANKING INICIAL

		Frequency	Percent	Valid Percent	Cumulative Percent
Valid	0	15	57,7	57,7	57,7
	1	4	15,4	15,4	73,1
	2	4	15,4	15,4	88,5
	3	2	7,7	7,7	96,2
	4	1	3,8	3,8	100,0
	Total	26	100,0	100,0	

### RANKIN AL EGRESO HOSPITALARIO

		Frequency	Percent	Valid Percent	Cumulative Percent
Valid	0	14	53,8	53,8	53,8
	1	8	30,8	30,8	84,6
	2	2	7,7	7,7	92,3
	4	1	3,8	3,8	96,2
	6	1	3,8	3,8	100,0
	Total	26	100,0	100,0	

### INFARTOS

		Frequency	Percent	Valid Percent	Cumulative Percent
Valid	ausente	25	96,2	96,2	96,2
	presente	1	3,8	3,8	100,0
	Total	26	100,0	100,0	

### HEMORRAGIAS

		Frequency	Percent	Valid Percent	Cumulative Percent
Valid	ausente	24	92,3	92,3	92,3
	presente	2	7,7	7,7	100,0
	Total	26	100,0	100,0	

### RANKING AL INGRESO DICOTOMIZADO

		Frequency	Percent	Valid Percent	Cumulative Percent
Valid	,00	3	11,5	11,5	11,5
	1,00	23	88,5	88,5	100,0
	Total	26	100,0	100,0	

### RANKING AL EGRESO DICOTOMIZADO

		Frequency	Percent	Valid Percent	Cumulative Percent
Valid	,00	2	7,7	7,7	7,7
	1,00	24	92,3	92,3	100,0
	<b>Total</b>	<b>26</b>	<b>100,0</b>	<b>100,0</b>	

### RANKING A TRES MESES DICOTOMIZADO

		Frequency	Percent	Valid Percent	Cumulative Percent
Valid	,00	1	3,8	4,2	4,2
	1,00	23	88,5	95,8	100,0
	<b>Total</b>	<b>24</b>	<b>92,3</b>	<b>100,0</b>	
Missing	System	2	7,7		
	<b>Total</b>	<b>26</b>	<b>100,0</b>		

### RESULTADO GLOBAL

		Frequency	Percent	Valid Percent
Valid	EXITO	25	83.3	83.3
	FRACASO	4	13.3	13.3
	SEGUNDO INTENTO	1	3.3	3.3
	<b>Total</b>	<b>30</b>	<b>100.0</b>	<b>100.0</b>

## RESULTADO GLOBAL vs. DIAGNOSTICO X<sup>2</sup>

resultado global	Exito	Count	Diagnóstico principal			FCC	Total
			aneurisma roto	aneurisma incidental	aneursima residual		
		10	6	3	2	21	
	Diagnóstico principal	71,4%	85,7%	100,0%	100,0%	80,8%	
	Fracaso	3	1			4	
	Diagnóstico principal	21,4%	14,3%			15,4%	
	segundo intento exito	1				1	
	Diagnóstico principal	7,1%				3,8%	
Total	Count	14	7	3	2	26	
	Diagnóstico principal	100,0%	100,0%	100,0%	100,0%	100,0%	

## GRADO DE OCLUSION vs. DIAGNOSTICO X<sup>2</sup>

grado oclusión aneurisma	oclusion total	Count	Diagnóstico principal			FCC	Total
			aneurisma roto	aneurisma incidental	aneursima residual		
		8	4	1	2	15	

		% within Diagnóstico principal	57,1%	57,1%	33,3%	100,0%	57,7%
	cuello residual mínimo	Count	1	1	2		4
		% within Diagnóstico principal	7,1%	14,3%	66,7%		15,4%
	cuello residual máximo	Count	2				2
		% within Diagnóstico principal	14,3%				7,7%
	aneurisma con domo residual	Count	3	2			5
		% within Diagnóstico principal	21,4%	28,6%			19,2%
Total		Count	14	7	3	2	26
		% within Diagnóstico principal	100,0%	100,0%	100,0%	100,0%	100,0%

### NAVEGABILIDAD vs. DIAGNOSTICO X<sup>2</sup>

		Diagnóstico principal			FCC	Total
		aneurisma roto	aneurisma incidental	aneurisma residual		
navegabilidad no navegó	Count	3				3
	% within Diagnóstico principal	21,4%				11,5%
si navegó	Count	11	7	3	2	23

	<b>% within Diagnóstico principal</b>	<b>78,6%</b>	<b>100,0%</b>	<b>100,0%</b>	<b>100,0%</b>	<b>88,5%</b>
<b>Total</b>	<b>Count</b>	<b>14</b>	<b>7</b>	<b>3</b>	<b>2</b>	<b>26</b>
	<b>% within Diagnóstico principal</b>	<b>100,0%</b>	<b>100,0%</b>	<b>100,0%</b>	<b>100,0%</b>	<b>100,0%</b>

**COLOCACIÓN vs. DIAGNOSTICO X<sup>2</sup>**

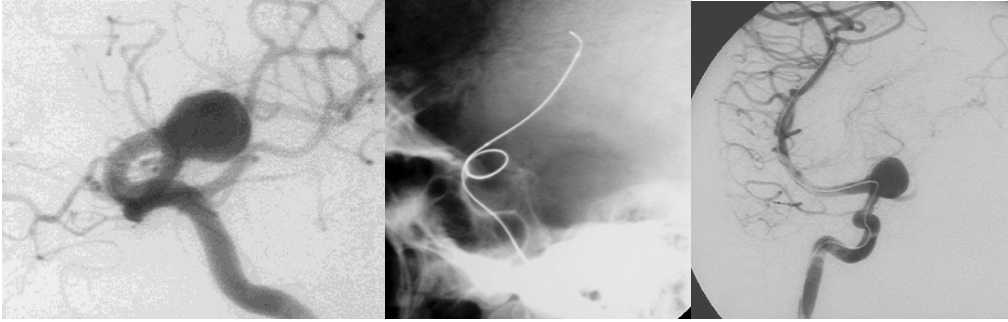
		<b>Diagnóstico principal</b>				<b>Total</b>
		<b>aneurisma roto</b>	<b>Aneurisma incidental</b>	<b>aneursima residual</b>	<b>FCC</b>	
<b>colcación inadecuada</b>	<b>Count</b>	<b>1</b>				<b>1</b>
	<b>% within Diagnóstico principal</b>	<b>7,1%</b>				<b>3,8%</b>
<b>adecuada</b>	<b>Count</b>	<b>10</b>	<b>7</b>	<b>3</b>	<b>2</b>	<b>22</b>
	<b>% within Diagnóstico principal</b>	<b>71,4%</b>	<b>100,0%</b>	<b>100,0%</b>	<b>100,0%</b>	<b>84,6%</b>
<b>no navegó</b>	<b>Count</b>	<b>3</b>				<b>3</b>
	<b>% within Diagnóstico principal</b>	<b>21,4%</b>				<b>11,5%</b>
<b>Total</b>	<b>Count</b>	<b>14</b>	<b>7</b>	<b>3</b>	<b>2</b>	<b>26</b>
	<b>% within Diagnóstico principal</b>	<b>100,0%</b>	<b>100,0%</b>	<b>100,0%</b>	<b>100,0%</b>	<b>100,0%</b>

**COLOCACIÓN DE COILS vs. DIAGNOSTICO X<sup>2</sup>**

		<b>Diagnóstico principal</b>				<b>Total</b>
		<b>aneurisma roto</b>	<b>aneurisma incidental</b>	<b>aneursima residual</b>	<b>FCC</b>	
<b>colocacion inadecuada COILS</b>	<b>Count</b>		<b>1</b>			<b>1</b>

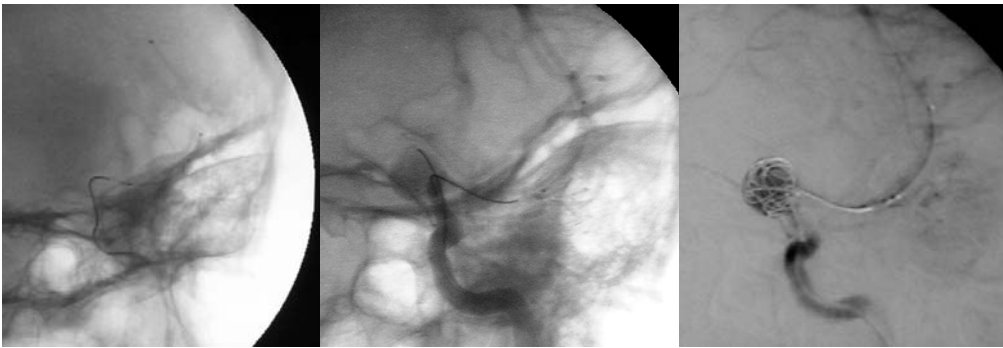		<b>Diagnóstico principal</b>		<b>14,3%</b>		<b>3,8%</b>
<b>adecuada</b>	<b>Count</b>	<b>9</b>	<b>4</b>	<b>3</b>	<b>1</b>	<b>17</b>
	<b>Diagnóstico principal</b>	<b>64,3%</b>	<b>57,1%</b>	<b>100,0%</b>	<b>50,0%</b>	<b>65,4%</b>
<b>no se intentó</b>	<b>Count</b>	<b>2</b>	<b>2</b>		<b>1</b>	<b>5</b>
	<b>Diagnóstico principal</b>	<b>14,3%</b>	<b>28,6%</b>		<b>50,0%</b>	<b>19,2%</b>
<b>no navegó</b>	<b>Count</b>	<b>2</b>				<b>2</b>
	<b>Diagnóstico principal</b>	<b>14,3%</b>				<b>7,7%</b>
<b>en segundo stent si</b>	<b>Count</b>	<b>1</b>				<b>1</b>
	<b>Diagnóstico principal</b>	<b>7,1%</b>				<b>3,8%</b>
<b>Total</b>	<b>Count</b>	<b>14</b>	<b>7</b>	<b>3</b>	<b>2</b>	<b>26</b>
	<b>Diagnóstico principal</b>	<b>100,0%</b>	<b>100,0%</b>	<b>100,0%</b>	<b>100,0%</b>	<b>100,0%</b>

## CASOS ILUSTRATIVOS:

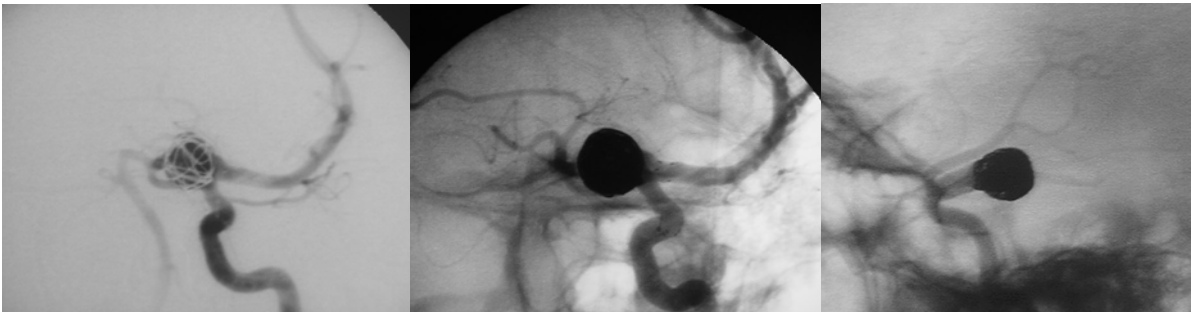


**GIGANTE DE LA ACII  
SEGMENTO OFTÁLMICO**

**CATERETERISMO DISTAL Y COLOCACIÓN DE MICROGUÍA DE SOPORTE**

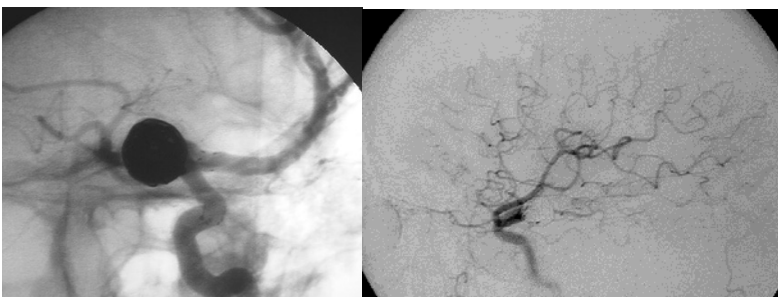

**COLOCACIÓN DEL STENT MONTADO DISTALEMENTE AL CUELLO DEL ANEURISMA, COLOCACIÓN DE UN COIL PARA EVITAR LA HERNIACIÓN DEL STENT HACIA EL CUERPO ANERISMATICO**



**LIBERACIÓN DEL STENT**

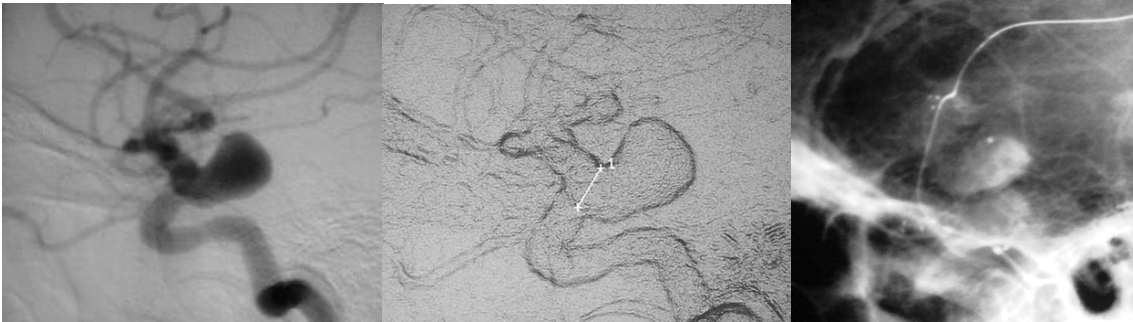
**EMBOLIZACIÓN PROGRESIVA CON COILS GDC Y FORMACIÓN DE LA MALLA**



**RESULTADO FINAL**

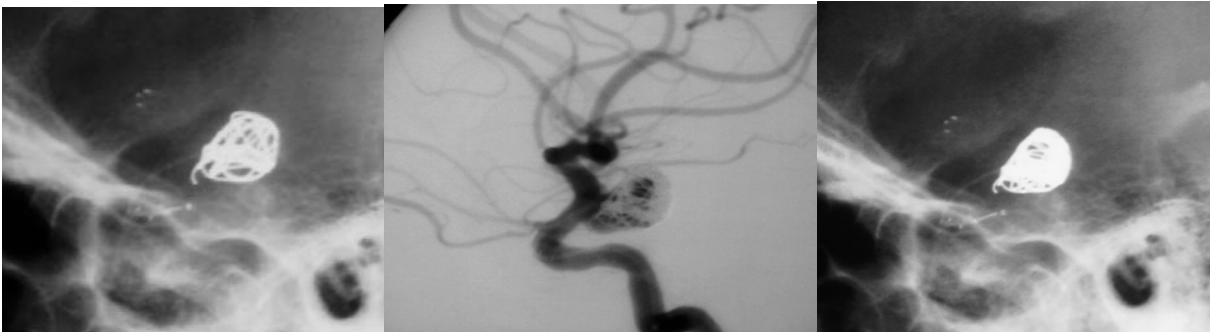
**Ejemplo 2:**





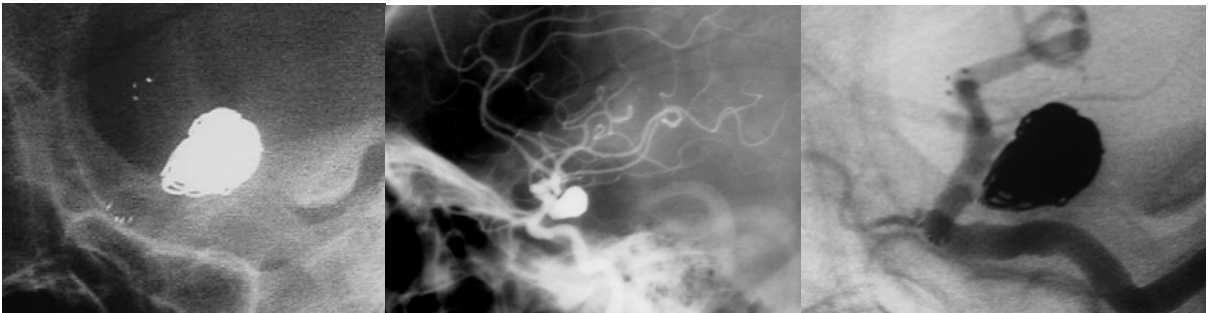**ANEURISMA DE LA ACII, NOTESE EL CUELLO ANCHO**

**LIBERACIÓN DEL STENT**



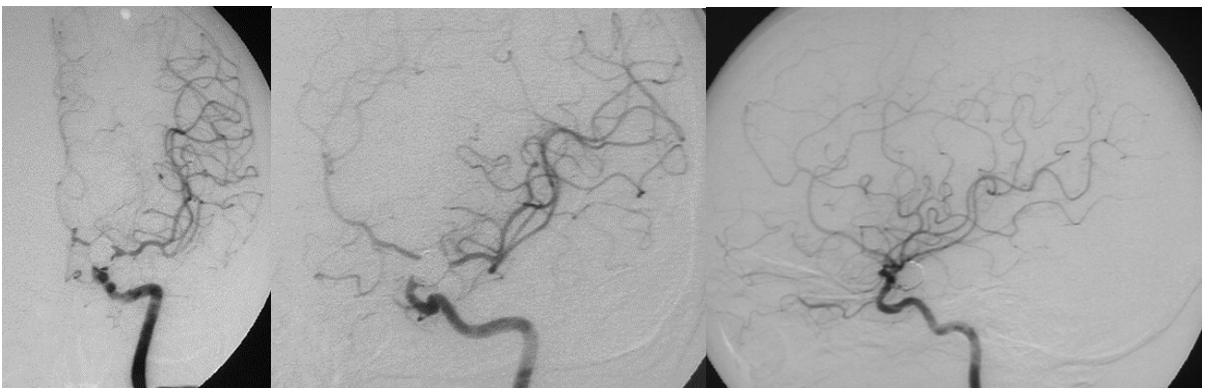
**COLOCACIÓN PROGRESIVA DE COILS**

**MICROCATÉTER Y COILS ESTABLES DENTRO DEL SACO ANEURISMÁTICO**



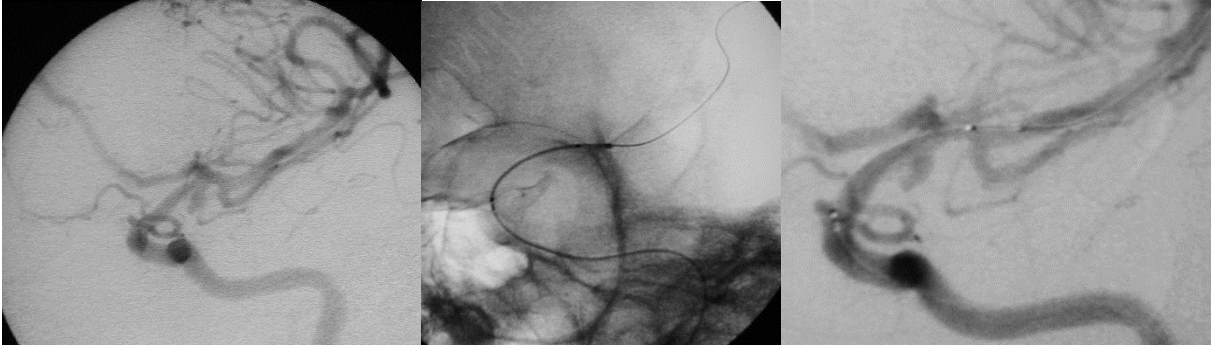**OBSERVE LAS MARCAS RADIOPACAS DEL NEUROFORM**

**PROTECCIÓN DEL VASO PORTADOR Y EMBOLIZACIÓN COMPLETA**



**RESULTADO FINAL TRES MESES POST STENTING**

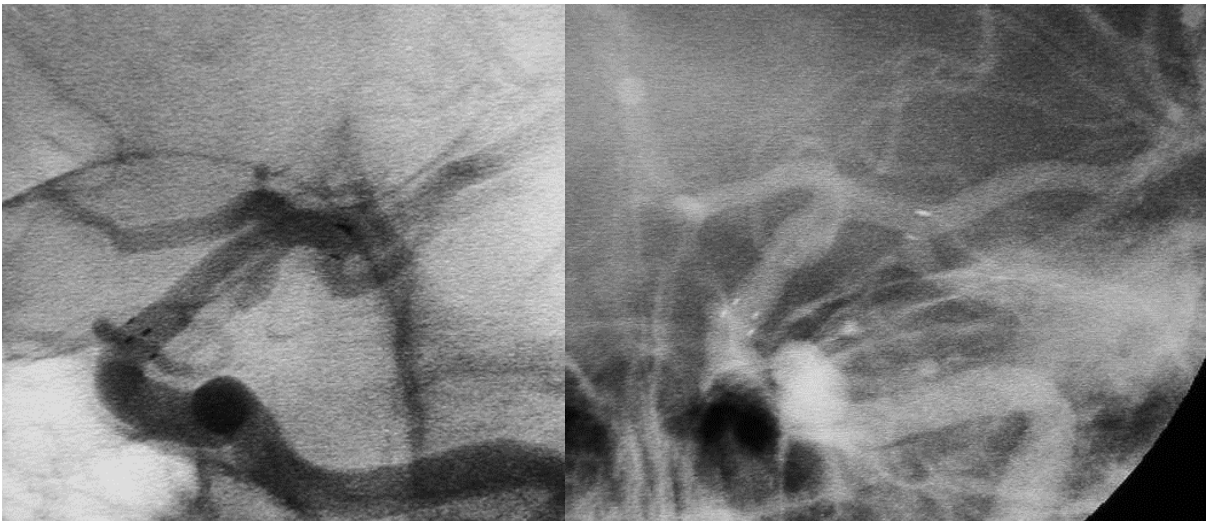**EJEMPLO 3:**



ANEURISMA COROIDEO DE LA ACID

COLOCACIÓN DE LA GUIA EXTRASOPORTE

POSICIONAMIENTO DEL STENT



LIBERACION Y COLOCACIÓN INADECUADA, NOTESE EL STENT ELONGADO Y LAS MARCAS RADIOOPACAS SEPARADAS ENTRE SI, DEBIDO A RUPTURA TRANSVERSAL DEL STENT POR FRICCIÓN CON LA MICROGUÍA.

**DISCUSIÓN:**

En las década de los 70's y 80's el manejo endovascular de los aneurismas intracraneales ha venido mejorando gradualmente, desde la aparición de los balones de látex desprendibles utilizados por Luessenhop<sup>39</sup> y Serbinenko<sup>61</sup> utilizados por vía percutánea.

En 1990 el Dr. Guglielmi<sup>21</sup> mejora las espirales desprendibles de platino dando la capacidad de recolocarse favorablemente dentro del saco aneurismático al unirlos a una microguía metálica mediante una soldadura lábil, a partir de este invento estas espirales han sufrido numerosos cambios en espera de lograr un mejor desempeño para el manejo de estas lesiones, con lo cual se dio lugar a los coils con memoria electrónica capaces de mantener una forma de canasta tridimensional para el manejo de aquellos aneurismas con un cuello poco favorable para la colocación de coils convencionales, sin embargo a pesar de estas notables mejorías los resultados en las diversas series de pacientes manejados con esta técnica a mostrado limitaciones tales como recanalización del domo, crecimiento de aneurismas y resangrado como consecuencia del pobre empaquetado que no logra controlar por completo la corriente sanguínea hacia el domo aneurismático.

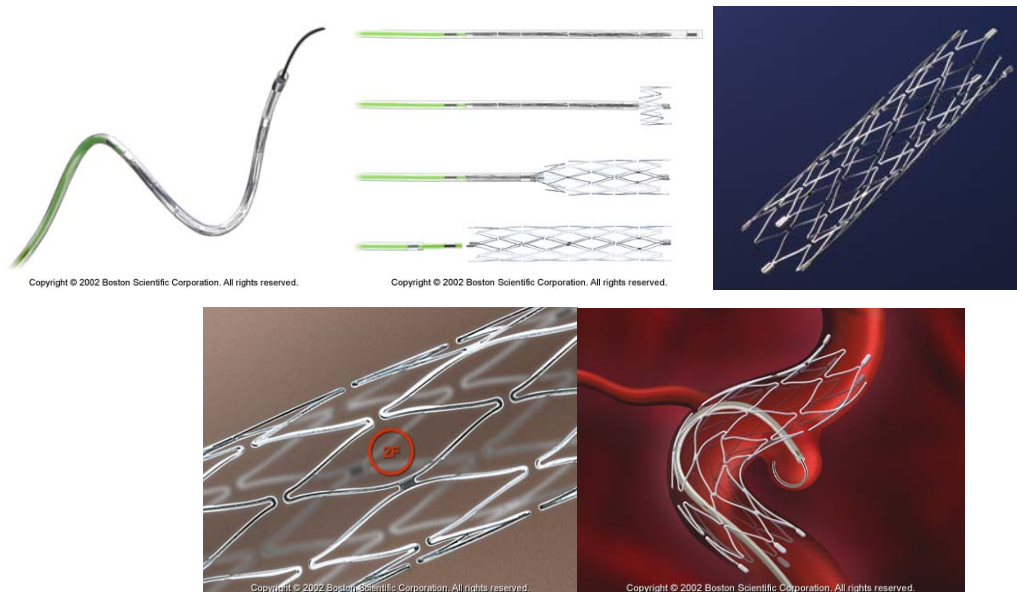
En 1994 Moret y asociados<sup>28</sup> describen una técnica que combina el uso de coils y un balón no desprendible que sirve para mantener las espirales de platino para ciertos aneurismas de cuello amplio mejorando el grado de su embolización, sin embargo en la experiencia de este instituto es una técnica de difícil reproducción ya que es necesario la acción combinada de por los menos 2 operadores para el inflado intermitente del balón, además las complicaciones de ruptura del vaso portador, embolia distal y vasoespasmos entre otras no son infrecuentes.

En ese mismo año la aplicación de stents solos o en combinación con coils empezaba usarse en estudios experimentales<sup>67,69,73</sup>, en 1997 Higashida<sup>24</sup> describe el primer caso del uso de Stent y coils para el manejo de aneurismas en humanos, recientemente nuestro grupo de terapia endovascular realizó el reporte de un aneurisma del seno

sigmoides manejado con esta técnica, en esta paciente la lesión erosionaba el peñasco del hueso temporal y provocaba como síntoma cardinal tinitus pulsátil.<sup>78</sup>

La colocación de Stent en el manejo de los aneurismas intracraneales tiene importantes efectos, ofrece una protección permanente al vaso portador en el sitio del cuello aneurismático, particularmente para aquellos aneurismas de cuello amplio ó gigantes permitiendo un empaquetado con coils más denso, el Stent por si solo disminuye la fuerza de impacto del torrente sanguíneo hacia el domo aneurismático desordenando la circulación intra aneurismática facilitando de esta manera la trombosis progresiva del aneurisma, con esto las posibilidades de compactación de la malla de coils sería menor y la posibilidad de crecimiento de algunas zonas del aneurisma que no fuesen controladas por la maya de coils también disminuirían.

El micro Stent Neuroform esta compuesto por una malla de nitinol con 6 a 8 orificios en forma de rombo ligados entre sí formando una malla porosa con muy poca fuerza radial lo que le proporciona mayor flexibilidad, esta parte del Stent es radio lúcida, en las terminaciones del Stent presenta 4 marcas radio opacas que facilitan la visualización fluoroscópica para su colocación adecuada para cubrir el cuello aneurismático.



En la mayoría de los Stent usados en este estudio pudo ser colocado en forma adecuada, sin embargo 4 Stents en los cuales tuvimos problemas de liberación o colocación se debieron principalmente a una excesiva fricción entre la microguía de soporte y el sistema de liberación, esto provocó que en uno de los casos el Stent se partiera transversalmente en 2 partes en el segmento supra clinoides de la arteria carótida interna, esta paciente sufrió una hemorragia en el territorio donde se fijó la punta distal de la microguía extra-soporte (segmento 3 y 4 de la arteria cerebral media derecha) por lo que presumiblemente se presentó una perforación del vaso en este sitio anatómico y no en el sitio de la liberación del Stent, esta paciente se encuentra bajo sedación en la unidad de terapia intensiva de este Instituto con Ranking de 4.

En otro paciente el Stent se liberó prematuramente en la porción cervical de la carótida interna provocando trastornos del flujo hacia la circulación intracraneal por lo que ameritó rescate vascular utilizando un Stent carotídeo de mayor fuerza radial adosando el Neuroform contra el endotelio carotídeo re-estableciendo a la normalidad el flujo sanguíneo, gracias a este procedimiento el paciente no sufrió secuelas neurológicas.

Dos stents no pudieron navegar hacia el sitio de la lesión, el primero en un varón de 66 años alcanzó solamente el segmento IAC de la arteria carótida interna ya que al tratar de avanzar hacia la carótida intracraneal el catéter guía descendía hacia el cayado aórtico con lo cual “arrastraba” todo el sistema con el, esta paciente presentaba un cayado aórtico elongado por lo que el catéter guía aunado a la fricción del sistema de liberación descendía hacia la aorta ascendente. El segundo Stent que no fue capaz de navegar alcanzó la lesión sin embargo en esta paciente de 56 años portadora de un aneurisma gigante del segmento oftálmico el Neuroform se herniaba hacia el domo aneurismático y no fue capaz de alcanzar la parte distal del aneurisma en el vaso portador.

Solo un paciente se presentó problema para la colocación de coils a través de la malla del Stent, en este incidente se presentó un “enganche” entre el Stent y el coil, no logrando observar en la fluoroscopia si el coil había salido hacia el vaso portador para

después regresar por otro poro de la malla hacia el cuerpo aneurismático para finalmente regresar nuevamente hacia la luz del vaso portador, pensamos que el incidente se debió quizá de que al tratarse de un aneurisma pequeño la longitud excedente del coil podría haber sido la causa de este anudamiento entre el Stent y el coil, afortunadamente para esta mujer no se presentaron complicaciones neurológicas.

Una mujer con un aneurisma roto presentó un infarto distal en el lóbulo parietal no dominante, esta paciente quien ingresara con cuatro grados en la escala de Ranking se encuentra después de tres meses en grado 2, la explicación de este infarto pudiera ser debido al mal manejo de los antiagregantes orales.

En este estudio se presentó una muerte de una mujer con un aneurisma gigante no roto del segmento oftálmico de la arteria carótida interna debido a una hemorragia masiva lobar en el territorio distal de la arteria cerebral media izquierda 36 horas post stenting las causas precisas de este fallecimiento aún no están claramente establecidas sin embargo concuerda con la complicación hemorrágica antes descrita en la cual el sitio del sangrado es distal a la colocación del Stent solo que en este caso se presentó tardíamente.

La mayoría de los incidentes que se presentaron en este estudio preliminar están relacionados con la interacción entre el sistema de liberación y la microguía de soporte, creemos que el desarrollo de una microguía de diámetro menor ofrecería un mejor desempeño técnico para el uso de este dispositivo, por otra parte en aneurismas gigantes la colocación preliminar de uno o dos coils puede proteger la protrusión del Stent dentro de la cavidad aneurismática ya que este problema se presentó en dos ocasiones y en una la maniobra antes descrita funcionó.

Para evitar el descenso brusco del catéter guía y del sistema de liberación se puede utilizar un sistema tri-axial que brinde mayor soporte en la anatomía de cayados aórticos “difíciles” usando un introductor largo de 80 ó 90 cm y a través de este colocar

el catéter guía y el sistema de liberación del Neuroform, esto propondrá mayor soporte al nuevo sistema neuro vascular.

Especial interés se debe tener con el uso adecuado de medicamentos antiagregantes ya que hasta el momento no existe consenso general en cuanto a la dosis y tiempo de mantenimiento de estos medicamentos. Nosotros particularmente utilizamos una dosis de impregnación 6 a 24 hrs antes del procedimiento de 500 Mg. de ácido acetilsalicílico (ASA) y 375 Mg. de Clopidogrel por vía oral, y una dosis de mantenimiento de 100 Mg. de ASA y 75 Mg. de Clopidogrel por la misma vía, este último durante seis meses y el ASA durante toda la vida.

En pacientes con hemorragia en agudo se utilizó el mismo régimen medicamentoso sin que repercutiera en la evolución natural del aneurisma roto, sin embargo en estos casos se puede realizar embolización parcial del aneurisma (estabilización del domo) y en un segundo tiempo pre medicar el paciente para la colocación del Stent y el subsiguiente empaquetamiento con coils.

## **CONCLUSIONES:**

El Stent Neuroform es un dispositivo útil para el manejo de aneurismas de difícil manejo convencional quirúrgico ó endovascular, la seguridad y navegabilidad a través de los vasos tortuosos de la circulación intracraneal de este dispositivo se demostró en este estudio.

Por otra parte la liberación de este dispositivo deberá optimizarse con la adición de una nueva microguía de menor calibre que ofrezca igual o mayor soporte que la utilizada en este estudio, las complicaciones clínicas fueron poco comunes y no difieren a las presentadas por las técnicas quirúrgicas o endovasculares convencionales en el tratamiento de esta lesiones, sin embargo un reclutamiento mayor de pacientes así como el seguimiento a largo plazo arrojará resultados más confiables para determinar el uso de este nuevo dispositivo.

## BIBLIOGRAFÍA:

1. Acevedo JC, Turjman F, Sindou M: *L'artériographie post-opératoire dans la chirurgie des anévrismes intracrâniens. Etude prospective dans une serie consécutive de 267 anévrismesopérés. Neurochirurgie 43:257–284, 1997.*
2. Allcock JM, Drake CG: *Postoperative angiography in cases of ruptured intracranial aneurysm. J Neurosurg 20:752–759, 1963.*
3. Ambrose, J.: *Computerized Transverse axial scanning (tomography) part 2: Clinical application. Brit. J, Radiol. 46 :1023-1047, 1973.*
4. Bartholow R: *Aneurisms of the arteries at the base of the brain: their symptomatology, diagnosis and tretatment. Am J Med Sci 64:373, 1872.*
5. Beadles CF: *Aneurisms of the larges cerebral arteries. Brain 30:285, 1907.*
6. Bonita R, Thompson S. *Subarachnoid hemorrhage: epidemiology, diagnosis, management and outcome. Stroke 1986;16:591-594.*
7. Brilstra EH, Rinkel GJE, van der Graaf Y, et al: *Treatment of intracranial aneurysms by embolization with coils. A systemic review. Stroke 30:470–476, 1999.*
8. Bull J.: *A short history of intracranial aneurysms. London Clin Med J 3. 47, 1962.*
9. Carlos F. González, Young I. Cho, Héctor V, Jacques Moret. *Intracranial aneurysms: Flow analysis of their origin and progression. AJNR 1992; 13:181-188.*
10. Crompton MR: *The pathogenesis of cerebral aneurysms. Brain 89:797-814, 1966.*
11. Dandy WE: *Intracranial aneurysms of the internal carotid artery: Cured by operation. Ann Surg 107: 654, 1938*
12. De Moulin D. *Aneurysms in antiquity. Arch Chir Neerl. 1961; 13:49-13.*
13. Debrun G, Fox A, Drake C, et al. *Giant unclippable aneurysms: treatment with balloons. AJNR. 1981;2:167-163.*
14. Dott NM: *Intracranial Aneurysms: Cerebral arterio-radiography: Surgical treatment. Edinburgh Med J 40:219, 1933.*



15. Drake CG, Friedman AH, Peerless SJ: Failed aneurysm surgery. Reoperation in 115 cases. *J Neurosurg* 61:848–856, 1984
16. Drake CG, Allcock JM: Postoperative angiography and the slipped clip. *J Neurosurg* 39:683–689, 1973.
17. Feuerberg I, Lindquist C, Lindqvist M, et al: Natural history of postoperative aneurysm rests. *J Neurosurg* 66:30–34, 1987.
18. Forbus WD: On the origin of military aneurysms of superficial cerebral arteries. *Bull Johns Hopkins Hosp* 47:239-284, 1930.
19. Gallagher JP: Pilojection for intracranial aneurysms: *J Neurosurg* 21:129, 1964.
20. Gary Ferguson: Physical factors in the initiation, growth, and rupture of human intracranial saccular aneurysms. *J Neurosurg* 37:666-677, 1972.
21. Guglielmi G, Viñuela F, Dion J, et al. Electrothrombosis of saccular aneurysms via endovascular approach, II: preliminary clinical experience. *J Neurosurg*. 1991;75:8-14.
22. Gull W: Cases of aneurism of the cerebral vessels. *Guy's Hospital Rep* 5:281, 1859.
23. Hassler O: Media defects in human arteries. *Angiology* 14:368-371, 1963.
24. Higashida RT, Smith W, Gress D, Urwin R, Dowd CF, Balousek PA, Halbach VV: Intravascular stent and endovascular coil placement for a ruptured fusiform aneurysm of the basilar artery: Case report and review of the literature. *J Neurosurg* 87:944–949, 1997.
25. Hosobuchi Y: Direct surgical treatment of giant intracranial aneurysms. *J Neurosurg* 51:743, 1979.
26. Hounsfield, G.N.: Computerized transverse axial scanning (tomography). Part I: Description of system. *Brit. J. Radiol.* 46:1016-1022, 1973.
27. International subarachnoid aneurysms trial collaborative group. ISAT. *Lancet* 360:1267-74, 2002.
28. Jacques Moret, Pierot L, Boulin A, Castaing L: "Remodeling" of the arterial wall of the parent vessel in the endovascular treatment of intracranial aneurysms. *Neuroradiology* 1994 (Abstract) 36(Suppl1):S83.
29. Jane JA, Kassell NF, Torner JC, et al. The natural history of aneurysms and arteriovenous malformations. *J Neurosurg*. 1985; 62:321-323.

30. Jhon M. Allcock in Newton and Potts Chapter 82 specific disease processes pp. 2435.
31. Kassell NF, Torner JC, Haley EC Jr, et al. The international cooperative study on the timing of aneurysms surgery, I: overall management results. *J Neurosurg.* 1990;73:18-36.
32. Kasell NF, Drake CG: Timing of aneurysm surgery. *Neurosurgery* 10:514, 1982.
33. Lee KC. Surgery of intracranial aneurysms at the Yonsei University: 780 cases. *Keio J Med.* 1991;40:1-5.
34. Lin T, Fox AJ, Drake CG: Regrowth of aneurysm sacs from residual neck following aneurysm clipping. *J Neurosurg* 70: 556–560, 1989.
35. Ljuunggren B, Saveland H, Brandt L et al. Early operation and overall outcome in aneurysmal subarachnoid hemorrhage. *J Neurosurg.* 1985; 62:547-551.
36. Ljuunggren B, Brandt L, Saveland H, et al. Management of ruptured intracranial aneurysms: a review. *Br J Neurosurg.* 1987 ; 1 :9-32.
37. Locksley HB, Sahs AL, Sandler R: Report of the Cooperative Study of intracranial Aneurysms and Subarachnoid Hemorrhage. Section V. Part I. Natural History of subarachnoid hemorrhage, intracranial aneurysms and arteriovenous malformations. Based on 6368 cases in the cooperative study *J Neurosurg* 25:219-249, 1966.
38. Locksley HB, Sahs AL, Sandler R: Report of the Cooperative Study of intracranial Aneurysms and Subarachnoid Hemorrhage. Section III. Subarachnoid hemorrhage unrelated to intracranial aneurysms and A-V malformation. A study of associated diseases and prognosis. *J Neurosurg* 24:1034-1056, 1966.
39. Luessenhop AJ, Velásquez AC. Observations on the tolerance of intracranial arteries to catheterization. *J Neurosurg.* 1964; 21:85-91.
40. Macdonald RL, Wallace MC, Kestle JRW: Role of angiography following aneurysm surgery. *J Neurosurg* 79:826–832, 1993.
41. Mckissock W, Paine KWE: Subarachnoid haemorrhage. *Brain* 82:356-366, 1959.
42. Moniz E. Aneurysme intra-cranien de las carotide inferne droite rendu visible par l'arteriographie cerebrale. *Rev Oto Neuro Opthal.* 1933;11:746-748.
43. Moniz E. L'Angiographie Cerebrale. *Pari : Masson et Cie;1934.*

44. Moniz E, Dias A, Lima A. *La Radio-artériographie et la topographie craniocéphalique.* *J Radiologie.* 1928; 12 :72-82.
45. Moore CH, Murchinson C: *On a new method of producing the consolidation of fibrin in certain incurable aneurysms with the report of a case in which an aneurysm of the ascending aorta was treated by insertion of wire.* *R Med Chir Soc London* 4:327,1864.
46. Mullan S, Raimondi AJ, Dobben G, et al.: *Electrically induced thrombosis in intracranial aneurysms.* *J Neurosurg* 22:539, 1965.
47. Mullan S: *Experiences with surgical thrombosis of intracranial berry aneurysms and carotid cavernous fistulas.* *J Neurosurg* 41:657,1974.
48. Nishioka H, Torner JC, Graf CJ, et al: *Cooperative study of intracranial aneurysms and subarachnoid hemorrhage: a long-term prognostic study. III. Subarachnoid hemorrhage of undetermined etiology.* *Arch Neurol* 41:1147-1151, 1984.
49. Nyström SHM: *Development of intracranial aneurysms revealed by electron microscopy.* *J Neurosurg* 20:329-337, 1963.
50. Ohman J, Heiskanen O. *Timing of operation for ruptured supratentorial aneurysms: a prospective randomized study.* *J Neurosurg.* 1989;70:55-60.
51. Pakarinen S: *Incidence, etiology and prognosis of subarachnoid hemorrhage. A study based on 589 cases diagnosed in a defined urban population during a defined period.* *Acta Neurol Scand* 43(suppl 29):1-128, 1967.
52. Pool JL, Colton RP *The dissecting microscope for intracranial vascular surgery.* *J Neurosurg.* 1966; 25:335-318.
53. Pruvo JP, LeClerc X, Soto Ares G, et al. *Endovascular treatment of 16 intracranial aneurysms with microcoils.* *Neuroradiology.* 1991;33(suppl):s144. Abstract.
54. Quinke H. *Die Lumbalpunktion des hydrocephalus.* *Ber Clin Wochenscher.* 1891; 28:929-933.
55. Quinke H. *Zur Physiologie des cerebrospinal flüssigkeit.* *Arch Anat Physiol.* 1872 ;153-177.
56. Ropper AH, Zervas NT. *Outcome 1 year after SAH from cerebral aneurysms: management morbidity, mortality, and functional status in 112 consecutive good-risk patients.* *J Neurosurg.* 1984; 60:909-915.

57. Rosemon J, Eskesen V, Schmidt K, et al. *Clinical features and outcome in 1076 patients with ruptured intracranial saccular aneurysms: a prospective consecutive study.* *Br J Neurosurg.* 1987; 1 :33-46.
58. Sahs AL, Perret GE, Lockseley HB, Nishioka H (eds.): *Intracranial Aneurysms and Subarachnoid Hemorrhage: A Cooperative Study.* Philadelphia, Lippincott, 1969.
59. Sebastian Baldi, Charbel Mounayer, Michel Piotin, Laurent Spelle, and Jacques Moret *Balloon-Assisted Coil Placement in Wide-Neck Bifurcation Aneurysms by Use of a New, Compliant Balloon Microcatheter* *AJNR Am J Neuroradiol* 24:1222–1225, June/July 2003
60. Sepetka I, et al. *Electrothrombosis of saccular aneurysms via endovascular approach, 1: electrochemical basis, techniques and experimental results.* *J Neurosurg.* 1991;75:1-7.
61. Serbinenko FA: *Balloon catheterization occlusion of major cerebral vessels.* *J Neurosurg* 41:125-128, 1974.
62. Stehbens WE: *Medial defects of the cerebral arteries of man.* *J Path Bact* 78:179-185, 1959.
63. Sundt TM Jr, Kobayashi S, Fode NC, et al. *Results and complications of surgical management of 809 intracranial aneurysms in 772 cases.* *J Neurosurg.* 1982; 56:753-765.
64. Sundt TM Jr, Piepgras DG: *Surgical approach to giant intracranial aneurysms. Operative experience with 80 cases.* *J Neurosurg* 51:731, 1979.
65. Symonds CP: *Contributions to the clinical study of intracranial aneurysms.* *Guy's Hosp Rep* 73:139, 1923.
66. Symonds CP: *Spontaneous subarachnoid hemorrhage.* *Q J Med* 18:93, 1924.
67. Szikora I, Guterman LR, Wells KM, Hopkins LN: *Combined use of stents and coils to treat experimental wide-necked carotid aneurysms: Preliminary results.* *AJNR Am J Neuroradiol* 15:1091–1102, 1994.
68. Torner JC . *Epidemiology of subarachnoid hemorrhage.* *Semin Neurol* 4:335-369, 1984.
69. Turjman F, Massoud TF, Ji C, Guglielmi G, Viñuela F, Robert J: *Combined stent implantation and endosaccular coil placement for treatment of experimental wide-necked aneurysms: A feasibility study in swine.* *AJNR Am J Neuroradiol* 15:1087–1090, 1994.

70. Velpau A: *Memoire sur la piquire ou l'acupuncture des arteres dans les traitement des aneurismes.* *Gaz Med Paris* 2 :1, 1831.
71. VB Graves, CM Strother, CR Partington, and A Rappe: *Flow dynamics of lateral carotid artery aneurysms and their effects on coils and balloons: an experimental study in dogs*  
*AJNR Am. J. Neuroradiol.*, Jan 1992; 13: 189 - 196.
72. Viñuela F, Michael A. Lefkowitz, M.D.; Y. Pierre Gobin, M.D.; Yoichi Akiba, M.D.; Gary R. Duckwiler, M.D.; Yuichi Murayama, M.D.; Guido Guglielmi, M.D.; Neil A. Martin, M.D.; M.D. *Balloon-assisted Guglielmi Detachable Coiling of Wide-necked Aneurysms: Part II—Clinical Results* *Neurosurgery* 45:531–538, 1999
73. Wakhloo AK, Schellhammer F, de Vries J, Haberstroh J, Schumacher M: *Self-expanding and balloon-expandable stents in the treatment of carotid aneurysms: An experimental study in a canine model.* *AJNR Am J Neuroradiol* 15:493–502, 1994.
74. Weir B: *Aneurysms Affecting the nervous system.* Baltimore, Williams & Wilkins, 1987.
75. Wermer SC, Blakemore AH, King BG: *Aneurysm of the internal carotid artery within the skull: Wiring and electrothermic coagulation.* *JAMA* 116:578, 1941.
76. Wichern H. *Zur diagnose perforierender aneurysmen der hirnarterien.* *Munchen Med Wochensshr.* 1911;58:2724-2729.
77. Yoshimoto T, Uchida K, Kaneko U, et al. *An analysis of follow-up results of 1000 intracranial saccular aneurysms with definitive surgical treatment.* *J Neurosurg* 50:152-157, 1979.
78. Marco Zenteno, M.D., Luis Murillo-Bonilla, M.D., Sergio Martínez, M.D., Antonio Arauz, M.D., Carlo Pane, M.D., Angel Lee, M.D., Ramiro Del Valle, M.D. *Endovascular treatment of a transverse–sigmoid sinus aneurysm presenting as pulsatile tinnitus.* *J Neurosurg* 100:120-122,2004.