



11217

152

UNIVERSIDAD NACIONAL AUTÓNOMA DE MÉXICO
FACULTAD DE MEDICINA
DIVISIÓN DE ESTUDIOS DE POSGRADO
INSTITUTO NACIONAL DE PERINATOLOGIA

**CERTEZA EN EL DIAGNOSTICO DE LA LESIÓN
INTRAEPITELIAL DEL CÉRVIX EN EL INSTITUTO
NACIONAL DE PERINATOLOGÍA**

T E S I S
QUE PARA OBTENER EL TÍTULO DE
E S P E C I A L I S T A E N
G I N E C O L O G I A Y O B S T E T R I C I A
P R E S E N T A :
DRA. ANA PAOLA SÁNCHEZ SERRANO

PROFESOR TITULAR : DR. JOSÉ ROBERTO AHUED AHUED
TUTORES: DR. GONZALO MÁRQUEZ ACOSTA
DR. JAVIER MANCILLA RAMÍREZ



INPer MEXICO, D.F.

Autorizo a la Dirección General de Bibliotecas de la UNAM a difundir en formato electrónico e impreso el contenido de mi trabajo académico.

NOMBRE: ANA PAOLA SANCHEZ SERRANO
FECHA: 6 OCT 2003

2003

1-A

**TESIS CON
FALLA DE ORIGEN**



Universidad Nacional
Autónoma de México

Dirección General de Bibliotecas de la UNAM

Biblioteca Central




UNAM – Dirección General de Bibliotecas
Tesis Digitales
Restricciones de uso

DERECHOS RESERVADOS ©
PROHIBIDA SU REPRODUCCIÓN TOTAL O PARCIAL

Todo el material contenido en esta tesis esta protegido por la Ley Federal del Derecho de Autor (LFDA) de los Estados Unidos Mexicanos (México).

El uso de imágenes, fragmentos de videos, y demás material que sea objeto de protección de los derechos de autor, será exclusivamente para fines educativos e informativos y deberá citar la fuente donde la obtuvo mencionando el autor o autores. Cualquier uso distinto como el lucro, reproducción, edición o modificación, será perseguido y sancionado por el respectivo titular de los Derechos de Autor.



DR. JOSE ROBERTO AHUED AHUED
Profesor titular del Curso de Ginecología y Obstetricia


INSTITUTO NACIONAL DE PERINATOLOGIA




RBA

DIRECCION DE ENSEÑANZA

DR. RUBEN BOLAÑOS ANCONA
Director de Enseñanza



DR. GONZALO MARQUEZ ACOSTA
Tutor Clínico



DR. JAVIER MANCILLA RAMIREZ
Tutor Metodológico

TESIS CON
FALLA DE ORIGEN

1

A Luis, mi esposo, con todo mi amor y admiración.

TESIS CON
FALLA DE ORIGEN

AGRADECIMIENTOS

Doctores:

Gonzalo Márquez
Javier Mancilla
Enrique Segura
Mario Guzmán
Maricela Zárate
Emilio Olaya y
Carlos Aranda,

muchas gracias por su colaboración desinteresada, su tiempo, asesoría y consejo.

TESIS CON
FALLA DE ORIGEN

INDICE

1. Antecedentes	5
1.1. Introducción	5
1.2. Marco Teórico	7
1.2.1. <i>Infección cervical por virus del papiloma humano</i>	7
1.2.2. <i>Historia natural de la infección cervical por VPH</i>	10
1.2.3. <i>Historia natural de la neoplasia intraepitelial cervical</i>	12
1.2.4. <i>Manejo de la paciente con frotis de Papanicolaou alterado</i>	17
1.2.5. <i>Certeza de la colposcopia en el diagnóstico de la lesión intraepitelial del cérvix</i>	22
2. Planteamiento del Problema	31
3. Pregunta de investigación	31
4. Objetivos	32
4.1. Objetivo General	32
4.2. Objetivos específicos	32
5. Hipótesis	32
6. Metodología	33
6.1. Diseño del estudio	33
6.2. Método de muestreo	33
6.3. Definición operacional de variables	33
6.4. Análisis estadístico	34
6.5. Consideraciones éticas	34
6.6. Descripción operacional del estudio	34
7. Resultados	38
8. Discusión	45
9. Conclusiones	47
10. Referencias bibliográficas	48
11. Anexos	50

1. ANTECEDENTES

1.1 Introducción

La infección por virus del papiloma humano (VPH) ha alcanzado prevalencias casi epidémicas entre la población en edad reproductiva en el mundo. Es bien conocida la participación del VPH como factor etiológico de la neoplasia intraepitelial cervical (NIC) y del carcinoma invasor del cuello uterino.

Indudablemente, los programas sistemáticos de pesquisa citológica han traído consigo una reducción de las tasas de incidencia y mortalidad del carcinoma cervical invasor en muchos países, sin embargo numerosos estudios han hecho evidente que la sensibilidad del frotis de Papanicolaou no excede el 70% y se ha estimado que del 13 al 31% de los cánceres de cérvix se han asociado a citologías negativas dentro de los 3 años previos al diagnóstico (1). Este hallazgo es desalentador ya que el carcinoma cervical es una enfermedad típicamente prevenible. En países en vías de desarrollo, además, las fallas en la pesquisa se combinan con una cobertura insuficiente de la población blanco.

La colposcopia se ha desarrollado en los últimos cuarenta años como un método prácticamente indispensable en el diagnóstico y manejo adecuado de las pacientes detectadas con alteración de la citología cervicovaginal. Indiscutiblemente su utilización complementa al diagnóstico citológico y mejora la evaluación de la gravedad de las lesiones. Su sensibilidad en el reconocimiento de la enfermedad de alto grado es mayor al 90%. La toma de biopsias dirigidas ha

TESIS CON
FALLA DE ORIGEN

sido un elemento casi inseparable de la colposcopia para la confirmación del diagnóstico de la lesión intraepitelial, la evaluación de la severidad y la determinación del pronóstico.

El colposcopista trabaja en estrecha relación con el citólogo y el histólogo y el conocimiento del colposcopista en estos campos debe ser suficiente para comprender la trascendencia de un diagnóstico sugerido por citología y confirmado mediante histología, de este modo podrá cuestionarse diagnósticos que en ocasiones no se correlacionen con la clínica y será capaz de sintetizar toda la información y aplicarla de manera individual a cada paciente.

En la última década, el Servicio de Colposcopia del Instituto Nacional de Perinatología, SSa de México, DF (INPer) ha experimentado un incremento continuo en el número de pacientes atendidas por patología del cérvix. Actualmente se otorgan aproximadamente 15 a 20 consultas diarias por sospecha, tratamiento o seguimiento de infección cervical por virus del papiloma humano (VPH) o neoplasia intraepitelial cervical (NIC).

El manejo habitual de las pacientes con sospecha colposcópica de NIC en el servicio de colposcopia ha implicado siempre la toma de biopsia dirigida confirmatoria la mayoría de las cuales reportan datos de infección por VPH o NIC I. A la gran mayoría de las pacientes con lesión intraepitelial de bajo grado se les realiza tratamiento ablativo con crioterapia, electrofulguración o láser.

El objetivo del presente estudio es evaluar la certeza con que se realiza el diagnóstico colposcópico de la neoplasia intraepitelial del cérvix en la Institución a través de analizar la concordancia entre dicho

diagnóstico y el realizado mediante biopsia dirigida. Este estudio permitirá evaluar indirectamente la calidad del diagnóstico médico en el servicio de Colposcopia del INPer. De acuerdo con la literatura, una diferencia de un grado (más o menos) entre los diagnósticos colposcópico e histológico puede ser considerada como satisfactoria y una concordancia diagnóstica por arriba de 80% es el mínimo aceptable (2).

1.2. Marco teórico

1.2.1. Infección cervical por virus del papiloma humano

La infección genital por virus del papiloma humano (VPH) es la tercera infección transmitida sexualmente (ETS) más frecuentemente diagnosticada, después de la infección por *Chlamydia trachomatis* y de la tricomoniasis, y es la infección sexual viral más frecuente. Aproximadamente, 30 millones de casos nuevos se diagnostican anualmente en el mundo. Sin embargo, los datos acerca de la epidemiología de la infección por VPH son escasos debido a que la mayoría de las infecciones son subclínicas, a que el diagnóstico definitivo requiere de la detección del DNA del VPH (VPH/DNA) y a que la mayoría de los países carecen por completo o cuentan con un sistema de vigilancia incompleto para la infección por VPH y sus enfermedades asociadas (3).

Las prevalencias reportadas de infección genital por VPH varían según las características de la población estudiada y el método utilizado para detectar VPH.

Certeza en el diagnóstico de la lesión intraepitelial cervical

Las estimaciones de prevalencia puntual de infección por VPH, calculadas mediante determinación de VPH/DNA, oscilan entre 5% y 50% en mujeres con citología cervical normal (3). Las prevalencias más altas se han reportado en estudios que utilizaron técnicas de amplificación de VPH/DNA a base de reacción en cadena de la polimerasa (PCR); en estudios que incluyeron mujeres jóvenes sexualmente activas; en estudios de mujeres que solicitaron atención en clínicas de ETS; y en estudios que realizaron determinaciones repetidas de VPH/DNA a lo largo del tiempo. Las prevalencias más bajas se han encontrado en mujeres de mayor edad y en mujeres monógamas (3).

Durante los últimos 10 años, varios estudios epidemiológicos y experimentales han documentado una fuerte asociación entre la neoplasia cervical y la infección genital con ciertos tipos de VPH. Más del 70% de los cánceres cervicales son atribuibles a la infección por VPH y el VPH/DNA se ha detectado hasta en el 100% de las neoplasias del cérvix (3). Los estudios de cohorte han demostrado consistentemente que la infección por VPH precede en 10 a 15 años al desarrollo de cáncer cervical.

En la Ciudad de México, Hernández Avila y colaboradores estudiaron 630 casos de cáncer cervical *in situ* e invasor, comparados con 630 controles; realizaron tipificación de VPH/DNA con PCR en 60 mujeres con carcinoma *in situ*, 88 mujeres con cáncer invasor y 204 controles. La prevalencia de infección por VPH/16 fue de 13.2% en los controles, 48.3% en las pacientes con carcinoma *in situ* y 48.9% en las pacientes con cáncer invasor (4).

El programa de investigación en VPH de la International Agency for Research Cancer (IARC) ha auspiciado una serie de estudios de casos y controles

en varios países, la mayoría de ellos en áreas de alto riesgo de cáncer cervical (5). Los resultados preliminares del análisis agrupado de algunos de estos estudios, que incluyen 2,288 carcinomas escamosos invasores, 141 adenocarcinomas y 2,513 controles pareados fueron presentados en la 18th International Papillomavirus Conference. La razón de momios (RM) ajustada para detección de VPH/DNA en los casos fue de 83.3 (95% IC, 54.9-105.3). Las razones de momios para detección de tipos específicos de VPH fueron: VPH/16, RM=182; VPH/18, RM=231; VPH/45, RM=148; VPH/31, RM=71.5; VPH/33, RM=77.6; VPH/35, RM=34.8; VPH/51, RM=42.7; VPH/52, RM=145.7; VPH/58, RM=78.9; VPH/59, RM=347.3. Las fracciones atribuibles (proporción de la enfermedad relacionada al VPH/DNA) en la mayoría de los estudios fluctuaron entre el 90% y 98%. (5)

Hernández Avila y colaboradores, en su estudio de casos y controles en mexicanas, calcularon una RM=5.17 (95% IC, 2.60-10.51) para cáncer *in situ* en pacientes VPH/16-positivas y una RM=3.84 (95% IC, 2.04-7.22) para cáncer invasor en pacientes VPH/16-positivas. La RM para todos los casos fue de 5.43 (95% IC, 3.07-9.62). La fracción atribuible a la infección por VPH/16 fue 37.5% para cáncer *in situ* y 37.1% para cáncer invasor (4).

Además de la detección de VPH/DNA, existen otros marcadores de riesgo para progresión neoplásica en el cérvix, que incluyen al tipo de VPH, a la estimación de la carga viral, a la persistencia de la detección de VPH/DNA viral (mediante determinaciones repetidas a lo largo del tiempo), a la integración del virus en el genoma de la célula huésped, y probablemente a algunos otros factores ambientales (5).

Algunos tipos específicos de VPH se asocian con neoplasia intraepitelial de alto grado y carcinoma invasor. Específicamente, los tipos 16 y 18, clasificados como VPH de alto riesgo, tienen la capacidad de inmortalizar células en cultivo (6). Un estudio reciente en Costa Rica, reportó que más del 70% de las NIC II o III estaban asociadas a VPH/alto riesgo (7). En el estudio de Moscicki, las mujeres infectadas con tipos de VPH/bajo riesgo mostraron mayor probabilidad de regresión que las infectadas con tipos de alto riesgo ($P=0.002$) (3).

Una carga viral alta o infección persistente se asocian con NIC subyacente o con su desarrollo dentro de los siguientes 4 años (7, 8). En el estudio de Hernández Avila y colaboradores se calculó una $RM=77.8$ (95% IC, 13.0-450.0) para cáncer *in situ* en pacientes VPH/16-positivas con carga viral alta (reacción fuertemente positiva) y una $RM=36.0$ (95% IC, 7.0-189.4) para cáncer invasor en pacientes positivas con iguales características (4).

1.2.2. Historia natural de la infección cervical por VPH

El conocimiento de la historia natural de la infección por VPH es cada vez mayor como resultado de estudios epidemiológicos recientes. La infección por VPH es una enfermedad de transmisión sexual muy común y la exposición a ella es frecuente alrededor de los 20 años de edad en mujeres que iniciaron su actividad sexual poco tiempo antes, según se ha identificado mediante determinaciones masivas de VPH/DNA en el tracto genital.

La mayoría de estudios han encontrado que la infección genital por VPH es una infección transitoria. En mujeres infectadas por VPH, el VPH/DNA se vuelve indetectable dentro de los siguientes 1 a 2 años. Moscicki y colaboradores observaron que, después de 30 meses de seguimiento de una cohorte de 618 mujeres VPH-positivas, 60% a 75% se volvieron VPH-negativas (definido como resultar negativa en 3 o 4 pruebas de VPH/DNA consecutivas) (3).

De manera similar, Ho y colaboradores observaron que la duración media de una infección por VPH recientemente diagnosticada fue de 8 meses (95% IC, 7 a 10 meses). Después de 12 meses, 70% de las mujeres se volvieron VPH-negativas y después de 24 meses, 91% resultaron negativas. En este estudio, también se encontró a los virus de alto riesgo como factor de riesgo para persistencia de la infección (3).

Por otro lado, se ha observado que la reversión de la infección por VPH (conversión de VPH-positiva a VPH-negativa) se relaciona inversamente con la duración de la infección. La probabilidad de reversión de la infección es de 31% dentro de los primeros 6 meses de seguimiento tras el diagnóstico y de 11% si la infección ha persistido por 18 meses o más. Estos datos apoyan la evidencia epidemiológica que sugiere que la infección persistente con tipos de VPH/alto riesgo incrementa la posibilidad de desarrollar neoplasia cervical y la posibilidad de padecer enfermedad persistente y progresiva (3)

La infección por VPH en mujeres jóvenes habitualmente es transitoria. La detección de VPH/DNA a corto plazo es variable, lo que indica la poca importancia del hallazgo aislado de VPH/DNA para evaluar el riesgo de padecer NIC o cáncer (9). Por ejemplo, en un servicio de salud universitario

estadounidense, el 46% de las mujeres resultaron positivas para la presencia de VPH/DNA por PCR, pero solo 4% a 6% manifestaron cambios citológicos en la citología cervical realizada anualmente (10)

Si una infección por VPH del tracto genital inferior persiste por algunos años, puede desarrollarse una condición precancerosa (displasia, neoplasia intraepitelial). De las mujeres VPH/alto riesgo-positivas, 5-10% desarrollan hallazgos citológicos anormales (11). Sin embargo, menos del 1% de las infecciones persistentes por VPH/alto riesgo derivan en cáncer después de un intervalo promedio de 15 años. Dado que solo unas cuantas pacientes infectadas desarrollan cáncer cervicouterino, otros cofactores además del VPH parecen tener considerable importancia en el riesgo de desarrollar neoplasia cervical, entre ellos la inmunosupresión, la infección por virus de la inmunodeficiencia humana, el tabaquismo, la infección por *Chlamydia* y quizás factores genéticos que impiden al sistema inmune suprimir o eliminar la infección por VPH (11)

1.2.3. Historia natural de la neoplasia intraepitelial cervical

La infección latente u oculta se define como la presencia de VPH/DNA en ausencia de anormalidad visible, histológica o citológica. No es sinónimo de infección subclínica, que se refiere a anormalidad histológica que no es clínicamente aparente (6).

No se conoce con qué frecuencia la infección resulta en cambios subclínicos transitorios; es probable que la mayoría de las infecciones

permanezcan latentes o solo ocasionen cambios citológicos transitorios que escapan a la pesquisa anual. Por ende, parece ser que después de la infección por VPH pueden ocurrir diferentes cursos clínicos. Algunas mujeres pueden nunca expresar enfermedad subclínica o clínica y permanecer sólo latentemente infectadas. Otras mujeres manifestarán signos de infección cervical subclínica, con detección de células patognomónicas de infección por VPH en la citología, como atipia coliocítica y disqueratinocitos (12); para algunas mujeres, esto podría reflejar una transición de la normalidad a anormalidades citológicas progresivamente mayores, pero para la mayoría con atipias menores y neoplasias intraepiteliales de bajo grado, la lesión podría desaparecer espontáneamente o persistir sin cambio alguno. La tasa real de regresión espontánea es difícil de determinar.

Algunos autores han calculado el riesgo relativo de desarrollar carcinoma *in situ* (NIC III) o una anormalidad citológica mayor en mujeres evaluadas por anomalías citológicas menores en los frotis de Papanicolaou. Miller en 1992 (1) concluyó que la mayoría de las mujeres con displasia leve resultaron con citología normal en su siguiente toma de Papanicolaou. De hecho, la mayoría de las mujeres con cualquier grado de displasia —aún aquellas con displasia severa— no mostraron evidencia de progresión en el siguiente Papanicolaou y, al igual que Ostor en 1993, Miller encontró un tasa de regresión del 50% en estas mujeres (1).

Se han descrito a detalle los mecanismos genéticos y moleculares mediante los cuales el virus se integra al genoma de la célula huésped y desencadena la secuencia de eventos que derivan en la pérdida del control de la reproducción y maduración celular.

La integración del DNA viral dentro del genoma de la célula es considerada de extraordinaria importancia para el desarrollo de células tumorales. La integración habitualmente ocurre en la región E1/E2 del genoma. La división del gen E2 resulta en su inactivación. La pérdida de la función de E2 desencadena la liberación de productos de E6 y E7, llevando a la inactivación de las proteínas celulares antitumorales p53 y pRB. Debido a la falla en los mecanismos de control celular, causada por la actividad de E6 y E7, no se bloquea el crecimiento celular y no se repara el DNA dañado. Tanto la desestabilización inducida por E6 y E7 como la acción de carcinógenos exógenos están implicadas en la progresión a cáncer (9).

La integración del DNA del papilomavirus dentro del genoma de la célula ocurre sobre todo en asociación con los carcinomas invasores de células escamosas y es relativamente poco frecuente en las neoplasias intraepiteliales. Si la integración genómica es un evento crítico en la génesis del tumor es cuestionable; aparentemente, la integración del DNA viral no es siempre la precondition para el desarrollo del cáncer cervical; 25% de los carcinomas asociados a VPH/16 contienen exclusivamente DNA viral no integrado, extracromosomal (episomal) y, por el contrario, prácticamente todos los carcinomas asociados a VPH/18 muestran integración genómica. Sin embargo, la infección por VPH/18 también puede manifestarse como una lesión escamosa intraepitelial de bajo grado (condiloma/NIC I), con DNA viral abundante y proteínas de cápside, tal como es característico de los condilomas en general, habitualmente causados por VPH/bajo riesgo (6).

Desde la década de los sesentas ha prevalecido la teoría del desarrollo de la neoplasia intraepitelial de alto grado como resultado de la progresión de la enfermedad desde NIC I a NIC II y a NIC III. Sin embargo, hoy es claro que la NIC III puede desarrollarse sin una lesión de bajo grado precedente detectable. Aún es controversial si la NIC I realmente progresará en algún momento o si tan sólo es una infección auto-limitada que únicamente persistirá o desaparecerá espontáneamente (13).

Estudios en mujeres con infección por VPH que desarrollan NIC II o NIC III han demostrado que el Papanicolaou antecedente había sido interpretado como NIC II o III en dos tercios de los casos. Esta información indica que la mayoría de las NIC II no evolucionan de NIC I (condiloma) y que es poco probable que la NIC I progrese a carcinoma invasor (12).

VPH/16, el prototipo de virus relacionado al cáncer, se asocia fuertemente con NIC II o mayor, sugiriendo que las lesiones causadas por esta infección evolucionan a NIC II sin un período prolongado como NIC I (13).

La progresión de NIC I a NIC II (habitualmente) o a NIC III (raramente) puede ser identificada microscópicamente en el material de biopsia. Sin embargo, la cantidad de NIC I que se observa habitualmente es pequeña, lo que sugiere que la transición de NIC I a NIC II tiene lugar relativamente rápido (6).

Asimismo, dos infecciones por VPH distintos y sus lesiones correspondientes pueden coexistir en la misma paciente. En una revisión de biopsias o especímenes de conos, se encontró que 36% de ellos contenían dos lesiones por VPH distintas y separables. Esta información es relevante para el concepto de progresión, porque dichas lesiones podrían haber sido

malinterpretadas como evidencia de progresión cuando, en realidad, podrían significar infecciones concurrentes (6).

Los datos de un seguimiento a 4 años de 18,000 mujeres que resultaron inicialmente positivas para VPH/DNA, demostraron que 63% de las pacientes con citología negativa pero VPH/DNA positivo desarrollaron NIC en algún momento durante el seguimiento. Estas mujeres fueron vigiladas a intervalos de unos cuantos meses, o sea con frecuencia mucho mayor que la anual. La mayor incidencia de NIC I en este grupo de mujeres VPH/DNA positivas, comparada con numerosos reportes de incidencias mucho menores, podría explicarse si muchas de estas lesiones de bajo grado fueran transitorias, o sea, aparecieran y desaparecieran espontáneamente en intervalos menores a un año (13).

Numerosos estudios referidos en el artículo de Zanotti en 1999 (14) han descrito la historia natural de la NIC de bajo y alto grado, en lo que se refiere a su evolución sin haber recibido tratamiento; la mayoría de ellos lo hacen basados en diagnósticos citológicos de Papanicolaou, con seguimiento a base de Papanicolaou seriados y durante períodos variables. Por ejemplo, para lesiones de bajo grado (VPH/NIC I), se han reportado tasas de permanencia estable de la lesión o regresión desde 84% (Nasiell y colaboradores, 1986) hasta 90% (Syrjanen y colaboradores, 1992) y 97% (Montz y colaboradores, 1992), con el resto de lesiones (16%, 9% y 3% respectivamente) habiendo mostrado progresión a lesiones de mayor gravedad. Para lesiones de alto grado (NIC II/NIC III), Nasiell y colaboradores (1986) encontraron estable/regresión en 54% de los casos y progresión en 39%; por su parte, Kottmeier y colaboradores (1961) reportaron estable/regresión en 28% y progresión en 72% (14).

Ostor en 1993 (12) realizó una revisión de todos los estudios que han abordado la historia natural de la NIC, encontró que la posibilidad de regresión espontánea de NIC I es de 57%, persistencia 32%, progresión a NIC III 11% y progresión a invasión 1% (12) (Cuadro 1)

Cuadro 1
Historia natural de la neoplasia intraepitelial cervical

	Regresión	Persistencia	Progresión a CIS*	Progresión a Ca Invasor
NIC I	57%	32%	11%	1%
NIC II	43%	35%	22%	5%
NIC III	32%	<56%	-	>12%

*CIS: carcinoma in situ (NIC III).

Tomado de: Ostor AG. Natural history of CIN; a critical review. Int J Gynecol Pathol 1993;12:186-192.

1.2.4. Manejo de la paciente con frotis de Papanicolaou alterado

George Papanicolaou presentó por primera vez su artículo sobre citología diagnóstica en la prevención del cáncer cervical en 1925 y posteriormente en 1941 publicó junto con Herbert Traut el artículo que llevaría a la citología cervical a ser la primera prueba efectiva en la detección del cáncer cervical (15).

La citología cervical de Papanicolaou ha mostrado su eficacia como el medio más factible y costo-efectivo para reducir la incidencia y mortalidad del cáncer cervicouterino en los países en que se han implementado programas de detección oportuna (16). Desde su introducción, la incidencia y mortalidad por esta neoplasia ha disminuido en más de 40% en países desarrollados.

Desafortunadamente, tal no es el caso en los países en vías de desarrollo. En México, el Programa de Detección Oportuna de Cáncer Cervicouterino (PDOC) ha operado durante dos décadas sin que ello se haya reflejado en una reducción de la mortalidad por esta causa en la población femenina del país, cuya tasa se elevó de 7.7 en 1985 a 9.4 por 100,000 mujeres en 1994 (16).

En el caso de México, diversos estudios han identificado las áreas de ineficiencia y las acciones correctivas necesarias en el Programa de Detección Oportuna de Cáncer Cervicouterino (PDOC), que son la ampliación de la meta de citologías, la toma de muestras con periodicidad trianual en mujeres con resultados negativos, la elevación de la calidad de las muestras y su interpretación, la capacitación para la toma de muestras y el readiestramiento para su lectura, la notificación personalizada a los casos positivos, el fortalecimiento del programa de divulgación y el establecimiento de un sistema de vigilancia epidemiológica, así como la garantía de tratamiento en mujeres con anomalías detectadas.

Sin embargo, también hay fallas en la pesquisa debidas a limitaciones de la precisión diagnóstica del frotis de Papanicolaou. Reiteradamente, se han reportado tasas de falsos negativos de 3% a 30% (14). Inclusive, un metaanálisis de la certeza de la prueba de Papanicolaou reportó su sensibilidad en 51%; según esta cifra, uno o incluso dos resultados normales dejarían aún un riesgo sustancial de enfermedad no detectada (8).

El estándar en el manejo de las pacientes con Papanicolaou diagnóstico de infección por VPH y/o lesión intraepitelial (de cualquier grado) es el envío

inmediato a valoración colposcópica y toma de biopsias dirigidas para corroboración diagnóstica y establecimiento de la conducta terapéutica.

Este algoritmo de manejo ha ocasionado saturación y encarecimiento de los servicios de colposcopia en los países desarrollados e insuficiencia de los servicios de colposcopia existentes en los países en vías de desarrollo. El National Cancer Institute estima que anualmente se realizan 50 millones de frotis de Papanicolaou en los Estados Unidos; de estos, aproximadamente 2.5 millones (5%) muestran evidencia de anormalidades de bajo grado. Según las expectativas actuales del programa en nuestro país, 7% del total de muestras tomadas resultarán positivas a displasia, cáncer *in situ* o invasor (16).

El costo de las evaluaciones colposcópicas y las intervenciones por lesiones de bajo grado exclusivamente se aproxima a los 6 billones de dólares anualmente en los Estados Unidos (17).

El conocimiento detallado de la historia natural de la infección por VPH permite establecer que son una minoría las pacientes con lesión intraepitelial de bajo grado que ulteriormente llegarán a padecer cáncer invasor del cérvix. Múltiples estudios descriptivos, analíticos y prospectivos han demostrado altas tasas de regresión y/o desaparición espontánea de las LIE de bajo grado, en el seguimiento a mediano y largo plazo de pacientes con confirmación citológica, histológica o por VPH/DNA del diagnóstico.

Basándose en la información acumulada, los resultados de frotis de Papanicolaou clasificados como NIC I acarrear un riesgo aproximado del 1% de progresión a carcinoma invasor. Los estudios de progresión de displasia leve a

moderada, describen tasas similares con períodos de seguimiento relativamente cortos (6).

Con fundamento en este conocimiento, la mayoría de las guías de manejo de la paciente con alteración citológica en el mundo, indican hoy en día que, a la paciente con infección por VPH o lesión de bajo grado diagnosticada por Papanicolaou debe mantenerse en vigilancia mediante seguimiento citológico estrecho (cada 4 a 6 meses) y sólo remitirse a evaluación colposcópica si se detecta agravamiento de la lesión o persistencia sin cambios durante un período prolongado de tiempo (mayor a 2 años).

Quienes proponen seguimiento para las pacientes con LIEBG argumentan que el riesgo de una paciente individual con LIEBG de desarrollar cáncer invasor es extremadamente bajo y que el daño potencial que puede ocurrir durante el diagnóstico colposcópico y el tratamiento y el costo de estos sobrepasan al riesgo de desarrollar cáncer (18).

Sin embargo, numerosos autores han reportado tasas de progresión de VPH/NIC I a NIC II-III o cáncer invasor elevadas (15-30%) y tasas de falla diagnóstica de NIC II-III o cáncer del 6-12% si no se realiza evaluación colposcópica de todas las pacientes con lesión intraepitelial de bajo grado en la citología.

Quienes abogan por evaluar colposcópicamente y tratar a todas las pacientes con lesiones escamosas intraepiteliales, están convencidos de que 30 años de experiencia clínica han demostrado que el tratamiento conservador ambulatorio es altamente efectivo para prevenir el desarrollo de cáncer cervical y seguro (18).

Desde una perspectiva práctica, el riesgo de progresión individual de la NIC I de cada paciente es el aspecto central para tomar la decisión sobre el manejo del diagnóstico citológico de LIEBG o células escamosas atípicas de significado incierto (ASCUS) (6).

El manejo óptimo de LIEBG o ASCUS requiere un entendimiento cabal de la significancia biológica de estas lesiones, basado en dos aspectos relevantes. El primero es la historia natural de estas lesiones, ya abordada previamente, y el segundo se refiere a la certeza con que se realiza el diagnóstico de una lesión de bajo grado hallada en la citología de pesquisa (14).

Actualmente, las investigaciones en los países desarrollados están enfocadas al establecimiento de un algoritmo de manejo que permita identificar a las pacientes que, teniendo reporte citológico de LIEBG o ASCUS, se encuentren en alto riesgo de ser portadoras de una LIEAG. Actualmente se encuentran en proceso algunos estudios prospectivos aleatorizados basados en la identificación del VPH/DNA como criterio de tamizaje de las pacientes para envío a colposcopia.

En nuestro país, la utilización de métodos de detección molecular de DNA-VPH tiene costos elevados. Además, la baja sensibilidad del frotis de Papanicolaou sumada a las deficiencias técnicas y administrativas ya conocidas en nuestro medio, hacen imposible el pretender omitir la evaluación colposcópica en las pacientes con diagnóstico presuntivo de infección por VPH o NIC I.

La conducta prevaleciente en nuestras instituciones y establecida en la Norma Oficial Mexicana (19) NOM-014-SSA2-1994 para la Prevención, Tratamiento y Control del Cáncer del Cuello del Utero (NOM) es el envío inmediato a evaluación colposcópica ante sospecha citológica de infección por VPH o NIC de

TESIS CON
FALLA DE ORIGEN

Certeza en el diagnóstico de la lesión intraepitelial cervical cualquier grado. Los costos de la atención colposcópica en nuestro país aún no son prohibitivos, pero la saturación de las clínicas de displasias es un hecho que puede apreciarse todos los días.

En las instituciones mexicanas, cualquier paciente con citología alterada debe ser evaluada por colposcopia y ser sometida a toma de biopsia dirigida, si se considera necesario. El manejo subsiguiente o tratamiento se eligen con base en la concordancia de los diagnósticos citológico, colposcópico e histológico.

1.2.5. Certeza de la colposcopia en el diagnóstico de la lesión intraepitelial del cérvix

El uso de la colposcopia fue descrito por primera vez por el ginecólogo alemán Hans Hinselmann quien combinó una fuente de luz con una lente binocular de aumento para detectar patología del cérvix (15).

El papel de la colposcopia es identificar el sitio más atípico para tomar la biopsia. Para definir la precisión diagnóstica de la colposcopia, el diagnóstico histopatológico es el estándar de oro (15).

Para tratar con seguridad a las pacientes con NIC, mediante métodos de ablación local, primero debe definirse la severidad de la lesión mediante colposcopia y biopsias dirigidas. Sin embargo, la interpretación de los patrones epiteliales cervicales y la subsiguiente selección del sitio para la biopsia es un procedimiento subjetivo fuertemente relacionado con la habilidad y experiencia del colposcopista (20).

TESIS CON
FALLA DE ORIGEN

La colposcopia muestra variabilidad intra e interobservador en un rango similar a la aparecida en otros procedimientos diagnósticos dependientes del observador como la histología y la citología. En un estudio realizado por Hopman y colaboradores en 1998 (15), se comparó la concordancia entre los resultados obtenidos por cada individuo en una primera y segunda evaluación. Se calculó el nivel de acuerdo entre los observadores.

El nivel de concordancia entre observadores al diagnosticar NIC III fue de 76.9%. Los niveles de concordancia en el diagnóstico de NIC I y NIC II fueron menores que para "no NIC" y NIC III. En este artículo se sugiere que la pobre concordancia interobservador en los diagnósticos histopatológicos de NIC es causada por los frecuentes cambios en los criterios diagnósticos y en los sistemas de graduación, más que por la falta de habilidad diagnóstica o entrenamiento del observador. Esta explicación probablemente se aplique también a la interpretación de las imágenes colposcópicas.

Hopman (15) realizó una revisión de la literatura del valor predictivo de la colposcopia, se seleccionaron 29 artículos, publicados entre 1972 y 1995.

El valor predictivo positivo de la impresión colposcópica en casos de "no NIC", lesiones premalignas y enfermedad invasiva se calcularon de los resultados de 8 estudios. El diagnóstico histológico fue de biopsia dirigida o de cono. El valor predictivo positivo de la impresión colposcópica fue de 62% para "no NIC", 43% para NIC I, 59% para NIC II, 78% para NIC III, 56% para microinvasor y 63% para invasor. (Cuadro 2).

Cuadro 2
Correlación de las apariencias colposcópicas y la histopatología de la Neoplasia Intraepitelial Cervical.

Autores	Año	Pacientes (n)	No NIC	NIC I	NIC II	NIC III
Stafi y Mattingly	1973	659	26.3	47.3	61.5	77.4
Benedet y colaboradores.	1976	549	53.1	38.5	31.6	92.5
Pang y colaboradores.	1977	47	25.0	60.0	0	90.5
Ronk y colaboradores.	1977	347	46.7	52.2	52.9	43.5
Javaheri y Fejgin	1980	903	99.5	-	89.4	85.9
Edebiri	1990	222	78.5	33.3	39.2	72.7
Skehan y colaboradores.	1990	110	33.3	20.0	16.7	67.5
Totales		2837	61.6%	42.8%	59.0%	78.3%

Modificado de: Hopman, E; Kenemans, P; Helmerhorst, Th. Positive predictive rate of colposcopic examination of the cervix uteri: an overview of literature. *Obstet Gynecol Survey* 1998;53:97-106.

El valor predictivo positivo de la biopsia dirigida colposcópicamente calculado de 12 estudios. El diagnóstico histológico fue de cono o de histerectomía. El valor predictivo positivo de la biopsia dirigida fue de 29% para "no NIC", 16% para NIC I, 32% para NIC II, 86% para NIC III (Cuadro 3), en cambio, para Ca microinvasor fue de 59% y de 83% para Ca invasor.

El diagnóstico histopatológico de la biopsia dirigida comparado con el diagnóstico subsecuente en cono reportado en 4 estudios. La biopsia dirigida representó el mismo diagnóstico (diagnóstico exacto) que el cono en 54%. Ocurrió subdiagnóstico y sobrediagnóstico en la biopsia dirigida en relación al cono en 20% y 26% de los casos, respectivamente. El sobrediagnóstico en la biopsia dirigida puede resultar de remoción completa de una lesión pequeña o de clasificación histopatológica incorrecta. (Cuadro 4).

Cuadro 3
Valor predictivo positivo de la biopsia cervical dirigida por colposcopia (12 estudios)

Autores	Año	Pacientes (n)	No NIC	I	II	III
Donohue y Meriwether	1972	45	-	83.4	37.5	92.3
Krumholz y Knapp	1972	60	0	23.1	46.2	82.1
Staff y Mattingly	1973	217	-	16.7	20.0	97.8
Benedet y colaboradores.	1976	221	10.0	0	9.1	95.3
Pang y colaboradores.	1977	26	-	20.0	50.0	88.2
Ronk y colaboradores.	1977	87	10.0	33.3	14.3	92.3
Kirkuk y colaboradores.	1980	137	33.3	0	60.0	87.2
Javaheri y Fejgin	1980	268	-	-	43.5	80.0
Veridiano y colaboradores.	1981	643	66.7	0	40.5	82.4
Helmerhorst y colaboradores.	1987	40	0	50.0	57.1	100.0
Hellberg y Nilsson	1990	635	0	30.0	23.1	84.2
Skehan y colaboradores.	1990	91	45.8	20.0	20.0	67.6
Totales		2610	28.5%	15.9%	31.5%	85.6%

Cuadro 4
Diagnóstico histopatológico de la biopsia dirigida colposcópicamente en relación al diagnóstico subsecuente por cono

Autores	Año	Pacientes (n)	NIC Diagnóstico exacto	NIC Subdiagnóstico	NIC Sobrediagnóstico	Ca micro* No detectados
Buxton y colaboradores.	1991	240	46.4	24.3	29.3	1
Chappate y colaboradores.	1991	98	44.2	13.7	42.1	3
Howe y Vincenti	1991	100	57.6	39.4	3.0	1
Bonardi y colaboradores.	1992	337	60.4	13.1	26.5	1
Totales		775	53.6%	20.0%	26.3%	6

*Carcinoma microinvasor

Cuadros 3 y 4 modificados de: Hopman, E; Kenemans, P; Helmerhorst, Th. Positive predictive rate of colposcopic examination of the cervix uteri: an overview of literature. Obstet Gynecol Survey 1998;53:97-106.

El valor predictivo positivo de la impresión colposcópica en casos con grados leves de NIC es menor que en casos con displasia severa. Adicionalmente, el estudio de la variabilidad interobservador entre colposcopistas experimentados revela niveles menores de acuerdo en el diagnóstico de NIC de bajo grado que en el de NIC de alto grado. Los mismos niveles de acuerdo se han reportado entre histopatólogos en el diagnóstico de las lesiones cervicales. Existe un alto nivel de acuerdo entre colposcopistas y patólogos en el diagnóstico de "no NIC" (15).

La revisión de la literatura acerca del valor predictivo positivo de la impresión colposcópica reveló que aproximadamente 50 por ciento de los casos de microinvasor no se habían detectado por colposcopia, al igual que un tercio de los invasores. Estos altos porcentajes de subdiagnóstico por examen colposcópico apoyan la opinión general de que el diagnóstico colposcópico debe confirmarse por examen histopatológico (15).

Al igual que para la impresión colposcópica, el valor predictivo positivo de las biopsias dirigidas colposcópicamente fue menor para NIC I y NIC II que para NIC III. Además de la variabilidad interobservador en la evaluación de una impresión colposcópica, es de esperarse que la selección del sitio más atípico para la biopsia por varios colposcopistas expertos demuestre un grado considerable de variación interindividual. En un estudio, el nivel de acuerdo al seleccionar el sitio para la biopsia entre colposcopistas experimentados fue de 77% (15).

Como se mencionó anteriormente, se ha sugerido que la pobre concordancia interobservador en los diagnósticos histopatológicos de NIC es

causada por los frecuentes cambios en los criterios diagnósticos de NIC y en los sistemas de graduación, más que por falta de habilidad diagnóstica o entrenamiento del observador y que tal explicación probablemente también aplique a la interpretación de imágenes colposcópicas. El conocimiento de los resultados de los exámenes citológicos e histopatológicos podría reducir el desacuerdo en las interpretaciones (20).

Como se mencionó anteriormente, la colposcopia muestra variabilidad inter e intraobservador en un rango similar a la apreciada en otros procedimientos diagnósticos dependientes del observador, como histopatología y citología. Esta variación debe tomarse en cuenta en el manejo colposcópico de las pacientes con citología anormal (20).

Follen y colaboradores (17) en 1998 realizaron un metanálisis con una revisión de la literatura, 1960 a 1996; revisaron artículos sobre colposcopia para diagnóstico de lesiones intraepiteliales escamosas (86 artículos) y artículos que presentaran datos tabulados de pacientes diagnosticadas positivas y negativas por colposcopia para cada tipo de lesión cervical, comparadas contra los resultados histológicos de biopsias dirigidas (9 artículos) (17). El objetivo del estudio fue cuantificar el desempeño de la colposcopia para obtener un estándar contra el cual pudiera compararse fácilmente las nuevas tecnologías (17).

Para adaptarlos al sistema Bethesda, los diagnósticos histológicos de VPH y NIC I se agruparon en la categoría "LIE de bajo grado" y los diagnósticos de NIC II, NIC III y CIS en "LIE de alto grado". Las impresiones colposcópicas se estratificaron como normal, atipia, LIE de bajo grado, LIE de alto grado o cáncer (17).

En los 9 estudios identificados, para distinguir cérvix normal de los demás diagnósticos, las estimaciones individuales de sensibilidad de la colposcopia diagnóstica fueron altas (87-99%), en tanto que las de especificidad fueron bajas (23-87%) (Cuadro 5)

Cuadro 5
Efectividad de la colposcopia para distinguir tejido normal del anormal (atipia, LIEBG, LIEAG, cáncer).

Autores	Año	Pacientes (n)	Sensibilidad (95% CI)	Especificidad (95% CI)
Benedet y colaboradores.	1976	549	99	53
Benedet y colaboradores.	1991	3252	95	44
Cristoforoni y colaboradores.	1995	188	98	34
Edebiri	1990	222	87	67
Ferris y Miller	1993	205	97	23
Javaheri y Fejgin	1980	903	99	87
Lozowski y colaboradores.	1982	151	6	29
Seshadri y colaboradores.	1990	152	87	34
Staf y Mattingly	1973	659	99	26
Totales		6281	95%	45%

Modificado de: Mitchell y colaboradores. Colposcopy for the diagnosis of squamous intraepithelial lesions: a meta-analysis. *Obstet Gynecol* 1998;91:626-31.

En los 8 estudios identificados, para distinguir cérvix normal, atipia y LIE bajo grado de LIE alto grado y cáncer, las estimaciones individuales de sensibilidad de la colposcopia diagnóstica fueron altas (64-99%), en tanto que las de especificidad fueron bajas (30-93%) (Cuadro 6).

Cuadro 6
Efectividad de la colposcopia para distinguir tejido normal, atipia o
LIEBG de LIEAG o cáncer.

Estudio	Año	Número de pacientes	Sensibilidad (95% CI)	Especificidad (95% CI)
Benedet y colaboradores.	1976	549	95	64
Benedet y colaboradores.	1991	3252	72	69
Cristoforoni y colaboradores.	1995	188	64	92
Edebiri	1990	222	80	66
Ferris y Millar	1993	205	30	93
Lozowski y colaboradores.	1980	151	96	56
Seshadri y colaboradores.	1982	152	87	39
Staff y Mattingly	1990	659	99	59
Promedio	1973	6281	79%	67%

Modificado de: Mitchell y colaboradores. Colposcopy for the diagnosis of squamous intraepithelial lesions: a meta-analysis. Obstet Gynecol 1998;91:626-31.

Aparentemente, las lesiones de alto grado tienen características distintivas que permiten separarlas mejor de las lesiones de bajo grado de lo que es posible separar las lesiones de bajo grado y el cérvix normal (17).

La alta sensibilidad y baja especificidad de la colposcopia se debe, aparentemente, a la "sobreestimación" de las lesiones de bajo grado. Esta explicación se confirma por el hallazgo de que la especificidad se incrementó cuando la línea distintiva se situó para diferenciar lesiones de alto grado y cáncer de las anomalías menores (17).

Como ya se ha revisado anteriormente, la citología tiene un 70% de sensibilidad en el diagnóstico de LIE y la colposcopia tiene alrededor de 95% de sensibilidad en el reconocimiento de tejido cervical normal del anormal y alrededor

TESIS CON
FALLA DE ORIGEN

de 80% de sensibilidad en el reconocimiento de tejido normal, atipia y LIEBG de LIEAG (17).

Rokyta y colaboradores en el año 2000 (2) publicaron un artículo cuyo objetivo era evaluar la certeza diagnóstica de los métodos previos a la biopsia (citología y colposcopia) en la predicción de las bases histológicas de las lesiones cervicales y su correlación con la certeza de la biopsia dirigida colposcópicamente, en pacientes con neoplasia cervical.

Por citología se realizó un diagnóstico correcto en 286 pacientes (92.9%). Falsos negativos, "error de riesgo", en 9 pacientes (2.9%). Falsos positivos, "riesgo de sobretratamiento", en 13 pacientes (4.2%).

Por biopsia dirigida se realizó un diagnóstico correcto en 259 pacientes (95.6%). Falsos negativos en 12 pacientes (4.4%).

La sensibilidad del frotis de Papanicolaou no supera el 70%. La colposcopia es un buen estándar debido a su alta sensibilidad para reconocer lesión de alto grado (>90%), pero con baja especificidad. (2)

Este método requiere amplio entrenamiento y experiencia y no puede ser ejercido por todos los ginecólogos. La toma de biopsias dirigidas ha sido un elemento casi inseparable de la colposcopia para la confirmación del diagnóstico de LIE, la evaluación de la severidad y la determinación del pronóstico (2).

TESIS CON
FALLA DE ORIGEN

2. PLANTEAMIENTO DEL PROBLEMA

- a. El porcentaje de concordancia entre el diagnóstico colposcópico e histológico de la lesión intraepitelial del cérvix debe ser mayor al 80%.
- b. En el servicio de Colposcopia del INPer se realizan colposcopías con toma de biopsias dirigidas de lesiones cervicales para corroborar diagnósticos por histología.
- c. Se desconoce el porcentaje de concordancia entre los diagnósticos citológico, colposcópico e histológico de la lesión intraepitelial del cérvix en el INPer.
- d. El porcentaje de concordancia en el Servicio de Colposcopia del INPer entre los diagnósticos colposcópico e histológico debe ser mayor al 80%.
- e. Se desconoce la concordancia interobservador en el diagnóstico colposcópico de la lesión intraepitelial cervical en servicio de Colposcopia.

3. PREGUNTA DE INVESTIGACION

¿Cuál es el porcentaje de concordancia entre el diagnóstico colposcópico e histológico y citológico de la lesión intraepitelial cervical?

4. OBJETIVOS

4.1. Objetivo general

Determinar el grado de certeza en el diagnóstico colposcópico de la lesión intraepitelial del cérvix en el Servicio de Colposcopia en el Instituto Nacional de Perinatología mediante la evaluación de la concordancia con el diagnóstico citológico y con el diagnóstico histológico.

4.2. Objetivos específicos

- Determinar el porcentaje de concordancia diagnóstica de la LIE cervical entre el estudio colposcópico y los diagnósticos citológico e histológico.
- Determinar el porcentaje de concordancia diagnóstica de la LIE cervical entre los colposcopistas adscritos al servicio y médicos en entrenamiento temporal.
- Determinar la sensibilidad, especificidad, valor predictivo positivo y valor predictivo negativo de la citología cervical para el diagnóstico de lesión intraepitelial cervical.

5. HIPOTESIS

El diagnóstico colposcópico de la lesión intraepitelial del cérvix tiene un porcentaje de concordancia mayor al 80% con el diagnóstico histológico en el Servicio de Colposcopia del Instituto Nacional de Perinatología

6. METODOLOGÍA

6.1. Diseño del estudio

Observacional, descriptivo, transversal.

Análisis de concordancia diagnóstica.

6.2. Método de muestreo

Se llevó a cabo un muestreo por conveniencia no aleatorio de casos consecutivos. El tamaño de la muestra resultó definido por el número de pacientes que cumplieron los requisitos de inclusión durante el periodo de estudio.

6.3. Definición operacional de variables

En cada una de las pacientes se realizó medición de las siguientes variables:

Edad: edad en años cumplidos a la fecha de inclusión en el estudio (variable cuantitativa, discreta)

Diagnóstico Citológico: Impresión diagnóstica emitida tras la revisión de un frotis de raspado cervical tomado de la zona de transformación, teñido mediante la técnica de Papanicolaou y con apego a los criterios diagnósticos del Sistema Bethesda. (ANEXO UNO). (variable cualitativa categórica)

Diagnóstico Colposcópico: Impresión diagnóstica emitida tras la exploración bajo visión colposcópica, con aplicación de ácido acético y lugol a la zona de transformación y con apego a los criterios diagnósticos del Índice de Reid (ANEXO DOS) (variable cualitativa categórica).

Diagnóstico Histológico: Impresión diagnóstica emitida tras la revisión de uno o más cortes histológicos obtenidos de una biopsia cervical tomada bajo visión colposcópica y con apego a los criterios diagnósticos de Richart (ANEXO TRES) (variable cualitativa categórica).

6.4. Análisis estadístico

Se realizó estadística descriptiva, la cual se reportó en tablas de frecuencias (absolutas y relativas). Se estimó la concordancia observada entre los diagnósticos colposcópico, histológico y citológico. Se obtuvo la sensibilidad, especificidad, valor predictivo positivo y valor predictivo negativo de la citología.

6.5. Consideraciones éticas

Estudio con riesgo mínimo.

Protocolo sometido a evaluación y registro en la Dirección de Enseñanza del INPer.

6.6. Descripción operacional del estudio

Se estudiaron pacientes referidas al servicio de colposcopia del INPer en el periodo comprendido entre el 1 de enero de 2003 y el 30 de agosto de 2003, independientemente del motivo de referencia y servicio de procedencia, quienes por indicación diagnóstica requirieron toma de biopsia de cérvix dirigida por colposcopia y quienes reunieron los siguientes criterios:

TESIS CON
FALLA DE ORIGEN

Criterios de inclusión:

- Sexo femenino
- Edad menor a 50 años
- Con zona de transformación (ZT) completamente visible en la evaluación colposcópica.
- Con lesión acetopositiva completamente visible en la evaluación colposcópica
- Pacientes sometidas a toma de biopsia dirigida por colposcopia
- Consentimiento informado de las pacientes

Criterios de no inclusión

- Embarazo
- Carcinoma invasor del cérvix clínicamente evidente
- Exploración colposcópica, muestreo del cérvix, reporte de resultados u hoja de captura incompletos, sin apego a los criterios diagnósticos.

Criterios de eliminación

- Muestra insuficiente en la muestra de citología o biopsia dirigida.

TESIS CON
FALLA DE ORIGEN

Procedimientos

A cada paciente se le realizaron los siguientes procedimientos:

- Historia Clínica Ginecoobstétrica y Exploración ginecológica.
- Muestra para estudio citológico cervical tomado con Citobrush (Dentilab, Edo Mex, México) fijado en una sola laminilla teñido mediante la técnica de Papanicolaou. Estas muestras fueron tomadas en la consulta de primera vez por los médicos residentes de primer año o bien en el servicio de Colposcopia si no contaban con el Papanicolaou de la primera consulta. Las laminillas fueron interpretadas por los citotecnólogos del servicio de Patología del INPer sin conocimiento de la impresión diagnóstica. El diagnóstico citológico se realizó conforme al sistema Bethesda.
- Exploración colposcópica completa por uno de los cuatro colposcopistas adscritos al servicio y por médicos en entrenamiento temporal (residentes y Diplomado de Colposcopia). La exploración incluyó vulva, vagina y cérvix.
- Se aplicó ácido acético al 5% a la zona de transformación cervical y superficies exocervical y vaginal; 25 a 45 segundos después se realizó una nueva evaluación colposcópica de la ZT y se registraron los hallazgos con apego a los criterios de Reid.
- Se aplicó lugol en las zonas acetoblancas y nuevamente se realizó evaluación colposcópica registrando los hallazgos conforme a los criterios de Reid.
- Cada paciente fue examinada por un médico adscrito y por un médico en entrenamiento temporal y fue clasificada conforme a los criterios

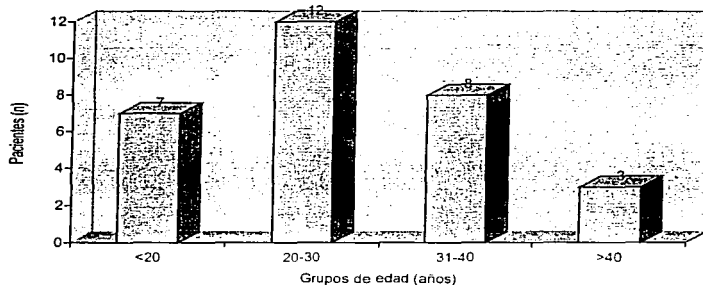
colposcópicos de Reid en la hoja de captura. Cada observador registró su impresión diagnóstica de forma individual y secreta. (ANEXO SEIS)

- Se tomaron biopsias dirigidas con pinza Kevorkian mordida mediana de los sitios que a criterio del colposcopista presentaron signos colposcópicos sugestivos de infección por virus del Papiloma Humano o lesión intraepitelial del cérvix. Las biopsias se tiñeron con hematoxilina-eosina y fueron interpretadas por los médicos patólogos adscritos al servicio de patología, sin conocimiento del diagnóstico.
- Se compararon los resultados citológicos, colposcópicos e histológicos de cada una de las pacientes.
- Se compararon los resultados del diagnóstico colposcópico de los observadores.
- Para la correlación diagnóstica se agruparon los diagnósticos colposcópicos e histológicos bajo una terminología diagnóstica similar a la del sistema Bethesda, (ANEXO CUATRO Y CINCO) de la siguiente manera:
 - Negativo, que incluyó los diagnósticos de: negativo, cervicitis aguda, cervicitis crónica, alteraciones infecciosas y metaplasia escamosa
 - Lesión intraepitelial de bajo grado, que incluyó los diagnósticos de: infección por VPH, condiloma plano, condiloma atípico y neoplasia intraepitelial cervical (NIC) grado I.
 - Lesión intraepitelial de alto grado que incluyó los diagnósticos de: NIC II y NIC III.

7. RESULTADOS

El grupo de estudio se conformó con 30 pacientes. Todas habían sido referidas al servicio de colposcopia por citologías alteradas realizadas en el Instituto o por historia de alguna alteración citológica o colposcópica diagnosticada en otra institución. Cuatro pacientes adolescentes fueron vistas por motivos de protocolo de estudio de la clínica de la adolescencia del INPer. Las edades oscilaban entre 16 y 48 años, con media de 27,6 años. Siete de ellas fueron menores de 20 años, 12 con edades entre 20 y 30 años, 8 con edades entre 30 y 40 y 3 mayores de 40 años. (Figura 1)

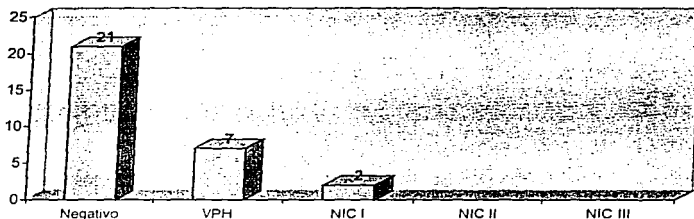
Figura 1
Distribución de pacientes por edad



TESIS CON
FALLA DE ORIGEN


De las 30 citologías reportadas, 21 (70%) de ellas fueron negativas, 7 reportaron cambios sugestivos de infección por VPH y dos reportaron cambios sugestivos de infección por VPH además de datos de neoplasia intraepitelial cervical grado I. (Figura 2)

Figura 2
Diagnóstico Citológico



El reporte histológico de la biopsia dirigida fue: 22 positivas a infección por VPH (condiloma plano, condiloma plano focal), 4 negativas a lesión intraepitelial cervical (3 con cervicitis crónica, y una con hiperplasia de células escamosas), una reportó NIC I, dos biopsias reportaron NIC II y una NIC III. (Figura 3)

Figura 3
Diagnóstico Histológico



Las 30 pacientes fueron sometidas a biopsia dirigida por alguna patología encontrada en la coloscopia, todas presentaron cambios coloscópicos sugestivos de VPH o de una lesión intraepitelial de bajo grado, todas las lesiones fueron clasificadas con índice de Reid que fue de cero a cinco, ninguna paciente presentó un índice de Reid mayor a 5 que indicara una lesión intraepitelial de alto grado. (Figura 4). La concordancia entre observadores para diagnóstico coloscópico de LIEBG fue del 100%.

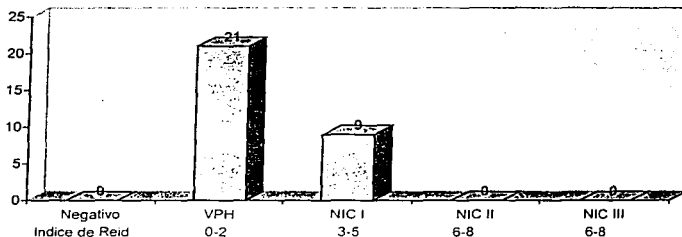
La concordancia entre los estudios coloscópico e histológico fue la siguiente:

- Veintitrés (76.6%) pacientes tuvieron diagnóstico de LIEBG por coloscopia que se corroboró por histología, siendo éstos los diagnósticos correctos (verdaderos positivos)
- Tres pacientes fueron diagnosticadas como LIEBG y la biopsia reportó LIEAG; en éstas pacientes se cometió "error de riesgo" porque fueron diagnosticadas con una lesión de gravedad menor a la real.

Certeza en el diagnóstico de la lesión intraepitelial cervical

- Cuatro pacientes fueron diagnosticadas como LIEBG y la biopsia fue negativa; en estas pacientes se cometió "error de sobretratamiento" porque fueron diagnosticadas con una lesión inexistente. (Cuadro 7)

Figura 4
Diagnóstico Colposcópico



Cuadro 7
Concordancia entre los diagnósticos Colposcópico e Histológico de la Lesión Intraepitelial Cervical

COLPOSCOPIA	HISTOLOGIA			TOTAL
NEGATIVO	NEGATIVO	LIEBG	LIEAG	
NEGATIVO	0	0	0	0
LIEBG	4 ("error de sobretratamiento")	23 (76.6%)	3 ("error de riesgo")	30
LIEAG	0	0	0	0
TOTAL	4	23	3	30

La concordancia observada entre el diagnóstico colposcópico y el histológico para la lesión intraepitelial cervical (sin importar el grado) se calculó en 86%.

La concordancia entre la citología y la histología fue la siguiente:

- Cuatro pacientes con citología negativa tuvieron biopsias negativas (verdaderos negativos)
- Diecisiete (56%) pacientes con citología negativa tuvieron biopsia que reportó LIEBG (falsos negativos)
- Siete pacientes con citología positiva para LIEBG tuvieron biopsias positivas para LIEBG. (verdaderos positivos)
- Dos pacientes con citología positiva para LIEBG tuvieron biopsia positiva para LIEAG. (Cuadro 8)

Cuadro 8
Concordancia entre los diagnósticos Citológico e Histológico de la Lesión Intraepitelial Cervical

CITOLOGIA	NEGATIVO	HISTOLOGIA		TOTAL
		LIEBG	LIEAG	
NEGATIVO	4	17 (56%)	0	21
LIEBG	0	7	2	9
LIEAG	0	0	0	0
TOTAL	4	24	2	30

La concordancia observada entre el diagnóstico citológico y el histológico para la lesión intraepitelial cervical (sin importar el grado) se calculó en 43.3%.

Con base en estos resultados se calculó la sensibilidad de la citología para diagnosticar lesión intraepitelial cervical (de cualquier grado) con la histología como estándar oro, encontrando una sensibilidad del 34.6%, especificidad 100%, valor predictivo positivo de 100% y valor predictivo negativo de 19%.

Con respecto a la citología comparada con la colposcopia:

Certeza en el diagnóstico de la lesión intraepitelial cervical

- Nueve pacientes con LIEBG por citología tenían colposcopia con diagnóstico de LIEBG
 - Veintiún pacientes con citología negativa tuvieron LIEBG por colposcopia.
- (Cuadro 9).

Cuadro 9
Concordancia entre los diagnósticos Colposcópico y Citológico de la Lesión Intraepitelial Cervical

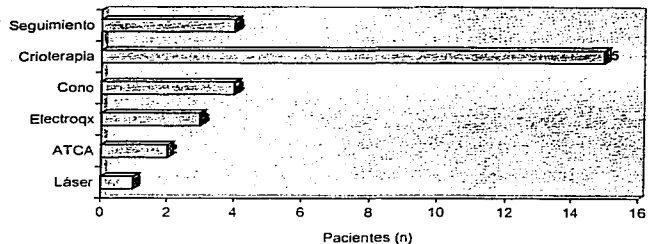
CITOLOGIA	NEGATIVO	COLPOSCOPIA		TOTAL
		LIEBG	LIEAG	
NEGATIVO	0	21 (70%)	0	21
LIEBG	0	9	0	9
LIEAG	0	0	0	0
TOTAL	0	30	0	30

La concordancia observada entre el diagnóstico citológico y el colposcópico para la lesión intraepitelial cervical (sin importar el grado) se calculó en 30%.

En 7 de las 30 pacientes los diagnósticos colposcópico, citológico e histológico concordaron en una LIEBG.

En cuanto a los tratamientos que recibieron las pacientes, cuatro pacientes recibieron tratamiento excisional realizándose conos con asa diatérmica. El resto de los procedimientos fueron ablativos, se realizaron 15 crioterapias, 3 electrocirugías con esfera, una vaporización con láser, dos pacientes recibieron tratamiento con ácido tricloroacético (ATCA) y una paciente no recibió tratamiento por no presentarse a su cita. Cuatro pacientes no requirieron tratamiento y recibieron seguimiento con colposcopia y citología de control. (Figura 5)

Figura 5
Tipo de tratamiento



TESIS CON
FALLA DE ORIGEN

8. DISCUSIÓN

Los reportes de citología presentaron una baja sensibilidad (34.6%) para el diagnóstico de lesión intraepitelial cervical. Es importante considerar que las muestras no fueron tomadas por la misma persona ni con la misma técnica y habitualmente la sensibilidad de la citología es mayor en el diagnóstico de lesiones de alto grado. El hecho de que la mayoría de pacientes atendidas en el servicio de colposcopia sean portadoras de lesiones de bajo grado, aunado a la variabilidad en la técnicas y destrezas de la toma, contribuyen a justificar la baja sensibilidad que detectamos en este estudio.

Sin embargo, en la literatura se han reportado sensibilidades de la citología que oscilan entre 40 y 65%. Kierkegaard y colaboradores. (21) reportaron sus observaciones en 814 mujeres. La citología por sí sola diagnosticó el 41% de las LIEAG y el 32% de los diagnósticos de LIEBG o inflamación resultaron LIEAG en la histología. En un trabajo previo realizado en el INPer (22) ya se había alertado acerca de la deficiencia en los diagnósticos citológicos; de un grupo de 15 pacientes con LIEBG confirmada histológicamente en 93%, la citología había detectado un solo caso. Por supuesto, los tamaños muestrales del trabajo de Súcar y colaboradores (22) y del presente son insuficientes para obtener conclusiones válidas respecto a las pruebas diagnósticas, pero deben motivar la evaluación prospectiva de la calidad con que se realizan.

Todas las pacientes sometidas a colposcopia con toma de biopsia dirigida fueron diagnosticadas como portadoras de una infección por VPH o una LIEBG

con índices de Reid de 0-5, ningún observador reportó una LIEAG aún cuando se otorgaron valores del índice de Reid de 3-5 que en dicha clasificación pueden ser de bajo o alto grado a criterio del observador. Los observadores tuvieron una concordancia diagnóstica del 100% para LIEBG otorgando índice de Reid de 0 a 5. Esto puede deberse a que en el Servicio de Colposcopia se utiliza una metodología diagnóstica uniforme por todos los médicos adscritos y en entrenamiento temporal y se sigue una secuencia exacta en su aplicación, para finalmente otorgar un diagnóstico basándose en el índice de Reid.

En cuanto a las cuatro biopsias que fueron reportadas como negativas y que colposcópicamente fueron clasificadas como lesión intraepitelial de bajo grado debe tomarse en cuenta tanto el error en el diagnóstico colposcópico como la posible falla en la toma de la biopsia al no tomar el sitio de mayor lesión.

Es importante considerar que las tres lesiones clasificadas histológicamente como de alto grado (NIC II y NIC III) fueron diagnosticadas colposcópicamente como bajo grado; esto evidencia la importancia de confirmar los diagnósticos colposcópicos mediante biopsia rutinariamente.

Un estudio de valor de prueba diagnóstica debe incluir un número significativo de pacientes con cada una de las categorías o niveles posibles de diagnóstico. Si se continúa con el reclutamiento de pacientes para este estudio, podrá superarse su principal deficiencia, que es la carencia de sujetos con LIEAG.

9. CONCLUSIONES

La certeza en el diagnóstico colposcópico de lesión intraepitelial cervical en el INPer, de 86%, lo ubica dentro de los estándares de calidad generalmente aceptados para los servicios de colposcopia.

El grado de certeza fue medido como el porcentaje de concordancia entre la colposcopia y la histología. En este trabajo el cálculo de certeza diagnóstica se basó casi exclusivamente en pacientes con LIEBG, por lo que es necesario continuar con la evaluación para lograr establecer los niveles de certeza en lesiones de alto grado o de histología diferente a la escamosa.

La sensibilidad del frotis de Papanicolaou para diagnóstico de LIE cervical en el INPer es menor a la aceptable, lo que obliga a una evaluación prospectiva de calidad.

TESIS CON
FALLA DE ORIGEN

10. REFERENCIAS

1. Singer, A. *Cervical cancer screening: state of the art.* **Baill Clin Obstet Gynaecol** 1995;9:39-64.
2. Rokyta, Z. *Diagnostic reliability of prebioptic methods in the prediction of a histological basis of cervical lesions and its correlation with accuracy of colposcopically directed biopsy in patients with cervical neoplasia.* **Eur J Gynaecol Oncol** 2000;21:484-6.
3. Tortolero-Luna, G. *Epidemiology of genital human papillomavirus.* **Hematol Oncol Clin North Am** 1999;13:245-57.
4. Hernández-Avila, M; Lazcano-Ponce, E; Berumen-Campos, J; Cruz-Valdez, A; Alonso, P; González-Lira, G. *Human papilloma virus 16-18 infection and cervical cancer in Mexico: a case-control study.* **Arch Med Res** 1997; 28:265.
5. Bosch, F. *The viral etiology of cervical cancer: epidemiological evidence.* **Rev Oncol** 2002;4:1-3
6. Pinto, A.; Crum, C. *Natural history of cervical neoplasia: defining progression and its consequence.* **Clin Obstet Gynecol** 2000;43:352-62.
7. Kitchener, H; Symonds, P. *Detection of cervical intraepithelial neoplasia in developing countries.* **Lancet** 1999;353:856-7.
8. Hartz, L.; Fenaughty, A. *Management choice and adherence to follow-up after colposcopy in women with cervical intraepithelial neoplasia 1.* **Obstet Gynecol** 2001; 98:674-9.
9. Kaufman, R; Adam, E; Vonka, V. *Human papillomavirus infection and cervical carcinoma.* **Clin Obstet Gynecol** 2000;43:363-76.
10. Bauer, H; Ting, Y; Grier, C. *Genital human papillomavirus infection in female university students as determined by PCR-based method.* **JAMA** 1991;265:472.
11. Weissenbacher, E; Schneider, A; Gissmann, L; Gross, G; Heinrich, J; Hillemanns, P; Lind, M; Petry, K; Schneede, P; Spitzbart, H. *Recommendations for the diagnosis and treatment of HPV infections of the female tract.* **ESIDOG Journal** 2001;4+5(Suppl 2):3-12.

12. Ostor, A. *Natural history of CIN: a critical review*. *Int J Gynecol Pathol* 1993;12:186-92.
13. Cox, T. *Epidemiology of cervical intraepithelial neoplasia: the role of human papillomavirus*. *Baill Clin Obstet Gynaecol* 1995;9:1-37.
14. Zanotti, K; Kennedy, A. *Screening for gynecologic cancer*. *Med Clin North Am* 1999;83:1467-87.
15. Hopman, E; Kenemans, P; Helmerhorst, Th. *Positive predictive rate of colposcopic examination of the cervix uteri: an overview of literature*. *Obstet Gynecol Survey* 1998;53:97-106.
16. Hernández-Peña, P; Lazcano-Ponce, E; Alonso, P; Cruz-Valez, A; Meneses-González, F; Hernández-Avila, M. *Análisis costo-beneficio del programa de detección oportuna del cáncer cervicouterino*. *Salud Pública Mex* 1997; 39:397-87.
17. Follen, M; Schottenfeld, D; Tortolero-Luna, G; Cantor, S; Richards-Kortum, R. *Colposcopy for the diagnosis of squamous intraepithelial lesions: a meta-analysis*. *Obstet Gynecol* 1998;91:626-31.
18. Russo, J. *Controversies in the management of abnormal Pap smears*. *Curr Opin Obstet Gynecol* 2000;12:339-43.
19. Norma Oficial Mexicana NOM-014-SSA2-1994 para la Prevención, Tratamiento y Control del Cáncer del Cuello del Utero
20. Hopman, E; Voorhorst, F; Kenemans, P; Meyer, Ch; Helmerhorst, T. *Observer agreement on interpreting colposcopic images of CIN*. *Gynecol Oncol* 1995;58:206-9.
21. Kierkegaard, O; Byrjalsen, C; Frandsen, K. *Diagnostic accuracy of cytology and colposcopy in cervical squamous intra-epithelial lesions*. *Acta Obstet Gynecol Scand* 1994;73:648-51.
22. Súcar, S; Aranda, C. *Infección por virus papiloma humano en un grupo de alto riesgo*. Tesis para obtener el título de Ginecología y Obstetricia. Instituto Nacional de Perinatología, México DF, 2000.

TESIS CON
FALLA DE ORIGEN

TESIS DE
BIBLIOTECA

ANEXO UNO

Sistema Bethesda Para la Clasificación de las Alteraciones Citológicas Cervicales

- Dentro de límites normales
- Proceso infeccioso (se debe especificar el organismo)
- Cambios Inflamatorios
- Anormalidades de las células escamosas:
 - Células escamosas atípicas de significado incierto
 - Lesión intraepitelial de bajo grado:
 - Cambios por VPH
 - Neoplasia intraepitelial cervical grado I
 - Lesión intraepitelial de alto grado:
 - Neoplasia intraepitelial cervical grado II
 - Neoplasia intraepitelial cervical grado III
 - Carcinoma in situ
 - Carcinoma de células escamosas

Tomado de: National Cancer Institute Workshop: The 1998 Bethesda System for reporting cervical/vaginal cytology diagnosis. *J Am Med Assoc* 262:931, 1989. Fragmento.

TESIS CON
FALLA DE ORIGEN

ANEXO DOS

Indice Colposcópico de Reid

MARGEN	0	Contorno condilomatoso o micropapilar, bordes indistinguibles, márgenes empujados, lesiones satélite acetoblancas que se extienden más allá de la zona de transformación
	1	Lesión regular de contorno recto y liso y márgenes periféricos irregulares
	2	Bordes despegados y arrugados; bordes internos entre áreas de distinto aspecto
COLOR	0	Brillante transparente, coloración acetoblanca indistinguible
	1	Brillante intermedio, color blanquecino
	2	Apagado de aspecto grueso, color grisáceo
VASOS	0	Uniformes de fino calibre; no dilatados, ramificados, punteado o mosaicismo pobremente definidos
	1	No vasos superficiales después de la aplicación de ácido acético
	2	Mosaicismo o punteado bien definido, vasos dilatados en un patrón bien demarcado
YODO	0	Captación de yodo, color marrón caoba; captación de yodo negativa en un área reconocida como lesión de bajo grado según criterios previos
	1	Captación parcial de yodo, aspecto jaspeado
	2	Tinción negativa de una lesión identificada como alto grado según criterios previos; color amarillo mostaza

PUNTUACIÓN:

- 0-2 VPH ó lesión intraepitelial de bajo grado
- 3-5 Lesión intraepitelial de bajo o alto grado
- 6-8 Lesión intraepitelial de alto grado

Tomado de: Reid, R; Stanhope, CR; Herschman, BR et al. Genital warts and cervical cancer. IV. A colposcopic index for differentiating subclinical papillomaviral infection from cervical intraepithelial neoplasia. *Am J Obstet Gynecol* 149:815, 1984.

TESIS CON
 FALLA DE ORIGEN

ANEXO TRES

Clasificación de los tumores del cérvix

Tumores epiteliales

Lesiones escamosas

Neoplasia intraepitelial cervical (NIC)

- NIC I
- NIC II
- NIC III

Carcinoma de células escamosas

- Queratinizante
- No queratinizante
- Verrucoso
- Condilomatoso
- Papilar
- Pseudoinfoepitelioma

Tomado de: Richart, RM. Cervical intraepithelial neoplasia. *Pathol Annu* 8:301, 1973
Fragmento.

TESIS CON
FALLA DE ORIGEN

ANEXO CUATRO

Cuadro comparativo de diagnóstico Histológico, Citológico y Colposcópico (Índice de Reid por observador uno y dos) según lo reportado en el expediente

#	Histología	Citología	Colposcopia Obs 1	Colposcopia Obs 2
1	Cervicitis	Negativo	2	1
2	Cervicitis crónica	Negativo	2	2
3	Condiloma Plano	Negativo	2	5
4	Condiloma plano	Negativo	1	1
5	Condiloma Plano	Negativo	2	2
6	Condiloma Plano	Negativo	3	2
7	VPH	Negativo	3	3
8	Condiloma Plano Focal	Negativo	2	3
9	VPH	Negativo	5	2
10	Epitelio escamoso hiperplásico	Negativo	1	1
11	Cervicitis crónica	Negativo	2	4
12	Condiloma plano focal	Negativo	2	1
13	Condiloma plano y metaplasia escamosa	Negativo	3	3
14	Condiloma Plano y NIC III	VPH NIC I	2	1
15	Condiloma Atípico	VPH NIC I	2	2
16	Condiloma plano focal	Negativo	2	4
17	Condiloma plano focal	VPH-Negativo	0	0
18	Condiloma plano focal	Negativo	3	3
19	Condiloma Plano	Negativo	1	1
20	Condiloma Plano	VPH	1	0
21	Condiloma Plano	VPH	1	1
22	Condiloma Plano NIC I	Negativo	1	0
23	Condiloma Plano	VPH	1	2
24	Condiloma Plano NIC II	Negativo	1	1
25	Condiloma Plano	VPH	1	1
26	Condiloma Plano NIC II	VPH	1	0
27	Condiloma Plano	Negativo	2	2
28	Condiloma Plano	VPH	1	1
29	Condiloma Plano	Negativo	1	0
30	Condiloma Plano	Negativo	1	0

TESIS CON
FALLA DE ORIGEN

ANEXO CINCO

***Cuadro comparativo de diagnóstico Histológico,
Citológico y Colposcópico adaptado de acuerdo al
Sistema Bethesda.***

#	Histología	Citología	Colposcopia
1	Negativo	Negativo	LIEBG
2	Negativo	Negativo	LIEBG
3	LIEBG	Negativo	LIEBG
4	LIEBG	Negativo	LIEBG
5	LIEBG	Negativo	LIEBG
6	LIEBG	Negativo	LIEBG
7	LIEBG	Negativo	LIEBG
8	LIEBG	Negativo	LIEBG
9	LIEBG	Negativo	LIEBG
10	Negativo	Negativo	LIEBG
11	Negativo	Negativo	LIEBG
12	LIEBG	Negativo	LIEBG
13	LIEBG	Negativo	LIEBG
14	LIEAG	LIEBG	LIEBG
15	LIEBG	LIEBG	LIEBG
16	LIEBG	Negativo	LIEBG
17	LIEBG	LIEBG	LIEBG
18	LIEBG	Negativo	LIEBG
19	LIEBG	Negativo	LIEBG
20	LIEBG	LIEBG	LIEBG
21	LIEBG	LIEBG	LIEBG
22	LIEBG	Negativo	LIEBG
23	LIEBG	LIEBG	LIEBG
24	LIEAG	Negativo	LIEBG
25	LIEBG	LIEBG	LIEBG
26	LIEAG	LIEBG	LIEBG
27	LIEBG	Negativo	LIEBG
28	LIEBG	LIEBG	LIEBG
29	LIEBG	Negativo	LIEBG
30	LIEBG	Negativo	LIEBG

TESIS CON
FALLA DE ORIGEN

ANEXO SEIS

Hoja de Captura de Datos

CERTEZA DIAGNOSTICA EN LA LESION INTRAEPITELIAL CERVICAL

NUMERO DE CASO:

NOMBRE:

REGISTRO:

EDAD:

MOTIVO DE ENVIO:

FECHA DE PAPANICOLAOU:

DIAGNOSTICO PAPANICOLAOU:

NUMERO DE REPORTE:

COLPOSCOPIA:

SATISFACTORIA

NO SATISFACTORIA

FECHA DE COLPOSCOPIA:

IMPRESIÓN DIAGNÓSTICA (ÍNDICE COLPOSCÓPICO DE REID)

OBSERVADOR	INDICE DE REID	IVPH	LESION DE BAJO GRADO	LESION DE ALTO GRADO
CAF				
GMA				
MZS				
EOG				
DIPLOMADO 1				
DIPLOMADO 2				

ÍNDICE COLPOSCÓPICO DE REID

MARGEN	0	Contorno condilomatoso o micropapilar, bordes indistinguibles, márgenes empujados, lesiones satélite acetoblancas que se extienden más allá de la zona de transformación
	1	Lesión regular de contorno recto y liso y márgenes periféricos irregulares
	2	Bordes despegados y arrugados; bordes internos entre áreas de distinto aspecto
COLOR	0	Brillante transparente, coloración acetoblanca indistinguible
	1	Brillante intermedio, color blanquecino
	2	Apagado de aspecto grueso, color grisáceo
VASOS	0	Uniformes de fino calibre; no dilatados, ramificados, punteado o mosaïcismo pobremente definidos
	1	No vasos superficiales después de la aplicación de ácido acético
	2	Mosaïcismo o punteado bien definido, vasos dilatados en un patrón bien demarcado
YODO	0	Captación de yodo, color marrón coaba; captación de yodo negativa en un área reconocida como lesión de bajo grado según criterios previos
	1	Captación parcial de yodo, aspecto jaspeado
	2	Tinción negativa de una lesión identificada como alto grado según criterios previos; color amarillo mostaza

PUNTUACIÓN:

0-2 VPH ó lesión intraepitelial de bajo grado

3-5 Lesión intraepitelial de bajo o alto grado

6-8 Lesión intraepitelial de alto grado

TESIS CON
FALLA DE ORIGEN