

01621  
34



UNIVERSIDAD NACIONAL AUTONOMA  
DE MEXICO

FACULTAD DE MEDICINA VETERINARIA Y ZOOTECNIA

MANUAL DE IMAGENES REPRODUCTIVAS  
ULTRASONOGRAFICAS DE CERVIX, UTERO Y OVARIOS  
EN YEGUAS NO GESTANTES Y GESTANTES.

**T E S I S**  
QUE PARA OBTENER EL TITULO DE:  
**MEDICO VETERINARIO ZOOTECNISTA**  
P R E S E N T A :  
**GUILLERMO GONZALEZ GONZALEZ**

MVZ. MPA. ANA MYRIAM BOETA ACOSTA



MEXICO, D. F.

2002

A

TESIS CON  
FALLA DE ORIGEN



Universidad Nacional  
Autónoma de México



**UNAM – Dirección General de Bibliotecas**  
**Tesis Digitales**  
**Restricciones de uso**

**DERECHOS RESERVADOS ©**  
**PROHIBIDA SU REPRODUCCIÓN TOTAL O PARCIAL**

Todo el material contenido en esta tesis esta protegido por la Ley Federal del Derecho de Autor (LFDA) de los Estados Unidos Mexicanos (México).

El uso de imágenes, fragmentos de videos, y demás material que sea objeto de protección de los derechos de autor, será exclusivamente para fines educativos e informativos y deberá citar la fuente donde la obtuvo mencionando el autor o autores. Cualquier uso distinto como el lucro, reproducción, edición o modificación, será perseguido y sancionado por el respectivo titular de los Derechos de Autor.

# **PAGINACION DISCONTINUA**

**MANUAL DE IMÁGENES REPRODUCTIVAS ULTRASONOGRÁFICAS DE CERVIX,  
UTERO Y OVARIOS EN YEGUAS NO GESTANTES Y GESTANTES.**

**Tesis presentada ante la  
División de Estudios Profesionales de la  
Facultad de Medicina Veterinaria y Zootecnia.  
Universidad Nacional Autónoma de México  
Para la obtención del título de  
Médico Veterinario Zootecnista**

**Por**

**Guillermo González González.**

**MVZ. MPA. Ana Myriam Boeta Acosta.**

**México, D.F. 2002.**

**TESIS CON  
FALLA DE ORIGEN**

## DEDICATORIAS

Este trabajo se lo dedico a mi madre la señora **Gloria González Munive**, quien toda la vida me brindo su apoyo, su cariño y por su tenaz lucha día a día durante muchos años sin importarle todos los obstáculos que se le presentaban, los cuales tuvo que ir venciendo poco a poco sin el apoyo de nadie, nada más con el puro aliciente de tratar de sacar a sus hijos adelante.

Madre te doy las gracias en mi nombre y el de mis hermanos por todos los sufrimientos, desvelos, preocupaciones, las horas de desvelo, de trabajo y por todo lo que tuviste que pasar durante muchos años para sacarnos adelante. Te amo mamá.

Este trabajo se lo dedico a **Maria Isabel Delgado Lino**, quien me ha apoyado incondicionalmente y quien nunca me puso obstáculos para alcanzar esta meta que ahora estoy cumpliendo, por todo el amor que siempre me demostró, por la paciencia que siempre me ha tenido, por todas las privaciones que a mi lado ha pasado. Gracias chabe por todo lo que me has dado a mi y a mi familia, pero principalmente por nuestro hijo Isra y por que en ti encontré al amor de mi vida.

Este trabajo se lo dedico a mi hijo **Guillermo Israel González Delgado**, a quien hasta este momento lo eh llenado de carencias y a pesar de esto siempre me ha demostrado su amor. La verdad hijo no se que escribirte, solo se me ocurre decirte que te amo, que voy a tratar de estar contigo siempre y voy a redoblar esfuerzos para poderte dar todo lo que te mereces.

Gracias hijo por existir, espero nunca fallarte.

## AGRADECIMIENTOS

Mi más grande y sincero agradecimiento para la **MVZ. MPA. Ana Myriam Boeta Acosta**, por que gracias a su apoyo, amistad y enseñanzas eh podido alcanzar muchas metas de las que me eh propuesto y por consiguiente mis perspectivas de desarrollo profesional y de vida se han ampliado. Myriam te doy las gracias por todo lo que significas en mi vida y por ende en la de mi familia, siempre voy a agradecerte todos los cambios que haz originado en mi vida, recuerda que puedes contar conmigo para todo. Que dios te bendiga a ti y toda tu familia.

Agradezco a mi hermano **José Armando González González** por todo el apoyo que siempre me ha brindado.

Agradezco a mis sobrinos **Marcos Miguel, Anel Berenice, Luis Ángel, Selene, Daira, Antonio y Adriana** por todo el cariño que me han demostrado y por tener que aguantar mis enojos.

Mi agradecimiento a mis compañeros y amigos los ahora MVZ. **Adriana Reyes Guerra, Nadia Navarrete Jiménez, Lilian Salgado Ramírez, Myriam Beltrán Zavaleta, Marco Antonio López Rivas, Alberto Medina Hernández**, quienes me ayudaron en gran medida y me brindaron su apoyo y amistad.

Mi agradecimiento para **Miguel Ángel Robles Domínguez** por la ayuda prestada para la digitalización de algunas imágenes de ultrasonido que ilustran este trabajo.

Mi agradecimiento para el Departamento de Reproducción, para el Dr. Antonio Porras y la Bióloga Consuelo Patiño, por las fotos e imágenes de ultrasonido prestadas para este trabajo.

## CONTENIDO

### Página

RESUMEN.....	1
INTRODUCCIÓN.....	2

### CAPITULO I

HISTORIA DEL ULTRASONIDO.....	3
-------------------------------	---

### CAPITULO II

MECANISMO DE ACCIÓN Y FISICA DEL ULTRASONIDO.....	4
II.1. Mecanismo de acción de los ultrasonidos.....	4
II.2. Ondas de ultrasonido.....	6
II.3. Amplitud de onda.....	6
II.4. Longitud de onda.....	6
II.5. Intensidad.....	6
II.6. Poder del haz del ultrasonido.....	7
II.7. Velocidad.....	7
II.8. Impedancia acústica.....	7
II.9. Reflexión.....	8
II.10. Atenuación.....	8

### CAPITULO III

FORMATOS DE IMAGEN.....	9
III.1. Modo A.....	9
III.2. Modo M.....	9
III.3. Sistema Doppler.....	9
III.4. Modo B.....	10

### CAPITULO IV

ARTEFACTOS.....	11
IV.1. Sombra acústica.....	11
IV.2. Refuerzo posterior.....	11
IV.3. Anchura de haz.....	12

IV.4. Reverberación.....	12
IV.5. Imagen especular.....	12
IV.6. Refracción.....	13
IV.7. Ambigüedad de rango.....	13

## CAPITULO V

<b>TRANSDUCTORES.....</b>	<b>14</b>
V.1. Plano de Registro.....	14
V.2. Frecuencia y Resolución.....	18
V.3. Cuidados del Transductor.....	18
V.4. Acoplamiento.....	19

## CAPITULO VI

<b>CICLO ESTRAL DE LA YEGUA.....</b>	<b>20</b>
--------------------------------------	-----------

## CAPITULO VII

<b>ANATOMIA REPRODUCTIVA ULTRASONOGRAFICA DE LA YEGUA.....</b>	<b>21</b>
VII.1. Vejiga.....	22
VII.2. Cervix.....	23
VII.3. Útero.....	24
VII.4. Cuernos uterinos.....	26
VII.5. Ovarios.....	29
VII.6. Folículos.....	32
VII.7. Cuerpos hemorrágicos.....	35
VII.8. Cuerpos luteos.....	36

## CAPITULO VIII

<b>GESTACIÓN.....</b>	<b>39</b>
VIII.1. Etapa vitelina.....	39
VIII.2. Movilidad embrionaria.....	43
VIII.3. Fijación.....	44
VIII.4. Orientación.....	45
VIII.5. Diagnostico de gestaciones gemelares.....	48
VIII.6. Aparición del embrión.....	51
VIII.7. Crecimiento del alantoides y ascenso del embrión.....	52
VIII.8. Descenso del embrión.....	55
VIII.9. Sexado.....	57



## CAPITULO IX

<b>ALTERACIONES UTERINAS.....</b>	<b>59</b>
<b>IX.1. Quistes endometriales.....</b>	<b>59</b>
<b>IX.2. Tumor de las Células de la granulosa.....</b>	<b>61</b>
<b>IX.3. Infecciones uterinas.....</b>	<b>62</b>
<b>BIBLIOGRAFÍA.....</b>	<b>65</b>
<b>ÍNDICE DE FIGURAS.....</b>	<b>68</b>

## **RESUMEN**

**GONZÁLEZ GONZÁLEZ GUILLERMO.** Manual de imágenes ultrasonográficas de cervix, útero y ovarios en yeguas no gestantes y gestantes (bajo la dirección de: MVZ. MPA. Ana Myriam Boeta Acosta).

Este trabajo tiene como objetivos, recopilar información actualizada sobre el uso de la ultrasonografía en la reproducción equina y del funcionamiento básico de este, así como la interpretación de las imágenes obtenidas del aparato reproductor de la yegua en las diferentes etapas del ciclo estral durante la época ovulatoria, y los cambios en la anovulatoria. También se pretende que este manual ayude al diagnóstico temprano de gestación (día 9-10 postovulación), en el caso de gemelos o un diagnóstico de gestación rutinario en el día 14-15 postovulación, y con base en los hallazgos encontrados, se pueda realizar una determinación aproximada de la edad gestacional, así como el diagnóstico de sexado que se lleva a cabo en el día 45-50 de la gestación. Este trabajo esta dirigido a estudiantes de licenciatura que toman las materias de Imagenología, Reproducción Animal e Inseminación Artificial, Clínica y Zootecnia de Equinos, a los alumnos de posgrado que cursen la materia de Reproducción Equina, y a los estudiantes que se incorporen a la Práctica Profesional Supervisada en Reproducción Equina, así como para todos aquellos Médicos Veterinarios interesados en el área. Las imágenes de ultrasonido que ilustran este trabajo fueron tomadas por la MVZ. MPA. A Myriam Boeta Acosta y el PMVZ. Guillermo González en el Criadero de la Policía Montada de la Secretaría de Seguridad Pública del Gobierno del Distrito Federal, así como en el centro de reproducción caballar Domecq. Para realizar este trabajo se utilizaron diferentes aparatos de ultrasonidos (Sonovet 600, Aloka 500), así como transductores de 3.5, 5 y 7.5 MHz, una a video impresora Sony, y un scanner HP para digitalizar las imágenes.

TESIS CON  
FALLA DE ORIGEN

## **Introducción.**

En México se ha incrementado el uso de la ultrasonografía en la Medicina Veterinaria equina debido al gran interés de los especialistas en el área, aunado también a que el valor de los aparatos de ultrasonido han ido disminuyendo en forma significativa, sin embargo esta tecnología diagnóstica no ha sido empleada por la mayoría de los médicos veterinarios, debido a que hay poca información en español acerca del uso de la ultrasonografía en el manejo reproductivo de la yegua, y de la interpretación de las imágenes obtenidas.

El objetivo del presente trabajo fue elaborar un manual de imágenes reproductivas ultrasonográficas de cervix, útero y ovarios en yeguas no gestantes y gestantes, el cual contiene información e imágenes de ultrasonido sobre la anatomía y los cambios que presenta el aparato reproductor de la yegua durante sus diferentes etapas del ciclo estral (estro y diestro), así como la manera correcta de realizar diagnósticos de gestación, gestaciones gemelares, determinación aproximada de la edad gestacional con base en los cambios presentados por la vesícula embrionaria, técnicas de sexado y diagnóstico de patologías uterinas, así como los cambios presentados durante la época anovulatoria. Este manual pretende apoyar a todos los médicos veterinarios y estudiantes de Medicina Veterinaria y Zootecnia interesados en el área, para que puedan consultar información en español actualizada sobre el uso, manejo e interpretación correcta de las imágenes obtenidas por medio del equipo de ultrasonido y así poder beneficiarse con las ventajas que ofrece el ultrasonido en comparación con la técnica de palpación rectal, y por consiguiente realizar un manejo reproductivo más eficiente.

El manual se ilustró con imágenes ultrasonográficas obtenidas por vía transrectal del aparato reproductor de yeguas en sus diferentes etapas del ciclo estral, durante las épocas ovulatoria y anovulatoria, así como de las principales alteraciones patológicas del útero que son causa de baja eficiencia reproductiva en la yegua.

## **CAPITULO I**

### **Historia del ultrasonido**

Los hermanos Curie en el año de 1880, descubrieron el efecto piezoeléctrico y tres años después de este descubrimiento, Galton obtenía determinadas frecuencias utilizando un silbato. Tuvieron que pasar 29 años hasta que, en 1912, el hundimiento del Titanic impulsó de nuevo a diversos científicos, como Behm, Maxim y Richardson, a utilizar los ultrasonidos para detectar icebergs a gran distancia.

A principio de los ochentas hubo un incremento considerable en el uso del ultrasonido, por Médicos Veterinarios dedicados a la reproducción equina. En 1980 se hizo el primer informe de imágenes de ultrasonido transrectales del aparato reproductor de las yeguas, Palmer et. al. 1980 describen el uso de un transductor transrectal con una probeta con escala de grises para hacer un seguimiento de los eventos reproductivos en yeguas. Su trabajo pionero abrió el camino para incrementar el uso de la ultrasonografía de tiempo real en criaderos. En 1983, los informes sobre la investigación y clínica empezaron a revelar que se describía en detalle la anatomía y la patología ultrasonográfica del aparato reproductor de las yeguas. En 1984 se publicó la descripción detallada de la anatomía ultrasonográfica de los ovarios equinos. En 1985 se publica la morfología ultrasonográfica de embriones muertos en yeguas. En 1986 En 1990 se utiliza el ultrasonido para determinar el sexo en los fetos. En 1992 el Dr. Ginther realizó el libro imágenes ultrasonográficas de los cambios en el aparato reproductor de la yegua. Quien es considerado uno de los pioneros en los trabajos de ultrasonografía del aparato reproductor en yeguas. (11)

## CAPITULO II


### II. I. Mecanismo de acción y física del ultrasonido.

Este mecanismo se basa en utilizar ondas de sonido de alta frecuencia, que son producidas por la estimulación eléctrica de los cristales piezoeléctricos que se encuentran dispuestos en un transductor, conforme estas ondas de sonido penetren en los tejidos, una parte de estas, van hacer devueltas como ecos los cuales son captados por los mismos cristales pizoeléctricos que funcionan como emisor y receptor de las ondas de sonido y van a ser transformados en la pantalla en puntos de brillo (modo B). Estos puntos serán más brillantes como mayor sea el reflejo de las ondas de sonido de alta frecuencia por parte de los tejidos y así cada uno de estos tendrá diferente brillo que se presentará por diferentes tonos de gris, que van desde el blanco hiperecogenico, ecogenico e hipocogenico, hasta el negro anecoico. En general, mientras mayor sea la densidad del tejido, como en el músculo o hueso, mayor es el impedimento de propagación de ondas ultrasonográficas, y mayor es la fuerza de producir ecos. El fluido es un excelente propagador de las ondas ultrasonográficas ya que produce menos impedimento hasta que la señal encuentre alguna interferencia con un tejido adyacente de diferente densidad. Las estructuras llenas de líquido se observan negras (anecóicas) en la pantalla del ultrasonido. Tanto el gas como el aire, son malos propagadores de las señales ultrasonográficas y causan una severa interferencia, por este motivo, se necesita que el transductor haga un buen contacto con los tejidos a examinar. Los tejidos como el hueso reflejan gran cantidad de ecos por lo que la imagen en la pantalla del ultrasonido aparece blanca(hiperecoica). Los tejidos se observan con diferentes tonos de gris(ecoico), dependiendo de la cantidad de ecos reflejados (10,11,30).

Figura II.1.A. Fotografía de un equipo de ultrasonido de tiempo real Sonovet 600, con un transductor de 5 MHz.



Figura II.1.B. Fotografía de un ultrasonido portátil, el cual cuenta con un transductor sectorial de 3.5 MHz. Nótese el formato de la imagen en forma de rebanada de pastel.  
(Fotografía obtenida del catálogo de la compañía Pie Medical).



TESIS CON  
FALLA DE ORIGEN

## Física del ultrasonido

### **II.2. Ondas de ultrasonido.**

Se denominan ondas de ultrasonidos a aquellas ondas de presión con frecuencia superior al oído humano, es decir, por encima de los 20,000 Hz. La propagación de este tipo de ondas esta ligada a la existencia de moléculas a través de la materia. En los órganos o estructuras de los tejidos blandos y en los líquidos se propaga la onda en forma longitudinal, produciendo vibraciones de grupos moleculares que conducen a un aumento y disminución de la presión, denominada presión acústica ( 10).

### **II.3. Amplitud de onda.**

Representa el máximo cambio producido en la presión de onda y se relaciona con la intensidad del ultrasonido; a mayor intensidad, mayor amplitud. Debido a esto el término amplitud se entiende como la magnitud de los ecos; si se quiere ampliar éstos bastará con aumentar la intensidad (30).

### **II.4. Longitud de onda.**

Es la distancia entre cualquiera de dos puntos idénticos de la onda, puesto que la velocidad del sonido es una constante para cada medio, se deduce que para cada frecuencia hay una longitud de onda. En términos generales la frecuencia es inversamente proporcional a la longitud de la onda. La mayor resolución o definición se obtiene con las longitudes de ondas más cortas, o sea con las frecuencias más altas. Pero cuanto más alta sea la frecuencia, menor es la profundidad alcanzada por las ondas de sonido de alta frecuencia ya que estas son absorbidas por los tejidos (11).

### **II.5. Intensidad.**

Es la energía sónica en vatios (W) que llega a una superficie en  $\text{cm}^2$ ; se expresa en  $\text{W}/\text{cm}^2$ . Cuando se incrementa la intensidad de una onda, aumentan las vibraciones mecánicas de los cristales pizoeléctricos y los desplazamientos de las partículas de la materia, y por consiguiente aumentan el

número y el tamaño de los ecos que retornan y estimulan a los cristales pizoeléctricos del transductor, por lo que la intensidad lo que hace es aumentar la amplitud de la onda de ultrasonido y por lo tanto también la amplitud de los ecos recibidos (30).

#### **II.6. Poder del haz de ultrasonidos.**

La intensidad y el poder del haz de los ultrasonidos no son parámetros idénticos aunque se confunden. mientras que la intensidad es el grado de flujo de energía que pasa a través de un área determinada  $-1\text{cm}^2-$ , el poder del haz de ultrasonido es el grado de flujo de energía que atraviesa una sección corporal equivalente a la sección del haz sónico(14).

#### **II.7. Velocidad.**

Es la velocidad a la que viaja el sonido por un determinado medio. La velocidad del ultrasonido es similar en todos los tipos de tejidos blandos. El programa de computación del ultrasonido se basa en una velocidad de 1540 m/seg (velocidad media en los tejidos vivos). El programa de computo mide el tiempo que tardan los ecos en retornar al transductor y los proyecta en el monitor(30).

#### **II.8. Impedancia acústica.**

Es la capacidad de los tejidos vivos de resistir o impedir la transmisión del sonido. La interfase entre los tejidos con diferente impedancia acústica produce una superficie refractante para las ondas de sonido. La impedancia acústica varía ligeramente entre la mayoría de los tejidos, dependiendo de la densidad celular y elasticidad de los mismos, aunque la impedancia de la mayor parte de los tejidos solo varía ligeramente, esta diferencia permite distinguir un determinado tejido de otro siempre que se transmita parte del sonido. Cuando la impedancia acústica varía mucho, el reflector se hace casi perfecto por ejemplo, las interfases de los tejidos blandos y el aire o entre los tejidos blandos y el



hueso hacen que la impedancia acústica sea muy diferente, haciendo que se refleje casi todo el sonido. Esto significa que la grasa, las estructuras llenas de aire y las estructuras óseas son barreras para las ondas de ultrasonido (16).

### **II.9. Reflexión.**

Cuando una onda de ultrasonido llega a una interfase entre dos medios de diferente impedancia acústica experimenta una reflexión, es decir, produce un eco que será mayor cuanto mayor sea esta diferencia. En este proceso el parámetro de más interés a medir es la relación entre la amplitud de la onda incidente con respecto a la onda reflejada (eco). Es precisamente la amplitud del eco la que medimos con el transductor-receptor al recibir la onda reflejada (30).

### **II.10. Atenuación.**

A medida de que los ultrasonidos avanzan por los tejidos, van perdiendo intensidad o lo que es lo mismo, se van atenuando. La atenuación se produce por la dispersión y absorción. La dispersión se produce cuando el sonido se refleja en muchas direcciones a partir de las diferentes interfases, parte del sonido se refleja en tales direcciones que nunca alcanzarán al transductor. La absorción es secundaria a la fricción molecular que está provocada por las compresiones y rarefacciones de las ondas de sonido. La progresiva pérdida de energía en forma de calor puede provocar la absorción eventual de toda onda de sonido, el sonido que viaja a través de los tejidos está sujeto a la atenuación, esto limita la profundidad de la imagen. El grado de atenuación depende de la frecuencia del transductor. El sonido emitido por un transductor de alta frecuencia se atenúa más rápidamente que el sonido emitido por un transductor de frecuencia más baja. Por tanto, un transductor de frecuencia más baja puede llegar hasta tejidos más profundos, lo cual nos origina menor detalle ó mayor distorsión de las estructuras observadas, a diferencia de un transductor de frecuencia más alta, el cual origina una imagen con mayor resolución (16).

## **CAPITULO III**

### **Formatos de imagen.**

Es la forma en la que se observan las imágenes en la pantalla y hay diferentes tipos de formato de imagen, los cuales se mencionan a continuación:

#### **III.1. Modo A.**

Este fue el primer formato empleado y es el más sencillo. Los ecos de retorno se visualizan como una serie de picos en un gráfico, cuanto más elevada sea la intensidad del sonido de retorno, más alto es el pico a esa profundidad de tejido. El modo A no se emplea para mostrar el movimiento o la anatomía. La principal utilización en veterinaria es la medición de la cantidad de grasa subcutánea que tienen los cerdos. (16)

#### **III.2. Modo M. (Imagen en picahielos)**

En este se obtiene una visualización continua de un corte fino de un órgano a lo largo del tiempo. El modo M proyecta los ecos desde un fino haz de sonido sobre una línea basal que representa el tiempo. Se utiliza principalmente en ecocardiografía para valorar el tamaño de las cámaras y el movimiento de las válvulas y paredes cardíacas, (30)

#### **III.3. Sistema Doppler.**

Según este principio, los ultrasonidos cambian de frecuencia al tropezar en su camino con interfases en movimiento que se alejan o acercan a ellos. La frecuencia Doppler (diferencia entre la frecuencia emitida y la recibida) oscila, a las pequeñas velocidades del flujo de los vasos sanguíneos, entre 1-10 KHz. Este cambio es medido electrónicamente por el ultrasonido y puede ser representado en forma de señal acústica, gráfica o digital. El sistema Doppler se utiliza fundamentalmente en ecografía vascular(14).

### **III.4. Modo B.**

En el modo B (brightness o brillo), los ultrasonidos reflejados son representados en la pantalla del ultrasonido como puntos de diferente brillo. El brillo y la distancia entre los diferentes puntos depende de la diferencia de impedancia y de la distancia entre las interfases respectivamente(escala de grises). La imagen bidimensional esta formada por el conjunto de múltiples haces de ultrasonido en un plano. Una buena calidad de imagen depende, no solo de la capacidad de resolución, sino también de una escala de grises amplia y bien diferenciada. Actualmente este formato de ultrasonido es el procedimiento más utilizado en el diagnóstico por ecografía (10,11,14, 16,30).

## **CAPITULO IV**

### **Artefactos**

Los Artefactos son aquellas imágenes que aparecen en el monitor y que no corresponden a estructuras anatómicas reales. La importancia en reconocer a los mismos, es que pueden originar diagnósticos falsos-positivos, mostrando estructuras que realmente no existen. Los artefactos son muy comunes durante el examen del aparato reproductor debido a que en este lugar se encuentran asas intestinales que están ocupadas por heces y gas, así como por un mal contacto del área de visualización del transductor con el tejido a observar (11, 30).

#### **IV.1. La sombra acústica.**

Se produce cuando se atenúa el sonido o se refleja en una interfase acústica, esto evita que el sonido se transmita a tejidos más profundos, lo que provoca que no retornen o regresen pocos ecos desde esas zonas. Las estructuras que pueden causar sombra acústica incluyen huesos, cálculos, mineralización y la grasa. Para que se produzca la sombra acústica la interfase debe de localizarse en la zona focal del transductor. Si no, el área sombreada puede rellenarse con ecos procedentes de los tejidos circundantes según diverge el haz del sonido. Este artefacto es más frecuente cuando se emplean transductores de alta frecuencia (16) .

#### **IV.2. Refuerzo posterior.**

Se produce cuando el haz de ultrasonido atraviesa una estructura quística. Los tejidos que se localizan profundos a la estructura quística aparecen más brillantes que los tejidos circundantes. El realce se produce por que el sonido cuando viaja por las zonas rellenas de líquido se atenúa menos que cuando pasa por los tejidos circundantes. Este artefacto es de utilidad para establecer si una estructura de apariencia anecoica (negra) o hipoeoica esta rellena de líquido (14).

### **IV.3. Anchura de haz.**

Se observa en zonas que reflejan muy pocos ecos y que están situados junto a estructuras muy reflectantes, apareciendo como una línea blanca (hiperecogénica) en forma de arco.

Junto al haz principal de ultrasonido existen también otros haces secundarios. Los ecos producidos a partir de estos últimos son procesados como si estuvieran originados por el haz central, por lo que aparecen en la imagen proyecciones falsas. Este artefacto se produce cuando los haces secundarios inciden sobre estructuras muy reflectantes (cuerpos extraños metálicos, hueso, aire y cálculos), y resulta especialmente visible a nivel de estructuras que producen escasa reflexión de ultrasonidos. Este artefacto puede ser observado frecuentemente en la vejiga, junto con el fenómeno de pseudosedimentación (10).

### **IV.4. Reverberación.**

Se caracteriza porque una interfase real muy reflectante es representada repetidamente y a distancias regulares en zonas más profundas. Estas interfases irreales van perdiendo intensidad de forma continua en relación con la profundidad. Si aparecen dos interfases muy reflectantes consecutivas, con frecuencia se produce un ir y venir de los ecos entre ambas interfases, antes de volver al transductor; registrando los ecos tardíamente, observando repetidamente la superficie reflectante en zonas más profundas.

Este fenómeno se observa en muchas ocasiones cuando no existe un contacto adecuado entre el transductor y el tejido o entre las interfases de tejidos blandos y aire, tejidos blandos y huesos (16).

### **IV.5. Imagen especular. (Reflejos especulares)**

Esta resulta cuando un pulso golpea una interfase que es lisa, y más ancha que este, por lo que solo una porción pequeña golpea semejante interfase y la porción mayor del continúa más allá de la interfase.

Este artefacto se puede producir en las zonas con interfases altamente reflectantes. Una forma de minimizar este artefacto es reduciendo la profundidad para incluir solo el área de interés (10,11).

#### **IV.6. Refracción. ( Imagen tipo espejo)**

Se produce cuando el sonido transmitido se refleja en una interfase entre dos tejidos de diferente impedancia acústica. Cuando una onda de sonido llega a una interfase que es perpendicular, parte se refleja hacia el transductor y parte se transmite directamente hacia tejidos más profundos. La refracción puede causar que un objeto aparezca ligeramente desplazado respecto a su posición real o crear una sombra adyacente a la estructura curvada. (Se produce una refracción cuando el haz del ultrasonido pasa por un medio con una velocidad determinada a otro medio con una velocidad distinta (16).

#### **IV.7. Ambigüedad de rango.**

Es un grupo de líneas ecogenicas dentro de una estructura llena de líquido. Cuando el sonido se transmite por el interior de esta se refleja en la pared más alejada de la cavidad. Si la distancia es mayor que la profundidad visualizada, el sonido alcanza el transductor después de que se ha enviado la siguiente serie de impulsos de sonido. El ordenador interpreta esto como un sonido que ha sido reflejado por una interfase que se encuentra mucho más cerca del transductor de lo que realmente esta (10).

## CAPITULO V

### Transductores.

Los transductores convierten energía eléctrica en energía mecánica por la producción de ondas ultrasonográficas transformando la energía acústica de ecos en energía eléctrica. Los componentes activos para convertir la energía bidireccional son los cristales piezoeléctricos los cuales van hacer estimulados por energía eléctrica para que estos vibren y produzcan ondas de sonido de alta frecuencia, una porción de ondas al chocar con los tejidos van hacer devueltas en forma de ecos por lo que el transductor capta esta información la procesa y se observa en la pantalla del ultrasonido (10,11,14,16,21).

#### V.1. Plano de registro.

El plano de registro corresponde al arreglo de los cristales piezoeléctricos en el transductor. Debido a esto existen diferentes tipos de transductores que son:

a) Transductor de arreglo sectorial; este tipo de transductores emiten haces divergentes de ultrasonidos a partir de un cabezal relativamente pequeño. El método de barrido de los ultrasonidos puede ser mecánico o electrónico. En el transductor sectorial mecánico el barrido se produce mediante un solo cristal piezoeléctrico oscilante, o grupos de cristales ordenados en forma de rueda. En el transductor sectorial electrónico las imágenes resultantes son cortes de los tejidos en forma de abanico.

La ventaja de los transductores sectoriales radica en su pequeño tamaño y fácil manejo, por lo que requieren de una mínima superficie de contacto. Esto permite explorar a través de pequeñas ventanas acústicas (por ejemplo los espacios intercostales). Sin embargo presentan la desventaja de ofrecer una imagen muy pequeña del campo cercano, mala resolución a nivel de zonas profundas y bordes, así como dificultad en la orientación (Fig. VI. I. A, B) (16).




Figura V. I. A. Transductores de arreglo sectorial  
(Fotografía obtenida del catalogo de la compañía Pie Medical.)



Figura V. I. B. Imagen ultrasonográfica obtenida con un transductor sectorial.  
(Fotografía obtenida del catalogo de la compañía Pie Medical.)

b) Transductores de arreglo lineal con forma convexa; Este es un transductor lineal, pero con una superficie convexa, por lo que emite ultrasonidos de forma divergente y tiene la ventaja frente al lineal de presentar una menor superficie de contacto, manteniendo una imagen amplia de las zonas profundas (cavidades corporales) (10)(fig. VI.I.B.).






Figura V. I. C. Transductores lineales con superficie Convexa.  
(Fotografías obtenidas del catalogo de la compañía Pie Medical).

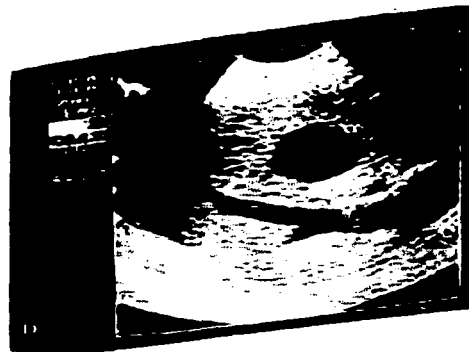


Figura V. I. D. Imagen ultrasonográfica obtenida con un transductor lineal con superficie convexa.

c) Transductor de arreglo lineal externo y transrectal; Estos transductores emiten haces paralelos de ondas ultrasonográficas. A partir de los ecos se forma una imagen, cuya anchura corresponde con la superficie del transductor y que presenta limites lineales y paralelos. Se trata de estructuras que contiene múltiples elementos emisores (40-256 cristales pizoeléctricos) ordenados linealmente y que son estimulados por grupos. La ventaja de este tipo de transductores consiste en ofrecer una imagen amplia con buena resolución lateral y del campo cercano, facilitando la orientación de los tejidos (10) (Fig. VI.I.C).




Figura V. I. E. Transductores de arreglo lineal externo.  
(Fotografía obtenida del catalogo de la compañía  
Pie Medical).

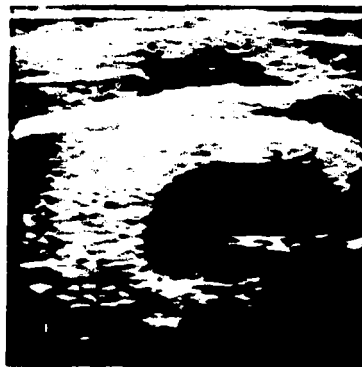


Figura V. I. F. Imagen ultrasonográfica tomada con un  
transductor de arreglo lineal externo.  
(imagen ultrasonográfica tomada de Gender determination in  
equine fetuses between days 50 and 90 of pregnancy).



Figura V. I. G. Transductores de arreglo lineal transectal.



Figura V. I. H. Imagen ultrasonográfica tomada con un  
transductor de arreglo lineal transectal.

TESIS CON  
FALLA DE ORIGEN

## **V.2. Frecuencia y resolución.**

La frecuencia es número de oscilaciones completas que realiza una partícula en un segundo. La frecuencia de un transductor determina el detalle o la resolución de la imagen, cuánto más alta sea la frecuencia, más corta es la longitud de onda y mejor es la resolución de la imagen y cuanto mayor sea la longitud de onda menor será la resolución de esta (30).

La resolución es la separación mínima que deben de tener dos superficies que producen ecos para que éstos sean identificados por separado. Puesto que con el ultrasonido se producen imágenes bidimensionales, hay que distinguir entre resolución axial y resolución longitudinal.

La resolución lateral hace referencia a la capacidad para diferenciar dos interfases reflectantes que se sitúan en un plano perpendicular al haz de sonido transmitido. La resolución lateral depende de la anchura del haz de sonido. Cuando el haz de sonido es ancho, dos interfases reflectantes separadas que se sitúan dentro de la anchura de ese haz se visualizan como un solo reflejo (14).

La resolución axial se refiere a la capacidad para diferenciar dos interfases reflectantes que se sitúan a lo largo del eje del haz de sonido transmitido. Si la longitud de la onda de sonido es mayor que la distancia entre las dos interfases, se visualiza como un único objeto. Si la longitud de la onda del sonido es más corta que la distancia entre dos interfases, se visualiza como dos objetos separados(14).

## **V.3. Cuidados del transductor.**

Es conveniente tomar ciertas precauciones cuando vamos a utilizar el equipo de ultrasonido y también después del trabajo. En primer lugar se deben de realizar todas las conexiones con el equipo apagado, incluso cuando queremos cambiar un transductor. Los transductores son el instrumento de precisión y deben de manejarse con demasiado cuidado, por lo que se debe de evitar dejar caer el transductor o que se maltrate de lado donde se encuentran los cristales piezoeléctricos, debido a que se puede causar un mal funcionamiento. Los transductores transrectales pueden utilizarse sin introducirlos en un guante de

palpación o en un condón debido a que fueron diseñados para este trabajo, sin sufrir daño alguno. Al terminar de utilizarlo basta con enjuagarlos con agua corriente y secarlos con toallas de papel o un trapo seco. Y por último guardarlos en su caja de protección (10,11,4).

#### **V. 4. Acoplamiento.**

Por acoplamiento se entiende el contacto entre el transductor y el paciente. Se debe de evitar la presencia de aire entre las dos superficies de contacto, debido a que nos pueden originar artefactos en la imagen, así como de las irregularidades de la superficie del animal. Para ello se utilizan geles de contacto que, a diferencia del agua, se evaporan lentamente y permiten deslizar el transductor sobre el tejido. El gel más utilizado es el elaborado a base de carboximetilcelulosa (14).

## **CAPITULO VI**

### **Ciclo estral de la yegua**

**La yegua es una especie poliestrica estacional que presenta varios ciclos estrales en una época determinada del año. Su ciclo estral tiene una duración en promedio de 21 días, y se divide en estro o fase folicular con una duración aproximada de 7 días, y el diestro o fase lutea con una duración de 15 días (37).**

**El estro se caracteriza por la aceptación del macho y el crecimiento folicular presentándose un folículo dominante el cual sigue creciendo hasta alcanzar una forma piriforme y un tamaño que va de 35 a 60 mm de diámetro dependiendo del tamaño de la yegua, la forma piriforme es debido a la orientación del folículo hacia la fosa de ovulación. La ovulación ocurre de 24-48 hrs. antes de finalizar la etapa de estro. Después de la ovulación se va a formar un cuerpo hemorrágico, el cual se va a ir luteinizando hasta que se forme un cuerpo luteo maduro. La etapa lútea se caracteriza por que la yegua no acepta al semental, y se forma un cuerpo luteo maduro encargado de secretar concentraciones mayores a 1ng/ml de progesterona, para el día el 13 si no hay una gestación se empezará a secretar PGF2alfa en el endometrio, para lisar el cuerpo luteo y comenzar un nuevo ciclo estral (5, 11, 21, 30, 39,41).**

## CAPITULO VII

### Anatomía reproductiva ultrasonográfica de la yegua

Para este examen ultrasonográfico se utiliza un ultrasonido de tiempo real con un transductor de arreglo lineal de 5 MHz. El transductor siempre debe de estar en íntimo contacto con el piso del recto, bien lubricado para evitar la formación de artefactos (9,34).

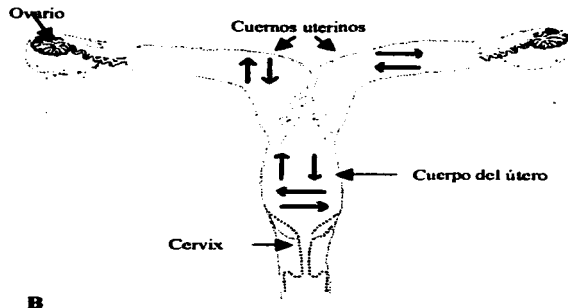
Antes de realizar el examen ultrasonográfico en la yegua gestante y no gestante debemos de tomar ciertas precauciones como son; poner a la yegua en una manga de palpación para tener un mejor manejo de esta, si no se cuenta con una, se podrá utilizar tranquilizantes. Posteriormente se lubrica el guante de palpación con carboximetilcelulosa que ayudará a penetrar la mano por el recto. Posteriormente se evacúan todas las heces que existan, al finalizar la evacuación se procederá a realizar la palpación rectal para después llevar a cabo el examen ultrasonográfico. Es importante verificar que no existan heces sobre el piso del recto ya que nos pueden provocar la formación de artefactos y con esto una mala visualización al momento de la evaluación (11, 21, 41).

Para realizar el examen ultrasonográfico se debe recorrer lentamente todo el aparato reproductor de la yegua realizando movimientos a los lados y hacia adelante en el cuerpo del útero, los cuernos uterinos se recorren lentamente a todo lo largo de estos hasta llegar al ovario del cuerno correspondiente, ( Fig. VIII. B) el cual se palpaba con delicadeza.



Figura VII. A. Fotografías donde se muestra la forma correcta de tomar el transductor con la mano para poder introducirlo en el recto de la yegua y que el área de visualización del transductor haga contacto con los tejidos a observar.

Fig.VII. B. Imagen donde se ilustra por medio de flechas los movimientos que se deben de realizar con el transductor dentro del recto.



### VII.1. Vejiga.

La vejiga no forma parte del aparato reproductor pero se toma como referencia para empezar a realizar el examen ultrasonográfico, (fig. VIII.1. A,B) la observamos en la pantalla dando la apariencia de arena de mar, esto es debido a que la orina de los caballos presenta grandes cantidades de cristales de calcio, las cuales van a rebotar las ondas de sonido de alta frecuencia en forma de ecos. (5, 11,21,27)

Figura VII.1.A. Imagen ultrasonográfica donde se observa a la vejiga, la cual tiene un aspecto de arena de mar.




Figura VII.1. B. El cuerpo del útero (CU) lo encontramos en la parte superior de la pantalla y en la parte inferior de la misma a la vejiga.



## VII.2. Cervix.

El cervix ó cuello uterino es la parte caudal del útero la cual se une a la vagina, y se proyecta dentro de esta presentando pliegues longitudinales que se continúan hasta el útero. En el examen ultrasonográfico se observa el cervix como líneas ecogenicas las cuales se encuentran a la mitad del cuerpo del útero, estas líneas ecogenicas corresponden a los pliegues endometriales. (3,12,19) (Fig. VIII. 2. A)



Figura VII. 2. A. En la parte superior de la imagen se observa con apariencia ecogenica el cuerpo del útero(C U), mostrando el cervix como líneas paralelas ecogenicas y paralelas, y en la parte inferior de la pantalla se observa a la vejiga.



### VII.3. Útero.

El útero está constituido por el cervix el cuerpo del útero y dos cuernos uterinos. El cuerpo del útero está situado parcialmente en la cavidad abdominal y en parte de la cavidad pelviana, es cilíndrico pero aplanado dorsoventralmente. Su superficie dorsal se relaciona con el recto y otras partes del intestino, su superficie ventral está en contacto con la vejiga. (3,13,22) El útero está sujeto en la región sublumbar y en las paredes laterales de la cavidad pelviana por los ligamentos anchos, los cuales se dividen en tres partes que son el mesometrio el cual mantiene suspendido a los cuernos uterinos, el mesosalpinx que sostiene al oviducto y el mesovario a los ovarios.

Al ultrasonido el cuerpo del útero se le ubica en toda la parte superior de la pantalla del ultrasonido. (fig. VIII. 3. C) Se observa una imagen ecogenica y longitudinal debido al corte sagital por la posición del transductor con respecto al útero, (Fig. VIII. 3. A) a diferencia de los cuernos uterinos los cuales en la pantalla de ultrasonido se observan de forma circular debido al corte transversal del transductor hacia los cuernos uterinos. (Fig. VIII. 3.B)

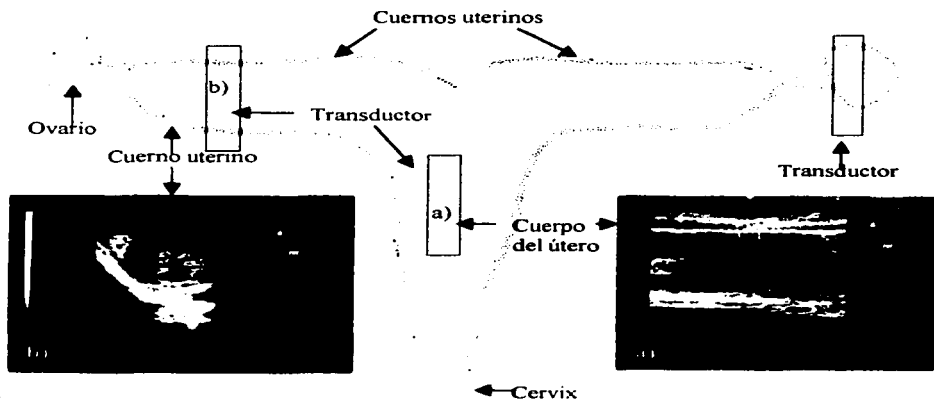



Figura VII. 3. A. Dibujo del aparato genital de la yegua, en el cual se observa la posición que debe guardar el transductor con respecto al cuerpo del útero, cuernos uterinos y ovarios. Así como las imágenes ultrasonográficas obtenidas de dichas posiciones de: a) Cuerpo del útero, el cual se ubica en toda la parte superior de la pantalla y se observa una imagen ecogénica y longitudinal, debido al corte que realiza el transductor al útero. b) Imagen ultrasonográfica de un cuerno uterino, el cual se observa de forma circular debido al corte transversal que realiza el transductor.

TESIS CON  
FALLA DE ORIGEN

Figura VII. 3.B. En el lado izquierdo de la imagen observamos al cuerpo del útero en un corte longitudinal, mientras que en la parte derecha se observa el cuerno uterino en forma circular debido al corte transversal.



Figura VII. 3.C. imagen ultrasonográfica del cuerpo del útero, el cual se localiza en la parte superior de la pantalla y tiene una apariencia ecogénica y debajo de este se localiza la vejiga.



TESIS CON  
FALLA DE ORIGEN

#### VII.4. Cuernos uterinos.

Los cuernos uterinos están situados en el abdomen, pueden variar mucho en su posición, aunque comunmente están presionados contra los músculos sublumbar por los intestinos. El borde dorsal de los cuernos es ligeramente cóncavo y está unido a la región sublumbar por el mesometrio. El borde ventral es libre y convexo. Los cuernos uterinos miden de 15-20 cm de largo, 4-7.5 cm de ancho y 2-5 cm de grosor (22), estas medidas varían considerablemente con la edad y número de gestaciones. La distancia media entre el orificio vulvar y la bifurcación uterina es de aproximadamente 45 cm; cada cuerno presenta 13 pliegues endometriales. Al realizar la evaluación ultrasonográfica el transductor sobre los cuernos uterinos les va a realizar un corte transversal, por lo que la imagen que se observa de estos es en forma circular a irregular, esto dependiendo de la etapa del ciclo estral en la que se encuentren. (Fig. VII. 4. A) Durante la etapa anovulatoria los cuernos uterinos se observan al ultrasonido irregulares y pequeños con apariencia hipoecoica. (Fig.VII. 4.B)

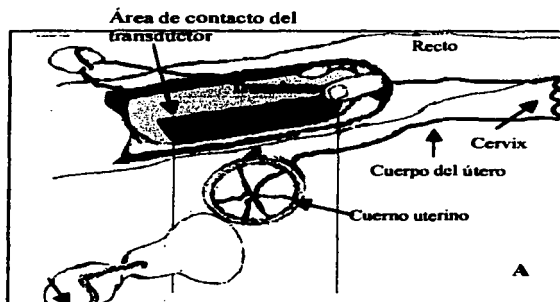


Figura VII. 4. A. Dibujo que muestra el área de contacto que realiza el transductor en las diferentes partes del aparato genital de la yegua.

Figura VII.4.B. Imagen de un cuerno uterino (Cu U) durante la época anovulatoria. Nótese que el cuerno se encuentra en forma irregular, y tiene una apariencia hipoeoica.



Durante la época ovulatoria a los cuernos uterinos se observan circulares y con áreas anecoicas, las cuales se originan por el edema de los pliegues longitudinales del endometrio provocado por acción de los estrógenos(11,23,41). Estas áreas anecoicas dan la apariencia de una rueda de carreta, la cual va hacer más evidente a la mitad del estro. El edema se presenta en diferentes grados que van del 1 al 3, (Fig. VIII.4. C, D, E, F, G, H) y se va incrementando conforme avanza el estro, llegando a su tope a la mitad de este y posteriormente disminuye para cuando la hembra presenta la ovulación. En condiciones patológicas se pueden encontrar edema grado IV y V.

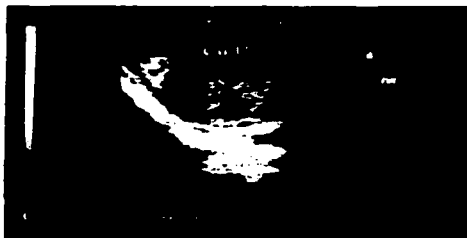


Figura VII.4.C, D. Imágenes ultrasonográficas de cuernos uterinos (Cu U) donde observamos edema grado I, indicador de que la yegua esta entrando al estro.

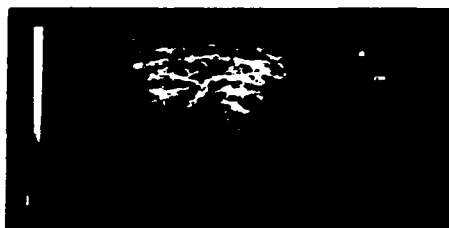



Figura VII.4. E, F. Imágenes ultrasonográficas de dos cuernos uterinos durante la etapa de estro los cuales ya presentan un edema grado II. Indicativo de que la yegua ya lleva varios días de calor.





Figura VII.4. G, H. Imágenes ultrasonográficas de cuernos uterinos (Cu U) donde se observa el edema grado III de los pliegues endometriales lo que da la apariencia de una rebanada de naranja o rueda de carreta.

Durante la etapa lútea (diestro) los cuernos uterinos se observan circulares, pequeños (6,11,19) y ecogenicos debido al efecto de la progesterona durante esta etapa.(fig. I, J)



Figura VII.4. I.J. Imágenes ultrasonográficas de dos cuernos uterinos que se encuentran en la fase de diestro. Nótese su apariencia circular, pequeña y homogénea.

#### VII.5. Ovarios.

Los ovarios están situados en la región sublumbar y normalmente están ventrales a la cuarta y quinta vértebras lumbares, estando en contacto con la pared lumbar del abdomen. La distancia media desde el ovario hasta el orificio vulvar es de aproximadamente 50-55cm en una yegua de tamaño medio. El ovario derecho es más craneal que el ovario izquierdo, presentándose caudalmente a su riñón correspondiente y van a tener forma arriñonada, encontrándose en su borde cóncavo la fosa de ovulación que es la zona especializada por donde se lleva a cabo la ovulación (3,15). El tamaño normal del ovario es de entre 4-8 cm de largo, 3-6 cm de ancho y 3-5 cm de grosor (39). Durante la época anovulatoria los ovarios se encuentran pequeños, con folículos menores a 15 mm de diámetro (Figura VII.5.B,C,D) y ausencia de actividad lútea lo que es indicativo de que se encuentran con inactividad ovárica (37). Durante la época ovulatoria podemos observarlos con áreas anecoicas debido a la presencia de folículos.

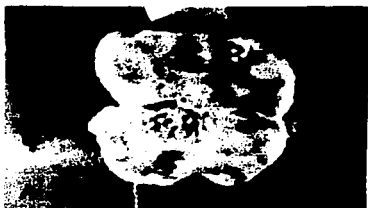

Figura VII. 5. A. Fotografía de un ovario diseccionado longitudinalmente, donde se encuentran pequeños folículos de 15-20 mm de diámetro. B. Imagen ultrasonográfica de un ovario en época anovulatoria con folículos pequeños, el cual puede corresponder al crecimiento folicular del ovario de la fotografía de la izquierda. (Fotografía cortesía del departamento de reproducción).



Figura VII. 5. C. D. Imágenes ultrasonográficas de dos ovarios que se encuentran en época anovulatoria, los cuales son pequeños y presentan múltiples folículos(F) de apariencia anecoica.

Al inicio del estro se observa el desarrollo folicular y la presencia de varios folículos de diferente tamaño, los cuales tienen una apariencia anecoica debido a que en su interior contienen líquido y están delimitados por una línea circular ecoica la cual corresponde a la pared folicular (11) (fig. VII. 5. E).

Figura VII.5.E. Imagen ultrasonográfica de un ovario con presencia de folículos de igual tamaño, los cuales están iniciando el crecimiento folicular.



Figura VII.5.F. Fotografía de un ovario donde se observa el crecimiento de un folículo a través de la fosa de ovulación.  
(Cortesía del Departamento de Reproducción).



Conforme avanza el estro se desarrolla un folículo dominante, hormonalmente activo inhibiendo el crecimiento de otros folículos. El folículo preovulatorio puede adquirir una forma piriforme debido a que se aproxima a la fosa de ovulación, sin embargo Ginther et al. menciona que este fenómeno se presenta en el 85% de las yeguas, y el 15% restante puede ovular con folículos redondos(11). Posteriormente a la ovulación se forma un cuerpo hemorrágico, formando una cavidad que es parcialmente ocupada por un coágulo de sangre, que es reemplazado gradualmente en los siguientes días por células luteas que se originan de la pared folicular hasta formar un cuerpo luteo maduro (37,39), esta estructura en la yegua es difícil de palpar, debido a que el ovario en la yegua presenta en su interior a la corteza y en su superficie



a la medula, debido a este los folículos protruyen de los ovarios y se palpan fácil y los cuerpos luteos quedan internamente(11,15).

#### **VII.6. Folículos.**

Los folículos en la yegua son visualizados rápidamente con el ultrasonido, ya que son grandes y con fluido en su interior, estos son de fácil acceso por vía transrectal brindando una gran ayuda diagnóstica. Los folículos como otras estructuras llenas de líquido se observan anecoicos (negros), y la mayoría de las veces van a ser circulares(39), pero se pueden encontrar formas irregulares, las cuales se atribuyen a la compresión de folículos adyacentes. Algunas de las paredes foliculares en aposición a otros folículos de tamaño similar son rectas y a veces son visibles en formas irregulares constituidas por dos o más folículos(11). Estas estructuras ováricas pueden ser diferenciadas de otros hallazgos anecoicos por su contorno definido y relativamente suave. En los ovarios se puede llegar a observar oleadas foliculares, con presencia de varios folículos de tamaños que van de 3-4 mm hasta un folículo de 60 mm de diámetro. Un folículo preovulatorio puede crecer de 35mm hasta 60mm de diámetro(9) dependiendo el tamaño de la yegua, pudiendo adquirir una forma piriforme debido a su orientación hacia la fosa de ovulación (11). Los cambios significativos en un folículo preovulatorio son aumento en el diámetro, cambio de forma desde esférica a no esférica e incremento en el espesor de la pared folicular cabe mencionar que los folículos preovulatorios dobles ovulan con un menor tamaño a diferencia de folículos preovulatorios únicos. (19,22,23) La ovulación ocurre en un lapso de minutos durante la cual se pierde hasta el 60 % fluido folicular tomando una forma irregular al ultrasonido.




Figura VII. 6.A. Fotografía de material de rastro de un ovario con un folículo de 35 mm de diámetro y dos de menor tamaño. B. Imagen ultrasonográfica donde se observa un folículo de 35 mm de diámetro el cual tiene una apariencia anecoica debido a que contiene líquido en su interior, y el cual puede corresponder a un folículo similar al de la fotografía A. (Fotografía cortesía del Dr. A. Porras.)




Figura VII.6.C. Imagen ultrasonográfica donde se observa del lado izquierdo a) folículos(F) pequeños de igual tamaño. Y de lado derecho b) un folículo (F) preovulatorio de 48 mm de diámetro.



Figura VII. 6. D. Fotografía de material de rastro en donde se observa un ovario con un folículo preovulatorio de 50 mm de diámetro. E. Imagen ultrasonográfica de un folículo preovulatorio de 49 mm de diámetro, el cual se observa piriforme y con apariencia anecoica. (Fotografía donada por el Departamento de reproducción)

Figura VII.6. F. Imagen ultrasonográfica de 2 folículos preovulatorios en el mismo ovario, los cuales miden 50 y 44 mm de diámetro, por lo que pueden llegar a ovular aumentando las posibilidades de una gestación gemelar.



Figura VII.6. G, H, I. Imágenes ultrasonográficas de diferentes folículos preovulatorios, nótese su forma piriforme debido a que se están aproximando a la fosa de ovulación.



### VII.7. Cuerpo hemorrágico.

El cuerpo hemorrágico se forma después de la ovulación en el lugar donde se encontraba el folículo, el cual va a estar constituido por un coagulo de sangre, en las primeras 24 hrs. se observa con el fondo anecoico y algunas estrías ecogénicas las cuales corresponden a la fibrina que se forma dentro del cuerpo hemorrágico, los bordes van hacer irregulares y conforme vaya transcurriendo el tiempo se va a ir luteinizando gradualmente por células luteas que se originan en la pared folicular, ocasionando que este empiece a tener paredes más regulares y esféricas (22,25).




Figura VII.7. A. Fotografía de un ovario disecionado por la mitad donde se observa un cuerpo hemorrágico de 24 horas postovulación. B. Imagen ultrasonográfica de un cuerpo hemorrágico de la misma edad, nótese que predomina la apariencia anecoica la cual corresponde al coagulo de sangre, y presenta trabeculas ecognicas las cuales son originadas por la fibrina. (Fotografía cortesía del Dr. A. Porras)



Figura VII. 7. C. Fotografía de un ovario con un cuerpo hemorrágico, el cual comienza a luteinizarse. D. Imagen ultrasonográfica de un cuerpo hemorrágico de 48 hrs. postovulación, donde se observa mayor cantidad de tejido luteo de apariencia ecogenica, la imagen corresponde a un cuerpo hemorrágico similar al de la fotografía C. (Fotografía cortesía del Departamento de Reproducción).




Figura VII. 7. E. Imagen ultrasonográfica donde se observa un cuerpo hemorrágico de 72 Hrs. Postovulación, nótese que presenta mayor tejido luteo de apariencia hiperecoica. F. Imagen ultrasonográfica de un cuerpo hemorrágico de 96 de horas postovulación, nótese que predomina el tejido luteo el cual tiene una apariencia hiperecoica.

### VII.8. CUERPO LUTEO

Al quinto día postovulación se considera un cuerpo luteo maduro ya que produce niveles mayores a 1 ng/ml de progesterona. Al examen ultrasonográfico se visualiza como una estructura con bordes redondeados e hiperecogenico (blanco brillante), el cual durante su desarrollo puede formar un área central ecogenica con luteinización periférica (fig. VII. 8. G) o puede permanecer luteinizado homogéneamente.( Fig. VII. 8. A, C, E, F) En el día 12 del diestro comienza la luteolisis en una yegua que no se encuentre gestante o este vacía, por lo que la apariencia hiperecoica se pierde y se empiezan a observar pequeños espacios anecoicos dentro del mismo cuerpo luteo, hasta convertirse en una estructura hiperecoica y pequeña, la cual corresponde a un cuerpo albicans sin ningún valor clínico(25,37).

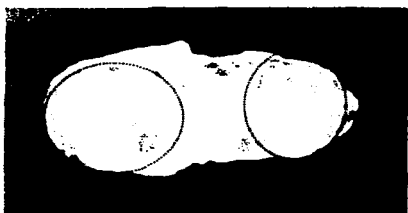
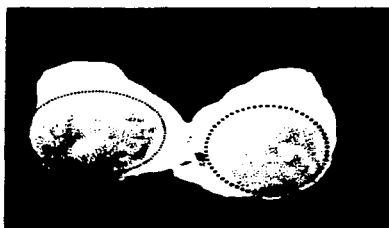


Figura VII. 8. A. Fotografía de un ovario diseccionado por la mitad donde se observa un cuerpo luteo maduro de color amarillo. B. Imagen ultrasonográfica de dos tomas de un mismo cuerpo luteo maduro, el cual presenta sus paredes bien definidas y es de apariencia hiperecoica.

(Fotografía cortesia del Departamento de Reproducción).




Figuras VII. 8. C. Fotografía de un ovario diseccionado por la mitad donde se observa un cuerpo luteo de 8 días postovulación. Imagen ultrasonográfica de un cuerpo luteo similar, de apariencia hiperecoica y con sus paredes bien definidas.

(Fotografía donada por Departamento de Reproducción).



Figuras VII.8.E. Imagen ultrasonográfica en la que se observa todo el ovario y dentro de el se visualiza un cuerpo luteo con apariencia hiperecoica y sus paredes bien definidas. F. Imagen ultrasonográfica donde se observa un cuerpo luteo en regresión, el cual empieza a perder su apariencia hiperecoica.

Figura VII. 8. G. Imagen de ultrasonido donde se observa un cuerpo luteo maduro de apariencia hiperecoica y en su interior se encuentra una laguna anecoica.( LA )



## **CAPITULO VIII**

### **Gestación.**

El diagnóstico de gestación por medio de la palpación rectal se realiza alrededor del día 25, encontrando asimetría de uno de los cuernos uterinos, debido a la presencia de la vesícula embrionaria. A la evaluación ultrasonográfica el diagnóstico de gestación es más temprano y se debe siempre realizarse en una forma metódica y sistematizada para dar un diagnóstico veraz(11). Se debe de recorrer lentamente el transductor sobre el útero con movimientos suaves hacia los lados y hacia el frente para abarcar todo el cuerpo y llegar a los cuernos uterinos para que de esta manera podamos encontrar la vesícula embrionaria (2,13,19) .

Para realizar el examen ultrasonográfico se utiliza un ultrasonido de tiempo real, con un transductor de arreglo lineal de 7.5 MHZ para detectar una gestación de 9-10 días de edad, observándose como una estructura redonda de tan solo 4 mm de diámetro y con los reflejos especulares en los polos ventral y dorsal. Sin embargo para realizar un diagnóstico de gestación rutinario se realiza con un transductor de 5 MHZ, a los 15 días postovulación, encontrando una vesícula embrionaria esférica que mide de 15 a 18mm de diámetro, la cual tiene una apariencia anecoica presentando igualmente reflejos especulares en sus polos ventral y dorsal(11).

#### **VIII.1. Etapa vitelina.**

Después de la fertilización, el cigoto desciende lentamente por el oviducto, para entrar al útero alrededor del día 6 de la gestación. Durante este periodo el cigoto ha sufrido el proceso de segmentación, caracterizado por divisiones celulares sucesivas sin que aumente el diámetro total de la masa embrionaria, la cual se mantiene confinada dentro de la zona pelucida. La primera división celular ocurre en las primeras 24 horas después de la fertilización, y las divisiones continúan a un



ritmo lento hasta llegar a formar una morula de 16-32 células entre los 3-5 días posteriores a la fertilización(11,21,32).

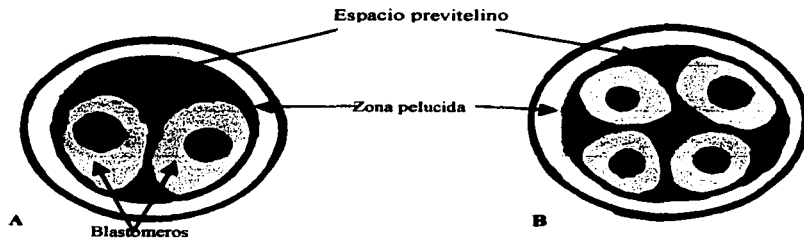


Figura VIII. I. A. Cigoto de 24 horas después de la fertilización, en donde ya ha sufrido la primera división celular.  
(Dibujos realizados por PMVZ. Guillermo González)

Figura VIII. I. B. Cigoto de 36 hrs. el cual ya sufrió su segunda división celular y continúa el proceso de segmentación.

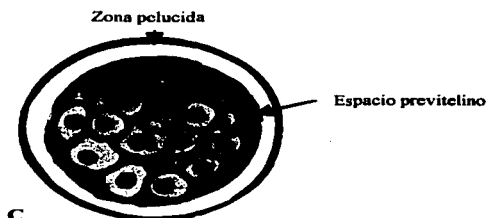


Figura VIII. I. C. Morula de 16 células, 5 días posteriores a la fertilización.

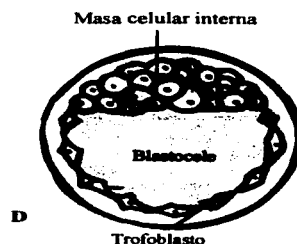
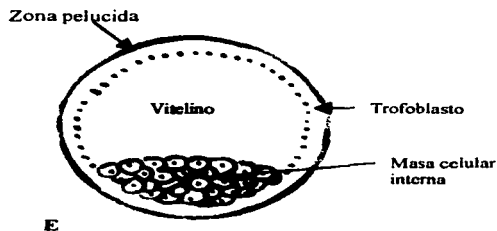


Figura VIII. I. D. Vesícula embrionaria de 9 días de edad el color amarillo representa al líquido vitelino y el acúmulo de células corresponde a la masa celular interna

La etapa vitelina abarca a partir de los 9-10 días de la gestación en donde la vesícula embrionaria mide de 3-4 mm de diámetro, para el día 11 va a medir 6 mm de diámetro y a partir de este momento va a


presentar un crecimiento acelerado llegando a medir a los 16 días de gestación 24 mm de diámetro, posteriormente a este día la vesícula embrionaria presenta un crecimiento lento por lo que a los 28 días de gestación alcanza un tamaño de 30 mm de diámetro, a partir del día 29 de gestación la vesícula inicia un crecimiento acelerado, llegando a medir 57 mm de diámetro al día 45 de gestación(11). En el inicio de la etapa vitelina la superficie interna del blastocelo es recubierta internamente por una capa de células de origen endodérmico, que van a formar al saco vitelino, con lo que el blastocisto forma una estructura bilaminar constituida internamente por el saco vitelino de origen endodérmico y externamente por el trofoblasto de origen ectodérmico. La vesícula embrionaria es esférica y en su interior contiene líquido por lo que se observa en la pantalla del ultrasonido anecoica(negra) y va a presentar tanto en el polo ventral como en el dorsal reflejos especulares. Estos reflejos son artefactos que se originan por la interacción del rayo de ultrasonido con una superficie suave. Los reflejos especulares son importantes durante la búsqueda de una vesícula embrionaria temprana, ya que nos ayuda a diferenciarlos de quistes uterinos (41).



Figuras VIII. 1. E. Dibujo de una vesícula embrionaria de 13 días de gestación, el amarillo corresponde al vitelino y la masa celular interna dará origen al disco embrionario. F. Vesícula embrionaria de 13 días de gestación, la cual mide 13 mm de diámetro y se observa circular de apariencia anecoica y con los reflejos especulares en sus polos dorsal y ventral.

TESIS CON  
FALLA DE ORIGEN

Figura VIII. I. G. En la imagen de la izquierda se encuentra una vesícula embrionaria de 14 días de edad, la cual mide 18 mm de diámetro, en donde se observan los reflejos especulares en sus polos. En la imagen de la derecha se visualiza un cuerpo luteo primario, de la gestación correspondiente.



Figuras VIII. H. Dibujo de una vesícula embrionaria de 16 días de gestación, el amarillo corresponde al vitelino y en la parte ventral se encuentra el disco embrionario de donde se formará el embrión. I. Imagen ultrasonográfica de una vesícula embrionaria de 16 días de gestación, en este momento ha cesado su movilidad y se ha fijado en un cuerno uterino cerca de la bifurcación. A esta edad la vesícula mide 24 mm de diámetro, es circular y de apariencia anecoica con sus reflejos especulares en los polos.

TESIS CON  
FALLA DE ORIGEN

## **VIII.2. Movilidad embrionaria.**

Desde el momento en que el embrión entra al útero hasta el día 15-16 de la gestación, la vesícula embrionaria se va a encontrar viajando por todo el útero. Llegando a recorrer el cuerpo uterino hasta 20 veces en un día, estos movimientos se llevan acabo para que se de el reconocimiento de la gestación, lo que va a originar que el patrón de secreción de la PGF2alfa (1), continúe en forma basal evitando la luteolisis del cuerpo luteo que en yeguas no gestantes se libera en forma pulsátil a partir del día 13-14 postovulación lisando al cuerpo luteo en el día 15-16. En la yegua gestante el cuerpo luteo sigue secretando progesterona y alrededor del día 30 de gestación sus niveles en suero empiezan a descender y vuelven a elevarse entre el día 38-40 de la gestación(11,21,41), esto es debido a la formación de cuerpos luteos accesorios, los cuales se originaron a partir de folículos que crecieron por estímulo de la FSH hipofisiaria mientras que la ovulación de estos va a estar dada por el aumento en los niveles de la eCG, esta hormona es secretada en el día 40 por las copas endometriales y tiene una acción luteotópica en la yegua. Alrededor del día 70 de la gestación la unidad feto-placentaria empieza a secretar metabolitos de la progesterona (progesterona que se metaboliza en placenta y llega a circulación interna) 20alfa-hidroxi-5alfa-pregnane-3ona, y el 5alfa-pregnane-3beta,20alfa-diol. Entre el día 120-150 de la gestación las copas endometriales van hacer destruidas en su totalidad por el sistema inmunológico de la yegua, lo que va a originar que no se secrete más eCG y se pierda el estímulo luteotrópico, por lo que los cuerpo luteos sufren una regresión, lo que origina una disminución en los niveles circulantes de progesterona a menos de 1ng/ml. A partir de lo cual la encargada de mantener la gestación hasta termino va hacer la unidad feto placentaria (11,41).



Figuras VIII. 2. A. Imagen ultrasonográfica de una gestación de 14 días de edad, nótese que la vesícula embrionaria es de apariencia anecoica con reflejos especulares en sus polos y se localiza en el cuerpo del útero. B. C. Imágenes ultrasonográficas de dos vesículas embrionarias localizadas en los cuernos uterinos de 14 y 15 días de edad gestacional respectivamente, estas son esféricas con apariencia anecoica y presentan reflejos especulares en sus polos.  
(Figura VIII.2. C: Cortesía de la Bióloga Consuelo López).

### VIII.3. Fijación.

La vesícula embrionaria termina su movilidad en el día 15-16 de la gestación, fijándose en un segmento cerca de la bifurcación uterina, aparentemente la fuerte curvatura o flexión de los cuernos uterinos representa un impedimento para la movilidad de la vesícula quedando atrapada en esta zona (9,19,33). El lumen de los cuernos uterino progresivamente va decreciendo durante la gestación temprana fenómeno que corresponde temporalmente con el incremento del tono uterino.(20) Poco tiempo después de que se fijo el embrión, se produce la orientación de la vesícula embrionaria con respecto a la unión del mesometrio con el útero, por lo que el polo donde se encuentra el embrión se orienta ventralmente y por esta razón cuando el embrión es detectado por ultrasonografía se encuentra localizado en la parte ventral de la vesícula embrionaria.(11,27,28,41).



Figuras VIII. 3. A. Representación esquemática de una gestación de 17-19 días de edad. B. Imagen ultrasonográfica de una vesícula embrionaria de 17 días de gestación, la cual mide 23 mm de diámetro y se observa de forma triangular debido a la hipertrofia de las paredes uterinas.



Figura VIII. 3. C. Imagen ultrasonográfica de una vesícula embrionaria de 18 días de gestación, la cual sigue presentando una forma triangular y su apariencia anecoica se debe al saco vitelino.

#### VIII. 4. Orientación.

Antes de la fijación, la vesícula embrionaria se encuentra viajando y rotando debido a esto el disco embrionario se puede encontrar en cualquier parte dentro de la vesícula. La orientación es la rotación de la vesícula embrionaria de tal forma que el embrión se sitúa en la parte ventral del saco vitelino, y esto ocurre entre la fijación y la aparición al ultrasonido de la forma irregular de la vesícula

embrionaria. La orientación cobra importancia en la transición del saco vitelino hacia el saco alantoideo y en la formación del cordón umbilical.

La interacción de varios factores dan como resultado que la porción mas gruesa de la pared del saco vitelino compuesta por tres capas de células (polo embrionario) rote a una posición ventral, mientras que la pared delgada compuesta por dos capas de células queda en la porción dorsal. Cuando la fijación y la orientación se han establecido , el incremento en el tono uterino previenen la separación de la vesícula embrionaria del lumen uterino, así como una línea de células del trofoblasto, que dan origen al cinturón corionico “copas endometriales” las cuales se incrustan en el endometrio y sujetan a la vesícula, esto previenen la rotación de la vesícula (11,41).

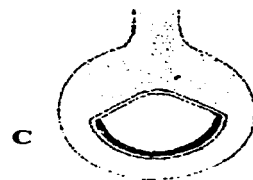
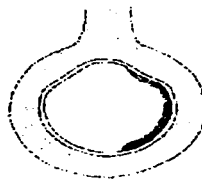
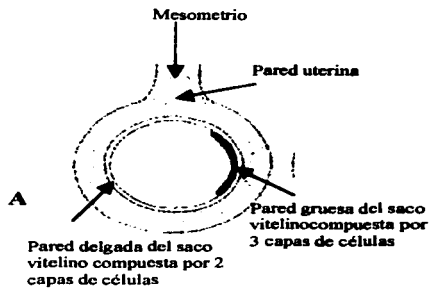


Figura VIII.4. A. Dibujo donde se observa a una vesícula embrionaria, la cual todavía no se ha fijado y por consiguiente no se ha orientado.

Figura VIII.4. B. Dibujo donde se observa una vesícula embrionaria que se ha fijado y empieza a orientarse debido al engrosamiento de la pared uterina y a las contracciones uterinas.

Figura VIII.4. C. Dibujo de una vesícula embrionaria que se ha fijado y orientado quedando el disco embrionario en la parte ventral.

TESIS CON  
FALLA DE ORIGEN

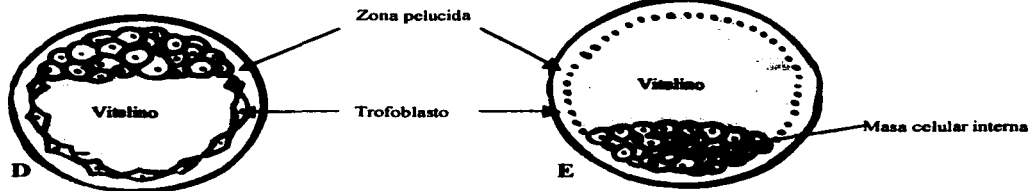


Figura VIII. 4. D. Dibujo donde se observa a una vesícula embrionaria de 9 días de edad, nótese que la masa celular interna se encuentra en el polo dorsal.

Figura VIII. 4. E. Dibujo donde se observa a una vesícula embrionaria de 13 días de edad gestacional, donde permanece moviéndose a través del útero.

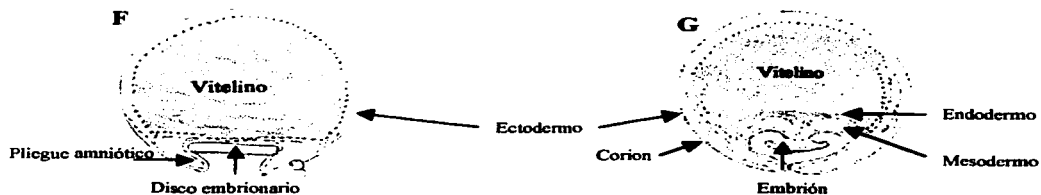


Figura VIII. 4. F. Dibujo de una vesícula embrionaria de 16 días de edad gestacional, en la cual se observa el disco embrionario. Recordando que toda vía no ocurre la fijación.

Figura VIII. 4. G. Dibujo de una vesícula de 17 - 19 días de edad, ya fijada y orientada.

TESIS CON  
FALLA DE ORIGEN



### **VIII.5. Diagnóstico de gestaciones gemelares.**

Las gestaciones gemelares en la yegua representan un problema, debido a la falta de capacidad uterina para mantener dos fetos y poderlos alimentar adecuadamente, por lo que uno de ellos muere por falta de capacidad uterina para alimentar y oxigenar a los dos fetos. (11) En el 65% de las gestaciones gemelares terminan en aborto o en el nacimiento de 2 potrillos muertos, el 21% de las veces resultan en un potrillo muerto y uno vivo, y solamente el 14% de los casos nacen dos potrillos vivos, presentando bajo peso corporal y una talla más pequeña con respecto a potros de su misma edad. Las gestaciones gemelares casi siempre se dan en yeguas viejas por una ovulación doble asincrónica (Fig. IX. 2.A) y en el menor de los casos es debido a la división de la vesícula embrionaria durante la segmentación. (9)

Las ovulaciones múltiples son más frecuentes en yeguas Pura Sangre (19%), que en caballos cuarto de milla (9%) y Appaloosa (8%), Frecuentemente estas pasan desapercibidas, debido a que en el mismo ovario se les detecta como una sola ovulación presentándose la segunda dentro de las siguientes 24 horas por lo que no son detectadas.(11)

El diagnóstico ultrasonográfico se debe de realizar en aquellas yeguas con historia de gemelos antes de que ocurra la fijación ya que las vesículas embrionarias se pueden localizar juntas o separadas, en el cuerpo del útero o en los cuernos uterinos debido a que se encuentran viajando para llevar acabo el reconocimiento materno de la gestación.(Fig. 2. B) Si durante el examen de ultrasonido se observa una vesícula embrionaria en cada cuerno uterino o las dos vesículas en un mismo cuerno uterino pero separadas, se puede realizar la eliminación manual de una de las vesículas(11,12,35). En el día 17 las vesículas embrionarias ya se encuentran fijadas y en el 70 % de los casos será esta unicornual (Fig. 2. C,D,E) y el restante 30 % será bicornual. (9) En el caso de vesículas fijadas en un solo cuerno se debe a ovulaciones asincrónicas, lo que representa que una de las vesículas tenga una mayor edad, dejando a la vesícula más pequeña atrapada entre la primer vesícula fijada y la porción caudal del cuerno

correspondiente. En el caso de que las vesículas embrionarias sean detectadas después de la fijación, y esta haya sido unicornual se deja seguir la gestación hasta del día 35, ya que se ha observado que una de las vesículas es reabsorbida espontáneamente en el 85 % de los casos(10,21,40) lo anterior es originado por que una de las vesículas se oriento mal y no esta recibiendo un aporte adecuado de nutrientes(Fig. VIII.5.C). Si la gestación gemelar se mantiene después del día 35 se puede provocar la lisis del cuerpo luteo y por lo tanto se provoca la perdida de la gestación esperando que la yegua vuelva a entrar en calor para servirla de nuevo. Esto se debe de realizar antes de que se formen las copas endometriales, lo cual ocurre en el día 38 de la gestación. Si la gestación se pierde después de esta fecha la yegua va a tardar más tiempo en entrar en calor debido a la secreción hormonal y la presencia del cuerpo luteo maduro.(4).

En caso de una gestación gemelar muy avanzada se puede utilizar el método de punción fetal intrabdominal para inducir la muerte de un feto. Esta técnica es transabdominal guiada mediante ultrasonografía, y para provocar la muerte fetal se utiliza una inyección intracardiaca de cloruro de potasio (KCl), una de las desventajas de este método es que la inyección de KCl debe de ser precisa en el espacio vascular fetal para provocar el paro cardiaco (4). Otra técnica es el uso de la penicilina G procainica para inducir la muerte por inyección intrafetal, este método no requiere la aplicación precisa de la penicilina G procainica en el torrente vascular fetal, debido a que el antibiótico puede colocarse dentro del tórax o el abdomen fetal para inducir la muerte fetal (7).

Figura. VIII. 5. A. Imagen ultrasonográfica donde observamos dos folículos en el mismo ovario, los cuales pueden llegar a ovular asincrónicamente dando paso a una gestación gemelar.



Figura VIII. 5. B. Imagen de ultrasonido de una gestación gemelar de 12 días de edad, en donde se observa en cada cuerno uterino una vesícula embrionaria de apariencia anecoica y con sus reflejos especulares.  
(Cortesía de la Bióloga Consuelo López).

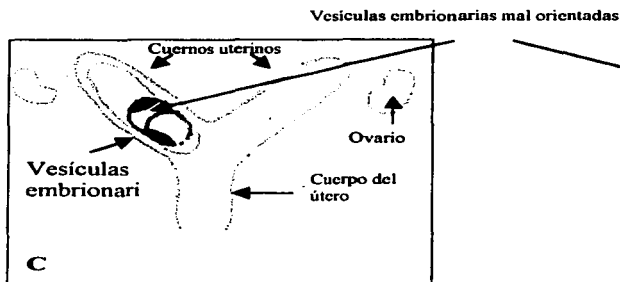



Figura VIII. 5. C. Dibujo de una gestación gemelar de 17 días de edad, donde se observa una fijación unicornual de las vesículas embrionarias, donde una de ellas se encuentra mal orientada.



Figura VIII. 5. D. Imagen de ultrasonido de una gestación gemelar de 17 días de edad, nótese que las vesículas embrionarias ya se encuentran fijadas en un cuerno uterino y son de apariencia anecoica.

Figura VIII. 5. E. Imagen ultrasonográfica de una gestación gemelar de 33 días de edad., en donde se observa de apariencia ecogenica a los embriones.



### VIII.6. Aparición del embrión.

El embrión puede ser detectado por medio del ultrasonido en el día 21, y es observado como un pequeño punto hiperecoico en la parte ventral de la vesícula embrionaria. Aproximadamente al mismo tiempo se desarrolla el saco alantoideo y a partir de este momento el embrión empezará su ascenso conforme el alantoides vaya creciendo y con base en estos cambios podemos determinar la edad aproximada de la gestación con bastante exactitud hasta los 60 días (Fig. IX. 5. A, B.) (11)

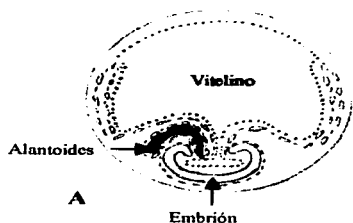


Figura VIII. 6. A. Dibujo de una gestación de 21 días, en la cual se puede observar el saco vitelino, el alantoides y el embrión en la parte ventral de la vesícula.. B. Imagen ultrasonográfica de una vesícula de la misma edad del dibujo. A. Nótese al embrión en la parte ventral de la vesícula de apariencia hiperecoica y el saco vitelino ocupando todo el espacio embrionario.




Figura VIII. 6. C. Imagen de ultrasonido de una gestación de 21 días de edad, la cual tiene una forma triangular con apariencia anecoica y en el polo ventral de la vesícula se observa al embrión de apariencia hiperecoica.

(Cortesía de la Bióloga Consuelo López)

### **VIII. 7. Crecimiento del alantoides y ascenso del embrión.**

El saco alantoideo se va a originar a partir de una evaginación de la vejiga, la cual al crecer sale del cuerpo del embrión para formar el saco alantoideo el cual va a emerger por la parte ventral del embrión y se va a dirigir hacia el exocelo que es la cavidad que se encuentra entre la pared externa de la vesícula compuesta por el trofoblasto y el mesodermo (somatopleura) y por la pared interna de la vesícula que esta compuesta por el mesodermo y endodermo (specnopleura). Conforme el alantoides va creciendo se observa una línea ecogenica la cual corresponde a la parte ventral del saco vitelino y a la pared dorsal del saco alantoideo. El alantoides eventualmente se fusiona con el amnios para formar la membrana amnioalantoidea, que protege al embrión de los desechos urinarios. Posteriormente, el alantoides se fusiona con el corión (somatopleura) para formar la placenta corioalantoidea, que esta compuesta por el ectodermo, mesodermo y endodermo(11,21,41)

El ascenso del embrión va a estar determinado por el crecimiento del saco alantoideo y la disminución del saco vitelino, lo que va a originar que el embrión sea desplazado hacia la parte dorsal de la vesícula embrionaria. (9,33). En el día 25 el saco alantoideo se observa más grande y el embrión ya ha sido desplazado más hacia la parte dorsal de la vesícula, en este momento ya es posible observar latido cardiaco. En el día 30 el alantoides ya ocupa la mitad de la vesícula embrionaria y al centro de la misma se observa el embrión así como una línea ecogénica que corresponde a la parte ventral y dorsal de los sacos vitelino y alantoideo respectivamente. En el día 35 de la gestación se observa al embrión que esta hasta las tres cuartas partes de la vesícula, debido a que el alantoides sigue creciendo mientras que el saco vitelino continúa decreciendo(11,27,28).

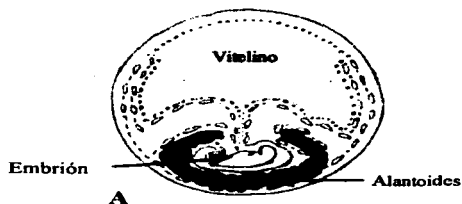


Figura VIII. 7. A. Dibujo de una gestación de 24 días de edad, en la cual se observa el embrión que esta siendo desplazado hacia la parte dorsal por el alantoides. B. Imagen de ultrasonido de una gestación de 23 días de edad en donde se observa el embrión con apariencia hiperecoica y por debajo de este se encuentra emergiendo el alantoides.


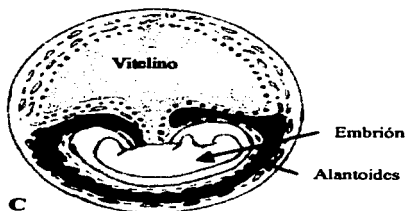


Figura VIII. 7. C. Dibujo de una vesícula embrionaria de 28 días de edad, donde se observa con mayor tamaño el alantoides, el cual esta desplazando al embrión hacia el polo dorsal de vesícula mientras que el vitelino continúa decreciendo. D. Imagen ultrasonográfica de una vesícula embrionaria de la misma edad gestacional, donde se observa al embrión con apariencia hiperecoica, así como una línea de la misma apariencia la cual corresponde a la contra posición de los sacos vitelino y alantoides.

Figura VIII. 7. E. Gestación de 29 días de edad, en la parte dorsal de la vesícula se observa al saco vitelino, y en la parte ventral se localiza el saco alantoides con apariencia anecoica.


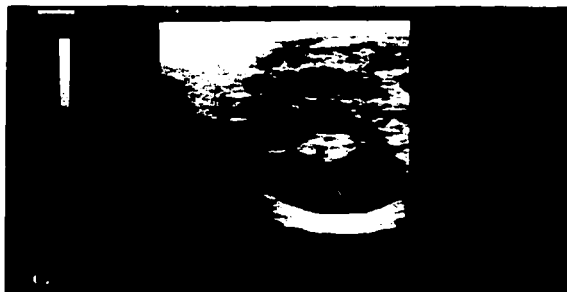



Figura VIII. 7. F. Imagen ultrasonográfica donde se observa del lado izquierdo una gestación de 30 días, en la cual el embrión (E) se observa a la mitad de la vesícula, en la parte dorsal se encuentra el vitelino (SV) y en la parte ventral el alantoides (SA). De lado derecho se encuentra el cuerpo lúteo primario correspondiente a la gestación.



Figura VIII. 7. G. Gestación de 32 días. Nótese que el vitelino (SV) cada vez es de menor tamaño, mientras el alantoides (SA) va creciendo desplazando al embrión (E) en la parte superior.





Remanente  
del  
Vitelino  
  
Embrión  
  
Alantoides

Figura VIII. 7. H Dibujo de una gestación de 39 días de edad I. Imagen ultrasonográfica de una gestación de 39 días de edad en donde se observa el embrión con apariencia ecogénica que está próximo a llegar a la parte dorsal de la vesícula embrionaria.

### VIII. 8. Descenso del feto.

En el día 40 de gestación el alantoides se une al corion formándola membrana corioalantoidea, para este momento el alantoides ya ocupa toda la vesícula embrionaria y el saco vitelino únicamente queda como un remanente. El feto se observa en la parte dorsal de la vesícula unido al cordón umbilical el cual ya se puede observar. El día 40 se ha designado como el momento aproximado de transición de la etapa de embrión a la etapa fetal, debido a que en este momento se ha terminado la organogénesis. El feto se encuentra adherido a la parte dorsal de la vesícula por medio del cordón umbilical, donde la raíz del cordón se encuentra rodeado por las copas endometriales que han colonizado la pared dorsal del endometrio. Conforme el cordón umbilical comienza a crecer, el feto desciende hacia el polo ventral. aproximadamente en el día 45, el descenso del producto llega hasta la mitad de la vesícula embrionaria, pero para el día 50, el feto ha descendido hasta el polo ventral del saco corioalantoideo(11,41).

TESIS CON  
FALLA DE ORIGEN



Figura VIII. 8. A. Imagen ultrasonográfica de 43 días de edad gestacional, se aprecia el cordón umbilical, (CU) el feto (F), el corioalantoides (C A) y el remanente del vitelino (RV).



Figura VIII. 8. B. Imagen ultrasonográfica de una gestación de 45 días de edad, en la cual se observa el feto unido al cordón umbilical.

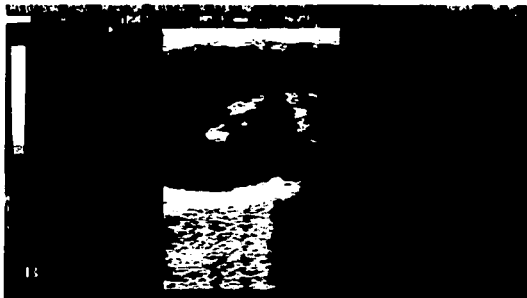

Figura VIII. 8. C. Imagen ultrasonográfica de una gestación de 49 días de edad donde observamos al feto (F), cordón umbilical (CU), alantoides (A) y el remanente del vitelino (RV).



### **VIII. 9. Sexado.**

El diagnóstico de sexado fetal temprano se basa en la identificación y ubicación del tubérculo genital, el cual es la estructura embrionaria que dará origen al clitoris en la hembra y al pene en el macho. Durante la diferenciación, la distancia anogenital aumenta mucho en el macho pero no en la hembra. El tubérculo genital, modifica su posición inicial entre los miembros posteriores para ubicarse cerca del cordón umbilical en el macho y permanece cerca de la cola en la hembra (7,21,29).

Este diagnóstico se puede realizar por dos métodos ultrasonográficos, el primero es un diagnóstico temprano y se realiza por vía transrectal entre los días 59-68, en el cual se utiliza un transductor lineal de 5 MHz. En el segundo se realiza a la mitad de la gestación y se utilizan transductores de arreglo lineal de 3.5 y 5 MHz. (11,24,27).

Para realizar el diagnóstico de sexado fetal temprano se deben de realizar tres vistas secuenciales del feto.

a) **Imagen de un corte transversal:** se coloca el transductor sobre el feto y el examen debe de comenzar en la cabeza o el corazón latiendo, posteriormente se avanza en dirección caudal con el transductor hasta llegar al cordón umbilical donde se observa una estructura bilobulada de apariencia hiperecoica, el cual es el tubérculo genital masculino. En la hembra el examen del feto se continúa hasta los miembros posteriores y por debajo de la cola se encuentra una estructura bilobulada de apariencia hiperecoica(Fig. IX. 7. A)(24)

b) **Imágenes frontales:** en estas imágenes los miembros posteriores, el cordón umbilical, la cola y el tubérculo genital se observaran en un corte transversal. La estructura hiperecoica bilobulada que se encuentra cerca del cordón umbilical dará origen al pene y si se encuentra por debajo de la cola dara origen a los labios vulvares. (24)

TESIS CON  
FALLA DE ORIGEN

b) **Imagen sagital:** se puede observa al feto y sus estructuras las cuales son fácilmente identificables, siguiendo el mismo procedimiento que en la técnica pasada, solamente que la imagen que se observa es de un corte longitudinal.

**Diagnostico de sexado fetal a la mitad de la gestación;** Este se realiza con la ayuda de un transductor de 5 MHZ y uno de 3.5 MHZ, se utiliza a partir de los 160 días de gestación para tener una mayor penetración. Para realizar un diagnóstico adecuado se utilizan cortes transversales, en el caso del macho se observa caudal a la inserción abdominal del cordón umbilical, el prepucio o el pene, los cuales tienen una forma redondeada con focos lineales paralelos ecogénicos hasta el día 140 aproximadamente y luego los observamos triangulares. En la hembra el diagnostico se basa en la presencia de de pezones y glándula mamaria que se observan frecuentemente entre los días 118-227 de gestación, así como por la presencia del eco circular dentro del ovario fetal que permite realizar el diagnóstico de sexado femenino entre el día 100 y 133 de gestación(24).



Figura VIII. 9. A. Imagen ultrasonográfica de un feto macho de 63 días de gestación, la flecha indica la ubicación del tubérculo genital (TG) el cual se localiza cerca del cordón umbilical.

(Imagen ultrasonográfica tomada de gender determination in equine fetuses between days 50 and 90 of pregnancy).

TESIS CON  
FALLA DE ORIGEN

## CAPITULO IX

### Alteraciones uterinas

#### IX.1. Quistes Endometriales

Los quistes endometriales se originan a partir de dilataciones glándulares del endometrio mayores a 10 mm de diámetro ( debido a una fibrosis periglandular dando origen a quistes pequeños). Otra causa de formación de quistes son las lagunas linfáticas las cuales son el resultado de la obstrucción en la circulación linfática del endometrio, dando origen a los quistes linfáticos. Para poder diferenciarlos se debe de realizar un examen histológico(4, 11,17, 18).

A la evaluación ultrasonográfica los quistes uterinos van a tener una apariencia anecoica (negra) y una forma de irregular a esférica presentando reflejos especulares algunas veces, por lo que en ocasiones pueden llegar a confundirse con vesículas embrionarias tempranas de 10-16 días de gestación (Fig. X.1.A, B). Con la diferencia de que la gestación continua con un patrón de crecimiento y los quistes permanecen del mismo tamaño. O bien se observa dentro del quiste estructuras ecogenicas, lo cual también nos ayuda a diferenciarlos de gestaciones tempranas. Los quistes endometriales pueden ser únicos o múltiples (Fig. X.1.C ) y los podemos encontrar tanto en el cuerpo como en los cuernos uterinos. (Fig. X.1.D) (17,18).



Figura IX. 1. A. En la imagen de la izquierda se observa una vesícula embrionaria de 14 días. Mientras que del lado derecho se observa un quiste endometrial de forma irregular, el cual presenta una estructura ecogenica que lo atraviesa de lado a lado.

Figura IX.1.B. Imagen ultrasonográfica de un quiste endometrial, localizado en el cuerno uterino, presentando cierta similitud con una vesícula embrionaria.



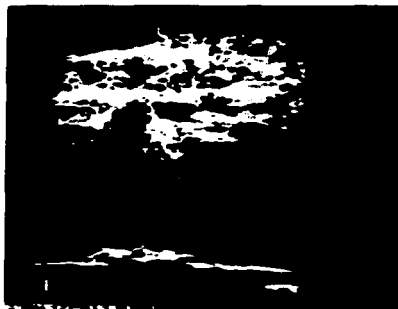
Figura IX. 1. C. Imagen ultrasonográfica de quistes endometriales múltiples (QU) que están localizados en uno de los cuernos uterinos (Cu U). Los quistes se observan anecoicos, con formas irregulares y algunos presentan reflejos especulares.



Figura IX. 1. D. Imagen de quistes endometriales en el cuerpo del útero, de apariencia anecoica.



Figura IX.1. E. Imagen ultrasonográfica de un quiste endometrial de 5 mm de diámetro con apariencia anecoica, el cual se localiza en uno de los cuernos uterinos y mide 5 mm de diámetro.



TESIS CON  
FALLA DE ORIGEN


## IX.2. Tumor de las células de la granulosa

Esta neoplasia es la más común en las yeguas y el mayor porcentaje de estos tumores son benignos. Es activo hormonalmente originando que el ovario contralateral sea inactivo y de un tamaño muy pequeño, esta regresión en su actividad se cree que es el resultado de una inhibición de la secreción de FSH de la pituitaria por la hormona inhibina que es la secretada por el tumor en grandes cantidades.(17) Esta neoplasia se ha identificado en yeguas de todas las razas y edades. Las yeguas con tumores de células de la granulosa pueden presentar diferentes conductas dependiendo de la hormona secretada: conducta de semental, estro persistente o intermitente (ninfomanía) o anestro prolongado.

A la palpación rectal y al examen ultrasonográfico el ovario afectado esta agrandado y multiquístico, lo que le da una apariencia de un panal de abejas (Fig. IX. 2. A, B)

El ovario contralateral es pequeño e inactivo, El diagnóstico de un tumor de las células de la granulosa esta basado en los signos clínicos, palpación rectal, ultrasonografía y determinación de concentraciones séricas hormonales.

El tratamiento del tumor de las célula de la granulosa es extraer quirúrgicamente el ovario. El ovario contralateral regresara a la actividad folicular con ovulación en un rango de 6 a 8 meses después (17).



Figuras IX. 2. A. Fotografía e imagen ultrasonográfica de un ovario con tumor de las células de la granulosa. B. Nótese su apariencia poliquística que le da la apariencia de un panal de abejas.

### IX. 3. Infecciones uterinas

TESIS CON  
FALLA DE ORIGEN

La infección uterina crónica es una causa de infertilidad en la yegua, la endometritis es una de las principales causas de acumulación de líquido en el útero, este órgano está bien protegido de la contaminación microbiana por la vulva, la vagina y el cervix. Estos componentes del aparato reproductor actúan como barreras físicas para los contaminantes externos. Si cualquiera de estas tres barreras estuvieran comprometidas se predispone a la yegua a una infección. Las yeguas al momento del servicio se aumenta el riesgo de infección, ya que el semen se deposita directamente dentro del útero durante la monta natural o inseminación artificial(18).

La endometritis equina se ha clasificado en cuatro grupos que son;

**Endometritis causada por enfermedades transmitidas sexualmente;** como la endometritis contagiosa equina que es transmitida por *Taylorella equigenitalis*.

**a) Endometritis infecciosa crónica;** esta es común en yeguas pluríparas de más de 14 años de edad en las cuales sus mecanismos de defensas y sus barreras físicas externas están afectadas, así como su

mecanismo físico de limpieza uterina a través del cervix, por lo que el útero es fácilmente contaminado por bacterias.

**b) Endometritis persistente inducida por el servicio;** la endometritis después del servicio es un evento fisiológico normal en todas las yeguas, pero si la inflamación persiste dentro del útero no permite el establecimiento de la gestación. Esto quiere decir que todas las yeguas sufren de un proceso inflamatorio agudo normal después de la deposición del semen, o cualquier otro producto relacionado con el servicio o la inseminación artificial, produciendo productos de desecho que son eliminados a través del cervix por medio de la contractibilidad uterina en las primeras 24 hrs. postservicio. La inflamación producida por el servicio esta asociada casi siempre a la acumulación de líquido en el útero, y este líquido esta a su vez asociado a una significativa reducción en el índice de gestación y a un aumento en la perdida embrionaria temprana.

**c) Endometritis degenerativa;** es una condición degenerativa crónica e irreversible la cual produce cantidades significativas de fibrosis periglandular y que esta asociada muchas veces a la endometritis persistente.

El diagnóstico de endometritis se basa en la historia clínica, evaluación externa de la anatomía y conformación perineal, así como que el cervix relaje en el estro y cierre bien durante el diestro. Al examen ultrasonográfico se debe de notar la presencia de liquido pre y postservicio, observandose anecoico en el fondo con particulas ecogenicas que flotan dentro de este, lo cual nos indica la presencia de material purulento(18).






Figura IX. 3. A, B. Imagen ultrasonográficas de líquido intrauterino con apariencia anecoica.



Figura IX. 3. C. Imagen de un cuerno uterino el cual presenta partículas de apariencia hiperecoica, que puede corresponder a material purulento.

TESIS CON  
FALLA DE ORIGEN

**Bibliografía.**

1. Allen WR, Fetomaternal interactions and influences during equine pregnancy. *Reproduction*. 2001;121: 513-527.
2. Allen, W.E., and Goddard, P.J.: Serial investigations of early pregnancy in pony mares using real time ultrasound scanning. *Equine Vet. J.* 1984; 16:509-514.
3. Arthur GH, Noakes DE, and Pearson H. *Reproducción y obstetricia veterinaria*. Madrid, España: McGraw-Hill Interamericana, 1991.
4. Ball BA. Manejo de la Gestación de mellizos en la yegua después de la formación de las copas endometriales. *Internationa Vetreinary Information Service*, ([www.ivis.org](http://www.ivis.org))2001.
5. Blanchard TL, Varner d, Schumacher J. *Manual of Equine Reproduction*. Mosby, USA 1998.
6. Chevalier, F.E., and Palmer, E.: Ultrasonoic echography in the mare. *J.Reprod. Fertil. Suppl.* 1982; 32:423-430.
7. Curran s. Ginther OJ. Ultrasonic fetal gender diagnoses during months 5 to 11 mares. *Theriogenology*. 1993; 40:1127-1135.
8. Desessards FDC, Lopez JA, et al.: Early pregnancy diagnosis in the mare using ultrasound. *Braz. J. Vet. Anim. Sci.* 1994;31:3, 282-287.
9. Dorraine W, Management of twin pregnancy in mares. *Compendium on continuing education for the practicing veteinarian*. 1996;18:7, 808-811.
10. Fritsch R, Gerwing M, *Ecografía de Perros y Gatos*. 1ª ed. Zaragoza, España: Acribia. 1996.
11. Ginther OJ, *Ultrasonic Imaging and Reproductive Events in the Mare*. 3rd.ed. Wisconsin: Equiservice Cross Plains, 1986.
12. Ginther OJ, and Griffin PG. Natural out come and ultrasonic identification of equine fetal twins. *Therigenology*. 1994;41:1193-1194.
13. Ginther OJ, and Griffin PG, Equine fetal kinetics: Presentation and location. *Theriogenology* 1993;40: 1-11.

14. Goddard PJ. *Ecografía Veterinaria*. 1ª. ed. Zaragoza, España: Acribia, S.A. 2000.
15. Hafez ESE. *Reproducción e Inseminación Artificial en Animales*. 6a.ed. Maryland, USA: Interamericana McGraw-Hill,1996.
16. Han MC, Hurd DC, *Practical Guide to Diagnostic Imaging: Radiography and Ultrasonography*. USA: American Veterinary Publication,Inc,1994.
17. McCue PM. Review of Ovarian Abnormalities in the Mare. *AAEP Proceedings*. 1998;44:125-133.
18. McKinnon, A.O, et al.: Diagnostic ultrasonography of uterine pathology in the mare. *Proc. Am. Assoc. Equine Pract.*, 1987; 605-622.
19. Mckinnon OA, Rantanen NW. *Equine diagnostic ultrasonography*, 1st.ed.Baltimore,Maryland: Williams&Wilkins,1998.
20. McKinnon, A.O., Squires, E.L., Pickett, B.W.: *Equine reproductive ultrasonography*. Colorado State university Animal Reproduction Bulletin No. 04. Fort Collins, 1988
21. McKinnon OA, Voss JL. *Equine Reproduction*. Philadelphia: Lea & Febiger, 1993.
22. MEA, Abou-El-Roos and HM, El-Maghraby.: Assesment of the reproductive performance in mares using diagnostic ultrasound. *Assiut Vet. Meds. J.*2000;42:84.
23. M D.: *Equine Reproduction Physiology, Breeding and stud Mannagement*. London, Cabi Publishing.1999.
24. Merkt H., Andrade JC. et. al. Gender determination in equine fetuses between days 50 and 90 of pregnancy. *J. Of Equine Veterinary Science*. 1999; 19 (2) 90-94.
25. Newcombe JR. Ovulation and formation of the corpus luteum in the mare. *J. of Equine Vet Sci*. 1996; 16 (2) 48-52.
26. Pycock JF.*Equine Reproduction and Stud Medicine*. Iowa,USA:Manson Publishing LTD.1997.
27. Reef BV, *Equine Diagnostic Ultrasonography*. Philadelphia, Pensylvania: W.B.Saunders Company, 1998.

28. Reimer MJ. Atlas of Equine Ultrasonography. Unites State of America: Mosby-Year Book,Inc,1998.
29. Renaudin CD. Ultrasonographic Determination of Equine Fetal Gender. Internationa Veterinary Información Service (www.ivis.org) 2000.
30. Robinson NE, Current Therapy in Equine Medicine. 3rd.ed. Philadelphia, Pennsylvania: W.B. Saunders Company,1992.
31. Roca MJ, Ecografía Clínica del Abdomen. 2ed. Cadiz, España: Jims, 1989.
32. Senger PI, Pathways to Pregnancy and Parturition. 1<sup>st</sup>. revised Edition. USA: The Mack Printing Group-Science Press, Ephiata, PA. 1999.
33. Shideler RK, Rectal palpation, in Mckinnon OA, and Voss JZ, (eds) Equine Reproduction. Philadelphia: Lea and Febiger. 1993.
34. Simpson DJ, et al.: Use of ultrasound echography for early diagnosis of single and twin pregnancy in the mare. J. Reprod. Fertil. Suppl. 1982; 32: 431-439.
35. Squires ED. Problems with Twinning. Journal of Equine Veterinary Science. 1994;14: 5.
36. Taylor FGR, & Hillyer MH, Diagnostic Techniques in Equine Medicine. London:W.B. Saunders Company LTD,1997.
37. Threlfall WR Anatomy of the mares reproductive tract. Equine Practice Column. 1995;17:2, 14-16.
38. Torberck RL, and Rantanen NW.: Early pregnancy detection in the mare with ultrasonography. J.Equine vet. Sci. 1982;2:204-207.
39. Van CS.: Clínicas de Norte América. Reproducción práctica equina. Buenos Aires, Inter. Médica.1993.
40. Villahoz MD, Luliano MF, and Squires, E.L.: The use of real-time ultrasound for pregnancy detection in embryo transfer mares. Theriogenology. 1983;19:149.
41. Zarco L, Boeta M.: reproducción equina. México, D.F., Universidad Nacional Autónoma de México, Facultad de Medicina Veterinaria y Zootecnia.2000.

**Índice de figuras:**

- 1.- Figura II. 1. A. Fotografía de un equipo de ultrasonido de tiempo real, Sonovet 600.
- 2.- Figura II. 1. B. Fotografía de una imagen ultrasonográfica obtenida con un transductor sectorial.
- 3.- Figura V. 1. A. Fotografía de transductores de arreglo sectorial.
- 4.- Figura V. 1. B. Imagen ultrasonográfica obtenida con un transductor sectorial.
- 5.- Figura V. 1. C. Fotografía de transductores lineales de superficie convexa.
- 6.- Figura V. 1. D. Imagen ultrasonográfica obtenida con un transductor lineal con superficie convexa.
- 7.- Figura V. 1. E. Fotografía de transductores de arreglo lineal externo.
- 8.- Figura V. 1. F. Imagen ultrasonográfica obtenida con un transductor de arreglo lineal externo.
- 9.- Figura V. 1. G. Fotografía de transductores de arreglo lineal transrectales.
- 10.- Figura V. 1. H. Imagen ultrasonográfica obtenida con un transductor de arreglo lineal transrectal.
- 11.- Figura VII. A. Fotografía de cómo se debe de introducir el transductor dentro del recto de la yegua
- 12.- Figura VII. B. Dibujo donde se observa con flecha la manera de recorrer el útero con el transductor.
- 13.- Figura VII. 1. A. Imagen ultrasonográfica de la vejiga.
- 14.- Figura VII. 1. B. Imagen ultrasonográfica del útero.
- 15.- Figura VII. 2. A. Imagen ultrasonográfica donde se observa el cuerpo del útero, vejiga y cervix.
- 16.- Figura VII. 3. A. Dibujo del útero de la yegua donde se observa la posición del transductor y las imágenes que se originan.
- 17.- Figura VII. 3. B. Imagen ultrasonográfica donde se observa al útero y cuernos uterinos.
- 18.- Figura VII. 3. C. Imagen ultrasonográfica del cuerpo del útero.
- 19.- Figura VII. 4. A. Dibujo donde se observa el corte transversal que el transductor la hace a los cuernos uterinos.
- 20.- Figura VII.4. B. Imagen ultrasonográfica de un cuerno uterino durante la época anovulatoria.
- 21.- Figura VII. 4. C. Imagen ultrasonográfica de cuernos uterinos con edema grado 1.
- 22.- Figura VII. 4. D. Imagen ultrasonográfica de cuernos uterinos con edema grado 1.
- 23.- Figura VII. 4. E. Imagen ultrasonográfica de cuernos uterinos con edema grado 2.
- 24.- Figura VII. 4. F. Imagen ultrasonográfica de cuernos uterinos con edema grado 2.
- 25.- Figura VII. 4. G. Imagen ultrasonográfica de cuernos uterinos con edema grado 3.
- 26.- Figura VII. 4. H. Imagen ultrasonográfica de cuernos uterinos con edema grado 3.
- 27.- Figura VII. 4. I. Imagen ultrasonográfica de cuernos uterinos en diestro.
- 28.- Figura VII. 4. J. Imagen ultrasonográfica de cuernos uterinos en diestro.
- 29.- Figura VII. 5. A. Fotografía de un ovario diseccionado por la mitad.
- 30.- Figura VII. 5. B. Imagen ultrasonográfica de un ovario que se encuentra en época anovulatoria.
- 31.- Figura VII. 5. C. Imagen ultrasonográfica de ovario en época anovulatoria.
- 32.- Figura VII. 5. D. Imagen ultrasonográfica de ovario en época anovulatoria.
- 33.- Figura VII. 5. E. Imagen ultrasonográfica de un ovario con folículos de igual tamaño.
- 34.- Figura VII. 5. F. Fotografía de un ovario con un folículo preovulatorio.
- 35.- Figura VII. 6. A. Fotografía de un ovario con un folículo de 35 mm de diámetro.
- 36.- Figura VII. 6. B. Imagen ultrasonográfica de un folículo de 35mm de diámetro.
- 37.- Figura VII. 6. C. Imagen ultrasonográfica de ovarios uno con folículos pequeños y otro con un folículo preovulatorio.
- 38.- Figura VII. 6. D. Fotografía de un ovario con un folículo preovulatorio de 50 mm de diámetro.
- 39.- Figura VII. 6. E. Imagen ultrasonográfica de un folículo preovulatorio de 49mm de diámetro.
- 40.- Figura VII. 6. F. Imagen ultrasonográfica de dos folículos preovulatorios de 50 y 44 mm de diámetro.
- 41.- Figura VII. 6. G. Imagen ultrasonográfica de un folículo preovulatorio.
- 42.- Figura VII. 6. H. Imagen ultrasonográfica de un ovario preovulatorio.

- 43.- Figura VII. 6. I. Imagen ultrasonográfica de un folículo preovulatorio.
- 44.- Figura VII. 7. A. Fotografía de un ovario diseccionado por la mitad con un cuerpo hemorrágico de 24 Hrs.
- 45.- Figura VII. 7. B. Imagen ultrasonográfica de un cuerpo hemorrágico de 24 hrs.
- 46.- Figura VII. 7. C. Fotografía de un ovario con un cuerpo hemorrágico de 48 Hrs.
- 47.- Figura VII. 7. D. Imagen ultrasonográfica de un cuerpo hemorrágico de 48 hrs.
- 48.- Figura VII. 7. E. Imagen ultrasonográfica de un cuerpo hemorrágico de 72 hrs.
- 49.- Figura VII. 7. F. Imagen ultrasonográfica de un cuerpo hemorrágico de 96 hrs.
- 50.- Figura VII. 8. A. Fotografía de un cuerpo luteo en un ovario.
- 51.- Figura VII. 8. B. Imagen ultrasonográfica de un cuerpo luteo maduro.
- 52.- Figura VII. 8. C. Imagen ultrasonográfica de un cuerpo luteo maduro.
- 53.- Figura VII. 8. D. Fotografía de un ovario con un cuerpo luteo maduro.
- 54.- Figura VII. 8. E. Imagen ultrasonográfica de un cuerpo luteo maduro.
- 55.- Figura VII. 8. F. Imagen ultrasonográfica de un cuerpo luteo en regresión.
- 56.- Figura VII. 8. G. Imagen ultrasonográfica de un cuerpo luteo maduro con una laguna anecoica.
- 57.- Figura VIII. 1. A. Dibujo de un cigoto 24 hrs después de la fertilización.
- 58.- Figura VIII. 1. B. Dibujo de un cigoto 36 hrs después de la fertilización
- 59.- Figura VIII. 1. C. Dibujo de una morula de 16 células.
- 60.- Figura VIII. 1. D. Dibujo de una vesícula embrionaria de 9 días de edad.
- 61.- Figura VIII. 1. E. Dibujo de una vesícula embrionaria de 13 días de edad.
- 62.- Figura VIII. 1. F. Imagen ultrasonográfica de una vesícula embrionaria de 13 días de edad.
- 63.- Figura VIII. 1. G. Imagen ultrasonográfica de una vesícula embrionaria de 14 días de edad.
- 64.- Figura VIII. 1. H. Dibujo de vesícula embrionaria de 16 días de edad.
- 65.- Figura VIII. 1. I. Imagen ultrasonográfica de una vesícula embrionaria de 16 días de edad.
- 66.- Figura VIII. 2. A. Imagen ultrasonográfica de una vesícula embrionaria de 14 días de edad.
- 67.- Figura VIII. 2. B. Imagen ultrasonográfica de una vesícula embrionaria de 15 días de edad.
- 68.- Figura VIII. 2. C. Imagen ultrasonográfica de una vesícula embrionaria de 15 días de edad.
- 69.- Figura VIII. 2. D. Imagen ultrasonográfica de una gestación gemelar de 17 días de edad.
- 70.- Figura VIII. 2. E. Imagen ultrasonográfica de una gestación gemelar de 33 días de edad.
- 71.- Figura VIII. 3. A. Dibujo de una gestación de 17-19 días de edad.
- 72.- Figura VIII. 3. B. Imagen ultrasonográfica de una vesícula embrionaria de 17 días de edad.
- 73.- Figura VIII. 3. C. Imagen ultrasonográfica de una vesícula embrionaria de 18 días de edad.
- 74.- Figura VIII. 4. A. Dibujo de una vesícula embrionaria no orientada.
- 80.- Figura VIII. 4. B. Dibujo de una vesícula embrionaria fijada.
- 81.- Figura VIII. 4. C. Dibujo de una vesícula embrionaria orientada.
- 82.- Figura VIII. 4. D. Dibujo de una vesícula embrionaria de 9 días de edad, no orientada.
- 84.- Figura VIII. 4. E. Dibujo de una vesícula embrionaria de 13 días de edad, no orientada.
- 85.- Figura VIII. 4. F. Dibujo de una vesícula embrionaria de 16 días de edad, no orientada.
- 86.- Figura VIII. 4. G. Dibujo de una vesícula embrionaria de 17-19 días de edad, orientada.
- 87.- Figura VIII. 5. A. Imagen ultrasonográfica de dos folículos en el mismo ovario.
- 88.- Figura VIII. 5. B. Imagen ultrasonográfica de gestación gemelar de 12 días de edad.
- 89.- Figura VIII. 5. C. Dibujo de una gestación gemelar de 17 días de edad.
- 90.- Figura VIII. 5. D. Imagen ultrasonográfica de una gestación de 17 días de edad.
- 91.- Figura VIII. 5. E. Imagen ultrasonográfica de una gestación gemelar de 33 días de edad.
- 92.- Figura VIII. 6. A. Dibujo de una vesícula embrionaria de 21 días de edad gestacional.
- 93.- Figura VIII. 6. B. Imagen ultrasonográfica de una vesícula embrionaria de 21 días de edad gestacional.
- 93.- Figura VIII. 6. C. Imagen ultrasonográfica de una vesícula embrionaria de 21 días de edad gestacional.

TESIS CON  
FALLA DE ORIGEN

- 94.- Figura VIII. 7. A. Dibujo de una vesícula embrionaria de 24 días de edad gestacional.
- 95.- Figura VIII. 7. B. Imagen ultrasonográfica de una vesícula embrionaria de 23 días de edad gestacional.
- 96.- Figura VIII. 7. C. Dibujo de una vesícula embrionaria de 28 días de edad gestacional.
- 97.- Figura VIII. 7. D. Imagen ultrasonográfica de una vesícula embrionaria de 28 días de edad gestacional.
- 98.- Figura VIII. 7. E. Imagen ultrasonográfica de una vesícula embrionaria de 29 días de edad gestacional.
- 99.- Figura VIII. 7. F. Imagen ultrasonográfica de una vesícula embrionaria de 30 días de edad gestacional.
- 100.- Figura VIII. 7. G. Imagen ultrasonográfica de una vesícula embrionaria de 32 días de edad gestacional.
- 101.- Figura VIII. 7. H. Dibujo de una gestación de 39 días de edad.
- 102.- Figura VIII. 7. I. Imagen ultrasonográfica de una vesícula embrionaria de 39 días de edad gestacional.
- 103.- Figura VIII. 8. A. Imagen ultrasonográfica de una gestación de 43 días de edad.
- 104.- Figura VIII. 8. B. Imagen ultrasonográfica de una gestación de 45 días de edad.
- 105.- Figura VIII. 8. C. Imagen ultrasonográfica de una gestación de 49 días de edad.
- 106.- Figura VIII. 9. A. Imagen ultrasonográfica de sexado.
- 107.- Figura IX. 1. A. Imagen ultrasonográfica de un quiste endometrial y una vesícula embrionaria de 14 días de edad gestacional.
- 108.- Figura IX. 1. B. Imagen ultrasonográfica de un quiste endometrial en un cuerno.
- 119.- Figura IX. 1. C. Imagen ultrasonográfica de quistes endometriales múltiples.
- 110.- Figura IX. 1. D. Imagen ultrasonográfica de quistes endometriales en el cuerpo del útero.
- 111.- Figura IX. 1. E. Imagen ultrasonográfica de un quiste endometrial en un cuerno uterino.
- 112.- Figura IX. 2. A. Fotografía de un ovario con un tumor de las células de la granulosa.
- 113.- Figura IX. 2. B. Imagen ultrasonográfica de un tumor de las células de la granulosa.
- 114.- Figura IX. 3. A. Imagen ultrasonográfica del cuerpo del útero con líquido.
- 115.- Figura IX. 3. B. Imagen ultrasonográfica del cuerpo del útero con líquido.
- 116.- Figura IX. 3. C. Imagen ultrasonográfica de un cuerno uterino con pus.

**TESIS CON  
FALLA DE ORIGEN**