



11233
3

**UNIVERSIDAD NACIONAL AUTONOMA
DE MEXICO**

FACULTAD DE MEDICINA

**DIVISION DE ESTUDIOS DE POSGRADO E INVESTIGACION
INSTITUTO MEXICANO DEL SEGURO SOCIAL
HOSPITAL DE ESPECIALIDADES**

**"DR. BERNARDO SEPULVEDA GUTIERREZ"
CENTRO MEDICO NACIONAL SIGLO XXI**

**HEMORRAGIA INTRACEREBRAL ESPONTANEA NO
HIPERTENSIVA, ETIOLOGIA EN EL SERVICIO DE
NEUROLOGIA DEL HOSPITAL DE ESPECIALIDADES
CENTRO MEDICO NACIONAL SIGLO XXI.**

T E S I S

QUE PARA OBTENER EL TITULO DE:

ESPECIALISTA EN NEUROLOGIA CLINICA

P R E S E N T A :

DR. LUIS ANTONIO ARENAS AGUAYO



IMSS

MEXICO, D. F.

1

2003

**TESIS CON
FALLA DE ORIGEN**



Universidad Nacional
Autónoma de México



UNAM – Dirección General de Bibliotecas
Tesis Digitales
Restricciones de uso

DERECHOS RESERVADOS ©
PROHIBIDA SU REPRODUCCIÓN TOTAL O PARCIAL

Todo el material contenido en esta tesis esta protegido por la Ley Federal del Derecho de Autor (LFDA) de los Estados Unidos Mexicanos (México).

El uso de imágenes, fragmentos de videos, y demás material que sea objeto de protección de los derechos de autor, será exclusivamente para fines educativos e informativos y deberá citar la fuente donde la obtuvo mencionando el autor o autores. Cualquier uso distinto como el lucro, reproducción, edición o modificación, será perseguido y sancionado por el respectivo titular de los Derechos de Autor.

**FACULTAD DE MEDICINA
INSTITUTO MEXICANO DEL SEGURO SOCIAL
SUBDIRECCIÓN GENERAL MÉDICA
HOSPITAL DE ESPECIALIDADES CENTRO MÉDICO
NACIONAL SIGLO XXI
SERVICIO DE NEUROLOGÍA CLÍNICA**

**HEMORRAGIA INTRACEREBRAL ESPONTÁNEA NO
HIPERTENSIVA, ETIOLOGÍA EN EL SERVICIO DE
NEUROLOGÍA DEL HOSPITAL DE ESPECIALIDADES
CENTRO MÉDICO NACIONAL SIGLO XXI**

No. 025/03



**INVESTIGADOR RESPONSABLE
DRA. SILVIA CRISTINA RIVERA NAVA**
MÉDICO NEURÓLOGO ADSCRITO AL SERVICIO DE NEUROLOGÍA
DEL HOSPITAL DE ESPECIALIDADES
CENTRO MÉDICO NACIONAL SIGLO XXI
AV. CUAUHEMOC 330 COL. DOCTORES, MÉXICO D. F.



DR. LUIS ANTONIO ARENAS AGUAYO
MÉDICO RESIDENTE DE CUARTO AÑO DE NEUROLOGÍA


2


**TESIS CON
FALLA DE ORIGEN**



13 MAR 2008


DR. ANTONIO CASTELLANOS OLIVARES
JEFE DE LA DIVISI3N DE EDUCACI3N E INVESTIGACI3N M3DICA
HOSPITAL DE ESPECIALIDADES "DR. BERNARDO SEP3LVEDA G."
CENTRO M3DICO NACIONAL SIGLO XXI


DR. CARLOS F. CUEVAS GARC3A
TITULAR DEL CURSO DE ESPECIALIZACI3N EN NEUROLOG3A Y
JEFE DEL SERVICIO DE NEUROLOG3A
HOSPITAL DE ESPECIALIDADES "DR. BERNARDO SEP3LVEDA G."
CENTRO M3DICO NACIONAL SIGLO XXI


DRA. SILVIA CRISTINA RIVERA NAVA
ASESOR DE TESIS
M3DICO NEUR3LOGO ADSCRITO AL SERVICIO DE NEUROLOG3A
HOSPITAL DE ESPECIALIDADES "DR. BERNARDO SEP3LVEDA G."
CENTRO M3DICO NACIONAL SIGLO XXI


DR. LUIS ANTONIO ARENDRAGUAYO
RESIDENTE DE CUARTO AÑO DE LA ESPECIALIDAD DE POSGRADO
EN NEUROLOG3A CL3NICA
HOSPITAL DE ESPECIALIDADES "DR. BERNARDO SEP3LVEDA G."
CENTRO M3DICO NACIONAL SIGLO XXI

3

TESIS CON
FALLA DE ORIGEN

DEDICATORIA Y AGRADECIMIENTOS

**ESTE TRABAJO ESTA
DEDICADO PARA TODAS LAS
PERSONAS QUE DE ALGUNA
MANERA ME SIRVIERON DE
APOYO PARA PODER VER
CONCLUIDA MI
ESPECIALIDAD.**

SOBRE TODO GRACIAS A TI D.

4

TESIS CON
FALLA DE ORIGEN

TITULO: Hemorragia intracerebral espontánea no hipertensiva, etiología en el servicio de Neurología del Hospital de Especialidades del Centro Médico Nacional Siglo XXI.

OBJETIVO: Determinar las causas de la hemorragia intracerebral espontánea no debidas a hipertensión arterial en pacientes ingresados en el servicio de Neurología del Hospital de Especialidades del Centro Médico Nacional Siglo XXI.

MATERIAL Y MÉTODOS: Se revisó el censo de neurología de enero del 2000 a agosto del 2002 captando a los pacientes que tuvieran como diagnóstico de ingreso hemorragia intracerebral o enfermedad vascular cerebral hemorrágica. Se estudiaron a un total de 39 pacientes que cumplieron con los requisitos de inclusión al estudio, siendo del género masculino 17 con un 43.5% y del femenino 22 pacientes con un 56.5% de los casos. La edad de los pacientes fue de 20 a 90 años, siendo la media de 46.6 años. Se recopiló la información de los expedientes en una hoja de datos especialmente diseñada. A dichos pacientes se le realizaron estudios de tomografía axial de cerebro, imagen por resonancia magnética de encéfalo, así como estudio de angiografía cerebral de 4 vasos en caso de ser necesario, en más de dos ocasiones para tratar de determinar la causa de la hemorragia cerebral.

RESULTADOS: Se encontró que el 80% de los pacientes presenta al inicio del cuadro cefalea de tipo pulsátil, intensa de instalación súbita, que hasta en un 30% se asocia a la presencia de vómito y en un 71.7% de los pacientes hay alteración del estado de conciencia, predominando la somnolencia y el estupor, seguido de confusión y posteriormente de coma. Las manifestaciones de focalización neurológica depende del sitio cerebral afectado y de la cantidad de sangre que forma el hematoma, se encontró una afección principal al hemisferio cerebral derecho en un 56.4% mientras que el lado izquierdo se afecto en el 43.6% de los casos. Las causas de hemorragia intracerebral espontánea no hipertensiva se debieron en el 25.6% a la presencia de malformación arteriovenosa, en el 20.5% a angiopatía amiloide cerebral, el 17.9% se catalogo como idiopático, en el 12.8% a la presencia de angioma cavernoso, en el 10.2% a trombosis venosa cerebral mientras que un 5.1% a sobreanticoagulación y en un 2.5% a metástasis cerebral, presencia de aneurisma y angioma venoso respectivamente.

Palabras Clave: Hemorragia intracerebral espontánea no hipertensiva, malformación arteriovenosa, angiopatía amiloide, angioma cavernoso, angioma venoso, trombosis venosa cerebral, sobreanticoagulación, metástasis, aneurisma, angioma venoso.

INDICE

	PÁGINA
RESUMEN	1
INDICE	2
ANTECEDENTES	3
JUSTIFICACIÓN	13
PLANTEAMIENTO DEL PROBLEMA.....	14
OBJETIVOS.....	15
MATERIAL Y MÉTODOS.....	16
RESULTADOS.....	18
DISCUSIÓN.....	29
CONCLUSIONES.....	31
BIBLIOGRAFÍA.....	33

TESIS CON
FALLA DE ORIGEN

ANTECEDENTES

La hemorragia cerebral se produce por la rotura de vasos sanguíneos dentro de la cavidad craneal. Esta hemorragia cerebral se clasifica de acuerdo con su localización en extradural, subdural, subaracnoidea, intracerebral e intraventricular, la cual depende de la naturaleza del vaso sanguíneo que se daña, ya sea arterial, capilar o venoso, además de que es necesario tratar de determinar la causa específica que origina esta alteración.

La hemorragia intracerebral se caracteriza por la presencia de sangre en el parénquima proveniente de la ruptura de las arterias que puede extenderse hacia los ventrículos y en casos raros hasta el espacio subaracnoideo. (1)

Cada año se reportan entre 37,000 a 52,400 nuevos casos de hemorragia intracerebral en los Estados Unidos de Norteamérica. (2) La hemorragia intracerebral representa del 10 al 15% de todos los accidentes vasculares cerebrales y se asocia con alta mortalidad, se ha encontrado que sólo el 38% de los pacientes afectados sobreviven en el primer año después del evento. (3) Su frecuencia es relativamente baja en comparación con los episodios

TESIS CON
FALLA DE ORIGEN

cerebrovasculares isquémicos, su relevancia radica en que produce por lo general un cuadro neurológico grave, acompañado de un pronóstico funcional y vital pobre.

Según la causa que origine esta hemorragia puede clasificarse en primaria, que representa del 78 al 88% de los casos, y se debe a la ruptura de vasos pequeños secundaria a hipertensión arterial o angiopatía amiloide. La hemorragia intracerebral secundaria ocurre en menor proporción y se asocia a alteraciones vasculares (tales como malformaciones arteriovenosas y aneurismas), tumores, o alteraciones de la coagulación. Aunque la hipertensión arterial es la causa principal de hemorragia intracerebral se debe tener en cuenta las otras etiologías ya que el manejo es diferente (1).

La incidencia de la hemorragia intracerebral se encuentra entre 10 a 20 casos por 100,000 habitantes y se incrementa cada vez con la edad (4). La hemorragia intracerebral es más frecuente en hombres que en mujeres, particularmente en aquellos mayores de 55 años (5).

La hipertensión arterial es el factor de riesgo más importante para desarrollar una hemorragia intracerebral espontánea ya que se presenta hasta en el 89% (6). La hipertensión arterial incrementa el

riesgo de hemorragia intracerebral, particularmente en personas quienes no llevan adecuadamente su control medicamentoso, y en aquellos que tienen el antecedente de tabaquismo(7). Se ha demostrado que el control adecuado de la hipertensión arterial disminuye el riesgo de hemorragia intracerebral(8).

El excesivo uso de alcohol también incrementa el riesgo de hemorragia intracerebral por alteración en la coagulación y de manera directa por afcción de la integridad de los vasos sanguíneos cerebrales (9). Otro factor de riesgo menos establecido es el nivel de colesterol de menos de 160 mg/dl, sobre todo en pacientes que además tienen hipertensión arterial (10). La angiopatía amiloide cerebral, que se caracteriza por el depósito de proteína β -amiloide en los vasos sanguíneos de la corteza cerebral y leptomeninges, es otro de los factores de riesgo sobre todo para pacientes mayores de 65 años (11).

Dentro de las causas que originan las hemorragias intracraneales espontáneas la hipertensión ocupa el primer lugar con un 47 a 66% según diferentes series (12). Los puntos de origen de hemorragia hipertensiva se localizan en las secciones profundas de los hemisferios cerebrales, en el cerebelo y en el tallo encefálico . Estas lesiones provocan a menudo hemorragias a nivel del putamen , lobar,

talámica, cerebelosa y pontina. Esto debido a lesiones del tipo lipohialinosis y microaneurismas a nivel de los vasos sanguíneos (1). La angiopatía amiloide cerebral es otra causa importante de hemorragia intracerebral a nivel lobar sobre todo en los mayores de 65 años (13), la sustancia amiloidea se deposita en las capas media y adventicia de las arterias de pequeño y mediano calibre, así como en las venas a nivel superficial cortical y en las leptomeninges (14). Las hemorragias debido a esta patología se caracterizan por a) localización a nivel lobar, b) aspecto irregular en la tomografía axial computarizada debido a la extensión de la hemorragia superficial hacia el espacio subaracnoideo adyacente, c) tendencia a la recurrencia, algunas veces con múltiples episodios de hemorragia lobar, d) ocasional presencia de hemorragias múltiples simultáneas (15).

Las malformaciones vasculares son otra de las causas comunes de hemorragia intracerebral espontánea sobre todo en los pacientes jóvenes no hipertensos, estas lesiones incluyen las malformaciones arteriovenosas (MAV), angiomas cavernosos, telangiectasias capilares y angiomas venosos. De éstas solo las dos primeras tienen un riesgo significativo de hemorragia (16). Las MAV ocasionan hemorragia en el 40% de los casos sobre todo en los jóvenes. Las malformaciones pequeñas, no identificables en la angiografía, ocasionan a veces las

TESIS CON
FALLA DE ORIGEN

hemorragia intracerebrales debidas a rotura de MAV, los angiomas cavernosos tampoco son detectables por angiografia debido al bajo flujo sanguineo que los caracteriza, pero estas alteraciones si pueden ser observadas mediante imagen por resonancia magnética. Los angiomas cavernosos tienen una menor tendencia a la hemorragia respecto a las MAV pero siempre se debe de tratar de identificar en pacientes con hemorragia sobre todo en los jóvenes y sobre todo en los que no se ha encontrado causa. Los angiomas cavernosos representan del 5 al 13% de las malformaciones vasculares del sistema nervioso central, su localización es por lo general supratentorial en el 60 a 75% de los casos y sobre todo a nivel del lóbulo temporal, mientras que las lesiones infratentoriales (25% al 49%) ocurren mas a menudo en el puente seguido del cerebelo, generalmente son únicas en el 70 al 90% de los casos (17). Los angiomas cavernosos se presentan con episodios convulsivos en un 25 a 70 % de los casos, o con déficit neurológico progresivo (35) sobre todo en los infratentoriales (18).

Los tumores intracraneales pueden producir hemorragia en un 6 a 10% de los casos (19). Sobre todo en los tumores malignos como el glioblastoma multiforme y las metástasis. Un tumor benigno que se relaciona con hemorragia es el adenoma hipofisario. Dentro de las

lesiones metastásicas que ocasionan hemorragia se encuentra el melanoma, coriocarcinoma, hipernefoma y el carcinoma broncogénico.

Las causas hematológicas representan arriba del 8% de todas las hemorragias intracraneales(12). Dentro de las coagulopatías la más frecuente es el uso de warfarina, la cual incrementa el riesgo relativo entre 6 a 11, los agentes antiplaquetarios también se han documentado como factor de riesgo pero en menor proporción. Deficiencias de factores ya sea congénitos o adquiridos, trombocitopenia y trastornos trombocitopáticos, desordenes linfoproliferativos representan otras causas menos comunes de hemorragia intracerebral.

Los agentes trombolíticos, sobre todo la estreptocinasa y el activador del plasminógeno tisular que son ampliamente usados para trombolisis pueden producir hemorragia intracerebral en baja frecuencia, se reporta hasta un 1.3%(12).

La vasculitis cerebral principalmente produce infartos, pero se ha documentado la presencia de hemorragias, sobre todo en pacientes con angieitis granulomatosa del sistema nervioso y se presenta como encefalopatía progresiva subaguda, relacionada con cefalea y demencia.

El abuso de ciertas drogas es una etiología a considerar, ya que representa aproximadamente el 0.5% de los casos(12) sobre todo en personas adolescentes y adultos jóvenes, la cocaína y el abuso de anfetaminas son la causa más relevante. Recientemente se reportaron hemorragias intracerebrales debidas a fenilpropanolamina(20).

Las manifestaciones clinicas de la hemorragia intracerebral pueden dividirse en: 1) Síntomas generales dependientes fundamentalmente del aumento de la presión intracraneal (como cefalea, vómitos y disminución del estado de conciencia), 2) Disfunción neurológica focal dependiente de la localización del hematoma y del efecto de masa que induce (variable sintomatología dependiendo del volumen de la hemorragia, localización del sangrado así como del edema cerebral que ocasiona), 3) Síntomas intra y extracerebrales que pueden asociarse a la hemorragia intracerebral (crisis convulsivas, fiebre, rigidez de nuca sobre todo cuando hay sangre en el espacio subaracnoideo) [18].

Aunque la instalación súbita de alteración del nivel de conciencia y focalización neurológica sugiere la presencia de hemorragia intracerebral, se debe de realizar diagnóstico diferencial con la presencia de un infarto cerebral, por tal motivo se debe de realizar

estudios de imagen del cerebro. De primera instancia la tomografía computada sin contraste asegura el diagnóstico de hemorragia intracerebral aguda. La resonancia magnética ha aumentado las posibilidades diagnósticas ya que es posible detectar hematomas pequeños en áreas donde la tomografía computada encuentra dificultades por la presencia de estructuras óseas sobre todo en el tallo cerebral y cerebelo, y también puede determinar con exactitud la etapa de evolución de la hemorragia. Otro de los estudios que se deben de realizar en algunos casos es la angiografía cerebral sobre todo en los casos de malformaciones arteriovenosas.

Actualmente la mortalidad de la hemorragia intracerebral varía de acuerdo con la localización y extensión del hematoma, pero se ha reportado entre un 23 a 50% (20), prácticamente la mitad de las muertes ocurren dentro de los dos primeros días de iniciado el evento y se debe sobre todo al daño producido por el hematoma. Entre los sujetos que sobreviven hasta el 73% presentan independencia funcional seis meses después de la hemorragia (20).

La atención de la hemorragia intracerebral comprende dos aspectos principalmente: a) prevención y tratamiento de la presión intracraneal elevada; b) elección entre terapéutica médica o quirúrgica. En cuanto a

la prevención y tratamiento de la presión intracraneal elevada, se requiere de una terapéutica agresiva sobre todo el controlar la hipertensión arterial, la hipoxia, la hipertermia, las crisis convulsivas y elevación de la presión intratorácica. La hipertensión arterial debe de mantenerse en adecuados niveles para mantener una presión de perfusión cerebral entre 60 a 70 mm Hg, los medicamentos ideales son aquellos que no tienen propiedades vasodilatadoras cerebrales como el labetalol y furosemida, pero en algunas situaciones se considera adecuado el uso de nitroprusiato. La hipoxia genera aumento de flujo y volumen sanguíneos cerebrales, con incremento de la presión intracerebral, por tal motivo es necesaria una adecuada oxigenación manteniendo una presión de Oxígeno arterial entre 100 a 150 mm Hg. La hipertermia aumenta el flujo sanguíneo cerebral, así como la presión intracraneal y la presión de CO₂ arterial, por tal motivo la fiebre y los procesos infecciosos deben tratarse en forma intensa. Las crisis convulsivas pueden provocar aumento de flujo y volumen sanguíneo cerebrales y de presión intracraneal. Dentro de los mecanismos con los que se cuenta para mantener una adecuada presión intracraneal se encuentra la hiperventilación, el uso de diuréticos y los barbitúricos intravenosos. En cuanto a la elección del tratamiento medico o quirúrgico es una decisión difícil ya que no hay datos adecuados para orientar al clínico y se debe de evaluar cada caso de

manera individual(21). La presencia de sangre intraventricular se ha considerado como un factor de mal pronostico y en estos pacientes siempre se debe tener en mente el drenaje de la sangre. Los principales objetivos de la cirugía es que al evacuar el hematoma se reduzca el efecto de masa aunque el beneficio de la evacuación de hematomas en ganglios basales, talámicos y pontinos atravez de craniotomia es oscuro y de pronóstico incierto.

TESIS CON
FALLA DE ORIGEN

JUSTIFICACIÓN

La hemorragia intracerebral es una de las principales patologías que presentan los pacientes ingresados en el servicio de Neurología, anualmente se cuenta con 15 pacientes en promedio, y dada la variedad de causas que pueden originar hemorragia intracerebral, considero importante y necesario determinar cuales son las causas en nuestros pacientes para tratar de establecer una ruta diagnóstica y terapéutica adecuada.

Se reconoce a la hipertensión arterial como la principal causa de hemorragia intracerebral (1) pero también existen otros mecanismos mediante los cuales se puede producir hematomas intracerebrales sobre todo en pacientes que tienen ningún factor de riesgo predisponente, estos pacientes requieren de un estudio cuidadoso así como de un tratamiento específico.

En nuestra población desconocemos en que proporción se presenta la hemorragia intracerebral debida a ruptura de malformaciones vasculares, a angiopatía amiloide, a ruptura de aneurismas o a alteraciones inmunológicas o hematológicas, además hay que tener en cuenta que el cuadro de hemorragia intracerebral es grave produciendo secuelas funcionales importantes y en podemos darle un manejo definitivo a la causa de la hemorragia motivo por el cual se decidió realizar este trabajo de investigación.

PLANTEAMIENTO DEL PROBLEMA

Conocer las causas de hemorragia intracerebral espontánea no hipertensiva en los pacientes ingresados en el servicio de Neurología del Hospital de Especialidades del Centro Médico Nacional Siglo XXI.

TESIS CON
FALLA DE ORIGEN

OBJETIVOS:

GENERAL:

Determinar las causas de la hemorragia intracerebral espontánea no debidas a hipertensión arterial en pacientes ingresados al servicio de Neurología del Hospital de Especialidades del Centro Médico Nacional Siglo XXI.

ESPECIFICOS:

- Conocer las diferentes causas de hemorragia intracerebral espontánea no debidas a hipertensión arterial en pacientes del servicio de Neurología del Hospital de Especialidades del Centro Médico Nacional Siglo XXI.
- Determinar las principales manifestaciones clínicas que presentan los pacientes con hemorragia intracerebral.
- Conocer la localización más frecuente de hemorragia intracerebral no asociada a hipertensión arterial sistémica.

MATERIAL, PACIENTES Y MÉTODOS .

1. Diseño del estudio :

Es un estudio retrospectivo, transversal, descriptivo.

2. Universo de trabajo :

La población comprenderá a los pacientes ingresados al servicio de Neurología con el diagnóstico de hemorragia intracerebral o enfermedad vascular cerebral hemorrágica en el periodo comprendido desde enero del 2000 hasta agosto del 2002.

3. Según la metodología :

Se realizará la revisión de los censos del servicio de Neurología del HE CMN SXXI desde enero de 2000 al mes de agosto del 2002.

Se procederá a la localización de los expedientes, recolección y análisis de los datos obtenidos.

SELECCIÓN DE LA MUESTRA

a) Tamaño de la muestra.

El tamaño de la muestra incluirá a los pacientes ingresados de enero del 2000 a agosto del 2002 al servicio de Neurología del HE CMNSXXI, con diagnóstico de Hemorragia intracerebral o enfermedad vascular cerebral hemorrágica.

b) Criterios de selección:

Criterios de inclusión:

Se incluirán pacientes de cualquier sexo, edad superior a 18 años, con diagnóstico por clínica y neuroimagen (TAC de cerebro, IRM encéfalo así como de angiografía cerebral) de hemorragia intracerebral.

Criterios de no inclusión.

Se descartaran a los pacientes en quienes se documente que la hemorragia intracerebral sea debida a hipertensión arterial.
Pacientes menores de 18 años.

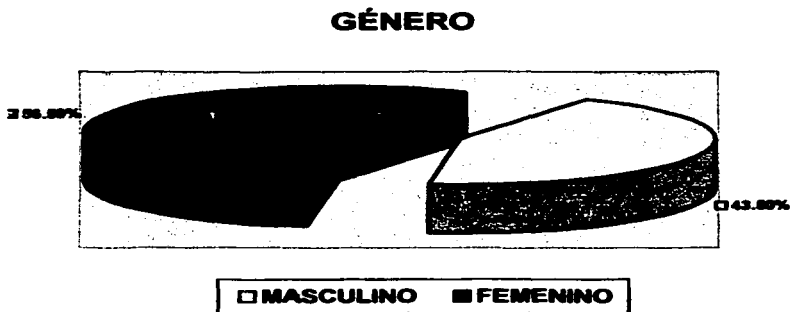
Criterios de exclusión.

Pacientes que fallezcan antes de terminar su estudio completo.

RESULTADOS:

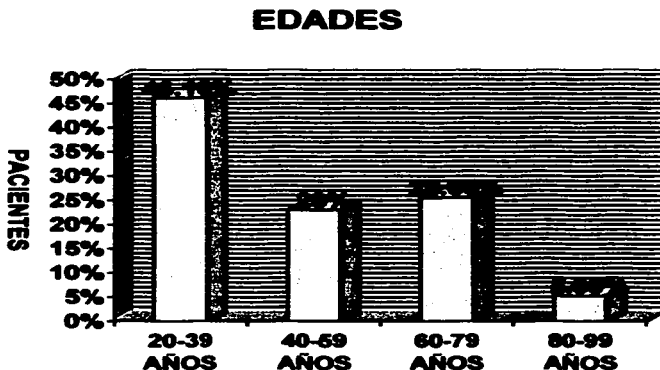
Se incluyeron a un total de 46 pacientes con diagnóstico de hemorragia intracerebral, de los cuales 4 pacientes fallecieron antes de concluirse; en 3 pacientes no fue posible la localización del expediente clínico, teniendo únicamente 39 pacientes motivo del presente estudio. De los cuales 17 pacientes pertenecen al género masculino (43.5%) y 22 pacientes del género femenino (56.5%). (Gráfica 1).

GRÁFICA 1.



Las edades comprendieron desde los 20 años hasta los 90 años, con una edad media de 46.6 años. Distribuyéndose de la siguiente manera de 20 a 39 años en un 46.1%, de 40 a 59 años en un 23%, de 60 a 79 años en un 25.7% y de 80 a 99 años con un 5.2% de los casos. (Ver gráfica 2).


GRÁFICA 2.



Dentro de los antecedentes personales patológicos el 23% de los pacientes tenían hipertensión arterial, el 12.8 % con diabetes mellitus, el 12.8% se encontraban en el puerperio, el 5.2% con fibrilación auricular manejada con anticoagulante oral del tipo de la warfarina, el 5.2% con Enfermedad de Parkinson, y el 3.9% de los pacientes con antecedente de cardiopatía isquémica, hipertiroidismo, migraña, dislipidemia, antecedente de hemorragia intracerebral previa respectivamente. (Ver gráfica 3).

GRÁFICA 3.

ANTECEDENTES PERSONALES PATOLÓGICOS



- HIPERTENSION
- DIABETES MELLITUS
- PUERPERIO
- FIBRILACION AURICULAR
- ENFERMEDAD DE PARKINSON
- CARDIOP. ISQUEMICA
- HIPERTIROIDISMO
- DISLIPIDEMIA
- HEMORRAGIA INTRACEREBRAL PREVIA

Dentro de las manifestaciones clínicas el 80% de los pacientes presentó cefalea de instalación súbita, generalmente de carácter pulsátil, de gran intensidad. El vómito se presentó en 30% de los pacientes y las alteraciones del nivel de conciencia en el 71.7% de los pacientes, presentándose en el 64.3% somnolencia, en el 20.5% estupor, el 7.6% confusión y 7.6% en estado de coma. En el 28.3% de los pacientes no se encontró alteración del estado de conciencia.

En cuanto a las manifestaciones de disfunción neurológica focal se encontró en el 20.5% de los pacientes afasia de tipo motora, en el 17.9% afasia mixta, en el 5.1% con afasia de tipo sensitivo y en el 5.1% de los pacientes se encontró la presencia de disartria. En el 20.5% de los pacientes se presentó hemiplejía izquierda mientras que en el 25.6% hemiplejía derecha, en el 10.2% hemiparesia izquierda y en el 7.6% con hemiparesia derecha. En el 7.6% de los pacientes se presentaron manifestaciones de vértigo, lateropulsión, dismetría y disidiadocinesia así como de hemianopsia homónima respectivamente.

De las manifestaciones asociadas a la hemorragia intracerebral tenemos que el 41 % de los pacientes presentaron crisis convulsivas tónico-clónico generalizado, uno de estos pacientes (2.5%) presentó estado epiléptico requiriendo manejo en la unidad de cuidados intensivos. En el 10.2% de los pacientes las crisis fueron parciales motoras secundariamente generalizadas y en el 10.2% se encontraron datos meníngeos en la exploración neurológica. (Ver Tabla 1)

TABLA 1. MANIFESTACIONES CLÍNICAS

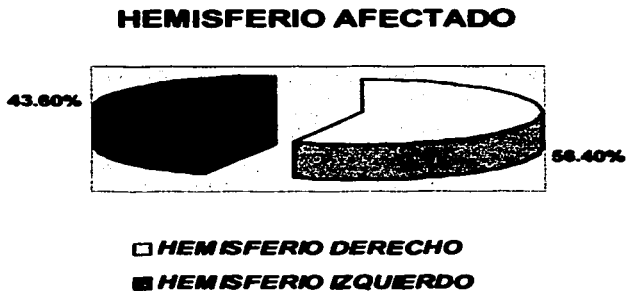CUADRO CLÍNICO	PORCENTAJE
Cefalea	80%
Alteración del Edo. Conciencia	71.7%
Somnolencia	64.3%
Confusión	7.6%
Estupor	20.5%
Coma	7.6%
Alteraciones Focales	
Hemicuerpo derecho	33.2%
Hemicuerpo izquierdo	30.7%
Síndrome Cerebeloso	14.6%
Hemianopsia homónima	7.6%
Crisis convulsivas	51.2%
Tónico-clínico generalizado	41%
Parciales motoras simples secundariamente generalizadas	10.5%
Estado Epiléptico	2.5%
Datos Meningeos	10.2%

En cuanto a estudios de imagen tenemos que el hematoma se presentó en el hemisferio cerebral derecho en el 56.4% de los pacientes, mientras que en el 43.6% en el hemisferio izquierdo, únicamente dos pacientes presentaron dos lesiones hemorrágicas, una en cada hemisferio cerebral. (Ver gráfica 4).

TESIS CON
FALLA DE ORIGEN

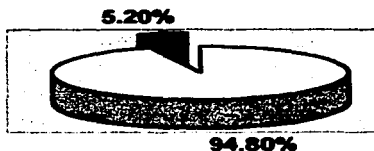
En el 94.8% de los pacientes la hemorragia fue supratentorial, mientras que en el 5.2% la hemorragia se localizó infratentorialmente. (Ver gráfica 5).

GRÁFICA 4.



GRÁFICA 5.

LOCALIZACIÓN DEL HEMATOMA



□ SUPRATENTORIAL ■ INFRATENTORIAL

La localización del hematoma se presentó de la siguiente manera: Frontal en el 20.5% de los pacientes, siendo más frecuente del lado derecho. Frontotemporal en el 5.2% de los casos, presentándose únicamente en el lado izquierdo. Frontoparietal en el 15.3% afectándose predominantemente el lado derecho. Parietotemporal en el 15.3% de los casos con mayor afectación del lado izquierdo. Parietal en el 12.8%, siendo el lado derecho más afectado. Temporooccipital en el 2.5% de los casos sólo afectándose el lado izquierdo. Parietooccipital en el 10.2% de los pacientes, principalmente del lado izquierdo. Occipital en el 5.2% de los casos, siendo el lado derecho más afectado. Cerebelo en el 5.2% de los casos, sin predominar ningún hemisferio cerebeloso. Tálamico

sólo en un paciente representando el 2.5%. Ganglios basales en el 5.2% de los casos, afectándose el lado derecho en mayor frecuencia. La irrupción ventricular se presentó en el 20.5% de los casos haciendo más grave el cuadro. (Ver tabla 2).

TABLA 2.

LOCALIZACIÓN DEL HEMATOMA	%
FRONTAL	20.5%
FRONTOPARIETAL	15.3%
PARIETOTEMPORAL	15.3%
PARIETAL	12.8%
PARIETOOCIPITAL	10.2%
FRONTOTEMPORAL	5.2%
OCCIPITAL	5.2%
GANGLIOS BASALES	5.2%
CEREBELO	5.2%
TEMPOROOCIPITAL	2.5%
TÁLAMO	2.5%
IRRUPCIÓN VENTRICULAR	20.5%

La etiología de la hemorragia intracerebral se consideró de la siguiente manera en base a los hallazgos de tomografía computada de cerebro, imagen por resonancia magnética así como estudio de angiografía cerebral en caso que así se haya considerado para poder establecer la causa de la hemorragia, en algunos casos se realizaron varios estudios de imagen al mismo paciente, cuando el estudio inicial no reportó hallazgos significativos.

La presencia de malformaciones arteriovenosas fue la principal causa de hemorragia intracerebral representando 25.6% de los pacientes sobretodo en pacientes jóvenes y sin ningún antecedente de relevancia previo, en el 20.5% de los pacientes la angiopatía amiloide cerebral fue la segunda causa, esto en base a los hallazgos de imagen principalmente, cabe hacer mención que los pacientes con este diagnóstico eran mayores de 60 años de edad; en tercer lugar encontramos con un 17.9% a los catalogados como idiopáticos, en donde los pacientes generalmente son jóvenes, sin ningún antecedente de importancia y que incluso se les realizaron todos los estudios en dos o más ocasiones sin poder identificar hasta el momento la causa de la hemorragia.


En el 12.8% de los pacientes la causa se debió a un angioma cavernoso, en el 10.2% de los casos se logró identificar a una trombosis venosa cerebral, que esta patología presenta infartos venosos con transformación hemorrágica, que en muchos de los casos únicamente podemos observar la hemorragia intracerebral y cuando se realizan los estudios pertinentes se detecta a la trombosis venosa cerebral, tenemos como antecedentes en los pacientes que se encontraban en el puerperio.

En el 5.1% de los casos la etiología se relaciono con sobreanticoagulación, teniendo un INR mayor de 8, las pacientes que lo presentaron tenían el antecedente de fibrilación auricular en control con warfarina, una de estas pacientes falleció. Y finalmente con un 2.5% respectivamente se detecto a la presencia de una lesión metastásica que presento hemorragia y que no fue posible determinar la etiología de la metástasis debido a que el paciente

falleció, con un 2.5% a un aneurisma de la comunicante posterior, así como en un 2.5% debido a angioma venoso. (Ver gráfica 6).

GRÁFICA 6.

CAUSAS DE HEMORRAGIA INTRACEREBRAL ESPONTÁNEA



- MALFORMACIONES ARTERIOVENOSAS
- ANGIOPATÍA AMILOIDE
- IDIOPÁTICOS
- ANGIOMA CAVERNOSO
- TROMBOSIS VENOSA CEREBRAL
- SOBREATICOAGULACION
- METÁSTASIS
- ANEURISMA
- ANGIOMA VENOSO

TESIS CON
FALLA DE ORIGEN

En cuanto a la mortalidad hubo 4 defunciones con un 10.2%, estas defunciones se debieron a complicaciones como resangrado, infecciones de vías respiratorias sobreagregadas y se presentaron en pacientes con lesiones hemorrágicas secundarias a metástasis cerebral, malformación arteriovenosa, sobreacticoagulación y en un paciente con angiopatía amiloide cerebral.

TESIS CON
FALLA DE ORIGEN

DISCUSIÓN:

La hemorragia intracerebral es un padecimiento el cual puede tener varias causas, se ha considerado a la hipertensión arterial como el principal factor de riesgo, sin embargo hemos observado que incluso cuando un paciente tiene el antecedente de hipertensión arterial y presenta un evento vascular cerebral de tipo hemorrágico, se debe de sospechar en una causa diferente ya que como observamos en los resultados del presente estudio la principal causa en esta serie de casos es la presencia de malformaciones arteriovenosas, en donde estos pacientes también tienen factores de riesgo para hemorragia como son la hipertensión arterial y en menor proporción la diabetes mellitus, no excluyéndolos de otras posibles causas.

Los pacientes con presencia de hemorragia intracerebral debido a malformaciones arteriovenosas generalmente son jóvenes, mientras que los pacientes con angiopatía amiloide cerebral son pacientes mayores de 60 años, que generalmente tienen asociado la presencia de hipertensión arterial así como de cardiopatía isquémica y diabetes mellitus, en donde se ha considerado dicho diagnóstico solo en base a las características de neuroimagen ya que el diagnóstico preciso de esta patología es mediante biopsia cerebral, pero es someter al paciente a mayor riesgo.

En tercer lugar tenemos que no se pudo encontrar la causa de la hemorragia denominándose a estos pacientes como de etiología idiopática ya que su estudio incluyó la realización en más de dos

ocasiones de estudios de neuroimagen así como de laboratorio sin poder detectar alteración alguna.

Se encontró como diagnóstico final la presencia de trombosis venosa cerebral en pacientes que se encontraban en el puerperio, pero que tanto por clínica como por los estudios de imagen inicial (tomografía axial computada de cerebro) se evidencio una hemorragia intracerebral, pero se determino este diagnóstico posterior a la realización de estudios de resonancia magnética y de angiografía cerebral, hay que recordar que los pacientes con trombosis venosa cerebral presentan infartos venosos que tienen mayor predisposición a la transformación hemorrágica y que lo que inicialmente vemos como hemorragia no es más que un infarto venoso que sufrió hemorragia motivo por el cual siempre debemos tener en cuenta los antecedentes personales de los pacientes para poder sospechar en esta patología.

La presencia de angiomas cavernosos se detectaron por estudio de resonancia magnética, presentándose principalmente en pacientes jóvenes, y que también hay que sospechar dicho diagnóstico como causa frecuente de hemorragia, la presencia de sobreanticoagulación, la de metástasis que presenta hemorragia, así como de angioma venoso y de aneurisma cerebral, son otros de los diagnósticos que hay que tener en mente y que son causa poco frecuente de hemorragia como se reporta en la literatura.

CONCLUSIONES:

La enfermedad vascular cerebral de tipo hemorrágico tiene varias causas muchas veces se presenta en pacientes jóvenes sin ningún antecedente personal patológico motivo por el cual se esta obligado a esclarecer el origen de dicho sangrado, como vimos en los resultados del presente estudio la presencia de malformaciones arteriovenosas es la principal causa como se ha reportado en la literatura mundial, seguido de la presencia de angiopatía amiloide cerebral sobre todo en las personas mayores de 60 años, pero llama la atención que en tercer lugar se encuentre el rublo denominado idiopático en donde a los pacientes se les realizaron todos sus estudios de tomografía, resonancia magnética, así como de angiografía cerebral por sustracción digital incluso en dos o más ocasiones sin encontrarse ninguna alteración, ¿ será que verdaderamente no se tenga claro el origen de estas hemorragias ?, o ¿ se deben a alteraciones vasculares pequeñas del tipo de los angiomas cavernosos o malformaciones arteriovenosas propiamente dichas que posterior al evento hemorrágico y a su reabsorción, quedando solo una zona de gliosis y encefalomalacia y estas alteraciones vasculares hayan desaparecido ? o ¿ existe alguna otra causa que no se evidencio o no se estudio ?. También es importante mencionar que no se ha reportado en la literatura la presencia de trombosis venosa cerebral como causa de hemorragia intracerebral, ya que como es sabido esta patología se presenta principalmente como infartos venosos y estos tienen alta probabilidad de convertirse en infartos hemorrágicos y lo que se observa en los estudios de imagen es la zona de hemorragia sin ninguna otra sospecha de un infarto subyacente, y cuando se

realizan los estudios se evidencia la presencia de dicha trombosis venosa cerebral, en el presente estudio se observó que las pacientes con esta patología se encontraban en el periodo puerperal.

Es conveniente que cuando en un paciente con hemorragia intracerebral espontánea no se logre precisar la etiología, este debe de permanecer en vigilancia y en control de estudios de neuroimagen subsecuentes para poder esclarecer la causa de la misma.

TESIS CON
FALLA DE ORIGEN

BIBLIOGRAFÍA:

1. Qureshi AI, Tuhim S, Broderick JP, et al. Spontaneous Intracerebral Hemorrhage. NEJM 2001, 344;19: 1450-1460.
2. Taylos TN, Davis PH, Torner JC. Projected number of strokes by subtype in the year 2050 in the United States. Stroke 1998;29:322.
3. Broderick JP, Adams HP, Barsan W, et al. Guidelines for the management of spontaneous intracerebral hemorrhage : a statement for healthcare professionals from a special writing group of the Stroke Council, American Hearth Association. Stroke 1993;24:796-800.
4. Broderick JP, Brott T, Tomsick T, et al. The risk of subarachnoid and intracerebral hemorrhage in blacks as compared with whites. N Eng J Med 1992;326:733-6.
5. Giroud M, Gras P, Chadan N, et al. Cerebral hemorrhage in a French prospective population study. J Neurol Neurosurg Psychiatry 1991;54:595-8.
6. Brott T, Thalinger K, Hertzberg V. Hypertension as a risk factor for spontaneous intracerebral hemorrhage. Stroke 1986;17:1078-83.

TESIS CON
FALLA DE ORIGEN

7. Thrift AG, McNeil JJ, Forbes A, Donnan GA. Three important subgroups of hypertensive person at greater risk of intracerebral hemorrhage. *Hypertension* 1998;17:1223-9.
8. Furlan AJ, Whisnant JP, Elveback LR. The decreasing incidence of primary intracerebral hemorrhage: a population study. *Ann Neurol* 1979;5:367-73.
9. Gorelick PB. Alcohol and stroke. *Stroke* 1987;18:268-71.
10. Iso H, Jacobs DR Jr, Wentworth D, Neaton JD, Cohen JD. Serum cholesterol levels and six-years mortality from stroke in 350,977 men screened for Multiple Risk Factor Intervention Trial. *N Eng J Med* 1989;320:904-10.
11. O'Donnell HC, Rosand J, Knudsen KA, et al. Apolipoprotein E genotype and the risk of recurrent lobar intracerebral hemorrhage. *N Engl J Med* 2000;342:240-5.
12. Gebel JM, Broderick JP. Stroke, Intracerebral Hemorrhage. *Neurologic Clinics* 2000;18:430-455.
13. Sacco RL. Lobar intracerebral hemorrhage. *N Engl J Med* 2000;32:235-6.
14. Greenberg SM. Cerebral amyloid angiopathy. Prospects for clinical diagnosis and treatment. *Neurology* 1998;51:690-694.

TESIS CON
FALLA DE ORIGEN

15. Neau JO, Ingrand P, Couderq C, et al. Recurrent intracerebral hemorrhage. *Neurology* 1997;49:106-113.
16. Russell DS. The pathology of spontaneous intracranial haemorrhage in young adults. *Arch Neurol* 1987;44:483-485.
17. Yamasaki T, Handa H, Yamashita J, et al. Intracranial and orbital cavernous angiomas: a review of 30 cases. *J Neurosurg* 1987;85:29-33.
18. Irima-Sieira P, Moya-Molina M, Martínez-Villa E. Aspectos clínicos y factores pronósticos en la hemorragia cerebral. *Rev Neurol* 2000;31(2):192-198.
19. Little JR, Dial B, Bellanger G, et al. Brain hemorrhage from intracranial tumor. *Stroke* 1979;10:283-288.
20. Kernan WN, Viscoli CM, Brass LW, et al. Phenylpropanolamine and the risk of hemorrhagic stroke. *N Engl J Med* 2000;343:1826-32.
21. Pierre FB, Issan AA. Surgery of intracerebral hemorrhage. *Neurology* 1998;51:S69-S73.

TESIS CON
FALLA DE ORIGEN