

11201  
37



UNIVERSIDAD NACIONAL  
AUTÓNOMA DE  
MÉXICO

UNIVERSIDAD NACIONAL AUTÓNOMA  
DE MÉXICO  
FACULTAD DE MEDICINA

HOSPITAL GENERAL DE MÉXICO O.D.  
DIVISIÓN DE ESTUDIOS DE POSGRADO

**"SARCOMA INDIFFERENCIADO (EMBRIONARIO) DEL HIGADO,  
INFORME DE UN CASO EN UN ADULTO"**

ARTICULO

QUE PARA OBTENER EL GRADO DE:

**ESPECIALISTA EN  
ANATOMIA PATOLÓGICA**

TESIS DE  
FALLA EN EL EXAMEN

PRESENTA:

**DR. ALVARO LEZID PADILLA RODRÍGUEZ**

SECRETARÍA DE SALUD  
HOSPITAL GENERAL DE MÉXICO  
ORGANISMO DESCENTRALIZADO



DIRECCIÓN DE ENFERMERÍA

MÉXICO D.F. - 2003

*[Firma manuscrita]*  
SECRETARÍA DE SALUD  
HOSPITAL GENERAL DE MÉXICO  
DIVISIÓN DE ESTUDIOS DE POSGRADO

*[Iniciales]*



Universidad Nacional  
Autónoma de México



**UNAM – Dirección General de Bibliotecas**  
**Tesis Digitales**  
**Restricciones de uso**

**DERECHOS RESERVADOS ©**  
**PROHIBIDA SU REPRODUCCIÓN TOTAL O PARCIAL**

Todo el material contenido en esta tesis esta protegido por la Ley Federal del Derecho de Autor (LFDA) de los Estados Unidos Mexicanos (México).

El uso de imágenes, fragmentos de videos, y demás material que sea objeto de protección de los derechos de autor, será exclusivamente para fines educativos e informativos y deberá citar la fuente donde la obtuvo mencionando el autor o autores. Cualquier uso distinto como el lucro, reproducción, edición o modificación, será perseguido y sancionado por el respectivo titular de los Derechos de Autor.

**TESIS  
CON  
FALLA DE  
ORIGEN**

**PAGINACION**

**DISCONTINUA**

**Dr. ALVARO LEZID PADILLA RODRÍGUEZ**

**Dra. MERCEDES HERNÁNDEZ GONZALEZ**



**Dr. AVISSAI ALCANTARA VAZQUEZ**  
Jefe del Departamento de Patología

REVISTA MEDICA DEL  
**HOSPITAL GENERAL**  
 DE MEXICO, S.S.

TESIS DE ORIGEN  
 MANCHADAS

Vol. 65, Núm. 3 • Julio-Septiembre 2002

Editorial

- 119 **Parasitosis oculares**  
 Guadalupe Tenorio

Trabajos de Investigación

- 121 **Hipoglucemia durante el nado largo. El factor alimentario**  
 Alexander Kormanovski, Eleazar Lara-Padilla, Eduardo Díaz-Franco,  
 Jacinto Licea-Mendoza, Fileno Piñera-Limas, Francisco Javier  
 Castañeda-Ibarra
- 128 **Enfermedad de Chagas.**  
**Estudio oftalmológico en hemodisponentes seropositivos**  
 Guadalupe Tenorio, Julieta Rojo, Herminia Miño de Kaspar
- 135 **Utilidad de la determinación serológica de anticuerpos en el**  
**diagnóstico diferencial de la toxoplasmosis ocular con**  
**la leptospirosis ocular**  
 Guadalupe Tenorio, Beatriz Rivas-Sánchez, Óscar Velasco-Castrejón
- 144 **Granuloma telangiectásico. Aspectos clínicos e**  
**histopatológicos de 180 casos**  
 Orelia Vega-Morquerocho, Patricia Mercadillo-Pérez, Jorge Peniche-Rosado,  
 Rafael Andrade-Malabohar

Trabajo de revisión

- 149 **Complicaciones transoperatorias asociadas al**  
**capnoperitoneo en cirugía laparoscópica**  
 G Patricia Lopez-Herranz

Casos clínicos

- 159 **Retención de fragmento de catéter dentro del espacio**  
**epidural. Reporte de un caso**  
 Claudia Alicia Castro-Rodríguez, Patricia López-Herranz
- 164 **Síndrome de Budd-Chiari secundario a síndrome de**  
**anticuerpos antifosfolípidos primario. Reporte de un caso y**  
**revisión de la literatura**  
 Gustavo Lastra Camacho, Juan Soriano Rosas, Ernesto Carrera González,  
 Beatriz Guevara Lopez, Marco A Durán Padilla
- 168 **Sarcoma indiferenciado (embrionario) del hígado. Informe de**  
**un caso en un adulto**  
 Alvaro L Padilla-Rodríguez, Mercedes Hernández-González,  
 Avissai Alcántara-Vázquez

Educación médica continua

- 173 **Perspectivas en el tratamiento de la diabetes mellitus**  
 Francisco González Martínez, Ignacio León Paoletti

- 178 **Instrucciones para los autores**

EX



Indizada e incluida en:

Base de datos sobre Literatura  
 Latinoamericana en Ciencias  
 de la Salud (LILACS);  
 International Serial Data System;  
 Periódico-Índice de Revistas  
 Latinoamericanas en  
 Ciencias-DOB-UNAM;  
 CCPS-CONACYT;  
 Bibliomed Salud;  
 Ulrich's International Directory

Compilada e incluida en:

CD-ROM de LILACS y  
 Disco compacto ARTEMISA  
 (CD-ROM) del CENIS

En INTERNET, indizada y  
 compilada en versión completa en  
 Medigraphic, Literatura Biomédica:  
[www.medigraphic.com](http://www.medigraphic.com)



TESIS DE ORIGEN  
MANCHADAS

## Sarcoma indiferenciado (embrionario) del hígado. Informe de un caso en un adulto

Álvaro L Padilla-Rodríguez,\* Mercedes Hernández-González,\*  
Avisai Alcántara-Vázquez\*

### RESUMEN

Se trató de una mujer de 35 años que presentaba dolor en epigastrio e hipocondrio derecho, distensión abdominal, sensación de masa de dos meses de evolución. Al examen físico se palpaba una masa en epigastrio, hipocondrio derecho e hipogastrio. Los estudios de imagen corroboraron tumor dependiente del lóbulo izquierdo del hígado. Se realizó hepatectomía izquierda con resección completa del tumor, medía 30 x 18 x 12 cm, pesaba 4,200 gramos; bien delimitado, multinodular, con alternancia de áreas sólidas y quísticas. Microscópicamente se constituye de células neoplásicas malignas dispuestas al azar sin un patrón de diferenciación específico, en algunos sitios con patrón hemangiopericitóide, en otros de aspecto sarcomatoso, y con áreas mixoides; las células son de forma y tamaño variable, entre pequeñas, fusiformes y estrelladas, alternando con otras gigantes multinucleadas pleomórficas. Por inmunohistoquímica, las células neoplásicas son positivas para vimentina, alfa-1-antitripsina, alfa-1-antiquimotripsina y lisozima, que denota estirpe mesenquimatosa, pero sin ninguna diferenciación específica. Evoluciono desfavorablemente y falleció cinco meses después de la cirugía. El sarcoma indiferenciado (embrionario) del hígado es un tumor casi exclusivo de niños en quienes ocupa el quinto lugar en frecuencia de tumores hepáticos primarios, es extraordinariamente poco frecuente en adultos, en el Hospital General es el segundo caso que se presenta en adultos.

**Palabras clave:** Sarcoma, indiferenciado, embrionario, hígado

### ABSTRACT

*We present the case of a 35-year old female patient that reported symptoms of pain in the epigastrium and right hypochondrium, abdominal strain, and the sensation of a mass that had 2 month of evolution. Palpation in clinical examination showed a mass located in the epigastrium, right hypochondrium and hypogastrium. Image studies detected a tumor located in the left lobe of the liver. A left hepatectomy was performed with the complete resection of the tumor. The tumor was 30 x 18 x 12 cm and weighed 4200 grams. It had very well defined edges with multilocular characteristics, alternating with solid and cystic areas. The histopathological study showed malign neoplastic cells randomly arranged without any specific differentiation pattern, some areas had an hemangiopericitoid pattern, others had a sarcomatous aspect with mixoid areas. The cells were widely variable from little, fusiform to star-shaped, alternating with other giant multinucleated pleomorphic cells. They were positive for vimentin, alfa-1-antitripsin, alfa-1-antichemotripsin and lisozim. This data indicated a mesenchymal origin but with no specific differentiation. The evolution of the case was not favorable and the patient died five months after surgery. Undifferentiated (embryonal) sarcoma of the liver appears almost exclusively in children. It occupies the fifth place in frequency and its extraordinarily rare in adults. This case is the second one registered in an adult in our hospital.*


**Key words:** Sarcoma, undifferentiated, embryonal, liver.

### INTRODUCCIÓN

Los tumores mesenquimatosos en el hígado son mucho menos frecuentes que los tumores epiteliales.

Los sarcomas representan apenas el 2% de neoplasias malignas primarias del hígado,<sup>1</sup> de los cuales el 50% corresponden a angiosarcomas y el restante a otro tipo de sarcomas.

\* Servicio de Patología del Hospital General de México, Facultad de Medicina, Universidad Nacional Autónoma de México.



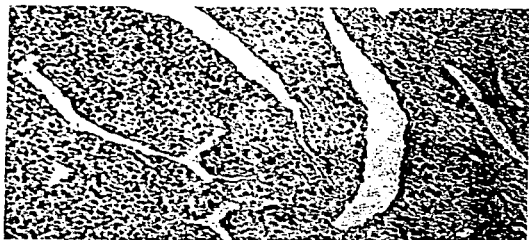
El sarcoma indiferenciado (embrionario) del hígado es un tumor mesenquimatoso maligno que no manifiesta ninguna evidencia de diferenciación a alguna línea celular o tejido específico. Se presenta casi exclusivamente en niños, la mayoría entre la primera década de la vida<sup>2</sup> y es muy raro en adultos.<sup>3-5</sup> Es un tumor de pronóstico muy desfavorable y casi siempre de curso letal, pese al tratamiento.

#### PRESENTACIÓN DEL CASO

Se trató de una mujer de 35 años de edad, sin antecedentes de importancia, quien presentó aumento de volumen abdominal y dolor tipo cólico en hipo-



*Figura 1. Sarcoma indiferenciado (embrionario) del hígado, superficie de corte. El tumor sustituye casi completamente el lóbulo izquierdo del hígado, es multinodular con áreas quísticas y necróticas. Obsérvase escaso parénquima hepático residual comprimido a la periferia bien delimitado del tumor.*



*Figura 2. Células indiferenciadas que focalmente presentan vasos alargados de paredes delgadas dando un patrón hemangiopericitóide a la lesión. (HE 100X).*

condrio derecho y epigastrio de intensidad creciente, con sensación de masa y pérdida de 5 kg de peso, cuadro clínico de dos meses de evolución. Al examen físico con abdomen globoso a expensas de una masa neoplásica palpable en hipocondrio derecho y epigastrio que alcanzaba hasta el hipogastrio. Los estudios de imagen (tomografía axial computarizada y resonancia magnética nuclear) corroboraron una lesión de densidad heterogénea sólido/quística dependiente de segmentos hepáticos I, II, III y IV. Las pruebas de función hepática estaban dentro de parámetros normales. Con estos datos fue sometida a cirugía y se realizó hepatectomía izquierda con resección completa del tumor. La paciente fue dada de alta solicitada y falleció cinco meses después de la cirugía con datos clínicos de actividad tumoral.

#### Hallazgos macroscópicos

La pieza midió 30 x 18 x 12 cm y pesó 4,200 gramos; la superficie externa era multinodular; al corte, el tumor sustituía casi completamente el lóbulo izquierdo del hígado, con escaso parénquima residual en la periferia; era de bordes bien definidos, con múltiples áreas sólidas a manera de nódulos confluentes, de color blanco grisáceo que alterna con áreas de aspecto mixoide con degeneración quística de tamaño variable, zonas de necrosis y hemorragia (*Figura 1*).

#### Hallazgos microscópicos

Los cortes histológicos teñidos con hematoxilina-eosina muestran una lesión neoplásica compuesta de células parenquimatosas con características de malignidad sin ningún tipo de diferenciación específica, de forma y tamaño variable, siendo, en las áreas sólidas, fusiformes de núcleos ovales alargados, entre fibras de tejido conectivo y dispersas al azar; en otras áreas de aspecto mixoide son más pequeñas, redondeadas y con escaso citoplasma, otras irregulares y estrelladas dispersas en un estroma laxo; en otros sitios más compactas con abundantes vasos sanguíneos de tamaño variable con disposición en un patrón hemangiopericitóide (*Figura 2*). Focalmente, recuerda angiosarcoma y sarcoma fusocelular; son frecuentes las figuras de mitosis, y resaltan entre las células descritas otras gigantes multinucleadas pleomórficas (*Figura 3*), algunas con glóbulos hialinos intracitoplasmáticos positivos con el ácido periódico-Schiff. El tumor se encuentra bien delimitado del parénquima hepático



residual por una pseudocápsula fibrosa con escaso infiltrado inflamatorio linfoplasmocitario. Se observan además aislados conductos biliares y verdaderos espacios porta atrapados, sobre todo en la periferia del tumor (Figura 4).

Con inmunohistoquímica, las células neoplásicas son positivas a vimentina, alfa-1-antitripsina, alfa-1-antiquimiotripsina y lisozima, y son negativas para citoqueratinas, factor VIII, desmina, actina músculo específico, PS-100 y CD 34.

#### DISCUSIÓN

El sarcoma indiferenciado (embrionario) del hígado fue descrito por primera vez como una entidad diferente por Stocker e Ishak en 1978.<sup>2</sup> Hasta entonces había recibido otras denominaciones, como sarcoma embrionario, mesenquimoma, sarcoma primario, fibromixosarcoma y mesenquimoma maligno,<sup>7,8</sup> este último término, quizás el que más se ha empleado, fue acuñado por Stout en 1948.<sup>6</sup> Sin embargo, por definición, el mesenquimoma es un tumor con dos o más tipos de tejidos diferenciados no relacionados sumados a un elemento fibrosarcomatoso por lo que no va de acuerdo con las características del sarcoma indiferenciado (embrionario) del hígado, siendo este último el término más adecuado con su descripción.

Se presenta casi exclusivamente en niños, más frecuente en la primera década de la vida.<sup>2,9</sup> Entre ellos ocupa el cuarto lugar en incidencia de tumores primarios del hígado, precedido por el hepatoblastoma, el hemangioendotelioma infantil y el carcinoma hepatocelular. En adultos, el sarcoma más frecuente es el angiosarcoma,<sup>1,10</sup> seguido del hemangioendotelioma epitelioides; el sarcoma indiferenciado (embrionario) del hígado es extremadamente raro en adultos y hay muy pocos casos reportados.<sup>9,9,14</sup> En más del 90% de los casos, clínicamente se presenta con sensación de masa palpable y/o dolor abdominal, tal y como se sucedió en nuestro caso; otros síntomas inespecíficos descritos son: fiebre, pérdida de peso, anorexia, vómito, diarrea. En los estudios de imagen habitualmente se observan con apariencia sólida mediante ultrasonografía y sólida con componente quístico en proporción variable en la tomografía y resonancia magnética,<sup>11,13</sup> de la misma forma como fue descrita en nuestro caso.

Nuestros hallazgos macro y microscópicos concuerdan con los de la mayoría de casos reportados, tratándose de una lesión predominantemente sólida




Figura 3. Mayor aumento de las células indiferenciadas de forma y tamaño variable, algunas pequeñas irregulares, otras estrelladas y otras gigantes multinucleadas. (HE; 400X)




Figura 4. Conductos biliares atrapados en la periferia del tumor. (HE; 100X)

a manera de nódulos confluentes que alterna con áreas quísticas y zonas de necrosis y hemorragia. La aparente delimitación macroscópica del tumor se corrobora histológicamente por la presencia de una pseudocápsula fibrosa que la separa del parénquima residual comprimido en la periferia. Su principal característica son las células parenquimatosas que lo componen, las cuales no muestran ningún tipo de diferenciación específica hacia alguna línea celular, que es de donde deriva su nombre, ya que pueden ser pequeñas, alargadas fusiformes, estrelladas y gigantes multinucleadas, sobre un estroma laxo de tipo mioide. Focalmente pueden adoptar patrones que recuerdan algún tipo de sarcoma, en nuestro caso había zonas que recordaban angiosarcoma y hemangiopericitoma; se han reportado casos con diferenciación a fibrohistiocitoma maligno, diferenciación

fibroblástica, rabdomioblástica y leiomioblástica tanto morfológicamente como por inmunohistoquímica y ultraestructura.<sup>15-17</sup>

Todos los casos reportados con inmunohistoquímica son reactivos para vimentina y alfa-1-antitripsina;<sup>18,19</sup> también nuestro caso fue positivo para vimentina, alfa-1-antitripsina, así como para alfa-1-antiquimiotripsina y lisozima, y resultó negativo para marcadores epiteliales, musculares, vasculares y neurogénicos, lo cual nos indica su origen mesenquimatoso, pero sin ninguna diferenciación específica.

Respecto a su histogénesis, hasta el momento permanece incierta. Desde su descripción inicial se pensó que podría tratarse de la contraparte maligna del hamartoma mesenquimatoso<sup>2</sup> por el hallazgo de conductos en la periferia del tumor, hecho que se ha descartado pues ya se sabe que corresponden a conductos biliares atrapados y no como parte del proceso neoplásico. Sin embargo hay casos reportados de sarcoma indiferenciado (embrionario) del hígado con asociación a hamartomas mesenquimatosos.<sup>20,21</sup> Solamente hay un informe sobre dos casos con reactividad por inmunohistoquímica con marcadores epiteliales, así como por ultraestructura, lo que podría sugerir que se traten de carcinomas hepatocelulares con transformación sarcomatoide.<sup>22</sup> Sin embargo, el número poco representativo de estos hallazgos y el contexto global de este tipo de neoplasia no hacen válida esta hipótesis. Lo que se acepta actualmente es que se trata de una neoplasia indiferenciada cuyas células tienen cierta capacidad de diferenciación divergente en proporción y grado de expresión variable, ya sea a fibroblastos, histiocitos, células fibrohistiocíticas o miofibroblastos.<sup>22</sup>

El pronóstico es muy pobre, el 80% de los pacientes mueren antes de los 11 meses después del diagnóstico, son frecuentes las recurrencias y la diseminación a órganos vecinos; las metástasis a distancia son poco frecuentes. En nuestro caso, la paciente falleció cinco meses después de la cirugía con sospecha clínica de actividad tumoral. Un estudio reporta que tumores aneuploides son más agresivos que tumores diploides.<sup>23</sup>

Los principales diagnósticos diferenciales se establecen con fibrohistiocitoma maligno, rabdomiomasarcoma de conductos biliares, hepatoblastoma anaplásico de células pequeñas, carcinoma hepatocelular sarcomatoide y hamartoma mesenquimatoso.<sup>19,22</sup>

A pesar de ser extremadamente raro, se puede presentar en adultos y es importante conocerlo debi-

do al desfavorable pronóstico y curso agresivo que tiene. En el Hospital General de México éste es el segundo caso reportado de sarcoma indiferenciado (embrionario) del hígado en un adulto. El primero fue un caso de autopsia en una mujer de 68 años.<sup>24</sup>

#### BIBLIOGRAFÍA

1. Carriaga MT, Henson DE. Liver, gallbladder, extrahepatic bile ducts, and pancreas. *Cancer* 1995; 75: 171-190.
2. Stocker JT, Ishak KG. Undifferentiated (embryonal) sarcoma of the liver... Report of 31 cases. *Cancer* 1978; 42: 336-348.
3. Ellis IO, Cotton RE. Primary malignant mesenchymal tumor of the liver in an elderly female. *Histopathology* 1983; 7: 113-121.
4. McFadden DW, Kelley DJ, Sigmund DA, Barrett WL, Dickson B, Aron BS. Embryonal sarcoma of the liver in an adult treated with chemotherapy, radiation therapy, and hepatic lobectomy. *Cancer* 1992; 69: 38-44.
5. Reichel C, Fehske W, Fisher HP, Hartlapp JH. Undifferentiated (embryonal) sarcoma of the liver in an adult patient with metastasis of the heart and brain. *Clin Invest* 1994; 72: 209-212.
6. Stout AP. Mesenchymoma, the mixed tumor of mesenchymal derivatives. *Ann Surg* 1948; 127: 278-290.
7. Cozutto C, deBernardi B, Cornelli A, Soave F. Malignant mesenchymoma of the liver in children; A clinicopathologic and ultrastructural study. *Hum Pathol* 1981; 12: 481-485.
8. Stanley RJ, Dehner LP, Hesker AE. Primary malignant mesenchymal tumors (mesenchymoma) of the liver in childhood. An angiographic-pathologic study of three cases. *Cancer* 1973; 32: 973-984.
9. Weinberg AG, Finegold MJ. Primary hepatic tumors of childhood. *Hum Pathol* 1983; 14: 512-537.
10. McArdle JR, Hawley I, Shevlah J. Primary rhabdomyosarcoma of the adult liver. *Am J Surg Pathol* 1989; 13 (11): 961-965.
11. Buetow PC, Buck JL, Pantongrag-Brown L, Marshall WH, Ros PR, Levine MS, Goodman ZD. Undifferentiated (embryonal) sarcoma of the liver: pathologic basis of imaging findings in 28 cases. *Radiology* 1997; 203: 779-783.
12. Joshi SW, Merchant NH, Jambhekar NA. Primary multilocular cystic undifferentiated (embryonal) sarcoma of the liver in childhood resembling hydatid cyst of the liver. *British Jour Radiol* 1997; 70: 314-316.
13. Woong Y, Jae KK, Heoung KK. Hepatic undifferentiated embryonal sarcoma: MR findings. *J Comput Assist Tomogr* 1997; 21 (1): 100-102.
14. Chang WW, Agha FP, Morgan WS. Primary sarcoma of the liver in an adult. *Cancer* 1983; 51: 1510-1517.
15. Keating S, Taylor GP. Undifferentiated (embryonal) sarcoma of the liver: ultrastructural and immunohistochemical similarities with malignant fibrous histiocytoma. *Hum Pathol* 1985; 16: 693-699.
16. Gonzalez-Crussi F. Undifferentiated (embryonal) liver sarcoma of childhood: evidence of leiomyoblastic differentiation. *Ped Pathol* 1983; 1: 281-290.
17. Parham DM, Kelly DR, Donnelly WH, Douglass EC. Immunohistochemical and ultrastructural spectrum of hepatic sarcomas of childhood: Evidence for a common histogenesis. *Mod Pathol* 1991; 4: 648-653.
18. Abramowsky CR, Cebelin M, Choundhury A, Izant RJ. Undifferentiated (embryonal) sarcoma of the liver with alpha-1-an-

- titrypsin deposits: Immunohistochemical and ultrastructural studies. *Cancer* 1980; 45: 3108-3113.
19. Lack EE, Schloo BL, Azumi N, Travis WD, Grier HE, Kozakewich HP. Undifferentiated (embryonal) sarcoma of the liver. Clinical and pathological study of 16 cases with emphasis on immunohistochemical features. *Am J Surg Pathol* 1991; 15: 1-16.
  20. DeChadanevian JP, Pawel BR, Faerber EN, Weintraub WH. Undifferentiated (embryonal) sarcoma arising in conjunction with mesenchymal hamartoma of the liver. *Mod Pathol* 1994; 7: 490-493.
  21. Lauwers GY, Grant LD, Donnelly WH. Hepatic undifferentiated (embryonal) sarcoma arising in a mesenchymal hamartoma. *Am J Surg Pathol* 1997; 21: 1248-1254.
  22. Aoyama C, Hachitanda Y, Sato J, Said JW, Shimada H. Undifferentiated (embryonal) sarcoma of the liver. A tumor of uncertain histogenesis showing divergent differentiation. *Am J Surg Pathol* 1991; 15: 615-624.
  23. Leuschner I, Schmidt D, Harms D. Undifferentiated sarcoma of the liver in childhood: morphology, flow cytometry, and literature review. *Hum Pathol* 1990; 21: 68-76.
  24. Olivares MK, Lazos OM, Albores Saavedra J. Sarcoma indiferenciado del hígado. Informe de un caso en un adulto. *Rev Latinoam Patol* 2001; 39: S25.

*Dirección para correspondencia:*

**Dr. Álvaro Lezid Padilla Rodríguez**  
Romero de Terreros 1157-9  
Col. Narvarte  
03020 México, D.F.  
Tel: 5639-4632  
E-mail: pralez@yahoo.com.mx

TESIS DE ORIGEN  
MANCHADAS

