



11242
20

**UNIVERSIDAD NACIONAL AUTÓNOMA
DE MÉXICO**

**FACULTAD DE MEDICINA
DIVISION DE ESTUDIOS DE POSGRADO
CLINICA LONDRES**

**IMAGEN POR RESONANCIA MAGNETICA DE
LA ENFERMEDAD DEGENERATIVA DE LA
COLUMNA LUMBOSACRA Y SU CORRELACION
CON LA CLINICA**

T E S I S
PARA OBTENER EL POSTGRADO EN
RADIOLOGIA E IMAGEN DIAGNOSTICA
P R E S E N T A E L
DR. LUIS EDUARDO FIESCO GOMEZ

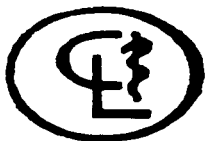**ASESOR DE TESIS
DR. BERNARDO BOLEAGA DURAN**

MEXICO D.F.

I

2002

**TESIS CON
FALLA DE ORIGEN**





Universidad Nacional
Autónoma de México

Dirección General de Bibliotecas de la UNAM

Biblioteca Central



UNAM – Dirección General de Bibliotecas
Tesis Digitales
Restricciones de uso

DERECHOS RESERVADOS ©
PROHIBIDA SU REPRODUCCIÓN TOTAL O PARCIAL

Todo el material contenido en esta tesis esta protegido por la Ley Federal del Derecho de Autor (LFDA) de los Estados Unidos Mexicanos (México).

El uso de imágenes, fragmentos de videos, y demás material que sea objeto de protección de los derechos de autor, será exclusivamente para fines educativos e informativos y deberá citar la fuente donde la obtuvo mencionando el autor o autores. Cualquier uso distinto como el lucro, reproducción, edición o modificación, será perseguido y sancionado por el respectivo titular de los Derechos de Autor.

Autorizo a la Dirección General de Bibliotecas de la UNAM a difundir en formato electrónico e impreso el contenido de mi trabajo recepcional.

NOMBRE: Dr. José Manuel Cardoso Ramon

FECHA: 27 Feb 2013

FIRMA: Dr. José Manuel Cardoso Ramon

Profesor Titular:


DR. JOSÉ MANUEL CARDOSO RAMON.

Profesor Adjunto:

DR. SERGIO FERNÁNDEZ TAPIA.

TESIS CON
FALLA DE ORIGEN

Jefe de Enseñanza e Investigación:

DR. EUGENIO L. FLAMAND.

Asesor de Tesis:


DR. BERNARDO BOLEAGA DURAN.

Presenta:


DR. LUIS EDUARDO FIESCO GOMEZ.

AGRADECIMIENTOS.

A todos mis maestros de la Clínica Londres, por sus valiosas enseñanzas.

Al doctor Bernardo Boleaga Duran, por la asesoría de esta tesis, por sus consejos, por su paciencia, por su amor por la docencia y la radiología, por su don de gentes, gracias también a toda su familia por el buen trato recibido y su amistad.

A los pacientes que fueron incluidos para el buen desarrollo de este trabajo.

A mis compañeros residentes y al equipo de técnicos, enfermeras, secretarias y personal administrativo del grupo Clínica Londres por su valiosa ayuda y amistad.

TESIS CON
FALLA DE ORIGEN

DEDICATORIA.

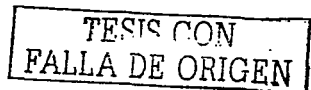
A Patricia quien con su amor y compañía ha hecho todo posible.

A mi familia que no esta pero sé que me guían día a día. Gloria, madre querida por siempre; Miguel, te extraño; Virgelina, viejita añorada; Alberto, tutor por la eternidad.

A mi familia que esta y quienes con su cariño y apoyo me han hecho sentir afortunado.

Mis tías Irma, Margarita, Carmen, Amanda, Nina e Ingrid; a todos mis primos y sus familias.

A Dios su apoyo y compañía dirige mi vida por el camino correcto y cuida cada uno de mis pasos, dándome fuerzas para seguir adelante y subir otro peldaño.



ÍNDICE

	Pag.
1) INTRODUCCIÓN.....	1.
2) OBJETIVOS.....	2.
3) HIPÓTESIS.....	3.
4) ANTECEDENTES.....	4.
5) PRINCIPIOS FÍSICOS DE LA RESONANCIA MAGNÉTICA.....	5-6.
6) MARCO TEÓRICO.....	7-10.
7) MATERIALES Y MÉTODOS.....	11-12.
8) RESULTADOS.....	13-18.
9) ANÁLISIS ESTADÍSTICO.....	19.
10) IMÁGENES.....	20-23.
11) DISCUSIÓN.....	24.
12) CONCLUSIONES.....	25.
13) BIBLIOGRAFÍA.....	26.

1. INTRODUCCIÓN.

La enfermedad degenerativa de la columna lumbosacra puede llegar a afectar todos y cada uno de los componentes articulares de esta región como son las articulaciones cartilaginosas (discos intervertebrales) y las sinoviales (articulaciones apofisiarias) entre los arcos vertebrales. Además de afectar los ligamentos que las unen tanto anterior como posteriormente en mayor o menor grado así como también los componentes musculares y grasos adyacentes.

La gran mayoría de las veces su origen es idiopático sin un factor predisponente claro, solo en algunas ocasiones se asocia con problemas congénitos, eventos traumáticos aislados y también con el desgaste asociado con ciertas profesiones.

Pero si es algo muy claro que se asocia a un factor como es la edad avanzada con lo cual su prevalencia va en aumento. (1)

Sus síntomas principales se relacionan con presencia de dolor, cambios sensitivos proximales o distales y debilidad muscular, que deben ser muy bien evaluados e interrogados para una mejor localización de la zona afectada por la patología degenerativa y para una mejor definición desde el punto de vista radiológico se deben valorar sus tres componentes más importantes como son:

- 1) Enfermedad discal degenerativa.
- 2) Degeneración de las articulaciones facetarias.
- 3) Estenosis espinal.

El curso de la enfermedad degenerativa de la columna lumbosacra puede tener complicaciones severas, de causas vertebrales no ligamentosas como la inestabilidad segmentaria, o alteración discal intervertebral tipo herniación intra o extraespinal y/o estenosis espinal; las cuales con los métodos actuales de diagnóstico más avanzados como la resonancia magnética pueden ser detectados tempranamente para su corrección adecuada. Para así poder evitar que esas complicaciones intrínsecas de la enfermedad conlleven a un mayor grado de incapacidad, compromiso laboral y de calidad de vida de los pacientes que la sufren, pudiendo emprender acciones para una mejor expectativa futura de estos pacientes.

1

TESTES CON
FALLA DE ORIGEN

2. OBJETIVOS

2.1. GENERALES:

- 1) Describir detalladamente los hallazgos por Resonancia Magnética (RM) en la enfermedad degenerativa de la columna lumbosacra.
- 2) Tratar de asociar estos hallazgos con los síntomas y hallazgos radiográficos previos más relevantes en el grupo de pacientes estudiados.

2.2. ESPECIFICOS:

- 1) Comparar los hallazgos principales en RM con los de la literatura existente.
- 2) Evaluar probables ventajas y desventajas de la RM con respecto a otros métodos diagnósticos.
- 3) Factibilidad de los protocolos y técnicas de RM utilizados en la Clínica Londres para seguimientos a largo plazo de pacientes con esta patología.

3. HIPÓTESIS.

La patología lumbosacra ha existido posiblemente desde que el ser humano adoptó la posición vertical al caminar. Muchos métodos diferentes han sido utilizados para su diagnóstico y tratamiento: La exploración clínica, radiografía convencional, tomografía convencional, tomografía computada y en los últimos tiempos, la RM.

Todos aunados han venido a mejorar el campo de acción, pero a su vez han implicado por se un diagnóstico más real y, por lo tanto, se requiere en estos tiempos modernos una mejor calidad de preparación de todos los grupos de especialistas, incluyendo dentro de esto al grupo radiológico.

Actualmente se considera un gran medio de diagnóstico a la RM y con un especialista con los conocimientos idóneos, su combinación podrá medir su valor. El seguir de una manera adecuada y racional la utilización de ciertos protocolos, para llegar a un mejor estudio de cada paciente, ayudará a limitar el margen de error y a la vez conllevará a encontrar patologías que, por otros medios, no pueden ser visualizadas y mucho menos diagnosticadas, lo cual trataremos de concluir dentro del presente trabajo en la utilización de la RM en la enfermedad degenerativa lumbosacra.

TESIS CON
FALLA DE ORIGEN

4. ANTECEDENTES.

Uno de los principales motivos de consulta es la patología de la columna lumbosacra en diferentes grupos de edad, sexo, raza, como también por sus orígenes traumáticos, congénitos o de otras etiologías. Es un gran grupo de consulta en el ámbito radiológico convencional como en tomografía y actualmente en RM.

El solo contar en épocas anteriores con radiografías convencionales, limitaba mucho una evaluación más completa de la columna vertebral en todos sus componentes, para una mejor probabilidad diagnóstica y a su vez de tratamiento.

Con la llegada de la TC mejoró sustancialmente esta situación, al poder evaluar de una mejor manera la extensa patología lumbosacra intrínseca, pero aun sin llegar al grado de especialización demostrado en estudios de RM, ante su mayor capacidad de determinación tisular en sí como método diagnóstico.

Aunque la RM ha permitido definir muchas patologías, no tipificadas previamente por otros métodos, como la TC y la mielografía, son un complemento idóneo para un estudio más integral de cada paciente.

Todo lo anterior ha conllevado la necesidad de tener profesionales en radiología mejor preparados para poder correlacionar, de una manera adecuada, tanto la utilización de cada método según la patología en estudio, como en una visión más de conjunto de la información que cada método proporciona, para llegar a un diagnóstico de mayor precisión.

TESTS CON
FALLA DE ORIGEN

5. PRINCIPIOS FISICOS DE LA RESONANCIA MAGNETICA.

La resonancia magnética se basa en la propiedad que poseen los núcleos de hidrógeno de absorber energía electromagnética cuando están sometidos a un campo magnético intenso (1), los cuales al volver a su estado energético primitivo liberan parte de esa energía, siendo una mínima parte de esta convertida en señal de RM.

La resonancia magnética produce imágenes digitales de diferentes planos del organismo, las cuales son más una representación de la densidad de protones de cada tejido y sus propiedades físicas que una representación anatómica. El contraste en la resonancia magnética esta dado por tres parámetros tisulares principales: la densidad de protones, el tiempo de relajación T1 y el tiempo de relajación T2.

Entre las ventajas de la RM se cuentan la ausencia de radiación ionizante, mayor capacidad de resolución, mayor capacidad de contraste gracias a las diferentes secuencias de pulsos utilizadas; lo que a su vez ha permitido la visualización de estructuras como meniscos, ligamentos y cartílago articular, los cuales no habian podido analizarse previamente. Se pueden obtener representaciones directas de la estructura que se quiere estudiar en diferentes planos, sin utilizar las llamadas reconstrucciones, además de ser muy sensible al flujo vascular y poco afectada por artificios dados por estructuras como el hueso.

Entre las desventajas destaca que puede llegar a ser poco específica para ciertas lesiones y que no se puede usar en pacientes inestables, pues son exámenes muy largos, tampoco en pacientes claustrofóbicos, como tampoco en pacientes que vengan con soportes electromecánicos de soporte vital que puedan ser afectados o afectar el campo magnético o en pacientes que usen marcapasos o tengan cirugías recientes con materiales ferromagnéticos en su interior, que puedan moverse por la acción del campo magnético o tampoco en pacientes no colaboradores.

Para lograr una señal de RM se excitan los núcleos de hidrógeno en un campo magnético, con lo que se logra que estén precesando de una forma determinada y luego se les manda un pulso de ondas de radiofrecuencia a una frecuencia coincidente con su frecuencia de precesion con lo que se logra que sigan precesando pero alineados, todos mandando ya una señal más coherente, este primer pulso se da a 90° logrando entonces la alineación de esos núcleos, mandando otra señal de radiofrecuencia a 180° para lograr una señal máxima de RM pues estarán todos en fase.

El tiempo en el cual persiste el estado de excitación de los núcleos es conocido como T1, que a su vez esta dado por el tiempo requerido para que la magnetización longitudinal recupere el 63% de su valor de equilibrio.

El tiempo en que persiste la coherencia en fase dado por el pulso de radiofrecuencia es conocido como T2, que a su vez significa el tiempo requerido para que la magnetización transversal decaiga en un 37% (1).

El T1 y T2 poseen propiedades inherentes de cada tejido y no pueden ser variados por la técnica de pulsos empleados.

Los componentes de un equipo de RM son el imán, las bobinas de radiofrecuencia y los gradientes de campo (1).

Los imanes: se dividen en permanentes, resistivos y superconductores.

a) Los permanentes no usan corriente eléctrica y tienen campo magnético propio, pero a su vez son pesados e inestables térmicamente.

b) Los resistivos trabajan con energía eléctrica y generan un campo bajo.

c) Los superconductores no necesitan alimentación eléctrica intrínseca y están inmersos en helio líquido a 4° Kelvin, dando un campo muy uniforme y de buena imagen, que además en condiciones de -237° Celsius o cero absoluto en grados Kelvin mantienen su superconductividad.

Los imanes son el componente más voluminoso y deben tener tres características esenciales: La intensidad, la permanencia en el tiempo y la uniformidad. Los electroimanes comprenden intensidades de campo expresadas en teslas de 0,06 mínima a 3 teslas en la actualidad, siendo que un tesla equivale a 104 gauss.

Las bobinas de radiofrecuencia constan de un emisor y un transmisor, con un receptor adaptado para eliminar ruido y recibir principalmente la señal de RM.

Los gradientes magnéticos son tres pares de bobinas electromagnéticas sobre un cilindro paralelo al eje del tubo que logran ciertos cambios en la precisión de ciertos núcleos para dar una mayor señal en ciertas zonas, cuando esta se requiere.

Los factores que intervienen en la RM son:

a) **La resolución espacial** que se necesita para lograr discriminar estructuras del menor volumen posible y depende del campo de dominio de la bobina receptora, del número de cuadros de la matriz usada y del espesor del corte.

b) **La resolución de contraste** que se usa para discriminar entre dos puntos a distancia mínima en un fondo de diferente color, se logra con diferentes secuencias de T1 (tiempo de relajación longitudinal) y de T2 (tiempo de relajación transversal) y con diferente densidad de protones.

c) **El tiempo de duración del estudio** depende del tiempo de repetición, del número de líneas de la matriz en gradiente de fase y del número de adquisiciones.

Los factores manipulables en la RM son el tiempo de repetición, que es el tiempo entre el primer pulso de 90° de una secuencia y el primero de 90° de la secuencia siguiente y está directamente relacionado con el T1; el tiempo de eco, que corresponde al tiempo entre el pulso inicial de 90° de una secuencia y la información del eco, está directamente relacionado con el contraste en T2; también son manipulables el tiempo de duración del examen, el número de ecos, la posición, espesor y orientación del corte, como también el campo de visión de la bobina (FOV), el número de cuadros de la matriz, el número de adquisiciones y las ventanas.

6. ENFERMEDADES DEGENERATIVAS DE LA COLUMNA LUMBOSACRA

Este tipo de patología es de una gran incidencia en la actualidad, siendo por sí mismo uno de los exámenes más solicitados en RM y que a su vez causa gran impacto en el ámbito de salud pública por sus repercusiones laborales, diagnósticas y de tratamiento. Su etiología intrínseca puede ser por múltiples factores, incluidos los congénitos y traumáticos; que conllevan posteriormente al paciente a adoptar malas posiciones con inestabilidad de la columna vertebral secundariamente asociado a presencia de daños a nivel discal, interapofisiario y estenosis de canal vertebral, con síntomas como dolor, cambios sensitivos y debilidad muscular.

El disco intervertebral está constituido por un núcleo pulposo y el anillo fibroso; las fibras de Sharpey y las fibras anulares externas constan de colágeno, el cual da una baja intensidad de señal en T1 y T2. El disco central cuenta con un fibrocartilago delgado del anillo interno y la matriz gelatinosa del núcleo pulposo, que son hiperintensos en T2 y luego de la infancia en su interior aparece una señal lineal hipointensa en T2 llamada fisura intranuclear (2). En el adulto, el disco intervertebral carece de vasculatura propia, recibe sus nutrientes y agua por difusión a través de los platillos vertebrales y el cartilago, pero el hecho de que se presente desintegración de proteoglicanos de molécula grande y aumento del contenido de colágeno lleva a una lenta deshidratación del disco, lo que se asocia a microtraumas tempranos que van a predisponer a hernias de disco por pérdida de la consistencia de las lamelas del anillo fibroso con fragmentación posterior de éstas. (3).

Esa desecación del núcleo pulposo con fragmentación del anillo es conocida como osteocondrosis intervertebral (4).

6.1 DEGENERACIÓN DISCAL:

Se presenta con disminución de la señal de intensidad en T2, disminución de la altura del espacio discal (2) que puede verse incluso en pacientes asintomáticos, en algunas ocasiones se observa fenómeno de vacío por presencia gas en el interior del disco.

Pueden también presentarse desgarros del anillo fibroso, que producen abombamiento del disco cuando hay ruptura de las fibras oblicuas localizadas entre las lamelas del anillo interno y las fibras de Sharpey del anillo externo. Desgarros transversales con ruptura de fibras del anillo externo (Sharpey) orientándose en forma perpendicular a las fibras anulares y que no se extienden hasta el núcleo pulposo con una señal hiperintensa en T2 en el anillo externo y que también se asocian con abombamiento discal. (3).

Los desgarros radiales se extienden del núcleo pulposo a través de las fibras anulares internas con orientación perpendicular acompañados de disminución del espacio intervertebral y asociado con diversos grados de protrusión discal y si ese desgarr radial incluye ambos anillos hay una extrusión discal.

Los desgarrs anulares se dividen en tres tipos:

Tipo I (Concéntricos): Por pérdida de laminación de las fibras anulares longitudinales, por ruptura de fibras oblicuas y está entre las fibras internas y externas.

Tipoll(Radiales): Más amplios, anteriores o posteriores, a través de las fibras lamelares del anillo interno.

Tipoll(Transversos) Afectan las fibras de sharpey o anulares externas cerca de su inserción en el margen del cuerpo vertebral.

Los más frecuentes son los trasversos, el desgarr radial es el mejor criterio de presencia de degeneración discal, principalmente posterolateral a nivel de L4-L5 (3).

6.2 DEFINICIONES:

Para efectos prácticos del presente trabajo se dará un concepto más explicito de ciertos terminos utilizados en él, como son:

Abombamiento discal: Extensión difusa del anillo fibroso en forma multidireccional, que sobrepasa el margen de los platillos vertebrales adyacentes.

Protrusión discal: Desgarr radial de las fibras del anillo interno, sin ruptura de las Externas (sharpey).

Extrusión discal: Desgarr radial que incluye también las fibras de sharpey, con salida del contenido discal que puede comprimir el ligamento (subligamentaria) o desgarrarlo (transligamentaria). (4)

Secuestro: Fragmento discal migrado (Ascendente o descendente).

La osteocondrosis intervertebral se acompaña de esclerosis ósea reactiva en la unión disco-vertebral y la osteofitosis se debe principalmente a ruptura de las fibras de sharpey en sus sitios de inserción, intercalándose con fibras del periostio vertebral con abombamiento de este y formación del osteofitos (3).

La enfermedad discal degenerativa se caracteriza en RM con pérdida de la fisura intranuclear y disminución de la hiperintensidad de señal normal en T2 del disco, que puede asociarse a presencia de abombamiento, protusión o extrusión. A nivel de la unión disco vertebral se observan cambios de osteocondrosis reportados por Modic et al (5), en la médula ósea vertebral adyacente a los platillos vertebrales y se divide en: Modic Tipo I: Hipointenso en T1 -hiperintenso en T2 (edema, cambios fibrovasculares) Modic Tipo II: Hiperintenso en T1 -hiperintenso en T2 (grasa, reemplazo médula roja por médula amarilla). Modic Tipo III: Hipointenso en T1 -hipointenso en T2 (esclerosis subcondral y depósito de calcio).

6.3 DEGENERACIÓN DE LA ARTICULACIÓN FACETARIA:

Las facetas articulares o opofisiarias están tapizadas por sinovial, en las cuales pueden aparecer cambios de artrosis con el envejecimiento, asociado con erosión y denudación del cartilago, con formación posterior de más hueso. La inervación de las facetas articulares está dada por ramas del nervio ciático pudiendo simular cuadro de radiculopatía, es llamado también osteoartrosis facetaria y se acompaña de esclerosis subcondral, además de flacidez capsular con espondilolistesis degenerativa subsecuente o si hay osteocondrosis discal se presentaría retrolistesis (3).

Los hallazgos en RM se caracterizan por hipertrofia de carillas articulares, osteofitos, modificación del espacio articular, esclerosis subcondral (Home); secundariamente puede haber presencia de quistes.

La enfermedad facetaria degenerativa puede ser tanto de origen congénito como adquirido.

En resonancia magnética se diferencian cinco etapas de degeneración de las facetas articulares (4):

- 1) **Sinovitis-Laxitud capsular:** Sinovitis con hiperemia e infiltración de células inflamatorias, tanto en sinovial como en la cápsula asociada a hidrartrosis (hiperintensa en T2)
- 2) **Laxitud capsular articular:** Fenómeno de vacío intraarticular (principalmente por TC).
- 3) **Destrucción del cartilago articular:** Se adelgaza el cartilago intraarticular y hay erosión del mismo con cialalgia asociada.
- 4) **Erosión ósea subarticular:** Reabsorción ósea en el proceso articular con irregularidades en su superficie o presencia de quistes subcondrales y esclerosis.
- 5) **Hiperostosis:** Esclerosis y osteofitos asociados.

6.4 ESTENOSIS ESPINAL

El diámetro del canal espinal varía con la edad y raza. La estenosis en conjunto es debida a protusiones discales y/o engrosamiento de los ligamentos amarillos y/o hipertrofia facetaria o su combinación (2).

Se habla de estenosis espinal central (canal estrecho) si el canal espinal es menor de 1,5 cm², recesos laterales menores de 3mm (estenosis lateral) o ligamentos amarillos mayores de 5mm, la reducción de la amplitud foraminal se conoce como estenosis intraforaminal (3); puede ser congénita o adquirida.

Entre las causas congénitas están el síndrome del pedículo corto, la acondroplasia, el síndrome de Morquio (hereditario, metabólico). Entre las adquiridas están las degenerativas por espondilolisis, espondilolistesis, hernias discales, degeneración ligamentaria, la enfermedad de facetas articulares y la lipomatosis epidural, enfermedad de Paget, acromegalia; se asocian también a trastornos infecciosos o traumáticos.

Los síntomas se relacionan con atrapamiento de raíces, inestabilidad facetaria o discal; la estrechez del canal puede ser central, periférica o combinada.

En RM observamos pérdida de la concavidad posterior normal del disco (6), disminución de la altura de este, con cambios en la intensidad de señal normal con salientes moderadas, más allá del margen vertebral, con engrosamiento de los ligamentos amarillos y osteoartritis facetaria.

7. MATERIALES Y METODO.

Se estudiaron en el área de RM de la Clínica Londres un total de cuatrocientos veinticinco pacientes (425), durante el periodo comprendido entre el primero de junio y el treinta y uno de diciembre del 2000, los cuales presentaban cuadro clínico de lumbalgia con o sin irradiación a miembros pélvicos asociado o no a parestesias o parestias.

Debido a que el presente estudio está basado en la presencia de cambios degenerativos únicamente como causal directa de los trastornos lumbares se excluyeron un total de sesenta y siete pacientes (67). De los cuales fueron cuarenta y tres (43) mujeres y veinticuatro (24) hombres que presentaban:

Cirugía previa de hernia de disco lumbar: Cuarenta y siete (47).

Fractura previa de columna lumbar: Seis (6).

Metástasis: Cinco (5).

Otras cirugías: Tres (3).

Enfermedad desmielinizante: Dos (2).

Cambios por radioterapia: Dos (2).

Proceso inflamatorio: Dos (2).

En total se seleccionaron trescientos cincuenta y ocho pacientes (358), de los cuales fueron ciento setenta y nueve mujeres (179) con edades entre los 19 y 90 años para un promedio de edad 54,5 años y también ciento setenta y nueve hombres (179) con edades entre los 18 y 89 años para un promedio de edad de 53,5 años.

Se les realizó un interrogatorio previo a su examen de RM sobre su cuadro clínico con énfasis en el tiempo de aparición, duración de los síntomas, si existió una causa evidente que provocara su sintomatología, presencia o ausencia de otros antecedentes que pudieran tener relación con el cuadro, presencia de signos clínicos evidentes en relación con el problema actual como son las parestesias, parestias y/o irradiación.

Posterior a este interrogatorio se les practicó un examen de RM de columna lumbosacra, en un equipo GE de 0,5 Tesla utilizando secuencias de T1 y T2 en sagital, axial y coronal con un TR de 600 para el T1 y de 2800 para el T2, con un TE de 30 para el T1 y de 110 para el T2, además de una secuencia sagital en densidad de protones con un TR de 2800 y un TE de 28; también se utilizó una matriz de 192 x 256 con un FOV de 28 y un número de adquisiciones promedio entre 3-4 y como se trata de un estudio para enfermedad degenerativa no se utilizó gadolinio en las secuencias analizadas.

Las imágenes fueron revisadas e interpretadas por cuatro radiólogos especializados en RM y neuroradiología del equipo de la Clínica Londres, quienes pusieron mayor énfasis en los principales cambios de la enfermedad degenerativa de la columna lumbosacra como son las características del disco, enfermedad facetaria, presencia o no de canal estrecho, asociación con la hipertrofia de ligamentos amarillos, listesis y/o hipertrofia de facetas.

8. RESULTADOS.

8.1 PACIENTES ESTUDIADOS POR SEXO Y GRUPOS DE EDAD.

Mujeres: 179.

Edades en años:	10-19 :	1
	20-29 :	14.
	30-39 :	34.
	40-49 :	52.
	50-59 :	38.
	60-69 :	23.
	70-79 :	11.
	80-+ :	6.

Hombres: 179:

Edades en años:	10-19 :	2.
	20-29 :	19.
	30-39 :	46.
	40-49 :	43.
	50-59 :	28.
	60-69 :	24.
	70-79 :	11.
	80-+ :	5.

8.2 SÍNTOMAS PRINCIPALES:

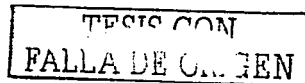
Lumbalgia localizada : 77.

Lumbalgia con irradiación: 281.

Pacientes con parestesias en miembros pélvicos: 260.

Pacientes con algún grado de paraparesia asociada: 130.

Antecedente de trauma claro: 83.



8.3 RAIZ INVOLUCRADA SEGÚN SINTOMATOLOGÍA:

L1-L2	DERECHA.....	1.	IZQUIERDA.....	1.
L2-L3	DERECHA.....	20.	IZQUIERDA.....	20.
L3-L4	DERECHA.....	42.	IZQUIERDA.....	45.
L4-L5	DERECHA.....	75.	IZQUIERDA.....	70.
L5-S1	DERECHA.....	56.	IZQUIERDA.....	62.

8.4 TIEMPO DE EVOLUCION DE SIGNOS Y SÍNTOMAS:

Menos de 7 días:	25 pacientes.
7 días- 30 días:	37 pacientes.
1 - 3 meses:	54 pacientes.
3 - 6 meses:	45 pacientes.
6 - 12 meses:	47 pacientes.
1 - 5 años:	72 pacientes.
5 - 10 años:	51 pacientes.
Más de 10 años:	27 pacientes.

8.5 DIAGNOSTICO POR RM.

8.5.1 DISCO:

A) Cambios de osteocondrosis:	
L1-L2 :	39.
L2-L3 :	46.
L3-L4 :	82.
L4-L5 :	156.
L5-S1 :	162.

B) Componente discal se divide en:

EXTRUSION	DERECHA	POSTEROCENTRAL	IZQUIERDA
L1-L2:	0	2	1
L2-L3:	0	2	1
L3-L4:	1	8	3
L4-L5:	11	29	1
L5-S1:	10	32	13

PROTRUSION	DERECHA	POSTEROCENTRAL	IZQUIERDA
L1-L2:	0	2	1
L2-L3:	1	3	0
L3-L4:	1	7	1
L4-L5:	3	30	10
L5-S1:	4	26	4

ABOMBAMIENTO MULTIDIRECCIONAL

L1-L2:	11.
L2-L3:	20.
L3-L4:	44.
L4-L5:	111.
L5-S1:	95.

8.5.2 FACETAS ARTICULARES:

A) Hipertrofia:	L1-L2:	25.
	L2-L3:	34.
	L3-L4:	90.
	L4-L5:	238.
	L5-S1:	212.

B) Osteofitos:	L1-L2:	36.
	L2-L3:	44.
	L3-L4:	62.
	L4-L5:	121.
	L5-S1:	110.
C) Esclerosis:	L1-L2:	25.
	L2-L3:	30.
	L3-L4:	82.
	L4-L5:	233.
	L5-S1:	221.
D) Cambios en el espacio articular:	L1-L2:	23.
	L2-L3:	29.
	L3-L4:	72.
	L4-L5:	191.
	L5-S1:	179.

8.5.3 PRESENCIA DE ESTENOSIS ESPINAL:

L1-L2:	0.
L2-L3:	4.
L3-L4:	20.
L4-L5:	73.
L5-S1:	18.

Con engrosamiento del ligamento amarillo:

L1-L2:	4.
L2-L3:	7.
L3-L4:	12.
L4-L5:	72.
L5-S1:	15.

TESIS CON
FALLA DE ORIGEN

8.5.4 PRESENCIA DE LISTESIS:

	GRADO I	GRADO II	GRADO III
L1-L2:	3	0	0
L2-L3:	4	0	0
L3-L4:	6	0	1
L4-L5:	28	11	0
L5-S1:	11	2	4

(La mayoría por lisis solo un caso de génesis traumática).

8.5.5 TIPO DE COMPRESIÓN:

FORAMINAL	DERECHA	IZQUIERDA
L1	0	0
L2	0	0
L3	8	10
L4	25	21
L5	24	27
S1	5	7

EXTRAFORAMINAL	DERECHA	IZQUIERDA
L1	0	0
L2	2	0
L3	1	1
L4	2	4
L5	4	2
S1	0	0

8.5.6 TIPO DE MIGRACIÓN:

	ASCENDENTE	DESCENDENTE
L1-L2	1	1
L2-L3	2	1
L3-L4	1	3
L4-L5	5	8
L5-S1	3	13

8.5.7 HALLAZGOS ASOCIADOS:

Raíz conjunta veinte casos (20), principalmente en los segmentos lumbares bajos y primeros sacros.

Quistes de Tarlov veinte casos (20), de predominio en los primeros segmentos sacros y más del lado izquierdo.

Hemangiomas quince casos (15), de los cuales diez de ellos estaban en los segmentos lumbares altos.

Quistes sinoviales yuxtarticulares extrarraquideos once casos (11), intrarraquideos cinco casos (5), de predominio en los últimos segmentos lumbares.

Fibrolipoma del filum terminale ocho casos (8).

Vértebra transicional cuatro casos (4).

Disrafismo posterior dos casos (2).

Lipomatosis peridural un caso (1).

TESIS CON
FALLA DE ORIGEN

9. ANÁLISIS ESTADÍSTICO.

La diferencia estadística "p" entre los cambios respecto a la presencia o no de osteocondrosis, los niveles discales involucrados, pérdida de la altura de los discos afectados y el grado de afectación interna de los mismos no fue estadísticamente significativo; siendo $p=0,053$ y el Chi cuadrado de 0,384.

Respecto a la existencia de abombamiento, protrusión o extrusión discal en el examen de RM, solo hubo diferencia estadísticamente significativa en el capítulo de abombamiento con $p=0,005$; lo cual creemos que como es una fase bastante inicial de la afectación discal, debe hacerse una sensibilización mayor en su diagnóstico. No hubo diferencia estadística significativa respecto a los hallazgos de protrusión o extrusión.

En el estudio estadístico respecto a la estenosis espinal y el engrosamiento de ligamentos amarillos en el estudio de RM, tampoco hubo una diferencia estadísticamente significativa inter observador con $p=0,045$ y Chi cuadrado de 0,469 para la estenosis espinal y $p=0,062$ para el engrosamiento de ligamentos amarillos.

Las cifras anteriores demuestran el gran valor de la RM como arma diagnóstica de primera línea en la enfermedad degenerativa de la columna lumbar, siendo a su vez reproducible tanto en sus hallazgos como muy uniforme su enfoque radiológico gracias a la gran unificación de criterios a través de los años.

TESIS CON
FALLA DE ORIGEN

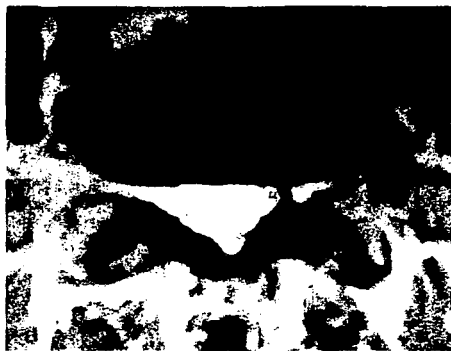

FIGURA 1

Imagen Axial T₂, muestra cambios de enfermedad articular degenerativa facetaria y engrosamiento de ligamentos amarillos.

TESTIS CON
FALLA DE ORIGEN




Figura 2

Imagen Sagital T₁, muestra cambios tipo modic II L₄ - L₅; Protrusión discal anterior L₄ - L₅ y L₅ - S₁; abombamiento discal posterior L₃ - L₄ y L₄ - L₅ cambios de osteocondrosis intervertebral de predominio L₄ - L₅ y L₅ - S₁.

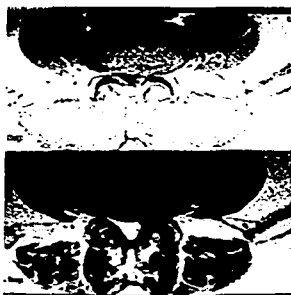

Figura 3

Imagen Axial T₁ - T₂ muestra canal estrecho multifactorial



Figura 4
Imagen sagital DP-T₂ muestra
extrusión subligamentaria L₄-L₅,
cambios de osteocondrosis
intervertebral L₄-L₅.

11. DISCUSIÓN.

En el presente trabajo encontramos un grupo de personas muy homogéneo en cuanto al tipo de sexo al que afecta la patología estudiada, encontrando datos muy similares en este aspecto en puntos porcentuales. Además revisando por grupos de edad en ambos sexos, los más afectados son los que están entre la quinta y sexta década de la vida, lo cual está muy de acuerdo con la fisiopatología de la enfermedad degenerativa.

En la revisión clínica encontramos que los segmentos más afectados son el L4-L5 y L5-S1, al igual que sus respectivas raíces, tanto a nivel medular como foraminal. Es también de resaltar que el síntoma predominante es el dolor (Lumbalgia), sea o no irradiada y que otros hallazgos como las parestesias o algún grado de paresia son mucho menos frecuentes de acuerdo con los hallazgos de este trabajo.

Al realizar las diferentes correlaciones con los hallazgos de RM, en cuanto a la enfermedad degenerativa de la columna lumbosacra encontramos que los diferentes puntos básicos para su diagnóstico se caracterizan por:

- A) La osteocondrosis, es un hallazgo frecuente y que afecta principalmente los segmentos L4-L5 y L5-S1, con una ligera prevalencia de este último.
- B) La presencia de hernia de disco (Extrusión, protrusión o abombamiento), reporta también una mayor prevalencia en los segmentos mencionados en el punto anterior.
- C) El hallazgo de cambios degenerativos a nivel de las articulaciones facetarias estudiadas tiene una mayor predilección por el segmento L4-L5 y en segundo lugar por el segmento L5-S1.

Dando todo lo anterior una altísima importancia en su correlación clínica dentro del presente estudio.

Otro factor importante dentro de los hallazgos de RM, es poder valorar de una mejor manera la presencia de canal estrecho asociado o no a la hipertrofia de ligamentos amarillos, lo que en nuestro estudio se ejemplifica muy bien, corroborando la correlación entre la existencia del segundo como una de las causales del primero y además poder determinar que el segmento de mayor afectación es el L4-L5; pudiendo determinar la coexistencia con otras causales como la listesis (9) que también afecta en mayor grado este mismo segmento, siendo para la patología en estudio su principal origen la espondilolisis.

12. CONCLUSIONES.

1. La RM es el método ideal para el estudio de la enfermedad degenerativa de la columna lumbosacra.
2. Debe complementarse el uso de la RM con la TAC o los Rx principalmente en el estudio de cambios óseos asociados.
3. La RM nos proporciona datos muy certeros de los más importantes componentes de la enfermedad degenerativa de columna como son la osteocondrosis, cambios en las articulaciones facetarias y presencia o no de canal estrecho y sus causales.
4. La RM nos ayuda a tipificar y diferenciar cambios a nivel de la columna vertebral que pueden deberse a causas de otro origen que no tienen relación con la enfermedad degenerativa y que por otros métodos no se podrían esclarecer.
5. La RM es bastante sensible en cuanto a la presencia de otros hallazgos de patología en la columna lumbosacra que pudieran ser causales directas del problema o hallazgos incidentales en su momento.
6. La RM es una técnica segura, sin mayores contraindicaciones, sin radiación ionizante y que para el estudio de la enfermedad degenerativa de la columna lumbosacra, en general, no necesita el uso de medios de contraste.

BIBLIOGRAFÍA.

- 1) Brandt K.; Osteoarthritis in Harrison T., Martín J., Isselbacher K., Wilson J.; Harrison's principles of internal medicine 1994, p. 1693-1694.
- 2) Boleaga-Duran B., Palacios E., Caillé J.; Enfermedad degenerativa de la columna vertebral en Fernández-Tapia S., Boleaga-Duran B., Beltrán J.; Músculo esquelético, columna vertebral y esqueleto apendicular 2001, p. 249-272.
- 3) Sackett J.; The spinal cord and related structures in Juhl J., Crummy A.; Essentials of radiology imaging 1993, sixth edition, p. 469-496.
- 4) Osborn A.; Trastornos no neoplásicos de la columna vertebral y de la médula espinal en Osborn A.; Neurorradiología diagnóstica 1996, p. 835-867.
- 5) Resnick D.; Enfermedad degenerativa de la columna en Resnick D.; Huesos y articulaciones en imagen 1998, segunda edición, p. 355-377.
- 6) Dahnert W.; Radiology review manual 1996, third edition, pags. 146-147.
- 7) Modic MT., Masaryk TJ., Ross JS.; Magnetic resonance imaging of the spine. Saint Louis: Mosby Year Book, Inc. 1994.
- 8) Sanz M., Sanz P., Cogollos J.; Resonancia magnética en Pedrosa C., Casanova R.; Diagnostico por imagen, volumen I: Generalidades 1997, p. 97-119.
- 9) Haughton V., Williams A.; Degenerative spine disease in Forbes G., Quencer R., Harnsberger R.; Syllabus: Special course in neuroradiology 1994.p.227-233.