



UNIVERSIDAD NACIONAL AUTONOMA DE MEXICO  
FACULTAD DE MEDICINA

DIVISION DE ESTUDIOS DE POSTGRADO E INVESTIGACION



CIUDAD DE MEXICO

SECRETARIA DE SALUD DEL DISTRITO FEDERAL  
DIRECCION DE EDUCACION E INVESTIGACION  
SUBDIRECCION DE FORMACION DE RECURSOS HUMANOS  
UNIDAD DEPARTAMENTAL DE ENSEÑANZA DE POSTGRADO  
CENTRO DERMATOLOGICO "DR. LADISLAO DE LA PASCUA"

CURSO UNIVERSITARIO DE ESPECIALIZACION EN  
DERMATOLOGIA

TUMORES Y LESIONES DE ASPECTO  
TUMORAL DE PARPADOS

TRABAJO DE INVESTIGACION  
CORRELACION CLINICO - PATOLOGICA

PRESENTADO POR: DRA. TERESITA POSADA SANCHEZ  
PARA OBTENER EL DIPLOMA DE ESPECIALISTA EN DERMATOLOGIA

DIRECTORA:

DRA. OBDULIA RODRIGUEZ R.

DIRECTORES DE TESIS:

DR. ARTURO GUARNEROS CAMPOS

DR. ALBERTO RAMOS GARIBAY

MEXICO

2002 <sup>3</sup>

TESIS CON  
FALLA DE URGEN

A



Universidad Nacional  
Autónoma de México



**UNAM – Dirección General de Bibliotecas**  
**Tesis Digitales**  
**Restricciones de uso**

**DERECHOS RESERVADOS ©**  
**PROHIBIDA SU REPRODUCCIÓN TOTAL O PARCIAL**

Todo el material contenido en esta tesis esta protegido por la Ley Federal del Derecho de Autor (LFDA) de los Estados Unidos Mexicanos (México).

El uso de imágenes, fragmentos de videos, y demás material que sea objeto de protección de los derechos de autor, será exclusivamente para fines educativos e informativos y deberá citar la fuente donde la obtuvo mencionando el autor o autores. Cualquier uso distinto como el lucro, reproducción, edición o modificación, será perseguido y sancionado por el respectivo titular de los Derechos de Autor.

**TESIS  
CON  
FALLA DE  
ORIGEN**

**Correlación clínico-patológica de tumores y lesiones de  
aspecto tumoral de párpados**

**Dra. Teresita Posada Sánchez**

Vo. Bo.

**Dra. Obdulia Rodríguez R.**  
**Profesora Titular del Curso de Especialización  
en Dermatología**

Vo. Bo.

**Dr. Roberto Sánchez Ramírez**  
**Director de Enseñanza e Investigación**



**DIRECCION DE EDUCACION  
E INVESTIGACION  
SECRETARIA DE  
SALUD DEL DISTRITO FEDERAL**

**SUBDIVISION DE ESPECIALIZACION  
DIVISION DE CURSOS DE POSGRADO  
FACULTAD DE MEDICINA  
UNIVERSIDAD NACIONAL AUTONOMA DE MEXICO**

**TESIS CON  
FALLA DE ORIGEN**


3

Vo. Bo.




**Dr. Arturo Guarneros Campos**  
**Jefe del Servicio de Oftalmología**

Vo. Bo.



**Dr. Virgilio Santamaría González**  
**Jefe de Investigación**

Vo. Bo.



**Dr. Fermín Jurado Santa Cruz**  
**Jefe de Enseñanza y Profesor Adjunto**

TESIS CON  
FALLA DE ORIGEN

C

## AGRADECIMIENTOS

### **A Dios**

Por todas sus bendiciones.

### **A mis padres:**

Eduardo (q.e.p.d) y Margarita, por su amor, su apoyo y ejemplo de vida.

### **A mis hermanos:**

Mago, Goya, Lalo, Ana y Lolita, por su cariño, por ser siempre un apoyo y un ejemplo de superación en todas sus actividades.

### **A Fito y Jorge**

Por el cariño, su ayuda y apoyo para poder concluir este trabajo.

### **A toda mi familia:**

Abuelita Nata (q.e.p.d) por todo tu amor y tus bendiciones.

Tíos, tías, primos, sobrinos.

TESIS CON  
FALLA DE ORIGEN

9

**A los Dres. Arturo Guarneros y Alberto Ramos**

Por su asesoría y apoyo en esta tesis.

**A todos y cada uno de mis profesores.**

**A todos y cada uno de mis compañeros residentes.**

**A mis amigas: Paulina, Mari te, Fabiola.**

Muy en especial al Ingeniero **José Luis Angeles** por su amistad, tiempo y ayuda para la conclusión de este estudio.

A todo el personal del Centro Dermatológico Pascua, Secretarias, enfermeras, personal de biblioteca, informática, trabajo social, laboratorios de histopatología, micología, clínico, personal administrativo y de mantenimiento. A todos y cada uno gracias por compartir conmigo esta etapa de mi formación profesional.

TESIS CON  
FALLA DE ORIGEN



**INDICE**

Introducción.....	4
Embriología.....	6
Anatomía.....	6
Función palpebral.....	24
Tumores de párpado.....	25
Generalidades.....	27
Tumores benignos..	
Tumores de origen epitelial.....	30
Cuerno cutáneo.....	30
Quiste epidérmico.....	31
Quiste epidérmico de inclusión.....	32
Quiste triquilémico.....	32
Quiste de millium.....	33
Quiste marginal.....	34
Queratosis seborréica.....	34
Queratosis actínica.....	37
Queratoacantoma.....	38
Hamartomas..	
Nevo verrugoso.....	41
Nevo sebáceo.....	41
Tumores de origen melanocítico..	
De células névicas.....	43
Nevo de unión.....	45
Nevo compuesto.....	46
Nevo intradérmico.....	46
Nevos de melanocitos epidérmicos..	
Efélides.....	47
Lentigo simple.....	48
Lentigo senil o solar.....	49

TESIS CON  
FOLIA DE ORIGEN



Nevos de melanocitos dérmicos.	
Nevo azul.....	51
Nevo de Ota.....	52
Tumores de origen anexial..	
De origen pilar.....	54
Pilomatrixoma.....	54
Tricoepitelioma.....	56
Tricofoliculoma.....	58
Triquilemoma.....	59
De origen glandular.	
Diferenciación sebácea	
Adenoma Sebáceo.....	60
Hiperplasia sebácea.....	61
Sudorípara	
Ecrina	
Siringoma.....	62
Espiradenoma ecrino.....	63
Acrospiroma ecrino.....	64
Hidradenoma ecrino.....	65
Hidrocistoma ecrino.....	66
Apocrina	
Hidrocistoma apocrino.....	67
Hidradenoma papilífero.....	69
Siringocistadenoma papilífero.....	70
Tumores de origen fibroso.	
Fibromas blandos.....	72
Fibromas péndulos.....	73
Dermatofibromas.....	73
Tumores vasculares	
Hemangiomas	
De capilares inmaduros.....	78

De capilares maduros.....	79
Malformaciones vasculares	
Mancha en vino de oporto.....	84
Mancha salmón.....	86
Otros tumores vasculares	
Hemangiomas rubí.....	87
Angioma en araña.....	87
Granuloma piógeno.....	88
Linfangioma.....	90
Angioqueratoma.....	94
Lesiones de aspecto tumoral	
Xantelasmas.....	96
Chalazión.....	96
Infecciosas.....	97
Verrugas virales.....	99
Molusco contagioso.....	102
Protocolo de estudio	
Planteamiento del problema.....	106
Objetivos.....	106
Material y métodos.....	106
Tamaño de la muestra.....	107
Análisis de datos.....	108
Resultados.....	109
Conclusiones.....	116
Comentarios.....	118
Iconografía.....	120
Bibliografía.....	136

## INTRODUCCIÓN

El estudio de tumores en cualquier región del organismo resulta interesante y controversial, dada la diversidad de los mismos, y los diferentes criterios de clasificación que existen para ellos. Dichos criterios pueden ser histológicos, embriológicos, morfológicos e incluso etiológicos. Para nuestro estudio consideramos que la clasificación más acertada es la que se basa en el tejido que les da origen o hacia el cual se diferencian. Decidimos incluir en nuestro estudio también lesiones de aspecto tumoral aún cuando por definición no son tumores, debido a que no en pocas ocasiones los pacientes acuden a consulta pensando que se trata de tumores o son referidos por médicos con poco adiestramiento en la observación de los mismos con diagnóstico de tumores. Incluso en el caso específico de las verrugas virales, existe controversia en relación con su inclusión o no dentro de los tumores de piel, sin embargo siendo o no verdaderos tumores son los más frecuentemente vistos en nuestra institución.

Los párpados son un área de nuestra anatomía que como muchas otras (p.ej. región genital femenina y masculina, nariz, etc.), son estudiados por diversos especialistas, en su caso específico, suelen ser estudiados y tratados por oftalmólogos, cirujanos oftalmólogos, dermatólogos, cirujanos dermatólogos, oncólogos, cirujanos oncólogos y cirujanos plásticos. En mi experiencia en la consulta externa del C.D.P. en la mayoría de los casos cuando se trata de tumores de párpado, los pacientes son valorados y referidos con un diagnóstico presuntivo a los servicios de oftalmología y/o dermato-oncología para su estudio y tratamiento.

La intención de nuestra investigación, como su título lo indica es conocer el grado de certeza diagnóstica de nuestros médicos en relación a los tumores y lesiones de aspecto tumoral de párpados, mediante medición de la correlación clínico-patológica de los mismos.

Este trabajo también intenta ser un estudio piloto, ya que no hay antecedentes ni estadísticas propias sobre este tema en nuestra institución, que aporte datos

TESIS CON  
FALLA DE ORIGEN

sobre la frecuencia, incidencia y prevalencia de los tumores y lesiones de aspecto tumoral de párpado.

Realizamos una amplia revisión de la literatura, intentando brindar a todos aquellos médicos generales o de las especialidades antes mencionadas una guía actualizada que contiene los datos relevantes e innovaciones en cuanto a diagnóstico y tratamiento de tumores de párpado benignos y malignos y lesiones de aspecto tumoral, esperando que cumpla con este objetivo.

TESIS CON  
FALLA DE ORIGEN

## **EMBRIOLOGIA**

En el embrión de 6 semanas, cuando el esbozo del cristalino se separa del ectodermo, éste recubre totalmente la cabeza del embrión. Hacia el segundo mes la proliferación del mesenquima origina un anillo alrededor del esbozo ocular, de cuyo crecimiento progresivo surgen dos repliegues que se unen delimitando un surco. Los dos esbozos palpebrales se soldan por delante del futuro epitelio conjuntival y de la córnea. En el espesor de los párpados aparecen los músculos (embrión de 40mm). Ya muy tardíamente, en el quinto mes, aparecen los esbozos de los folículos pilosos. Hacia el octavo mes los párpados se separan.

La piel del párpado propiamente dicha, tiene el mismo desarrollo embrionario que toda la piel en general. Histológicamente se encuentra formada por tres capas fundamentales: la epidermis, la dermis y la hipodermis, aunque de toda la extensión de la piel, la de los párpados es la de menor grosor. <sup>(1)</sup>

## **ANATOMIA**

El órgano del cuerpo humano especialmente destinado para la recepción de las impresiones visuales es el globo ocular; constituyendo el sentido de la vista. Es un órgano par, colocado simétricamente en la parte superior y lateral de la cara en la porción anterior de las cavidades orbitarias, que lo alojan y protegen.

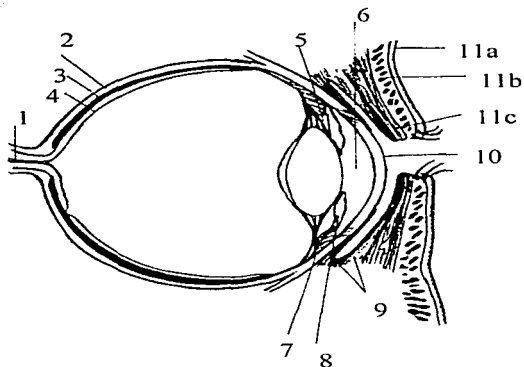
Se halla situado por detrás de los párpados y asegurado en su situación y movilidad por la aponeurosis de Tenon y los músculos de la órbita.

Su parte anterior, en contacto con el medio externo al separarse los párpados, se encuentra protegida contra la desecación o el depósito de partículas extrañas por la conjuntiva y la secreción del aparato lagrimal. Estas formaciones anatómicas que ayudan al globo ocular a realizar correctamente su función se conocen con el nombre de anexos del ojo, y a su vez existe un tejido adiposo de relleno entre el globo ocular, sus anexos y las paredes de la órbita, el cual sirve al ojo como cojinete elástico, en su espesor caminan importantes vasos y nervios. <sup>(2,3)</sup>

TESIS CON  
FALLA DE ORIGEN

El aparato o sentido de la visión se divide para su estudio en:

- A- Globo ocular
- B- Anexos del globo ocular
- C- Grasa, vasos y nervios de la órbita



#### ESQUEMA

##### Corte sagital del ojo

- 1) nervio óptico. 2) Retina, 3) Coroides, 4) Esclera. 5) Cámara posterior.
- 6) cámara anterior. 7) cuerpo ciliar. 8) iris. 9) Conjuntiva bulbar y palpebral. 10) córnea. 11) párpados: a) piel, b) músculo orbicular, c) placa tarsal.

## **PARPADOS**

Los párpados, motivo de nuestro estudio, forman junto con los músculos de la órbita, cejas, conjuntiva y aparato lagrimal los anexos del ojo.

Son dos repliegues músculo-membranosos colocados en la parte anterior de la cavidad orbitaria, por delante del globo ocular al que cubren o dejan al descubierto según estén uno en contacto con el otro o separados. Son la continuación de los tegumentos de la cara. Gracias a su capacidad de cerrarse y a sus incesantes movimientos juegan un papel importante en la protección del globo ocular frente a los agentes externos: luz, calor, frío y polvo, asegurando una hidratación constante de las capas anteriores de la córnea, esparciendo el líquido secretado por las glándulas lagrimales.

Se distinguen en superior e inferior, separados por la hendidura palpebral, cuyo tamaño es variable según los sujetos y las razas. Es mucho más extenso el primero que el segundo, lo cual es fácilmente apreciable cuando se mira hacia abajo o bien cuando los párpados se cierran.


## **LIMITES**

No tiene verdaderos límites puesto que los tegumentos se continúan, por arriba con el borde inferior de las cejas y por debajo con el surco palpebrogeniano. Estos límites corresponden básicamente a la base de la órbita.

Estudiaremos primero los párpados en conjunto, dando una descripción general y una idea de su estructura; en segundo lugar, estudiaremos los músculos de los párpados y finalmente las glándulas anexas, arterias, venas, nervios y linfáticos.

## **ESTRUCTURA**

Estructuralmente los párpados presentan una cara anterior y otra posterior, un borde adherente, un borde libre, un ángulo o canto interno, un ángulo o canto externo y dos extremidades.



**Cara anterior.-** La cara anterior es ligeramente distinta en el párpado superior y en el inferior. Ambas están revestidas por una piel delgada. En el párpado superior cuando el ojo está abierto se presenta una pequeña faja cutánea de dirección transversal, que se halla limitada arriba por el surco orbitopalpebral superior. Cuando el ojo está cerrado, la cara anterior del párpado superior es una eminencia convexa que ocupa una extensión bastante más considerable que la que corresponde al párpado inferior. La cara anterior del párpado inferior es también convexa y posee más o menos el mismo aspecto, tanto si el ojo está abierto como si está cerrado.

Se continúa hacia abajo con la mejilla, de la cual está separado por el surco orbitopalpebral inferior o surco palpebrogeniano. La porción comprendida entre el borde libre de cada párpado y el surco orbitopalpebral corresponde a la porción tarsal del párpado.

**Cara Posterior.-** Es cóncava y se aplica directamente sobre la conjuntiva ocular a la cual se adapta. Está revestida por la conjuntiva palpebral.

**Bordes.-** Se distinguen en borde adherente y borde libre.

**Borde adherente:** Corresponde al reborde de la órbita, se pone en contacto a nivel del reborde orbitario con el resto de las partes blandas y superficiales de la cara. Son los ya mencionados surco orbitopalpebral superior e inferior o palpebrogeniano.

**Borde libre:** Tiene una longitud aproximada de 30 mm con un grosor de 2 a 3 mm. Durante el cierre palpebral los dos bordes, superior e inferior, se ponen en contacto siguiendo una línea que se conoce como hendidura palpebral. Durante la apertura palpebral el orificio que los separa es ovalado, de eje horizontal mayor y deja libre a la córnea a través de la cual distinguimos el iris, la pupila y dos zonas de esclerótica por fuera y por dentro recubiertas por la conjuntiva bulbar. Este orificio discreto recibe el nombre de orificio o apertura palpebral, y esta limitada



hacia fuera y hacia adentro por los puntos donde se unen los bordes superior e inferior, los cuales llevan el nombre de ángulos del ojo, interno y externo (canthus mayor y canthus minor).

El borde libre palpebral se divide en dos porciones esquemáticas bien distintas: La porción lagrimal (interna) y la porción ciliar (externa), separados por un pequeño tubérculo (tubérculo lagrimal) en cuyo vértice se abre el orificio o punto lagrimal, que es el punto inicial de las vías lagrimales.

La entrada del orificio es generalmente ovalada y está rodeada por un anillo avascular más blanco que el resto del borde palpebral. Los dos orificios superior e inferior, están ligeramente desplazados el uno respecto al otro. El superior mira hacia abajo y atrás y el inferior hacia arriba y atrás. Este es el punto que separa las porciones ciliar y lagrimal.

**Porción lagrimal:** Es corta y mide unos 6 mm de largo. Representa tan solo la octava parte del borde libre. El reborde palpebral es redondeado y ambas partes, superior e inferior, se continúan la una con la otra formando el canto interno, que es redondeado y cóncavo por fuera, rodeando la carúncula. Esta porción no tiene pestañas y lleva en su espesor la parte inicial de las vías lagrimales, de donde recibe su nombre.

**Porción ciliar:** Lo característico de ésta superficie es la presencia de pestañas y orificios glandulares. Con una mayor extensión, comprende la parte del reborde palpebral que se extiende desde el punto lagrimal al canto externo. De 2mm de anchura de adelante para atrás, muestra un labio o borde anterior, un labio o borde posterior y un intersticio. Su labio anterior es redondeado y se continúa con la piel de la cara anterior. Sirve de implantación a las pestañas. Su labio posterior claramente marcado se aplica directamente sobre el globo ocular y marca el límite de la conjuntiva palpebral. En esta porción se observan una serie de pequeños orificios en número de 20 o 30, por donde desembocan al exterior las glándulas de Meibomio, las cuales se encuentran situadas en el espesor de cada párpado. El

intersticio queda entre ambos labios de este borde libre, es una pequeña superficie transversal y horizontal, que se pone en contacto con la correspondiente al párpado opuesto cuando dichos párpados se cierran.

**Pestañas:** Son una serie de pelos sedosos, en general más rígidos que los de las cejas, habitualmente del color del pelo y que no encanecen. Su forma, longitud y color varían de un individuo a otro, teniendo diferentes aspectos en el hombre, en la mujer y en el niño. Se implantan en 3 o 4 hileras dispuestas irregularmente, que van desde una distancia de 1.5mm del punto lagrimal hasta unos 2mm del canto externo. Su número es variable, dependiendo de los sujetos, oscilando entre 70 y 160 en el párpado superior y 70 a 80 en el párpado inferior. Las pestañas del párpado superior son cóncavas por arriba y las del párpado inferior por debajo, lo que evita que se entremezclen al cerrar los párpados. Son más numerosas y largas las superiores que las inferiores.

**Canto externo:** Se trata de un ángulo formado por la reunión de los dos bordes libres palpebrales. Se prolonga por fuera con el surco del ángulo externo.

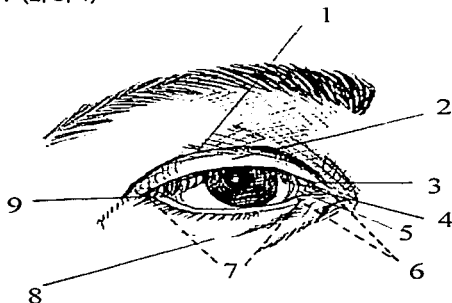
**Canto interno.-** Se sitúa ligeramente por fuera del saliente subcutáneo de la inserción del ligamento palpebral interno. En el ovalo que delimita, se describen dos formaciones anatómicas distintas: la carúncula y el repliegue semilunar.

La **Carúncula:** es un saliente redondeado y rosado de 5 x 3mm aproximadamente, de superficie discretamente irregular, recubierta por una mucosa que contiene algunos pelos finos. Contiene glándulas sebáceas y una glándula lagrimal accesoria. Deriva embriológicamente de una porción cutánea del párpado inferior.

El **repliegue semilunar** puede considerarse una persistencia atrófica del tercer párpado en algunos mamíferos. Es un repliegue falciforme de eje mayor vertical situado por fuera de la carúncula, con el borde externo cóncavo y bien delimitado en su parte media; que forma con la conjuntiva bulbar un fondo de saco de

aproximadamente 2 mm de profundidad. El fondo de saco desaparece en sus dos extremos y el repliegue se continúa con la conjuntiva bulbar.

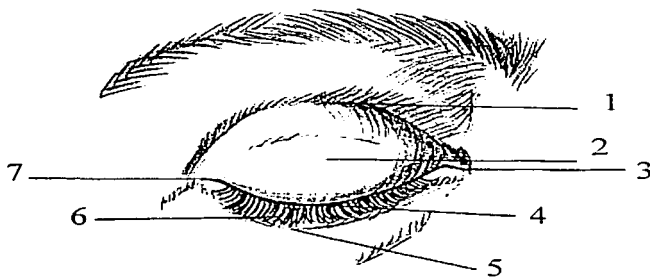
**Extremidades de los párpados.-** Se les designa con el nombre de comisuras, interna y externa. La comisura interna es una pequeña elevación transversal producida por el tendón directo del músculo orbicular de los párpados, el cual se encuentra inmediatamente por debajo de la piel en ese lugar. La comisura externa es una pequeña fisura oblicua hacia abajo y afuera que prolonga en ésta dirección al ángulo externo del ojo. En las personas de edad forma esta comisura externa el punto central de una serie de pliegues divergentes que se conocen con el nombre de "pata de gallo". (2, 3, 4)



#### ESQUEMA

Ojo abierto, vista anterior

1) Surco orbitopalpebral superior. 2) Párpado superior, 3) Punto lagrimal superior. 4) Carúncula. 5) Repliegue semilunar. 6) Porción lagrimal del borde libre del párpado inferior. 7) su porción ciliar. 8) Surco orbitopalpebral inferior. 9) Angulo externo.



#### ESQUEMA

Ojo cerrado, vista anterior.

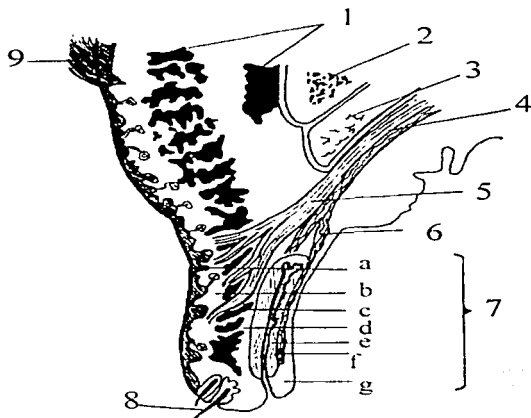
- 1) Surco palpebral superior. 2) párpado superior. 3) Ángulo interno. 4) Hendidura palpebral. 5) Surco palpebral inferior. 6) Párpado inferior. 7) Ángulo externo.

#### CONSTITUCION ANATOMICA DE LOS PÁRPADOS

Los párpados están constituidos por una serie de capas o planos sucesivos, que son de adelante hacia atrás: Piel, capa celulosa subcutánea, capa muscular de fibras estriadas, capa celulosa submuscular, capa fibrosa, capa muscular de fibras lisas y capa mucosa.

---

TESIS CON  
FALLA DE ORIGEN



### ESQUEMA

Constitución anatómica del párpado superior.

Corte sagital

Fascículos del orbicular cortados de través. 2) Borde orbitario. 3) grasa de la órbita. 4) Elevador del párpado. 5) Su tendón fibroso, 6) Su tendón muscular. 7) Las siete capas del párpado: a) Piel; b) Primera capa de tejido celular; c) capa de fibras musculares estriadas; d) Segunda capa de tejido celular; e) Capa fibrosa (tarso superior con sus glándulas de Meibomio); f) capa de fibras musculares lisas; g) conjuntiva.

**Piel:** Muy fina, muy delgada, con vello aterciopelado, glándulas sebáceas poco desarrolladas y glándulas sudoríparas muy numerosas pero de pequeñas dimensiones.

**Capa celulosa subcutánea:** Constituida por tejido conjuntivo laxo, pobre en grasa, se deja infiltrar fácilmente por serosidad, sangre o pus, que ocasionan a veces abultamientos palpebrales más o menos grandes. En los límites de los párpados se continúa con el tejido celular subcutáneo de las regiones vecinas.

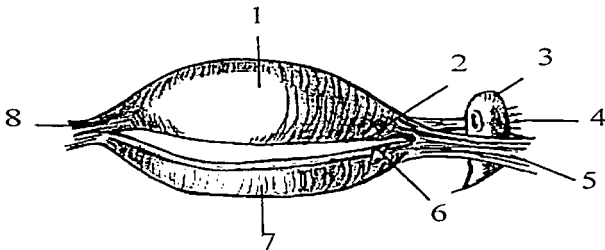
**Capa muscular de fibras estriadas:** Está formada por los fascículos de la porción palpebral del músculo orbicular de los párpados; y además, a nivel del borde libre, por pequeños fascículos musculares anteroposteriores, extendidos de la piel a la mucosa, cuyo conjunto constituye el músculo de Riolo.

**Capa celulosa submuscular o segunda capa de tejido celular:** Es también una capa poco densa de tejido celular laxo, que como la que está inmediatamente subyacente a la piel, se deja infiltrar con toda facilidad; ambas capas celulares se continúan una con la otra, a través de las fibras musculares del músculo orbicular.

**Capa fibrosa:** Forma, por así decirlo el esqueleto de los párpados. Queda subdividida en dos porciones distintas: la parte central, constituida por los tarsos y una parte periférica, en relación con el borde orbitario, llamada septum orbitale o ligamentos anchos de los párpados.

**Tarsos:** Son laminillas fibrosas, muy gruesas, que ocupan el borde libre de los párpados. Son en número de dos, uno para la porción superior, tarso superior y otra para la porción inferior, tarso inferior. El tarso superior es de forma semilunar, es cóncavo hacia atrás y mide de 10 a 11 mm de altura en su parte media, en cambio el del párpado inferior tiene la forma de un rectángulo y tan solo alcanza 5 mm de altura. Los dos presentan una cara anterior (orbicular) convexa, en relación con las capas precedentes, una cara posterior (conjuntival) cóncava, que

se adapta a la convexidad del globo ocular; un borde adherente u orbitario, que se continúa en sentido periférico con el septum orbitale; un borde libre o borde ciliar, más grueso que el precedente y que está colocado a nivel del borde libre de los párpados, presentando en toda su extensión los orificios de las glándulas de Meibomio; una extremidad externa, lugar donde se unen los dos tarsos y originan un ligamento fibroso de dirección transversal que va a insertarse por fuera en la parte media del reborde orbitario externo y se llama ligamento externo de los tarsos o ligamento palpebral externo. Igualmente las extremidades internas están unidas a la rama ascendente del maxilar superior por un ligamento análogo, el ligamento palpebral interno. Específicamente el fascículo fibroso que se forma de la unión de las 2 extremidades se inserta en la cresta lagrimal anterior, inmediatamente adelante del saco lagrimal, dicho fascículo se confunde con el tendón directo del músculo orbicular de los párpados.



#### **ESQUEMA**

Tarsos, vistos por delante

1) Tarso superior. 2) Punto lagrimal superior. 3) Saco lagrimal superior. 4) Tendón reflejo del orbicular. 5) ligamento palpebral interno. 6) Punto lagrimal inferior. 7) tarso inferior. 8) ligamento palpebral externo.

**Capa muscular de fibras lisas:** Fibras musculares lisas en su mayor parte de dirección vertical, constituyen en su conjunto el músculo palpebral superior y músculo palpebral inferior de Müller.

**Capa mucosa:** Formada por la conjuntiva palpebral. Es una membrana mucosa dependiente del tegumento externo que une el globo ocular a los párpados.

**Conformación exterior:** La conjuntiva reviste primeramente la parte anterior del globo ocular. Al llegar junto al ecuador, se dobla hacia delante, para pasar a los párpados y revestirlos hasta llegar a su borde libre. Presenta 3 porciones: La conjuntiva palpebral, la conjuntiva ocular y la conjuntiva del fondo de saco.

**Conjuntiva palpebral:** Está en contacto con los tarsos; luego más allá de los tarsos, con los músculos palpebrales. Es delgada, transparente, de color rojizo y fuertemente arrugada en toda su porción extratarsiana. En el borde libre de los párpados se continúa con la piel.

**Conjuntiva Ocular o Bulbar:** Está en contacto sucesivamente con la esclerótica y la córnea: a) Sobre la esclerótica (porción escleral): Está unida a la esclerótica por una capa de tejido celular laxo. b) Sobre la córnea (porción corneal): La conjuntiva queda reducida a su epitelio, no siendo otra cosa que el epitelio anterior de la córnea. En el ángulo interno, la conjuntiva ocular presenta dos formaciones especiales, la carúncula lagrimal y el repliegue semilunar, ya estudiados anteriormente. <sup>(4)</sup>



## MUSCULOS DE LOS PÁRPADOS

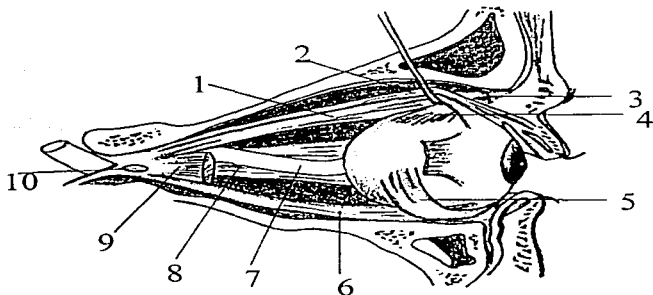
Los dos principales músculos de los párpados son: El elevador del párpado superior y el orbicular.

**M. Elevador del párpado:** Este músculo forma parte de los músculos de la órbita. Junto con los cuatro músculos rectos: recto superior, recto interno, recto inferior y recto externo y los dos músculos oblicuos: el oblicuo mayor u oblicuo superior del ojo y el oblicuo menor. Por lo tanto puede ser clasificado tanto como músculo de la órbita así como parte de los músculos de los párpados, dado su papel fisiológico y su compleja terminación en el párpado superior.

Es un músculo aplanado, acintado, más ancho en su parte anterior que en su parte posterior, que se extiende desde el vértice de la órbita hasta el espesor del párpado superior. Se inserta por atrás en la porción de la cara inferior del ala menor del esfenoides. Se dirige luego hacia delante, inmediatamente por debajo del periostio que cubre la bóveda orbitaria; en su parte anterior se continúa con una aponeurosis ancha que penetra en el espesor del párpado superior y se resuelve en una multitud de fascículos elásticos, algunos de los cuales terminan en la cara profunda de la piel del párpado y otros, en la cara anterior del tarso superior; este es el tendón fibroso o tendón conjuntivo del elevador. En el fondo de saco superior de la conjuntiva; constituye el llamado tendón muscular del elevador o músculo palpebral superior de Müller.

**Acción.-** La contracción del músculo elevador del párpado superior lo dirige hacia arriba y atrás, lo separa del párpado inferior y deja al descubierto la córnea y una porción de la esclerótica, justifica pues su nombre de elevador del párpado superior.

TESIS CON  
FALLA DE ORIGEN



#### ESQUEMA

##### Músculos de la órbita

- 1) Recto superior. 2) Elevador del párpado. 3) Polea de reflexión del oblicuo mayor.
- 4) Porción refleja del mismo 5) Oblicuo menor. 6) Recto inferior. 7) Nervio óptico.
- 8) Recto interno. 9) recto externo seccionado. 10) Anillo de Zinn.

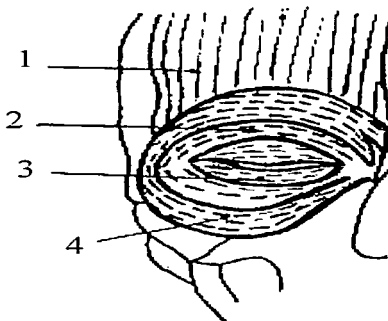
**Músculo orbicular:** El orbicular es un importante músculo contenido en el espesor del párpado, al cual desborda ampliamente. Es un músculo circular y plano, formado por varios haces anulares concéntricos que montan unos sobre otros de forma imbricada. En el párpado está situado entre el plano cutáneo por delante y el conjunto tarso-septum por detrás. A lo ancho, su superficie desborda la cara anterior del malar por fuera y se extiende hasta la raíz de la nariz por dentro.

Su descripción abarca dos partes: **Porción palpebral y la porción orbitaria.**

**Relaciones del orbicular:** Este complejo conjunto muscular está en relación:

Por delante: Con la piel, de la cual la separa una fina capa de tejido celular. Existen zonas de adherencia con la piel a lo largo del reborde palpebral y en los cantos.

Por detrás: En el párpado superior, el orbicular corresponde por debajo al tarso y a la terminación del elevador. En su parte superior el espacio preseptal, espacio triangular limitado por delante por el orbicular, por detrás por el elevador y el septum y por arriba por el cojinete adiposo preseptal. En el párpado inferior, el orbicular corresponde esencialmente al septum, del cual está separado por una capa de tejido celular, donde se sitúa el espacio preseptal del párpado inferior.



#### ESQUEMA

Esquema del Músculo orbicular

1)Músculo frontal, 2)Porción preseptal, 3)Porción pretarsal, 4)Porción orbitaria del orbicular de los párpados.

## **GLANDULAS DE LOS PÁRPADOS**

Anexas a los folículos pilosos de la piel de los párpados, se encuentran algunas pequeñas glándulas sudoríparas y sebáceas, que se localizan habitualmente en todo el revestimiento cutáneo. Independiente de ellas, se encuentran en el espesor de cada párpado tres grupos de glándulas: Las glándulas de Meibomio, las glándulas de zeis o ciliares y las glándulas de Moll, las cuales están situadas cerca del borde libre de los párpados.

**Glándulas de Meibomio:** Es un conjunto de glándulas arracimadas, colocadas en sentido vertical, paralelamente unas a otras, en el espesor de los tarsos. Se encuentran de 25 a 30 en el párpado inferior; cada una de ellas está formada por un conducto vertical de unas cien micras de diámetro, a cuyo alrededor se disponen los acini glandulares en forma de pequeños fondos de saco esféricos o piriformes.

Con facilidad se observan directamente tras evertir el párpado superior, apareciendo entonces bajo la conjuntiva una serie de puntos amarillos. Son funcionalmente análogas a las glándulas sebáceas. Su conducto excretor se abre en el labio posterior del borde libre de los párpados.

**Glándulas de zeis o ciliares:** Son glándulas sebáceas anexas a las pestañas y a los pelos de los párpados. Cada glándula relativamente simple, presenta un acinus simple o varios dispuestos en racimo; generalmente hay uno o dos por pestaña. Desembocan en la vaina epitelial de la pestaña y de los pelos, en un punto cualquiera por donde se escapa el sebo.

**Glándulas de Moll:** Son glándulas sudoríparas anexas a las pestañas, en tubos enrollados o sinuosos. Difieren de las glándulas sudoríparas de otras regiones por la ausencia de glomérulo y por su extremidad y dimensiones más reducidas. Miden aproximadamente 2 mm. El tubo glandular se estrecha cerca del orificio para formar un cuello. Están dispuestas entre los bulbos pilosos de las pestañas y tienen una misma dirección ligeramente oblicua. El orificio de estas glándulas

asoma entre dos pestañas en el borde libre, pero a veces puede ramificarse sobre el canal de las glándulas de zeis.

### **VASCULARIZACION DE LOS PÁRPADOS**

**Arterias:** Las arterias se dividen en arterias palpebrales accesorias y arterias palpebrales propiamente dichas. El primer grupo está formado por ramos terminales de la supraorbitaria por arriba; de la nasal, en la parte interna; de la infraorbitaria, para el párpado inferior y por fuera de la lagrimal y transversal de la cara, así como del ramo orbitario de la temporal superficial.

Las arterias palpebrales propiamente dichas son las arterias palpebrales superior e inferior, ramas de la oftálmica. Se divide cada uno en dos ramas. Una prosigue hacia fuera en el espesor del párpado, entre la capa fibrosa y la capa de fibras musculares estriadas, cerca del borde libre. Al nivel del ángulo externo, se anastomosa la superior con la inferior. La otra rama, más delgada corre hacia fuera a nivel del borde adherente de los tarsos, y en la región externa se anastomosa, asimismo, con las precedentes.

De esta manera, se forman en el espesor de cada párpado dos arcos arteriales: un arco interno, vecino del borde libre, y otro arco externo, colocado en las cercanías del borde adherente de cada párpado. De estos arcos arteriales, emanan ramas pequeñas que se dirigen hacia delante para dar la nutrición de las capas superficiales. Formando la red arterial pretarsiana. De igual manera originan los arcos internos y externos ramas posteriores que atraviesan los tarsos correspondientes o los rodean por arriba y por abajo para constituir por detrás de ellos la red vascular retrotarsiana, que tiene a su cargo la irrigación de los tarsos mismos y de las capas profundas de los párpados. En las cercanías del borde adherente de ambos párpados, tanto la red pretarsiana como la retrotarsiana, se anastomosan con las arterias palpebrales accesorias.

**Venas:** Se encuentran también en cada párpado una red venosa pretarsiana, más abundante en vasos que la red arterial correspondiente y una red venosa

retrotarsiana. Las venas superficiales convergen hacia adentro y hacia fuera en dos troncos de los cuales los externos se vierten en la vena temporal superficial y los internos, superior e inferior, van a desembocar al origen de la vena oftálmica. La red retrotarsiana termina de igual modo hacia adentro en ramos afluentes de la vena oftálmica, pero en la parte media y en la externa, las venas retrotarsianas se juntan con las venas de la conjuntiva palpebral y desembocan en las venas musculares, afluentes así mismo de las venas oftálmicas.

**Linfáticos:** Los vasos linfáticos de los párpados nacen de redes linfáticas colocadas lo mismo que las otras redes vasculares, unas por delante de los tarsos y otras por detrás de ellos. La red linfática pretarsiana y la retrotarsiana se comunican a través de los tarsos de una manera amplia en el párpado superior y escasamente en el párpado inferior. De los troncos colaterales que originan, unos se dirigen hacia adentro y otros hacia fuera; los linfáticos internos siguen hacia abajo el trayecto de los vasos faciales y son afluentes de los ganglios submaxilares. Los linfáticos externos corren transversalmente hacia atrás y se vierten en los ganglios parotídeos superficiales.

#### **INERVACION DE LOS PÁRPADOS**

Los nervios de los párpados se distinguen en ramos sensitivos y motores. La inervación motriz está asegurada por el elevador del párpado, mediante un nervio procedente de la rama superior del motor ocular común. Los ramos motores de los fascículos del músculo orbicular de los párpados provienen del facial. Los ramos sensitivos del párpado superior se originan en el nervio nasal externo, el frontal interno, el frontal externo o supraorbitario y el lagrimal, el párpado inferior se halla inervado desde el punto de vista sensitivo por ramitos que provienen del nervio nasal externo y de la terminación del infraorbitario. (2, 3, 4)

### **FUNCION PALPEBRAL**

**Exploración:** La función de los párpados como ya hemos mencionado consiste en la protección de la porción anterior del globo ocular, específicamente de la córnea y esclerótica, realizando mediante el cierre repetido, lubricación constante con el líquido secretado por las glándulas lagrimales, así como protección contra la luz, polvo, calor, frío etc.

Dentro de las funciones palpebrales se deben valorar:

- a).-**Cierre espontáneo:** Su revisión se inicia desde el momento en que el paciente entra al consultorio y se entrevista con el médico, ello favorece evaluar en forma natural que tal función sea frecuente y simétrica. Otorga una idea del estado de la sensibilidad corneal (V par).
  - b).-**Cierre intencional:** Se le pide al enfermo que cierre los ojos suavemente "como si durmiera" y luego con esfuerzo máximo. Esto pondrá de manifiesto un defecto en la oclusión palpebral por daño al VII par y la presencia de fenómeno de Bell.
  - c).-**Alteraciones morfológicas:** También en ése momento se revisa si los márgenes palpebrales se encuentran bien adosados al globo o en su defecto: evertidos (ectropión) o invertidos (entropión) y en tal caso si las pestañas hacen contacto con la córnea (triquiasis).
- La presencia de patologías o neoformaciones a nivel de la piel de los párpados, se evidencia también desde el primer momento de la consulta en que se observa al paciente, dada la accesibilidad de éste órgano. Las características morfológicas de la lesión se analizan con mayor precisión al realizar la inspección de la cabeza. <sup>(1)</sup>

CON

EN

## TUMORES

La piel de los párpados puede desarrollar neoplasias benignas o malignas. Las cuales son motivo de nuestro estudio y serán desglosadas posteriormente.

### CONCEPTOS FUNDAMENTALES

Para iniciar adecuadamente nuestro estudio es fundamental establecer claramente las lesiones que nos ocupan. Así, debemos iniciar con una clara definición de lo que son los tumores.


En la literatura existen diferentes definiciones de la palabra tumor, Willis por ejemplo establece que " Un tumor es una masa anormal de tejido, la cual crece con relación a los tejidos normales en forma excesiva e incoordinada y que persiste después de haber cesado el estímulo que lo originó".

Amado Saúl en su libro lo define como una masa anormal de tejido que crece en forma autónoma, sin relación con los estímulos que rigen el crecimiento normal de los tejidos.<sup>(5)</sup>

Podemos considerar como sinónimo a la neoformación: la cual se coloca en un capítulo a parte dentro de la descripción de las lesiones cutáneas elementales, pues pueden ser lesiones primitivas o secundarias y además tienden a persistir y a crecer y en su estructura no entran células ajenas a los tejidos formadores, sino las propias células que aumentan de tamaño y número. Estas lesiones toman diversos aspectos que los asemejan a nódulos, pápulas, ulceraciones, atrofia, etc.<sup>(6)</sup>

### TUMORES DE PÁRPADO

Los párpados pueden verse afectados por un amplio espectro de tumores benignos y malignos, que se originan en la piel y sus anexos (estructuras glandulares especializadas y folículos pilosos) o los tejidos más profundos de los párpados como tejido conectivo dérmico y tejido subcutáneo así como las





estructuras que se encuentran en la dermis, incluyendo nervios y vasos sanguíneos..

Son frecuentemente subdiagnosticados, ya que aunque suelen identificarse por su aspecto al tener características morfológicas típicas en cuanto a localización y patrones de crecimiento puede ser necesaria una biopsia para establecer un diagnóstico y tratamiento definitivo. Los tumores del párpado reflejan la diversidad de tejidos que están presentes en él, siendo la mayor parte similar a su contrapartida en las áreas cutáneas expuestas al sol, exceptuando la mayor frecuencia de tumores de glándulas sebáceas en el párpado. Por lo general, el párpado está ricamente nutrido de glándulas apocrinas y ecrinas y por ello el espectro entero de tumores de estas glándulas puede darse aquí, siendo mucho más frecuentes los tumores benignos que los malignos<sup>(7,8)</sup>

#### CLASIFICACION

Hacer una clasificación sobre los tumores de la piel es difícil, ya que el criterio de los autores respecto a esto es variable. Sin embargo el hecho de que la variedad de tumores cutáneos es tan grande y están compuestos por estructuras tan diversas, incluso entremezcladas; dada la diversidad de factores etiológicos de los mismos, en muchos casos desconocidos. Con los defectos posibles pero tratando de hacer una adecuada y didáctica clasificación de los tumores de piel, consideramos que una clasificación adecuada que incluye los tumores cutáneos en general, es la que se basa en el tejido que les da origen. Dada la frecuencia, y la confusión de médicos no entrenados y de los mismos pacientes, incluimos en nuestro estudio lesiones de aspecto tumoral, aún cuando por definición no son tumores-


TESIS CON  
FALLA DE ORIGEN

## CLASIFICACION DE TUMORES BENIGNOS DE PÁRPADO

### Tumores benignos de párpados más frecuentes

De acuerdo a su origen:

- Tumores de origen epitelial
  - Cuerno cutáneo
  - Quistes
    - Epidérmico\*
    - Triquilémico
    - De inclusión
    - Dermoide
    - Triquilémico\*
    - De millium
    - Marginales
  - Queratosis seborréica
  - Queratosis actínica
  - Queratoacantoma
  - Hamartomas
  - Nevo epidérmico
    - Verrugoso
    - Sebáceo
  - Tumores de origen melanocítico
  - Nevos de células névicas
    - De unión
    - Compuesto
    - Intradérmico
  - De melanocitos dérmicos
    - Nevo azul
    - Nevo de Ota
  - De melanocitos epidérmicos
    - Efélides
    - Lentigo simple
    - Lentigo senil
  - Tumores de origen anexial
  - Folículo piloso
    - Pilomatrixoma
    - Tricoepitelioma
    - Tricofolículo
    - Triquilemoma
  - Glándula sebácea
    - Adenoma sebáceo
    - Hiperplasia sebácea
    - Millia\*
    - Quiste sebáceo\*
  - Glándula sudorípara
  - Ecrina
    - Siringoma
    - Espiradenoma ecrino
    - Acrospiroma ecrino
    - Hidradenoma ecrino
    - Hidrocistoma ecrino
  - Apocrina
    - Hidrocistoma apócrino




- Hidradenoma papilífero
- Siringocistadenoma papilífero
- **Tumores de origen fibroso**
  - Fibromas blandos
    - Acrocordones
    - Fibromas péndulos
  - Fibromas duros
    - Dermatófibroma
    - Histiocitoma
- **Tumores de origen vascular**
  - Hemangioma
    - De capilares inmaduros o hipertróficos
    - De capilares maduros o cavernosos.
  - Malformaciones vasculares
    - Mancha en vino de oporto
    - Mancha salmón
  - Hemangiomas rubí
  - Angioma en araña
  - Granuloma piógeno
  - Linfangioma
  - Angioqueratoma

**Lesiones de aspecto tumoral, aún cuando por definición no son tumores**

- **Lesiones Xantomatosas**
  - Xantelasma
- **Infecciosas**
  - **Virales:**
    - Verrugas planas
    - Verrugas filiformes
    - Molusco contagioso
- **Inflamatorias crónicas**
  - Chalazión

Indudablemente la clasificación de tumores cutáneos en general es mucho más amplia, pero las condiciones anatómicas de los párpados nos delimitan esta clasificación.



## TUMORES CUTANEOS BENIGNOS

### • TUMORES DE ORIGEN EPITELIAL

#### CUERNO CUTANEO

**Definición:** El término cuerno cutáneo es puramente clínico, con el cual se identifica una neoformación elevada de aspecto hiperqueratósico en forma de "cuerno".

**Etiología:** Una cohesividad poco común del material queratínico puede producir un cuerno cutáneo en diversas lesiones tanto benignas como malignas.

**Topografía:** Depende de la entidad histopatológica en que se origina.

**Morfología:** Neoformación elevada, queratósica ocasionalmente filiforme; puede tener algunos milímetros de diámetro y longitud, o llegar a un tamaño espectacular de varios centímetros.

Pueden formarse en Nevos epidérmicos verrugosos, verrugas virales, queratosis seborréicas, queratosis actínicas o carcinomas epidermoides.

**Evolución y pronóstico:** Depende del diagnóstico histológico.

**Tratamiento:** Se considera que debe ser extirpado en todos los casos mediante una biopsia excisional profunda, con márgenes libres de lesión y ser sometido a procedimientos de diagnóstico histológico diferencial. Esto por la posibilidad de que en su base se encuentre un carcinoma epidermoide.

Ocasionalmente cuando en el estudio histopatológico se encuentra exclusivamente hiperqueratosis, sin asociación con otra entidad, puede ser reportado como cuerno cutáneo.<sup>(5,9)</sup>

TESIS CON  
FALLA DE ORIGEN

### **QUISTES SEBACEOS**

El término de quistes sebáceo incluye los quistes epidérmicos, pilares o triquilemales y pilomatixoma\*, en relación con nivel del folículo piloso en el que se originan.

### **QUISTE EPIDERMICO**

**Sinonimia:** Quiste epidermoide , quiste infundibular, quiste sebáceo.

**Etiología:** Se desarrolla a nivel del infundíbulo del folículo piloso y en la mayoría de los casos es de origen obstructivo. Deriva de la epidermis o el epitelio del folículo piloso. Se forma por la inclusión quística del epitelio dentro de la dermis que se llena con queratina y detritos ricos en lípidos.


**Epidemiología:** Es el quiste más frecuente de la piel. Se presenta en adultos jóvenes o de edad madura.

**Topografía:** Predominan en cara , cuello, parte superior del tronco y en escroto.

**Morfología:** La lesión que casi siempre es solitaria, pero puede ser múltiple, es una lesión de aspecto nodular dérmica o subcutánea de 1 a 5 cm que levanta la piel en forma hemiesférica; se desplaza con facilidad sobre los polos subyacentes. Su consistencia es renitente y en algunos casos se aprecia en el centro un punto que corresponde al orificio queratinizado de un folículo piloso, contiene un material queratináceo de color crema. Cuando se abren expulsan un material espeso de olor desagradable, rancio.

**Histología:** El quiste exhibe una pared semiepidérmica constituida por epitelio plano estratificado con una capa granular bien formada, y en su interior queratina.

**Evolución:** Crecen lentamente y pueden sufrir episodios inflamatorios que a veces llegan a la supuración. A causa de sus paredes delgadas suelen romperse y acompañarse de una masa inflamatoria dolorosa. Las lesiones en escroto ocasionalmente se calcifican. <sup>(5,9)</sup>



### **QUISTE EPIDERMICO DE INCLUSION**

**Sinonimia:** Quiste epidermoide traumático.

**Etiología:** Es secundario al implante traumático de la epidermis dentro de la dermis. La epidermis injertada por medios traumáticos crece dentro de la dermis, con acumulación de queratina dentro de la cavidad quística, la cual se encuentra cubierta por epitelio plano estratificado con una capa granular bien formada.

**Topografía:** Por lo general se localiza en palmas y plantas.

**Morfología:** La lesión aparece como una lesión de aspecto nodular dérmica.

**Tratamiento:** El tratamiento debe ser extirpación. <sup>(9)</sup>

### **QUISTE TRIQUILEMICO**

**Sinonimia:** Quiste triquilemal, quiste pilar, quiste pilifero, quiste catágeno del istmo y quiste sebáceo.

Se originan en la porción media del folículo y se caracterizan por formar una queratina abrupta y compacta.

**Epidemiología:** Es el segundo tipo más frecuente de quiste cutáneo. Es más frecuente en mujeres durante la edad madura y pueden observarse formas múltiples, especialmente en los casos con tendencia familiar; presentándose como lesiones múltiples de aspecto nodular. Constituye aproximadamente el 10 a 20% de los quistes queratinizados comunes.

**Topografía:** Predominan en piel cabelluda en más del 90% de los casos.

**Morfología:** Es una lesión hemiesférica de 1 a 5 cm, cupuliforme, de consistencia más firme que el quiste epidérmico, y no se observa en su superficie "el poro central", ya que no se conecta a la epidermis. La piel suprayacente casi siempre

es normal, aunque puede estar adelgazada si el quiste es grande. La pared del quiste es gruesa y éste puede extirparse intacto.

**Histología:** La pared consta de un epitelio plano estratificado con una capa externa en palizada que simula la vaina externa de la raíz del folículo piloso. La capa interna es corrugada, sin un estrato granular. El quiste contiene queratina muy densa, rosada y homogénea. A menudo hay hendiduras con colesterol calcificadas.

**Tratamiento:** El tratamiento de elección es la extirpación quirúrgica completa disecando la pared de los tejidos vecinos. <sup>(5)</sup>

## **QUISTE DE MILLIUM**

**Sinonimia:** Millio.

**Definición:** Quiste epidérmico superficial que mide milímetros de diámetro, que contiene queratina.

**Etiopatogenia:** Las lesiones pueden aparecer a cualquier edad, incluso en lactantes. Se originan en las células pluripotenciales en el epitelio epidérmico o de los anexos, ya sea de novo, como alrededor del ojo, o relacionados con diversas dermatosis con bulas subepidérmicas o vesículas (penfigoide, porfiria cutánea tarda, liquen plano buloso, epidermolisis bulosa) y traumatismos de la piel (abrasiones, quemaduras, dermabrasión, radioterapia).

**Topografía:** Generalmente se encuentran en la cara. Se presenta en forma múltiple en párpados, mejillas y frente, en los folículos pilosebáceos y en sitios de traumatismo.

**Morfología:** Son quistes pequeños de unos milímetros de tamaño (1.2 a 1.0 mm), de color blanco o amarillento.



**Tratamiento:** Su tratamiento debe ser mediante incisión y expresión del contenido. <sup>(9)</sup>

### **QUISTES MARGINALES**

Aparecen cuando se bloquean las glándulas de Moll, como formaciones quísticas indoloras blancas o amarillentas en el párpado inferior adyacentes al lagrimal. También pueden aparecer formaciones similares en las glándulas de Zeis. El tratamiento consisten en la excisión y vaciado. <sup>(10)</sup>

### **QUERATOSIS SEBORREICA**

**Sinonimia:** Verruga seborréica, verruga senil. En sujetos de raza negra la queratosis seborréica se llama dermatitis papulosa nigra <sup>(11)</sup> El término seborréica es confuso ya que no es una lesión asociada a glándulas sebáceas.

**Definición:** La queratosis seborréica es un tumor benigno de la epidermis, constituido por células basaloideas que suele aparecer y aumentar en número y tamaño después de la madurez <sup>(12,13)</sup>

**Epidemiología:** Es tal vez el tumor epitelial benigno más frecuente en el adulto. Aparecen hasta los 30 años, su frecuencia aumenta con la edad y se mantienen durante el resto de la vida. Su extensión varía de unas cuantas lesiones dispersas hasta miles en algunos pacientes muy ancianos. Es un poco más frecuente y con mayor afectación en varones.

**Etiología:** Tal vez se herede como rasgo autosómico dominante.

**Topografía:** Predominan en cara, tórax y extremidades superiores. Suelen ser bilaterales y afectan al tronco, cara y extremidades. En pacientes de raza negra, sobre todo en mujeres, estas lesiones suelen afectar la zona malar de la cara (dermatosis papulosa negra). En series de tumores palpebrales no existe alguna zona anatómica del párpado con mayor predisposición a la aparición de estas

LIBRO DE ORIGEN  
FALLA DE ORIGEN


lesiones. En párpados la afectación del borde libre fue excesivamente frecuente (16%). Las lesiones mayoritariamente (84%) son únicas.

**Morfología:** Clínicamente aparecen como tumoraciones adheridas a la superficie cutánea. Pueden ser redondas u ovaladas bien delimitadas. Su color varía de color carne a pardo o negro; suelen parecer «pegadas» y su superficie puede ser aterciopelada, cérea, perlada, descamativa, verrugosa o costrosa. Producen una queratina escamosa que se desprenden fácilmente con el rascado. la superficie se muestra verrugosa y hay múltiples folículos tapados o "quistes córneos", muy característico de la queratosis seborrética y virtualmente patognomónicos de este trastorno. Generalmente no se acompañan de inflamación alrededor de las mismas. En tamaño, varían de unos milímetros (2-3) a centímetros de diámetro (3-4). Las lesiones suelen ser blandas y friables y muestran pigmentación pálida a intensa <sup>(14)</sup>. Con menor frecuencia se presenta como un tumor saliente hemiesférico de superficie lisa. Esta variante "nodular" suele ser muy pigmentada y se confunde con nevos intradérmicos o con el melanoma maligno. Otras lesiones, por el contrario son muy planas y semejan manchas pigmentadas (queratosis seborrética plana). En las cercanías de los párpados y en el cuello no es raro encontrar lesiones pediculadas con aspecto de papilomas.

**Evolución:** Su apariencia es característica, inicia como una mácula, lesión del color de la piel o con un tono bronceado ligero, que con el paso del tiempo se pigmenta más. Las lesiones duran casi siempre meses o años, suelen crecer lentamente.

**Asociaciones:** El crecimiento repentino o la aparición en brotes de numerosas queratosis seborréticas puede seguir a un tratamiento hormonal o a dermatosis inflamatorias o a cáncer interno. Si el cáncer es de origen gastrointestinal, esta aparición repentina de queratosis seborréticas se denomina signo de Leser-Trélat.

**Pronóstico:** No recidivan a menos que se hayan extirpado de manera incompleta. <sup>(15)</sup>



**Diagnóstico diferencial:** En algunos casos, pueden confundirse con papilomas, nevos, carcinomas de células basales o melanomas. <sup>(11)</sup> Las lesiones iniciales "planas" se confunden con lentigo solar o queratosis actínica. Otro diagnóstico diferencial frecuente es la verruga vulgar.

**Histopatología:** El estudio histológico de las mismas muestra también el carácter superficial de las queratosis seborréicas, mostrando marcada acantosis epidérmica con papilomatosis intensa y formación de pseudoquistes córneos así como marcada pigmentación epidérmica.

Desde el punto de vista **histológico**, las queratosis seborréicas adoptan cuadros muy variables <sup>(13, 16)</sup>

Los patrones **histológicos** clásicamente definidos son el hiperqueratósico, el acantósico y el adenoide <sup>(17)</sup>

**Hiperqueratósico:** La lesión es producida por una acumulación de células epidérmicas inmaduras, hiperqueratosis y papilomatosis.

**Acantósico:** La acantosis es mayoritaria y muchas de las células tienen un carácter basaloide, además son frecuentes las inclusiones quísticas de material córneo (quistes pseudo-córneos).

**Adenoide:** En él existe una mínima acantosis y papilomatosis y fisuras finas que pueden romper el contorno, en este tipo no existen los quistes de inclusión y hay una doble fila de células epidérmicas formando el bloque principal de la lesión.

El patrón **mixto** tiene características de los tres tipos.

La **queratosis seborréica irritada** es un tipo anatomopatológico especial, que aunque fundamentalmente es un tumor basaloide, muestra abundantes células escamosas dispuestas en capas macizas, algunas con un patrón de remolino. En la dermis hay abundantes linfocitos. Todas estas características pueden alcanzar las proporciones de una hiperplasia pseudo-carcinomatosa que dificulta en algunos casos la diferenciación de un verdadero carcinoma de células escamosas.

TESIS CON  
FALLA DE ORIGEN

La queratosis folicular invertida es un crecimiento endofítico que suele guardar relación con un folículo pilosebáceo, y por lo demás muestra las características de queratosis seborréica irritada.

**Tratamiento:** El tratamiento de las queratosis seborréicas en los párpados suele ser conservador. La excisión local sólo está justificada cuando existan dudas acerca del diagnóstico, sospecha de malignidad o clínica de prurito o dolor por la inflamación. Los tratamientos más recomendables son el curetage con electrodesecación superficial y la crioterapia con nitrógeno líquido, tratamientos sencillos y eficaces que no dan lugar a secuelas cicatrizales. El curetage después de congelación ligera con criocirugía consiste en la mejor técnica, la cual también permite el examen histopatológico <sup>(5,9,15,18,19)</sup>.

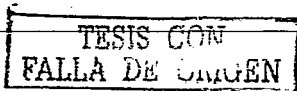
## QUERATOSIS ACTINICA

**Definición:** La queratosis actínica es una lesión queratósica aplanada considerada como un trastorno no canceroso de la piel pero que en algunas personas puede convertirse en carcinomas basocelular o espinocelular.

**Epidemiología:** Es la dermatosis precancerosa más importante por su frecuencia, ocasionada por los efectos acumulativos de la radiación ultravioleta.. Se observan en los individuos de piel blanca, de edad media o avanzada con demopatía solar crónica <sup>(20)</sup>.

**Topografía:** Se observa en áreas de mayor exposición solar, como la cara y el dorso de las manos.

**Morfología:** Lesiones eritematosas circunscritas de superficie ligeramente escamosa, de 1 a 2 cm. Aparece en la piel en forma de parches escamosos y ásperos, de color rojo o marrón. En algunas de ellas existe una hiperqueratosis de mayor o menor grado que puede llegar a la formación de pequeños cuernos cutáneos.



**Histopatología:** Hiperqueratosis con paraqueratosis y diversos grados de atipia de las células epidérmicas.

**Evolución:** Es difícil calcular el porcentaje de transformación maligna de las queratosis actínicas, ya que los pacientes pueden tener numerosas lesiones y sólo algunas de ellas progresan a carcinomas espinocelulares; pero se ha observado histológicamente inicio de carcinoma invasor en el 10 a 15% de estas lesiones y es obvio que un paciente con múltiples queratosis presenta el riesgo de carcinomas en algunas de ellas en un tiempo variable. Debido a este potencial premaligno, se recomienda la destrucción de las queratosis actínicas<sup>(21)</sup>


**Tratamiento:** La queratosis actínica es una condición premaligna, que deberá ser tratada con uno de los métodos disponibles.

Escisión de afeitado o de raspadura, dermabrasión, ácido tricloroacético, fenol criocirugía, electrodesecación y curetaje, quimioterapia tópica con 5 fluorouracilo (trata la enfermedad clínica obvia así como también las regiones de complicación subclínica, se asocia generalmente con un resultado cosmético superior), ácido retinoico (está siendo evaluado para tratamiento y prevención), criocirugía, terapia con rayo láser de dióxido de carbono (haz de luz altamente concentrado que destruye solo las células cancerosas).<sup>(5, 20, 21)</sup>

### QUERATOACANTOMA

**Sinonimia:** Tumor que también se describe en la literatura como carcinoma epidermoide autocurativo.

**Definición:** Es el prototipo de pseudocáncer de la piel, esto es, un tumor que puede mostrar signos de malignidad histológica con un comportamiento biológico benigno. Antes de su individualización fue erróneamente diagnosticado como carcinoma epidermoide, eventualidad que todavía sucede entre algunos médicos que desconocen esta entidad clínico-patológica.



**Epidemiología:** Se observa generalmente en el adulto entre los 40 y 70 años, muy rara vez en menores de 20 años. Existe una proporción entre varones y mujeres de 2:1. Se presenta en caucásicos, rara vez en asiáticos y negros.

**Etiología:** Se han identificado HPV-9, 16, 19, 25 y 37, en los queratoacantomas. Otros posibles factores etiológicos incluyen la radiación ultravioleta y carcinógenos químicos (industriales, brea y alquitrán).

**Topografía:** Se suele localizar en zonas expuestas al sol, como la cara (80%) en mejillas y labios, pabellones auriculares, el antebrazo y el dorso de las manos.

**Morfología:** Neoformación cupuliforme, redondeada, firme, por lo general con un tapón queratósico central del color de la piel o rojo clara, bronceado o pardo, con márgenes bien delimitados. A la palpación es firme pero no duro. Su morfología recuerda un botón, con un cráter central relleno de queratina.

**Evolución:** Clínicamente el queratoacantoma es un tumor de crecimiento rápido, alcanza un tamaño de 1 a 2 cm (puede superar incluso los 5 cm) en el período de unas pocas semanas; permanece estacionaria por un tiempo e involuciona espontáneamente 3 a 6 meses después de su inicio, algunas veces en más de un año. Puede dejar una cicatriz residual. Sin embargo también hay casos en los que si las lesiones no se tratan pueden durar meses o años.

**Diagnóstico diferencial:** Debe hacerse con carcinoma epidermoide, teniendo cada uno características clínicas distintivas, como lo son su crecimiento rápido, mucho más que el carcinoma epidermoide, así como la remisión espontánea en un periodo de varios meses. El diagnóstico diferencial entre carcinoma espinocelular y queratoacantoma no puede basarse en un criterio histológico aislado; en la mayoría de los casos es posible llevarlo a cabo mediante una correlación clínico-patológica, sin embargo en ciertos pacientes con queratoacantomas atípicos, por su aspecto, tamaño o evolución prolongada, el diagnóstico diferencial con el carcinoma epidermoide puede ser imposible. Otros


diagnósticos a tomar en cuenta deben ser: Queratosis actínica hipertrófica y verruga vulgar.

**Histopatología:** El estudio histológico muestra una tumoración epidérmica endoexofítica con marcada hiperplasia epidérmica centrada en un cráter ocupado por queratina. La proliferación epidérmica tiene similitudes histológicas con el carcinoma epidermoide. La epidermis circundante se extiende a manera de labios sobre los lados del cráter. Los queratinocitos son atípicos, con muchas mitosis y gran parte de ellos son disqueratóticos. Tal vez sea imposible diferenciarlo del carcinoma de células escamosas, en cuyo caso es preferible considerar la lesión y tratarla como si fuese este tipo de carcinoma. Si existen dudas diagnósticas, se debe obtener una biopsia excisional total o completa a través de su línea media.

**Tratamiento y manejo:** La excisión quirúrgica se recomienda porque el queratoacantoma no siempre puede diferenciarse del carcinoma de células escamosas. Es recomendable realizar tratamiento en las fases iniciales de la tumoración mediante cirugía, curetage o coagulación de la lesión.

Algunos queratoacantomas típicos pueden ser dejados a su evolución natural o aplicación tópica de 5 fluorouracilo. Las inyecciones intralesionales de fluorouracilo o esteroides o la cirugía suelen conseguir mejores resultados estéticos y la resección quirúrgica permite confirmar el diagnóstico histológico.

En casos de queratoacantomas múltiples se han usado retinoides y metotrexato sistémicos y los primeros rara vez son efectivos. El hecho de que la lesión no se resuelva significa que es un carcinoma de células escamosas y debe extirparse.<sup>(5,9)</sup>



## NEVOS/ HAMARTOMAS

### NEVO EPIDERMICO VERRUGOSO

**Sinonimia:** Nevo epidérmico

**Definición:** Tumor benigno caracterizado por hiperplasia de la epidermis.

**Topografía:** En orden de frecuencia afecta cara, tronco, cuello extremidades y piel cabelluda.


**Morfología:** Existen varias formas en relación con su apariencia clínica. Se caracteriza por una placa verrugosa excrecente de color variable, amarillento, parduzco o café de 2 a 5 cm, pero también se observan lesiones lineales extensas ("nevus unius lateris").

**Evolución:** El nevus epidérmico suele estar presente en el nacimiento, haciéndose más evidente con el desarrollo. Generalmente es congénita y crece lentamente en relación con el desarrollo corporal del niño, haciéndose más notable su carácter verrugoso en el transcurso de la infancia, permaneciendo estacionaria durante la pubertad.

**Tratamiento:** Es una lesión benigna que requiere tratamiento únicamente por motivos estéticos. La escisión quirúrgica está indicada en tumores pequeños. Las lesiones mayores que requieren resecciones amplias y aplicación de injertos, es preferible tratarlos con métodos más conservadores, como la electrodesecación y curetaje o la crioterapia, que nos ofrece mejores resultados cosméticos.<sup>(5)</sup>

### NEVO SEBACEO

**Sinonimia:** Debido a su mayor complejidad ha sido designado también como nevo organoide. Se ha denominado Nevo sebaceo de Jadassohn al síndrome de presentación esporádica que se caracteriza por la presencia de nevo sebáceo





congénito en el párpado, coristoma epibulbar complejo, presencia de cartilago o hueso en coroides o esclera e infrecuentes tumores de párpados.

Esta entidad puede ser incluida tanto dentro del rango de nevos, dentro de su concepción como hamartomas, o dentro de las neoformaciones de anexos de origen sebáceo, por su predominio de glándulas sebáceas.

**Definición:** Malformación congénita diferenciación sebácea que surge en el cuero cabelludo y rara vez en la cara. Está caracterizada por exceso de glándulas sebáceas, al que frecuentemente se asocia hiperplasia de la epidermis y malformaciones de los folículos pilosos y las glándulas apocrinas.

**Epidemiología:** Tumor congénito frecuente que afecta al 0,3% de los recién nacidos.

**Topografía:** Se afecta en orden de frecuencia cara, piel cabelluda, cuello y tronco. Se afectan especialmente áreas cercanas a la implantación del pelo, como frente y regiones pre y retroauriculares.

**Morfología:** Está constituido por una placa amarillenta o de color café bien delimitada, de superficie abollonada o verrugosa, la mayor parte tiene un tamaño de 2 a 5 cm. Cuando afecta al cuero cabelludo tiene una morfología distintiva. Cursa con alopecia, observandose una placa delgada, elevada de 1 a 2 cm y sin pelo con un color naranja característico.

**Evolución:** Casi siempre es congénito, en su etapa inicial es una placa lisa amarillenta que cuando se localiza en piel cabelluda es notable por su carácter alopécico. En la pubertad se vuelve más verrugosa y el tumor se asemeja al nevo verrugoso. En la edad adulta desarrollan una gran serie de tumores benignos y malignos en su superficie. Debe ser considerado como una lesión premaligna en la que se puede desarrollar un carcinoma basocelular en un 5% a 10% de los casos.

**Tratamiento:** Ante la posibilidad de un cambio maligno debe ser tratado con una escisión quirúrgica completa que incluya al tejido celular subcutáneo. Este puede ser llevado a cabo durante la adolescencia, ya que es a partir de esa época cuando existe la posibilidad de transformación maligna <sup>(5,9)</sup>

#### **SINDROME DEL NEVO EPIDERMICO**

Tanto el nevo verrugoso como el sebáceo, pueden estar asociados con malformaciones de estructuras extracutáneas, constituyendo el Síndrome del nevo epidérmico; en el cual además del nevo cutáneo, pueden existir signos neurológicos como retraso mental, convulsiones y hemiparesias, anomalías oculares y alteraciones del esqueleto. <sup>(5)</sup>


#### **NEVOS DE CELULAS NEVICAS**

**Sinonimia:** Nevos melanocíticos, nevos pigmentados. Cuando se encuentra situado en áreas adyacentes de los párpados superiores e inferiores que parece una lesión única cuando estos se cierran recibe el nombre de "Nevus dividido"; y se presenta así por que las células precursoras estaban presentes durante el período de fusión de los párpados.

**Definición:** Tumores benignos constituidos por proliferación de células derivadas de los melanocitos, a las cuales se les denomina células névicas, localizadas en la epidermis, dermis y en raras ocasiones en el tejido subcutáneo.

**Origen embrionario:** Derivan de la cresta neural específicamente de los Melanodendrocitos, que en los primeros tiempos del desarrollo embrionario emigrarían hacia su ulterior destino.

**Clasificación:** Se puede clasificar en nevos melanocíticos congénitos y adquiridos. Los nevos melanocíticos congénitos son aquellos que están presentes al nacer o aparecen durante el primer año de vida y se dividen según su tamaño en:



Nevo congénito pequeño: tamaño  $<$  a 1.5 cm

Nevo congénito mediano: tamaño de 1.5 a 20 cm

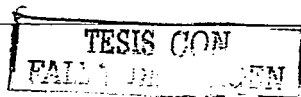
Nevo congénito gigante: tamaño  $>$  a 20 cm de diámetro

Los nevos melanocíticos adquiridos son aquellos que aparecen después del primer año de vida.

**Epidemiología:** Los nevos melanocíticos son los tumores benignos de piel más frecuentes del ser humano, ya que un adulto posee alrededor de 15 a 20 nevos. Son los más comunes en la infancia. El 1% de los recién nacidos presentaría al menos un nevo. Los nevos adquiridos son más frecuentes y su incidencia crece hacia la infancia y adultez, con un máximo en la pubertad y adolescencia. En promedio una persona de raza blanca a los 25 años tiene de 20 a 40 nevos. Posteriormente los nevos tienden a desaparecer.

Su interés deriva de su relación con el melanoma maligno ya que se considera que del 30 al 50% de los melanomas se desarrollan a partir de un nevo. Sin embargo, si consideramos que la frecuencia de los melanomas es de 1 a 5 por 100,000 habitantes y que estos 100,000 individuos tienen en conjunto entre 1 y 2 millones de nevos, llegamos a la conclusión de que estadísticamente, su porcentaje de malignización es muy bajo, y no deben ser consideradas como lesiones premalignas, por lo que su extirpación rutinaria o indiscriminada no se justifica. Por otra parte si un número importante de melanomas se inicia en nevos, el reconocimiento de lesiones con mayor riesgo de malignización y su extirpación es de gran importancia en la profilaxis del melanoma maligno.

**Evolución:** Los nevos de células névicas melanocíticos se desarrollan durante la infancia y casi siempre alcanzan su número final en la adolescencia, aunque es posible que algunos surjan en la edad adulta. Todos tienen una evolución predeterminada, que casi siempre termina en involución y fibrosis con el paso del tiempo. Existe involución gradual de las lesiones y la mayor parte desaparece hacia los 60 años. Los nevos displásicos aparecen a lo largo de toda la vida y se piensa que no involucionan.



**Clasificación histológica:**

Está basada en el nivel micro anatómico de la proliferación melanocítica; de acuerdo con el sitio donde se acumulan las células névicas; observándose 3 tipos histológicos:

- a) **Nevo de unión.**- Proliferación inmediatamente por encima de la unión dermoepidérmica, sobre la membrana basal.
- b) **Nevo compuesto.**- Proliferación por encima de la unión dermoepidérmica y en la dermis. Es la combinación de las características histológicas del tipo de unión y el dérmico.
- c) **Nevo intradérmico.**- Proliferación de células névicas en la dermis. Representa la última etapa de la evolución de un nevo nevocelular. El "descenso" hacia la dermis se completa, y el nevo crece y descansa dentro de la dermis. Con el avance de la edad ocurrirá fibrosis gradual.

Los nevos con proliferación melanocítica en la unión dermoepidérmica (de unión y compuestos) pueden eventualmente sufrir transformación maligna, pero el cambio de un nevo intradérmico a melanoma es excepcional, por lo que estas lesiones deben ser consideradas invariablemente benignas.

Aún cuando esta clasificación está dada por las características histológicas, cada uno presenta características clínicas que permiten al clínico presuponer el diagnóstico histopatológico.

**Nevo de unión**

**Topografía:** Se presentan principalmente en cara, tronco extremidades superiores, inferiores y en ocasiones palmar o plantar.

**Morfología:** Se manifiestan clínicamente como lesiones pigmentadas, planas de unos cuantos mm a 1 cm de tamaño, su pigmentación suele ser uniforme de color café claro a café negruzco, su superficie lisa, pudiendo observarse con un lente de aumento los pliegues normales de la piel, sus bordes son regulares.

TESIS CON  
FALLA DE CUBIERTA

Son frecuentes en la infancia y solo persisten hasta la vida adulta los localizados en palmas, plantas y genitales.

#### **Nevo compuesto**

**Topografía:** Cara, cuello cabelludo, tronco y extremidades.

**Morfología:** Son neoformaciones de aspecto papular ligeramente elevadas, de color pardo oscuro, incluso negro, algunos de ellos presentan un halo de pigmentación menos intensa por fuera de la zona elevada, pueden ser moteados conforme avanza la conversión a nevo intradérmico. Su forma es redonda, cupuliforme; su superficie es lisa, en ocasiones hiperqueratósicas y papilomatosas, por su componente dérmico. Por lo general se relaciona con pelos terminales similares a cerdas. Representan una combinación del nevo intradérmico, y el de unión.

**Son más frecuentes en niños mayores y adultos.**

#### **Nevo intradérmico**

**Topografía:** Pueden estar localizados en cualquier zona de la superficie mucocutánea. Son más frecuentes en regiones de cara, cuello y tronco aunque pueden aparecer en piel cabelluda y extremidades.

**Morfología:** Lesiones elevadas sobre la superficie cutánea, de 0.5 a 1 cm de tamaño en su gran mayoría; de superficie lisa, polipoides o verrugosa, su color varía de café claro a café oscuro o negra, pero algunas lesiones carecen de pigmento y son del color normal de la piel. Algunos son sésiles o pediculados y se confunden con papilomas o fibromas. Otros pueden presentar desarrollo de pelos en la superficie.

Es raro en la infancia y corresponden a la evolución natural del nevus de la unión, en que se produce un descenso y maduración de las células névicas.

TESIS CON  
FALLA DE ORIGEN

La identificación clínica de un nevo intradérmico permite la seguridad de un pronóstico benigno y el diagnóstico clínico de un nevo de unión o compuesto no implica la necesidad de su extirpación ya que su evolución natural es hacia la transformación final en nevo intradérmico y a veces a la desaparición espontánea

**Diagnostico diferencial:** Debe hacerse con queratosis seborréica, dermatofibroma, nevo displásico, nevo de Spitz, nevo azul y melanoma nodular.


**Tratamiento:** Los nevos melanocíticos adquiridos no requieren tratamiento y solamente es necesaria su extirpación ante la sospecha de un potencial cambio maligno o por razones estéticas, estando indicados la excisión local o el rasurado quirúrgico. Algunos dermatólogos, proponían antiguamente la extirpación profiláctica de los nevos ubicados en zonas de roce (palmas, plantas, etc) sin embargo el rol del trauma en la transformación maligna aún es incierta y la remoción profiláctica en estas zonas, no es una garantía de evitar la aparición posterior de un melanoma. En el caso de los nevos de unión y compuesto deben ser extirpados para estudio histopatológico solo en caso de signos clínicos de alarma, como aumento brusco del tamaño, inflamación, ulceración o sangrado espontáneo, sin embargo estos son datos tardíos, por lo que es necesario reconocer cambios clínicos precoces como la distribución irregular del pigmento, el aspecto difuso o festoneado de los bordes y la irregularidad de la superficie de la lesión. (5, 9, 10)

## NEVOS DE MELANOCITOS EPIDERMICOS

### EFELIDES

**Sinonimia:** Pecas.

**Definición:** Son máculas melánicas pequeñas, más aparentes en venano y que se asocian a una herencia autosómica dominante, se presentan en pieles claras con pelo rubio o rojo.



**Etiología:** Se heredan de forma autosómica dominante, a causa de la acción de la luz solar son más aparentes en verano.

**Topografía:** Localizadas frecuentemente en zonas expuestas al sol.

**Morfología:** Son maculas pequeñas de color marrón claro, café claro o rojizo, el color es mas oscuro en el rostro y los brazos y mas claro en el pecho y espalda. Su tamaño no es mayor de 5 mm. de diámetro.

**Evolución:** Aparecen en la niñez, entre los 2 y 4 años, y tienden a atenuarse o desaparecer durante el invierno y en la vida adulta.

**Histología:** Hiperpigmentación de la capa basal, sin aumento de melanocitos.

**Tratamiento:** Fotoprotección.

### **LENTIGO SIMPLE**

**Definición:** Lesiones maculares sin asociación con la exposición solar, que pueden estar asociados a diversos síndromes.

**Epidemiología:** Aparecen en la niñez, pudiendo aumentar hacia la vida adulta.

**Topografía:** Se ubican en cualquier parte de la piel sin relación con las áreas expuestas al sol y a veces mucosas.

**Morfología:** Son pequeñas máculas de forma circular o irregular de 1 a 5 mm de diámetro, de color café claro pardo, pardo oscuro o negruzco; a veces levemente elevadas de la superficie cutánea. La pigmentación es más uniforme y oscura que en las pecas y no varían con la exposición solar.

**Evolución:** El lentigo simple puede surgir como una lesión única; en las personas de raza negra se manifiesta en el lecho ungueal y origina estrias lineales en el

mismo o en el labio (en especial en el inferior), en cuyo caso se conoce como máculas labiales pigmentadas. Puede haber una o muchas lesiones.

**Asociaciones:** Es importante destacar que existen una serie de síndromes asociado a lentigos múltiples. El término lentiginosis denota un conjunto de lesiones que simulan el cuadro clínico e histológico del lentigo simple, pero cuya cantidad y distribución son distintas. Esto algunas veces se suscita a modo de lesiones múltiples en la mucosa vulvar o de máculas aisladas en los labios, mucosa bucal o en dedos y ortijos, sitios en los que se relaciona con poliposis del intestino delgado (Peutz Jeghers) y en raras ocasiones con carcinoma del intestino delgado.

**Histopatología:** Leve elongación de las prolongaciones interpapilares, con un aumento del número de melanocitos y melanina en los queratinocitos de la capa basal.

**Diagnóstico diferencial:** La imagen clínica del lentigo simple es idéntica en color y tamaño al nevo de unión y ambas lesiones tienen mayor cantidad de melanocitos. Sin embargo, hay un mayor número de melanocitos en el nevo de unión y se encuentran dispuestos en "nidos".

**Tratamiento:** Solo cosmético. Pueden ser aclaradas con productos de blanqueo de la industria farmacológica, cosmética y nutricional, también pueden ser tratadas con crioterapia o rayo láser.

#### **LENTIGO SENIL O SOLAR**

**Sinonimia:** Conocidas vulgarmente como "manchas de la edad".

**Definición:** Proliferación localizada de melanocitos a causa de la exposición crónica a la luz solar.



**Etiología:** Sobreexposición crónica acumulativa de radiación ultravioleta en la piel.

**Epidemiología:** Ocurre casi siempre en mayores de 40 años, pero puede desarrollarse antes en climas soleados. No hay predominio de sexo. Es más frecuente en caucásicos, aunque también se observa en asiáticos.

**Factores desencadenantes:** Casi siempre se relaciona con los fototipos cutáneos I a III, así como con la duración e intensidad de la exposición al sol.


**Topografía:** A menudo son lesiones diseminadas y discretas, que se encuentran sólo en áreas expuestas al sol: frente, mejillas, nariz, dorso de las manos y antebrazos y parte superior de espalda y pecho.

**Morfología:** Lesiones estrictamente maculares que miden de 1 a 3 cm o hasta 5 cm. de color amarillo claro, pardo claro u oscuro; no es un color uniforme. De forma redonda, ovalada con un límite un poco irregular.

**Histopatología:** Las alteraciones se localizan en epidermis, son de tipo proliferativo, encontrándose crestas dérmicas elongadas con forma de mazo que presentan hipermelanosis y un incremento en la cantidad de melanocitos en la capa basal.

**Diagnóstico diferencial:** Lentigo solar, queratosis seborreica, queratosis solar pigmentada, queratosis actínica pigmentada y lentigo maligno.

**Pronóstico:** No son lesiones pre-cancerosas per-se, pero su presencia delata piel con daño ultravioleta crónico acumulativo y por tanto mayor probabilidad de aparición de lesiones precancerosas o cáncer en la piel adyacente. (9)



## **NEVOS DE MELANOCITOS DERMICOS**

### **NEVO AZUL**

**Sinonimia:** Neuronevo azul, melanocitoma dérmico.

**Definición:** Neoplasia de melanocitos dendríticos o fusados que se ubican en la dermis. Adquirida y benigna..

**Epidemiología:** Inicia al final de la adolescencia, sin diferencia en ambos sexos. En el 70% de los casos está presente desde el nacimiento o aparece en los primeros años de vida; en el 30% restante la lesión se evidencia entre los 30 y los 50 años. Es más frecuente en individuos de piel morena.

**Etiopatogenia:** Es probable que represente acumulaciones ectópicas de melanocitos productores de melanina en la dermis durante su migración de la cresta neural a sitios en la piel.

**Topografía:** Dorso de manos, pies, en cara y en la región lumbosacra. Pero puede encontrarse en cualquier sitio.

**Morfología:** Neoformaciones elevadas, casi siempre menores de 10 mm de diámetro de color azul, azul gris, azul negro, la variedad de su color depende de la profundidad a que está situada la lesión en la dermis y de la cantidad de melanina presente en la capa basal. Su forma por lo general es redonda u ovalada, a la palpación es firme y bien delimitada. .

**Clasificación:** Se distinguen tres tipos clinicopatológicos de nevus azul:

**Nevus azul común:** Se presenta como una pápula pequeña, cupuliforme, con bordes nítidos de color azul pizarra o negro azulado, de 1 cm de diámetro máximo. único y a veces múltiple. Pueden aparecer del nacimiento hasta la vida adulta y su ubicación más frecuente es la zona glútea, dorso de manos y pies.

**Nevus azul celular:** Es menos frecuente y difiere del común, en el tamaño > 1 cms. Se localiza en nalgas y región sacrocóxigea y a veces en dorso de manos y pies.

**Nevus azul combinado:** Asociación de un nevo azul común o celular con un nevo melanocítico (de la unión, compuesto dérmico, etc).

**Histopatología:** En la forma común se ven abundantes melanocitos fusiformes en dermis, orientados en todas direcciones, rodeado por colágeno denso, pudiendo comprometer hasta la hipodermis. En la forma celular se observan además grandes islotes de células fusiformes, hipopigmentadas que pueden tomar una disposición neuroide. Melanocitos similares a fibroblastos que contienen melanina agrupados en manojos irregulares mezclados con macrófagos que contienen melanina; hay producción excesiva de tejido fibroso en la dermis reticular superior. Epidermis normal. Aunque es rara su transformación a melanoma, puede suceder y cuando esto pasa además de las alteraciones malignas típicas (mitosis, atipia celular, hiperchromatismo nuclear, etc), se observa necrosis. Las células se edematizan, se vacuolizan, pierden su aspecto fusiforme y se transforman en epitelioides o carcinomatosas.

**Diagnósticos diferenciales:** Dermatofibroma, tumor glómico, melanoma primario (nodular), nevo de Spitz, tatuaje traumático.

**Evolución y pronóstico:** La mayor parte permanece sin cambios, es raro que se desarrolle un melanoma maligno en un nevo azul, sin embargo puede suceder. El tipo celular tiene un riesgo mayor de transformación neoplásica.

**Tratamiento:** Los nevos azules con diámetro menor de 20 mm y estables durante muchos años casi nunca necesitan extirparse. La aparición súbita o el cambio en un nevo azul aparente justifica la excisión quirúrgica con examen dermatopatológico. <sup>(9)</sup>

#### **NEVO DE OTA**

**Sinonimia:** Nevo oftalmomaxilar de Ota, Melanosis oculodérmica, melanosis oculodental.

**Definición:** El nevo de Ota es un nevo pigmentario caracterizado por una mácula irregular, generalmente unilateral, de color azul grisáceo, que se localiza en la zona inervada por la primera o segunda rama del nervio trigémino, especialmente en la zona periocular.

**Epidemiología:** Trastorno pigmentario muy común en las poblaciones asiáticas, del cual se ha dicho que ocurren en 1% de la consulta externa en Japón. Se ha informado en personas del este de India, negros y raramente en blancos. Puede ser considerado una forma de mancha mongólica. En el 75% de los casos hay una decoloración de la esclera del ojo ipsilateral. Predomina en mujeres (80%) y en la raza asiática. El 50% de los nevos son congénitos y el resto aparecen durante la segunda década de la vida. Puede ser congénita, pero no es hereditaria y es más usual que aparezca al principio de la infancia o durante la pubertad y permanezca de por vida a diferencia de la mancha mongólica la cual desaparece durante la infancia. <sup>(10)</sup>

**Topografía:** Localizado en la conjuntiva y la piel que rodea al ojo siguiendo la I y II ramas del trigémino. Ocasionalmente el nevo de ota afecta solo el ojo.

**Morfología:** La pigmentación, que puede ser muy sutil o con considerable disfiguración, consiste en una mezcla negruzca moteada de hiperpigmentación azul y parda de la piel.

**Evolución:** Tanto el nevo de ota como la mancha mongólica y el nevo azul celular, representan diferentes etapas de un mismo proceso. El melanoma maligno puede presentarse pero es raro. <sup>(9)</sup>

**Diagnóstico diferencial:** Nevo fuscoceruleo cigomático. Debe tomarse en cuenta la acantosis nigricans y algunas melanosos de localización facial, aunque el diagnóstico es de difícil confusión.

**Histopatología:** El tinte azulado proviene de la presencia de melanocitos ectópicos en la dermis, el paladar duro, conjuntiva, esclerótica y tímpano. Su

histología es similar a la mancha mongólica, sin embargo frecuentemente los melanocitos se ubican más superficial en la dermis.

**Tratamiento:** El tratamiento con láser ha sido una modalidad nueva muy efectiva para este trastorno que ocasiona desfiguración. Otras opciones de tratamiento son Observación periódica dada su posible transformación y el camuflaje o maquillaje de la lesión para corregir el aspecto estético.

#### • TUMORES DE ANEXOS

En los párpados están presentes una amplia variedad de apéndices epidérmicos. De entre ellas hay tres tipos de glándulas sebáceas: las glándulas de Zeis asociadas a las pestañas; las glándulas de Meibomio localizadas en las placas tarsales; y las pequeñas unidades pilosebáceas cubriendo los párpados. Además también hay las glándulas apocrinas de Moll en relación con las pestañas y las glándulas sudoríparas ecrinas que no tienen distribución especial estando dispersas por la piel palpebral. <sup>(21)</sup>

Todas estas estructuras dan origen a los tumores de anexos de localización palpebral. Por orden de frecuencia los más observados son el hidrocistoma apocrino, acrospiroma ecrino, y los adenomas o cistoadenomas <sup>(7, 8)</sup>

#### • DE ORIGEN PILAR

##### PILOMATRIXOMA

**Sinonimia:** Pilomatricoma, epiteloma calcificante de Malherbe.

**Definición:** Es un tumor benigno originado en el folículo piloso.

**Epidemiología:** Predominio femenino de 3:1. Se presenta en pacientes antes de los 20 años de edad. Es el más frecuente de los tumores de anexos de diferenciación pilar. Puede observarse a cualquier edad, pero en el 40% de los casos se presenta en menores de 10 años y en el 60% en las dos primeras

décadas. En la serie de tumores de anexos del CDP (107) casos, predominó en extremidad superior (45.8%) seguidas de cabeza (29.9%), tronco (11.2%) , cuello y extremidad inferior.

**Topografía:** Habitualmente se localiza en la cara o extremidades superiores.

**Morfología:** Clínicamente se presenta como una lesión nodular, de consistencia firme, bien delimitada y profunda. Suelen ser neoformaciones solitarias, pero en algunos casos son múltiples (4 a 5 lesiones). Neoformación de aspecto nodular u ovoide, de consistencia firme, bien delimitada y profunda, que puede medir de 0.5 a 3 cm. la cual presenta el denominado signo de la tienda de campaña, al poder constatar que no se encuentra adherida a la piel suprayacente.

Se describen otras tres variantes clínicas:

**Formas ulcero-tumorales:** Se suele describir como un tumor hemiesférico de bordes elevados y centro ulcerado por donde algunos de ellos exteriorizan un material de aspecto yesoso. Diagnostico diferencial con queratoacantoma, C.B.C. Y C.E.C..

**Formas angioides.** De aspecto nodular, pero color rojizo, lo cual hace pensar en angiomas.

**Formas pseudoampollosas:** En ocasiones la piel que cubre al pilomatrixoma se adelgaza de forma importante y adopta aspecto de una ampolla flácida en involución.

**Histogénesis:** Con diferenciación hacia células capilares en particular de la corteza.

**Histopatología:** Suele encontrarse encapsulado. Constituido por células basofílicas que suelen localizarse en la periferia y van sufriendo una transformación gradual pasando por células ligeramente eosinófilas con núcleos pequeños, hasta las denominadas células fantasmas o sombreadas. Pierden su

núcleo y son francamente eosinófilas. Pueden presentar calcificación (30-75%) pueden presentar áreas de osificación (4.7-20%).

**Diagnóstico diferencial:** Lipomas, nevo verrugoso, granuloma a cuerpo extraño, quistes,

**Tratamiento:** Extirpación quirúrgica. Existen probabilidades de recidiva en el 2 al 5% de los casos.

### **TRICOEPITELIOMA**

**Sinonimia:** Epitelioma adenoide, epitelioma múltiple benigno quístico de fordyce, tricoepitelioma papilífero múltiple, tumor de Brooke.

**Definición:** Tumores benignos apendiculares con diferenciación de pelo. Que corresponden a una genodermatosis autosómica dominante originada en el complejo pilosebáceo; Aparece durante la niñez y se caracteriza por pequeñas neoplasias perladas centofaciales, en adultos puede ser único.

**Epidemiología:** En México en el servicio de dermatología del HGM se diagnosticaron en un período de 10 años aproximadamente 15 casos. Se considera se presenta en la consulta en los centros de concentración aproximadamente uno a tres casos por año (Peniche, Ortiz y Novales).

**Origen embriológico:** En el germen epitelial primario.

**Topografía:** Similar en la forma solitaria y múltiple. Afecta cara, principalmente a nivel de la nariz, mejillas, surcos nasogenianos, frente, labio superior, párpados, con menor frecuencia aparecen en cuero cabelludo cuello y parte superior del tronco. . Cuando son múltiples adoptan disposición simétrica.. La forma solitaria es la más frecuente y se ve en el adulto. La forma múltiple se transmite de forma autosómica dominante y se manifiesta desde la infancia.

**Morfología:** Son neoformaciones de aspecto papular o nodular, color piel, consistencia firme de 2-8 mm hasta 1.5 cm en la forma solitarias. Las lesiones grandes pueden ser amarillentas o rosadas. Se describe una variante, el tricoeptelioma solitario gigante de varios centímetros de diámetro, el cual se observa en adultos y afecta muslo y región perianal.

**Evolución:** Las lesiones aparecen en la pubertad.

**Diagnostico diferencial:** Principalmente con angiofibromas múltiples de la epiloia. En la forma solitaria se debe hacer el diagnóstico diferencial con CBC nodular, nevo intradérmico y otros tumores de anexos.

**Histogénesis:** Se considera que deriva de células germinativas epiteliales primarias.

**Histopatología:** Es igual para las formas solitarias y múltiples. Se caracteriza por presentar cordones o masas de células epiteliales que muestran un aspecto semejante a las basales. son células pequeñas, que se tiñen intensamente con hematoxilina, carecen de espículas o puentes intercelulares y ocasionalmente presentan mitosis. Las células situadas en la periferia de estos cordones se disponen en empalizada, las situadas en el centro tienden a la degeneración y forman quistes córneos, constituyendo el aspecto más característico de esta neoplasia. La queratinización de los quistes es completa, están formados por capas concéntricas de células córneas, a diferencia de las perlas córneas del E. espinocelular que es incompleta y gradual. Todos los estadios de formación de folículos pilosos pueden observarse, desde una yema epitelial a un folículo bien constituido, aunque esta capacidad para formar folículos está menos desarrollada que en el tricofolliculoma; pueden encontrarse folículos pilosos rudimentarios en gran número alrededor de la masa tumoral o en dermis superficial y algunos tienen esbozos de glándulas sebáceas. Raramente pueden observarse calcificación y formación de granulomas de cuerpo extraño. Las modificaciones de la epidermis son secundarias a las de la dermis. El estroma que rodea estos cordones epiteliales tiende a encapsularlos, hay predominio9 de las fibras reticulares y

TESIS CON  
FALLA DE ORIGEN



presencia de numerosos fibroblastos. La reacción inflamatoria alrededor es mínima o ausente y no hay evidencia de alteraciones vasculares.

**Diagnóstico diferencial:** Enfermedad de Pringle, nevus, molusco contagioso, xantomas, quistes de millium, carcinoma basocelular.

En casos múltiples puede ser indistinguible del CBC queratósico.

**Tratamiento:** No es necesario. Por motivos estéticos puede realizarse electrodesecación y curetage, dermabrasión, criocirugía o tratamiento con láser, casi siempre hay recidiva.

### **TRICOFOLICULOMA**

**Definición:** Tumor benigno con diferenciación pilar.

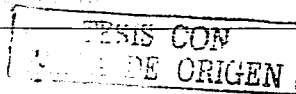
**Epidemiología:** Se observa en adultos, sin predilección por sexos.

**Topografía:** Cara especialmente en mejillas, y nariz, aunque también en piel cabelluda y cuello. En la serie del CDP el 66.6% se localizaron en cara, 50% en nariz y 16.6% en labio.

**Morfología:** Suele ser único. Tamaño de 0.5 a 1.5 cm, aspecto nodular, color de la piel, superficie lisa, con presencia de un poro central por donde se observan pelos atróficos (Signo de Pinkus).

**Diagnóstico diferencial:** Principalmente poro dilatado y acantoma de la vaina pilosa en los que también se observa poro central. Otros CBC, queratoacantoma, nevo intradérmico.

**Histopatología:** Muy característica, con la presencia de un folículo piloso dilatado central y varios folículos atróficos que irradian desde el primero. Estos folículos secundarios pueden estar interconectados por bandas epiteliales. Con una hilera periférica en empalizada y con presencia de glucógeno.



### **TRIQUELEMOMA O TRICOLEMOMA**

Se describe una variante solitaria y una forma múltiple que acompaña a la enfermedad de Cowden.

**Topografía:** Afecta principalmente cara en mejillas, regiones nasogenianas y párpados.

**Morfología:** Neoformación hemisférica de 4 a 8 mm hiperqueratósica, a veces de aspecto filiforme, color amarillento, consistencia dura.

Se diagnostica con frecuencia como cuerno cutáneo.

**Diagnóstico diferencial:** Verruga vulgar, Queratosis seborreica, CBC tumoral.

**Histogénesis:** Diferenciación hacia la vaina radicular externa.

**Histopatología:** Presencia de uno o varios lóbulos que descienden de la epidermis a dermis. Son células claras con contenido de glucógeno, en la periferia puede haber células cilíndricas dispuestas en empalizada y engrosamiento de la zona basal semejante a la capa vítrea que circunda al extremo inferior de los folículos normales.

**Asociaciones:** La forma múltiple se asocia con enfermedad de Cowden, también denominada síndrome de hamartomas múltiples. Se transmite de forma autosómica dominante. Se caracteriza por la asociación de triquemomas múltiples de disposición periorifical (boca y nariz), con cáncer de mama (50%) y enfermedad fibroquística de mama. También pueden surgir otros tumores viscerales, en su mayoría hamartomas fibrosos de mama, tiroides y tubo digestivo. Se da primero la aparición de los triquemomas, pueden llegar a observarse en cavidad oral dando aspecto adoquinado.

## **DE ORIGEN GLANDULAR DIFERENCIACION SEBACEA**

### **ADENOMA SEBACEO**

**Definición:** Es una neoformación que se origina de los esbozos glandulares sebáceos cuyo desarrollo ha sido imperfecto.

**Epidemiología:** Se presenta en uno por cada 259.7 tumores benignos (HGM).

**Topografía:** Se le encuentra principalmente en áreas del cuerpo ricas en glándulas sebáceas como: cara, piel cabelluda, axilas y genitales externos. Pero pueden encontrarse en cualquier otra topografía excepto en palmas y plantas.

**Morfología:** Puede ser único o múltiple, presentandose en forma de ampolla con superficie en panal de miel, de tinte amarillo y de contorno finalmente lobulado; en forma de pequeña mancha, ligeramente saliente, más grisácea que amarilla, en número variable y en una tercera forma de presentación como un tumor saliente, de tamaño variable, de coloración amarillo rojizo, constituida por aglomeración de elementos, algunos de los cuales tienen un orificio central folicular.

**Sintomatología:** Es asintomático, mientras que no exista infección secundaria.

**Evolución y pronóstico:** Siempre es benigno.

**Histopatología:** Constituida por glándulas sebáceas agrupadas y lobuladas, de estructura no completamente diferenciada con ausencia o atrofia de sus canales excretores.

**Diagnóstico diferencial:** Debe hacerse con Queratosis senil y queratosis seborreicas.

**Tratamiento:** Generalmente no lo requieren, solo por motivos estéticos, y se utiliza la electrofulguración y la cirugía.

---

**TESIS CON  
FALLA DE ORIGEN**

## **HIPERPLASIA SEBACEA**

**Sinonimia:** Hiperplasia sebácea senil.

**Definición:** Tumor benigno frecuente que afecta a personas adultas con la presencia de múltiples pápulas amarillentas sobreelevadas de 1.3 mm de diámetro distribuida en cara y frente, las lesiones presentan una característica depresión central.

**Epidemiología:** Lesiones muy frecuentes en personas mayores que se confunden con carcinomas de células basales.

**Topografía:** Se encuentran generalmente distribuidas en cara y frente

**Morfología:** Múltiples neoformaciones de aspecto papular amarillentas sobreelevadas de 1.3 mm de diámetro, blandas a la palpación, presentan una característica depresión central. Tienen 1 a 3 mm de diámetro y presentan telangiectasias y umbilicación central.

**Diagnóstico diferencial:** Se diferencian de los carcinomas de células basales por dos características: la hiperplasia sebácea es blanda a la palpación y no firme como el carcinoma, y a menudo es posible obtener un glóbulo pequeño de sebo en el halo de la porción umbilicada de la lesión cuando se comprime por ambos lados.

**Histopatología:** Se caracteriza por hipertrofia de glándulas sebáceas.

**Tratamiento:** Las hiperplasias sebáceas pueden destruirse con electrocauterio suave. <sup>(9)</sup>

TESIS CON  
FALLA DE ORIGEN

## **DE DIFERENCIACION ECRINA**

### **SIRINGOMA**

**Definición:** Adenoma benigno de los conductos ecrinos intraepidérmicos.

**Epidemiología:** Se presentan sobre todo en mujeres al inicio de la pubertad; tienen tendencia familiar. El 90% de los casos se presenta en mujeres jóvenes. En la serie del CDP con 71 casos, la forma clásica palpebral se vio en el 63% de los casos con predominio en mujeres 14:1. La forma eruptiva en el 26.7%, con predominio en mujeres 4.6: 1 se observó en el 14% de los casos, casos mixtos, con afección palpebral y 9% solitarios. En la serie del HGM predominó en mujeres en relación 5:1.

**Topografía:** Suelen surgir alrededor de los párpados y en la cara, axilas, ombligo, parte superior del tórax y vulva. En párpados, predominó en inferiores, generalmente bilateral y simétricos. Puede afectar mejillas, axilas, abdomen y vulva.

**Morfología:** Neoformaciones pequeñas (1-2mm) de aspecto papular, consistencia blanda, firmes, color piel o algo amarillentas. Por lo general múltiples. Se describe una variante, el siringoma eruptivo de Darier y Jaquet, en el cual las lesiones inician su aparición en la primera década, en gran número, agrupadas en región anterior de cuello tórax y abdomen.

**Diagnóstico diferencial:** Tricoepiteliomas, quistes de millium, xantelasmas. Histológicamente se debe diferenciar del CBC fibrosante.

**Histogénesis:** Se considera un adenoma de los conductos ecrinos intraepidérmicos.

**Histopatología:** El patrón histológico es específico: numerosos conductos pequeños en la dermis formados por células epiteliales cuboidales dispuestas en dos hileras en forma de coma o "renacuajo" en un estroma denso.

TESIS CON  
FALLA DE ORIGEN

**Tratamiento:** Se considera que las lesiones pueden ocasionar desfiguración y la mayoría de los pacientes desea eliminarlas, lo cual se realiza fácilmente con criocirugía o electrodesecación superficial y rasurado bajo anestesia tópica con lidocaína-prilocaína, cuando hay muchas lesiones. <sup>(9)</sup>

### **ESPIRADENOMA ECRINO**

**Definición:** Es un tumor benigno de apéndices cutáneos que remeda el epitelio secretor y ductal ecрино primitivo, siendo inicialmente descrito por Kersting y Helwig (23)

**Epidemiología:** Suele afectar adultos entre la 3ª y 4ª década de la vida sin predominio en sexos. Representa aproximadamente el 4.7% al 5.3% (CDP-HGM) de los tumores ecrínos.

**Topografía:** Aunque no tiene sitio predilecto, se presenta más frecuentemente en tronco y extremidades. Si bien en la cara no son excepcionales, en los párpados han sido descritos muy raramente.

**Morfología:** Se presenta como un nódulo intradérmico menor de 2 cm, solitario o más raramente múltiple (las lesiones múltiples habitualmente tienen una disposición lineal y zosteriforme). Los nódulos típicamente son dolorosos debido a la presencia de una rica red de axones amielínicos y de células de Schwann en el estroma del tumor, produciendo sobre-elevación de la piel suprayacente la cual puede ocasionalmente ulcerarse. <sup>(7,8,22,24)</sup>

**Diagnóstico diferencial:** En la actualidad, el espi radenoma ecрино está considerado una entidad clínica patológica establecida con un patrón histológico distintivo. (24) Sin embargo, varios son los diagnósticos diferenciales a considerar antes de realizar este diagnóstico. El principal por su repercusión clínico-terapéutica y mayor frecuencia de presentación, es el carcinoma basocelular, caracterizado por su conexión con la epidermis, al atipia celular, las mitosis y el

TRABAJO CON  
FALLA DE ORIGEN


clásico espacio de retracción entre el tumor y el estroma circundante, características ausentes en el espiroadenoma ecrino.. El patrón nodular o lobular del E.E., le diferencia de la arquitectura general en nidos tumorales propia del cilindroma. Otro teórico diagnóstico diferencial es con el glomangioma, especialmente en la variante vascular del E.E. La diferenciación con el Espiroadenoma ecrino maligno, se basa en el pleomorfismo celular, las mitosis y el atipismo nuclear, así como por el patrón asimétrico de infiltración y la posibilidad de diseminación metastásica ganglionar y visceral. Por último, otros tumores malignos con diferenciación ecrina (adenocarcinoma ecrino, carcinoma ecrino mucinoso, carcinoma ecrino adenoide quístico), son fácilmente distinguibles. Otro diagnóstico diferencial a considerar es el angioleiomioma.

**Histopatología:** En cuanto a la histogénesis del E.E., éste es el punto más conflictivo. Si bien clásicamente se le ha considerado como un tumor de origen ecrino y de ahí su denominación, estudios histoquímicos, ultraestructurales e histopatológicos no han podido demostrar convincentemente tal diferenciación ecrina.(25) Si a ello añadimos la asociación clínica ocasional con el cilindroma (tumor de origen apocrino), y/o con el tricoepitelioma (tumor benigno con diferenciación folicular), todo ello apunta a que el espiroadenoma ecrino es de carácter apocrino y que derivaría de la unidad folículo sebáceo-apocrina, a partir de una célula germinal folicular común.

**Diagnóstico y tratamiento:** Dado que el diagnóstico de certeza sólo se realiza con el estudio histopatológico, la extirpación completa con márgenes adecuados y reconstrucción plástica loco-regional cuando sea preciso, sigue siendo el método adecuado tanto diagnóstico como terapéutico inicial ante toda tumoración palpebral.

#### **ACROSPIROMA ECRINO**

**Sinonimia:** Hidradenoma de células claras, hidradenoma nodular, hidradenoma sólido-quístico.



**Epidemiología:** Suele afectar adultos.

**Topografía:** No característica. Pero afecta principalmente cabeza, extremidades superiores, e inferiores y tronco.

**Morfología:** Suele ser única, pero puede ser múltiple. De aspecto nodular intradérmicos de 0.5 a 2 cm. Por lo general cubiertos por piel sana, pero algunos muestran ulceración superficial y liberan material seroso. Raramente presentan un aspecto quístico.

**Diagnóstico diferencial:** quiste epidérmico, hemangiomas, carcinoma epidermoide y lipomas.

**Histopatología:** Lesión circunscrita, masas lobuladas en dermis que se extienden a tejido celular subcutáneo, en su interior pueden evidenciar luces tubulares, así como espacios quísticos sin revestimiento epitelial. Con dos tipos celulares Poliédricas y redondas. No suelen conectarse con la epidermis.

### **HIDRADENOMA ECRINO**

**Sinonimia:** Nevo epitelial quístico de Basnier, celuloma epitelial quístico eruptivo de Quinquaud, Siringoadenoma de Unna, Siringocistoadenoma de törok, nevo cistoepteliomatoso de Winkler.

**Definición:** Neoformación procedente de esbozos glandulares sudoríparos ecrinos.

**Epidemiología:** En la casuística del HGM (10 años) se presentó un caso por cada 865.3 tumores benignos. Sin embargo se considera que esta frecuencia no es real, debido a que en muchos casos los pacientes no acuden a su tratamiento por ser lesiones que no les preocupan.

**Clasificación:** Se divide en hidradenoma eruptivo e hidradenoma de los párpados:

TES CON  
FALLA DE ORIGEN



**Hidradenoma eruptivo.**

**Topografía:** Se localiza sobre la parte anterior del tórax y del abdomen, la zona de distribución es limitada hacia arriba por las clavículas y atrás por la línea axilar posterior.

**Morfología:** Generalmente son numerosas, Es una neoformación saliente de mm de diámetro de color rosado, lisa y resistente a la presión. La evolución es lenta y progresiva.

**Hidradenoma de los párpados**

**Topografía:** Asienta sobre los párpados inferiores principalmente, pudiendo también localizarse en los superiores, preferentemente en la vecindad del ángulo interno del ojo.

**Morfología:** Es una neoformación generalmente única, pequeña, elevada del color de la piel. Ocasionalmente produce prurito.

- Se considera que el hidrocistoma no es más que la forma quística del hidradenoma.

**Histopatología:** Están constituidos por pequeñas cavidades quísticas cuyas paredes están formadas por células epiteliales, que según Kyrle proceden de los conductos sudoríparos o de restos embrionarios procedentes de los mismos.

**Diagnóstico diferencial:** Se mencionan los xantelasmas y otros tumores de anexos.

**Tratamiento:** Es quirúrgico y por motivos estéticos.

**HIDROCISTOMA ECRINO**

**Epidemiología:** Frecuente en personas de edad avanzada. En la serie del HGM, con predominio en mujeres de 9:1.

---

LEAS CON  
VALIA DE ORIGEN

**Topografía:** Periorbitario y en cara. De la serie del HGM, 10 casos, todos localizados en cara: párpado inferior 3, párpado superior 1, canto interno 1, nariz 3 y 1 en tórax. En la serie del CDP, los 5 casos fueron localizados a cara.

**Morfología:** Pueden ser únicos, o múltiples. Es una neoformación de mm a 1 cm, de aspecto traslúcido, amarillento o ligeramente azuloso, quístico.

**Evolución:** Característicamente aumenta de tamaño en verano y disminuye en invierno.

**Histopatología:** Cavidad quística única, localizada en dermis. En la pared con 2 capas de células cuboidales pequeñas, en la vecindad del quiste se pueden observar túbulos y conductos ecrinos.

**Tratamiento:** Quirúrgico, se puede rasurar y aplicar electrodesecación superficial.

## DE DIFERENCIACION APOCRINA

### HIDROCISTOMA APOCRINO

**Definición:** Adenoma quístico de diferenciación apocrina.

El hidrocistoma apocrino es en verdad un adenoma y no un quiste de retención como clásicamente se había mencionado, pues sus células secretoras tienen una secreción activa y no se aplanan; además, como veremos más adelante en la luz de los espacios quísticos existen proyecciones endopapilares.

**Topografía:** Se localizan predominantemente en cara, especialmente en zona periorcular. Aunque en ocasiones pueden ubicarse en el cuero cabelludo, pabellones auriculares, tórax u hombros. Los hidrocistomas apocrinos múltiples son excepcionales.

**Morfología:** Este tumor se manifiesta en forma de uno o varios nódulos solitarios translúcidos o del color de la piel normal, con una apariencia y consistencia quística. A menudo estas lesiones tienen un tinte azulado o negruzco que recuerda al nevo azul. Su tamaño es variable, oscilando entre unos pocos milímetros hasta más de 1 cm.

**Asociaciones:** En estos casos múltiples se ha descrito la asociación al síndrome de la hipoplasia dérmica focal y al síndrome de Schopf-Schulz-Passarge. Recientemente ha sido publicada la combinación en una misma lesión de hidrocistoma apocrino y quiste epitelial de inclusión.

**Histopatología:** Al microscopio óptico, se observan en la dermis uno o varios espacios quísticos con proyecciones papilares que se extienden hacia el interior de los mismos. La superficie interna de la pared y de las proyecciones papilares está revestida de una hilera de células secretoras de altura variable, que evidencian una secreción de tipo apocrino por decapitación. Por fuera de los quistes existen células mioepiteliales alargadas, cuyo eje mayor es paralelo a la pared del quiste. En algunos casos se observan luces superficiales, revestidas por una doble capa de epitelio ductal. El hidrocistoma ecrico difiere del apocrino por la ausencia de secreción por decapitación y de células mioepiteliales. La microscopía electrónica confirma la secreción por decapitación y se observa la presencia de gránulos densos lisosómicos.

**Diagnóstico diferencial:** Pueden observarse a veces lesiones en el pene que poseen estas características clínicas, sin embargo, son considerados en la actualidad quistes del rafe medio que poseen en su pared un epitelio cilíndrico pseudoestratificado, sin signos de decapitación ni células mioepiteliales. También deben considerarse dentro de los diagnósticos diferenciales otros tumores de anexos de características quísticas, y el Carcinoma basocelular.

**Tratamiento:** Es quirúrgico.

### **HIDRADENOMA PAPILIFERO**

**Definición:** Es un adenoma con diferenciación apocrina.

**Epidemiología:** Sólo se observa en las mujeres fértiles después de la pubertad.

**Topografía:** Se localiza en los labios mayores o en la región perineal. También se han publicado casos de ubicación en el párpado superior o en el pezón.

**Morfología:** La lesión aparece en forma de un nódulo subcutáneo recubierto por piel normal y de pocos milímetros de diámetro. Dado que se trata de una lesión asintomática y de pequeño tamaño, con frecuencia, su hallazgo es fortuito durante un examen ginecológico.

**Evolución:** Se ha descrito la transformación maligna en forma de carcinoma de células escamosas con carácter muy agresivo.

**Histopatología:** Se trata de un tumor bien circunscrito, rodeado por una cápsula fibrosa y localizado en la dermis sin contacto con la epidermis que lo recubre. Algunos de estos tumores poseen una pared epitelial con áreas de queratinización. En el interior se aprecian estructuras tubulares y quísticas, sobre las que se forman pliegues papilares. En general, la luz de estas estructuras está rodeada por dos capas de células, una luminal de células secretoras, con núcleos ovals pálidos próximos a la base, citoplasma eosinofílico claro y secreción por decapitación activa, y otra externa de células cuboidales pequeñas, con núcleos muy basofílicos de estirpe mioepitelial. En ocasiones, las luces están tapizadas por una sola hilera de células cilíndricas de carácter secretor.

**Tratamiento:** Quirúrgico.

## **SIRINGOCISTADENOMA PAPILIFERO**

**Sinonimia:** Llamado antiguamente hidradenoma fistulovegetante

**Definición:** Es un tumor con diferenciación apocrina, aunque no existe unanimidad al respecto.

**Evolución:** Se trata de un tumor que puede estar presente desde el nacimiento o en la primera infancia.

**Topografía:** Localizadas normalmente en el cuero cabelludo o en la cara, aunque también pueden ubicarse en otras regiones, como en las extremidades.

**Morfología:** Consiste clínicamente en una o varias pápulas de disposición lineal, o una placa solitaria, con frecuencia aumenta de tamaño en la pubertad y toma un aspecto papilomatoso, a menudo recubierto por una escamocostra.

**Asociaciones:** Su aparición sobre un nevo sebáceo también es relativamente frecuente; sobre el que, por otra parte, puede desarrollarse un epiteloma basocelular. También se ha descrito la malignización en forma de un adenocarcinoma con capacidad de metástasis a los ganglios regionales y transformación maligna de la porción ductal, sin embargo esta eventualidad es excepcional y su comportamiento es esencialmente benigno.

**Histopatología:** Al microscopio óptico se observa una epidermis que evidencia grados variables de papilomatosis y una o varias invaginaciones quísticas descendentes. La porción superior de muchas de estas invaginaciones está tapizada por células escamosas quieratinizadas similares a las de la epidermis superficial. En el sector inferior se advierten numerosas proyecciones papilares dentro de las invaginaciones quísticas. Tanto estas proyecciones como el segmento inferior de las invaginaciones están revestidas por dos hileras celulares de epitelio glandular, una interna u hoja luminal (en algunas áreas se disponen en

---

TESIS CON  
FALLA DE ORIGEN

varias capas) que consta de células cilíndricas altas, con núcleos ovales y citoplasma eosinofílico pálido. Evidenciando alguna secreción por decapitación activa y una hoja externa que se compone de células cuboides pequeñas, con núcleos redondeados y citoplasma escaso. En muchos de los casos, por debajo de las invaginaciones quísticas, en la profundidad de la dermis; se observan grupos de glándulas tubulares de luces amplias y cuyas células de revestimiento pueden revelar signos de secreción por decapitación, sugiriendo que son apocrinas. Cuando se efectúan cortes seriados es factible detectar conexiones entre las glándulas apocrinas de la dermis profunda y las invaginaciones quísticas de la dermis superior. También es un hallazgo casi constante la presencia de un infiltrado celular denso situado en el estroma del tumor e integrado casi en su totalidad por células plasmáticas. Así mismo a veces también se distinguen glándulas sebáceas y estructuras capilares malformadas. En algunos casos este tipo de tumores carece de glándulas apocrinas en la dermis profunda y los elementos papilíferos representan proliferaciones ecrinas, lo que sugiere que este tumor podría tener también un origen ecrino. Esta idea se apoya en que eliringocistadenoma papilífero predomina en la cara, región que no cuenta con glándulas apocrinas. Los estudios con microscopía electrónica y las evaluaciones histoquímicas deliringocistadenoma papilífero son contradictorios y poco concluyentes. En algún caso se ha demostrado la diferenciación ecrina; sin embargo, en la mayor parte de los casos tienen una diferenciación apocrina<sup>19, 26, 27, 28)</sup>

TESIS CON  
FALLA DE ORIGEN

## **TUMORES DE TEJIDO FIBROSO**

### **FIBROMAS CUTANEOS**

**Definición:** Son tumores benignos de naturaleza mesenquimatosa, constituidos por proliferación de tejido fibroso y fibroblastos en proporción variable.

**Epidemiología:** En México equivalen a un caso por cada 96.1 de tumores benignos (HGM)..

**Clasificación:** El término fibroma se aplica a 2 tipos de lesiones de diferente aspecto clínico: fibromas blandos y fibromas duros.

### **FIBROMAS BLANDOS**

Se observan 2 tipos clínicos:

#### **a) Papilomas fibroepiteliales o acrocordón:**

**Topografía:** Se localizan en párpados, caras laterales del cuello y en la vecindad de las axilas o las ingles.

**Morfología:** Son pequeños tumores benignos pediculadas blandas, del color de la piel, rosadas o pigmentadas de color café, de 2 a 3 mm, de color café, suelen ser múltiples, se observan en número variable en pacientes adultos de mediana edad.

**Epidemiología:** Generalmente son familiares. Existen casos describiendo asociación de estos tumores con pólipos colónicos o diabetes.

**Tratamiento:** Generalmente pueden ser resecados congelándolos con nitrógeno líquido, extirpándolos con bisturí eléctrico o resecándolos con bisturí o tijeras.

TESIS CON  
FALLA DE ORIGEN

b) **Fibroma péndulo.** Cuando las lesiones son de mayor tamaño se denominan fibromas blandos o péndulos.

**Topografía:** Se localiza con mayor frecuencia en el tronco o en los grandes pliegues.

**Morfología:** Generalmente es una lesión única, de mayor tamaño que las anteriores, de 1 a 3 cm o a veces mayor. Es del color de la piel o más oscuro, de superficie lisa, consistencia blanda y está unido al tegumento por un pedículo más estrecho.

**Histopatología:** La estructura de los fibromas en general, consiste en tejido conectivo fibroblástico y colágena fibrilar intracelular, producto de los fibroblastos.

**Diagnóstico diferencial:** Se mencionan en la literatura las metástasis carcinomatosas, fibrosarcomas, lipoma, neurofibromas y nódulos sifilíticos descritos por Jeanselme y Jessner.

**Tratamiento:** Al ser tumores benignos no requieren tratamiento, solo por motivos funcionales o cosméticos. La extirpación quirúrgica es el tratamiento de elección. <sup>(5)</sup>

## **FIBROMAS DUROS DERMATOFIBROMA**

**Sinonimia:** Histiocitoma fibroso, Histiocitoma solitario, hemangioma esclerosante. Recibe su nombre dependiendo de la proporción de fibroblastos o histiocitos en la lesión, denominándose dermatofibroma o histiocitoma respectivamente.

**Definición:** Es una neoformación dérmica muy frecuente, compuesta de tejido fibroblástico, semejante a un botón.

**Epidemiología:** Representa uno de los tumores benignos más frecuentes.

TESIS CON  
FALLA DE ORIGEN



Afectan a personas de edad media. Predomina en adultos, es más frecuente en mujeres.

Su importancia radica en la apariencia cosmética, o en que se le confunda con lesiones malignas como el melanoma. En México equivalen a 1 por cada 649 tumores benignos (HGM)..

**Etiología:** Desconocida. Aunque se ha observado que pueden aparecer después de pequeños traumatismos picaduras de insectos.

**Topografía:** Predomina en las caras de extensión de las extremidades principalmente inferiores, también se observa en el tórax; otras localizaciones son menos frecuentes. Es raro que se encuentre en la cabeza, palmas o plantas. Casi siempre es solitario y se dispersan al azar.

**Morfología:** Neoformación de 1 a 2 cm con aspecto papular, habitualmente de consistencia dura, apenas saliente sobre la superficie cutánea, o elevado y de aspecto nodular; variablemente presenta una cúpula pero es posible que sea más baja que el plano de la piel circundante. Su color es variable, puede ser del color de la piel, rosado, amarillento, café claro o café oscuro. El centro suele ser más oscuro y el color se difumina en las orillas hasta adquirir la tonalidad de la piel normal. Esta variabilidad de color depende de la proporción de histiocitos en la lesión y su capacidad fagocítica de grasa (color amarillento) o hemosiderina (color oscuro).. A menudo se observa en el centro hipopigmentación o hiperpigmentación postinflamatoria secundaria al traumatismo repetido. Su superficie es lisa o escamosa. A la palpación es similar a un botón o un guisante (signo del hoyuelo o de la pastilla: la compresión lateral con el pulgar y el dedo índice produce una depresión u hoyuelo).

**Síntomas:** Puede ser sensible. Suelen aparecer como lesiones solitarias y asintomáticas, aunque pueden ser múltiples y causar prurito.

**Evolución:** Las lesiones aparecen gradualmente durante varios meses, pueden persistir sin aumentar de tamaño durante varios años o decenios y es posible que la regresión ocurra en forma espontánea.

**Diagnóstico diferencial:** Melanoma maligno primario, cicatriz, nevo azul, quiste pilar, carcinoma metastásico, sarcoma de Kaposi, dermatofibroma protuberans.

**Histopatología:** Está compuesto de haces de colágena entretejidos y extendidos en diversas direcciones. El colágeno como regla es completamente maduro y presenta manchas eosinofílicas por todas partes. En los tumores jóvenes predominan los histiocitos y las células endoteliales, los maduros contienen fibroblastos. Como ya mencionamos reciben su nombre dependiendo de la proporción de células (histiocitos o fibroblastos) en la neoformación.

**Tratamiento:** La extirpación quirúrgica casi nunca se indica, ya que la cicatriz resultante suele ser menos cosmética que el dermatofibroma. Las indicaciones para la excisión incluyen traumatismo repetido, apariencia cosmética inaceptable o incertidumbre en el diagnóstico clínico.

La criocirugía con aerosol de nitrógeno líquido puede ser eficaz y produce una cicatriz aceptable en la mayoría de los pacientes. <sup>(9)</sup>

## ANGIOFIBROMAS

En algunos fibromas existe participación vascular, constituyendo lesiones denominadas angiofibromas. Estos tumores pueden observarse en forma aislada en la piel, pero es más característica la forma múltiple de angiofibromas de la cara conocida como tumores de pringle, los cuales son uno de los componentes de la enfermedad multisistémica denominada Esclerosis tuberosa, Epiloia o Enfermedad de Bourneville-Pringle, que es una enfermedad genética transmitida en forma autosómica dominante, caracterizada por la triada sintomática de epilepsia, retraso

mental y los pequeños tumores faciales de color rojizo, conocidos como tumores de pringle.

**Tumores de Pringle o angiofibromas**

**Etiopatogenia:** Se desarrollan durante los primeros 5 años de la vida y el 80 a 90% de los pacientes con Esclerosis tuberosa los presentan, por lo que constituyen uno de los signos más importantes del diagnóstico.

**Epidemiología:** Es poco frecuente, en lugares de concentración se han registrado 1 caso al año y esto debido a que muchos pacientes son tratados preferentemente por el neurólogo y no por el dermatólogo.

**Topografía:** Tienen predilección por áreas centrales de la cara.

**Morfología:** Son pequeñas neoformaciones elevadas de color rojizo y superficie lisa, de 1 a 3 mm de tamaño.

**Diagnóstico diferencial:** Principalmente con el tricoepitelioma.

**Tratamiento:** La apariencia cosmética de los pacientes puede ser mejorada por medio de tratamientos con electrodesecación y curetaje de los angiofibromas más evidentes. El tratamiento de las manifestaciones de otros aparatos y sistemas es sintomático. (5)

**Pronóstico:** Benigno en cuanto a las lesiones, En cuanto a la afección sistémica la calidad se ensombrece con lesiones nerviosas y mentales.

• **TUMORES VASCULARES**

Lesiones vasculares localizadas de la piel, los tejidos subcutáneos o, en menos ocasiones, el SNC, producidas por hiperplasia de los vasos sanguíneos o linfáticos.

Dentro de los angiomas se incluyen los nevos vasculares, los hemangiomas y los linfangiomas.

**Evolución:** En su mayoría inician su desarrollo desde el nacimiento o durante las primeras semanas de vida, o aparecer durante la infancia, juventud o edad adulta.

**Tumores Vasculares en la infancia**

Las tumoraciones vasculares son frecuentes especialmente en la infancia. Se observan 3 tipos clínicos: Las lesiones superficiales se clasificaban anteriormente como angiomas en fresa o tuberoso y los profundos como angiomas cavernosos. En la siguiente clasificación se incluyen los hemangiomas planos aún cuando son malformaciones vasculares:

**Tumores vasculares en la infancia:**

**a) Hemangiomas planos (malformaciones vasculares)**

- Mancha salmón
- Hemangioma de la nuca
- Mancha de vino de Oporto

**b) Hemangiomas hipertróficos**

**c) Hemangiomas cavernosos**

En la actualidad se clasifican en dos grupos:

- **Hemangiomas** —que incluyen las proliferaciones vasculares benignas con una fase de crecimiento y una de involución.
- **Malformaciones vasculares** —que incluyen alteraciones en el desarrollo vascular.

## **HEMANGIOMAS**

El término agrupa diversas lesiones constituidas por vasos sanguíneos de la dermis o hipodermis. Algunas de ellas no son verdaderas neoplasias sino malformaciones y otras son solo ectasias vasculares.

**Epidemiología:** Los hemangiomas son los tumores de partes blandas más frecuentes en la infancia, afectando a un 5-10% de los niños de 1 año incluyéndose dentro del término de hemangioma aquellos tumores vasculares que presentan un ciclo de crecimiento e involución que los debe diferenciar de otras tumoraciones vasculares que representan en realidad alteraciones estructurales de vasos (arterias, venas, linfáticos o combinaciones de ellos) y que no presentan el ciclo de proliferación-involución.

Los hemangiomas son clínicamente heterogéneos, dependiendo de su presentación clínica, localización, estadio de evolución y de la profundidad del tumor.

## **HEMANGIOMAS DE CAPILARES INMADUROS O HIPERTROFICOS**

**Sinonimia:** Llamados también angiomas en fresa, hemangiomas en fresa, hemangioma de capilares inmaduros.

**Definición:** Lesión vascular elevada de color rojo brillante constituida por una proliferación de células endoteliales.

**Epidemiología:** Los hemangiomas capilares son lesiones relativamente frecuentes, que se desarrollan poco tiempo después de nacer y suelen aumentar de tamaño lentamente durante los primeros meses de vida. Un 50 a un 95% de los mismos involucionan de modo espontáneo en los primeros 5 a 9 años de vida, con una regresión completa en general, aunque a veces permanece una zona pigmentada pardusca, una cicatriz o una zona de piel arrugada.

Se pueden producir complicaciones por el tratamiento, por ulceración postraumática o por hipertrofia localizada del tejido por un angioma persistente del sistema nervioso central, de la cara o de una extremidad. A no ser que las complicaciones pongan en riesgo la vida o comprometan órganos vitales, se debe evitar la resección quirúrgica y otros procedimientos destructivos, ya que suelen producir más cicatrices que la propia involución natural de la lesión.

**Morfología:** Son tumores salientes, de color rojo vivo, de superficie lisa o abollonada.

**Evolución:** La mayoría se desarrolla durante los primeros días o semanas de vida. Crecen durante los primeros meses y la mayoría detiene su evolución alrededor de los 6 meses; a partir de esa edad o del primer año tienden a la involución espontánea, la cual puede llegar a ser completa alrededor de los 5 años. La mayoría de éstas lesiones tienen un crecimiento limitado entre 1 y 5 cm. Pero algunas pueden alcanzar gran tamaño durante su etapa de crecimiento y poner en peligro órganos vitales o aún la vida del niño por obstrucción de las vías aéreas superiores.

### **HEMANGIOMAS DE CAPILARES MADUROS O CAVERNOSOS**

**Sinonimia:** Hemangioma de capilares maduros.

**Definición:** Lesión vascular elevada, roja o púrpura, compuesta de grandes espacios vasculares, escasa participación de los vasos de la dermis. Están situados a mayor profundidad, en la hipodermis.

**Epidemiología:** Las niñas tienen un riesgo 3 veces superior a los niños de padecer un hemangioma. Los niños prematuros también presentan un riesgo superior. Un 55% de los tumores están presentes en el nacimiento y el resto aparece en las primeras semanas de vida. Tienen una incidencia de 10-12% en la población general.

**Topografía:** La mayoría de estos se encuentran en el área de la cabeza y el cuello, seguido del tronco y las extremidades.

**Morfología:** En el recién nacido los hemangiomas pueden aparecer como una mácula pálida con pequeñas telangiectasias. A medida que el tumor prolifera adquiere su presentación como una tumoración rojo brillante, ligeramente sobreelevada sobre la piel normal. Los hemangiomas más profundos adquieren una coloración azulada siendo más blandos al tacto y con frecuencia tienen ambos componentes, superficial y profundo. Los hemangiomas pueden ser de pequeño tamaño (unos milímetros) hasta varios centímetros de tamaño, generalmente son únicos pero hasta un 20% de los niños presentan lesiones múltiples. Su color es más apagado, violáceo, son compresibles parcial o totalmente y la piel que los cubre puede ser de aspecto normal o presentar una coloración azulosa con telangiectasias y dilataciones venosas.

**Evolución:** Muestran poca tendencia a la involución espontánea, pero se observan con frecuencia formas mixtas, con participación de un componente de tipo hipertrófico y con tendencia a la involución total o parcial. Algunos pueden alcanzar gran tamaño y ocasionar trombocitopenia y coagulopatía por consumo. Los hemangiomas cavernosos no suelen desaparecer de forma espontánea. Se puede producir una involución parcial después de su ulceración, de un traumatismo o de una hemorragia. Existen casos raros de niños que presentan en el nacimiento hemangiomas que ya están completamente desarrollados, estos hemangiomas suelen presentar una involución rápida dejando por lo general áreas cicatriciales. Los hemangiomas profundos pueden presentar un crecimiento de 12 a 14 meses e incluso de hasta 2 años. Aproximadamente un 20-40% de los hemangiomas dejarán pequeñas lesiones cicatriciales. Los hemangiomas localizados en la nariz, labios y área parotídea son más lentos en su involución.

**Asociaciones:** Algunos pueden asociarse con alteraciones óseas, como sucede en el síndrome de Maffucci (discondroplasia con hemangiomas cutáneos

múltiples) o con hemangiomas del tubo digestivo, dando lugar al síndrome del nevo de hule azul. Estos dos síndromes son muy raros.

### **Histopatología**

#### **Hemangiomas hipertróficos y cavernosos:**

Los vasos sanguíneos y con frecuencia los vasos linfáticos son maduros, en cuyo caso la lesión contiene numerosas comunicaciones arteriovenosas y malformaciones vasculares. En los hemangiomas hipertróficos y cavernosos se observan dilataciones de capilares o espacios vasculares mayores, asociadas a una mayor o menor proliferación de las células de los endotelios vasculares. Generalmente los hipertróficos muestran proliferación de capilares y células endoteliales inmaduras y los hemangiomas cavernosos grandes espacios vasculares limitados por una sola hilera de células endoteliales. Sin embargo, no siempre hay una correlación exacta entre el tipo clínico y el histológico y aspectos histológicos diversos pueden estar mezclados en grado variable en un mismo tumor.

**Diagnóstico:** El diagnóstico de hemangioma es en general fácil de establecer, pero en ocasiones, especialmente en niños con lesiones congénitas grandes o con lesiones hepáticas es necesario realizar estudios radiológicos (ECO, RMI) o doppler para establecer el diagnóstico y diagnóstico diferencial con otras tumoraciones sólidas o malformaciones vasculares.

**Tratamiento:** El tratamiento de los hemangiomas es tema de continuo debate. Hace 40-50 años se utilizaba de forma sistemática la radioterapia o la cirugía. Los hemangiomas hipertróficos han sido tratados por medio de la cirugía, rayos X y materiales radioactivos, electrocoagulación y crioterapia; diversos estudios demostraron que los resultados eran peores que si se dejaba el tumor a su propia evolución. Algunos de estos métodos pueden ocasionar secuelas, o complicaciones importantes. Poco uso tienen ya las inyecciones esclerosantes por la posibilidad de necrosis y el riesgo de introducción de la sustancia en la circulación sistémica. La cirugía está contraindicada en la mayor parte de estos



tumores excepto en casos especiales y después de una cuidadosa valoración clínica de la lesión. Los hemangiomas cavernosos estables y persistentes serían una de las indicaciones del tratamiento quirúrgico.

En general el mejor tratamiento en la mayoría de los hemangiomas en niños es no tratarlos, manteniendo una conducta expectante y vigilancia periódica de las lesiones; evitando así tratamientos agresivos precoces que den lugar a secuelas, ya que la mayoría de los hemangiomas hipertróficos y mixtos tienen tendencia a la involución espontánea en un tiempo variable, generalmente antes de los 5 a 7 años de edad. Sin embargo un pequeño número de estos tumores pueden crecer rápidamente provocando obstrucción o destrucción local y requieren un tratamiento que detenga su crecimiento.

Cuando se precisa tratamiento debe adaptarse al tipo de lesión, la administración sistémica de corticoides a dosis de 2 a 4 mg por kg. de peso por algunas semanas, está únicamente indicado en hemangiomas de crecimiento rápido que provoquen obstrucción o destrucción importantes, o en tumores que ocasionen problemas hemorrágicos por trombocitopenia. En los niños la prednisona oral (como en los hemangiomas capilares) 1 a 3 mg/kg. 2 o 3/d lo más pronto posible y mantener el tratamiento durante 2 semanas como mínimo. Si la lesión empieza a remitir, se debe reducir este fármaco lentamente y si no mejora, se debe interrumpir el tratamiento. Se puede valorar la resección quirúrgica, sobre todo si la lesión hace que aumente de tamaño una extremidad. Los nódulos pequeños pueden researse individualmente.

En la actualidad se disponen de varias armas terapéuticas que incluyen los corticoides, láseres, interferón que pueden ser utilizados en aquellas lesiones que presentan complicaciones como pueden ser la afectación periorcular, vía aérea, afectación hepática, hemangiomas faciales con riesgo de desfiguración.

**Complicaciones:** La mayor parte de los hemangiomas tienen un curso benigno, en ocasiones sin embargo pueden presentar complicaciones de importancia con compromiso en la función o desfiguración importante. Los hemangiomas pueden tener afectación visceral, especialmente hepática, que puede ser importante aumentando el riesgo de mortalidad.

- **Ulceración:** es la complicación más frecuente, puede ser dolorosa y comporta un riesgo elevado de infección hemorragia y cicatrización. Es más frecuente en los hemangiomas grandes y profundos así como en los de rápido crecimiento.
- **Fenómeno de Kasabach-Merrit:** Es una complicación que se observa en las lesiones de crecimiento rápido y se caracteriza por el desarrollo de anemia hemolítica, trombocitopenia y coagulopatía. Los hemangiomas asociados al fenómeno de Kasabach Merritt tienden a proliferar durante más tiempo (2-5 años) y tienen un patrón histológico diferente que se corresponde con un hemangioma en penacho.

Los hemangiomas de la región periorbitaria tiene un riesgo considerable de afectar a la visión por lo que deben ser vigilados de forma cuidadosa. Pueden desarrollar ambliopía como resultado de la afectación del eje visual, astigmatismo, complicación más frecuente, por compresión del globo ocular y/o afectación del espacio retrobulbar, por lo que todos los hemangiomas periorbitarios deben ser evaluados por un oftalmólogo.

**Asociación con estados dismórficos:** Existen al menos dos situaciones en que los hemangiomas pueden estar asociados con alteraciones en el desarrollo: en síndrome de PHACE y los hemangiomas lumbosacros. Los hemangiomas extensos de la cara y cuello pueden estar asociados con múltiples alteraciones que se incluyen bajo el acrónimo de síndrome de PHACE (malformaciones de la fosa posterior, hemangioma cervicofaciales, alteraciones arteriales, cardíacas, oculares y hendiduras esternas o abdominales). Los hemangiomas lumbosacros pueden ser un marcador de alteraciones de la columna vertebral, de la región anorrectal o urogenital. <sup>(5,9,29)</sup>

## **MALFORMACIONES VASCULARES**

Las malformaciones vasculares representan defectos en el desarrollo, generalmente están presentes en el momento del nacimiento y crecen en relación con el crecimiento del niño afecto, pueden ser venosas, arteriales, linfáticas o mixta.

### **MANCHA EN VINO DE OPORTO**

**Sinonimia:** Nevus flameus.

**Definición:** Lesión relativamente infrecuente, caracterizada por placas rojo-violáceas. Los nevos flámeos son ectasias vasculares.

**Evolución:** Esta presente en el nacimiento con una coloración rojo-sonrosada acentuándose con el llanto del niño. Crece con relación al crecimiento del niño presentando en la edad adulta dilataciones vasculares evidentes. Los hemangiomas superficiales suelen llegar a su tamaño más grande en un período de 6-8 meses. No tiene tendencia a la regresión espontánea. Con el crecimiento del niño, la lesión tiende a aumentar en forma proporcional al desarrollo y en muchos casos se acompaña de afectación de la autoestima.

**Topografía:** Localización variable. Se producen con frecuencia en el cuello y el cuero cabelludo. Afecta la frente y la mejilla en forma unilateral. Ocasionalmente puede extenderse a la otra mitad de la cara u observarse en el tronco o las extremidades, pero es más frecuente la localización hemifacial.

**Morfología:** El color es rojo vivo o violáceo y su superficie lisa. La vitropresión que disminuye la intensidad de la coloración permite distinguir telangiectasias en la superficie de algunos de éstos hemangiomas.

**Asociaciones:** Generalmente es un defecto cutáneo sólo de importancia cosmética, pero algunos casos que siguen la distribución del nervio trigémino

coinciden con hemangiomas oculares y meníngeos (síndrome de Sturge Weber), dando lugar a síntomas oculares o neurológicos. Otras lesiones pueden asociarse con hipertrofia ósea, varicosidades y malformaciones vasculares subyacentes del tipo de fistulas arteriovenosas (Síndrome de Klippel- Trenaunay).

El nevus flameus o mancha en vino de oporto, puede asociarse con varios síndromes:

**Síndrome de Sturge-Weber o angiomatosis meningo-facial:** Consiste en un nevus flameus sobre las zonas trigeminales acompañado de angiomatosis meníngea ipsilateral. Un 50% de los pacientes tienen afectación ocular con desarrollo de glaucoma. Los nevos flámeos de la región del trigémino pueden ser un componente del síndrome de Sturge-Weber. La lesión no suele desaparecer, aunque algunas lesiones maculares pequeñas rojizas sobre la nariz y los párpados pueden hacerlo en pocos meses.

**Síndrome de Klippel trenaunay-Weber:** Consiste en un nevus flameus extenso capilar y venoso que afecta a todo un miembro. Está presente en el nacimiento y a medida que el paciente se desarrolla el miembro afecto suele presentar hipertrofia de la extremidad.

**Síndrome de Von Hippel-Lindau o angiomatosis retinocerebelosa:** Consiste en la presencia de hemangiomas en el cerebelo, médula y retina en asociación con un nevus flameus facial.

**Tratamiento:** Se han intentado varios tratamientos incluyendo la cirugía, coagulación etc., con resultados variables. La cirugía de estas lesiones extensas requiere aplicación de injertos que generalmente no ofrecen un resultado cosmético superior al defecto que se trata de corregir. La radioterapia a dosis masiva debe ser evitada por el peligro de necrosis, atrofia cutánea, hipoplasia de tejidos subyacentes y mayor frecuencia de neoplasias malignas cutáneas o viscerales en el área tratada. La electrocoagulación estaría limitada a lesiones pequeñas.

El consenso actual favorece el manejo conservador de estos hemangiomas con cosméticos adecuados, utilizando una crema cosmética opaca preparada para ajustarse al color de la piel del paciente. Se ha utilizado también el tatuaje y más recientemente los rayos láser. La introducción de láser en terapéutica ha mejorado las perspectivas de estas lesiones. El fundamento de estos equipos está en la utilización de una luz con espectro de absorción similar al de la hemoglobina, de forma que ésta absorba la energía en su mayor parte destruyendo el vaso sin lesionar las estructuras cutáneas vecinas. El láser más utilizado en el tratamiento de los angiomas planos es el láser pulsado de colorante amarillo que consigue hacer desaparecer un 30-35% de los angiomas y aclarar un 40% de los mismos.

### **MANCHA SALMON**

**Sinonimia:** Nevus Flameus neonatal.

**Epidemiología:** Lesiones muy frecuentes en recién nacidos. Está presente en el 40% de ellos.

**Topografía:** Se localizan en la parte media de la frente y párpados superiores.

**Morfología:** Son neoformaciones planas de color rosado con discretas telangiectasias localizadas en el dorso de nariz, frente y párpados y también en la región occipital.

**Evolución:** No tienden a crecer, y generalmente desaparecen durante el primer año de vida. A diferencia del nevus flameus o mancha en vino de oporto, esta lesión no tiene asociación con patología interna y tiende a desaparecer durante el primer año de vida. Las lesiones occipitales tienden a permanecer haciéndose más evidentes en la edad adulta.

TESIS CON  
FALLA DE ORIGEN

**Histopatología:** El angioma plano está constituido únicamente por dilataciones de los capilares de la dermis; no es una verdadera neoplasia, sino una lesión de tipo ectásico (angioma telangiectásico).

## **OTROS TUMORES VASCULARES**

### **HEMANGIOMAS RUBI**

**Sinonimia:** Angiomas rubí, nevos rubí, puntos rubies, hemangiomas seniles.

**Definición:** Son tumores benignos vasculares, derivados de los capilares dérmicos, extremadamente frecuentes, en ocasiones familiares, generalmente múltiples y asintomáticas.

**Topografía:** Predominan en el tronco.

**Morfología:** Tumores pequeños de 2-6 mm, múltiples, elevados, hemisféricos, de color rojo.

**Epidemiología:** Aparecen en la edad media de la vida o posteriormente.

**Tratamiento:** Únicamente por motivos cosméticos. Pueden ser tratados con electrocoagulación con aguja fina.

### **ANGIOMA EN ARAÑA**

**Sinonimia:** Araña vascular. Nevo arácnico.

**Definición:** Dilatación arterial en forma de araña.

**Topografía:** Se puede presentar en cualquier sector dependiente de la vena cava superior, pero con mayor frecuencia se presenta en la cara.

TESIS CON  
FALLA DE ORIGEN

**Morfología:** Lesiones vasculares rojo brillantes, algo pulsátiles, constituidas por una arteriola central con proyecciones delgadas que recuerdan a las patas de una araña. Puede haber más de una lesión.

**Epidemiología:** Es una lesión muy común que puede presentarse en niños o adultos sin relación con enfermedades.

**Evolución:** Los angiomas en araña no son congénitos. Suelen remitir espontáneamente unos 6 a 9 meses después del parto o cuando se suspenden los anticonceptivos. La compresión del vaso central puede obliterar de forma temporal la lesión.

**Asociaciones:** La mayoría de los pacientes con cirrosis hepática desarrollan muchos angiomas en araña, que pueden ser muy prominentes. Muchas mujeres desarrollan estas lesiones durante el embarazo y mientras toman anticonceptivos orales.

**Síntomas:** Las lesiones son asintomáticas

**Tratamiento:** No suele necesitarse tratamiento. Si no se produce una resolución espontánea o se necesita tratamiento por razones estéticas, se puede destruir la arteriola central cauterizándolo o utilizando láser, consiguiendo un efecto estético mejor que el obtenido mediante electrocoagulación con aguja fina.

#### **GRANULOMA PIÓGENO**

**Sinonimia:** Granuloma telangiectásico, botríomicoma, granuloma séptico y granuloma fisurado.

**Definición:** Es un tumor benigno, de crecimiento rápido, producido por la proliferación de vasos capilares inflamados en un estroma edematoso.

generalmente ocurre tras traumatismos, acompañado de pequeños cuerpos extraños en la inflamación (como arena o polvo).

El término granuloma piógeno induce a error, ya no se ha comprobado que la infección producida por estafilococo sea la causa de esta lesión, ni corresponde a un verdadero granuloma.

**Epidemiología:** No muestra predilección por un sexo o una edad determinados. Se observa en cualquier edad, pero es más frecuente en niños y menores de 30 años. En México corresponde a un caso por cada 21.6 de tumor benigno (HGM).

**Topografía:** Predomina en sitios expuestos al trauma; dedos de la mano, labios boca, tronco.

**Morfología:** Neoformación vascular única, aislada, saliente, de color rojizo, escarlata, brillante y de superficie lisa, que sangra en forma importante después de un traumatismo menor. La base puede ser pediculada y se rodea de un collarate de epidermis. Sangra con facilidad y no se blanquea a la presión. (9) Puede alcanzar hasta 1 a 2 cm de diámetro. Las lesiones antiguas presentan un color más oscuro, violáceo o pardo negruzco, con superficie erosionada y costrosa.

**Evolución y pronóstico:** Crece rápidamente sobre todo en zonas sometidas a un traumatismo reciente, hasta alcanzar sus diámetros mayores que pueden ser de 1 a 2 cm en unas cuantas semanas y después permanece estacionario. Es frecuente que haya hemorragias recurrentes en la lesión. Un porcentaje importante de las lesiones tratadas con extirpación y ablación de la base recurren y requieren tratamiento adicional.

Durante el embarazo se produce aumento de tamaño de estas lesiones y se denominan tumores gingivales del embarazo y émulis telangiectásicas.



**Diagnóstico diferencial:** Las lesiones pueden parecerse a veces a un melanoma (en especial el amelanico) y otras lesiones malignas como el carcinoma de células escamosas, el carcinoma nodular de células basales y carcinoma metastásico, o lesiones benignas como el tumor glómico, angiomatosis bacilar hemangioma proliferativo y ulcerado. Cuando se presenta en extremidades debe también diferenciarse con poma ecrico.

**Histopatología:** Proliferación de capilares con células endoteliales prominentes incrustadas en un estroma edematoso y gelatinoso, es frecuente que se erosione la epidermis. A menudo hay infiltrado denso de neutrófilos. <sup>(9)</sup>

**Tratamiento:** Consiste en reseca las lesiones con escisión, legrado o electrocoagulación, aunque pueden producirse recidivas. Es quirúrgico por medio de escisión local conservadora. Los tumores sésiles o pediculados pueden ser tratados con rasurado quirúrgico y electrodesecación de la base, con un mínimo de cicatriz. <sup>(5)</sup> Si el granuloma piógeno no puede diferenciarse de un carcinoma o melanoma primario o secundario (metastásico), la lesión debe someterse a examen histológico.

La excisión quirúrgica puede dar excelentes resultados cosméticos. Cuando se elimina la mayor parte de la lesión por medio de curetaje, excisión con tijeras o en plano paralelo (Para su examen histopatológico), puede destruirse la base del granuloma por electrodesecación o láser (en pulsos) teniendo también resultados cosméticos excelentes. <sup>(9)</sup>

#### **LINFANGIOMA**

**Definición:** Tumores congénitos benignos y de crecimiento rápido, caracterizados por Lesiones elevadas compuestas de vasos linfáticos dilatados y quísticos. Suelen ser amarillentos o pardos, aunque a veces son rojos o púrpuras si se

TESIS CON  
FALLA DE ORIGEN

entremezclan vasos sanguíneos pequeños. La punción de la lesión obtiene un líquido incoloro o en caso de hemorragia rojizo.

**Origen:** En el desarrollo de los hemangiomas varios factores parecen estar comprometidos. Wagner dice que se originan de 3 maneras: 1) La dilatación pasiva con hiperplasia inflamatoria de vasos preexistentes: linfangiectasias, 2) Neoformación de vasos lo que es concluyente ya que en muchos casos han sido observados endotelios hipertróficos proliferantes, estratos múltiples y endotelio y retoños de endotelio que crecen hacia afuera en el tejido conectivo con canalización subsecuente. Borst describe la formación de vasos linfáticos nuevos, los que son normalmente escasos. La ocurrencia ocasional de fibromas y lipomas deformados en linfangiomas ilustran el carácter organoide de estos tumores y demuestran el crecimiento neoplásico de vasos linfáticos. 3) La formación heteroplástica de vasos linfáticos con tejido de granulación; esto no ha sido demostrado satisfactoriamente. En el origen de los linfangiomas debe presumirse que existe allí una predisposición local, resultante de un disturbio embriogénico similar al que se presume para el hemangioma.

**Epidemiología.** En México se diagnosticaron 4 casos de linfangioma en 10 años en el servicio de dermatología del HGM entre 28,101 casos dermatológicos generales y 2,597 de tumores benignos de piel. Lo que hace un caso por cada 649 de tumor benigno. Lo que lo hace otro de los padecimientos raros de la piel.

**Clasificación:** Se describen 3 grupos: linfangioma simple, linfangioma cavernoso y linfangioma quístico. Siendo el segundo el que se puede localizar en párpado.

#### **Linfangioma simple**

**Topografía:** Es un tumor que se localiza en varios lugares, cara, cuello tórax en su cara anterior, extremidades, escroto y en el ojo a nivel del párpado, conjuntiva y órbita.

**Morfología:** Es pequeño, circunscrito, compresible, blanquecino o rosado y translucido. Consta de vasos hiperplásicos moderadamente dilatados y adelgazados. La formación de nuevos vasos linfáticos es primaria, la dilatación es secundaria.

**Histopatología:** El linfangioma simple consiste en un espacio de malla y de vasos pequeños y medio calibre anastomosados. El septum es de tejido conectivo delgado y acelular, los que toman parte en la proliferación. El endotelio es plano o cúbico y raramente aparece en estratos múltiples o en forma de brotes prominentes.

**Evolución y pronóstico:** La evolución que siguen después de que se desarrollan en la infancia, es de crecimiento lento y progresivo. Su pronóstico es benigno por la forma como evoluciona pero algunas veces se requiere intervención quirúrgica, sin embargo se producen frecuentes recidivas tras la cirugía. Las hemorragias espontáneas juegan un importante papel en el diagnóstico y tratamiento. Los linfangiomas de órbita y párpados tienden a permanecer ocultos hasta que se produce una súbita hemorragia de órbita o párpado con protrusión del ojo.

#### **Manifestaciones oculares o perioculares**

Conjuntiva: Hemorragias, hiperemia, masa linfangiomatosa.

Párpados: Celulitis, hemorragias, masa linfangiomatosa y ptosis.

Órbita: Asimetría (en radiografías), quistes con sangre, masa linfangiomatosa.

Otras: Alteración del balance de músculos extraoculares, linfangioma facial, linfangioma nasofaríngeo.

**Diagnóstico diferencial:** El linfangioma de localización palpebral debe diferenciarse con otras neoformaciones vasculares profundas e incluso con linfedema o angioedema. En casos de hemorragias superficiales su aspecto

TESIS CON  
FALLA DE ORIGEN

negruzco, como resultado de la estasis de sangre sin aire y la acumulación de hemosiderina, puede confundirse con un melanoma.

**Complicaciones:** La hemorragia dentro de los linfangiomas, con traumatismo o sin él es una complicación característica y a menudo lleva al reconocimiento de estas lesiones, hasta ese momento ocultas.

**Tratamiento:**

El tratamiento de los linfangiomas sólo es necesario cuando éstos interfieren con la función.

**De sostén:** Los linfangiomas con frecuencia presentan varios folículos linfáticos activos adentro, y en los pacientes jóvenes con frecuencia se observa inflamación del linfangioma en caso de una infección del tracto respiratorio superior. En tales casos pueden estar indicadas medidas antiinflamatorias locales. Una o dos gotas de corticoides tópicos oftálmicos para controlar los síntomas oculares. En caso de lesiones más profundas, está indicado prednisona sistémica.

**Quirúrgico:** El tratamiento de elección de los linfangiomas es la exéresis, pero esta se ve dificultada porque el tumor presenta bordes difusos y carece de cápsula. Dado que crecen lentamente, pueden efectuarse exéresis parciales y plásticas reparadoras a lo largo de cierto tiempo. La electrocauterización es efectiva en el tratamiento de los linfangiomas superficiales. Puede administrarse tratamiento adicional, con intervalos de 2 a 3 meses, de ser necesario. Esto es especialmente útil en caso de linfangioma superficial desfigurante. Pueden extirparse los linfangiomas superficiales localizados en párpados y conjuntiva. Deben drenarse los quistes de la órbita y puede ser necesario repetir el drenaje. Se ha empleado también la electrolisis, combinada con radioterapia para su tratamiento, sin embargo los linfangiomas no son radiosensibles. (30,31)

### **ANGIOQUERATOMA**

**Definición:** El término implica un tumor vascular con elementos queratósicos. Es un trastorno de los vasos sanguíneos asociado a cambios en la epidermis suprayacente. En caso de presencia de múltiples angioqueratomas y distribución difusa de los mismos, se denomina Enfermedad de Anderson-Fabry o angioqueratoma corporis diffusum.

**Epidemiología:** En los casos de lesiones únicas predomina en la niñez o adolescencia. En la forma difusa, la enfermedad afecta a los hombres primariamente, ya que se transmite hereditariamente, en forma recesiva, ligada al sexo, pero los angioqueratomas pueden presentarse en mujeres heterocigotas portadoras.

**Etiopatogenia:** La forma difusa se transmite hereditariamente en forma recesiva ligada al sexo. La enfermedad está determinada por un trastorno en el metabolismo de los esfingolípidos, en la que los pacientes tienen una deficiencia de la enzima alfa galactosidasa A (ceramida trihexosidasa), con la resultante acumulación de glicolípido ceramida trihexosida en el citoplasma de células de una variedad de tejidos de vasos sanguíneos, músculo liso, corazón, riñón y sistema nervioso.

**Topografía:** Existe predominio en extremidades inferiores. Pueden presentar lesiones múltiples en y alrededor de los genitales que son bastante inofensivas. La localización palpebral es extremadamente rara, pero puede ocurrir.

**Morfología:** Se trata de una pequeña neoformación de aspecto papular de color rojo con la superficie hiperqueratósica. Puede estar representado por una lesión simple de aspecto vascular y escama superficial.

**Complicaciones:** Aunque pueden presentarse infarto de miocardio y lesiones cerebrovasculares, la muerte generalmente es causada por fallo renal. Un inexplicado, pero típico síntoma de la enfermedad lo constituyen los ataques

periódicos de un tormentoso dolor quemante en extremidades, asociado con fiebre.

**Diagnóstico:** Las típicas lesiones en la piel con los cambios oculares (dilatación y tortuosidad de los vasos conjuntivales opacidades corneales reveladas por la observación en lámpara de hendidura y dilatación y tortuosidad de los vasos retinianos) harán posible el diagnóstico de la enfermedad difusa. La confirmación puede localizarse por la estimación de los niveles de alfa galactosidasa A en leucocitos circulantes y fibroblastos cultivados.

**Pronóstico:** La enfermedad de Anderson Fabry es una entidad de bastante mal pronóstico, que provoca muchas muertes en hombres después de la quinta década de la vida, mientras que en las mujeres portadoras la expectativa de vida es normal.

**Histopatología:** Las características histológicas del angioqueratoma están representadas por la presencia de vasos sanguíneos de paredes finas, dilatados, encontrados en la dermis superior, particularmente en la dermis papilar, mostrándose como ubicados en la epidermis. Hay un grado variable de hiperqueratosis asociada.

**Tratamiento:** En los casos de lesiones aisladas el tratamiento puede ser quirúrgico. <sup>(32)</sup>

## LESIONES DE ASPECTO TUMORAL

### XANTELASMA

**Definición:** El xantelasma es un frecuente depósito de material lipídico de tipo benigno, que forma placas subcutáneas planas y blanco-amarillentas en los párpados superior e inferior.

**Epidemiología:** A menudo la presencia de xantelasmas en párpados es un signo de hipercolesterolemia familiar. No obstante, en un 40 -70% de pacientes los niveles de lípidos en sangre son normales.<sup>(10)</sup>

**Topografía:** Párpados.

**Morfología:** Placas color amarillo o café claro.<sup>(33)</sup>

**Tratamiento:** No necesitan ser extirpados, salvo por razones estéticas. Y los métodos utilizados son: Electrofulguración, curetaje, aplicación de químicos como el ácido tricloroacético, o cirugía. En los casos asociados a hipercolesterolemia familiar debe ofrecerse un manejo integral con dieta baja en grasas.

### • INFLAMATORIAS CRONICAS (GRANULOMAS)

#### CHALAZION

**Definición:** Dilatación granulomatosa crónica de una glándula de Meibomio (glándula que lubrica los bordes de los párpados) a causa de una obstrucción de su drenaje, a menudo asociada a inflamación de la glándula y del tejido circundante.

**Etiología:** Obstrucción del conducto que va a la superficie del párpado desde la glándula de Meibomio. La obstrucción suele ser ocasionada por una infección (los gérmenes más frecuentemente implicados son el Staphilococcus áureus y estreptococos b hemolíticos) alrededor de la abertura del conducto.

**Morfología:** Protuberancia en el párpado redondeada e indolora de crecimiento lento. La piel puede desplazarse libremente sobre la tumoración, que puede verse en el lado tarsal del párpado como una masa subconjuntival roja o grisácea.

**Evolución:** Al principio, el calacio o chalazión puede ser indistinguible de un orzuelo, con edema palpebral, tumefacción e irritación.

El párpado se inflama y el ojo tiende a irritarse. Al cabo de algunos días, estos primeros síntomas desaparecen dejando en el párpado un bulto duro, indoloro, que aumenta lentamente.

**Diagnóstico:** Es clínico puede ser auxiliado por cultivo en laboratorio del exudado del chalazión.

**Diagnóstico diferencial:** Al principio, puede parecer un orzuelo. Cuando se sitúa en el párpado inferior próxima al canto interno, debe descartarse una dacriocistitis crónica.

**Complicaciones:** La infección del párpado puede hacerse crónica y extenderse a otras glándulas del párpado.

**Tratamiento:** La mayoría de los calacios desaparecen a los pocos meses. Las compresas calientes durante 10-15 min. 3-4/d pueden acelerar su resolución. Si no desaparece después de 6 sem. Se puede recurrir a la incisión y raspado o a la administración de corticoides dentro de la lesión (0,05-0,2 ml de diacetato de triamcinolona 25 mg/ml).<sup>(6)</sup>

## INFECCIOSAS

### VERRUGAS VULGARES

Existe controversia sobre la inclusión de estas lesiones dentro de los tumores de piel, sin embargo al ser el tumor más frecuente consideramos de gran importancia incluirlo en nuestro estudio.



**Sinonimia:** Verruga viral. Cada tipo de verruga, recibe diferentes denominaciones.

**Definición:** Neoformaciones epitelales benignas hiperqueratóticas, muy frecuentes, poco transmisibles, autoinoculables, y producidos por un virus del papiloma humano (HPV).

**Epidemiología:** Un 10 % de la población, según estimaciones moderadas, tiene verrugas.(5, 33) Afectan a todas las razas, ambos sexos y a cualquier edad, aunque predomina en la infancia y adolescencia y son raras en ancianos. Entre los 12 y 16 años tanto en las plantas de los pies como en los genitales se aprecia un pico de presentación.

Están entre las 10 dermatosis más frecuentes. En México durante 10 años en el servicio de dermatología del Hospital General se diagnosticaron 1708 casos, de los cuales 1259 fueron verrugas vulgares, 275 verrugas planas y 174 condilomas acuminados.(5) Los casos dermatológicos generales fueron 28101 y los casos de tumores benignos 2597. La relación tomando a las verrugas en general es de 1 caso por 1.5 de tumores benignos. Resulta así ser el tumor más frecuente. Ocupa el 9º lugar dentro de los padecimientos más frecuentes en la infancia.

**Etiología:** Se originan por un virus DNA de doble filamento con cápside icosaédrica de 72 capsomeros y de 50 a 55nm, que pertenece a la familia Papovaviridae, grupo papova (papiloma, polioma vacuolizante) y el subgrupo papiloma. Se han reconocido más de 55 a 60 tipos de virus del papiloma humano. Como sabemos los tipos virales que ocasionan estas lesiones varían de acuerdo al sitio anatómico de su presentación.

**Especificidad de tipo viral y sitio de presentación**

**TIPO DE VERRUGA**

**TIPO DE HPV**

Vulgares	1,2,3,4,7,10,16,29,41,60 y 65
Planas	1, 3, 10 y 42
Plantares	1,2,3,4 y10
Acuminadas	6 y 11
Papiloma laríngeo	6 y 11
Ante alteraciones inmunológicas	20, 27 y 49
Leucoplasia bucal (Arenas)	16 y 80

**Topografía:** Topografía variada en piel y mucosas. Se localizan en diversas partes del cuerpo, cara, manos, muñecas, dedos, genitales y plantas de los pies más frecuentemente. Se observan con más frecuencia en zonas sometidas a traumatismos (dedos, codos, rodilla, cara), aunque pueden encontrarse en cualquier lugar.

**Morfología:** Se trata de neoformaciones bien delimitados, pleomórficas, dependiendo de la topografía que afecten. Van desde el tamaño de una lenteja hasta el de un chicharo o ligeramente mayores (de 2 a 10 mm de diámetro), redondas, sésiles y fijas, de superficie rugosa, redondeados o irregulares, firmes y generalmente son del mismo color de la piel o pueden variar de una coloración gris clara, amarilla, parda o negro-grisácea. Las verrugas y son ásperas al tacto pero también pueden ser oscuras, planas y suaves.

**Síntomas:** Cuando se trata de verrugas plantares. Es común que exista dolor más o menos intenso, las de localización genital son de mal olor.

**Evolución:** Empieza como una pequeña lesión superficial, que puede aumentar con el tiempo, la lesión va formando células muertas queratinizadas en exceso.

Pueden ser únicas o múltiples. El aspecto y el tamaño de las mismas dependen de la localización y del grado de irritación y traumatismo. Pueden presentar fenómeno de Köebner. Se transmiten de una persona a otra de manera indirecta y son autoinoculables. Todas las verrugas siguen un curso crónico e impredecible, es posible que duren meses o años. Generalmente son autolimitadas en ausencia de traumatismo y curan sin cicatriz espontáneamente en 2 años o con tratamientos sencillos. Sin embargo, las verrugas que les salen a los adultos por lo general no desaparecen tan fácilmente o rápidamente como las de los niños. Puede ocurrir la regresión espontánea en todos excepto en el condiloma acuminado. Puede haber recidivas en el mismo lugar o aparición de nuevas lesiones en otra zona en un 35% de los pacientes en el primer año después del tratamiento. Algunas verrugas se malignizan. En pacientes inmunosuprimidos, con linfomas receptores de trasplante de MO e infección por VIH son más abundantes y generalizadas, exuberantes y resistentes al tratamiento y evolucionan con mayor frecuencia hacia carcinoma <sup>(43)</sup>

**Clasificación:** De acuerdo a su aspecto clínico y sitio de presentación las verrugas virales se dividen en: Verruga vulgar (verruca vulgar, "mezquino", verruga común), Verruga plana (verruca plana juvenil), Verruga plantar ("Ojos de pescado", clavo interdigital) y condiloma acuminado (Verruga acuminada, verruga venéreo).

En párpados es frecuente encontrar:

#### **Verrugas planas o juveniles**

**Epidemiología:** Se producen con más frecuencia en los niños y adultos jóvenes, sobre todo en la cara y a lo largo de marcas por rascado, y se desarrollan por autoinoculación, son asintomáticas. <sup>(5)</sup> Por lo general, crecen en grupos de 20 ó 100 y en cualquier parte del cuerpo.

**Topografía:** Localizadas en de preferencia en cara afectando las mejillas, frente, párpados, aunque también pueden verse en extremidades superiores, dorso de manos o antebrazos, mezcladas con las vulgares. En los niños son más comunes en la cara.

**Morfología:** Son neoformaciones pequeñas, miden de 1 a 7 mm, numerosas, de superficie lisa plana y son redondeadas o poligonales, por lo que se confunden con pápulas o se denominan impropriamente así; A simple vista pueden parecer manchas, sin embargo al observarlas cuidadosamente se observa que hacen un breve relieve sobre la piel, son del color de la piel o un poco eritematopigmentadas<sup>(33)</sup>

**Tratamiento:** se recomiendan los métodos de despellejamiento. Si el raspado no basta para eliminar la verruga, se puede aplicar después otro irritante (peróxido de benzoilo al 5%), ácido salicílico al 5% o tretinoína diaria (crema de ácido retinoico al 0,05%), ácido glicólico u otras preparaciones de exfoliación.. Se ha empleado la crema de 5-fluorouracilo al 1 o 5% para tratar las verrugas planas. La inflamación no provocada de estas verrugas puede producir su curación espontánea.

#### **Las verrugas filiformes**

**Morfología:** Son neoformaciones o excrecencias elongadas, estrechas, en forma de ramas.

**Topografía:** Se suelen localizar en los párpados, la cara, el cuello o los labios.

**Histopatología:** La estructura histológica es sensiblemente la misma en las verrugas vulgares y condilomas, las planas y las plantares solo representan un grado de desarrollo menor o mayor respectivamente con respecto a las verrugas vulgares. Las alteraciones patológicas comienzan en el epitelio (acantosis) que crece considerablemente en espesor y se dispone en gruesos cordones,

alrededor de las papilas que crecen secundariamente. La alteración principal es la hiperqueratosis y papilomatosis (5, 30,33)

**Pronóstico:** Con el tratamiento e identificación adecuada, las verrugas normalmente pueden controlarse. Las lesiones reaparecen frecuentemente después del tratamiento.

Son lesiones tumorales que tienden a la curación espontánea y cuando no se les traumatiza no dejan cicatrices ni deforman las regiones. Nunca se malignizan, a excepción de casos de pacientes inmunosuprimidos.

**Tratamiento:** Este tipo de verruga vulgar, característico morfológicamente, es benigno y se trata con facilidad, puede ser suficiente con rasparlas o legarlas. Los tratamientos tópicos incluyen electrofulguración o escisión quirúrgica.

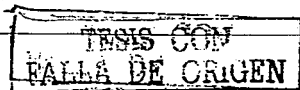
### **MOLUSCO CONTAGIOSO**

**Definición:** Es un padecimiento tumoral benigno, producido por el virus más grande que se conoce de la familia poxvirus de 300 milimicras. Es transmisible, autoinoculable y no tiende a la curación espontánea.

**Sinonimia:** Se le conoce también con los nombres de Molusco epitelial y Epiteioma contagioso.

**Frecuencia:** suele afectar a niños de cualquier sexo, pero también puede verse en adultos.

**Epidemiología:** Es menos frecuente que las verrugas. Es una infección muy frecuente en niños. En México, en el servicio de Dermatología del HGM se diagnosticaron 90 casos entre 28,101 casos dermatológicos generales y entre 2,597 casos de tumores benignos, lo que hace un caso



por cada 28.8 de tumor benigno. Esta casuística fue realizada en una revisión de 10 años.

**Etiopatogenia:** El molusco contagioso es una lesión contagiosa frecuente, que está causada por un virus de la familia poxvirus. Este virus se llama Molluscipoxvirus Molluscum Contagiosum. El virus se contagia por contacto directo, como se ve en los niños, pero puede transmitirse por contacto sexual. En los adultos, los moluscos aparecen en los genitales como una enfermedad de transmisión sexual. Esto es muy significativo entre el creciente número de personas con inmunodepresión causada por el SIDA, las cuales pueden desarrollar un caso fulminante de molusco contagioso. Pueden diseminarse localmente (autoinoculación) por el derrame del virus de las lesiones hacia áreas adyacentes de la piel.

**Topografía:** Asientan en diferentes partes del cuerpo, de preferencia se ven en los bordes palpebrales, en el tronco y en el glande. Se ve frecuentemente en la cara, cuello, axilas, brazo y manos, pero puede aparecer en cualquier parte del cuerpo, excepto en las palmas de las manos y pies. En los niños se localizan normalmente en cara, tronco, brazos y piernas, en los adultos en genitales, abdomen y cara interna de los muslos en los adultos.

**Morfología:** Se trata de pequeñas tumoraciones de 2 a 5 mm, raras veces mayores, semiesféricas, lisas, del mismo color de la piel o transparentes, umbilicadas (núcleo central de material húmedo viscoso), duras, indoloras, única o múltiple (más veces múltiple). No hay inflamación y, por lo tanto, tampoco enrojecimiento, a no ser que la persona se frote o rasque las lesiones.

**Evolución:** El molusco contagioso es una infección crónica y las lesiones pueden permanecer durante unos meses o años. La enfermedad se puede extender por autoinoculación, y después de varios meses desaparece espontáneamente sin dejar cicatrices. Un molusco contagioso gigante puede crecer y alcanzar un

diámetro de 2 a 3 veces el inicial. En las personas con un sistema inmune normal, las lesiones desaparecen espontáneamente en un periodo de meses o años. En las personas con el sistema inmune afectado por otros problemas, como el SIDA, las lesiones pueden ser amplias.

**Síntomas:** Las lesiones suelen ser asintomáticas, salvo que se infecten secundariamente, y se pueden descubrir cuando el paciente es explorado por presentar otras enfermedades de transmisión sexual.

**Histopatología:** Es absolutamente típico, está formado por cordones epiteliales piriformes con la extremidad adelgazada orientada hacia el cráter central. Separados por finos tabiques conjuntivos. Las células epidérmicas a medida que se acercan al cráter central, sufren una queratinización atípica; el núcleo se condensa en unos grupos redondeados muy teñidos con todas las anilinas y métodos argénticos ( corpúsculos del molusco) y el protoplasma queda rechazado hacia la periferia.

**Diagnóstico:** El diagnóstico se basa en la apariencia de la lesión precozmente por la característica umbilicación o depresión central, rellena de un material semisólido blanquecino y puede confirmarse con una biopsia. Las lesiones se pueden diagnosticar; al exprimir este material y teñirlo con Giemsa se reconocen cuerpos de inclusión dentro de células agrandadas o extracelulares.

**Diagnóstico diferencial:** Deben diferenciarse cuando son múltiples, de las lesiones de trombidiasis por su aspecto umbilicado y de lesiones varoliformes. Las lesiones primarias pueden ser confundidas con herpes pero, a diferencia de lo que ocurre con el herpes, estas lesiones no son dolorosas.

**Tratamiento:** Inicialmente prevención evitando el contacto directo con las lesiones. Para que el tratamiento tenga éxito hay que destruir cada una de las lesiones mediante congelación o electrofulguración. Pueden extirparse

quirúrgicamente mediante raspado resecaando el núcleo central de la pápula con una aguja, una cucharilla, un extractor de comedones o la punta de un bisturí del n.º 11 sin necesidad de anestesia. Pueden ayudar los medicamentos utilizados para las verrugas como ácido salicílico y láctico o aplicando ácido tricloroacético (solución al 25-40%). Debe procurarse quitar todas las lesiones pues si quedan algunas vuelven a reproducirse muy pronto. <sup>(5)</sup>

**Pronóstico:** Las lesiones de molusco contagioso habitualmente desaparecen en 2 ó 3 meses. La completa desaparición se da después de 6 a 18 meses. Las lesiones pueden permanecer en personas inmunodeprimidas.

**Complicaciones:** Persistencia, expansión o reaparición de las lesiones, Infecciones bacterianas secundarias en la piel.

TESIS CON  
FALLA DE ORIGEN



## PROCOLO DE ESTUDIO

### PLANTEAMIENTO DEL PROBLEMA

¿Cuál es la frecuencia y correlación clínico-patológica de los tumores benignos y lesiones de aspecto tumoral de párpado en el Centro Dermatológico Pascua?

### OBJETIVO GENERAL

- 1) Conocer la frecuencia y correlación clínico-patológica en los casos de pacientes con tumores y lesiones de aspecto tumoral de párpado, que cumplen los criterios de inclusión, estudiados en el período del 1º. De junio al 31 de julio de 1999.

### OBJETIVOS ESPECIFICOS

- 1.-Conocer la frecuencia e incidencia de los tumores y lesiones de aspecto tumoral de párpado en la población que acude a consulta de primera vez al C.D.P.
- 2.-Determinar las características epidemiológicas del grupo en estudio
- 3.-Conocer las variedades más frecuentes de tumores de localización palpebral
- 4.-Establecer la correlación clínico-patológica.

### MATERIAL Y METODOS

Se realizó una revisión del archivo general del CDP del 1º. De enero al 31 de diciembre de 1999, para obtener los datos de incidencia y frecuencia de los tumores benignos y lesiones de aspecto tumoral en párpados. Posteriormente se realizó un estudio de tipo transversal en el que se incluyeron pacientes de la consulta externa del CDP en el periodo comprendido de junio a julio de 1999, que cumplieron los criterios de inclusión (Anexo 1). A cada uno de ellos se les realizó toma de biopsia y/o tratamiento quirúrgico, previa autorización por escrito (Anexo 2), se tomó control iconográfico, se registraron los diagnósticos clínicos inicial e histopatológico, para concluir la correlación clínico-patológica. Al concluir la captura de pacientes, así como el registro de la información de cada uno, los

TESIS CON  
FALLA DE ORIGEN

diagnósticos y un control iconográfico satisfactorio, se realizó la concentración de datos en la cédula correspondiente (Anexo 3). Se registró la información respectiva de acuerdo a la plantilla de codificación, para posteriormente realizar el análisis de datos y dar a conocer los resultados del estudio.

#### **CRITERIOS DE INCLUSION**

Pacientes que acuden de primera vez con tumores y lesiones de aspecto tumoral de párpado, cualquier edad, sexo y sin ninguna contraindicación para realización de procedimiento quirúrgico

#### **CRITERIOS DE EXCLUSION**

Pacientes que no acepten procedimiento quirúrgico o con contraindicación médica para el mismo.

#### **TAMAÑO DE LA MUESTRA**

La muestra se obtuvo de los pacientes que acudieron por primera vez a consulta general al C.D.P, que cumplieron con los criterios de inclusión de nuestro estudio durante el período de 1 de junio al 31 de julio de 1999.

#### **VARIABLES DE INTERES PRIMARIO**

- Diagnóstico clínico
- Diagnóstico histológico
- Variedades tumorales

#### **VARIABLES DE INTERES SECUNDARIO**

Edad, sexo y topografía específica.

#### **PROBLEMAS ETICOS**

Se solicitó a los pacientes incluidos en el protocolo su consentimiento informado por escrito, el cual autoriza al personal de la institución la realización de toma de biopsia para estudio histopatológica, así como la toma de controles iconográficos

TESIS CON  
FALLA DE ORIGEN

con fines de diagnóstico y publicación. Se dio a los pacientes la información necesaria, indicándoles que la biopsia o cirugía aún cuando no en todos los casos esta indicada, en nuestro estudio será realizada con fines de investigación, y en algunos casos con motivos estéticos.

#### **ANALISIS DE DATOS**

Se obtendrán frecuencias simples, porcentajes y promedios. Y se establecerá la correlación clínico-patológica, así como la asociación entre tumores de párpado y las variables a estudiar

---

TESIS CON  
FALLA DE ORIGEN

## RESULTADOS

### FRECUENCIA DE TUMORES

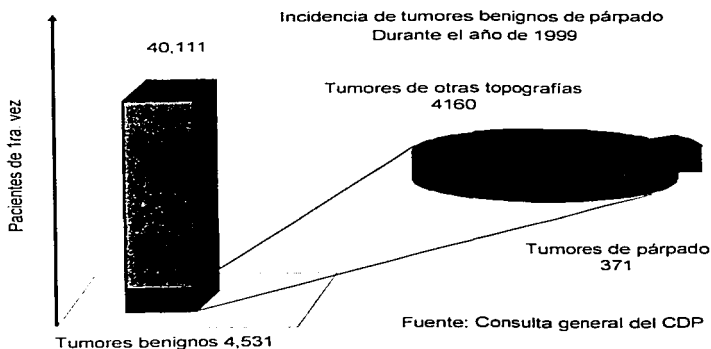
Del total de 40111 pacientes vistos por primera vez, se revisaron 4531 expedientes de pacientes con diagnóstico de tumores benignos y lesiones de aspecto tumoral, del archivo general del Centro Dermatológico Pascua del año de 1999, encontrando una prevalencia de tumores de párpados de 9 casos por cada 1000 pacientes de la consulta de primera vez. Correspondiendo al 8.2% en relación de los tumores benignos en general. Su frecuencia por mes se enlista en la tabla siguiente.

Tabla 1. Frecuencia de tumores y lesiones de aspecto tumoral mes por mes del año 1999.

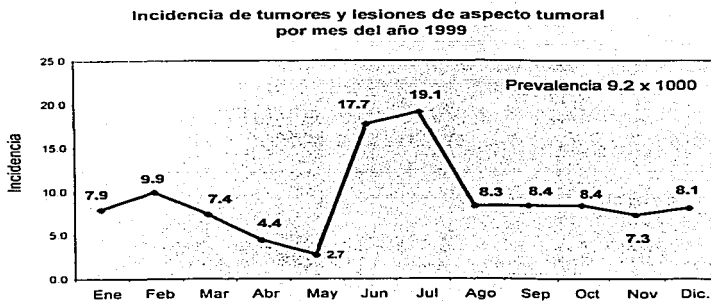
MES	PACIENTES. 1999	BENIGNOS	PARPADOS	FRECUENCIA	INCIDENCIA (1000)
Enero	3040	301	24	8,0%	7,9
Febrero	3237	305	32	10,5%	9,9
Marzo	3921	333	29	8,7%	7,4
Abril	3438	328	15	4,6%	4,4
Mayo	3361	328	9	2,7%	2,7
Junio	3610	493	64	13,0%	17,7
Julio	3665	555	70	12,6%	19,1
Agosto	3750	502	31	6,2%	8,3
Septiembre	2990	348	25	7,2%	8,4
Octubre	3097	360	26	7,2%	8,4
Noviembre	3161	350	23	6,6%	7,3
Diciembre	2841	328	23	7,0%	8,1
Total	40111	4531	371	8,2%	9,2

Fuente: Consulta General del CDP

Durante los meses de junio y julio hubo un incremento en la frecuencia de casos debido a la referencia de pacientes captados de la consulta externa aun cuando no fue su motivo de consulta, con la finalidad de proveer pacientes para el estudio.



Gráfica 1



Fuente: Consulta general del CDP

Gráfica 2

TESIS CON  
FALLA DE ORIGEN

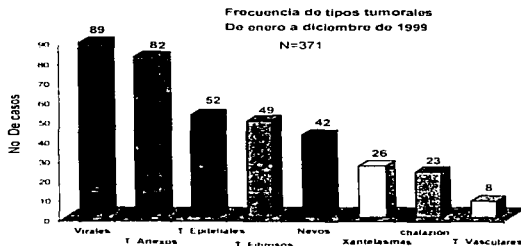
**Frecuencia de las diferentes variedades tumorales**

Al realizar la clasificación de los tumores de párpado se encontró que los tumores de origen viral fueron los más frecuentes con 89 casos (24%), seguido de los tumores de anexos con 82 casos (22.1%), los tumores de origen epitelial con 52 casos (14%), tumores de origen fibroso con 49 casos (13.25), nevos o hamartomas con 42 casos (11.3%) y en menor grado lesiones inflamatorias crónicas, xantomasas y con el menor número de casos los tumores de origen vascular

Tabla 2.

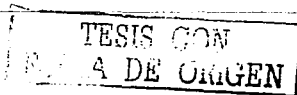Meses	T. Epiteliales	Nevos	T. Anexos	T. Fibrosos	T. Vasculares	Xantelasmas	Inflamatorios cr	Virales	Total
Enero	4	2	4	2	2	1	5	4	24
Febrero	3	6	9	7	1	3	1	3	33
Marzo	4	1	3	11	0	2	4	4	29
Abril	0	4	5	0	0	1	1	4	15
Mayo	0	1	3	0	0	1	2	2	9
Junio	6	9	15	12	3	1	2	15	63
Julio	24	5	11	10	1	3	2	14	70
Agosto	3	4	7	2	0	3	1	11	31
Septiembre	1	4	5	2	1	5	1	6	25
Octubre	4	3	6	2	0	1	0	10	26
Noviembre	2	3	7	0	0	1	1	9	23
Diciembre	1	0	7	1	0	4	3	7	23
Total	52	42	82	49	8	26	23	89	371
%	14,0%	11,3%	22,1%	13,2%	2,2%	7,0%	6,2%	24,0%	100,0%

Fuente: Consulta General del CDP



Fuente: Consulta general del CDP

Gráfica 3



### Características epidemiológicas

Para determinar la correlación clínico-patológica se tomó una muestra de 134 pacientes vistos en los meses de junio y julio, cumpliendo con los criterios de inclusión 66 de ellos. A los cuales se les realizó registro de diagnóstico clínico inicial, toma de biopsia y registro de diagnóstico histológico.

#### Sexo

Hubo un predominio del sexo femenino en relación 2:1.

Tabla 3

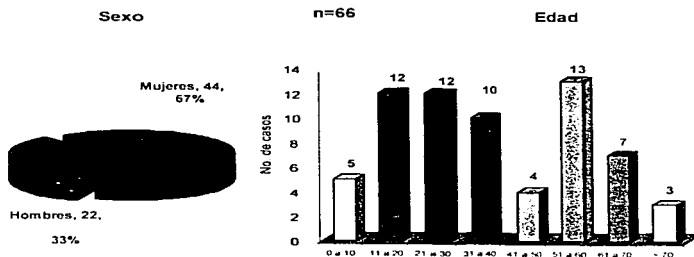
Sexo	Mujeres	Hombres	Total
Casos	44	22	66
%	66.7%	33.3%	100.0%

#### Edad

El rango de edad varió de 1 a 73 años, con un promedio de 36 años. De manera general no se evidenció un predominio por grupos de edad.

Tabla 4

Edad	0 a 10	11 a 20	21 a 30	31 a 40	41 a 50	51 a 60	61 a 70	> 70	Total
Casos	5	12	12	10	4	13	7	3	66
%	7.6%	18.2%	18.2%	15.2%	6.1%	19.7%	10.6%	4.5%	100.0%



Fuente: Consulta general del CDP

Gráfica 4

TESIS CON  
 FALLA DE ORIGEN

### Topografía

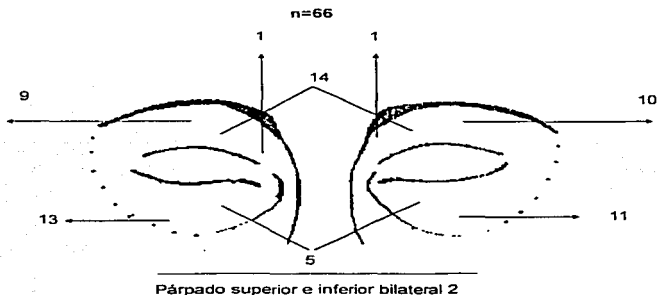
El mayor número de casos se localizó en los párpados superiores de forma bilateral con 14 casos. Siguiendo en orden de frecuencia el párpado inferior derecho con 13 casos, el párpado inferior izquierdo con 11 casos y el párpado superior izquierdo con 10 casos. Sin registrarse afectación en esta serie de los cantos externos.

Tabla 5

Topografía	Casos	Porcentaje
Párpado superior bilateral	14	21%
Párpado inferior derecho	13	20%
Párpado inferior izquierdo	11	17%
Párpado superior izquierdo	10	15%
Párpado superior derecho	9	14%
Párpado inferior bilateral	5	8%
Párpado superior e inferior bilateral	2	3%
Canto interno izquierdo.	1	2%
Canto interno derecho.	1	2%

Fuente: Consulta General del CDP

### Topografía palpebral específica



Gráfica 5



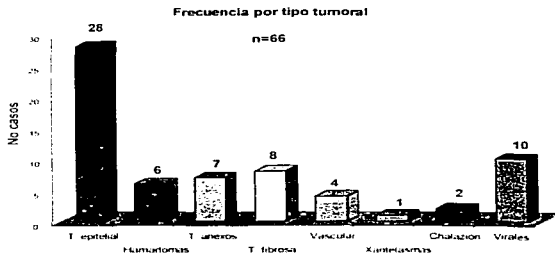
**Frecuencia por tipo tumoral**

A diferencia de la frecuencia reportada en el período de enero a diciembre de 1999, en el grupo en estudio para correlación clínico patológica existió mayor proporción de tumores de origen epitelial con 28 casos que correspondieron al 42%, seguidos por tumores virales con 10 casos (15%), tumores de tejido fibroso con 8 casos (12%) y los tumores de anexos con 7 casos (11%).

A continuación se presentan en orden de frecuencia.

Tabla 6

Tipo tumoral	Casos	%
T. epitelial		
Queratosis seborreicas (18)		
Quiistes (7)		
Cuerno cutáneo (3)	28	42%
Virales	10	15%
T. fibrosa	8	12%
T. anexos		
Siringomas (5)		
Hidrocistomas (2)	7	11%
Hamartomas	6	9%
Vascular	4	6%
Chalazión	2	3%
Xantelasmas	1	2%
Totales	66	100%



Fuente: Consulta general del GDP

Gráfica 6

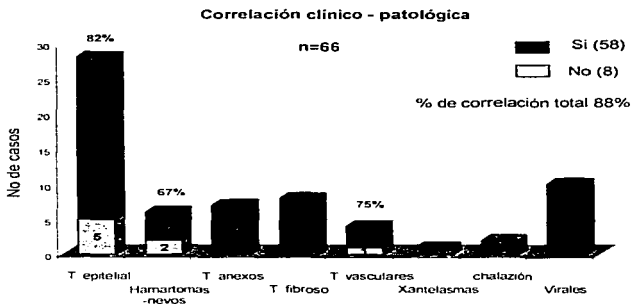
### Correlación clínico-patológica

El total de la correlación clínico-patológica fue de un 88%. Dentro de los tipos tumorales los de origen epitelial tuvieron una correlación del 82%, los tumores de origen vascular de 75% y los hamartomas/nevos de 67%. En el resto de las variedades tumorales hubo una correlación clínico-patológica del 100%

Tabla 7


Tipo tumoral	Correlación		Total
	no	si	
T. epitelial	5	23	28
Hamartomas -nevus	2	4	6
T. anexos	0	7	7
T. fibroso	0	8	8
T. vasculares	1	3	4
Xantelasmas	0	1	1
chalazión	0	2	2
Virales	0	10	10
Total	8	58	66
% de correlación	12%	88%	

Fuente: Consulta General del CDP



Fuente: Consulta general del CDP

Gráfica 7



## CONCLUSIONES

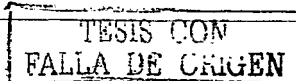
Los tumores benignos de párpado son dermatosis poco frecuentes en la población que acude al Centro dermatológico Pascua. Representan el 0.92% del total de pacientes vistos por primera vez en el año, el 8 % de los tumores benignos en general. Y por la prevalencia encontrada podemos esperar que a futuro se presenten 9 casos por cada 1000 pacientes.

Los tipos tumorales más comunes fueron en orden de frecuencia los tumores de origen viral, seguidos por los tumores de anexos, los tumores de origen epitelial, dentro de los que incluimos queratosis seborreica, quistes y cuerno cutáneo, los tumores fibrosos, nevos, chalazión, xantelasmas y en último lugar de presentación los tumores vasculares.

En las series que incluyen a los tumores de origen viral, estos ocupan invariablemente el primer lugar en frecuencia. Lo cual se evidenció en nuestro estudio, variando esta presentación en la muestra obtenida para correlación clínico-patológica.

Con la finalidad de conocer el grado de certeza diagnóstica de tumores benignos de párpado en el Centro dermatológico Pascua, mediante la valoración de la correlación clínico-patológica, se tomó una muestra de pacientes en el período de estudio del primero de junio al 31 de julio del mismo año. De un total de 134 pacientes solo 66 cumplieron los criterios de inclusión.

En esta muestra hubo un predominio del sexo femenino en relación 2:1. Las edades oscilaron entre 1 a 73 años, con un promedio de 36 años. No habiendo un predominio general por grupos de edad, sin embargo al analizar cada tipo tumoral se evidenció que los tumores de origen viral son más frecuentes en infancia y adolescencia, los de anexos entre los 20 y 40 años, y los de origen epitelial específicamente las queratosis seborreicas predominaron después de los 50 años. Esto concuerda con lo reportado en la literatura.



La frecuencia por tipo tumoral varió en la muestra con relación a lo encontrado en el período de un año de estudio. Existió predominio de tumores de origen epitelial, a expensas de queratosis seborreicas, en segundo lugar de frecuencia, se presentaron los de origen viral, seguidos por tumores de origen fibroso, tumores de anexos, nevos, tumores vasculares, chalazión y el menor número de casos fueron los xantelasmas.

En cuanto a la topografía palpebral específica más frecuentemente afectada, de manera general existió un predominio en párpados superiores de forma bilateral, seguido en orden de frecuencia el párpado inferior derecho, párpado inferior izquierdo, párpado superior izquierdo, párpado superior derecho, párpado inferior bilateral, superior e inferior bilateral, canto interno izquierdo, y no se presentaron casos de afectación en cantos externos. Esta distribución no es representativa dado el número de casos. En los casos en los que hubo afectación bilateral correspondieron a siringomas.

El análisis de correlación clínico-patológica arrojó resultados satisfactorios, reportándose una correlación positiva en 88% de los casos. En el caso de tumores epiteliales fue del 82% habiendo 5 casos en los que el diagnóstico inicial fue Verruga filiforme en 3 casos, angioma en 1 caso y acrocordón en 1 caso y el estudio histopatológico correspondió a queratosis seborreicas. Dentro del grupo de los nevos hubo una correlación clínico-patológica del 67% con 2 casos en que no la hubo y en los que el diagnóstico inicial en uno fue de hidrocistoma y en el otro de acrocordón. Dentro de los tumores vasculares se presentó correlación en el 75% de los casos, y solo en uno el diagnóstico inicial fue cuerno cutáneo.

En los casos restantes en el 100% hubo correlación clínico patológica.

## COMENTARIOS

El presente trabajo es un estudio piloto que valora principalmente la frecuencia de los tumores benignos de párpado y el grado de certeza diagnóstica en nuestra institución.

Resultó ser un trabajo laborioso, en el que se realizaron dos estudios epidemiológicos, el primero retrospectivo, con la finalidad de obtener la frecuencia incidencia y prevalencia de los tumores de párpado en un período de un año , y el segundo transversal con una muestra a la que se le realizó toma de biopsia para correlación clínico-patológica.

Considero que la casuística del año nos da resultados interesantes y esperados en nuestra población, de acuerdo a lo comunicado en la literatura, los más frecuentes son los tumores de origen viral, y dentro de los primeros 3 ó 4 lugares, los de origen epitelial, de origen fibroso y específicamente en párpados los de anexos.

Durante los meses de junio y julio se presentó un incremento en la frecuencia de estos tumores, debido al envío intencionado de los médicos de la institución con la finalidad de aportar pacientes para el análisis de correlación clínico-patológica.

Se hizo evidente durante el estudio que los tumores benignos de párpado no son dermatosis de importancia ni para el médico, ni para el paciente, dado su pronóstico benigno, ambos están conscientes de que es únicamente un problema estético. Lo anterior lo deducimos gracias a que durante la captación de pacientes se cuestionó si era este su motivo de consulta o no y en más del 50% de los casos fue sólo un hallazgo durante la exploración del resto de la piel y anexos. Y aún más al interrogar al paciente sobre su interés en quitarse la lesión solo 66 de 134 pacientes aceptaron el procedimiento, en su mayoría por motivos estéticos.

---

TESIS CON  
FALLA DE ORIGEN

El incremento en el número de queratosis seborreicas en la muestra obtenida evidencia por su lado que suele ser un tumor subdiagnosticado y que probablemente su frecuencia es mucho mayor que la publicada en la literatura.

La correlación clínico-patológica ocurrió en el 88%. Al hacer un análisis sobre los casos en los que no la hubo, fue porque en muchos casos son lesiones consideradas dentro de los diagnósticos diferenciales obligados en cada entidad, dada la semejanza en su morfología. Por lo que considero que la certeza diagnóstica de éste tipo de lesiones en nuestra institución es satisfactoria.

Es importante comentar que aunque este estudio no incluyó tumores malignos de párpado debido a que en la institución existen diversos estudios previos sobre el tema, durante la captación de pacientes hubo 12 casos de tumores malignos: 11 carcinomas basocelulares y 1 fue un epiteloma espinocelular, con una correlación clínico-patológica del 100%.

Considero que el presente trabajo cumple con las expectativas planteadas, por los datos estadísticos que aporta, mismos que no existían previamente en la institución, y espero sirva de apoyo a estudios posteriores sobre el tema.


## ICONOGRAFIA

### Caso 1 QUERATOSIS SEBORREICA



Foto 1. Paciente femenino de 34 años de edad con dermatosis localizada a párpado superior izquierdo, constituida por neoformación elevada, de forma oval de 0.8 x 1.2 cm de diámetro, de superficie queratósica, con tapones córneos de color café oscuro. Tiempo de evolución de 6 meses.

Foto 2. Epidermis con hiperqueratosis, con focos de paraqueratosis, formación de grandes tapones córneos, acantosis irregular a expensas de los procesos interpapilares e hiperpigmentación de la capa basal. En Dermis superficial y media se observan cordones epiteliales que se desprenden de la epidermis, constituidos por células basaloides entremezcladas con células parecidas a las espinosas.



TESIS CON  
FOLLA DE ORIGEN

### **Caso 2 QUERATOSIS SEBORREICA**

Foto 3. Paciente femenino de 57 años de edad, con dermatosis localizada a cara, afecta párpados superiores e inferiores de forma bilateral, constituida por múltiples neoformaciones pediculadas, de aspecto queratósico, de color café oscuro. Tiempo de evolución de 2 años.



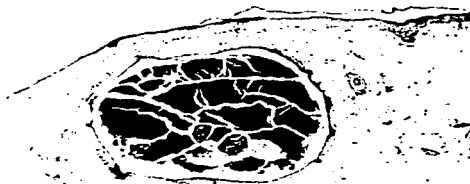
\* Foto 4. Epidermis con hiperqueratosis ortoqueratósica moderada con tapones córneos, acantosis regular moderada, pequeños cordones epiteliales en donde se observan mezcla de células basaloideas y espinosas, pigmentación de la capa basal y algún pseudoquiste corneo.



Caso 3 QUISTES DE MILLIUM



Foto 5. Paciente femenino de 24 años de edad con dermatosis localizada a cara afecta párpado superior izquierdo en canto interno, constituida por 5 neoformaciones hemiesféricas, de 0.1 a 0.2 cm de diámetro de color blanco nacarado. Tiempo de evolución 6 meses.



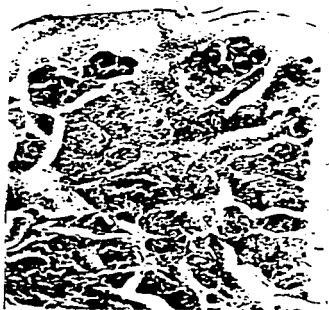
\* Foto 6. Epidermis normal, dermis media con una cavidad quística revestida por una pared epitelial que incluye granulosa. El contenido es de queratina laminar.

**Caso 4 NEVO INTRADERMICO**



Foto 7. Paciente femenino de 40 años de edad, con dermatosis localizada a cara afecta párpado inferior izquierdo, constituida por neoformación hemiesférica de 0.8 cm de diámetro, de color café con pelo en su superficie. Tiempo de evolución 40 años.

\* Foto 8. Epidermis adelgazada. Dermis papilar con nidos de células névicas con pigmento melánico que se dispersa en la dermis media.

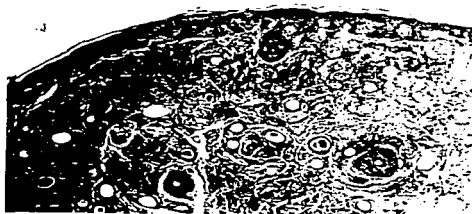

ESTAS CON  
A DE ORIGEN

**Caso 5 SIRINGOMAS**



Foto 9. Paciente femenino de 24 años de edad con dermatosis localizada a cara afecta párpados superiores e inferiores de forma bilateral, constituida por múltiples neoformaciones de 0.1 a 0.3 cm ligeramente elevadas, del color de la piel. Tiempo de evolución 5 años.



\* Foto 10. Epidermis atrófica con tapones córneos, dermis media con cordones epiteliales pequeños, algunos formando luces ductales con secreción glandular, estroma fibroso.

**Caso 6 ACROCORDON**



Foto 11. Paciente masculino de 51 años de edad, con dermatosis localizada a cara, afecta párpado superior derecho, constituida por neoformación única, pediculada, de 0.4 cm de longitud mayor, consistencia blanda, del color de la piel. Tiempo de evolución 5 años.

\* Foto 12. Lesión exofítica, cuya epidermis es acantósica, dermis con haces colágenos rectilíneos y compactos dispuestos perpendicularmente a la epidermis.




Caso 7 HEMANGIOMA CAPILAR



Foto 13. Paciente masculino de 53 años de edad, con dermatosis localizada a cara afecta párpado inferior derecho en región media del borde libre, constituida por neoformación única, hemisférica de 0.2 cm de diámetro de color rojo vinoso. Tiempo de evolución 3 años.

\* Foto 14. Epidermis con capa córnea delgada, atrofia e hiperpigmentación de la capa basal. En la dermis superficial y media se observan numerosos vasos de pequeño calibre que muestran dilatación y congestión. El estroma circundante es laxo. Tiempo de evolución 3 años.



TIEMPO CON  
ORIGEN

### Caso 8 CHALAZION

Foto 15. Paciente masculino de 16 años de edad, con dermatosis localizada a párpado inferior izquierdo, constituida por neoformación exofítica de bordes mal definidos, con superficie eritematosa, color brillante. Tiempo de evolución 1 año 3 meses.



\* Foto 16. El corte muestra tejido conjuntivo con un infiltrado denso de linfocitos, polimorfonucleares, histiocitos y células gigantes multinucleadas. Capilares neoformados y congestionados.

### Caso 9 XANTELASMAS

Foto 17. Paciente femenino de 41 años de edad con dermatosis localizada a párpado superior izquierdo, afecta canto interno, constituida por 2 neoformaciones, de 0.4 y 0.5 cm respectivamente hemiesféricas de color amarillo. Tiempo de evolución 12 meses.




Foto 18. Epidermis atrófica, dermis media con infiltrado moderado, con focos de histiocitos con abundante citoplasma espumoso.

### Caso 10 VERRUGAS FILIFORMES

Foto 19 Paciente masculino de 9 años de edad, con dermatosis localizada a cara, afecta párpados superior e inferior derechos y orificios nasales, constituida por numerosas neoformaciones filiformes de 0.2 a 0.3 cm de longitud, del color de la piel. Tiempo de evolución 2 años.



\* Foto 20. Lesiones exofíticas con epidermis con hiperqueratosis con focos de paraqueratosis, acantosis moderada a expensas de los procesos interpapilares. En el estrato granuloso y en la parte más superficial de la espinosa se advierte la presencia de numerosas células con citoplasma claro, algunas presentan inclusiones virales intracitoplasmáticas. Se advierten algunas zonas con espongirosis y exocitosis. La dermis presenta papilomatosis con proyecciones hacia la superficie.



**Caso 11 VERRUGAS PLANAS**



Foto 21. Paciente femenino de 29 años de edad con dermatosis localizada a cara afecta párpados superiores e inferiores, constituida por numerosas neoformaciones planas de forma oval, de superficie rugosa, del color de la piel. Tiempo de evolución 6 meses.

\* Foto 22. Epidermis acantósica con hiperqueratosis ortoqueratósica, presencia de colilocitos en la granulosa. Dermis papilar sin alteraciones.



\* Cortesía Dr. Alberto Ramos G.

Anexo 1

**CENTRO DERMATOLOGICO PASCUA**

**PROTOCOLO DE ESTUDIO TUMORES DE PÁRPADOS**

Cédula de identificación de pacientes para ser incluidos en el estudio

**Instrucciones:** Favor de leer cuidadosamente las siguientes preguntas conteste SI o NO marcando con una cruz según sea el caso.

	SI	NO
1.-¿ Tiene alguna lesión en párpado?	_____	_____
2.-¿ Tiene alguna bolita en párpados?	_____	_____
3.-¿ Le preocupa ?	_____	_____
4.-¿ Es ese su motivo de consulta?	_____	_____
5.-¿ Desea quitársela?	_____	_____
6.-¿ Existe contraindicación médica para realizarle cirugía?	_____	_____
7.-¿ Desea ser incluido en nuestro estudio?	_____	_____
8.-¿ Autoriza se le realice toma de biopsia y control fotográfico?	_____	_____

TESIS CON  
FALLA DE ORIGEN

**Anexo 2**

**CENTRO DERMATOLOGICO PASCUA  
PROTOCOLO DE INVESTIGACION. TUMORES DE PARPADO  
Cédula de AUTORIZACION DE PROCEDIMIENTOS**

Nombre: \_\_\_\_\_

No. de expediente: \_\_\_\_\_

En la Cd. de México, D.F. el día \_\_\_\_\_ de \_\_\_\_\_ de 1999. Una vez que he sido informado(a) cabalmente del procedimiento al que seré sometido(a), así como de los beneficios, riesgos y posibles complicaciones, el cual servirá para diagnóstico de mi enfermedad; mismo que consiste en:

\_\_\_\_\_  
\_\_\_\_\_  
\_\_\_\_\_

Autorizo al personal del Centro Dermatológico Pascua para que se lleve a cabo el procedimiento de referencia, así como registro iconográfico con fines de valoración de evolución y posible publicación posterior. Asumiendo voluntariamente todas las consecuencias que del mismo deriven para efectos de deslindar responsabilidades.

\_\_\_\_\_  
Nombre y firma del paciente

\_\_\_\_\_  
Nombre y firma del padre o tutor.

TESIS CON  
FALLA DE ORIGEN

Anexo 3

**FRECUENCIA Y CORRELACIÓN CLÍNICO-PATOLÓGICA DE LOS TUMORES Y LESIONES DE ASPECTO TUMORAL DE PÁRPADO EN EL CENTRO DERMATOLÓGICO PASCUA EN EL PERÍODO JUNIO A JULIO DE 1999.**  
cédula de recolección de datos

NOMBRE: \_\_\_\_\_ EXP. PROTOCOLO: \_\_\_\_\_

EDAD: \_\_\_\_\_ SEXO: \_\_\_\_\_ L. DE ORIGEN: \_\_\_\_\_

L. RESIDENCIA: \_\_\_\_\_

Ocupación: \_\_\_\_\_ Domicilio: \_\_\_\_\_

NO. EXPEDIENTE: \_\_\_\_\_ TELEFONO: \_\_\_\_\_

TUMORES: \_\_\_\_\_ NO. EXPEDIENTE \_\_\_\_\_

TOPOGRAFIA: \_\_\_\_\_

MORFOLOGIA: \_\_\_\_\_

RESTO DE PIEL Y ANEXOS: \_\_\_\_\_

EVOLUCION: \_\_\_\_\_

TRATAMIENTOS PREVIOS: \_\_\_\_\_

ANTECEDENTES

A.P.P: \_\_\_\_\_

AHF: \_\_\_\_\_

DIAGNOSTICOS:

INICIAL: \_\_\_\_\_

HISTOPATOLOGICO: \_\_\_\_\_

No. BIOPSIA: \_\_\_\_\_

TRATAMIENTO: \_\_\_\_\_

CONTROL ICONOGRAFICO: \_\_\_\_\_

TESIS CON  
FALLA DE ORIGEN

**Anexo 4**

**CENTRO DERMATOLOGICO PASCUA  
PROTOCOLO DE INVESTIGACION TUMORES DE PARPADO**

**Cédula de visitas subsecuentes**

**VISITAS**

- 1ª Cita    Fecha: \_\_\_\_\_  
            Dx.nicial: \_\_\_\_\_  
            Control Iconográfico: \_\_\_\_\_  
            Observaciones: \_\_\_\_\_
- 2ª Cita    Fecha: \_\_\_\_\_  
            Toma de Biopsia: \_\_\_\_\_  
            Observaciones: \_\_\_\_\_
- 3ª Cita    Fecha: \_\_\_\_\_  
            Retiro de puntos y valoración: \_\_\_\_\_  
            Observaciones: \_\_\_\_\_
- 4ª Cita    Fecha: \_\_\_\_\_  
            Resultados histopatológico: \_\_\_\_\_  
            Seguimiento: \_\_\_\_\_  
            Alta: \_\_\_\_\_  
            Observaciones: \_\_\_\_\_

**TESIS CON  
FALLA DE ORIGEN**

**Anexo 5**

**CENTRO DERMATOLOGICO PASCUA  
PROTOCOLO DE INVESTIGACION TUMORES DE PARPADO**

**Cédula de terminación del estudio**

**NOMBRE** \_\_\_\_\_ **NO.EXP** \_\_\_\_\_

**NO.EXP.PROTOCOLO** \_\_\_\_\_

**MOTIVO DE TERMINACIÓN DEL ESTUDIO**

\_\_\_\_\_

**DIAGNOSTICO HISTOPATOLÓGICO**

\_\_\_\_\_

**CONTROL ICONOGRAFICO**

\_\_\_\_\_

**TRATAMIENTO** \_\_\_\_\_

**FECHA DE TERMINACIÓN DEL ESTUDIO** \_\_\_\_\_

**TESIS CON  
FALLA DE ORIGEN**

## BIBLIOGRAFIA

- 1 Seijo C. A. Manifestaciones oftalmológicas de la Lepra. Tesis C.D.P.
- 2 Quiroz. Tratado de Anatomía Humana.
- 3 Borodic G. Townsend D. Cirugía Plástica del párpado. 1995:1-147.
- 4 Spalton D. Hitchings R, Hunter P. Tumores palpebrales. Atlas de oftalmología Clínica. 1995: 2.12, 2.18.
- 5 Saúl A. Lecciones de Dermatología. Méndez editores México Df 1993: 445-96.
- 6 Liesegang T. Tumores benignos y tumores malignos de párpados. Clínicas Oftalmológicas de norteamérica. 1992: 244-285.
- 7 Ahluwalia BK, Khurana AK, Chugn AD et al. Eccrine spiradenoma of eyelid: case report. Br J Ophthalmol 1986; 70: 580-583.
- 8 Buiuc S, Savin R, Beschea G et al. Eccrine Spiradenoma of the eyelids. Rev Chir (Oftalmol) 1979; 23: 225-226.
- 9 Fitzpatrick T B, Allen J R, Wolff K. Atlas de dermatología clínica. Tercera edición. McGraw-Hill Interamericana.
- 10 Serra-Baldrich E. Edema dermatitis y otras patologías palpebrales. Internet
- 11 Biro L, Price E. Benign lesions of the eyelid. In: Hornblass A. Oculoplastic, Orbital and Reconstructive Surgery. Baltimore: Williams & Wilkins; 1988; I: 194, 215-216.
- 12 Duke-Elder S. Cysts and tumours. In: Duke-Elders System of Ophthalmology. London: Henry Kimpton; 1974; XIII: 406.
- 13 Crawford JB. Neoplastic and inflammatory tumors of the eyelid. In: Tasman W duane's Clinical Ophthalmology. Philadelphia: Lippincott-Raven; 1995; IV: 2-15. 14. Maize JC, Snider RL. Nonmelanoma skin in association with seborrheic keratoses. Clinicopathologic correlations. Dermatol Surg 1995; 21: 960-962
- 14 Villafruela Güemes MI, Mencía Gutiérrez E, Gutiérrez Díaz E, Padillo Poyato MD, García Miguel TG. Queratosis palpebral. Revisión de 63

- casos. Eyelid seborrheic keratosis, review of 63 cases. Archivos de la sociedad Española de oftalmología. No. 12-Diciembre 1998.
- 15 Sanderson KV. The structure of seborrheic keratoses. Br J Dermatol 1968; 80: 588-593.
- 16 Mauriello JA, Flanagan JC. Tumors and inflamations of the lids. In: Field and Wood MP. Management of orbital and ocular adnexal tumors and inflamations. Philadelphia: Field and Wood Medical Publishers, Inc; 1990; 212-213.
- 17 Conlon MR, Leathorbarrow B. Bening Eyelid Tumors. In: Bosniak S Ophthalmic plastic and reconstructive surgery. Philadelphia: WB Saunders Company; 1996; 323-341.
- 18 Maize JC, Snider RL. Nonmelanoma skin in association with seborrheic keratoses. Clinicopathologic correlations. Dermatol Surg 1995; 21: 960-962.
- 19 Picascia DD, Robinson JK: Actinic cheilitis: a review of the etiology, differential diagnosis, and treatment. Journal of the American Academy of Dermatology 17(2, Part 1): 255-264, 1987.
- 20 Preston DS, Stern RS: Nonmelanoma cancers of the skin. New England Journal of Medicine 327(23): 1649-1662, 1992.
- 21 McLean JW, Burnier MN, Zimmerman LE et al. Tumors of the Eyelid. In: McLean, Burnier MN, Zimmerman LE, Jakobiec FA. Tumors of the Eye and Ocular Adnexa. Washington DC. AFIP. 1993. Atlas of Tumor Pathology. Fascicle 12, 3.<sup>a</sup> serie, págs 7-47.
- 22 Kersting DW, Helwig EB. Eccrine spiradenoma. Arch Dermatol 1956; 73: 199-227.
- 23 Murphy GF, Elder DE. Cutaneous Appendage Tumors. In: Murphy GF, Elder DE. Non-Melanocytic Tumors of the Skin. Washington DC. AFIP 1991. Atlas of Tumor Pathology, Fascicle 1, 3.<sup>a</sup> serie, págs. 86-89.
- 24 Requena L, Kiryu H, Ackerman AB. Spiradenoma. Cap 17. En: Requena L, Kiryu H, Ackerman AB. Neoplasms with apocrine differentiation. Philadelphia: Lippincott-Raven 1998; 469-513.



- 25 González C J, Soler J, Palou JJ y cols. Tumores de las glándulas sudoríparas apocrinas. Claves del diagnóstico dermatopatológico. Piel 1999; 14: 36-44.
- 26 Grasa MI, Querol I. Tumores benignos de las glándulas sudoríparas ecrinas I y II. Piel 1989; 333-338.
- 27 Botella R, Alegre V, San Martín O. Espectro histológico de los tumores cutáneos con diferenciación folicular. Piel 1991; 6: 234-240.
- 28 Rees T D, Connors D. Complications in the treatment of Hemangiomas. J Dermat surg. L: 29, 1975.
- 29 Lewer W, Elder D, Elenitsas R, Jaworsky C, Johnson B. Histopathology of the skin: histology of the skin. Filadelfia: De Lippincott-Raven. 1997, 5-50.
- 30 Fraunfelder R. Neoplasias. Terapéutica oftalmológica 1985: 302-350.
- 31 DuVivier. Atlas de Histopatología.
- 32 Manual Merck
- 33 Arenas Atlas Diagnóstico y tratamiento. Segunda edición McGraw-Hill Interamericana.
- 34 Liesegang T, Tumores benignos y tumores malignos de párpados. Clínicas Oftalmológicas de Norteamérica. 1992: 244-285.

TESIS CON  
FALLA DE ORIGEN