

BIBLIOTECA CENTRAL
Universidad Nacional Autónoma de México

Facultad de Medicina 11242
División de Estudios de Postgrado 63
Clínica Londres

Arteria Subclavia Derecha Aberrante con Arco
Aórtico izquierdo normal. Evaluación con Tomografía
Computada Helicoidal.

Tesis de Posgrado para obtener el título
de: Especialista en Radiología e Imagen

Presenta: Dr. Manuel Silvestre de Moya Chico

Profesor Titular del Curso: Dr. José Manuel Cardoso Ramón
Asesor: Dr. José Luis Criales Cortés

México D.F.

2002

1

BIBLIOTECA CENTRAL



Universidad Nacional
Autónoma de México




UNAM – Dirección General de Bibliotecas
Tesis Digitales
Restricciones de uso

DERECHOS RESERVADOS ©
PROHIBIDA SU REPRODUCCIÓN TOTAL O PARCIAL

Todo el material contenido en esta tesis esta protegido por la Ley Federal del Derecho de Autor (LFDA) de los Estados Unidos Mexicanos (México).

El uso de imágenes, fragmentos de videos, y demás material que sea objeto de protección de los derechos de autor, será exclusivamente para fines educativos e informativos y deberá citar la fuente donde la obtuvo mencionando el autor o autores. Cualquier uso distinto como el lucro, reproducción, edición o modificación, será perseguido y sancionado por el respectivo titular de los Derechos de Autor.



Gaceta Médica de México

Órgano Oficial de la Academia Nacional de Medicina de México, A.C.

Volumen 136 No 5

Septiembre-Octubre 2000

ISSN 0016 3813

Artículos originales

- 421 Indicaciones y justificación de las cesáreas en el Instituto Mexicano del Seguro Social. *Vitelio Velasco-Murillo y cols.*
- 433 Las maniobras de Epley y de Semont en el tratamiento del vértigo postural paroxístico benigno. *Catalina Aranda-Moreno y col.*
- 441 Actualidades inmunológicas y moleculares sobre la epidemiología de la histoplasmosis en Morelos, México. *María Lucía Taylor y cols.*
- 449 Neumonía complicada con empiema en niños, ¿operar o no operar? Factores de riesgo para cirugía y revisión de la literatura. *María Elena Yuriko Furuya-Meguro y cols.*

Simposios

- 445 Avances y perspectivas de la medicina molecular
Salvador Said-Fernández **Coordinador**

Artículos de revisión

- 447 La quimioterapia de la cisticercosis. Revisión acerca de su farmacocinética y toxicología *Luis A. Herrera y cols.*

Ejercicio clínico patológico

- 491 Hombre de 41 años de edad con cefalea intensa y pérdida súbita del estado de alerta *Jorge Alberto Castañón-González y cols.*

Casos Clínicos

- 499 Estenosis bronquial secundaria a contusión torácica grave (Comentario sobre dos casos). *Alejandro Villarreal y cols*
- 505 Acatisia secundaria a tolcapone. Reporte de un caso *Héctor Colorado-Ochoa*

Historia y filosofía de la medicina

- 511 Acerca de la Terapéutica digitalica *Alfredo de Micheli-Serra*

Imágenes en Medicina

Biología molecular y medicina

Bioética

Opinión

In memoriam

Noticias y cartas al editor

TESIS CON
FALLA DE ORIGEN



CONTENTS Vol. 136 No. 5 September – October 2000

Original Articles

- 421 Indications and Justification for Cesarean Surgery at the Instituto Mexicano del Seguro Social (IMSS). *Vitelio Velasco-Murillo, et al.*
- 433 The Epley and Semont Maneuvers in the Treatment of Benign Paroxysmal Postural Vertigo. *Catalina Aranda-Moreno, et al.*
- 441 Molecular and Immunologic Updates on the Epidemiology of Histoplasmosis in the State of Morelos, Mexico. *María Lucía Taylor, et al.*
- 449 Pneumonia Complicated by Empiema in Children: To Operate or Not to Operate? Risk Factors for Surgery and Review of the Literature. *María Elena Yuriko Furuya-Meguro, et al.*

Symposia

- 445 Advances and Perspectives in Molecular Medicine. *Salvador Said-Fernández* **Coordinator**

Review Articles

- 447 Chemotherapy of Cysticercosis. A Review of Its Pharmacokinetics and Toxicology. *Luis A. Herrera, et al.*

Clinico-Pathologic Exercise

- 491 A 41 year old male with intense cephalgia and sudden loss of consciousness. *Jorge Alberto Castañón-González, et al.*

Clinical Cases

- 499 Bronchial Stenosis Secondary to Acute Thoracic Contusion. Commentary on Two Cases. *Alejandro Villareal, et al.*
- 505 Akathisia Secondary to Tolcapone. Report of a Case. *Héctor Colorado-Ochoa*

History and Philosophy of Medicine

- 511 On Digitalis Therapy. *Alfredo de Micheli-Serra*

519 Medical Imaging

521 Molecular Biology and Medicine

523 Bioethics

529 Opinion

533 In Memoriam

Letters to the Editor and News

TESIS CON
FALLA DE ORIGEN



DIRECTIVA 2000

PRESIDENTE
Enrique Wolpert

VICEPRESIDENTE
Julio Sotelo Morales

SECRETARIO GENERAL
José Emilio Exaire Murad

TESORERO
José Manuel Cardoso Ramón

SECRETARIO ADJUNTO
Carlos E. Varela Rueda

EDITOR
Luis Benítez Bribiesca

COEDITOR
Fabio Salamanca Gómez

CONSEJO EDITORIAL

Donato Alarcón Segovia
María Elena Anzures
Hugo Aréchiga
Carlos Campillo
Alejandro Cravioto
Juan Ramón de la Fuente
Alberto Lifshitz
Rubén Lisker
Adolfo Martínez Palomo
Jaime Sepúlveda
Arturo Zárate

COMITE EDITORIAL

José María Cantú
Manuel de la Lata
Alfonso Escobar
Ana Filisser Steinbruch
Adolfo García Sainz
David González Bárcena
José Halabe Cherem
Carlos Ibarra
Roberto Kretschmer
Fernando Martínez Cortés
Raúl Ondarza Vidaurreta
Fidel Ramón
Roberto Rivera Luna
Guillermo Robles Díaz
Guillermo J. Ruiz Argüelles
Ramón Ruiz Maldonado
Salvador Said
José Ignacio Santos
Roberto Tapia Conyer
Alfredo Ulloa Aguirre
Fermín Valenzuela
Enrique Wolpert

CORRECCIÓN
Inglés
Maggie Brunner

Estilo
Beatriz Ramos Berzuna

REVISIÓN
Silvia Rivas Vera

DISEÑO Y FORMACIÓN
Oscar R. Fuentes Porragas
Adriana Vega Gutiérrez

AUXILIAR EDITORIAL
Ma. Carmen P. de la Calleja

CONTENIDO Vol. 136 No. 5 Septiembre - Octubre 2000.

Artículos originales

- 421 Indicaciones y justificación de las cesáreas en el Instituto Mexicano del Seguro Social. *Vitelio Velasco-Murillo, Eduardo Navarrete-Hernández, José Luis Pozos-Cavanzo, Rosalba Isabel Ojeda-Mijares, Cecilia Cárdenas-Lara, Jorge Arturo Cardona-Pérez*
- 433 Las maniobras de Epley y de Semont en el tratamiento del vértigo postural paroxístico benigno. *Catalina Aranda-Moreno, Kathrine Jáuregui-Renaud*
- 441 Actualidades inmunológicas y moleculares sobre la epidemiología de la histoplasmosis en Morelos, México. *María Lucía Taylor, Abimelec Morales-Quiroz, Carlos Rodrigo Chávez-Cortés, Diana García-Torres, Gabriela Montaña-Ortiz, Miguel Pedroza-Serés,*
- 449 Neumonía complicada con empiema en niños, ¿operar o no operar? Factores de riesgo para cirugía y revisión de la literatura. *María Elena Yuriko Furuya-Meguro, Juan Manuel Mejía-Aranguré, Blanca Estela Martínez-Martínez, Ricardo Villalpando-Canchola, Sergio Armando Fuentes-Arellano*

Simposio

- 445 Avances y perspectivas de la medicina molecular. *Salvador Said-Fernández* **Coordinador**
- I. Introducción. *Salvador Said-Fernández*
 - II. Diagnóstico molecular de enfermedades hereditarias. *Herminia G. Martínez-Rodríguez, Salvador L. Said-Fernández*
 - III. Diagnóstico molecular de enfermedades infecciosas por bac-

TESIS CON
FALLA DE ORIGEN

Continúa

Gaceta Médica de México revista oficial de la Academia Nacional de Medicina de México, A.C. es uno de los órganos de difusión científica de la Corporación. Todo el material científico publicado en la Gaceta queda protegido por derechos de autor. La Gaceta no es responsable de las opiniones de los autores. Toda correspondencia deberá ser dirigida al Editor, Dr. Luis Benítez Bribiesca. Unidad de Congresos del Centro Médico Nacional Siglo XXI Bloque "B", Av Cuauhtémoc No 330, México, D.F. C.P. 06725 México

Precio de suscripción (seis números) \$450.00 particulares e instituciones; US \$100.00 extranjeros particulares y US \$150.00 Instituciones extranjeras. Para los estudiantes con credencial actualizada habrá un 50% de descuento. Las remesas deberán hacerse a nombre de la Academia Nacional de Medicina de México, A.C. y enviadas a la Oficina Editorial. Toda correspondencia relativa a asuntos editoriales deberá ser dirigida a la propia Oficina Editorial.

Certificado de Licitud de Título No 864 Certificado de Licitud de Contenido No. 509, expedidos por la Comisión Calificadora de Publicaciones y Revistas Ilustradas.

Tiraje de 20 000 ejemplares

Autorizada como correspondencia de 2ª clase por la Dirección General de Correos con fecha 6 de febrero de 1981. Registro DGC0010181. Características 228421122

Tel 578 2044
Fax. 578 4271

CONTENIDO (*Continuación*)

- terias intracelulares. *Mario César Salinas-Carmona*
- IV Terapia génica y su aplicación en cáncer de próstata. *Hugo A Barrera-Saldaña, Alfredo A Santillán, Andrés Hernández-García, Estuardo Aguilar-Córdoba, Augusto Rojas-Martínez*
- V. Diseño de vacunas contra enfermedades infecciosas. *Salvador Said-Fernández, Francisco González-Salazar Herminia G. Martínez-Rodríguez*

Artículos de revisión

- 447 La quimioterapia de la cisticercosis. Revisión acerca de su farmacocinética y toxicología. *Luis A. Herrera, Luis Benítez-Bribiesca, Julio Sotelo, Patricia Ostrosky-Wegman*

Ejercicio clínico patológico

- 491 Hombre de 41 años de edad con cefalea intensa y pérdida súbita del estado de alerta. *Jorge Alberto Castañón-González, Arturo Fuentes-González, Marco Antonio-León Gutiérrez*

Casos clínicos

- 499 Estenosis bronquial secundaria a contusión torácica grave. (Comentario sobre dos casos). *Alejandro Villarreal, José Martínez, Armando Cruz, Antonio Padua, Raúl Cicero*
- 505 Acatisia secundaria a tolcapone. Reporte de un caso. *Héctor Colorado-Ochoa*

Historia y filosofía de la medicina

- 511 Acerca de la Terapéutica digitalica. *Alfredo de Micheli-Serra*

TESIS CON
FALLA DE ORIGEN

Continúa



**BOARD
OF DIRECTORS 2000**

PRESIDENT
Enrique Wolpert

VICE-PRESIDENT
Julio Sotelo Morales

GENERAL SECRETARY
José Emilio Exaire Murad

TREASURER
José Manuel Cardoso Ramón

ASSISTANT SECRETARY
Carlos E. Varela Rueda

EDITOR IN CHIEF
Luis Benítez Bribiesca

ASSOCIATE EDITOR
Fabio Salamanca Gómez

EDITORIAL BOARD

Donato Alarcón Segovia
María Elena Anzures
Hugo Aréchiga
Carlos Campillo
Alejandro Cravioto
Juan Ramón de la Fuente
Alberto Lifshitz
Rubén Lisker
Adolfo Martínez Palomo
Jaime Sepúlveda
Arturo Zárate

EDITORIAL COMMITTEE

José María Cantú
Manuel de la Lata
Alfonso Escobar
Ana Flisser Steinbruch
Adolfo García Sainz
David González Bárcena
José Halabe Cherem
Carlos Ibarra
Roberto Kretschmer
Fernando Martínez Cortés
Raúl Ondarza Vidaurreta
Fidel Ramón
Roberto Rivera Luna
Guillermo Robles Díaz
Guillermo J. Ruiz Argüelles
Ramón Ruiz Maldonado
Salvador Said
José Ignacio Santos
Roberto Tapia Conyer
Alfredo Ulloa Aguirre
Fermín Valenzuela
Enrique Wolpert

**PROOF-READING
In English**
Maggie Brunner

In Spanish
Beatriz Ramos Berzunza

REVISIÓN
Sylvia Rivas Vera

DESIGN AND FORMAT
Oscar R. Fuentes Porragas
Adriana Vega Gutiérrez

ASSISTANT
Ma. Carmen P. de la Calleja

CONTENTS

CONTENTS Vol. 136 No. 5 September-October 2000.

Original Articles

- 421 Indications and Justification for Cesarean Surgery at the Instituto Mexicano del Seguro Social (IMSS). *Vitelio Velasco-Murillo, Eduardo Navarrete-Hernández, José Luis Pozos-Cavanzo, Rosalba Isabel Ojeda-Mijaes, Cecilia Cárdenas-Lara, and Jorge Arturo Cardona-Pérez*
- 433 The Epley and Semont Maneuvers in the Treatment of Benign Paroxysmic Postural Vertigo. *Catalina Aranda-Moreno and Kathrine Jáuregui-Renaud*
- 441 Molecular and Immunologic Updates on the Epidemiology of Histoplasmosis in the State of Morelos, Mexico. *María Lucía Taylor, Abimelac Morales-Quiroz, Carlos Rodrigo Chávez-Cortés, Diana García-Torres, Gabriela Montaña-Ortiz, and Miguel Pedroza-Serés*
- 449 Pneumonia Complicated by Empiema in Children: To Operate or Not to Operate? Risk Factors for Surgery and Review of the Literature. *María Elena Yuriko Furuya-Meguro, Juan Manuel Mejía-Aranguré, Blanca Estela Martínez-Martínez, Ricardo Villalpando-Canchola, and Sergio Armando Fuentes-Arellano*

Symposia

- 445 Advances and Perspectives in Molecular Medicine. *Salvador Said-Fernández, **Coordinador***
- I. Introduction. *Salvador Said-Fernández*
- II. Molecular Diagnosis of Hereditary Diseases. *Herminia G. Martínez-Rodríguez and Salvador Said-Fernández*
- III. Molecular Diagnosis of Intracellular Bacteria-Induced Infectious Diseases. *Mario César Salinas-Carmona*

TESIS CON
FALLA DE ORIGEN

GACETA MÉDICA DE MÉXICO

Publicación bimestral elaborada por la Oficina Editorial de Gaceta Médica de México. Impresa en México por Composición Editorial Laser, S. A. de C. V. Lago Alberto No. 442-7 Colonia Anáhuac, 11320, México, D.F. Teléfonos: 260 0250 y 260 0048, Fax: 260 0048

INDICES:

INDEX MEDICUS DE LANLIM USA
MEDLINE DE MEDLARS NLM, USA
BIOLOGICA ABSTRACTS, USA
IMLA, BIREME-OPS, Brasil
LILACS, BIREME-OPS Brasil
EXCERPTA MEDICA, Excerpta Medica Foundation, Holanda
ARTEMISA CENIDS-SSA México
PERIÓDICA, CICH-UNAM México
BIBLIOMEXSALUD, CICH-IMSS-UNAM México

Patrocinios

Gracias al apoyo otorgado por el Conacyt

SISTEMA NACIONAL DE SALUD:

Secretaría de Salud (SSA)
Instituto Mexicano del Seguro Social (IMSS)
Instituto de Seguridad y Servicios Sociales de los Trabajadores del Estado (ISSSTE)
Servicios Médicos del Distrito Federal (DDF)
Servicios Médicos de Petróleos Mexicanos (PEMEX)
Sistema Nacional para el Desarrollo Integral de la Familia (DIF)

CONTENIDO (Continuación)

Imágenes en medicina

- 519 Arteria subclavia derecha aberrante con arco aórtico izquierdo normal. Evaluación con tomografía computada helicoidal. *Manuel De Moya-Chico, José Luis Criales*

Biología molecular y medicina

- 521 Estudios moleculares en el autismo. *Fabio Salamanca-Gómez*

Bioética

- 523 Reflexiones acerca de algunos dilemas en bioética para el próximo milenio. *Leonel Villa-Caballero, Alberto Lifshitz-Guinzberg*

Opinión

- 529 El papel del paciente en la atención de enfermedades. *Alberto Lifshitz*

In memoriam

- 533 Dr. Lorenzo Duarte Zapata. *Juan R. Labardini-Méndez*

Noticias y Cartas al Editor

TESIS CON
FALLA DE ORIGEN

Gaceta Médica
de México

Bimonthly publication
edited by the editorial
office of Gaceta Médi-
ca. Printed in Mexico by
Composición Editorial
Laser, S. A de C. V.
Lago Alberto No 442-7
Colonia Anáhuac,
11320, México, D. F.
Telephones: 260 0250,
260 0048 Fax: 260 0048

INDEXED IN:

INDEX MEDICUS DE LA NLM
USA
MEDLINE DE MEDLARS
NLM, USA
BIOLOGICA ABSTRACTS,
USA
IMLA, BIREME-OPS, Brasil
LILACS, BIREME-OPS Brasil
EXCERPTA MEDICA,
Excerpta Medica Foundation,
Holanda
ARTEMISA CENIDSSA
México
PERIÓDICA CICH-UNAM
México
BIBLIOMEXSALUD, CICH-
IMSS-UNAM, México

SPONSORED BY:

Conacyt

**NATIONAL HEALTH
SYSTEM:**

Secretaría de Salud (SSa)
Instituto Mexicano del
Seguro Social (IMSS)
Instituto de Seguridad y
Servicios Sociales de los
Trabajadores del Estado
(ISSSTE)
Servicios Médicos del
Distrito Federal (DDF)
Servicios Médicos de
Petroleos Mexicanos
(PEMEX)
Sistema Nacional para el
Desarrollo Integral de la
Familia (DIF)

CONTENTS (Cont'd)

Medical Imaging

- 519 Aberrant Right Subclavian artery with Normal Left Aortic arc. Evaluation with Helicoidal Computed Tomography. *Manuel De Moya-Chico, José Luis Criales*

Molecular Biology and Medicine

- 521 Molecular studies in autism. *Fabio Salamanca-Gómez*

Bioethics

- 523 Reflections on Some Dilemas in Bioethics for the Next Millennium. *Leonel Villa-Caballero and Alberto Lifshitz-Guinzberg*

Opinion

- 529 The Role of the Patient in the Care of Illness. *Alberto Lifshitz-Guinzberg*

In Memoriam

- 533 Dr. Lorenzo Duarte Zapata. *Juan R. Labardini-Méndez*

News and letters to the Editor

TESIS CON
FALLA DE ORIGEN

Gaceta Médica de México is the official journal of the Academia Nacional de Medicina de México A.C. (Mexican National Academy of Medicine of Mexico); it is one of the scientific journal of this corporation. The scientific material published in Gaceta is protected by copyright. Gaceta Médica de México does not hold itself responsible for statements made in its publication by contributors. Mail should be sent to its editor. Dr Luis Benítez Bribiesca Unidad de Congresos del Centro Médico Nacional Siglo XXI Bloque "B", Av Cuauhtémoc No. 330 México D F. C. P. 06725. México

Yearly subscriptions (six numbers); individual Mex Cy and institutional Mex. Cy. \$450.00 foreign individuals U.S. Cy. \$100.00; foreign institutions U.S. Cy. \$150.00 Subscription fees should be addressed to Academia Nacional de Medicina and sent to the editorial Office

Degree Legality Certification Number 864, Certification Legality Contents Number 509. Issued by the Evaluating Commission of Publications and Illustrated Journals Edition of 20,000 copies

Authorized as second class mail by the Dirección General de Correos (General Post Office) in February 8, 1981 Register DGC0010181, Characteristics 228421122.

Tel. 578 2044
Fax 578 4271

CONTENTS (*Cont'd*)

- IV Genetic Therapy and Its Application in Prostate Cancer. *Hugo A. Barrera-Saldaña, Alfredo A. Santillán, Andrés Hernández-García, Estuardo Aguilar-Córdoba, and Augusto Rojas-Martínez*
- V Design of Vaccines Against Infectious Diseases Caused by Protozoarians. *Salvador Said-Fernández, Francisco González-Salazar, and Herminia G. Martínez-Rodríguez*

Review Articles

- 447 Chemotherapy of Cysticercosis. A Review of Its Pharmacokinetics and Toxicology. *Luis A. Herrera, Luis Benítez-Bribiesca, Julio Sotelo, and Patricia Ostrosky-Wegman*

Clinico-Pathologic Exercise

- 491 A 41 year old male with intense cephalgia and sudden loss of consciousness. *Jorge Alberto Castañón-González, Arturo Fuentes-González, Marco Antonio-León Gutiérrez*

Clinical Cases

- 499 Bronchial Stenosis Secondary to Acute Thoracic Contusion. Commentary on Two Cases. *Alejandro Villareal, José Martínez, Armando Cruz, Antonio Padua, and Raúl Cicero*
- 505 Akathisia Secondary to Tolcapone. Report of a Case. *Héctor Colorado-Ochoa*

History and Philosophy of Medicine

- 511 On Digitalic Therapy. *Alfredo de Micheli-Serra*

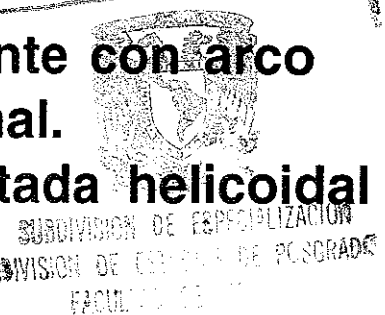
TESIS CON
FALLA DE ORIGEN

Cont'd

Arteria subclavia derecha aberrante con arco aórtico izquierdo normal.

Evaluación con tomografía computada helicoidal

Manuel De Moya-Chico,* José Luis Criales



Resumen de Historia Clínica

Paciente de sexo masculino, de 1 año de edad. Inició su padecimiento actual desde el nacimiento manifestándose con regurgitación de contenido alimentario postprandial inmediato. El paciente fue tratado quirúrgicamente por reflujo gastroesofágico a los 3 meses de edad, sin mejoría.

Se le realizó una tomografía computada helicoidal de tórax con ventana para mediastino y reconstrucciones tridimensionales y multiplanares.

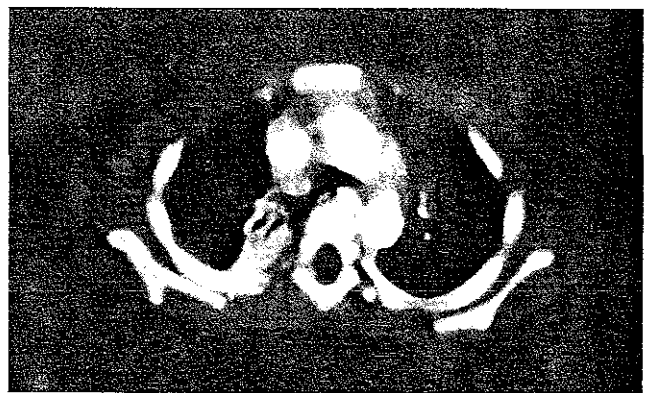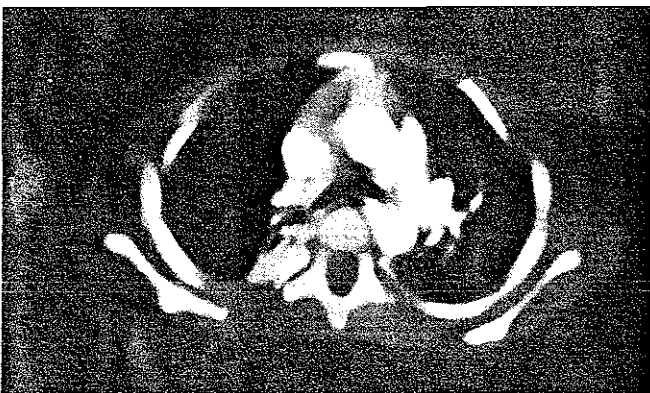Diagnóstico por Imagen

En los cortes axiales de tomografía computada helicoidal se observa disminución en la luz del esófago a expensas de una estructura vascular ubicada a nivel prevertebral y retroesofágico, hiperdensa y con dirección hacia el hemitórax derecho que nace del arco aórtico izquierdo (Figuras 1 y 2).

En la reconstrucción tridimensional y en la reconstrucción coronal de tomografía computada helicoidal (Figuras 3 y 4), se observa el trayecto oblicuo de la arteria aberrante hacia la derecha naciendo del arco aórtico izquierdo el cual tiene situación y configuración normal.

La arteria subclavia derecha aberrante con arco aórtico izquierdo aparece aproximadamente en el 1% de la población; es la anomalía congénita más frecuente del arco aórtico.¹ En estos casos la arteria aberrante nace en un punto distal a la arteria subclavia izquierda y pasa por detrás del esófago hacia el lado derecho.^{2,3}

El diagnóstico de las lesiones vasculares se puede lograr mediante el uso de varios métodos de imagen entre los cuales están la radiografía de tórax, el esofagograma, la tomografía computada convencional y la tomografía computada helicoidal; la angiografía se considera standard de oro,³ aunque en los últimos años se ha demostrado una alta



Figuras 1 y 2. Cortes axiales de tomografía computada helicoidal (TCH) que muestran la ubicación retroesofágica de la arteria aberrante (Flecha recta) y el efecto de compresión que ejerce contra el esófago

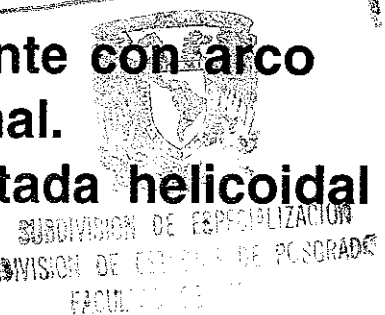
* Curso universitario de radiología Clínica Londres / UNAM
Correspondencia y solicitud de sobretiros:

TESIS CON
FALLA DE ORIGEN

Arteria subclavia derecha aberrante con arco aórtico izquierdo normal.

Evaluación con tomografía computada helicoidal

Manuel De Moya-Chico,* José Luis Criales



Resumen de Historia Clínica

Paciente de sexo masculino, de 1 año de edad. Inició su padecimiento actual desde el nacimiento manifestándose con regurgitación de contenido alimentario postprandial inmediato. El paciente fue tratado quirúrgicamente por reflujo gastroesofágico a los 3 meses de edad, sin mejoría.

Se le realizó una tomografía computada helicoidal de tórax con ventana para mediastino y reconstrucciones tridimensionales y multiplanares.

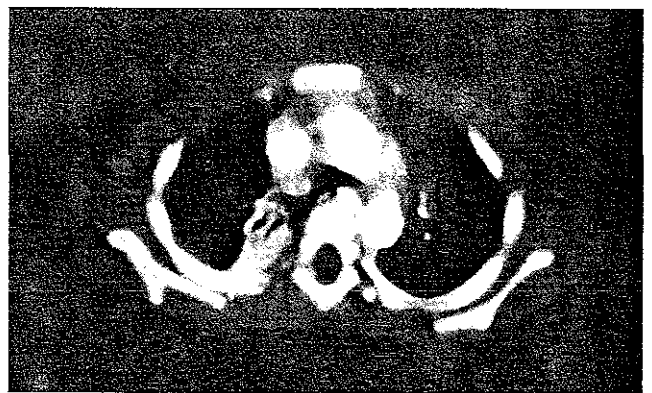Diagnóstico por Imagen

En los cortes axiales de tomografía computada helicoidal se observa disminución en la luz del esófago a expensas de una estructura vascular ubicada a nivel prevertebral y retroesofágico, hiperdensa y con dirección hacia el hemitórax derecho que nace del arco aórtico izquierdo (Figuras 1 y 2).

En la reconstrucción tridimensional y en la reconstrucción coronal de tomografía computada helicoidal (Figuras 3 y 4), se observa el trayecto oblicuo de la arteria aberrante hacia la derecha naciendo del arco aórtico izquierdo el cual tiene situación y configuración normal.

La arteria subclavia derecha aberrante con arco aórtico izquierdo aparece aproximadamente en el 1% de la población; es la anomalía congénita más frecuente del arco aórtico.¹ En estos casos la arteria aberrante nace en un punto distal a la arteria subclavia izquierda y pasa por detrás del esófago hacia el lado derecho.^{2,3}

El diagnóstico de las lesiones vasculares se puede lograr mediante el uso de varios métodos de imagen entre los cuales están la radiografía de tórax, el esofagograma, la tomografía computada convencional y la tomografía computada helicoidal; la angiografía se considera standard de oro,³ aunque en los últimos años se ha demostrado una alta



Figuras 1 y 2. Cortes axiales de tomografía computada helicoidal (TCH) que muestran la ubicación retroesofágica de la arteria aberrante (Flecha recta) y el efecto de compresión que ejerce contra el esófago

* Curso universitario de radiología Clínica Londres / UNAM
Correspondencia y solicitud de sobretiros:

TESIS CON
FALLA DE ORIGEN

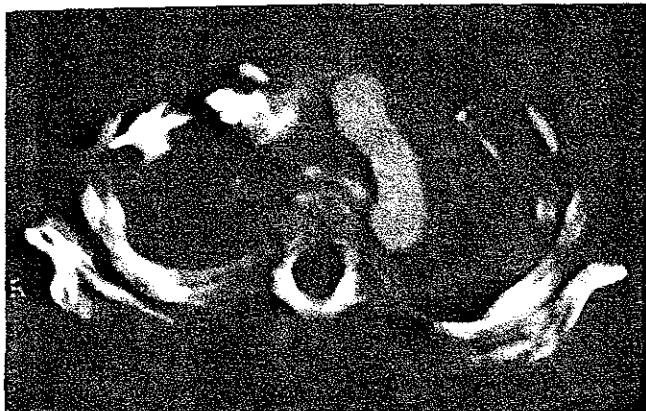

Figura 3 Imagen de reconstrucción tridimensional que demuestra el nacimiento de la arteria subclavia derecha aberrante y su trayecto oblicuo hacia la derecha (Flecha recta) al igual que el arco aórtico izquierdo (Flecha curva).

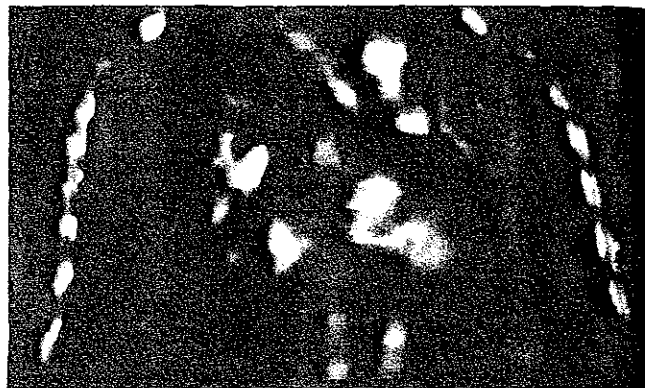


Figura 4. Reconstrucción coronal que muestra el vaso anómalo (Flechas).

sensibilidad y especificidad de la resonancia magnética y de la tomografía computada helicoidal con reconstrucciones en tercera dimensión en la detección de anomalías congénitas cardiovasculares.⁴

Referencias

1. **Bisognano JD, Young B, Brown JM, y cols.** Diverse presentation of aberrant origin of the subclavian artery: two cases reports. *Chest* 1997;112(6):1693-1697.
2. **Proto Anthony V, Jr., Cuthbert Nathaniel W, and Raider Louis.** Aberrant right subclavian artery. Further observation. *AJR* 1987;148:253-257.
3. **Hogg Jeffery P, Dominic Anthony J, Counselman Rhonda L, and Hurst Janis L.** Expanding aneurysm of aberrant right subclavian artery. Case report and imaging evaluation. *Clin Imag* 1997;21:195-199.
4. **Weinberg PM, Hubbard AM, and Fogel MA.** Aortic arch and pulmonary artery anomalies in children. *Semin Roentg* 1998;33(3):262-280.
5. **Harrison LH, Jr., Batson RC, and Hunter DR.** Aberrant right subclavian artery aneurysm: An analysis of surgical options. *Ann Thoracic Surg* 1994;57(4):1012-1014.

TESIS CON
FALLA DE ORIGEN



Figura 3 Imagen de reconstrucción tridimensional que demuestra el nacimiento de la arteria subclavia derecha aberrante y su trayecto oblicuo hacia la derecha (Flecha recta) al igual que el arco aórtico izquierdo (Flecha curva).

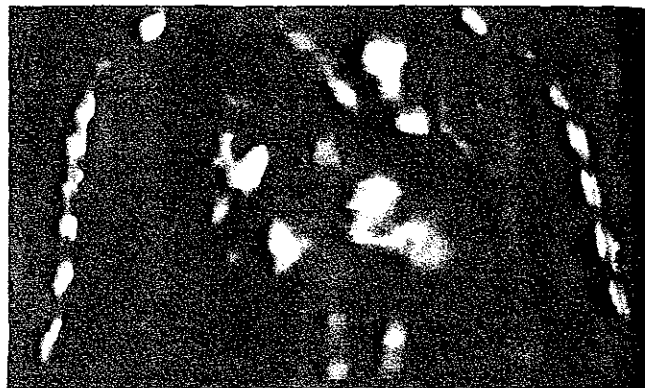


Figura 4. Reconstrucción coronal que muestra el vaso anómalo (Flechas).

sensibilidad y especificidad de la resonancia magnética y de la tomografía computada helicoidal con reconstrucciones en tercera dimensión en la detección de anomalías congénitas cardiovasculares.⁴

Referencias

1. **Bisognano JD, Young B, Brown JM, y cols.** Diverse presentation of aberrant origin of the subclavian artery: two cases reports. *Chest* 1997;112(6):1693-1697.
2. **Proto Anthony V, Jr., Cuthbert Nathaniel W, and Raider Louis.** Aberrant right subclavian artery. Further observation. *AJR* 1987;148:253-257.
3. **Hogg Jeffery P, Dominic Anthony J, Counselman Rhonda L, and Hurst Janis L.** Expanding aneurysm of aberrant right subclavian artery. Case report and imaging evaluation. *Clin Imag* 1997;21:195-199.
4. **Weinberg PM, Hubbard AM, and Fogel MA.** Aortic arch and pulmonary artery anomalies in children. *Semin Roentg* 1998;33(3):262-280.
5. **Harrison LH, Jr., Batson RC, and Hunter DR.** Aberrant right subclavian artery aneurysm: An analysis of surgical options. *Ann Thoracic Surg* 1994;57(4):1012-1014.

TESIS CON
FALLA DE ORIGEN