



UNIVERSIDAD NACIONAL AUTÓNOMA DE MÉXICO

FACULTAD DE ODONTOLOGÍA

**LA RADIOLOGÍA COMO MÉTODO DE IDENTIFICACIÓN
DE CADÁVERES EN ODONTOLOGÍA FORENSE.**

T E S I S A

QUE PARA OBTENER EL TÍTULO DE

CIRUJANO DENTISTA

P R E S E N T A :

Jo Bo
[Signature]

SERGIO ARTURO ARROYO AVILÉS.

**DIRECTORA: C. D. TERESA BAEZA KINGSTON.
ASESOR: C. D. MARINO AQUINO IGNACIO.**



MÉXICO D. F.

2002

TESIS CON
FALSA DE ORIGEN



Universidad Nacional
Autónoma de México

Dirección General de Bibliotecas de la UNAM

Biblioteca Central



UNAM – Dirección General de Bibliotecas
Tesis Digitales
Restricciones de uso

DERECHOS RESERVADOS ©
PROHIBIDA SU REPRODUCCIÓN TOTAL O PARCIAL

Todo el material contenido en esta tesis esta protegido por la Ley Federal del Derecho de Autor (LFDA) de los Estados Unidos Mexicanos (México).

El uso de imágenes, fragmentos de videos, y demás material que sea objeto de protección de los derechos de autor, será exclusivamente para fines educativos e informativos y deberá citar la fuente donde la obtuvo mencionando el autor o autores. Cualquier uso distinto como el lucro, reproducción, edición o modificación, será perseguido y sancionado por el respectivo titular de los Derechos de Autor.

QUIERO AGRADECER

A MI MADRE

Maria del Socorro Arroyo Avilés

- Madre es el nombre de Dios en la mente y corazón de todos los niños –
"The Crow"

Mamá, tu sabes que este logro también es tuyo.

A LA UNIVERSIDAD NACIONAL AUTONOMA DE MÉXICO

Por permitirme ser parte de su comunidad estudiantil y brindarme una educación.

A LOS QUE SIEMPRE ESTARÁN

- ... despreciando el destino, se reirán de la muerte, llevarán su esperanza más allá del temor, sabiduría y gracia –

Shakespeare. "Macbeth"

A MIS HERMANOS

Ruth Elena, Juan, José de Jesús, Eduardo

A MI FAMILIA

Francisco, tío Juan, Carlos, Irma, etc.

- Sentimiento de soledad, desde mi infancia. A pesar de la familia, y en medio de mis camaradas, sobre todo; sentimiento de un destino eternamente solitario.

Sin embargo, gusto muy vivo por la vida y por el placer-

"Baudelaire"

A LA NUEVA GENERACIÓN

Carlitos y Moira

- Los mayores jamás comprenden nada por sí solos y es cansado para los niños estarles dando explicaciones una y otra vez –

Antoine De Saint Exupéry "El principito"

Gracias por estar aquí y traer amor, unión y esperanza.

Autorizo a la Dirección General de Bibliotecas de la UNAM a difundir en formato electrónico e impreso el contenido de mi trabajo recepcional.

NOMBRE: Javier de la Cruz

Arroyo Avilés

FECHA: 17/OCT/2002

FIRMA: [Firma]

A NOEMÍ

Gracias por compartir todo este tiempo, por las experiencias, el cariño y apoyo incondicional.

-...lo que vos sois yo no podría cambiarlo con mi pensamiento, seguirían los ángeles brillando aunque el más luminoso se cayera-

Shakespeare "Macbeth"

A LOS OTROS HERMANOS

José Luis y José Mario y a sus familias

Por su amistad, comprensión, paciencia, confianza, lealtad, etc. etc. etc.

- Las naciones tienen grandes hombres a pesar suyo —como las familias, también hacen todo lo posible para no tenerlos-. Por eso el gran hombre necesita, para existir, poseer un poder de ataque superior a la fuerza de resistencia desarrollada por millones de individuos-

Baudelaire "Diarios íntimos"

INDICE DE CONTENIDO

PROTOCOLO

Introducción y antecedentes.....	1
Planteamiento del Problema.....	3
Justificación del Problema.....	3
Hipótesis.....	4
Hipótesis del Trabajo.....	4
Hipótesis de Investigación.....	4
Hipótesis nula.....	4
Objetivo general.....	4
Objetivo específico.....	4
Metodología.....	5
Diseño de la Investigación.....	5

CAPITULO I HISTORIA

1.1 Antigüedad.....	6
1.2 Historia de la medicina forense en México.....	7
1.3 Historia de los Rayos Roentgen.....	9
Bibliografía.....	12

CAPITULO II TANATOLOGIA

2.1 Muerte.....	13
2.2 Eutanasia.....	14
2.3 Nivel Biológico	
- Muerte somática.....	14
- Muerte celular.....	14
- Muerte tisular.....	14
- Muerte cerebral.....	15
- Muerte cardiaca.....	16

2.4 Nivel Psicosociológico	
- Muerte Legal.....	16
- Muerte clínica.....	16
- Muerte violenta.....	16
- Muerte súbita.....	17
- Estados de catatonia y catalepsia.....	17
2.5 Signos Cadavéricos	
2.5.1 Fenómenos cadavéricos tempranos	
- Enfriamiento.....	17
- Deshidratación.....	18
- Livideces.....	19
- Rigidez.....	20
- Espasmo.....	20
2.5.2 Fenómenos cadavéricos tardíos destructores	
- Autólisis.....	21
- Putrefacción.....	21
- Antropofagia.....	22
2.5.3 Fenómenos cadavéricos tardíos conservadores	
- Momificación.....	22
- Adipocira.....	23
- Corificación.....	24
Bibliografía.....	25

CAPITULO III ODONTOLOGÍA FORENSE

3.1 Definición, Campo de acción y aplicación de la Odontología Forense....	26
3.2 Lugar de los hechos.....	27
3.3 Posición en que fue encontrado el cadáver.....	28
3.4 Inspección Intraoral.....	30
3.5 Recopilación de datos post-mortem.....	33
3.6 Idontoestomatograma.....	34
3.7 Individualización por medio de las características estomatológicas.....	36

- Determinación de sexo, edad y grupo racial.....	38
- Determinación de la ocupación, posición socioeconómica y lugar de origen.....	40
3.8 Autopsia oral	
- Definición.....	41
- Indicaciones.....	42
- Técnicas.....	42
- Extracción de maxilares.....	42
- Carbonización cadavérica.....	45
- Cadáveres en avanzado estado de putrefacción.....	45
- Esqueletización y conservación de los maxilares.....	46
3.9 Fotografía bucodental.....	47
3.10 Queiloscopía y palatoscopía.....	48
Bibliografía.....	56

CAPITULO IV APLICACIÓN DE LA RADIOLOGÍA EN ODONTOLOGÍA FORENSE

4.1 Exámenes radiográficos extraorales normales.....	57
- Pantallas intensificadoras.....	57
- Proyección posteroanterior.....	58
- Proyección lateral de cráneo.....	59
- Proyección de Waters.....	60
- Proyección de Townes inversa.....	61
- Proyección lateral oblicua.....	61
- Tomografía rotacional.....	63
4.2 Radiografías de material postmortem	
- Factores de exposición.....	68
- Densidad del objeto.....	69
- Aparato de Rayos Roentgen (RR).....	69
- Kilovoltaje.....	69
- Miliamperaje.....	70

- Distancia.....	70
- Pelicula y pantalla intensificadora.....	70
- Tiempos de exposición.....	71
- Radiografías extraorales.....	71
- Lugares donde se pueden tomar las radiografías.....	72
- Técnica anteroposterior.....	73
- Técnica lateral.....	74
- Técnica oclusal.....	74
- Lateral oblicua.....	75
- Radiografías en la sala de radiología.....	76
- Radiografías maxilofaciales.....	78
- Procesado de la película.....	80
- Accesorios del odontólogo forense.....	81
4.3 Necroidentificación radiológica.....	84
- Propiedades de los RR.....	87
- Formación de la imagen.....	88
- Análisis de la intensidad de la imagen.....	89
- Aplicaciones de la radiología en la necroidentificación.....	89
- Radiología oral.....	93
- Intensidad de los rayos en estudios cadavéricos.....	94
- Metodología de la investigación.....	95
- Cronología identificativa en radiología oral.....	98
- Descripción de caso práctico.....	99
Bibliografía.....	101
CONCLUSIONES	102
GLOSARIO	103

Introducción y antecedentes

En la mayor parte de los casos en que la destrucción del esqueleto poscraneal es considerable, como suele ocurrir en accidentes aéreos, en grandes catástrofes, quemados o en caso de asesinato con ensañamiento para destruir partes identificativas, los dientes son el único medio posible de llegar a la identificación morfológica y va a ser necesaria la práctica de la necropsia de la cavidad bucal con la correspondiente extracción de maxilares, dado que es el sistema mas comodo para poder trabajar en la identificación de un sujeto a través de la dentadura. El estado de la cabeza en el momento del exámen determinará el procedimiento que se ha de seguir en la necropsia bucal.

En la odontología forense la radiología es un método auxiliar muy importante ya que esta técnica permite reconocer o hasta identificar cadáveres.

Esta técnica empezó a usarse a principios de siglo en antropología forense con fines identificativos y que en los momentos actuales es esencial en el protocolo de estudio para el medico forense legal.

Como antecedente podemos considerar al doctor español Daniel Ortega Lechuga, que en 1933 publicó su tesis doctoral titulada *identificación de restos oseos mediante el examen radiográfico*, en este podemos encontrar un apartado dedicado a la identificación dental y se hacen estudios sobre la erupción dental, el ángulo mandibular, el grado de desgaste, medición de los maxilares y atrofia de éstos, todo ello aplicado a la determinación de la edad, raza, sexo, talla y otras características necesarias para la identificación.

Posteriormente en el año de 1974 el doctor Antonio Ortega Piga realizó una tesina de licenciatura denominada *identificación medicolegal, técnica radiológica maxilo-facial*, en la cual expone pormenorizadamente los métodos de identificación dental y las técnicas radiológicas apropiadas.

En cualquiera de las publicaciones actuales sobre la resolución de casos por métodos odontológicos, el estudio radiológico esta presente siendo resolutivo para abordar los problemas o para contribuir a la solución.

El estudio radiográfico puede ser realizado sobre el terreno, como puede ocurrir en los casos de grandes catástrofes, por lo que es conveniente que, en el equipo del odontólogo forense, exista un aparato de rayos Roentgen portátil o bien en la sala de necropsia donde se deben realizar las radiografías con precisión a fin de que puedan ser útiles en radioantropometría, marcar estructuras mediante la ayuda de señales realizadas con elementos plomados, y que son útiles en la apreciación de procesos deformativos, preparación de laminas dentales para microrradiografía, o en comparaciones con radiografías *ante mortem* tomadas en una proyección no usual.

Odontología legal y forense

La odontología legal y forense nacieron desde un punto de vista formal y científico a partir del año 1898 cuando Oscar Amoedo publicó su libro *L'art dentaire en médecine légale*. En esta obra se recogen de una manera sistemática los principales problemas odontológicos relacionados con el derecho y también se incluyen una serie de casos judiciales o cuestiones concretas que ya habían sido planteadas ante los tribunales.

A partir de este momento, la odontología legal y la odontología forense se desarrollan de un modo paulatino y siguiendo un cierto paralelismo, de una parte con la evolución del derecho positivo, particularmente en la odontología legal, puesto que al incluir cada vez mayor número de normas ordenadoras del ejercicio profesional dan nacimiento a la aparición de nuevos capítulos, y por otro lado, en lo que respecta a la odontología forense se enriquece constantemente con los nuevos avances de la medicina y la odontología.

Por lo que se refiere a la odontología legal, durante mucho tiempo se partió del ejercicio liberal de la profesión, quedando todos los problemas encomendados al libre entendimiento entre odontólogo y paciente, y no siendo por tanto necesaria la

promulgación de disposiciones legales que regulasen este ejercicio. A partir de la segunda mitad de este siglo, la anterior situación cambió por completo, y lo mismo que sucedió en la práctica de la medicina, en la odontología también se camina hacia una fase cada vez más reglamentada, en los aspectos tanto organizativos como económicos, laborales, administrativos, de aseguramiento e incluso éticos. La odontología forense en una primera fase se limitó a la resolución de problemas identificativos, haciendo producido a lo largo de su recorrido una extensa casuística, en la que se incluyen números con valor histórico o con amplia resonancia social.

En una segunda fase se han incluido los problemas tendentes a la reconstrucción de los hechos mediante la descripción y el análisis de lesiones, de tratamientos de operatoria dental, de prótesis o de otros elementos propios de la odontología.

En los últimos tiempos se ha planeado un problema nuevo al igual que en el resto de la medicina, como es de la valoración del daño corporal en odontología. Esta cuestión, que se presenta cada día con mayor frecuencia, solo puede ser resuelta por profesionales y tiene una considerable implicación desde el punto de vista económico y social.

Planteamiento del problema

Saber como y en que momento interviene la radiología como un método auxiliar para el odontólogo forense en la identificación de cadáveres.

Justificación del problema

El médico debe siempre, en su ejercicio profesional, apoyarse en la verdad científica, demostrable ésta con los medios que pone a su disposición la ciencia médica. Además de su función asistencial para prevenir la pérdida de la salud o restituirla, cuando es posible, tiene también, con carácter obligatorio, una importante labor social como auxiliar de la justicia, limitando su asesoría a las cuestiones de su competencia profesional.

La radiología en odontología forense es de gran importancia para el especialista, ya que en conjunción con otros instrumentos tendrá como objetivo la identificación del cadáver.

Hipótesis

La radiología dental aplicada a la odontología forense es de gran importancia para la identificación de cadáveres.

Hipótesis de trabajo

El uso de la radiología dental en odontología forense nos proporcionará información con fines identificativos de cadáveres y/o datos comparativos con estudios ante mortem y post mortem.

Hipótesis de investigación

La aplicación de la radiología dental como herramienta auxiliar en odontología forense será la que proporcione datos de mayor relevancia en cuanto a la identificación ante mortem y post mortem.

Hipótesis nula

El uso de la radiología dental en odontología forense no proporcionará información con fines identificativos de cadáveres y/o datos comparativos con estudios ante mortem y post mortem.

Objetivo general

Conocer las técnicas y aplicaciones que se le da a la radiología dental en odontología forense para la identificación de cadáveres.

Objetivos específicos

--Conocer que tipo de radiografías se utilizan.

--Conocer que tipo de aparatos y herramientas se usan y aprender su funcionamiento.

--Saber en que momento de la investigación forense se aplica la radiología dental.

--Conocer el campo o área de trabajo así como su preparación.

--Aprender las técnicas radiológicas y su aplicación.

--Conocer que tipo de datos obtendremos con las radiografías y la aplicación de éstas con fines identificativos.

--Saber que tipo de muestras o restos del cadáver son importantes para el odontólogo forense que tengan una aplicación radiográfica y radiológica con el fin de proporcionar datos con fines de identificación.

--Saber como se realiza una comparación ante mortem y post mortem con estudios radiográficos.

Metodología.

El presente trabajo se realizará en las bibliotecas pertenecientes a las instituciones educativas correspondientes a la odontología forense, así como en asociaciones que prestan dicho servicio.

Material:

- Material bibliográfico.
- Material de papelería como hojas de papel tamaño carta, lápices, plumas, marcadores de texto, cuaderno profesional, sacapuntas, gomas, clips, fólder.
- Cámara fotográfica digital.
- Grabadora portátil.
- Computadora con paquetería básica, scanner, impresora láser para imágenes a color.

Diseño de la investigación.

Bibliográfica.

CAPITULO I.

HISTORIA.

1.1 Antigüedad

Se reconoce como primer experto médico forense a *Imhotep* quien vivió en Egipto, aproximadamente 3 000 años antes de cristo.

La medicina egipcia de esa época estaba socializada. Los médicos eran sufragados por el estado y ya existían especialidades.

El código de *Hammurabi*, en Babilonia, 1 700 años antes de cristo, y el código de los *Hititas*, que data de 1 400 a. C. Constituyen pruebas tempranas, de la relación medicina-ley. Pero el cuerpo de leyes más importante de la era precristiana, fue la legislación romana contenida en las *Doce Tablas*, que a partir del año 451 a.C. tuvo una vigencia de nueve siglos.

Edad Media

El código *Justiniano*, aparece entre los años 529 y 564 de la era cristiana y coincide con la declinación del Imperio Romano. En él se regulaba la práctica de la medicina, la cirugía y la obstetricia. Se establecía el papel del experto médico dentro de la administración de justicia.

Los mil años subsiguientes a la caída del Imperio Romano, se caracterizan por el estancamiento de la cultura que significó la Edad Media. Sin embargo durante el Siglo XIII apareció en China un valioso documento Medico-legal, el *Hsi Yuan Lu*, escrito por un juez, y el cual se refería a la clasificación de las lesiones de acuerdo con el instrumento que las producía y a su gravedad según la región del organismo en que estuviesen localizadas.

Renacimiento

En 1507, bajo los auspicios del obispo de Bamberg y del Barón Juan de Schwartzenberg, Alemania contó con un completo código penal. Poco después, en

1537, basado en el anterior, el Emperador Carlos V promulgó el código *Carolino*, que estableció que el experto médico debía auxiliar a los jueces en casos de homicidios, heridas, envenenamientos, ahorcadura, infanticidio, aborto y otro tipo de lesiones.

Durante la segunda mitad del siglo XVI empezaron a aparecer trabajos sobre la aplicación del conocimiento médico a la solución de problemas legales.

El siglo XVIII se caracterizó por el desarrollo de las primeras cátedras universitarias de medicina forense. Este hecho tuvo lugar en Alemania, donde las primeras lecciones fueron impartidas por el profesor *Johann Michaelis*, en la Universidad de Leipzig, a quien sucediera *Johann Bohn*, autor del libro titulado *Medicina Oficial o Medicina del Estado*.

Una característica de esta etapa inicial de la docencia universitaria de la medicina forense fue que no constituía una materia independiente, sino que se enseñaba conjuntamente con otra disciplina, la medicina preventiva, entonces conocida como higiene.

La primera cátedra independiente se estableció en la Universidad de Viena, en 1804. El profesor fue *Ferdinand Bernhard Vietz* y la asignatura que se denominó "Farmacología estatal", abarcaba medicina forense y toxicología.

1.2 Historia de la medicina forense en México.

Durante la Colonia, por gestiones del obispo Zumárraga y del Virrey Mendoza se estableció la Real y Pontificia Universidad de México, la cual se inauguró en 1533, durante el gobierno del Virrey Luis de Velasco.

Por decreto de la Real Audiencia el 13 de mayo de 1578, se instaló la cátedra de medicina, que por espacio de veinte años estuvo a cargo del doctor *Juan de la Fuente*.

En sus relaciones con la administración de justicia, el catedrático de cirugía se basaba principalmente en las obras de Zacchia, Bohn y Devaux.

La primera autopsia pública se realizó el 8 de octubre de 1646, cuando el maestro del Santo Oficio, Juan de Correa, pidió a la Real Sala del Crimen que se le

entregase el cadáver de un ajusticiado. La necropsia se efectuó en el Hospital de Nuestra Señora de la Ciudad, en presencia de los protomédicos de su Majestad, cirujanos cursantes practicantes.

En este periodo se emitieron certificados médicos.

Posteriormente, el presidente de la República Mexicana, don Valentín Gómez Farias, por decreto el 23 de octubre de 1883, fundó el establecimiento de Ciencias Médicas. Allí se creó por primera vez dentro de la carrera de Medicina, la cátedra de Medicina Legal, cuyo profesor fue el doctor Agustín Arellano, nombrado el 27 de noviembre de 1833. Sin embargo al año siguiente se suprimió la cátedra y no volvió a figurar en el programa de estudios hasta 1839. Esta vez la asumió el doctor Casimiro Liceaga.

En 1846, el doctor José Ignacio Durán fue nombrado director del establecimiento y, como su antecesor, desempeñó la cátedra de medicina legal. Ambos cargos los mantuvo hasta su muerte, ocurrida en 1868. Lo sucedió el maestro Luis Hidalgo y Carpio (1818-1879), a quien se reconoce como el fundador de la etapa científica de la Medicina Forense en México. Se recibió de médico el 25 de septiembre de 1813.

Durante esa época estaba en vigencia el "auto de heridores", de 1765, según el cual las heridas se dividían en leves y graves. Se confundía el daño corporal que ameritaba sanción penal, y el daño en los intereses, que requería sanción civil. Desde el primer reconocimiento del ofendido, determinar de modo definitivo el resultado de la lesión. El maestro Hidalgo y Carpio luchó por separar el daño en el cuerpo y la repercusión en los intereses, y abogó porque no se exigiera al médico desde el principio clasificar definitivamente la lesión.

Contra esta situación luchó el maestro Hidalgo y Carpio, y sus puntos de vista fueron recogidos por la comisión redactora del anteproyecto del Código Penal de 1871, promulgado por el gobierno de Don Benito Juárez, y de la cual formó parte.

En 1874 renunció a todos sus puestos. A partir de entonces se dedicó a llenar el vacío de una medicina forense adaptada a los problemas y a la legislación de México. Como fruto de esa labor apareció primero la *Introducción a la Medicina*

Legal Mexicana, y posteriormente *Compendio de Medicina Legal Mexicana*, escrito en colaboración con el doctor Gustavo Ruiz Sandoval y publicado en 1877, esta obra fue texto de la Facultad de Medicina durante varios años.

La cátedra fue ocupada por el doctor Agustín Andrade, que se recibió de médico en París, pero al morir en 1886, fue designado profesor propietario el doctor Nicolás Ramírez de Arellano, que se desempeñaba como adjunto desde 1877. Permaneció en el puesto hasta 1915, fecha en que fue nombrado director del Servicio Médico Forense.

En el plano técnico, en el Distrito Federal existen dos instituciones que asesoran a la administración de justicia: el Servicio Médico Forense y la Dirección General de Servicios Periciales de la Procuraduría General de Justicia del Distrito

1.3 Historia de los rayos Roentgen.

Sir William Crookes, 25 años antes de que Roentgen descubriera los rayos "X", tenía serios problemas con sus placas fotográficas, pues siempre se le velaban, a pesar de que las guardaba cuidadosamente en su mesa de trabajo, al lado del tubo de descarga de rayos catódicos, Crookes desconocía que esto era lo que provocaba que sus fotografías se velaran. Tenía ante él los rayos "X" pero no reconoció este efecto.

En la universidad de Würzburg, Baviera, Alemania, el 8 de noviembre de 1895 en el laboratorio de Roentgen son descubiertos los rayos "X" (después denominados rayos Roentgen), mediante un carrete de inducción de Rühmkorff, que tenía sobre una mesa de trabajo, el cual estaba conectado a unas baterías y listo para operar, de los extremos del carrete salen los alambres a los electrodos del tubo de rayos catódicos, donde ya hay un vacío, que se ha alcanzado con una bomba de mercurio de Sprengel. Alrededor de el tubo de rayos catódicos, Roentgen colocó una cartulina negra, la cual envolvía completamente al tubo sin dejar ranuras, cierra el interruptor y activa el carrete de inducción, cuando su vista capta un resplandor proveniente de una placa fluorescente, que por casualidad está sobre su mesa de trabajo, este resplandor es visible gracias a la oscuridad del

laboratorio. Dicha fluorescencia es la respuesta del platino de cianuro de bario de la placa a la luz que incide sobre ella, es decir, recibe luz y emite un resplandor característico; Roentgen observa que el resplandor continua sin que la luz incida sobre la placa, en plena oscuridad, así después de conectar y desconectar varias veces el carrito de inducción, confirma que en efecto la fluorescencia observada en la placa es una respuesta a la actividad del tubo de rayos catódicos. Roentgen determina que debe de existir un agente desconocido, que al partir del tubo de rayos catódicos, atraviese la cartulina y llegue hasta la placa y active en ella su fluorescencia. Experimenta con varios tipos de cubiertas como papel, madera, con el fin de ubicar obstáculos entre el tubo y la placa pero el resplandor persiste, aunque la intensidad disminuye al aumentar la densidad o el espesor del material. Es así que experimenta un gran momento cuando coloca directamente su mano entre el tubo y la placa y puede observar claramente los huesos de su mano, y por lo tanto se convierte en la primera persona que puede observar el interior del cuerpo humano sin necesidad de una cirugía.

Al continuar con su trabajo experimental descubre que los efectos de estos rayos se pueden también registrar y con mayor claridad, en placas fotográficas, invita a su esposa Berta pidiéndole que ponga la mano, con anillos y pulseras, entre el tubo de rayos catódicos y la placa fotográfica. El resultado es la fotografía, hoy llamada **Radiografía** y que tiempo después daría la vuelta al mundo.

Al hablar de ese agente activo, el cual produjo la fluorescencia y que pasaba a través de la cartulina negra que envolvía al tubo de rayos catódicos, lo llamó rayos X: << X >> por ser desconocidos, y rayos por la formación regular de sombras de los objetos ubicados entre el tubo y la pantalla fluorescente y también por las fotografías de este agente con una cámara de agujero, denominadas así por el agente que se propaga en línea recta en todas las direcciones.

Tiempo después y con el fin de mejorar las placas fluorescentes y producir una respuesta más rápida, que permitiera obtener imágenes de rayos Roentgen en movimiento Thomas Alva Edison en Menlo Park, Estados Unidos, trabajaba con nuevas sustancias y experimentando con lo que llamó "fluoroscopio", el cual

permitía observar el interior del cuerpo humano en movimiento. Para lograr esto, tuvo que experimentar largas horas de exposición a los rayos Roentgen de gran intensidad con un colaborador el cual sufrió de severas quemaduras producidas por los rayos Roentgen. Por la gravedad del caso, Edison tuvo que suspender su experimento, aunque luego pudo mejorar los equipos de rayos Roentgen y aumentar su potencia, precisión y seguridad.

(1)

BIBLIOGRAFÍA

(1) MEDICINA FORENSE Y DEONTOLOGÍA MÉDICA

Eduardo Vargas Alvarado

Editorial Trillas

1ª. Edición, México 1991

CAPITULO II. TANATOLOGÍA.

2.1 Muerte.

Definición.

- 1. Cese de la vida indicado por la ausencia de latido cardíaco o respiración.**
- 2. Punto en el proceso de la muerte en el que las funciones vitales han cesado en el nivel celular del organismo.**

Sin embargo, el anatomopatólogo distingue muerte somática y muerte celular, el médico legista considera muerte aparente y muerte real, el jurista acepta, a falta de la prueba que representa el cadáver, el criterio de presunción de muerte, y para todos el avance tecnológico de la medicina ha introducido el concepto clínico de muerte cerebral, también llamada muerte neurológica.

El concepto de muerte en la sociedad es más que un interés académico. La rapidez del progreso de la tecnología médica ha suscitado cuestiones morales e introducido nuevos problemas en la definición legal de muerte. Entre los puntos que se debaten están los siguientes: ¿Quién debe establecer los criterios de muerte?, ¿el médico, las legislaturas, o cada persona por sí misma?, ¿es moral o legalmente permisible adelantar el momento de la muerte interrumpiendo el soporte artificial?, ¿tiene la gente el derecho de solicitar que estas medidas extraordinarias dejen de adoptarse de modo que un individuo pueda morir en paz?, ¿puede el pariente más cercano o el tutor legal actuar en nombre de la persona que agoniza en estas circunstancias? Todas estas cuestiones han adquirido ahora un carácter más urgente ante la aparición de los transplantes de tejidos humanos. La necesidad de órganos debe ser sopesada frente a los derechos del donante que agoniza.

Como resultado de dichas preguntas, diversos grupos han solicitado el derecho a morir de un individuo, en particular a través del significado legal de

testamentos en vida, en los que un sujeto otorga a familiares o figuras legales el derecho a retirar el tratamiento de soporte vital.

2.2 Eutanasia.

La palabra eutanasia deriva del griego *eu* = bien, *Thanatos* = muerte. Término que fue acuñado por Francis Bacon.

Producción deliberada de la muerte de una persona que sufre una enfermedad o proceso incurable, de forma activa, administrándole un fármaco letal, o pasiva, permitiendo que la persona muera al retirar el tratamiento.

2.3 NIVEL BIOLÓGICO

Muerte somática

Es la detención irreversible de las funciones vitales del individuo en conjunto

Muerte celular

Es el cese de la vida en el nivel de cada uno de los componentes celulares del organismo.

La vida no se extingue al mismo tiempo en todos los tejidos, durante las primeras horas del intervalo postmortem algunos tejidos conservan la capacidad de reaccionar ante estímulos mecánicos, eléctricos y químicos, condición ésta que se conoce como *reacción supravital*.

Muerte Tisular

Muerte tisular local que se produce en grupos de células como respuesta a enfermedades o lesiones. En la necrosis coagulativa, coágulos sanguíneos bloquean el flujo de sangre y producen isquemia tisular distal al trombo; en la

necrosis gangrenosa, la isquemia, combinada con la acción bacteriana, hacen que se produzca la putrefacción.

Muerte Cerebral

Término introducido en los años 60's del cual son sinónimos *muerte neurológica* y *muerte encefálica*.

Se define como el cese irreversible del funcionamiento del cerebro, en el cual la circulación y la respiración solamente pueden mantenerse por medios artificiales.

Los criterios para el diagnóstico de esta condición son:

1. Ausencia absoluta de respuesta a estímulos externos. Los estímulos más intensos no deben despertar respuesta, ni siquiera aceleración de la respiración.
2. Ausencia de movimientos espontáneos y de movimientos respiratorios. Debe verificarse por observación no menor de una hora. Si se mantiene bajo respirador mecánico, se interrumpe durante tres minutos y se observa si hay algún esfuerzo por respirar espontáneamente.
3. Ausencia de reflejos. Interesan no sólo los reflejos osteotendinosos, sino también los reflejos profundos:
 - a) Pupila dilatada, sin respuesta a estímulos luminosos.
 - b) Ausencia de movimientos oculares ante la estimulación auditiva con agua helada.
 - c) Falta de reflejo corneal y faríngeo.
 - d) Falta de todos los reflejos osteotendinosos.
 - e) No debe haber evidencia de actividad postural.
4. Electroencefalograma isoelectrico.

Muerte Cardiaca

Denota la certificación de muerte mediante registro electrocardiográfico, en el que se observa una línea isoeléctrica.

(2)

2.4 NIVEL PSICOSOCIOLÓGICO.

Muerte Legal

Es la ausencia total de toda actividad cerebral y de los sistemas nervioso central, cardiovascular y respiratorio, observada y certificada por un médico.

(3)

Tipos medicolegales de muerte.

Muerte aparente

Pérdida del conocimiento e inmovilidad, con actividad nula o mínima o cese transitorio de la circulación y de la respiración. Es una condición reversible si se efectúan maniobras oportunas de reanimación.

Muerte real

También llamada muerte verdadera, es el cese irreversible de la circulación, la respiración y el sistema nervioso central.

Muerte Clínica

Cesación absoluta y permanente de las funciones vitales de un individuo (actividad cardiaca, respiración y sistema nervioso central).

Muerte Violenta

El concepto respecto a qué constituye la muerte violenta varía según las diferentes culturas y épocas.

En la muerte aparente existe un estado pasajero en el que las funciones vitales están abolidas temporalmente y en la muerte real la abolición es total, pero no en definitiva en algunos casos.

En la actualidad, se cree que la muerte violenta se produce cuando las funciones vitales —la respiración y la circulación (expresada por el latido cardiaco)— se detienen por efectos de algún agente externo.

Las formas de muerte, dependiendo la etiología médico legal pueden ser Naturales cuando existen enfermedades diversas o por senilidad y violentas cuando se presentan Agentes Vulnerantes.

Muerte Súbita

Muerte que sucede de forma inesperada y dentro de la primera hora tras la aparición de los síntomas, con o sin trastornos previos conocidos.

Estado de Catatonia.

Estado o trastorno caracterizado por una alteración motora patente, que se manifiesta generalmente como inmovilidad con rigidez muscular extrema o, con menos frecuencia, como una actividad excesivamente impulsiva.

Estado de Catalepsia.

Trastorno caracterizado por un nivel de conciencia semejante al trance y por rigidez postural. Aparece en la hipnosis y en ciertos trastornos orgánicos y psicológicos como la esquizofrenia, epilepsia e histeria.

(4)

2.5 SIGNOS CADAVERÍCOS

2.5.1 Fenómenos Cadavéricos tempranos

Enfriamiento cadavérico.

También llamado *algor mortis*

La frialdad cadavérica, es un fenómeno de orden físico y espontáneo.

La temperatura normal de una persona es de 36.6°C aproximadamente, cuando una persona muere su temperatura desciende lentamente en las doce primeras horas a 1/2°C por hora, para aumentar en las siguientes doce horas 1°C por hora.

De una manera general se considera que la disminución es de un grado centígrado por hora y que el equilibrio con la temperatura ambiente tarda alrededor de 20 horas. El enfriamiento empieza a manifestarse en las partes expuestas (cara, manos y pies), luego en los miembros, pecho y espalda, a continuación en vientre, cuello y axilas, y finalmente en las vísceras.

Aceleran el enfriamiento la senilidad y la niñez, la agonía prolongada, hemorragia severa, desnudez, intemperie, y, por el contrario, el estado de buena salud, la enfermedad febril, el abrigo o ambiente caluroso retardan el enfriamiento.

La temperatura cadavérica está influenciada por ciertos factores como:

Si el cadáver está arrojado con lana o cobertores, encerrado en un lugar con calor, si el cuerpo está desnudo o con ropas ligeras, expuesto a los rayos solares o en áreas calientes, sobre o a nivel del mar, en su caso, sumergido en agua fría o templada, la altitud del lugar.

Deshidratación Cadavérica

Se debe a la pérdida de agua por evaporación. Las principales manifestaciones de deshidratación del cadáver se hallan en los ojos y constituyen los signos de *Stenon-Louis* y de *Sommer*.

Signo de Stenon – Louis. Consiste en:

1. hundimiento del globo ocular.
2. pérdida de la transparencia de la córnea, que se vuelve opaca.
3. formación de arrugas en la córnea.
4. depósito de polvo, que le da aspecto arenoso (telilla glerosa). Estas alteraciones aparecen a los 45 minutos en el ojo abierto, y a las 24 horas en el ojo de los párpados cerrados.

Signo de Sommer. Llamado también de la mancha negra esclerótica. Consiste en un triángulo oscuro con la base en la córnea, y otras veces una simple línea oscura en el nivel del ecuador del ojo. Aparece primero en la mitad externa del ojo. Esta mancha se debe al pigmento de la coroides, que queda visible al volverse transparente la esclerótica, por deshidratación. Aparece en las partes no cubiertas por los párpados, entre las 3 y 5 horas.

Otros signos de deshidratación consisten en la desecación de los labios, del glande y de la vulva. En áreas de piel desprovistas de capa córnea, como el escroto, puede originarse apergaminamiento.

Importancia médico legal: se divide en:

1. Diagnóstico de muerte.
2. Diagnóstico de la hora de muerte (signo de Stenon – Louis).

Livideces Cadavéricas.

También conocidas como *Livor Mortis*, son las manchas púrpuras en la piel del cadáver en el nivel de las partes que quedan en declive. En los órganos internos constituyen la hipostasia visceral.

Aparecen aproximadamente a las tres horas de la muerte, aunque en el cadáver en el nivel de espaldas (decúbito dorsal) pueden verse, ya a la media hora, en la parte posterior del cuello. Durante las primeras doce horas de formadas, obedecen a los cambios de posición, pero las anteriores no desaparecen.

Las livideces se deben a la acumulación de la sangre en el cadáver, por simple gravedad. Mientras la sangre se mantenga líquida y dentro de los capilares, se modifican con los cambios de posición.

La fijación de las livideces se ha explicado por la coagulación de la sangre o por la compresión de los vasos sanguíneos debida al endurecimiento post mortem del tejido adiposo.

Las livideces están ausentes en las regiones donde hay obstáculos a la circulación.

El color púrpura habitual se debe a la hemoglobina no oxigenada. Puede variar a rosado cereza en la intoxicación por monóxido de carbono. Achocolatado en la metahemoglobinemia, rojo claro con la oxihemoglobina, rosado pálido en los ahogados, y pueden faltar si la persona se desangró.

Importancia médico legal. Se divide en:

1. Diagnóstico de muerte.
2. Diagnóstico de la hora de muerte.
3. Diagnóstico de cambios de posición de cadáver.

Rigidez cadavérica

También llamada Rigor Mortis consiste en el endurecimiento y retracción de los músculos del cadáver. Se debe a la degradación irreversible del adenosintrifosfato (ATP), adenosindifosfato (ADP) y adenosinmonofosfato (AMP).

Aunque afecta simultáneamente a todos los músculos, la rigidez se manifiesta en primer término en aquellos de pequeña masa. Por esta razón se observa inicialmente en los músculos de la cara y por último en los de cada miembro inferior.

Espasmo cadavérico.

También conocido signo de Puppe, y es la persistencia en el cadáver de la actitud o postura que el individuo tenía al momento de morir.

Este es un fenómeno poco frecuente, se observa en traumatismos o enfermedades del sistema nervioso central o del aparato circulatorio, cuando la muerte ocurre en plena actividad muscular, es considerado una rigidez de descerebración, y persiste hasta la aparición de la putrefacción. Se puede localizar en todo el cuerpo o sólo en algún segmento corporal.

Este se va a diferenciar de la rigidez en que no va precedido de una fase de relajación como ocurren en ésta, ya que es inmediato del fallecimiento.

2.5.2 Fenómenos cadavéricos tardíos destructores.

Autólisis es la disolución de los tejidos por enzimas o fermentos propios de las células y no hay intervención de bacterias. Principalmente encontramos la autólisis en :

1. Sangre, ya que la hemólisis que empieza a las 2 y 3 horas, va a explicar la tonalidad rosada de la túnica íntima de las arterias a la llenarse de hemoglobina.
2. vesícula biliar, el tono verdoso de toda la pared, que incluye el tejido hepático adyacente, por contenido de bilis.
3. Páncreas, su reblandecimiento, friabilidad y desaparición de su estructura lobular normal.
4. Glándulas suprarrenales, la medular se hace más fluida.
5. Timo, el reblandecimiento y la cavidad que se observa en los recién nacidos
6. Encéfalo colicuación, más notable en recién nacidos y lactantes.
7. Estómago y esófago, el reblandecimiento que afecta a la mucosa y aun a toda la pared, debido a la acción del jugo gástrico.
8. Fetos muertos retenidos, existe maceración.

Putrefacción cadavérica.

Es la descomposición de la materia orgánica del cadáver, por acción de las bacterias, luego de la muerte, la desaparición de agentes de protección del cuerpo facilita la diseminación de las bacterias que durante la vida están localizadas en los intestinos. Las proteínas y los carbohidratos de la sangre forman el medio de cultivo natural y los vasos sanguíneos son las vías de difusión.

El principal agente de la putrefacción es el *Clostridium Welchii*, *Putridus Gracilis* y *magnus*, bacterias anaerobias, productoras de gases. Estos actúan después de los bacilos aerobios (*Bacilo subtilis*, *proteus vulgaris* y *coli*) han consumido el oxígeno que queda al morir y después de que los aerobios facultativos han intervenido (*Bacilos putrificus coli*, *liquefaciense magnus* y *vibrión colérico*).

La putrefacción puede iniciarse a partir de las 20 a 24 horas a una temperatura promedio de 24 °C .

Aceleran la putrefacción la obesidad, las enfermedades sépticas, la agonía prolongada, los traumatismos extensos, el cadáver a la intemperie o expuesto al agua.

Retardan la putrefacción el enflaquecimiento, las hemorragias severas, la deshidratación, las intoxicaciones por monóxido de carbono, arsénico y cianuro; el frío intenso, clima seco y la sepultura en tierra.

Y en los órganos la putrefacción es rápida en corazón, pulmones, músculo estriado y músculo liso. Lenta en el útero, próstata y tejido fibroso; y más lenta aún en huesos y dientes.

Algo frecuente en el proceso de putrefacción es la destrucción del cadáver como culminación del mismo, pero si se modifican las condiciones del medio, puede detenerse la descomposición y virar hacia un fenómeno conservador.

Antropofagia cadavérica.

Esta va a ser la destrucción del cadáver por la acción de animales, ya que las moscas depositan sus huevos alrededor de la nariz, boca, ano, etc., luego se desarrollaran larvas, luego la fase de pupa y por último moscas adultas.

2.5.3 Fenómenos cadavéricos tardíos conservadores.

Momificación.

Se le conoce así a la desecación del cadáver por evaporación del agua de sus tejidos. Las condiciones para su desarrollo son:

- a) Medio seco, calor y aire circulante.
- b) Cadáver adelgazado o desangrado.
- c) Periodo mínimo de un año.

Este puede desarrollarse desde el principio del intervalo post mortem como otros métodos conservadores , o por variaciones de las condiciones del ambiente.

Es importante la pérdida de peso, piel retraída, oscura, adosada al esqueleto y de gran consistencia , ya que de este modo se preservan las formas exteriores y años después es posible la identificación y el diagnóstico del traumatismos.

Aparece al cabo de un año del deceso. Se inicia en las partes expuestas (cara, manos y pies) y luego se extiende al resto del cuerpo y se mantiene durante varios años.

Dentro de la importancia médico legal, se divide en identificación del cadáver, diagnóstico de la causa de muerte y diagnóstico del intervalo post mortem.

Adipocira.

Se le conoce así a la transformación jabonosa de la grasa subcutánea del cadáver. Y consiste en el desdoblamiento de la grasa en glicerina y ácidos grasos. Con el calcio, potasio y magnesio del ambiente que son los que constituyen jabones. Las condiciones para su desarrollo son:

1. medio húmedo, obstáculo a la circulación de aire.
2. cadáver con buen panículo adiposo.
3. periodo mínimo de seis meses.

Sus características son aspecto céreo, untuoso, olor rancio, color amarillo, pardo o combinación de ambos.

Este proceso preserva las formas exteriores y hace posible años después la identificación y el diagnóstico de traumatismos.

La vamos a encontrar a los 6 meses de la muerte y se completa al año y medio, se inicia en las mejillas, manos y glúteos.

En la importancia médico legal se divide en identificación del cadáver, diagnóstico de la causa de muerte y diagnóstico del intervalo post mortem.

Corificación.

Es el aspecto de cuero recién curtido que adquiere la piel del cadáver, descrita por Dalla Volta en 1935, en cadáveres inhumados en féretros de plomo o de zinc. Pero Bonnet la considera una forma incompleta de adipocira.

Sus características son la desecación de todos los tejidos, olor o éteres, trasudado en el fondo del féretro y conservación de las formas exteriores.

Aparece entre el final del primer año y comienzo del segundo de fallecido.

En la importancia médico legal vamos a encontrar que se divide en la identificación del cadáver, el diagnóstico de la causa de muerte y en el diagnóstico del intervalo post mortem.

(1)

BIBLIOGRAFÍA

(1) MEDICINA FORENSE Y DEONTOLOGÍA MÉDICA

Eduardo Vargas Alvarado

Editorial Trillas

1ª. Edición, México 1991

(2) ELEMENTOS BÁSICOS DE MEDICINA FORENSE

Fernández Pérez Ramón

Secretaría de Gobernación

México, 1975

(3) LECCIONES DE MEDICINA LEGAL

Bonnet, Emilio

Editorial López Libreros

Buenos Aires Argentina, 1975

(4) MEDICINA LEGAL

Rojas, Nerio

Editorial el Ateneo

Argentina, 1966

CAPITULO III.

ODONTOLOGIA FORENSE.

3.1 Definición, campo de acción y aplicación de la odontología forense.

La odontología forense también se conoce como odontología legal, sin embargo el término más adecuado es estomatología forense, ya que esta no se refiere tan sólo al estudio de los órganos dentarios si no a todo el aparato estomatognático.

(6)

La estomatología forense es la disciplina que aplica los conocimientos estomatológicos para el correcto examen , manejo, valoración y presentación de las pruebas buco dentales en interés de la justicia. Esta ciencia colabora con la criminalística en la investigación y comprobación de ciertos delitos mediante la identificación del culpable y la aportación de datos valiosos para el juicio. También constituye un lazo de unión con la medicina forense y con el derecho, al aportar conocimientos muy valiosos para establecer la identidad de los sujetos que han perdido su individualidad por las circunstancias de su muerte y aclarar problemas legales relacionados con la profesión estomatológica.

Campo de acción. Los lugares donde se requieren los servicios del estomatólogo forense son:

Servicios Médicos Forenses. En estos centros sus funciones consisten principalmente en la identificación de cadáveres que ingresan como desconocidos, y el nombramiento es de perito odontólogo forense o legal.

Servicios periciales de las Procuradurías Generales de Justicia. En este caso, las funciones principales son la identificación de cadáveres, la individualización de sujetos vivos (fichaje estomatológico), y peritajes de responsabilidad profesional estomatológica. El nombramiento es de perito en materia de odontología.

Servicios periciales de las fuerzas armadas. Las funciones principales son la identificación de cadáveres de los elementos de la fuerza armada; y el nombramiento es de perito en identificación, con grado de oficial.

Servicios médicos de algunas compañías aéreas, tanto gubernamentales como privadas. En estas empresas la función es elaborar fichas de identificación del personal expuesto a perder su individualidad en accidentes aeronáuticos. La estomatología forense también se aplica en todas las compañías en las que se requiere la elaboración de fichas de identificación del personal que se encuentra expuesto a situaciones mortales (buzos, paracaidistas, automovilistas, mineros, pescadores, bomberos, etcétera); en la capacitación de alumnos de la carrera de cirujano dentista y pos grado en la especialidad de estomatología forense; y en la investigación científica, al estudiar los tejidos, órganos y cadáveres en los servicios medico legales.

Aplicación. La estomatología forense interviene en múltiples actividades, las principales son:

1. Individualización por medio de las características estomatológicas:
 - Determinación de sexo, edad y grupo racial.
 - Establecimiento de ocupación, situación socio económica y lugar de origen.
2. Identificación de un agresor (huellas de mordeduras).
3. Responsabilidad profesional y demandas por lesiones del aparato estomatognático. (5)

3.2 Lugar de los hechos.

Es de gran importancia recoger el mayor número de datos posible cuando nos encontramos ante un cadáver sobre el que nos piden la emisión de un informe. Si aparece el cadáver completo, el examen del lugar será realizado por el médico forense, por lo que el odontólogo normalmente sólo interviene, si ello es necesario,

en la fase siguiente, realizando la inspección intra oral cuando ya sea el cadáver ha sido trasladado a la sala de autopsias.

Cuando lo que aparecen son restos esqueléticos o cadáveres con grandes mutilaciones, como suele ocurrir en casos de grandes catástrofes, el odontólogo puede ser llamado también para colaborar en la inspección y recogida del material en el lugar de los hechos.

Todas las maniobras que se realicen en el lugar del accidente han de ir encaminadas a la resolución de los siguientes puntos:

1. Identificación del individuo.
2. Determinar la causa y el mecanismo de muerte.
3. Averiguar lo sucedido durante la muerte, antes y después de ella.

Dependiendo de que los restos aparezcan en superficie o enterrados, se deben seguir ciertas pautas para cumplir con los puntos anteriores.

3.3 Posición en que fue encontrado el cadáver.

Cuando los restos cadavéricos son encontrados en superficie:

Para evitar las mínimas alteraciones se debe considerar los siguiente:

1. Aproximarse al área cuidadosamente.
2. Acordonar al menos 10 m alrededor de la mayor concentración de huesos.
3. Que no entre nadie que no tenga algo específico que hacer.
4. Sin tocar los restos, ver si son humanos.
5. Fotografiar la escena en general.
6. Retirar vegetación excesiva sin alterar la escena.
7. Cuadricular el área con procedimientos técnicos. El tamaño de la cuadrícula dependerá de la extensión del terreno abarcado, orientar la cuadrícula sobre un plano o croquis detallado de la zona, tomando como punto de referencia un accidente del terreno fijo e inamovible, por ejemplo un árbol , un edificio, una roca.

8. Marcar con banderas el campo y señalar en la cuadrícula lo más importante, fotografiar los hallazgos y recogerlos en bolsas o cajas que deben ir debidamente rotuladas.
9. Hacer un inventario de todas las operaciones y hallazgos realizados, búsqueda cuidadosa de restos perdidos y examen para ver si existen huellas de animales en los huesos que pueden posteriormente ayudar a la investigación.
10. Después de recoger los huesos, toda el área colindante debe ser excavada y cribada, esto es, que se hace inspeccionar partícula a partícula el sedimento, se puede usar también para ello el lavado y separación en fracciones de distinto tamaño en cribas apropiadas.
11. Por último recoger muestras del suelo del área inmediata al cuerpo, con destino a ser estudiadas en el laboratorio.

Cuando los restos cadavéricos aparecen enterrados.

En estos casos, el hallazgo puede deberse a una declaración policial o judicial sobre el lugar en que se halla enterrada la víctima o bien, en otros casos, se encuentran estos restos con motivo de la realización de obras públicas, excavaciones o construcciones en general. En estos supuestos casi con toda seguridad el sitio resulta alterado, perdiéndose parte de las evidencias.

Las pautas que se deben seguir son las siguientes:

1. Acordonar el área.
2. Establecer una cuadrícula, fotografiar y marcar la localización de la tumba sospechosa, huesos y artefactos.
3. Si el lugar ha sido alterado por actividades constructoras, retirar la tierra extraída recientemente. Esto se puede requerir limpiar de tierra los cortes hechos por las máquinas, así como las superficies.
4. Retirar la vegetación y delinear la tumba con un piqueta.
5. Al retirar la tierra, tomar muestras de al que recubre los huesos, por ejemplo del relleno no alterado unos 10 cm por debajo de la superficie.

6. Para remover la tierra, debe hacerse desde el centro de la periferia. Una vez que se descubren los huesos, deben ser dejados en su sitio, si es preciso con un zócalo de tierra por debajo; lo mismo se hará con cualquier otro objeto.
7. No cabe esperar que la tumba sea regular. Con una excavación cuidadosa es posible averiguar incluso el tipo de pala utilizado (redondeada, cuadrada, azadón) así como indicios como huellas de calzado, astillas, pintadas, etc.
8. Una vez que el primer hueso sale a la luz, se han de utilizar instrumentos finos, como pinceles, espátulas, cepillos duros y blandos, etc.
9. Se deben de tomar muestras de tierra de la cavidad torácica y la abdominal, en frascos de boca ancha con tapón de rosca.
10. Tras exponer completamente el cuerpo, hay que fotografiarlo, así como los objetos que parezcan.
11. Toda la tierra extraída debe ser cribada, por vía seca o húmeda.
12. Levantar el esqueleto y llevarlo al laboratorio.
13. Continuar excavando hasta agotar el relleno, coger muestras del terreno por debajo del cadáver.
14. Se deberá ampliar la excavación, para obtener un perfil vertical de la tumba y fotografiarla.

3.4 Inspección Intra oral.

Aún cuando el cadáver este completo, en ocasiones será necesaria la colaboración del odontólogo, con el fin de identificar al sujeto. En estos casos la recolección de información de boca y anexos debe de ser sistemática y exhaustiva.

La inspección intra oral es útil cuando hay gran número de cadáveres, y sobre todo como identificación confirmatoria de otros métodos. Sin embargo es recomendable que se realice la extracción de maxilares en todos aquellos casos en que al final quepa la sospecha de que van a quedar sin identificar. De esta

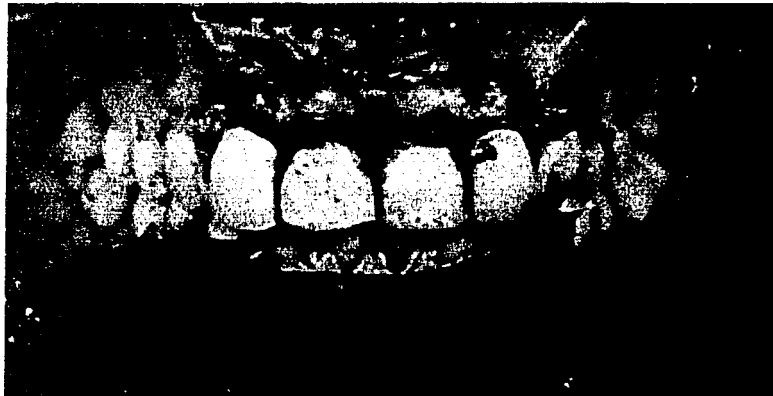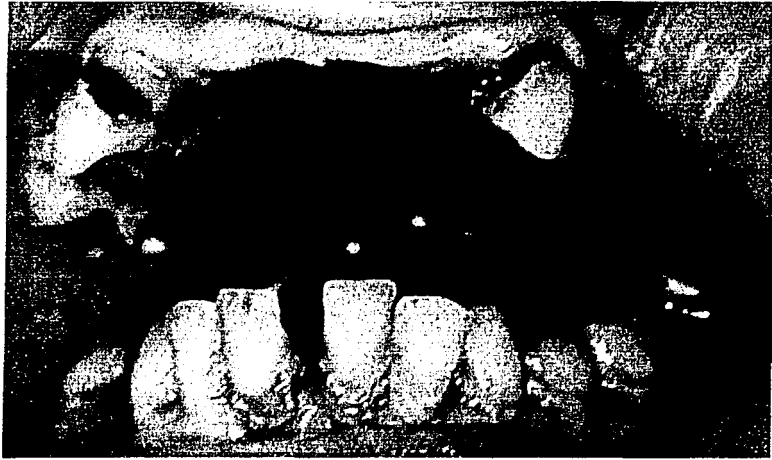
manera, la posterior aparición de una ficha dental podrá contribuir a la identificación de las personas, además de la obtención de otros datos de interés. (Fig. 3.1)

La cavidad oral deberá ser examinada cuidadosamente, replegando los tejidos blandos de las mejillas y labios. Los dientes, los espacios interdientales y la cavidad oral deberán limpiarse con una jeringa de agua y un cepillo dental. Es necesario remover cuidadosamente y registrar los fragmentos de dientes, partes o prótesis dentales y cuerpos extraños.

La apertura bucal se hace más difícil por el *rigor mortis*, y es necesario evitar la producción de daños en los dientes de un cadáver cuando tratamos de abrir la boca y ello se hace de forma violenta. La colocación de tampones de algodón o celulosa o de trozos de un tubo de goma debajo de los extremos del instrumento utilizado para abrir la boca ayudará a proteger las estructuras anatómicas.

Si por alguna razón, no fuera recomendable la extracción de maxilares, la alternativa es la toma de impresiones con alginato, y los modelos deberán ir claramente rotulados, las obturaciones claramente señaladas con tinta permeable y transferidas con precisión del cadáver a los modelos.

Figura 3.1



3.5 Recopilación de datos Post – Mortem.

La obtención de datos post – mortem debe ser lo más cuidadosa y completa posible. En la boca se van a obtener los datos de más valor y además, en muchas ocasiones, como ocurre en accidentes aéreos o con calcinados, va a ser de la única pieza con la que se dispondrá.

Se deberá seguir una serie de parámetros comunes, en ellos se basa el establecimiento de la identidad, en cada uno de los casos a estudiar:

1. Número de dientes. Puede variar en menos o en más, en el primer caso las causas pueden ser extracciones terapéuticas, una pérdida natural, traumática o por ausencia congénita; en el segundo caso se debe a la aparición de dientes supernumerarios.
2. Trabajos de restauración y prótesis. En estos trabajos es preciso anotar el tipo de material empleado (amalgama, silicatos, composite, etc.) y el tipo de prótesis de que se trate.
3. Fracturas y caries dentales. Se ha de detallar exactamente donde se halla la caries y la descripción de ella, así como las posibles fracturas que existen.
4. Mal posición y mal rotación, el primer término se refiere a anomalías en el lugar que ocupa la pieza dental y en el segundo el giro del diente dentro de su espacio natural. Tiene gran importancia este punto en la identificación de mordeduras.
5. Formas anómalas, pueden deberse a factores congénitos o adquiridos. Los dientes de Hutchinson son un ejemplo de malformación congénita. Las formas adquiridas son debidas generalmente a alteraciones profesionales.
6. Patrón óseo. La capa esponjosa de los maxilares posee unas características que se son propias y que persisten durante mucho tiempo. Mediante estudio radiológico y comparando con radiografías obtenidas en vida, el patrón óseo puede ayudar a establecer la identidad de un individuo.

7. Endodoncia. El estudio radiológico de tales dientes puede aportar datos específicos de cómo se realizó la endodoncia y su comparación con las radiografías *ante mortem* es de gran valor.
8. Dentaduras completas, podrían ser reconocidas por el odontólogo que las realizó.
9. Tipo de mordida, debe ser anotada, señalando si existe protrusión de la mandíbula o del maxilar.
10. Patología oral. Las variaciones de la configuración anatómica normal de las estructuras orales, ya sea de tejido óseo o blando pueden ser decisivas en algunos casos. Por ejemplo: torus mandibular o palatino, anomalías de la lengua (color y forma), hiperplasia de las encías o coloración anormal, quistes óseos, fístulas, hipoplasia del esmalte, etc.
11. Estado de la dentadura en relación con la profesión y nivel socio económico.
12. Determinación de raza, edad, y sexo.

Una vez hecha la recolección de estos datos, se debe proceder a la comparación con los datos *ante mortem* de que se disponga para establecer el dictamen de identidad. Es preciso señalar que el número de anomalías que pueden existir en la boca no nos puede aportar los datos suficientes para establecer este dictamen, cuando existen archivos dentales anteriores. A menudo, estos archivos son incompletos o no especifican una serie de datos imprescindibles para establecer la comparación *ante y post mortem* que nos pueda llevar a la identificación cierta. La decisión final del grado de credibilidad de la identificación va a depender del conocimiento y experiencia de que disponga el perito que se encarga de estudiar cada caso.

(5)

3.6 Identoestomatograma.

La ficha dental *post mortem* o identoestomatograma es un formato esquemático de carácter legal, en donde se registran las características buco dentales de un

cadáver no identificado, con el propósito de compararlo con una ficha dental *ante mortem* y poder identificarlo (Fig. 3.2).

Dentro de las características necesarias a considerar en este registro se encuentran las siguientes:

- Forma de las arcadas dentarias.
- Número presente y ausente de piezas dentarias.
- Restos radiculares.
- Mal posiciones dentarias.
- Cavidades cariosas.
- Preparaciones y restauraciones de operatoria dental.
- Tratamientos protésicos, endodónticos y ortodónticos.
- Anomalías de formación congénita y/o adquirida.
- Procesos infecciosos buco dentales presentes.

Los requisitos básicos con que debe de contar un identoestomatograma son:

- Datos generales. Los principales datos de este tipo son: los datos de registro del cadáver de estudio, número de expediente, y número de averiguación previa, y el lugar y fecha de estudio.
- Características físicas generales. Se deben considerar los cuatro elementos principales: sexo, edad, estatura y grupo racial.
- Representación gráfica. Dibujo o croquis de las dos arcadas dentarias, las 32 piezas dentarias (en adultos) con una vista de todas sus caras y bordes, con la corona y raíz correspondientes.
- Sistema de numeración dental. Se recomienda el sistema de numeración universal en adultos y en dentición infantil se permite utilizar números romanos, cuando se trate de un individuo con dentición mixta, se utilizarán los números arábigos respectivos.
- Designación dentaria. Son los colores, abreviaturas, líneas, puntos, y toda la simbología que se utiliza para registrar los diferentes hallazgos de los elementos estomatológicos.

- Modelos de estudio. En determinados casos es necesario obtener modelos de estudio de las arcadas del individuo en estudio, con el propósito de compararlos. Se debe aplicar el criterio del odontólogo para valorar la necesidad del uso de modelos de estudio.
- Interpretación. El identoestomatograma debe incluir una interpretación en forma narrativa de cada uno de los hallazgos registrados. Este requisito es necesario, ya que esta ficha no solo la manejan odontólogos, si no también médicos, agentes del ministerio público y criminalistas a quienes es fundamental explicarles claramente el contenido del estudio. Se pueden agregar, croquis, fotografías y / o dibujos.
- Conclusión. El identoestomatograma al compararse con una ficha *ante mortem*, debe incluir los puntos de concordancia o discrepancia de la manera en que se realizó la comparación, es necesario indicar las técnicas utilizadas, anotar si lo obtenido y lo comparado fue lo necesario para lograr el resultado positivo o negativo.
- Datos de estomatólogo forense. Se debe anotar el nombre, la firma y el número de cédula profesional de l perito en estomatología forense que realizó el estudio.

(6)

3.7 Individualización por medio de las características estomatológicas.

La individualización o identificación es el proceso mediante el cual se recogen y agrupan en forma ordenada los diferentes caracteres de una persona. Los rasgos más importantes por identificar son : sexo, edad, grupo racial, ocupación, nivel socio económico y lugar de origen.

Figura 3.2

dentostomatograma

1. Datos del estudio
 Expediente n.º _____
 Fecha _____
 Av. Engueroch n.º _____
 Fecha _____

2. Características físicas del paciente
 Sexo _____
 Edad _____
 Frec. _____
 Oclusión lateral _____

3. Número de numeración de los dientes

4. Maxilla superior

5. Mandibula superior

6. Maxilla inferior

7. Mandibula inferior

6. Muestras de estudio
 Modelos de estudio (SI) (I) (II) (III) _____
 Tipo de oclusión _____
 Forma de la arcada _____
 Color de dientes de estudio _____
 Fotografías (F1) (F2) (F3) Tipo _____
 (F4) (F5) (F6) Tipo _____
 Otros _____

dentostomatograma

7. Interdentales
 Mandib. (superior-inferior)
 1 _____ 2 _____
 3 _____ 4 _____
 5 _____ 6 _____
 7 _____ 8 _____

Maxila (superior-inferior)
 9 _____ 10 _____
 11 _____ 12 _____
 13 _____ 14 _____
 15 _____ 16 _____

dentostomatograma (cont.)

Mandibula (interdentales)
 17 _____ 18 _____
 19 _____ 20 _____
 21 _____ 22 _____
 23 _____ 24 _____

Mandibula (interdentales)
 25 _____ 26 _____
 27 _____ 28 _____
 29 _____ 30 _____
 31 _____ 32 _____

Observaciones

8. Conclusión

9. Datos de perfil
 Nombre _____
 Grado profesional n.º _____
 Fecha _____

** Determinación de sexo, edad y grupo racial.*

Los factores que se pueden considerar para determinar el sexo son:

Tamaño y alineación de los órganos dentarios. Existen diversas investigaciones encaminadas a determinar el sexo por medio de la morfología y tamaño de los órganos dentarios, sin embargo, se deben considerar con cierta reserva de acuerdo a Astachoff que establece que:

1 Los dos incisivos centrales superiores son más voluminosos en el sexo masculino, la diferencia del diámetro mesiodistal es, en ocasiones, de fracción de milímetro.

2 La relación mesiodistal del incisivo central y el incisivo lateral es menor en el sexo femenino, lo cual significa que las mujeres tienen los órganos dentarios más uniformes y más alineados.

3 En el sexo femenino, la erupción de la segunda dentición es más precoz (cuatro meses y medio).

Debido a que el tamaño y la forma de las piezas dentarias se encuentran sometidos a las leyes de Mendel, ciertos sujetos femeninos tienen parámetros masculinos y viceversa.

Paladar. Generalmente, el paladar del sexo masculino es ancho y poco profundo, y el del sexo femenino, estrecho y profundo, el arco dentario masculino es grueso y el femenino más fino, los bordes alveolares son más verticales en el sexo masculino que en el femenino.

Morfología mandibular. En el hombre la mandíbula es más grande y gruesa, la altura del cuerpo es mayor (considerando tres partes en la línea sagital, una para el proceso alveolar, y las otras dos para el resto del cuerpo); los cóndilos son más grandes y las apófisis coronoides son anchas y altas.

En la mujer, la mandíbula es más pequeña y menos robusta en todas sus estructuras; la altura de su cuerpo es menor (considerando dos partes en la línea media, una para el proceso alveolar, y la otra parte para el resto del cuerpo); los cóndilos y las apófisis coronoides son gráciles.

Medición mandibular. Para medir la mandíbula es necesario considerar: la altura de la rama, esta medida se obtiene mediante el trazo de una tangente desde la cúspide del cóndilo hasta el plano donde reposa la mandíbula. La anchura mínima de la rama la cual se obtiene al medir perpendicularmente la altura. La anchura bigóniaca (distancia entre el gonion izquierdo y el derecho). Y la longitud total. Distancia del borde anterior del mentón y el punto de intersección de la línea sagital con la línea que une los bordes posteriores del ángulo mandibular.

Una vez obtenidas estas medidas se aplica la siguiente fórmula:

$$\text{Sexo} = 10.27 (\text{altura de la rama}) + 8.10 (\text{anchura mínima de la rama}) + 2.00 (\text{anchura bigóniaca}) + \text{longitud total.}$$

Si los valores obtenidos exceden la cifra 1 200.88 , corresponden al sexo masculino, y si quedan por debajo del 1 200.88, corresponden al sexo femenino.

con esta formula es del 18.41 %.

Determinación de la edad. La edad es uno de los elementos fundamentales en la identificación de un sujeto, y la estomatología auxilia en este aspecto por medio de la cronología dental, angulación mandibular y el desgaste dental.

La aplicación de la cronología dental es, imprescindible para determinar la edad de un sujeto, el estudio de la dentición se puede efectuar de manera clínica, o bien mediante el uso de radiografías. No obstante la angulación mandibular, se debe tomar con cierta reserva, se puede considerar que en el recién nacido es de aproximadamente 170 °, cuando surge la segunda dentición es de alrededor de 150 °, en el adulto disminuye a 100 o 110 ° y en el anciano llega a 130 o 135°. El desgaste dental se puede emplear para la determinación de la edad sólo cuando se conocen diferentes aspectos culturales, ocupacionales y alimentarios, así como alteraciones de la oclusión, etc.

Dentro de las características físicas de importancia para la identificación de un individuo se encuentra la determinación del grupo racial. En este aspecto, la estomatología forense interviene para estudiar el tubérculo de Carabelli, la morfología de maxila y el índice gnático.

El tubérculo de Carabelli es una prominencia, quinto lóbulo o quinta cúspide, que se puede llegar a encontrar en la región central del lóbulo mesiopalatino, puede llegar a presentar ocho variantes, los estudios efectuados por antropólogos físicos relacionan el tipo de variante del tubérculo de Carabelli con el grupo racial al que pertenece el sujeto, también depende la arcada dentaria para obtener la forma de la maxila y así determinar el probable grupo racial.

El ancho de la arcada va a ser la distancia que existe entre el punto que va de la cara mesiopalatina del tercer molar derecho al punto de la cara mesiopalatina del tercer molar izquierdo. La arcada triangular corresponde al grupo caucásico, la arcada rectangular, al grupo negro, y la arcada en forma de herradura, al grupo mongoloide.

Otro elemento importante para la determinación del grupo racial es el índice gnático para el cual es necesario el basion (punto medio localizado en el borde anterior o ventral del foramen mágnum), y la fórmula es :

$$\text{Índice gnático} = \frac{\text{distancia de basion a huesos nasales}}{\text{Distancia de basion a procesos alveolares}} \times 100$$

Y resulta que :

Grupo racial.	Índice gnático.
Caucásico	96 ortognato.
Mongoloide	99 mesognato.
Negro	104 prognata.
Australiano	104 prognata.

** Determinación de la ocupación, posición socioeconómica y lugar de origen.*

Los estigmas ocupacionales de orden estomatológico son señas particulares que se localizan en la boca de una persona y cuya etiología se debe a factores externos, directos o indirectos, relacionados a la ocupación u oficio. Dentro de un

factor directo actúa directamente al dañar y marcar las piezas dentarias o los tejidos blandos bucales de un individuo, por ejemplo los zapateros.
















En un factor indirecto se relaciona con las secuelas o manifestaciones localizadas en los tejidos buco dentales del individuo, por ejemplo los mineros, que inhalan CO₂ constantemente.

El estado de salud en que se encuentra la cavidad oral así como el tipo y la calidad de los diferentes tratamientos que presenta las misma, permiten dictaminar la posición socioeconómica del individuo, si encontramos una cavidad oral con presencia de caries, y enfermedad periodontal, podemos pensar en un individuo de posición socioeconómica baja, aunque también depende al nivel cultural del individuo, ya que puede tratarse de un individuo de nivel socio económico elevado, pero que nunca asistió a un consultorio dental, sólo hasta que tenga dolor o procesos infecciosos graves, para el tratamiento de exodoncia o endodoncia.

Determinación de el lugar de origen, en el proceso de identificación de un sujeto existen factores básicos y factores auxiliares en los cuales pueden acercarnos a la identificación compatible y relacionarnos con la individualización plena del individuo, dentro de estos factores es necesario tomar en cuenta el establecimiento del probable lugar de origen, con base a las características buco dentales que presenta el individuo. Hay zonas que caracterizan dentalmente a los habitantes de una determinada ciudad o población. (6)

3.8 Autopsia oral

En la mayor parte de los casos en que la destrucción es considerable, los dientes son el único medio posible de llegar a la identificación morfológica y va a ser necesaria la practica de la autopsia de la cavidad bucal, con la correspondiente extracción de maxilares.

RAZA	ORBITAS	FOSAS NASALES	MAXILAR SUPERIOR	PRIMER MOLAR INFERIOR	INCISIVO SUPERIOR
BLANCA (CAUCASOIDE)					
NEGRA (NEGROIDE)					
AMARILLA (MONGOLOIDE)					

La autopsia de la cavidad oral es una parte del conjunto de la técnica necrónica, cuya práctica es conveniente que la realice un odontólogo forense por ser este el profesional más capacitado para el hallazgo de datos provenientes de la cavidad oral.

Previamente es necesario tomar fotografías de frente y de perfil del cadáver a estudiar, ya que una vez realizada la autopsia oral se pueden producir modificaciones desfigurativas.

Se realizará un examen de la cavidad oral anotando cuidadosamente todos aquellos signos que puedan reconocerse a la inspección. Tras este reconocimiento externo se procede a la extracción de maxilares.

Extracción de maxilares.

Para esta operación existen dos variantes, previo a iniciar el odontólogo deberá estar protegido con bata, guantes gafas y máscara (Fig. 3.3).

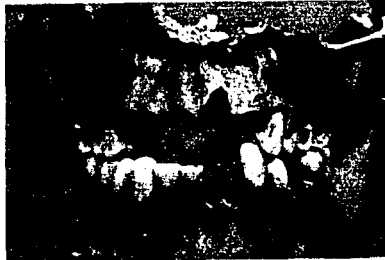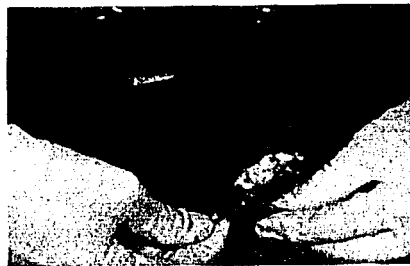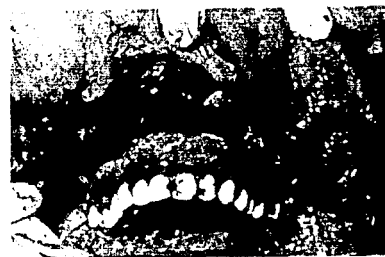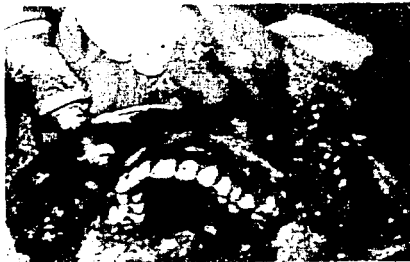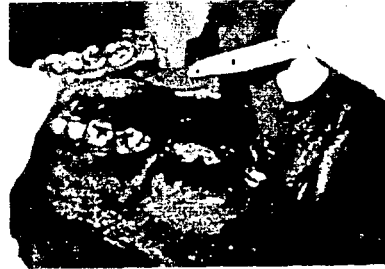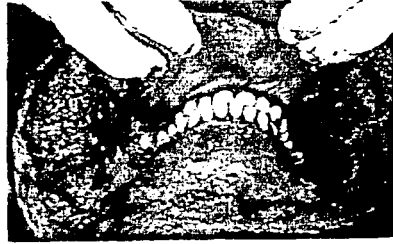- Primera variante. Se inciden los tejidos blandos desde la comisura labial hasta el trago de la oreja en ambos lados de la cara, se retraen los tejidos, hasta liberar la mandíbula y el maxilar. La mandíbula se puede extraer practicando cortes en la rama ascendente de ambos lados en la proximidad de las articulaciones temporomandibulares. La extracción del maxilar se hace mediante una sierra de hilo flexible o sierra de Gigli, con el cadáver en decúbito supino, la mejor posición para el odontólogo es por detrás de la cabeza del cadáver, los labios

y los tejidos blandos adyacentes deben ser replegados cuidadosamente por un ayudante. La sierra se coloca detrás de las tuberosidades a ambos lados del maxilar y se mueve alternativamente hasta lograr su desprendimiento. La cabeza del cadáver debe sujetarse bien y los labios deben ser replegados para evitar que sean dañados con la sierra.

- Segunda variante o método de Keiser – Nielsen. Se comienza con una incisión en herradura de 2 a 3 cm debajo de la base de la mandíbula, y siguiendo el contorno de la rama ascendente, se hace una segunda incisión que va a lo largo de la superficie ósea externa del cuerpo mandibular hasta la base del vestíbulo inferior, seccionando la inserción inferior del músculo masetero, se retrae el tejido hacia arriba, con lo que se puede observar la mandíbula en su totalidad, así como la oclusión en conjunto. Se seccionan ambas ramas mandibulares con la sierra, a lo largo de una línea horizontal a la altura de las caras oclusales de los molares inferiores o ligeramente superior a ellas. También puede realizarse la extracción completa de la mandíbula desarticulándola, cortando los maseteros, temporales y pterigoideos, la cápsula y los ligamentos. Se separa el borde inferior de la mandíbula del suelo de la boca mediante una incisión a lo largo de la cara interna del cuerpo. Se secciona a lo largo del vestíbulo superior, de manera que se pueda retirar el colgajo cutáneo hasta la base de la órbita, y descubrir la espina nasal, y descubrir la espina nasal y la apertura periforme. Se sierra el maxilar superior en bloque con una sierra eléctrica, a un nivel superior a la espina nasal para evitar seccionar la raíz del canino, es recomendable al llegar a la parte posterior elevar ligeramente la dirección del corte, para respetar las raíces de los últimos molares.

Se introduce algodón y se sutura la piel, procurando restaurar el aspecto anterior.

Figura 3.3



Carbonización cadavérica. Es la más compleja por la dificultad de acceder a la boca, ya que a veces es imposible distinguir, especialmente en las combustiones intensas, en el área de los ojos, nariz y labios. Aunque la superficie externa esté completamente quemada, puede encontrarse el interior de la boca intacto, ya que la lengua y mejillas han aislado el calor de los dientes y el tejido periodontal. En caso de quemados se recomienda la extracción de maxilares por que se facilita su examen y fichado y se facilita su manipulación, fotografiado y radiografiado.

Técnica. Con un bisturí se realiza un corte en V con la abertura hacia atrás, a partir de la comisura del labio de cada lado y terminando, por un lado en el punto donde se unen el hélix y el trago y por otro en el punto subaricular (punto inferior del pabellón auricular), llegando así a los tejidos blandos de la mejilla en forma de cuña, que se retira conteniendo parte del músculo masetero, se pueden observar los dientes posteriores y su oclusión. Al retirar el labio inferior hacia abajo, están visibles la parte inferior de la cavidad oral y los dientes anteriores inferiores, el labio inferior y músculos inferiores se retiran de la mandíbula con una sección horizontal en la parte más baja del vestíbulo. En este punto y debido a la destrucción, la mandíbula puede desarticularse fácilmente acompañado del corte de los maseteros en la parte externa y de los músculos temporal y pterigoideos medial y lateral en la parte interna, el maxilar se retira con sierra eléctrica. Hay que tener cuidado con los dientes expuestos al fuego ya que esta demasiado frágiles. Las obturaciones se ponen en evidencia raspando con una sonda, sin embargo, la evaporación del mercurio por el calor puede entrañar una desintegración en polvo de la obturación al rasparla, también se deben de raspar las superficies de restauraciones en oro, ya que pueden estar amalgamadas con el mercurio liberado.

Cadáveres en avanzado estado de putrefacción. Las técnicas empleadas para la extracción de maxilares dependen del grado de descomposición que presente el cadáver. Si existe posibilidad de identificación visual, la cabeza debe tratarse como la que está en estado normal, si no existe, se debe emplear la misma técnica que en carbonización cadavérica, e incluso si el tejido está muy

descompuesto, se práctica una simple incisión horizontal a partir de la comisura labial y después se apartan los tejidos con pinzas y bisturí, lo cual puede bastar para desarticular la mandíbula y ofrecer suficiente campo para que la sierra eléctrica desprenda el maxilar. Si no se va a realizar la extracción de maxilares, puede ser necesario aspirar los líquidos y la suciedad que la descomposición de los tejidos y su corte acumule en la cavidad oral, se deberán cepillar los dientes y lavar con agua, y secar con una gasa.

Esqueletización y conservación de los maxilares. Con el fin de conservar durante largo tiempo estos maxilares, así como para poder manejarlos con comodidad y garantía, conviene esqueletizarlos totalmente.

Técnica. Para poder eliminar el tejido blando sobrante es mejor la ebullición prolongada, sola o con un detergente fuerte, y posteriormente realizar el raspado con un cuchillo. Después de volverse a hervir hasta eliminar toda fibra de los maxilares, para luego dejarlos secar. Este es un método lento, pero con la seguridad de su eficacia. En caso de que llegará a haber dificultad en retirar el tejido, puede dejarse la arcada dentaria un día o dos en agua con sosa cáustica, a razón de una o dos cucharadas por litro de agua, si se utiliza más tiempo puede llegar a atacar al hueso, los dientes y las amalgamas. Si se calienta demasiado, se puede acelerar el proceso de eliminación del tejido blando, y existe el riesgo de destruir el hueso además de producir vapores tóxicos, una vez que se ha retirado y raspado el tejido blando puede realizarse una nueva cocción con un detergente fuerte o bien con una nueva permanencia en sosa, luego se deja secar al aire y después de puede mantener así en un estado seco.

Si el hueso fresco o descarnado, y no ha sufrido carbonización, no suele ser frágil, pero si puede estar fragmentada, y será necesario unir los fragmentos, ayudándonos de alambre u otros procedimientos a fin de mantener fragmentos en su sitio. Los restos esqueletizados que han permanecido mucho tiempo en suelo ácido, como la arena, pueden haber sufrido descalcificaciones y esto les ocasionará fragilidad.

Cuando sea necesario o conveniente realizar modelos de la dentadura, se deberá utilizar como material rígido para el vaciado el yeso, y con material elástico en el que realizar el molde, el alginato o la silicona, que pueden retirarse de los modelos y sufrir una mínima deformación. (5)

3.9 Fotografía bucodental

La técnica fotográfica, se ha aplicado en la criminalística y en la medicina forense con gran éxito; se considera indispensable para la determinación del lugar de los hechos, registro de huellas dactilares latentes y fotografías de lesiones. En la identificación estomatológica es también básica para un mejor registro ya que al aplicar las técnicas es posible captar detalles que a simple vista resultarían inadvertidas en el momento del estudio. Es fundamental que toda ficha de identificación, de un sujeto vivo o de un cadáver, incluya fotografías dentales.

Existen cinco tipos fundamentales de fotografías para la identificación estomatológica:

1. Norma anterior: La arcada superior debe encontrarse en oclusión con la arcada inferior, se tienen que registrar las caras labiales desde el primer premolar izquierdo de ambas arcadas.
2. Norma lateral derecha. Arcada superior en oclusión con la arcada inferior, es conveniente tratar de registrar desde el segundo premolar hasta el segundo molar, y de ser posible, hasta los terceros molares, superior e inferior, de lado derecho.
3. Norma lateral izquierda. Se debe realizar de la misma manera que el anterior, sólo que del lado izquierdo.
4. Norma palatina. Registrar las caras palatinas y las oclusales así como, las rugas palatinas.

5. Norma lingual. Registrar las caras linguales y oclusales de las piezas dentarias de la mandíbula. El empleo de retractores es necesario y en algunos cadáveres es de utilidad realizar la autopsia oral.

3.10 Queiloscopia y Palatoscopia.

Queiloscopia. (Fig. 3.4) El término queiloscopia, del griego *cheilos* , labio y *skopein*, observar, se refiere al estudio desde el punto de vista de la identificación, de los surcos del labio y de las huellas que deja. En el mundo anglosajón se conoce como *lips print* o *cheiloscopia*.

Se entiende por región labial, toda la superficie que, revestida de piel y mucosa, forman el esfínter oral, lo componen los labios superior e inferior, separados por la hendidura bucal.

El labio superior se extiende desde la base del tabique nasal hasta la comisura y está separado de las mejillas por el surco nasolabial. El labio inferior va desde las comisuras hasta el pliegue mentolabial, sus límites con las mejillas son bastante imprecisos.

En la región labial, podemos encontrar: labios cutáneos superior e inferior, labios mucosos, hendidura bucal (formada por la fusión de ambos labios mucosos en el ángulo o comisura labial), surco nasobucal o philtrum (canal más o menos desarrollado que se extiende desde el septo nasal hasta el labio mucoso, característica específica en hombres), surco mentolabial (límite entre el labio cutáneo inferior y el mentón)

Existen dos clases de revestimiento: uno cutáneo y el otro mucoso, donde se unen ambos se denomina cordón labial, sobre todo es de especial interés la zona de Klein o rosada, ya que aparece marcada con una serie de pequeños variables surcos o pliegues, en sentido vertical algo profundo, a veces ramificados y se sitúan en el labio superior, a un lado y a otro del tubérculo labial, y en el labio inferior, en toda su extensión.

Los labios presentan diversas variaciones respecto al grosor, tamaño, longitud de la abertura, cordón labial, etc., y otras en relación al sexo, la edad, la raza y particularidades específicas.

Según las diversas formas de las comisuras labiales se puede hablar de comisuras horizontales, abatidas y elevadas.

Clasificación de las huellas labiales.

* Clasificación de Martín Santos.

Propone una clasificación en la que divide en dos grupos: simples y compuestos, entendiéndose por simples los que tienen un solo elemento en su forma y por compuestos los que están formados por dos o más formas distintas.

*Clasificación de Suzuki y Tsuchihashi.

Establecen una clasificación tomando seis elementos principales, basados en las diferentes formas y curso que toman las estrías en las huellas labiales.

- Tipo I. Verticales completas. Estrías rectas, bien definidas que corren verticalmente a través del labio y cubre toda su extensión.
- Tipo I'. Verticales incompletas. Estrías rectas, pero desaparecen a medio camino sin cubrir la anchura total del labio.
- Tipo II. Ramificadas o bifurcadas. Las estrías se bifurcan a lo largo de su trayecto.
- Tipo III. Entrecruzadas. Las estrías se entrecruzan en forma de espas.
- Tipo IV. Reticuladas. Se producen múltiples cruces que le dan aspecto de retículo.
- Tipo V. Otras formas. En este caso las estrías no se pueden clasificar en ninguna de las descritas y pueden presentar una mezcla de todas las formas mencionadas.

Para el estudio y clasificación de la huella, se divide en cuatro cuadrantes mediante un eje Y – Y', que pasará por la comisura labial dividiendo los labios en superior e inferior, y otro eje X – X' perpendicular a éste en el plano medio sagital, que los divide en izquierdo, y así tenemos los cuatro cuadrantes. Susuki emplea el mismo sistema que el odontograma, haciendo constar los diferentes tipos de dibujos en la zona correspondiente.

*** Clasificación de Renaud.**

Clasifica las marcas labiales en diez tipos, asignándoles una letra, divide el labio superior e inferior en dos partes, derecha e izquierda y señala los tipos de huella que se encuentran. Para el labio superior utiliza letras mayúsculas ("D" para el lado derecho e "I" para el lado izquierdo) y minúsculas para el labio inferior ("d" e "i").

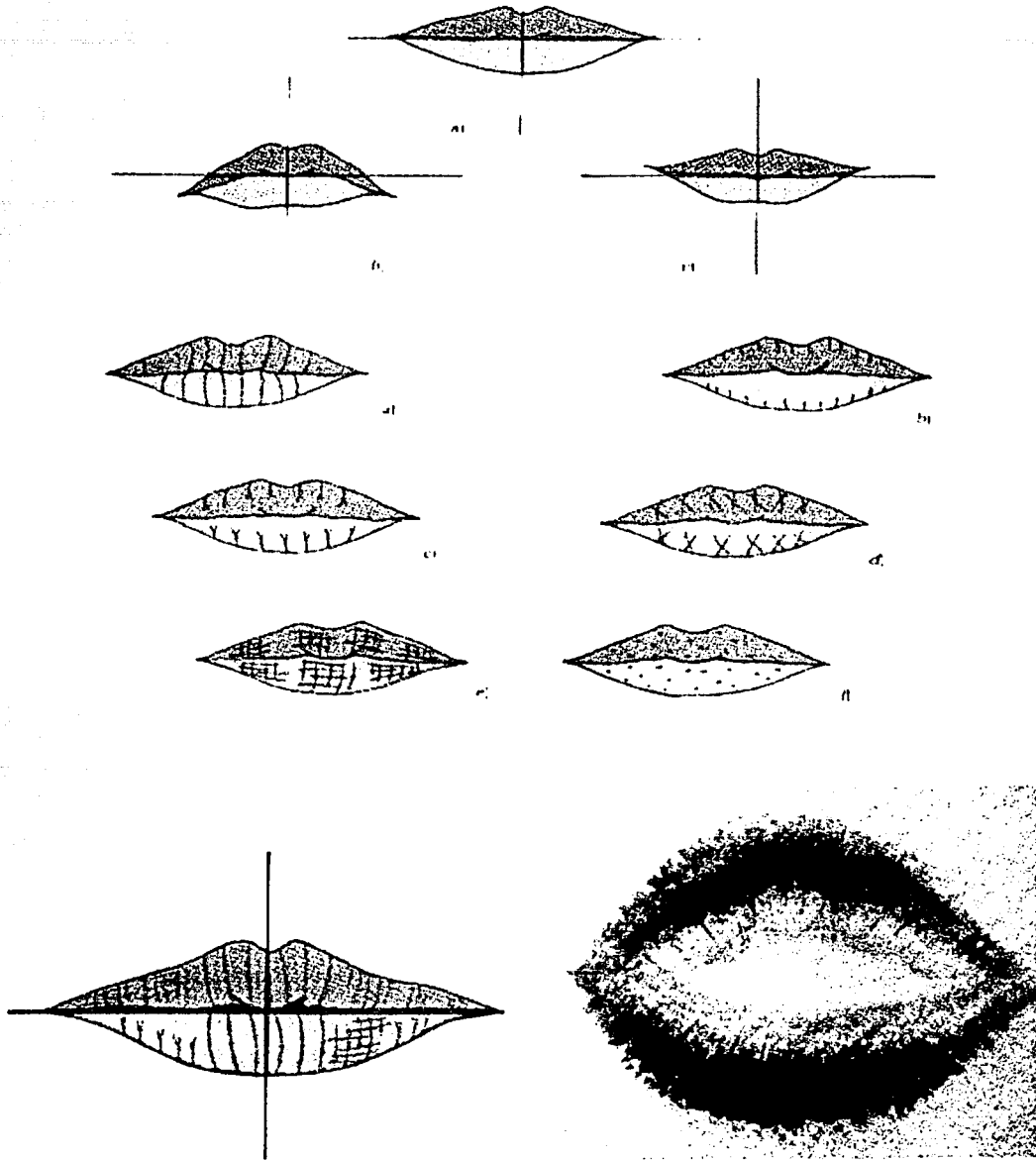
*** Clasificación de Afchar – Bayat. (1978).**

Su clasificación se basa en los pliegues y fisuras de los labios, que divide en seis grupos:

- Tipo A1. Fisuras perpendiculares a la boca, rectas y claras, que recorren de un lado a otro el labio hasta su límite .
- Tipo A2. Similares a las anteriores, sólo que desaparecen antes del límite labial.
- Tipo B. Surcos en horquilla o en ramificación. Comprenden dos formas: horquillas rectas y horquillas sesgadas.
- Tipo C. Fisuras convergentes.
- Tipo D. Fisuras en red.
- Tipo E. Formas que no ajustan a las anteriores y no se pueden caracterizar morfológicamente.

(6)

Figura 3.4



Palatoscopia. Cuando se usan los nombres de palatoscopia o rugoscopia se utilizan dos palabras diferentes para designar el estudio del paladar. Palatoscopia (Fig. 3.6) se refiere al estudio general del paladar desde el punto de vista identificativo. Y cuando utilizamos el término rugoscopia nos referimos al estudio concreto de las rugas palatinas (Fig. 3.5).

La palatoscopia es una técnica de identificación estomatológica que se encarga del estudio, registro y clasificación en la región palatina. En el estudio del paladar es necesario distinguir entre el paladar óseo y el mucoso, el cual está dividido en paladar anterior o duro (bóveda palatina) y paladar posterior, membranoso o blando. (velo del paladar).

En sentido antero posterior y en la parte media, la mucosa palatina presenta un relieve, en forma de cresta, estrecha y blanquecina, que en mitad de su trayecto se transforma en curso, lo que se llama rafe palatino, que discurre recubriendo la sutura de los huesos palatinos. De la parte anterior de este rafe, en su posición más próxima a la papila y por detrás de los incisivos centrales, parten hacia cada lado de 3 a 7 pliegues mucosos, duros y divergentes hacia fuera con diversas formas, llamadas rugas palatinas.

La papila palatina o carúncula, tubérculo palatino o papila incisiva, tiene medidas oscilatorias entre 2 y 2.5 mm de ancho por 3 y 5 mm de largo. Del punto más distal de la papila parte el rafe palatino, a cuyos lados aparecen las rugas a modo de nervaduras de una hoja. Las papilas palatinas forman relieves más o menos prominentes y adoptan diversas configuraciones. Su dibujo y estructura no cambian, ni son alterados por sustancias químicas, enfermedades o traumatismos; en el caso de destruirse las rugas, se reproducen exactamente y en el mismo emplazamiento que tenían, únicamente el tamaño, por el natural crecimiento y desarrollo del paladar desde la infancia hasta la edad adulta, puede variar ligeramente, son más abundantes en el hombre que en la mujer.

Las rugas palatinas presentan las siguientes características que le confieren su valor para la identificación.

1. Son invariables.

2. Son inmutables, aunque pueden variar ligeramente de tamaño y posición con la edad.
3. Son permanentes, aparecen en el tercer mes de embarazo y duran toda la vida.
4. son diferentes de unos individuos a otros, incluidos los gemelos univitelinos.

La identificación palatoscópica es aplicable en sujetos vivos, cadáveres recientes y en cadáveres momificados, antiguos o reciente.

(5)

Figura 3.5











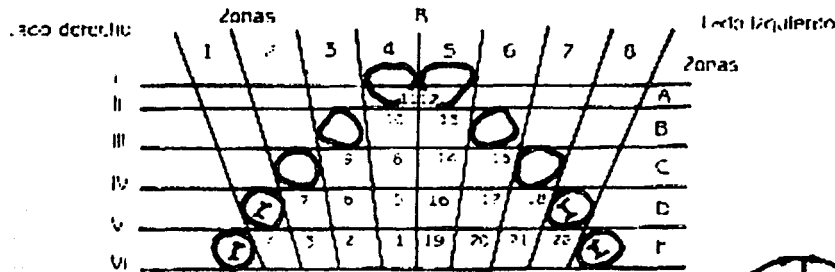
<i>Tipo</i>	<i>Forma</i>	<i>Clasificación</i>	<i>Valor</i>
Simple		Punto	0
Simple		Línea	1
Simple		Curva	2
Simple		Ángulo	3
Simple		Sinusoidal	4
Simple		Círculo	5
Compuesta		Y	6
Compuesta		Cáliz	7
Compuesta		Harpoeta	8
Compuesta		Flama	9

Figura 3.6

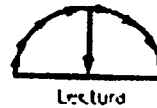
Identorugograma

Num. de registro _____ Nombre _____
 Fecha _____ Sexo _____
 Forma de paladar _____ Fecha de nac. _____



Designación rugoscópica

Forma	Clasificación	Valor
	Punto	0
	Recto	1
	Curva	2
	Ángulo	3
	Sinulosa	4
	Círculo	5
	Ye	6
	Cólic	7
	Requeta	8
	Burro	9



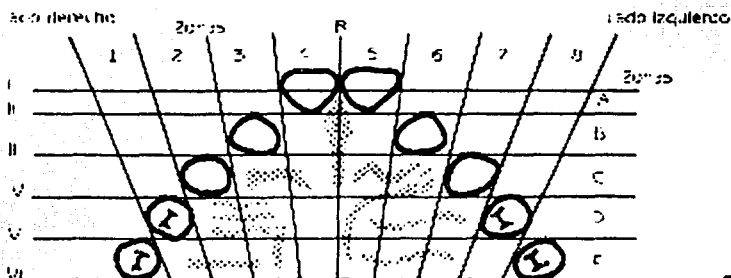
Clasificación rugoscópica _____

Identorugoscopia _____

Perfil Nombre _____
 Cirujano _____

Identorugograma

Núm. de registro: 22-11111 Nombre: R. I. C. S.
 Fecha: 22-11-11 Sexo: Masculino
 Forma de paladar: Ovoideo Fecha de nac.: 11-11-52



Designación rugoscópica

Forma	Clasificación	Valor
	Punto	0
	Recto	1
	Curva	2
	Ángulo	3
	Sinuso	4
	Circular	5
	re	6
	Cá	7
	Respecto	8
	Rama	9

Clasificación rugoscópica

1.424 3 x 3 = 4.4

Fotomugoscopia



Sexo: Nombre R. I. C. S.
 Forma: _____

BIBLIOGRAFÍA

(5) ODONTOLOGÍA LEGAL Y FORENSE

Moya Pueyo V. , Roldan Garrido B., Sánchez Sánchez J.A.

Editorial Masson S. A.

Barcelona, 1994

(6) ESTOMATOLOGÍA FORENSE

Correa Ramirez Alberto Isaac

Editorial Trillas

1ª. Edición, México, 1990

CAPITULO IV

APLICACIÓN DE LA RADIOLOGÍA EN ODONTOLOGÍA FORENSE.

4.1 EXAMENES RADIOGRAFICOS EXTRAORALES NORMALES

Los exámenes radiográficos extraorales incluyen todas las proyecciones de la región orofacial, con películas colocadas fuera de la boca. El odontólogo emplea frecuentemente esas proyecciones para examinar áreas no cubiertas del todo por las películas intraorales, o bien para visualizar el cráneo y las estructuras faciales.

Cuando existen signos o síntomas clínicos adecuados, pueden tener valor para examinar el maxilar, la mandíbula y otros huesos faciales, en busca de datos de enfermedad o lesión.

El presente capítulo describe las proyecciones estándar utilizadas para este fin. El odontólogo forense debe estar familiarizado con estos estudios para así poder comparar las radiografías antemortem y postmortem, y, entonces, aportar datos reales y definitivos que ayuden a la identificación de cadáveres.

Pantallas intensificadoras

Función: Para que la información contenida en el haz de rayos Roentgen sea traducida útilmente las intensidades de la radiación que pasa a través del objeto deben ser registradas en forma de una imagen visual. La combinación de película y pantalla intensificadora proporciona un sistema receptor de imagen más sensible a los RR que la película sola. En consecuencia el empleo de las pantallas intensificadoras permite una reducción sustancial de la dosis de radiación recibida por el paciente.

Las pantallas intensificadoras se emplean con películas para prácticamente todas las radiografías extraorales. El uso de una pantalla muy rápida reduce la dosis del paciente necesaria para conseguir una exposición estándar, aproximadamente por

un factor de 50. La capacidad de resolución de las pantallas guarda relación con su rapidez: cuanto más lenta la pantalla, mayor su capacidad de resolución y viceversa.

Composición: La pantalla intensificadora esta compuesta de una base de material de soporte, una capa reflectora, una capa fosforescente y una cubierta de plástico protector.

Base: El material de la base es de algún tipo de plástico poliéster (como el que se usa para la base de la película radiográfica) aproximadamente 0.25mm de grosor. La base proporciona el soporte mecánico para la capa de fósforo.

Capa reflectora: Es un tapizado blanco de dióxido de titanio aplicado al material de la base y situado detrás de la capa de fósforo. Su objetivo es reflejar la luz emitida por la capa de fósforo hacia la película de los rayos R. Eso aumenta la sensibilidad de la pantalla intensificadora, pero se obtendrá una imagen menos nítida, por la divergencia de los rayos luminosos reflejados hacia atrás en dirección a la película. En algunas pantallas intensificadoras para un detalle fino se prescinde de esa capa.

Capa de fósforo: Se compone de cristales fosforescentes sensibles a la luz, suspendidos en un material plástico. Las tierras raras han sustituido al tungstato de calcio tradicional como material fosforescente. Las tierras raras abarcan los elementos comprendidos entre el lantano (número atómico 57) y el lutetio (número atómico 71). Las tierras raras son fósforos eficaces, una pareja de pantallas intensificadoras de tierras raras absorben alrededor del 60% de los fotones que pasan a través del paciente proporcionando una eficacia del 18% en lo que respecta a la conversión de la energía de RR en luz visible, mientras que las pantallas de tungstato cálcico solo absorben del 20 al 40 % del haz y proporcionan una eficacia del 5%.

Proyección posteroanterior

La proyección posteroanterior (PA) vertical debe su nombre a que el haz de rayos Roentgen pasa en dirección posteroanterior a través del cráneo. Se emplea en el

exámen del cráneo para diagnosticar traumatismo o anomalías de desarrollo, y proporciona un buen registro para detectar cambios progresivos en las dimensiones mediolaterales del cráneo, incluyendo el crecimiento asimétrico. También ofrece buena visualización de las estructuras faciales.

Colocación de la placa: El chasis se coloca verticalmente en un dispositivo de sujeción.

Posición de la cabeza: Se centra delante del chasis con la línea cantomeatal (que une el punto central del conducto auditivo externo con el ángulo externo del ojo) paralela al suelo. Para aplicaciones cefalométricas la nariz debe estar un poco más alta, de forma que la proyección anterior de la línea cantomeatal forme un ángulo de 10 grados por encima de la horizontal, y el plano de Frankford quede perpendicular a la película.

Proyección del rayo central: El rayo central se dirige perpendicular a plano de la película en las dimensiones vertical y horizontal, desde una distancia situada entre 91 y 102cm. Debe coincidir con el plano medio sagital de la cabeza a nivel del puente de la nariz. Para aplicaciones cefalométricas debe existir una distancia de 152.4cm entre la fuente del rayo y el plano coronario medio del paciente.

Parámetros de exposición: Varían en forma considerable dependiendo del tipo de aparato de RR, la distancia entre el foco y el paciente y la combinación pantalla-película, así como la complejidad del paciente.

Cuando se emplea una película y pantalla rápida y una tensión de 70kVp, la corriente debe ser 30 a 50mAs.

Proyección lateral de cráneo. (cefalometría lateral)

La proyección lateral de cráneo se utiliza para revisar el cráneo y los huesos faciales en busca de datos de traumatismo o anomalías de desarrollo. Esta proyección revela los tejidos blandos nasofaríngeos, los senos paranasales y el paladar duro.

Colocación de la placa: Verticalmente en un dispositivo de sujeción.

Posición de la cabeza: con el lado izquierdo de la cara junto al chasis y el plano sagital medio paralelo al plano de la película.

Proyección del rayo central: Para aplicaciones cefalométricas la distancia entre el foco y el plano sagital medio es de 152.4cm. El rayo central se dirige hacia el conducto auditivo externo, perpendicular al plano de la película y al plano sagital medio.

Parámetros de exposición: Varían en forma considerable dependiendo del tipo de aparato de RR, la distancia foco-objeto y la combinación pantalla-película, así como la complexión del paciente.

Proyección de Waters (occipitomentoniana)

Es una variación de la posteroanterior. Tiene utilidad particular en la evaluación de senos maxilares, además muestra senos frontales y etmoidales, órbitas, sutura cigomaticofrontal y cavidad nasal.

Colocación de la placa: El chasis se coloca verticalmente en un dispositivo de sujeción.

Posición de la cabeza: Se debe orientar con el plano sagital perpendicular al plano de la película. El mentón se levanta para evaluar la línea cantomeatal 37 grados por encima de la horizontal. Si la porción petrosa del hueso temporal se sitúa sobre el ápex del seno maxilar, es necesario elevar más el mentón del sujeto. Si la boca del paciente está abierta, la imagen del seno esfenoidal se proyectará en el paladar.

Proyección del rayo central: Perpendicular a la película en el plano sagital medio y a nivel del seno maxilar.

Parámetros de exposición: Varían en forma considerable según el aparato de RR, la distancia foco-objeto y la combinación pantalla-película y la complexión del paciente.

Proyección de Towne inversa

Se usa para casos en los que se sospecha de fractura de cuello condilar. Adecuada para observar un cóndilo desplazado hacia la línea media.

Colocación de la placa: Vertical en un dispositivo de sujeción.

Posición de la cabeza: Se debe centrar delante del chasis, con la línea cantomeatal orientada 25 a 30 grados hacia abajo. Para facilitar la visualización de los cóndilos, es aconsejable que el paciente abra la boca lo más posible.

Proyección del rayo central: Perpendicular a la película, en el plano sagital a través del hueso occipital. El haz se colima a las áreas de interés para procurar reducir la exposición del paciente.

Parámetros de exposición: Varían de forma considerable, dependiendo del tipo de aparato de RR, distancia foco-objeto y combinación pantalla-película, así como complejidad del paciente.

Proyecciones mandibulares. Laterales oblicuas.

Existen dos proyecciones laterales oblicuas que se emplean con frecuencia para examinar la mandíbula, una para el cuerpo y otra para la rama. La película mide 13 x 18cm. El chasis será sujetado por el paciente. Aunque estas proyecciones han sido sustituidas por las tomografías rotacionales, los odontólogos las usan cuando consideran necesaria una imagen con mayor resolución que la ofrecida por la tomografía rotacional, o cuando no se dispone de un aparato de RR para tomografías rotacionales.

Proyección del cuerpo mandibular

Muestra la región premolar y molar y el borde inferior de la mandíbula.

Posición de la cabeza: La cabeza se inclina hacia el lado bajo examen y la mandíbula se avanza hacia delante.

Colocación de la placa: El chasis se coloca contra la mejilla del sujeto (por el lado a examinar) y se centra sobre el primer molar, con su borde inferior paralelo al borde inferior de la mandíbula y al menos 2cm. Por debajo de éste.

Proyección del rayo central: El rayo central se dirige hacia la región del primer molar de la arcada inferior, desde un punto 2cm por debajo del ángulo en el lado del tubo. El RC debe estar lo más perpendicular posible a la película.

Parámetros de exposición: Varían de forma considerable, dependiendo del tipo de aparato de RR, distancia foco-objeto y combinación pantalla-película, así como complejidad del paciente.

Proyección de la rama mandibular

En la proyección se visualiza esa estructura desde el ángulo hasta el cóndilo. Es muy útil para examinar las regiones de los terceros molares superiores e inferiores.

Posición de la cabeza: Se debe inclinar hacia el lado de la mandíbula que estará bajo examinación, hasta que la línea entre el ángulo mandibular próximo al tubo y el cóndilo alejado del tubo queda paralela al suelo, a fin de evitar que la columna cervical se superponga sobre la rama del maxilar inferior, el paciente debe protruir la mandíbula.

Colocación de la placa: El chasis o película se coloca sobre la rama y lo suficiente hacia atrás para incluir el cóndilo. El borde inferior del chasis debe quedar aproximadamente paralelo al borde inferior de la mandíbula, y se extenderá por lo menos 2cm debajo de éste.

Proyección del rayo central: El rayo central se dirige en dirección posterior hacia el centro de la rama en el lado bajo estudio, desde un punto 2cm por debajo del borde inferior de la región del primer molar inferior, en el lado del tubo.

Parámetros de exposición: Varían de forma considerable, dependiendo del tipo de aparato de RR, distancia foco-objeto y combinación pantalla-película, así como complejidad del paciente.

Tomografía rotacional

Es una técnica destinada a obtener una sola imagen de las estructuras faciales, que incluya las arcadas superior e inferior y los elementos de soporte. Sus principales ventajas son:

- 1) cobertura anatómica amplia.
- 2) dosis baja de radiación para el paciente.
- 3) conveniencia del examen.
- 4) Capacidad de usarse en pacientes incapaces de abrir la boca.

La desventaja de esta radiografía es que no resuelve el detalle anatómico fino, apreciable en las radiografías dentoalveolares, presenta ampliación, distorsión geométrica y superposición de imágenes.

Las indicaciones incluyen evaluación de traumatismos, terceros molares, enfermedades extensas, desarrollo dental (dentición mixta), retención de dientes o puntas radiculares, anomalías del desarrollo. La radiografía pretende evaluar las relaciones estructurales generales de los dientes y el hueso, por lo tanto no exige la resolución alta ni la nitidez de los detalles proporcionados por las radiografías intraorales

Posicionamiento del paciente y alineación de la cabeza: Colocar al paciente de forma tal que las arcadas dentales queden situadas en el centro del corte focal (zona o capa de imagen curva tridimensional, cuyas estructuras aparecen razonablemente bien definidas en las tomografías rotacionales. Los objetos situados por delante o por detrás del corte focal aparecerán borrosos, ampliados

o de tamaño reducido y a veces se distorsionan hasta el punto de no ser reconocibles). Los detalles de ese procedimiento varían con los diferentes aparatos de RR, sin embargo existen algunos principios generales que se aplican a la mayoría de ellos. La posición anteroposterior del paciente haciendo que coloque los bordes de incisión de sus incisivos superiores e inferiores en un dispositivo de posicionamiento con muescas(bloque de mordida).

Una vez alineada la cabeza del paciente, el plano sagital medio debe estar situado dentro del centro exacto del corte focal. El mentón y el plano de oclusión del paciente deben colocarse en forma correcta para evitar la distorsión. El plano de oclusión se alinea de forma que quede más bajo en la parte anterior, angulado 20 a 30 grados respecto a la horizontal. Una regla general para situar el mentón consiste en situar al paciente de forma que el plano de Frankfort quede paralelo al suelo. La colocación correcta del paciente requiere también que tenga recta la espalda y al columna, con el cuello extendido.

Factores de exposición: : Varían de forma considerable, dependiendo del tipo de aparato de RR, distancia foco-objeto y combinación pantalla-película, así como complejidad del paciente.

(7)

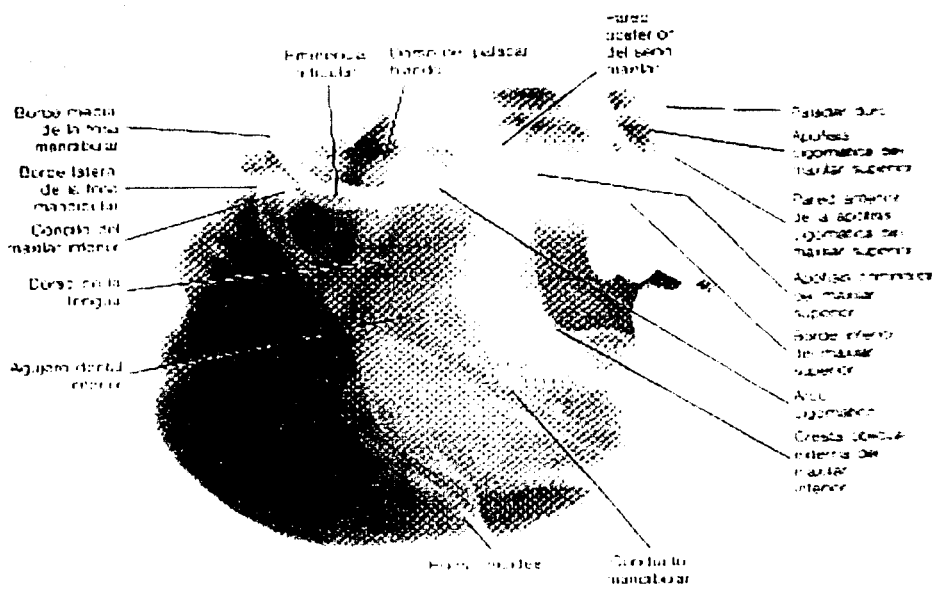
Falange

- Borde medial de la retina
- Borde posterior del seno
- Pared posterior de la cavidad organizada de la masa superior
- Borde medial de arco organizado
- Borde de la lengua



Borde inferior del maxilar inferior o lado del fido

- Alveolo
- Borde inferior del maxilar inferior



4.2 RADIOGRAFÍAS DE MATERIAL POSTMORTEM

Los senos frontales, en particular han sido establecidos como una única característica individual en cada uno. Consecuentemente es necesario para el odontólogo forense tener familiaridad con las radiografías maxiofaciales, así como con las técnicas para las arcadas dentales, ya sean intraorales y extraorales. Estas proyecciones establecen la identificación por la comparación de amalgamas, coronas y otras prótesis, así como procedimientos endodónticos como tratamiento de conductos y apicectomías. La radiografía puede ser llevada a fuera en el campo o a la escena de la autopsia.

Los dos más importantes principios para recordar en este campo son primeramente, que el objetivo del ejercicio es reproducir la existencia antemortem de radiografías o una porción de ellas, sin importar si son una buena o mala radiografía. En segundo, que esto se lleve a cabo, es esencial ser metódico y documentar cada estado del procedimiento, aunque pueda seguir un largo y tedioso camino.

Factores de exposición

La combinación de muchos factores para producir radiografías es particularmente importante para el odontólogo forense, ya que debe ser cuidadoso de las muchas posibles variaciones. Esto es de particular significancia cuando la reproducción idéntica de una radiografía antemortem es requerida. Las más importantes áreas de interés son:

- a) La densidad del objeto
- b) El aparato de Rayos Roentgen y el rayo Roentgen
- c) La película de rayos R y las pantallas intensificadoras.

Densidad del objeto

La densidad es un parámetro importante en el campo forense porque las variaciones son muy extremas. El rango es desde muy baja densidad en especímenes expuestos al fuego, o a los restos de un feto, así como especímenes en varios estados de descalcificación, cráneos sumergidos en agua, etc. Si existe alguna duda, siempre es recomendable que se ordenen dos radiografías iniciales con diferentes factores de exposición.

Aparato de Rayos Roentgen y rayo Roentgen

Muchos tipos de aparatos dentales de RR tienen sus salidas fijas, en otras palabras, el Kv y mA son constantes. Si el aparato es viejo y tiene un bajo Kv, puede limitar el trabajo, Si el Kv es entre 45-50 kVp éste tiene poco poder de penetración. Este es adecuado para técnicas intraorales y quizá para técnicas de lateral oblicua con el apropiado equipo auxiliar, pero inadecuado para proyecciones maxilofaciales. Idealmente, se recomienda un aparato con Kv variable, pero pueden fallar. El departamento de RR de los hospitales debe ser preparado para cooperar.

Kilovoltaje

Un bajo kilovoltaje da alto contraste pero bajo detalle. Alto kilovoltaje debe penetrar grandes densidades, y así también dar más detalles.

Un bajo kilovoltaje es esencial para especímenes como un feto y puede ser una ventaja para especímenes dentales secos. Alternativamente si se encuentra un cráneo completo fresco y debe ser radiografiado, debe ser preferido un Kv de 65-75kVp.

Miliamperaje

Los aparatos dentales operan con un bajo miliamperaje. La densidad de los RR es medido en segundos de miliamperaje (mA X tiempo). El tiempo no es un problema en el campo forense y como el objeto no se moverá, el tiempo de exposición puede simplemente ser reactivado.

Distancia

La distancia del ánodo es de gran importancia cuando calculamos los factores de exposición. La ley del cuadrado inversa aplica aquí —entonces doblando la distancia del ánodo requerirá 4 tiempos como mucha exposición de radiación ionizante—.

En aparatos de RR dentales, el diafragma, el cual limita el campo de radiación, tampoco es independiente de el centro del cono y es colocado a la cabeza del tubo, o es una parte integral del dispositivo colimador, en ninguna situación debe ser cambiado. Si un largo campo de radiación es requerido para cubrir un espécimen grande, entonces la distancia ánodo-objeto debe ser incrementada. Una distancia de 2 metros en ánodo-objeto, dará un efectivo RR paralelo y entonces producirá una imagen de tamaño exacto.

La película y pantallas intensificadoras

Dos velocidades de películas intraorales son disponibles (D y E). Películas lentas producen una imagen con gran detalle, pero en el campo forense esto no es de gran importancia. Se debe tener cuidado en la correcta exposición de los factores que son usados para la película apropiada.

Películas rápidas y pantallas intensificadoras dan pequeño margen de error para la los factores de exposición (esto es de particular importancia cuando las facilidades del procesado no se tienen al alcance y cuando es imposible retomar otra radiografía).

Alta definición o una lenta pantalla intensificadora puede producir mejor detalle para radiografías extraorales. Pantallas estándar o rápidas se usan cuando la salida del rayo Roentgen es limitada y la distancia del ánodo debe ser incrementada o el objeto es inusualmente radiopaco. Recuerde que esto no incrementa el poder de penetración, solo el ennegrecimiento de la película.

Tabla 1 tiempos de exposición para películas bite-wing y dentoalveolares

<u><i>kVp</i></u>	<u><i>mAs</i></u>	<u><i>Distancia</i></u> <u><i>(cm)</i></u> Foco-película	Tiempo (seg) Película velocidad D	Tiempo (seg) Película velocidad E
50	7.5	10	0.5	0.25
60	10	20	0.6	0.3
70	10	20	0.3	0.15
80	15	40	1.0	0.5

Tabla 2 tiempos de exposición para técnica oclusal

<u><i>kVp</i></u>	<u><i>mAs</i></u>	<u><i>Distancia (cm)</i></u> Foco-película	<u><i>Tiempo (seg)</i></u>
50	7.5	20	1.0
60	10	30	1.0
70	10	30	0.5
80	15	40	0.75

Radiografías extraorales

Con la técnica lateral oblicua es necesario incrementar la distancia foco-objeto en proporción para alargar el campo de irradiación. La distancia mínima es de 40 cm, la cual proyectará en la película un rayo de 10 cm de diámetro.

Los factores de exposición usando películas intensificadoras de alta definición será de 55-60 kVp y 20 mAs. Cuando se usan pantallas rápidas los segundos de miliamperaje deben ser reducidos apropiadamente. Hay que recordar que el incremento en la distancia foco-objeto permitirá un amplio margen de error con los factores de exposición. Esto es de particular ayuda con las pantallas intensificadoras rápidas.

Tabla 3. Tiempos de exposición para películas maxilofaciales (adulto normal vivo).

<u>Radiografía</u>	kVp	Tiempo (seg)	<u>MAs</u>
PA, Towne	65	0.3	30
Lateral	65	0.6	60
Occipitontal	65 - 75	0.3	30

Puntos a recordar

+ 10 kVp, 1.5 x mAs.

- 10 kVp , 2 x mAs.

Las pantallas intensificadoras de alta definición necesitan un cuarto del tiempo de exposición que las películas oclusales o las pantallas de no alta definición.

Las pantallas intensificadoras rápidas necesitan hasta medio tiempo de exposición de las pantallas de alta definición, es recomendable que se experimenten antes para calcular los tiempos de exposición máximos.

Lugares donde se pueden tomar las radiografías.

Las radiografías pueden ser tomadas en la escena del accidente o crimen, donde se realice la autopsia o en el departamento de rayos Roentgen del hospital.

Cadáveres en el campo.

Un aparato de rayos Roentgen portátil necesita ser llevado a la escena del crimen, este utiliza alguna forma de generador móvil el cual solo estará dispuesto en este aparato.

La única proyección radiográfica posible es una película antero posterior del cráneo. En estas circunstancias la información que se requiere debe ser establecer la injuria o la presencia de un cuerpo extraño como un misil. El chasis de la película debe ser protegido por una bolsa de plástico y colocado debajo del cráneo y el tubo de rayos Roentgen debe ser colocado tan lejos como sea posible sobre el objeto (distancia foco objeto, aproximadamente entre 80 – 120 cm).

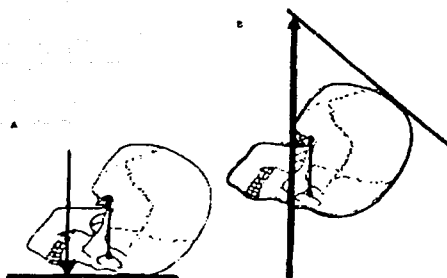
Otra circunstancia por la que se requiere una radiografía en campo es la investigación de un objeto en descomposición o demasiado frágil para ser removido. Esto usualmente se combina con suciedad y tierra, en cuyo caso la exposición se vera radio lucida, y los factores de exposición deberán ser reducidos, preferentemente con un bajo kv. Alternativamente el espécimen puede ser en concreto o puede encontrarse como un fósil, aquí un alto kv nos dará grandes diferenciaciones por lo tanto debe ser recomendado.

En la sala de autopsia.

Un aparato de rayos R móvil se requerirá en la sala de autopsia. Si el cadáver es rígido la única vista posible será una antero posterior y una lateral.

Antero posterior.

Colocar el chasis (siempre protegido por plástico) debajo del cráneo y la posición del tubo tan lejos como sea posible por encima del cadáver. El rayo central debe ser paralelo a la línea orbito-meatal.



Lateral.

Colocar el chasis (soportado por bolsas de arena) paralelo al plano sagital. Descansar el cráneo sobre alguna tabla. Colocar la cabeza del tubo de rayos Roentgen, para que el rayo central sea paralelo al piso y se centre sobre el cráneo a través del chasis, si el cadáver no está rígido entonces otras películas son posibles, la única vista intraoral posible es la oclusal si la mandíbula está relajada.

Técnica oclusal.

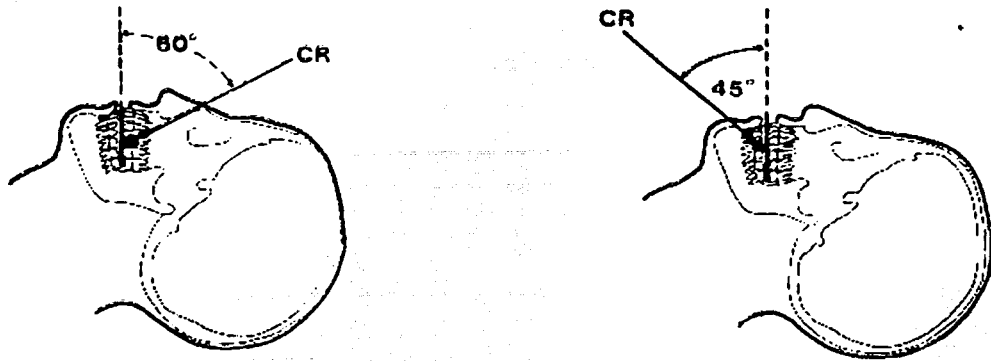
Recuerde que como el cadáver está en posición supina es necesaria una nueva orientación.

Maxilar colocar la película en posición con el plano oclusal. La posición de la cabeza del tubo de rayos Roentgen sobre el cráneo, angulando el rayo central sobre el tabique nasal a 60 grados con respecto a la película y una distancia del foco de 30 cm. Si esto es imposible se debe incrementar los factores de exposición concordantemente.

Si los dientes posteriores van a ser mostrados entonces el cadáver debe ser girado hasta que el rayo central sea dirigido sobre un área apropiada. Recuerde que el tubo de rayos Roentgen no debe ser girado en una dirección lateral.

Mandíbula. Colocar la película en posición al plano oclusal. El tubo de rayos Roentgen se debe colocar debajo de la mandíbula y a 45 grados enfrente del plano oclusal en la línea media.

Si el área que va a ser mostrada es más posterior el cadáver debe ser girado nuevamente.

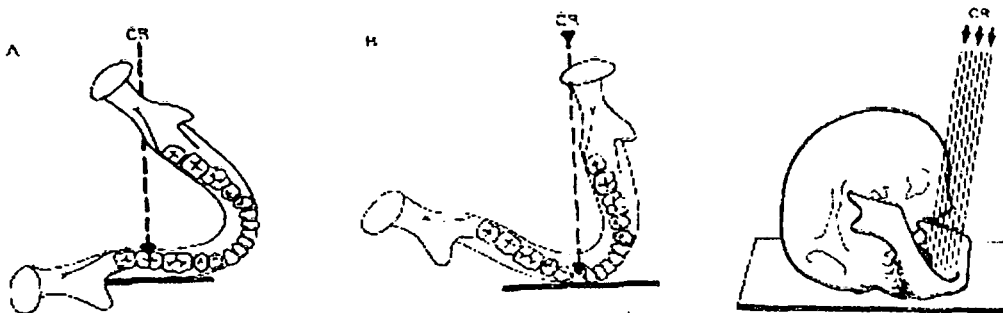


Lateral oblicua.

La mejor proyección para mostrar la dentición en general es una proyección extra oral, la lateral oblicua, la cual previene la superposición de uno de los lados de la mandíbula sobre la otra.

El cadáver es girado hasta que la región molar o premolar esté colocada oblicuamente, a esto seguirá que la cabeza del tubo de rayos Roentgen sea angulada por encima y por delante de la posición lateral.

Un real entendimiento de esta proyección en especial es esencial para continuar maniobrando el objeto y el rayo central para llevar a cabo un razonable resultado radiográfico.



En la sala de radiología.

En la sala de rayos Roentgen el mayor problema que se tiene es inmovilizar y controlar la posición del objeto, ya que aquí se contará con cráneos completos o una pequeña porción de la maxila, mandíbula o huesos faciales o así como dientes individuales.

Procedimiento. Colocar el espécimen en un plástico u otra superficie rígida radio translúcida.

Se debe inmovilizar el espécimen en la posición requerida con una espuma plástica u otro material radio lúcido. Los rollos de algodón pueden ser un excelente medio estabilizador para las diferentes posiciones.

Se coloca el chasis bajo la superficie rígida. La posición del tubo de rayos Roentgen será según se requiera. Los factores de exposición incluirán la distancia foco objeto. Remover el chasis cuidadosamente sin que cambie la posición del espécimen y del tubo de rayos Roentgen. Se procede al revelado.

Películas intra orales.

Introducir la película dentro de la cavidad dental e inmovilizarla en la posición apropiada con el uso de un sujetador de películas o fórceps. Las relaciones del diente y película es de gran importancia si se intenta reproducir radiografías ante mortem y deben ser cuidadosamente registradas.

Lateral oblicua.

La lateral oblicua muestra la maxila y la mandíbula extra oralmente está es una excelente vista o proyección para el odontólogo forense dando una proyección total de los dientes superiores e inferiores. Para la técnica se deben considerar los siguientes problemas:

1. Si la mandíbula está en forma de herradura es importante que la película sea colocada paralela al área de interés. Aquí habrá una diferencia entre la región molar y la región premolar y canina (por una vista general de ambas

regiones en un lado). La importancia de la rotación desde el lateral puede indicar cuanto puede afectar la espina si es que está esta presente.

2. para prevenir la sobre posición del lado contrario de la arcada dental, un ángulo de separación debe ser dado. Esta medición del ángulo del rayo central que es dirigido por arriba y por atrás del ángulo contrario de la mandíbula. El ángulo requerido de separación es de 20 –30 grados. Esto puede ser enteramente logrado con el rayo central en la mandíbula, la cual ha sido rotada desde la posición lateral. Este posicionamiento puede provocar una imagen elongada, la cual no es tan importante, pero para la comparación con radiografías previas la distorsión puede prevenir identificaciones positivas.

Idealmente el plano sagital debe ser inclinado para provocar una angulación con la película, esto ayudará a abrir o cerrar la mandíbula, el ángulo de separación puede ser dividido entre la mandíbula del espécimen y el rayo central, y, la imagen dará mucho más diagnóstico.

En el lugar de la autopsia el cadáver debe ser sujetado con una sustancia radioluciente como madera o espuma plástica. Girar el cuerpo hasta que la película pueda ser colocada paralela a las arcadas dentales y estar verticalmente soportada. En todas estas instancias es necesario para el odontólogo forense contar y estar siempre listo con mucha ayuda para poder lograr la inmovilización. La cabeza del tubo de rayos Roentgen debe ser colocada horizontalmente, y, entonces angular el rayo central para que pase perpendicular a la película.

En el departamento de rayos Roentgen la película esta horizontal y el plano sagital colocado para formar un ángulo de 10 grados con la película. El Rayo central debe ser centrado por encima del ángulo contrario de la mandíbula y angulado 10 grados con respecto a la vertical. Las arcadas dentales deben ser giradas como se requiera para que estén paralelos a la película horizontal. La posición ideal para la técnica oblicua lateral es como sigue:

Posición de la cabeza: Plano sagital 10 grados a la horizontal

Rotación: 10-20 grados desde la posición lateral real

Rayo central: 10 grados desde la vertical hacia el vértice

Punto central: Angulo opuesto de la mandíbula

La radiografía lateral oblicua puede ser tomada para ser comparada con una porción de una tomografía rotacional antemortem. La comparación nos dará una total confirmación de registros de tratamientos dentales en caso de que no se cuente con otras radiografías.

Radiografías maxilofaciales

En general las proyecciones son nombradas de acuerdo a la dirección del rayo central y como penetra la cabeza. La posición de la cabeza es descrita en relación a:

- a) la línea orbito-meatal, la cual une el límite superior del meato auditivo externo con la parte externa del ojo. Si solo se cuenta con cráneo, se debe ajustar por falta de tejidos y será:
- b) línea infraorbital, la cual corre a través de la cara de un margen infraorbital a el otro.

Las siguientes son las proyecciones más usuales que pueden ser presentadas como evidencia ante y postmortem.

Técnica posteroanterior y anteroposterior

La proyección posteroanterior es la posición usual para diagnóstico maxilofacial Y para senos frontales. Para comparación éstas deben ser reproducidas (simuladas), pero en el lugar de la autopsia o en el campo la anteroposterior puede ser la única proyección posible.

Posición de la cabeza: línea orbita-meatal 90 grados a la película

Rayo central: Paralelo a la línea orbito-meatal.

Punto central (o punto a incidir): en la línea media por debajo de la protuberancia occipital a el nivel del ángulo de la mandíbula (PA) o línea media sobre el puente de la nariz (AP).

Treinta grados Fronto-occipital (técnica de Townes)

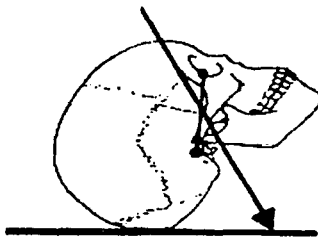
Esta proyección se toma para cuello o cóndilos.

Posición de la cabeza: La parte de atrás del cráneo hacia la película

Línea orbito-meatal: 90 grados a la película

Rayo central: 30 grados a la línea orbito-meatal

Punto central (o punto a incidir): 5 centímetros por arriba del naci6n.



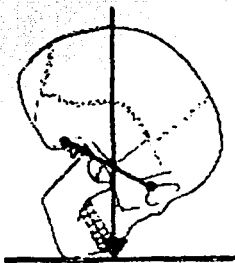
Técnica occipitomental (OM)

Es la técnica de rutina para senos frontales y maxilares y es siempre tomada en posición posteroanterior. Para copiar esta proyección para el patrón de senos frontales, debe reproducirse la situación exacta, para esto el cráneo debe ser colocado en posición PA a la película, esto es fácil de realizar con la película horizontal.

Posición de la cabeza: línea orbito-meatal 45 grados a la horizontal y película-plano sagital.

Rayo central: vertical, perpendicular a la película

Punto central (o punto a incidir): 5 centímetros por encima de la protuberancia occipital.



Proyecciones laterales

Las proyecciones laterales pueden ser tomadas para observar los huesos faciales y senos y da mucha información.

Huesos faciales

Posición de la cabeza: Plano sagital paralelo a la película –esto puede ser vertical u horizontal-. La línea infraorbital 90 grados respecto a la película.

Rayo central: perpendicular a la película

Punto central (o punto a incidir): Hueso zigomático

Reproducción de una radiografía

Los siguientes factores deben ser considerados cuando una radiografía va a ser reproducida.

- (1) Proyección idéntica.- Si es buena o mala radiografía
- (2) Reproducción (magnificación) similar.- Esto depende de la distancia foco-objeto y/o objeto película.
- (3) Factores de exposición.- Esto dependerá de las condiciones del cadáver o espécimen.

Procesado de la película.

El procesado manual da gran espacio para los errores de los factores de exposición. El odontólogo forense debe procesar personalmente las películas y en orden para estar seguro del procesado y corregir cualquier error de exposición en un bajo o alto revelado.

La posición de la luz de seguridad es importante, debe ser colocada por encima del revelador, así, ésta reflejara luz que puede ser usada para controlar la densidad de la imagen de la radiografía para luego pasarla al fijador.

El procesado es manual cuando no se cuenta con un procesado automático, aunque cabe señalar que lo ideal es que el odontólogo forense cuente con un procesador automático.

Errores más comunes

- 1) velado, debido a:
 - a) penetración de luz en el cuarto oscuro
 - b) No seguir instrucciones de la película
- 2) Inactividad de los químicos, causado por la incorrecta temperatura, o no cambiar las soluciones frecuentemente. Si el problema es con el revelador, la película será café y la imagen no será clara. Si es con el fijador la película será oscura y opaca (debido a la saturación de plata).

Accesorios del odontólogo forense

La radiología en la odontología forense es asistida por algunos simples artículos de equipo auxiliar:



- 1) Cinta de medición.-Para medir distancias foco-objeto-película. Tablilla milimétrica para medir tamaño exacto de especímenes.
- 2) Superficie plástica limpia.- Para colocar especímenes sobre chasis o película.
- 3) Trozos de espuma plástica de diferentes formas.- para diferentes inmobilizaciones
- 4) Bolsas de arena y plástico, cera y rollos de algodón y madera.- para inmobilización. Las bolsas de plástico son para cubrir el chasis y las películas, así como equipo
- 5) Guantes de latex.- para cubrir manos del odontólogo.
- 6) Marcadores en metal para señalar.- derecho, izquierdo, norte, sur, etc(lugar de los hechos), así como números.
- 7) Lámpara, navaja, pinzas, brochas, lupa, cubrebocas y anteojos protectores.
- 8) Se recomienda que lleve siempre un pequeño manual de trabajo de radiología en campo.
- 9) Espejos dentales.
- 10) Sondas dentales.

- 11) Abrebocas.
- 12) Separadores de tejidos.
- 13) Bisturís de hojas desechables.
- 14) Pinzas de disección, lisas y de ratón.
- 15) Pinzas hemostáticas, de punta recta y curva, con dientes y sin ellos, de distintos tamaños.
- 16) Tijeras de disección, de varias formas y tamaños.
- 17) Sierra de hueso.
- 18) Gasas y algodón.
- 19) Mascarillas.
- 20) Mascarilla con filtro para olores orgánicos.
- 21) Sustancia tintada (mercromina, anilina), que aplicada con una torunda de algodón permite ver los márgenes de los rellenos plásticos o de silicato.
- 22) Batas desechables.
- 23) Cepillos dentales.
- 24) Jeringas.
- 25) Material de escritura.

Todo ello, salvo la sierra de hueso, debería ser transportado a un maletín metálico portátil y manejable. También se debe considerar:

- El material de conservación, restauración y toma de moldes.
- El material fotográfico.
- El equipo de radiología y revelado.

(8)



4.3 Necroidentificación radiológica.

Frecuentemente se localizan radiografías antemortem en las que se pueden analizar minuciosamente las estructuras dentarias, sus patologías y todos los detalles anatómicos de los elementos óseos que conforman el cráneo.

La superposición y comparación de estos datos antemortem con radiografías obtenidas del cadáver, incluso en los cuerpos carbonizados, facilita de forma especial la investigación.

Nuestras investigaciones han alcanzado resultados idóneos cuando se han comparado imágenes radiológicas de dientes o las estructuras que los rodean.

Desde el descubrimiento de las radiaciones de Roentgen en 1895, esta técnica ha avanzado, hasta situarse en primera línea entre las ciencias forenses. La superposición de imágenes radiológicas, siempre que sea posible encontrar datos antemortem, constituye una técnica individualizadora fundamental.

La importancia de la radiología como sistema identificador se ha demostrado continuamente.

Son muchos los autores que han demostrado la individualidad de la radiografía obtenida de distintas zonas óseas.

1. Voluter demostró la importancia de la identificación radiológica, mediante la comparación de puntos cráneo métricos, como la silla turca que, según este autor, únicamente es coincidente en el caso de gemelos (Voluter, 1959).

Asherson propuso implantar un sistema de clasificación de las imágenes radiológicas de los senos frontales, con fines identificativos que, tras el análisis de 2.000 casos, no encontró ninguno coincidente. (Asherson, 1965).

Gisbert Calabuig (1991) describe, en su tratado de Medicina Legal, el método de Ortega. Señala que Ortega Lechuga, en su tesis doctoral de

Madrid, 1933, dio a conocer la denominada "ficha craneal" del profesor Pascual. Llamase así a la radiografía de un cráneo problema y que, sometida a estudio pericial, sirve de comparación con las radiografías que durante la vida del sujeto pudieron haber sido obtenidas y que se conserven en las historias clínicas de los hospitales y centros similares.

El profesor Ortega añadía en su trabajo: "Además de los datos expuestos, fácilmente se comprende que también cabe comparación con las radiografías que durante la vida del sujeto pudieron haber sido obtenidas y que se conserven en las historias clínicas de los hospitales y centros similares. Los detalles anatómicos sobre los cuales llaman la atención, por su valor identificativo, son los siguientes:

2. Anchura y forma de la silla turca.
3. Altura de la perpendicular trazada desde el punto céntrico de la silla turca hasta la bóveda.
4. Relación de esta línea con los surcos diplóicos.

Configuración del seno esfenoidal. utilizar los relativos a otros detalles de la morfología craneal, tales como los concernientes a disposición y tamaño de los senos frontales. No existen dos senos frontales que sean confundibles por la igualdad de sus características anatómicas".

La primera radiografía bucal se dice que fue realizada por Walkoff, aunque para otros fue Koenig. El primer americano fue Edmundo Kells, al que se le considera el autor del primer aparato intraoral, en 1896. Rollings advirtió por primera vez de los peligros que encerraban los Rayos X. En 1905, Cryer aplica los Rayos X para explorar la ATM. Luego siguieron otros autores como Hunter en 1910, Coolidge en 1912.

Kodak comenzó a fabricar las primeras películas dentales en 1913. La técnica de aleta de mordida aparece en 1924, diseñada por Raper. Desde aquellos años pioneros a nuestros tiempos ha evolucionado y la radiografía

oral es una técnica habitual en cualquier consultorio dental, lo que permite disponer de un amplio fichero de datos antemortem, comparable con las imágenes que se pueden obtener en los cadáveres anónimos.

Actualmente la radiovisiografía ha facilitado el trabajo de la clínica, reduciendo los peligros de la radiación al disminuir el tiempo de exposición hasta cuatro centésimas de segundo y obtener de forma inmediata e informatizada las imágenes radiológicas. Esto se traduce en un aumento del banco de datos antemortem susceptibles de ser manejados en la investigación de restos cadavéricos (figura 0).



Fig. 0. La imagen ha sido obtenida de restos esqueletizados, mediante la utilización de RVG, con un tiempo de exposición de 0,03 seg. A una distancia de 6 centímetros del maxilar y con un equipo Fiad, de 60 kv. de potencia.

Principios técnicos de la radiografía.

En este apartado referido a los principios generales que rigen las bases teóricas en la producción y características de los rayos X, como elementos de interés en la necroidentificación, hemos recogido las descripciones y clasificaciones que hace, en su libro sobre Diagnóstico por Imagen, César S. Pedrosa (1987).

El espectro de radiaciones electromagnéticas está conformado en un extremo por las radiaciones eléctricas y las de radio, los rayos infrarrojos, los visibles y los ultravioletas en el centro y en el otro extremo se sitúan los rayos X.

Los rayos X se originan en un tubo productor, en el cual se hace el vacío. Un filamento, normalmente de Tungsteno (cátodo), es calentado mediante corriente eléctrica, emitiendo electrones que inciden sobre otra placa metálica, normalmente de wólfram (ánodo).

Al aplicar una diferencia de potencial entre cátodo y ánodo, bastante elevada (50 a 250 Kv), esos electrones son acelerados y chocan con gran velocidad. Al chocar se produce la radiación en forma de rayos X.

La energía cinética de los electrones al chocar se transforma el 99 por 100 en calor y solamente el 1 por 100 en rayos X.

La cantidad de electrones que se emiten desde el filamento se mide en miliamperios por segundo.

La calidad de la radiación se mide en kilovoltios, que indican la mayor o menor aceleración de los electrones.

A mayor kilovoltaje, los rayos X son más duros.

La radiación más dura penetra más en los tejidos, dando peor contraste. Esta propiedad debe ser tenida en consideración para obtener imágenes radiológicas de cadáveres desprovistos de partes blandas, debiendo reducir la intensidad de los rayos.

La diferente longitud de onda determina la calidad o dureza de los rayos X. Cuanto menor es la longitud de onda, más dura es la radiación, con mayor poder de penetración.

Propiedades de los rayos Roentgen

- Poder de penetración: al incidir un haz de rayos R, parte de la radiación es absorbida (radiación incidente), otra es dispersada (radiación dispersa) y parte no es modificada, atravesando la materia (radiación emergente). Dependiendo de la naturaleza atómica, densidad, espesor de la sustancia y dureza de los rayos, unos cuerpos absorben más radiación que otros. Se definen como cuerpos radiotransparentes los que son atravesados

fácilmente.

Son radiopacos los que absorben los rayos R dificultando su paso.

- Efecto luminiscente: algunas sustancias emiten luz al ser bombardeadas por los rayos R (fluorescencia). Cuando siguen emitiendo luz después de haber cesado la radiación, durante un corto espacio de tiempo se produce la "fosforescencia". La combinación de ambos efectos es el llamado efecto luminiscente. En la práctica radiológica se utilizan pantallas fluorescentes para radioscopia y pantallas reforzadoras en radiografía.
- Efecto fotográfico: los rayos R actúan, al igual que los rayos visibles, sobre una emulsión fotográfica, de forma que después de ser revelada y fijada ofrece una imagen radiológica, en forma de negativo.
- Efecto ionizante: los rayos R pueden medirse en relación con la cantidad y calidad de la radiación, mediante la ionización de gases contenidos en receptáculos adecuados.
- Efecto biológico: los efectos biológicos de los rayos R pueden ser de utilidad en terapias médicas y también deben ser tomados en consideración para adopción de medidas de protección.

Formación de la imagen.

Cuando los rayos R penetran en las diferentes partes del organismo son absorbidos en mayor o menor intensidad. La radiación emergente presentará igualmente diferencias de intensidad. Esta diferencia es lo que conocemos como contraste y constituye la "imagen de la radiación".

Esta imagen, que es invisible, puede revelarse mediante:

- Placa radiográfica.
- Directamente mediante una pantalla fluoroscópica.

- Puede registrarse utilizando película fotosensible que, una vez revelada, transforma la imagen latente en otra permanente, de igual forma que lo hace la película fotográfica.

Análisis de la intensidad de imagen.

El cuerpo humano se divide en cinco densidades diferentes, dependiendo de la intensidad de absorción de los rayos R:

- Densidad aire: color negro. Existe una menor absorción de rayos R. El aire o cualquier otro gas está representado en el cuerpo humano por el existente en los pulmones, vísceras abdominales y vías aéreas, lo mismo que en determinadas condiciones patológicas.
- Densidad grasa: color gris. Al absorber la grasa mayor radiación que el aire, aparece con un tono más claro. Se representa en planos fasciales entre músculos, alrededor de los órganos, ápice cardíaco o en algunos tumores.
- Densidad agua: gris claro, hacia el blanco. Los lugares con un contenido líquido presentan un color más claro y en el cuerpo humano puede representar vasos, corazón, vísceras abdominales.
- Densidad calcio: color blanco. Representa los elementos óseos, de interés en la necroidentificación, ya que serán los que persisten después de la muerte y pueden ser comparados con imágenes obtenidas en condiciones antemortem.
- Densidad metal: blanco absoluto. Se diferencia del anterior por su claridad absoluta. Normalmente muestra la presencia de cuerpos extraños de características metálicas, que no han dejado atravesar el rayo.

Aplicaciones de la radiología en la necroidentificación.

La radiografía en general, y especialmente la radiografía oral, nos ayuda a realizar

un diagnóstico de aproximación a la edad de la víctima. El estudio de crecimiento de los elementos óseos y dentarios nos puede indicar la edad del individuo. La superposición de imágenes radiológicas con las existentes antemortem facilita alcanzar una identidad de certeza.

La estabilidad de la anatomía interna de los huesos parece estar relacionada con la estabilidad de los regímenes de carga a los que se le somete. Tales regímenes pueden cambiar drásticamente en respuesta a un trauma; pero, por otra parte, tienden a permanecer estables a lo largo de la vida adulta, lo que facilita la comparación radiológica.

Los restos cadavéricos presentan habitualmente estabilidad dimensional de las estructuras óseas tras la aplicación de agentes físico-químicos.

Los elementos óseos, protegidos exteriormente por los tejidos blandos y especialmente los dientes por sus características estructurales presentan gran resistencia al calor.

La posibilidad de localizar fácilmente elementos metálicos en el interior de la superficie corporal, aumenta la importancia del procedimiento.

Además de la identificación personal, nos ayuda en la investigación de muertes violentas, especialmente en las de etiología homicida, al localizar fácilmente proyectiles, restos de objetos metálicos, traumatismos óseos producidos por golpes, etc.

El procedimiento identificativo aplicado en radiología lo podemos esquematizar en los dos apartados siguientes:

1. Superposición de imágenes corporales.

Ya hemos dicho anteriormente que la radiología se considera por todos los autores como un medio de identificación personal, ya que las imágenes de diversas zonas del cuerpo ofrecen características de individualidad, diversidad y de inmutabilidad, salvo a los derivados de procesos patológicos o alteraciones voluntarias.

Cualquier radiografía de elementos óseos obtenida en condiciones postmortem puede ser comparada con las existentes antemortem, pero cobran especial relevancia por sus características las de huesos largos, senos frontales o paranasales y especialmente las que se pueden obtener de elementos dentarios, a las que dedicaremos un apartado más adelante (figura 1).

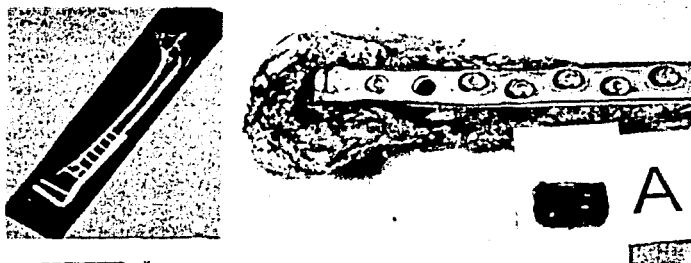


Fig. 1. En 1999 se finalizó la investigación de 56 cuerpos esqueletizados, procedentes de exhumaciones, mezclados y en muchos casos sin datos de identificación suficiente. En la investigación se aplicaron todos los procedimientos de identificación conocidos. La radiología facilitó imágenes individualizadoras, útiles para la identificación de los cuerpos, que se logró en 38 cadáveres.

1. Comparación de elementos metálicos.

Además del carácter identificador de elementos óseos, cobra especial interés para el descubrimiento de objetos extraños, como pueden ser prótesis colocadas en cualquier punto del cuerpo, fácilmente localizables mediante la radiología y comparables con imágenes obtenidas antes o después de las intervenciones realizadas para su colocación.

En los cadáveres en general, la obtención de radiografías orales y del resto del cuerpo debe ser una práctica habitual, pero es mucho más importante, si cabe, en los cadáveres carbonizados, en los que lesiones producidas por armas de fuego o de otro tipo pueden pasar desapercibidas.

El hallazgo de proyectiles alojados en el interior del cuerpo es mucho más sencillo mediante la obtención de radiografías.

En nuestras experiencias personales, hemos podido comprobar la utilidad del procedimiento durante la investigación de un cadáver calcinado, encontrado en una ciudad del Levante español. Todos los indicios apuntaban hacia un incendio en el interior de un coche.

Sin embargo, la radiografía obtenida antes de realizar la autopsia mostró la imagen clara de un proyectil alojado en la parrilla intercostal derecha, en su parte posterior, a punto de salir del cuerpo, que demostraba claramente la causa real de la muerte y que abría nuevas vías en la investigación de los autores del delito. Ese hallazgo llevaría a realizar una minuciosa inspección en las proximidades del vehículo hasta encontrar el casquillo procedente del arma homicida, que serviría para investigar al autor del delito (figuras 2 y 3).



Fig. 2. La imagen nos muestra la silueta de un proyectil alojado en el interior del cuerpo totalmente carbonizado, que serviría para completar la investigación del delito.



Fig. 3. La imagen corresponde a los datos antemortem de un cadáver, recuperado del mar después de unos días totalmente desfigurado. La restauración implantológica fue suficiente para alcanzar la plena identificación de forma inmediata.

Radiología oral.

La persistencia de los elementos dentarios en los cadáveres, fundamentalmente en los carbonizados, hacen de la radiografía oral el procedimiento de elección para su estudio, siempre que se sospeche la existencia de datos radiológicos antemortem, fácilmente recuperables en la consulta del odontoestomatólogo.

Se ha de realizar de forma sistemática una radiografía panorámica junto con una serie de placas intraorales.

Incluso cuando existen diferencias entre las radiografías ante y postmortem, pueden ser explicables y servir para la identificación. Un ejemplo claro son las ausencias o restauraciones encontradas en las imágenes del cadáver, comparables con caries presentes en las radiografías clínicas.

Todos los autores consultados coinciden en que las técnicas de radiología intraoral en la identificación son comparables, por su sencillez y resultados, a la

dactiloscopia. Considera que esta técnica debe ser aplicada de forma rutinaria en la identificación de cadáveres.

La Federación Dental Internacional (FDI), en su circular sobre Identificación de Víctimas, indica que se deben obtener radiografías intraorales completas, incluyendo las zonas edentadas y cuando sea necesario, radiografías posteriores de aleta de mordida. Igualmente aconseja utilizar películas dobles.

Intensidad de los rayos en estudios cadavéricos.

La pérdida de elementos blandos, y especialmente de líquidos y grasas, obliga a reducir la intensidad de las radiaciones, para obtener imágenes adecuadas.


La intensidad de los rayos debe ser menor que en el sujeto vivo, porque las piezas cadavéricas carecen de partes blandas que puedan absorber radiaciones.

Señala De Vore que en los restos con tejidos blandos la exposición debe ser la mitad a dos tercios de la normal, mientras que ante la ausencia de partes blandas, será la mitad de la exposición estándar o menos aún. Los mejores resultados se obtienen cuando el proceso de revelado se realiza manualmente, observando directamente la impresión del negativo.

Nuestras propias experiencias demuestran la obtención de buenos resultados aplicando la cámara intraoral con la mitad de tiempo de exposición.

Las imágenes que acompañamos y sus resultados se obtuvieron con un equipo de radiografía intraoral, de la marca Fiad, con una potencia de 70 kilovoltios, aplicando un tiempo de exposición de 0,20 segundos.

Como podemos observar en las imágenes (figuras 4 y 5), el posicionamiento de los restos cadavéricos no ofrece ninguna dificultad.



Figs. 4 y 5. Para obtener la radiografía intraoral hemos colocado un posicionador de boca, apoyando la placa radiológica contra la pared palatina de los restos dentarios, buscando un plano perpendicular a la placa. En la siguiente imagen podemos observar los buenos resultados obtenidos.

Metodología de la investigación.

1. Diagnóstico genérico del individuo.

Determinación de la edad aproximada, mediante estudio de la erupción y crecimiento dental, hasta la total formación del tercer molar.

En el adulto podemos aplicar la fórmula de Gustafson para determinación de la edad que, a pesar del margen de error que presenta, unido a otros métodos antropométricos, sirve para acercarnos a la determinación de edad con bastante fiabilidad.

Descripción del Método de Gustafson .

Utiliza 6 parámetros para determinar la edad:

1. Abrasión (A).
2. Afectación parodontal (P).
3. Aparición de dentina secundaria (D).

4. Reabsorción radicular (R).
5. Aposición de cemento (C).
6. Transparencia radicular (T).

El método de Gustafson puede estar influenciado por causas patológicas. Los dientes a utilizar son preferentemente monorradiculares anteriores. En premolares y molares el margen de error es grande.

Para determinar la edad, se aplica la fórmula siguiente:

$$\text{EDAD} = 11,43 + 4,56 X$$

- El margen de error es de 4,6 años.
- X es la suma de los grados (0 a 3) de cada uno de los índices estudiados: A+P+D+C+T+R (cuadro).

El método de Gustafson ha sido modificado por algunos autores, intentando conseguir su sencillez y eficacia. Tal es el método intuitivo de Miles, que reduce los elementos analizados:

- Abrasión.
- Estado de los tejidos de sostén.
- Aposición de cemento.

Los resultados son válidos para sujetos de menos de 35 años, pero es muy variable para los comprendidos entre 40 a 70 años.

Las investigaciones de personas jóvenes debe realizarse siempre apoyada en la radiografía dental como medio para la determinación aproximada de la edad.

Durante la investigación de los 56 cuerpos a la que se hace mención en la primera ilustración, se encontraron restos de algunos individuos jóvenes. La imagen radiológica facilitó la determinación de la edad y su posterior identificación (fig. 6).



Fig. 6. La radiografía permitió determinar la edad de la víctima, que se identificaría como una niña de 14 años, que se suponía enterrada en otro lugar.

2. Diagnóstico de aproximación a la identidad.

Determinación de aquellos elementos que tienen un carácter personal, pero que por sí solos no permiten la identificación, hasta encontrar otras imágenes comparables y fáciles de superponer.

Ausencias, restauraciones, malposiciones o cualquier patología susceptible de ser comparada con datos antemortem.

Todos estos datos son comparables con la descripción de las historias clínicas ante ausencia de radiografías antemortem.

3. Diagnóstico de Certeza.

La determinación de identidad se logra mediante la superposición de imágenes radiológicas antemortem con las obtenidas al cadáver.

El estudio comparativo entre radiografías dentales tiene la misma validez

que la dactiloscopia o el estudio de ADN, con la ventaja de la rapidez y economía que ofrece el procedimiento radiológico.

La existencia de radiografía antemortem hace olvidar cualquier otro procedimiento identificador, siempre que se disponga de los elementos dentarios del cadáver.

Actualmente la difusión de métodos novedosos, como es el estudio de ADN, incitan a la aplicación de este procedimiento, olvidando otros más simples. Sin embargo, la dificultad que presenta cuando los cuerpos están sumergidos en medios contaminantes, o las condiciones del hallazgo, no afectan a la radiografía oral (fig. 7).

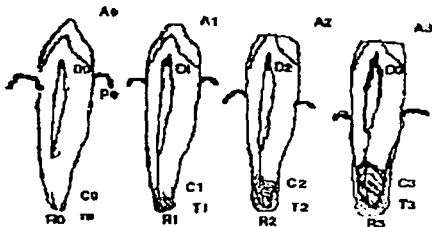


Fig. 7. Después de intentar obtener ADN de los restos de un cuerpo semidestruido encontrado en el mar, con resultados negativos, se buscaron radiografías dentales antemortem, que permitieron agilizar la identificación, mediante la comparación inmediata con las imágenes obtenidas al cadáver.

Cronología identificativa en radiología oral

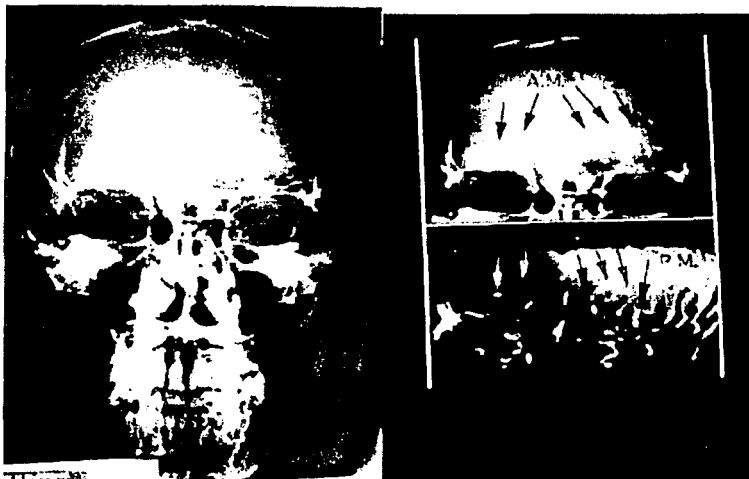1. Obtención de radiografía postero-anterior, para investigación de senos frontales y otros puntos anatómicos de interés.
2. Obtención de radiografía lateral (telerradiografía), para el posible estudio comparativo de estructuras anatómicas en su visión lateral.

3. Obtención de radiografía panorámica para estudio general de los maxilares y senos.
4. Serie completa de radiografías intraorales para estudio individualizado de los dientes y estructura ósea circundante.

Descripción de un caso práctico.

El hallazgo de un hombre totalmente carbonizado, sin otros datos de investigación que los restos del cráneo casi reducido a cenizas, obligó a buscar datos antemortem comparables con los que se podían obtener de esa zona corporal. La existencia de radiografías postero-anterior y lateral del cráneo facilitó la investigación, ya que se obtuvieron del cadáver imágenes radiológicas en la posición coincidente, que facilitarían la identificación.

En las imágenes 8, 9, 10 y 11 podemos observar detalles de la comparación de los senos frontales y las que se realizaron lateralmente al cadáver, pudiendo ver, además de la estructura craneana, los elementos dentarios fácilmente comparables.



Figs. 8 y 9



Figs. 10 y 11

La imagen número 12 corresponde a las radiografías antemortem y postmortem comparadas que sirvieron para identificar a un hombre, muerto un año antes, y cuyo cadáver apareció en el interior de un pozo de agua. La localización de su dentista y la existencia de radiografías dentales facilitó la identificación.

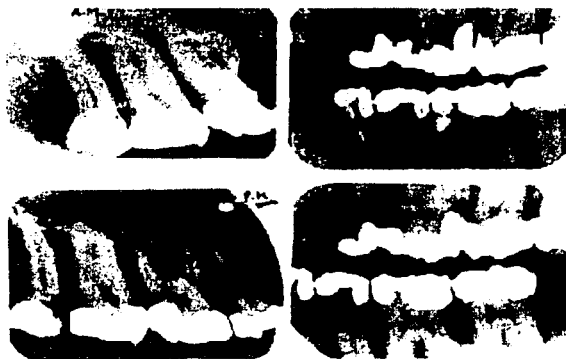

Fig. 12

BIBLIOGRAFÍA

(7) RADIOLOGÍA ORAL PRINCIPIOS E INTERPRETACIÓN

W. Goaz Paul; White C. Stuart

Editorial Mosby, Doyma Libros

3ª. Edición, Madrid España, 1995

(8) PRACTICAL FORENSIC ODONTOLOGY

H. Clark Derek

Editorial Part of Reed International Books

Distribuido en México por Pro Sell S.A de C.V.

England, 1992

(9) REVISTA DE ACTUALIDAD EN ODONTOESTOMATOLOGÍA

ESPAÑOLA

"Identificación mediante Rayos Roentgen intraoral"

Número 407; paginas 45-47

Octubre 1994

(10) RADIOLOGÍA Y FOTOGRAFÍA EN ODONTOLOGÍA FORENSE

De Vore T.

Editorial Clínicas Odontológicas Americanas

España, 1977

(11) DIAGNÓSTICO POR IMAGEN

C. S. Pedrosa

Editorial Interamericana

Madrid, 1987

Conclusiones.

El cirujano dentista debe conocer y tener una orientación legal y la necesidad de contar con un apoyo didáctico para la enseñanza de la odontología forense. Este se encargara de manejar y examinar con exactitud los indicios buco dentales, por lo que colabora constantemente con las autoridades judiciales y aporta los elementos legales necesarios para resolver problemas que surjan relacionados con la responsabilidad profesional odontológica y legal.

La radiografía puede jugar un papel importante en la odontología forense, pudiendo establecer la identificación. Esto puede ser por la comparación entre radiografías antemortem y postmortem.

La comparación radiográfica es un factor esencial para confirmar una identificación en un gran desastre. Consecuentemente las radiografías antemortem son disponibles por el dentista de práctica general, éstas son usualmente en forma de bite-wing, pero pueden incluir otras técnicas intraorales como dentoalveolares u oclusales. Las proyecciones extraorales como la lateral oblicua, se han vuelto más comunes en la práctica dental, así como las tomografías rotacionales.

GLOSARIO.

Anilina: líquido oleoso, incoloro, tóxico. Se utiliza para la obtención de colorantes de uso industrial y técnicas bacteriológicas e histológicas.

Autopsia: Examen de un cadáver.

Cadáver: El cuerpo de un organismo después de la muerte.

Catalepsia: Estado caracterizado por la pérdida de la contractilidad voluntaria y la sensibilidad. Los músculos no oponen resistencia y los miembros adquieren y conservan rígida la posición que se les dio.

Catatonía: Síndrome caracterizado por periodos de rigidez física, negativismo, agotación y estupor, que se observa especialmente en la esquizofrenia.

Eutanasia: Muerte natural, suave, indolora, sin agonía. Muerte intencional provocada sin sufrimientos por medio de agentes adecuados, en personas con enfermedades incurables.

Forense: Perteneciente al foro o a los tribunales de justicia.

Identidad: Calidad de ser de una persona o cosa , la misma que se supone o se busca.

Identificación: En medicina legal, establecimiento de la identidad de un sujeto vivo o de un cadáver, completo o incompleto, por la determinación de la edad, talla, sexo y signos particulares.

Lividez: Estado de color amoratado entre negro y azul. // **cadavérica.-** mancha o placa irregular de color violáceo, que aparece varias horas después de la muerte en las partes declives del cadáver no sometidas a presión.

Médico forense: Facultativo designado por la ley para actuar como perito en los tribunales de lo civil y lo criminal.