



Universidad Nacional Autónoma de México

FACULTAD DE ODONTOLOGÍA

ALTERNATIVAS EN LA RESTAURACIÓN
DE MOLARES PRIMARIOS
Y PERMANENTES JÓVENES

T E S I S A

QUE PARA OBTENER EL TÍTULO DE

CIRUJANO DENTISTA

P R E S E N T A :

ENRIQUE GONZÁLEZ GALVÁN

DIRECTOR: MTRO. ÁNGEL KAMETA TAKIZAWA



MÉXICO D.F.

VoBo
[Firma]
2002

TESIS CON
FALTA DE ORIGEN



Universidad Nacional
Autónoma de México



UNAM – Dirección General de Bibliotecas
Tesis Digitales
Restricciones de uso

DERECHOS RESERVADOS ©
PROHIBIDA SU REPRODUCCIÓN TOTAL O PARCIAL

Todo el material contenido en esta tesis esta protegido por la Ley Federal del Derecho de Autor (LFDA) de los Estados Unidos Mexicanos (México).

El uso de imágenes, fragmentos de videos, y demás material que sea objeto de protección de los derechos de autor, será exclusivamente para fines educativos e informativos y deberá citar la fuente donde la obtuvo mencionando el autor o autores. Cualquier uso distinto como el lucro, reproducción, edición o modificación, será perseguido y sancionado por el respectivo titular de los Derechos de Autor.

A MIS PADRES:

Por su apoyo incondicional en todo momento, por su amor y consejos que me han guiado por el camino correcto para que cumpla una de las metas más importantes de mi vida, los admiro y los respeto.

A MIS HERMANOS:

Vicente, Moisés, Lourdes, Aurora y Fabiola: por su ayuda, apoyo, confianza y por ser un ejemplo de vida y fortaleza.

A ALEJANDRA:

Por todo el tiempo que me has dedicado,
por tu amistad incondicional,
por tu gran ayuda y comprensión,
pero sobre todo por tu amor.

AL DR. ÁNGEL KAMETA:

Por sus enseñanzas,
por toda la ayuda que me brindó
y el tiempo que me dedicó para
que pudiera realizar esta tesina.

A ENRIQUE:

Se que desde donde quiera que te encuentres
me has mandado una gran ayuda
y me has cuidado,
nunca te voy a olvidar amigo.

A MIS AMIGOS:

Jesús, Francisco Adriana, Omar,
a mi primo Jovany, Carlos, Diana, Kari,
Xochitl, Lester: por tantos y tantos
momentos de alegría que hemos pasado
y que serán inolvidables en mi vida.

Y a todas las personas que me quieren,
me aprecian y esperan algo más de mí:

GRACIAS...

ENRIQUE.



ÍNDICE

INTRODUCCIÓN

Coronas de acero cromo	1
Coronas estéticas prefabricadas para molares primarios	6
Coronas de acero cromo por técnica indirecta	14
Coronas de resina	26
Coronas de artglass	31
Coronas fenestradas	38
Restauración de molares permanentes jóvenes en caso de macrodoncia	40
Coronas de celuloide	46
Conclusiones	50
Bibliografía	51



INTRODUCCIÓN

La restauración de dientes temporales es un tratamiento muy frecuente en el consultorio dental, tal vez debido a la ignorancia de los padres y a que la educación para la salud dental es deficiente en nuestro país, por lo tanto debemos intentar educar a nuestros pacientes, pero además, ofrecer y conocer algunas alternativas existentes para rehabilitar adecuadamente a estos pacientes.

Durante muchos años y hasta la fecha, la restauración de molares temporales con coronas de acero cromo prefabricadas han sido una excelente opción, ya que estas ofrecen una muy adecuada función, un costo accesible tanto para los padres de familia como para el dentista, una fácil preparación y colocación en boca, además de ser de fácil adquisición para el operador. Tal vez el único inconveniente y desventaja sea su estética deficiente.

En años recientes, la estética en odontología ha cobrado un papel de suma importancia para algunos pacientes quienes tratan de eliminar todos los metálicos por materiales más estéticos, La odontopediatría se ha enfrentado a problemas relacionados con la restauración estética de dientes posteriores, pues cada vez más padres buscan tratamientos más agradables para sus hijos estéticamente hablando.

Estos problemas son debidos a que la mayoría de las investigaciones, publicaciones realizadas y la fabricación de productos, se han enfocado principalmente a los dientes de la zona anterior para los cuales existe una mayor variedad de opciones de restauración estética y por ende las dificultades al ofrecer tratamientos para los dientes del sector posterior.



Las complicaciones al tratar los molares primarios, no son únicamente estéticas, pues en ocasiones el dentista se enfrenta a problemas de dientes con caries proximales y por consiguiente, pérdida de espacio y problemas al colocar una corona prefabricada de las series existentes, pues en estos casos no se adecuan al espacio existente. Es importante mencionar la necesidad de minimizar el tiempo de estancia en el sillón dental, sobre todo en casos extremos como lo es el uso de anestesia general debido a los riesgos que esto conlleva.

Aunque poco conocidas y utilizadas, existen una serie de alternativas para restaurar molares con las que podemos lograr una estética adecuada y facilitar la colocación de restauraciones múltiples en un solo paciente aminorando el tiempo en el sillón y logrando crear coronas prácticamente a la medida de los molares a restaurar.

El objetivo de esta tesina es dar a conocer estas alternativas, las cuales son muy poco conocidas y por consecuencia poco aplicadas, esto debido a la inexistente publicación que existe, por este motivo algunas técnicas se consultaron con especialistas en la materia, quienes las han empleado durante algunos años obteniendo muy buenos resultados.



CORONAS DE ACERO CROMO

En el año de 1950, Humprey introdujo a la odontopediatría el empleo de coronas preformadas de acero inoxidable. Desde entonces, este recurso restaurativo ha sido de gran valor en el tratamiento de dientes primarios muy destruidos. En general, se les considera superiores a las restauraciones con amalgama que incluyan varias superficies; además, proporcionan un periodo de uso clínico mayor al de las obturaciones clase II con amalgama de dos superficies. Estas coronas son elaboradas como cubierta metálica y cuentan con estructura anatómica preformada en tamaños diferentes, deben ser recortadas y se contornean conforme sea necesario para su ajuste. Tres tipos de coronas de acero inoxidable están disponibles:¹

1. Coronas con lados rectos (Rocky Mountain Corp. Denver CO.): no se recortan ni se ajustan, y requieren mucha adaptación. Rara vez se emplean y no se recomienda su uso.
2. Coronas preajustadas (UniteK Corp Monrovia, CA): presentan lados rectos pero están festoneadas para seguir una línea paralela a la cresta gingival. Aun requieren contorneado y cierto recorte.
3. Coronas precontorneadas (Coronas Ion, 3M Co, St Paul MN; UniteK Corp, Monrovia, CA): están festoneadas y precontorneadas. Quizá requieran cierto recorte y contorneado, pero por lo general, mínimos.

Estas restauraciones brindan una muy buena forma y función, a cambio de una pobre estética.

¹ Pinkham, J.R. Odontología Pediátrica. Editorial McGraw Hill Interamericana, 3ª ed., México, 2001. p. 349-353



INDICACIONES PARA USAR CORONAS DE ACERO CROMO

1. Restauración de dientes primarios o permanentes jóvenes con grandes lesiones por caries, incluyendo a los primarios con caries en tres superficies o más. Esta categoría incluye los primeros molares deciduos con lesiones de clase II, pues su aspecto morfológico causa un apoyo inadecuado para las restauraciones interproximales mesiales.
2. Restauración de dientes primarios o permanentes hipoplásicos.
3. Restauración de dientes temporales, a los cuales se les realizó una pulpotomía o pulpectomía.
4. Restauración de dientes con anomalías de carácter hereditario, tal es el caso de dentinogénesis o amelogénesis imperfectas.
5. Restauraciones en personas con algún impedimento u otras en quienes la higiene oral se observa muy deficiente e intentamos anticiparnos al probable fracaso con resina compuesta u otros materiales.
6. Son utilizadas como soporte para mantenedores de espacio o aparatos protésicos.
7. También se pueden emplear como restauración provisional de un diente fracturado.²

² Pinkham Op. cit. p. 350



PROCEDIMIENTO PARA LA PREPARACIÓN Y COLOCACIÓN DE LAS CORONAS DE ACERO INOXIDABLE

(Nota: aquí solo se analiza un procedimiento, el cual exige la reducción dentaria mínima. Al seguir estos pasos, es posible emplear las coronas Unitek 3M).

1. El primer paso es valorar la oclusión preoperatoria.
2. Administrar anestesia para todos los tejidos blandos que rodean al diente por recibir la corona, y colocar dique de hule.
3. Realizar acceso con una fresa No. 330 y se elimina la caries con una fresa redonda grande.
4. Reducción oclusal, vestibular, lingual y proximales. Deben conservarse las inclinaciones cuspídeas de la corona.
5. Para la reducción proximal también emplea la fresa de fisura de diamante, cónica delgada. En sentido gingival y vestibulolingual, es preciso romper el contacto con el diente contiguo, conservar las paredes verticales solo con una convergencia oclusal ligera. El margen proximal gingival debe poseer una línea de terminación de filo de cuchillo. Es necesario tomar precauciones para no lesionar la estructura dental vecina.
6. Redondear todos los ángulos línea, con la fresa o la piedra de diamante, también se redondean los ángulos línea oclusovestibular y oclusolingual con la fresa a una angulación de 30 a 45 grados en relación con la superficie oclusal. Si más tarde se enfrentan problemas al seleccionar una corona de tamaño adecuado o al ajustarla sobre un reborde mesiovestibular grande, quizá sea necesario reducir más la estructura dental vestibular y lingual.



7. La selección de una corona empieza como un procedimiento de prueba y error. El objetivo es colocar la corona más pequeña que pueda asentar en el diente y establecer los contactos proximales preexistentes. Se prueba en la preparación la corona elegida al asentar primero su porción lingual, aplicando presión en dirección vestibular de tal manera que se deslice obre la superficie vestibular así el surco gingival debe sentirse fricción conforme la corona rebase la prominencia vestibular. Luego de asentar una corona se establece la relación oclusal preeliminar al comparar su altura con la de las crestas marginales adyacentes. La presencia de una región amplia de isquemia gingival alrededor de la corona indica que esta es demasiado larga o se contorneo deficientemente. Por ello muchas requieren recortarse. Una corona con recorte adecuado se extiende casi 1 mm en el surco gingival. Las coronas de Ni-Chro Ion precontorneadas por lo general necesitan un mínimo de recorte. Antes de hacerlo se coloca la corona en la preparación y el nivel de la cresta gingival se marca con un instrumento afilado, como una cureta. Se retira la corona y se corta 1 mm. por debajo de la marca con tijeras para coronas.
8. La corona se contornea para lograr un ajuste estrecho. El contorneado entraña doblar hacia dentro el tercio gingival de los márgenes de la corona para restituir las características anatómicas de la corona natural y reducir su circunferencia marginal, lo cual asegura un ajuste adecuado. El contorneado se hace en sentido circunferencial con una pinza num.114 de esfera y nicho o una de Gordon núm. 137, para la adaptación final de la restauración se ciñe el margen cervical 1mm en sentido circunferencial, para lo cual es posible utilizar una pinza núm. 137. también se disponen de instrumentos especiales para ceñir, como la pinza núm. 800-417 (Unitek. 3M Co., St. Paul, MN.) el ajuste marginal estrecho ayuda para: 1) la retención mecánica de la corona.



- 2) proteger el cemento de la exposición a los líquidos bucales y 3) mantener la salud gingival. Después de contornear y ceñir la corona, ésta debe oponer resistencia firme al asentarla. A continuación se examinan los contactos marginales con un explorador, en busca de las áreas de poco ajuste. Se observa si el tejido gingival muestra isquemia y se examinan los contactos proximales, los cuales se estabilizan, con pinzas de esfera y nicho, una vez que se retira la corona.
9. Se extrae el dique y la corona. Después de retirar el dique, la corona se maneja en la boca del paciente con precaución especial. Se coloca un trozo de gasa de 5 x 5 cm. en sentido posterior al diente que recibe la corona, para que funcione como red de seguridad, a fin de impedir la caída de la restauración a la bucofaringe.
10. La restauración se lava, se seca por dentro y por fuera, y se prepara para la cementación. Se prefieren los cementos de fosfato de cinc, policarbonato o ionómero de vidrio o cemento de resina/ionómero autocurable. Se rellena cerca de dos terceras partes de la corona con cemento.
11. Se lleva la restauración al diente, y se limpian los excedentes del surco gingival, se checa por última vez la oclusión.³

En general, este tipo de restauración es muy eficaz cuando el procedimiento es correctamente realizado, probablemente los inconvenientes o desventajas que presentan sean: una estética deficiente y en algunas ocasiones, un adaptado cervical defectuoso.⁴

³ Pinkham Op. cit., p.350-351

⁴ Comentario personal basado en la experiencia clínica.



CORONAS ESTÉTICAS PREFABRICADAS PARA MOLARES PRIMARIOS

En los últimos años aparecieron en el mercado las coronas estéticas para molares primarios, son una opción de tratamiento estético para reconstruir dientes destruidos, consisten principalmente de coronas de acero inoxidable convencionales a las cuales se les adhirió un composite estético en el laboratorio. Este composite cubre las caras, mesial, distal, vestibular y oclusal de la corona, los grosores del material estético varían de los 0.6 mm en las superficies vestibulares a los 1.5 mm en la superficie oclusal. (fig. 1)



Fig. 1

Las recomendaciones para el uso de estas coronas son las siguientes.⁵

1. Preparar el diente como se haría para preparar una corona de acero convencional, pero teniendo presente que se requerirá de una gran

⁵ Fuks Anna. "Clinical performance of esthetic posterior crowns in primary molars." Pediatric Dentistry. (E.U., 21:7, 1999) P.445-446



reducción oclusal y circunferencial debido al espacio que ocupa el material estético.

2. No forzar excesivamente la corona en el diente, encontrar el tamaño correcto y refinar la preparación del diente para el ajuste de la corona, de lo contrario se podría lastimar o incluso fracturar el material estético. Un apropiado ajuste de la corona, debe tener un ajuste pasivo.
3. Contornear ligeramente la superficie lingual de la corona, contornear por mesial y distal de la corona. La flexibilidad de la estructura de metal por debajo del composite, es buena, sin embargo si exageramos es posible causar fracturas en el composite.
4. La longitud de la corona se puede modificar recortando los márgenes gingivales con la ayuda de un disco de diamante.
5. La oclusión la podemos ajustar puliendo con una fresa de terminado para resinas.

Desafortunadamente para nosotros, no existen o son casi nulos los reportes en la literatura sobre el comportamiento clínico, y procedimiento de preparación y cementación de estas coronas.

PREPARACIÓN Y CEMENTACIÓN DE LAS CORONAS

Los pasos a seguir se describen a continuación:⁶

1. Se anestesia la zona o región.
2. Se realiza la preparación en forma convencional: reducción proximal, largos biseles en lingual y reducción de la eminencia vestibular, de preferencia se usa dique de hule.

⁶ Fuks Anna. Art. cit p.446



La reducción de la superficie oclusal es más extensa para las coronas estéticas que para las convencionales (1.5 mm aprox.), para permitir una oclusión apropiada debido al grosor de las coronas estéticas.

3. Se ajusta la corona. Es muy importante que esto se realice con mucha precaución ya que si contorneamos los márgenes en exceso podríamos fracturar el material estético.
4. Las coronas se cementan con cemento de ionómero de vidrio, ya que ha venido mostrando proveer mejor retención que el tradicionalmente usado cemento de fosfato de zinc.
5. Por último se checa la oclusión, observando que la intercuspidad entre el diente tratado y su antagonista sea la apropiada.

Anna Fuks con la ayuda de dos colaboradores, realizó una investigación sobre estas coronas con el objetivo de evaluar el comportamiento clínico de estas coronas estéticas posteriores y compararlas con las coronas de acero convencionales. Este estudio se llevo a cabo en la clínica de posgrado del departamento de odontología pediátrica en la escuela de medicina odontológica de Hadaza. El estudio fue limitado a molares inferiores.

Los pacientes participantes, debían disponer por lo menos de dos molares inferiores que obedecieran al siguiente criterio:⁷

- ❖ Los molares requerían ser restaurados con una corona.
- ❖ Debían estar libres de caries y su antagonista tenía que estar bien restaurado, además de tener un diente mesial en el caso de un segundo molar primario y dos dientes adyacentes libres de caries o adecuadamente restaurados, sin pérdida de espacio, en caso de un primer molar.
- ❖ No presentar intrusión.

⁷ Fuks Anna. Art cit. p.446



- ❖ No presentar movilidad.
- ❖ No debían presentar fístula.

Once niños se sometieron a este criterio y entonces 22 coronas (11 estéticas y 11 convencionales) fueron colocadas como un estudio piloto. El método para preparar y cementar las coronas fue el descrito anteriormente.

Los parámetros que se evaluarían seis meses después de la colocación de las coronas, tanto las estéticas como las convencionales, se resumen en la tabla 1, se incluye la calificación que se les dio a las diferentes condiciones que presentaban.⁸

⁸ Fuks Anna. Art cit. p.446



Tabla 1. PARÁMETROS A EVALUAR 6 MESES DESPUÉS DE LA COLOCACIÓN DE LAS CORONAS.

- 1) Salud gingival:
 - A. No sangrado presente.
 - B. Sangro al sondear.
 - C. Sangrado espontáneo.
- 2) Extensión marginal: medida en mm usando una sonda periodontal.
 - A. 0.5 mm.
 - B. 1 mm.
 - C. Más de 1 mm
- 3) Posición adecuada u oclusión:
 - A. Posición normal.
 - B. Girada pero en oclusión.
 - C. Oclusión deficiente.
- 4) Fractura del material estético: solo para las coronas estéticas.
 - A. Intacto.
 - B. Parcialmente fracturado.
 - C. Pérdida total.
- 5) Contacto proximal:
 - A. Excelente—se presentaba resistencia al pasar un hilo dental.
 - B. Regular—contacto presente pero el hilo pasaba sin resistencia.
 - C. Pobre—no existía contacto con el diente adyacente.

RESULTADOS.

Los resultados de los parámetros evaluados 6 meses después de la colocación de las coronas, se resumen en la tabla 2.⁹

TABLA 2. EVALUACIÓN CLÍNICA DE LAS CORONAS A LOS SEIS MESES.

Evaluación Clínica	Salud gingival			Extensión Marginal.			Oclusión			Contacto			Fractura del Mat. estético		
	A	B	C	A	B	C	A	B	C	A	B	C	A	B	C
Estéticas	-	10	1	10	1	-	9	2	-	11	-	-	11	-	-
Convencionales	11	-	-	10	1	-	11	-	-	10	1	-			

⁹ Fuks Anna. Art cit. p.446



Partiendo de éstos resultados, se puede deducir lo siguiente:¹⁰

Las coronas estéticas prefabricadas para molares primarios, serian definitivamente un éxito si pudieran contar con las ventajas de las coronas convencionales de acero-cromo. La única diferencia objetiva que pudo ser observada fue relacionada con la salud periodontal e índice gingival, que fue definitivamente superior en las coronas convencionales (tabla 2). Lo cual probablemente se debió al abultamiento del material estético de la corona, resultando en un margen grueso.

El grosor de las paredes de la corona se midió con un calibre y varió desde los 0.7 mm a los 1.7 mm dependiendo de la parte de la superficie medida, es muy importante señalar que este grosor es mucho mayor que el de una corona convencional. (aprox. 0.2 mm). Muy probablemente ésta diferencia favoreció la acumulación de placa, pues parece que es más difícil cepillar y mantener limpia la zona del margen gingival.

Hay muchos puntos subjetivos que deberían ser tomados en consideración:¹¹

- a) La reducción oclusal requerida para las coronas estéticas es más amplia que para las convencionales, así lo sugiere el fabricante, pues hay que crear el espacio adecuado para el material estético de estas coronas. Esto podría ser un problema en un diente de un niño muy pequeño, en el que la dentina es más delgada, la pulpa es más grande y esta más cercana a las superficies por lo tanto una reducción oclusal más agresiva en este tipo de dientes muy probablemente resulte en una exposición pulpar. Esto no es problema en un diente pulpotomizado.

¹⁰ lb. p.447-448

¹¹ lb. p.447



- b) La adaptación adecuada de las coronas estéticas en la zona del margen gingival vestibular, es mucho más difícil de obtener debido a su espesor, el cual presiona e irrita el tejido gingival vestibular, (fig. 2) esto es agravado por la imposibilidad de contornear con libertad la corona en esta área; el contorneado se puede hacer con mayor facilidad en los márgenes lingual, mesial y distal.



Fig. 2

- c) Las coronas deben ajustarse con cierta holgura, pues si ejercemos mucha presión crearíamos fuerzas que pueden dañar la estabilidad del material estético.
- d) El resultado estético final que se obtiene con estas coronas, no siempre es del total agrado a los padres debido a que estas coronas se pueden observar abultadas y lejanas a la apariencia natural y delicada de los dientes adyacentes. (fig. 3 y 4).



Fig. 3

- e) Aunque el tiempo de preparación y cementación es similar al de una corona convencional, las coronas estéticas son considerablemente más costosas tanto para el odontopediatra como para el padre de familia.

Por lo tanto, las coronas estéticas tendrán un largo camino que recorrer en la odontología pediátrica antes de ser ampliamente recomendado su uso, por ejemplo si se hicieran algunas mejoras para disminuir el grosor del material estético, se podría reducir lo abultado, brindando así una apariencia más natural.

En conclusión: Las coronas estéticas tuvieron severos inconvenientes en cuanto a salud gingival, son muy costosas, son muy voluminosas y sin apariencia agradable.



Fig.4



CORONAS DE ACERO-CROMO POR TÉCNICA INDIRECTA

La técnica indirecta para realizar coronas de acero cromo, fue introducida por el doctor Hideaki Fukada en Japón en la década de los 60's. Esta técnica poco utilizada ha resultado ser muy eficiente para algunos casos, tales como restauración de molares con caries de clase II en las cuales hay pérdida de espacio y el colocar una corona de acero-cromo prefabricada resulta un tanto complicado pues es difícil adaptar una corona al tamaño del diente a restaurar ya que en ocasiones quedan grandes, o bien, pequeñas, además de que por lo general, hay necesidad de aplanar la pared mesial o distal, trayendo esto como consecuencia la deformación de la corona y por lo tanto un deficiente ajuste cervical. Esta técnica es muy útil también en aquellos casos en los que se usará anestesia general pues en este caso lo mejor es acortar el tiempo en el sillón debido a los riesgos que conlleva el uso de este tipo de anestesia, y esto se logra al tener ya hechas y prácticamente ajustadas las coronas de los dientes a restaurar pues ya no se perderá tiempo en estar probando y adaptando el tamaño de la corona adecuada.

Resulta un problema para el dentista, obtener materiales no comúnmente usados, como los son las de coronas de acero-cromo para premolares, los cuales en ocasiones presentan problemas de hipoplasia y es necesario protegerlos hasta que maduren totalmente, con este método, es posible restaurarlos adecuadamente, pues se creará una corona a la medida exacta.



También es importante establecer una buena oclusión en la dentición primaria, sobre todo cuando se harán restauraciones de varios dientes en un solo paciente. La posibilidad de controlar los contactos oclusales mediante la articulación de los modelos, tanto el superior como el inferior y posteriormente el modelado de cúspides y vertientes por parte del dentista, es una gran ventaja de esta técnica.

PROCEDIMIENTO.¹²

1. Se toma una impresión con alginato.
2. Se procede al vaciado de la impresión con yeso blanca nieves, si es posible, se articularán los modelos de yeso superior e inferior, sobre todo si se van a restaurar múltiples dientes. (fig. 5)¹³

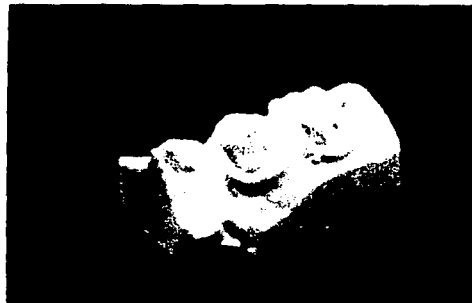

Fig. 5

3. Se modela(n) el(los) diente(s) destruidos con cera azul y un poco de cera rosa, cabe señalar que si se restaurarán muchos dientes, el hecho de estar articulados los modelos de cera ayudará a que el modelado en

¹² Esta técnica la describo en base a una explicación previa por el Dr. Ángel Kameta.

¹³ Todas las imágenes que describen esta técnica son cortesía del Dr. Ángel Kameta.



cera proporcione un adecuado contacto cuspídeo dando como resultado una correcta oclusión. (fig. 6).




Fig. 6

4. Se hacen dados individuales de trabajo, recortando con una segueta y arco (fig. 7).




Fig. 7

5. Una vez obtenidos los dados de trabajo, se comienza a rebajar el dado, a manera de dejar paralela la cara oclusal con la base del dado y las paredes del mismo con una convergencia hacia oclusal.



6. Se crea un escalón a manera de contorno cervical este se hace ubicando el margen gingival y después tallando ligeramente 1 mm por debajo de este, imaginando estar dentro del surco gingival. (fig. 8).




Fig. 8

7. Se utiliza un dado de impresión (fig. 9), un material llamado moldine, que se coloca a cada mitad del dado de impresión (fig. 10) y lycopodium como separador (fig. 11).



Fig. 9



Fig. 10




Fig. 11

8. Después de empacar el moldine presionando por los lados, se coloca la cofia de yeso para su impresión (fig. 12), se impresiona (fig. 13) y luego se separa el dado (Fig. 14), se quita la cofia de yeso y se vuelven a unir las dos partes del dado de impresión, obteniendo la impresión negativa del dado de yeso (fig. 15).



Fig. 12



Fig. 13



Fig. 14




Fig. 15

9. Fundiendo el metal melotte, el cual se funde a 90° C quedando así en estado líquido, se vierte sobre el dado de impresión, obteniendo en 10 segundos una cofia de metal (fig. 16).



Fig.16



10. Utilizando un conformador de metal de tres profundidades, se vierte metal melotte en la primera profundidad y se impresiona con la cofia de metal solo la porción oclusal (fig. 17), después se vierte metal en la segunda profundidad y se impresiona hasta el tercio medio, por último se vierte metal en la tercera profundidad y se impresiona la totalidad de la corona, esta última quedara retentiva, por lo cual se tendrá que desprender de la conformadora con la ayuda de un martillo y un cincel, golpeando en el socavado de la conformadora para dividir el metal melotte (fig. 18).




Fig. 17



Fig. 18



11. Se selecciona un casquillo de acero-cromo sin forma (fig. 19), se recorta aproximándolo a la forma cervical de la cofia de metal (fig. 20) y posteriormente se comienza a golpear con un martillo de madera para que vaya tomando forma (fig. 21).



Fig. 19



Fig. 20




Fig. 21



12. Con el casquillo de acero cromo colocado sobre la cofia de metal se golpeará contra la impresión negativa oclusal que corresponde a la primera profundidad (fig. 22), posteriormente se hará lo mismo en la segunda profundidad; aquí bajará la corona hacia cervical por lo tanto habrá que recortarla nuevamente. Por último se lleva a la parte más profunda y se golpea nuevamente para seguir dando la forma adecuada a la corona, es muy importante golpear también en la zona cervical con la ayuda de un cincel, para así adaptar lo mejor posible el cuello de la corona (fig.23), se extrae y se da un último recorte para después pulirla con ayuda de un disco de manta y rojo inglés (fig. 24).



Fig. 22



Fig. 23




Fig. 24



13. Se elimina caries y se hace la preparación de manera convencional, con la ventaja de que la reducción de las paredes es mínima.
14. Se cementa de manera convencional, de preferencia con cemento de ionómero de vidrio. Observe la corona de acero-cromo terminada, lista para colocar en boca (fig. 25).



Fig.25

A continuación se muestra una corona de acero cromo realizada para un premolar, realizada por técnica indirecta (figs. 26, 27).

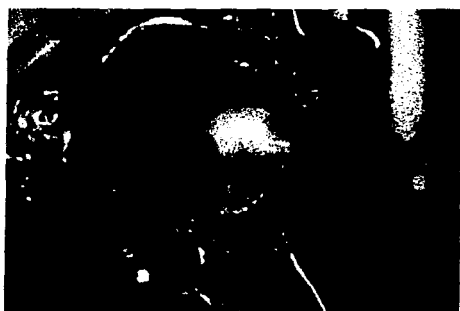

Fig. 26



Fig. 27



INDICACIONES:

En general son las mismas que para las coronas convencionales de acero cromo.

1. Están indicadas principalmente en casos en los que se requiere en extremo reducir el tiempo en el sillón, tal es el caso de pacientes que van a ser tratados bajo anestesia general, o bien en pacientes impedidos.
2. Restauración de dientes primarios o permanentes jóvenes con caries extensas. Se incluye a los primarios con caries en tres superficies o más, o donde la caries se extiende fuera de los ángulos línea anatómicos. Esta categoría incluye los primeros molares deciduos con lesiones interproximales mesiales o clase II, pues su aspecto morfológico causa un apoyo inadecuado para las restauraciones interproximales mesiales.
3. Restauración de dientes primarios o permanentes (molares y premolares) hipoplásicos.
4. Restauración de dientes temporales, luego de una pulpotomía o pulpectomía.
5. Restauración de dientes con anomalías hereditarias como dentinogénesis o amelogénesis imperfectas.
6. Restauraciones en personas impedidas u otras en quienes la higiene oral es muy deficiente y se anticipa el fracaso probable con otros materiales.
7. Como soporte para mantenedores de espacio o aparatos protésicos.

TESIS CON
FALDA DE ORIGEN



VENTAJAS:

- ❖ Se aminora el tiempo en el sillón.
- ❖ Facilita el trabajo en los casos de caries de clase II.
- ❖ Ventajas al rehabilitar múltiples dientes ya que se pueden articular los modelos y así obtener mejores contactos oclusales al modelar las cúspides faltantes.
- ❖ En premolares y primeros molares permanentes con hipoplasia son una muy buena opción.
- ❖ Reducción del tiempo al que un paciente estará sometido a los efectos de la anestesia general
- ❖ Se consigue un adaptado casi perfecto al contorno cervical, en comparación al que en ocasiones se obtiene con la técnica convencional.



CORONAS DE RESINA

Una técnica restaurativa ideal sería aquella que nos ofreciera una buena resistencia, durabilidad, estética y eficiencia una vez colocada. Muchas de las técnicas comúnmente disponibles fracasan al cumplir una o más metas de las anteriormente mencionadas. La mayoría de los esfuerzos se han dirigido a mejorar la estética de los dientes anteriores y muy poco se ha hecho para mejorar el sector posterior.

Las coronas de resina, es una técnica muy poco conocida, y por lo tanto muy pocos la emplean, además de que no hay información sobre su existencia. Son una opción muy buena, para aquellos casos en los que la estética es muy importante para el paciente.

En esta técnica, la corona del molar que este poco destruido, se reconstruirá con resina autocurable y una corona de acero-cromo, dejando como resultado una restauración altamente estética y muy funcional, pues contará con los beneficios estéticos de la resina y las propiedades funcionales de una corona de acero-cromo. Cabe señalar que en este procedimiento, es necesario contar con un buen remanente de tejido, para que este pueda ser grabado adecuadamente y se mejore la adhesión de la resina.¹⁴

¹⁴ Esta técnica fué descrita por el Dr. Ángel Kameta en comunicación personal en su consultorio el día 31 de agosto del 2002.



PROCEDIMIENTO

1. Anestesiarse la zona o región.
2. Se procede a eliminar caries, y si llegara a haber una comunicación pulpar, entonces se procede a la pulpotomía o pulpectomía en caso de que estuviera indicada.
3. Una vez eliminado el tejido cariado, se prepara el diente de manera común, para que reciba una corona de acero-cromo, la diferencia, será que el desgaste de todas las superficies será .5 mm mas de profundidad, con el objetivo de que se cree un espacio para la resina. También se deberá realizar un túnel vestibulo-lingual a través del tejido dental remanente con una fresa de bola con el fin de crear una retención extra para la resina. (fig. 29).¹⁵

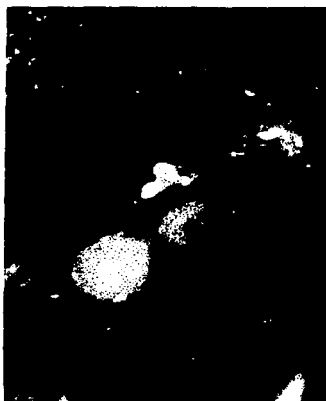


Fig. 29

4. Se ajusta la corona de acero cromo, ésta deberá quedar perfectamente bien ajustada.
5. Se grava el remanente de esmalte con ácido ortofosfórico. (fig.30).

¹⁵ Todas las imágenes de la técnica son cortesía por el Dr. Ángel Kameta.

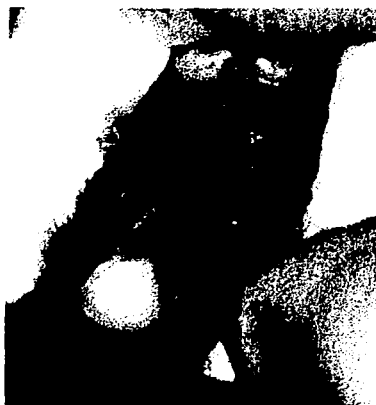

Fig. 30

6. Se rellena el interior de la corona de acero cromo previamente ajustada, con resina de autocurado, y posteriormente se coloca la corona de acero cromo sobre el molar a restaurar. (fig. 31).




Fig. 31



Fig. 30

6. Se rellena el interior de la corona de acero cromo previamente ajustada, con resina de autocurado, y posteriormente se coloca la corona de acero cromo sobre el molar a restaurar. (fig. 31).




Fig. 31



7. Se asienta la corona con la ayuda de una asentador de bandas hasta lograr una adecuada oclusión y se retiran los excedentes de la zona gingival con la ayuda de un instrumento. (fig. 32).

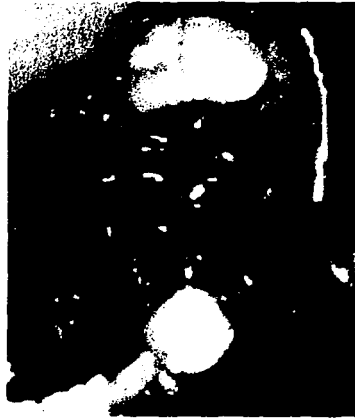

Fig. 32

8. Una semana después, se retiran las coronas de acero, cortándolas con una fresa de pera, el corte se hará en sentido vestibulo-lingual.



9. Se pule la corona de resina resultante, con discos sof-lex, hasta dejar su superficie tersa (figs. 34 y 35).

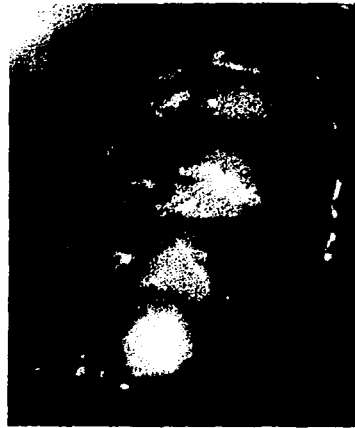


Fig. 34

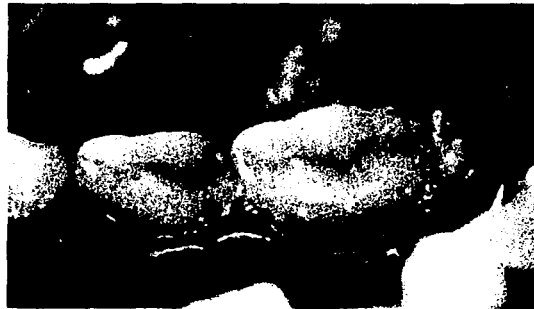

Fig. 35



CORONAS DE ARTGLASS

Con el objetivo de ofrecer un tratamiento más estético para dientes posteriores y anteriores en odontopediatría, han lanzado al mercado otro tipo de coronas estéticas para dientes posteriores y anteriores primarios.

Están hechas de artglass, el cual es un polímetro que provee una apariencia natural, adhesividad y características asociadas con los composites pero con la estética y durabilidad que nos ofrece la porcelana. Estas coronas están fabricadas usando un proceso patentado y son terminadas individualmente a mano.¹⁶ (fig. 36)




Fig. 36

VENTAJAS.

- ◆ Se pueden colocar en una sola cita usando técnicas conocidas de adhesión o cementación.

¹⁶ Glastech. A new custom crown look at affordable prices. Austin Tx. 1997. sp.
[Http://www.adwizars.com/glastech/what.htm](http://www.adwizars.com/glastech/what.htm)



CORONAS DE ARTGLASS

Con el objetivo de ofrecer un tratamiento más estético para dientes posteriores y anteriores en odontopediatría, han lanzado al mercado otro tipo de coronas estéticas para dientes posteriores y anteriores primarios.

Están hechas de artglass, el cual es un polímetro que provee una apariencia natural, adhesividad y características asociadas con los composites pero con la estética y durabilidad que nos ofrece la porcelana. Estas coronas están fabricadas usando un proceso patentado y son terminadas individualmente a mano.¹⁶ (fig. 36)




Fig. 36

VENTAJAS.

- ◆ Se pueden colocar en una sola cita usando técnicas conocidas de adhesión o cementación.

¹⁶ Glastech. A new custom crown look at affordable prices. Austin Tx. 1997. sp.
[Http://www.adwizars.com/glastech/what.htm](http://www.adwizars.com/glastech/what.htm)



- ❖ Se manipulan con facilidad para crear un perfecto ajuste en el diente, estructuras adyacentes y en la oclusión.
- ❖ Están disponibles en 6 diferentes tamaños para cada diente.
- ❖ También están disponibles en cada tono de Vita.
- ❖ Ofrecen estabilidad de color.
- ❖ Su dureza es similar a la del esmalte, por lo que no es agresivo para los dientes antagonistas.
- ❖ Repelentes a la placa dentobacteriana.
- ❖ No existe interfase metal/composite.

ARTGLASS

Artglass es un nuevo metacrilato multifuncional; la matriz del artglass tiene la habilidad de formar retículos tridimensionales con una estructura fuertemente entrecruzada.

Tales polímeros orgánicos amorfos tan fuertemente entrecruzados, son conocidos en la literatura química como "vidrios orgánicos". El contenido total de relleno de artglass es solo 75% (55% microvidrios y 20% sílica), pero cuando la matriz es curada, la estructura amorfa de vidrios orgánicos fuertemente entrecruzada forma a lo que llamamos polímeros de vidrio.

El resultado es un excelente material elástico el cual era desconocido en la odontología. La mayoría de los parámetros del artglass superan los de los composites convencionales significativamente y con la resistencia y propiedades elásticas, se desenvuelven de igual forma que la porcelana.¹⁷

¹⁷ Ib.



CARACTERÍSTICAS.¹⁸

- ❖ La dureza de artglass es similar a la del esmalte y por lo tanto no es agresivo para los dientes antagonistas.
- ❖ Su alto contenido de relleno inorgánico hace de artglass un material estable en su color y resistente a la placa bacteriana.
- ❖ Brinda una apariencia natural al paciente.
- ❖ Proporciona tonos iguales a los del sistema Vita, simplificando así la selección del color.
- ❖ Tiene resistencia flexural arriba de 50% más alta que la porcelana, por lo tanto, hay menor probabilidad de fractura.
- ❖ Es fácilmente ajustable intraoralmente, por consecuencia, menor tiempo en el sillón.
- ❖ Provee las cualidades de estética y durabilidad de la porcelana.
- ❖ Ofrece la comodidad y adhesividad de un composite.
- ❖ No se requiere impresión previa.
- ❖ No queda ningún metal visible el cual interfiera con la estética del paciente.

INSTRUCCIONES PARA SU COLOCACIÓN

PREPARACIÓN, AJUSTE Y TERMINADO DE UNA CORONA DE ARTGLASS¹⁹

Existen dos opciones para la preparación de dientes para estas coronas:

¹⁸ Ib.

¹⁹ Ib.



1. Preparación del diente similar a la empleada en la colocación de coronas de acero-cromo, desgastando en mesial, distal, reducción oclusal (de 1 a 1.5 mm aproximadamente), y reducción vestibular y lingual. Recordando que se adherirá al diente una corona de artglass de aproximadamente .020 pulgadas de espesor para crear un "nuevo esmalte" de artglass y "dentina" de composite.
2. Preparar de manera similar a una preparación que fuera a recibir una corona o prótesis fija de un diente temporal, pero en vez de dejar un filo de cuchillo, se deja un hombro en la zona gingival de la preparación.

Nota: Es muy importante que el ajuste de la corona sea completamente "pasivo", es decir, que entre y salga con facilidad en el diente preparado, de no ser así, se requerirá de una mayor reducción.

- Siempre se debe colocar una perforación (con fresa 330) en la superficie lingual de la corona después de determinar que hemos elegido el tamaño apropiado, esto permite un llenado más uniforme.

ADHESIÓN DE LA CORONA AL DIENTE²⁰

1. Una vez que ha sido limpiada la preparación, se usará una técnica convencional de adhesión a esmalte y dentina (Dualcure, Perma Quick, Prime & Bond, Scotchbond). Colocar artglass líquido en la corona como lo menciona el fabricante (1 minuto). Luego colocar composite fluido o compómero dependiendo del caso. (fig. 37).

²⁰ Ib.



Fig.37

2. Usar resina fluida en dientes con una preparación conservadora.
3. Usar compómero (Dyract) especialmente en casos de niños con alto índice de caries.
4. Usar composite (Charisma, Amelgen, TPH, etc.) si la estructura dental remanente después de la preparación es muy poca. (fig. 38).




Fig. 38



5. Colocar resina fluida en la corona, después se inserta con cuidado la corona sobre el diente preparado y se limpian los excedentes con la ayuda de un explorador. Si la fuerza con la que se coloca la corona es excesiva, ésta se puede fracturar.
6. Fotocurar aproximadamente 2 minutos cada una de las superficies de la corona. Con una fresa de terminado para resinas se suaviza el margen entre el diente y la corona.

Después de probar las coronas, éstas se pueden desinfectar con soluciones frías de Banicide.

RECOMENDACIONES PARA UN MEJOR RESULTADO EN LA ADHESIÓN

Las siguientes recomendaciones, están basadas en el éxito obtenido por el Dr. Gordon Strole, Ft. Worth, Tx. quien ha tenido 0% de falla en tres años y medio de uso de esta técnica. El atribuye su éxito al uso de la combinación de los siguientes materiales: como activador: Artglass líquido, como agente adhesivo: Clear Fill Photo Bond, como composite: TPH (Total Performance Hybrid).

Siguiendo los pasos del 1 al 3 antes mencionados y en adición a tener el campo seco sería conveniente intentar lo siguiente:²¹

3. Después de que la preparación ha sido limpiada usar un agente adhesivo llamado Clear Fill Photo Bond antiguamente fabricado por J. Morita.

²¹ Ib.



-
4. Al mismo tiempo que se realice esto, el asistente puede colocar el artglass líquido en la corona (como en las instrucciones del artglass).

Nota: Este paso es el mismo que el anteriormente mencionado.

5. La siguiente recomendación/cambio en el procedimiento, es usar un composite llamado TPH de Caulk. (vs. una resina fluida, recordando que esto no es necesario, es solo una recomendación del Dr. Strole ya que el atribuye a este procedimiento su tasa del 0% de falla en tres años y medio de uso).



CORONAS DE ACERO CROMO FENESTRADAS

Este tipo de restauración consta de una corona de acero cromo convencional, a la cual se le recorta y elimina la porción vestibular, para luego ser rellenada con resina. Esto se hace con el objetivo de reducir la cantidad de metal visible y así mejorar un poco la estética final de la restauración.

Muy poco se conoce acerca del comportamiento clínico de estas restauraciones, se asume que es bueno, pues no se han publicado resultados que indiquen lo contrario, pues casi toda la literatura existente, hace referencia a los dientes anteriores. Los resultados que se obtienen en los dientes anteriores con el empleo de esta restauración son muy buenos. Aunque la estética se mejora, siempre queda una pequeña cantidad de metal visible la cual desarmoniza un poco con la sonrisa natural.

Esta restauración se puede emplear también en los molares primarios espacialmente en el caso de primer molar, por la posición que guarda en el arco, pues resulta un poco más visible que el segundo molar.

El procedimiento para realizar este tipo de coronas²² es el siguiente:

1. Se anestesia la zona o región.
2. Aislar con dique de hule.
3. Se prepara el diente (reducción oclusal, proximal, lingual y vestibular), con una fresa carburo No. 669, y se redondean todos los ángulos.

²² Roberts John F. "The open face stainless steel crown for primary molars." Journal Dental Children. (E.U., 62:4,1983) p.262-263



4. Se selecciona la corona, se recorta y elimina la cara vestibular y se pulen los filos resultantes.
5. Se cementa la corona con cemento de policarboxilato y se limpian los excedentes de la periferia y de la cara vestibular del diente.
6. Se grava la superficie con ácido ortofosfórico 1 minuto, se lava y se seca.
7. se coloca la resina en la superficie gravada, adosándola bien a los márgenes de la corona y luego se fotopolimeriza.
8. Se pule la resina con ayuda de discos sof-lex o de fresas de terminado de resinas.

TESIS CON
FALTA DE ORIGEN



RESTAURACIÓN DE MOLARES PERMANENTES JÓVENES EN CASOS DE MACRODONCIA

Las coronas prefabricadas de acero cromo también tienen una importante función en los dientes permanentes jóvenes, especialmente en el caso de un primer molar permanente, en aquellos casos en los que este presente una alteración del desarrollo como lo podrían ser la amelogénesis o dentinogénesis imperfecta, pues es necesario mantener el molar en óptimas condiciones hasta el momento en que pueda ser debidamente restaurado con una corona total, para evitar pérdida prematura del órgano dental y una consecuente pérdida de espacio.

En algunos casos, aunque no es muy frecuente el primer molar permanente, se presenta con dimensiones más amplias que lo habitual, esto puede presentar cierta dificultad si ese diente requiere un tratamiento con corona de acero-cromo, pues el tamaño más grande disponible de corona de acero, es insuficiente para el molar a restaurar y entonces lo ideal sería "agrandar la corona". Esto es posible aplicando la técnica que más adelante se describe.²³

INDICACIONES:

- Macrodoncia del primer molar permanente.

²³ Esta técnica la desarrollo en base a una explicación previa por parte del Dr. Ángel Kameta.



PROCEDIMIENTO:

A continuación se describe este sencillo procedimiento, de fácil empleo:

1. Obtener una corona de acero cromo convencional, (el tamaño mas grande). (figs.39 y 40).




Fig. 39



Fig. 40

2. Se realiza un corte en la cara mesial de la corona, este corte se hace en sentido cervico-oclusal y se realiza con tijeras de las que comúnmente son usadas para recortar las coronas cuando estas quedan largas. (fig. 41).



Fig. 41



3. Abrir la corona en el lugar en el que previamente fue hecho el corte para así aumentar su circunferencia y se da un contorneado a la misma para que no pierda su forma. (figs. 42 y 43).



Fig. 42



Fig. 43

4. Ahora se recorta un tramo pequeño de banda matriz. (fig. 44). Para posteriormente sea soldado.



Fig. 44



5. Se lleva la corona, junto con el tramo de banda matriz a la punteadora. El tramo de matriz se coloca por encima de la parte de la corona que se recorto, se fija con en la punteadora (fig. 45) y posteriormente se comienza a puntear con el objetivo de que esta matriz sea lo que devuelva la continuidad a la corona de acero. (fig. 46).

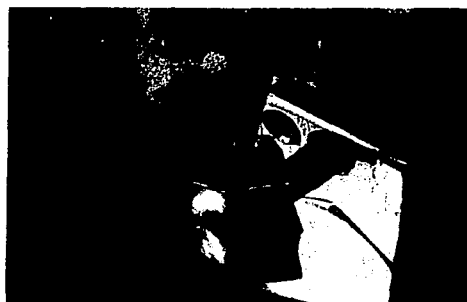

Fig. 45



Fig. 46

6. Después de que se puntea banda matriz a la corona de acero, queda un excedente de banda el cual debemos recortar para dejar el contorno cervical de la corona con una correcta continuidad y esto no sea un factor que evite un óptimo adaptado de la corona al molar. (fig. 47).

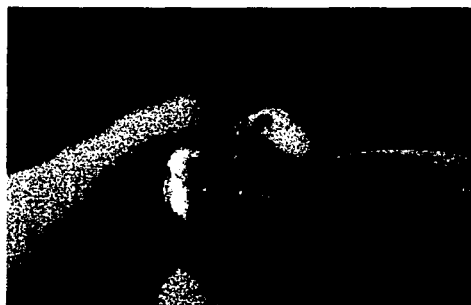

Fig. 47



7. Cuando ya se recorto el excedente, se procede al pulido de la zona, para eliminar la aspereza resultante del soldado y esto no sea un factor que favorezca el acumulo de placa, recordemos que la zona en si favorece la permanencia de placa dentobacteriana y podría llegar a causar una caries proximal en el diente contiguo. Para el pulido de la zona, se requerirá de un disco montado sobre mandril. (fig. 48 y 49).



Fig. 48

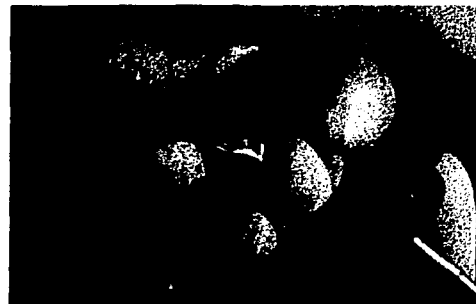

Fig. 49

8. Para el pulido fino, y abrigantado de la corona, se emplea una rueda de manta y rojo ingles. Se pule de manera usual llevando la zona de la corona a contacto con la rueda en movimiento. (figs. 50 y 51).



Fig. 50



Fig. 51



9. Una que vez se ha terminado con este procedimiento, se ajusta definitivamente la corona y se cementa, preferentemente con cemento de ionómero de vidrio. (figs. 52 y 53).



Fig. 52 Aspecto final de la corona después de ser pulida.



Fig. 53 Vista de una corona cementada la cual fue realizada con este procedimiento.



CORONAS DE CELULOIDE

Debido a la estética que ofrecen, son generalmente empleadas para restaurar dientes anteriores, y su uso se puede extender como otra alternativa para la restauración de dientes primarios y permanentes posteriores, aunque esto es poco común.

Desafortunadamente, la literatura de esta alternativa no hace referencia sobre la técnica para emplearlas en dientes posteriores, y probablemente a esto se deba su poco empleo en la práctica odontopediátrica. Sumado a esto, acceder a ellas es un tanto complicado para el clínico, ya que los fabricantes no ofrecen la publicidad suficiente para su adquisición.

Por lo anterior expuesto se presume que la técnica para dientes posteriores es la misma que la empleada en dientes anteriores, misma que se describe a continuación:

PROCEDIMIENTO:

1. Se toma una impresión con alginato, con el objeto de hacer una selección más adecuada e higiénica del tamaño de corona apropiado, y se elige el color de resina adecuado.
2. Se administra anestesia.
3. Se procede a la eliminación de caries y si de ser preciso se realiza tratamiento pulpar.
4. Se prepara el diente de manera convencional (reducción oclusal, proximal y eliminación de la prominencia vestibular).



5. Se crea una retención extra con una fresa de pera en la zona donde exista un espesor suficiente en el tejido remanente sano.
6. Se recorta con tijeras para coronas convencionales, para adaptarla a la zona cervical del diente preparado y se hace una perforación pequeña para que fluya el material estético y el aire que queda atrapado.
7. De ser necesario se coloca un recubrimiento pulpar y se procede al grabado ácido.
8. Se rellena la funda de celuloide con la resina y se lleva al diente cuidando que la posición sea la correcta.
9. Se elimina los excedentes que hayan fluido a la zona gingival y la perforación y se fotopolimeriza.
10. Se retira la corona cortándola o sujetándola con un explorador.
11. Se checa la oclusión y se pule con discos sof-lex o con fresas para terminado de resinas.²⁴

A continuación se presentan las fotografías clínicas de un caso de amelogénesis imperfecta antes y después de realizarse el tratamiento con coronas de celuloide. (figs. 54 - 59).




Fig. 54 Kit de coronas de celuloide para dientes posteriores.

²⁴ El procedimiento antes descrito está basado en la técnica usada en dientes anteriores que se explica en el capítulo 19 en la obra citada anteriormente de Pinkham.



Fig. 55 Aspecto inicial del paciente. Obsérvese la gran cantidad de placa acumulada en las superficies dentales.




Fig. 56 Aspecto del paciente después de que se realizó profilaxis.



Fig. 57 Aspecto de la estructura dental en una vista oclusal de la arcada inferior. Nótese la severidad del caso.




Fig. 58 Aspecto de los dientes de la arcada superior después de ser tratados con coronas de celuloide.



Fig. 59 Aspecto de los dientes inferiores después del tratamiento.

ESTA TESIS NO SE
DE LA BIBLIOTECA



CONCLUSIONES

Hoy en día la estética en la odontología ha cobrado un papel de suma importancia. Cada vez más pacientes optan por tratamientos más agradables a la vista.

Debemos conocer diversas opciones de tratamientos, para restaurar molares posteriores en odontología pediátrica, para así poder ofrecer alternativas de tratamiento a los padres de familia.

Algunos de estos tratamientos tienen un largo camino que recorrer antes de que sean ampliamente empleados, pues requieren algunas mejoras, así que habrá que estudiar apropiadamente cada caso para que de esta manera ofrezcamos la opción más conveniente para nuestros pacientes.

Algunas de los tratamientos estéticos mencionados anteriormente ofrecen una excelente estética, pero a cambio de ello exigen un mayor tiempo en el sillón y un mayor costo para los padres de familia.



BIBLIOGRAFÍA

Fuks Anna. "Clinical performance of esthetic posterior crowns in primary molars." Pediatric Dentistry. (E.U., 21:7, 1999)

Glastech. A new custom crown look at affordable prices. Austin Tx. 1997. sp.
[Http://www.adwizars.com/glastech/what.htm](http://www.adwizars.com/glastech/what.htm)

Pinkham, J.R. Odontología Pediátrica. Editorial McGraw Hill Interamericana, 3ª ed., México, 2001. 735 pp

Roberts John F. "The open face stainless steel crown for primary molars." Journal Dental Children. (E.U., 62:4,1983)