



11209

UNIVERSIDAD NACIONAL AUTÓNOMA DE MEXICO

FACULTAD DE MEDICINA
INSTITUTO MEXICANO DEL SEGURO SOCIAL
HOSPITAL DE ESPECIALIDADES
CENTRO MEDICO NACIONAL "LA RAZA"

15

TUMORES DE LA GLÁNDULA PAROTIDA
EN EL HE CMNR
MANEJO QUIRÚRGICO Y COMPLICACIONES

TESIS DE POSGRADO

QUE PARA OBTENER EL TITULO DE:

CIRUGÍA GENERAL

PRESENTA:

DRA. SILVIA MARGARITA ALVAREZ MALDONADO

ASESOR:

DR. PIZARRO CASTILLO MARCO A.
ONCOLOGO QUIRÚRGICO
SERVICIO DE CIRUGÍA DE CABEZA Y CUELLO
HECMNR



MEXICO, D.F.

2002

TESIS CON
FALLA DE ORIGEN



Universidad Nacional
Autónoma de México



UNAM – Dirección General de Bibliotecas
Tesis Digitales
Restricciones de uso

DERECHOS RESERVADOS ©
PROHIBIDA SU REPRODUCCIÓN TOTAL O PARCIAL

Todo el material contenido en esta tesis esta protegido por la Ley Federal del Derecho de Autor (LFDA) de los Estados Unidos Mexicanos (México).

El uso de imágenes, fragmentos de videos, y demás material que sea objeto de protección de los derechos de autor, será exclusivamente para fines educativos e informativos y deberá citar la fuente donde la obtuvo mencionando el autor o autores. Cualquier uso distinto como el lucro, reproducción, edición o modificación, será perseguido y sancionado por el respectivo titular de los Derechos de Autor.



[Handwritten signature]

DR. JESUS ARENAS OSUNA
JEFE DE LA DIVISION DE EDUCACION
E INVESTIGACION MEDICA

DRA. SILVIA MARGARITA ALVAREZ MALDONADO
MEDICO RESIDENTE
CIRUGIA GENERAL

[Handwritten signature]

TESIS NUMERO: 2002-690-0033
DIVISION DE ESPECIALIZACION
DIVISION DE ESTUDIOS DE POSGRADO
FACULTAD DE MEDICINA
U. N. A. M.

**TESIS CON
FALLA DE ORIGEN**

Para ti, cariño
Por tu comprensión
Y apoyo

Para mis profesores
Por creer en mi
Por su confianza y amistad

A mi madre, Fher y Jessi por sus palabras
De amor y aliento

**TESIS CON
FALLA DE ORIGEN**

INDICE

RESUMEN.....	1
ANTECEDENTES CIENTIFICOS.....	3
MATERIAL Y METODOS.....	5
RESULTADOS.....	6
DISCUSION.....	7
CONCLUSIONES.....	8
REFERENCIAS BIBLIOGRAFICAS.....	9
ANEXOS.....	12

TESIS CON
FALLA DE ORIGEN

RESUMEN

TITULO: Tumores de la glándula parótida en el HECMR.
Manejo quirúrgico y complicaciones.

OBJETIVO: Conocer la distribución de los diferentes tumores de la glándula parótida así como el manejo y las complicaciones que se presentan, en pacientes del HE CMR que requirieron manejo quirúrgico.

MATERIAL Y METODOS: Se estudiaron los pacientes con cirugía de la glándula parótida por tumor de enero de 1980 a junio de 2000.

RESULTADOS: De un total de 518 parotidectomías realizadas en el HE CMR se encontró que 394 parotidectomías fueron por tumor; por el tipo de procedimiento en 97 pacientes se realizó parotidectomía total, en 265 pacientes parotidectomía superficial y en 32 pacientes otros procedimientos. El promedio de edad fue de 41 años y con un ligero predominio en mujeres. El adenoma pleomórfico fue la lesión más frecuente. Dentro de los tumores malignos el carcinoma mucoepidermoide fue la más común. Las complicaciones postquirúrgicas encontradas fueron: fístula salival en 3 pacientes, sangrado en 4 pacientes, sección del N. Auricular mayor en 20 pacientes y Síndrome de Frey en 2 pacientes. Se observó parálisis facial transitoria en 97 pacientes y parálisis facial permanente en 2 pacientes.

CONCLUSION: La parotidectomía superficial es el procedimiento que más se realizó en pacientes del HE CMR con tumores de la glándula parótida. La patología más frecuente es la de tipo benigno. Aunque la parálisis facial postquirúrgica transitoria se presentó en todos los pacientes en quienes el nervio facial requirió disección, se observó una buena respuesta con rehabilitación temprana en un periodo de 2 semanas a 6 meses.

Palabras clave: parotid tumours, parotidectomy, pleomorphic adenoma.



SUMMARY

TITLE: Tumors of the parotid gland in the HECMR.
I manage surgical and complications.

OBJECTIVE: to Know the distribution of the different tumors of parotid the gland as well as the handling and the complications for these patients treated at the HECMR to have need of surgical handling.

MATERIAL AND METHODS: they were studied patient with surgery of the parotid gland for tumor of January of 1980 to June of 2000. Clinical files were revised, surgical leaves and you notice of high.

RESULTS: Of a total of 518 parotidectomy carried out in the there is CMR it was found that 394 were for tumors of the gland; being observed by procedure type that was carried out total parotidectomy in 97 patients, in 265 patient parotidectomy of the superficial lobe and in 32 patients other procedures like the enucleation and resection of the line of the parótida. The age average was of 41 years and with a slight prevalence in women. The adenoma pleomorfo was the most frequent lesion. Inside the wicked tumors the carcinoma mucoepidermoide was the most common. The opposing complications were: fistulae salivary in 3 patients, bleeding in 4 patients, section of the facial nerve. in 2 patients, section of the great auricular nerve in 20 patients and Syndrome of Frey in 2 patients. Transitory facial paralysis was observed in 97 patients in those that dissection of the facial nerve was required and permanent facial paralysis in 2 patients for section of the nerve during the radical parotidectomy.

CONCLUSION: The superficial parotidectomy is the procedure that more it was carried out in patient of the there is CMR with tumors of the parotid gland. The most frequent pathology is of benign type. Inside the complications although the paralysis facial after surgery presents in all the patients in who the facial nerve required to be dissected, being observed a good answer with early rehabilitation in a period of 2 weeks to 6 months.

Password: tumores de parótida, parotidectomia, adenoma pleomórfico.

ANTECEDENTES CIENTIFICOS

CUADRO CLÍNICO

La incidencia mayor de tumores de parótida ocurre en mujeres de la quinta década, el adenoma pleomórfico es la lesión más frecuente. Los tumores benignos son lesiones solitarias que se desarrollan en meses o años. El dolor es raro y se presenta por distensión de la cápsula o por obstrucción de los conductos. Las lesiones de rápido crecimiento con dolor e induración son de tipo inflamatorio. Los tumores malignos se presentan como lesiones fijas, en ocasiones con áreas inflamatorias y un crecimiento acelerado, de manera tardía hay compromiso del N. Facial, trismus, y metástasis ganglionares.

HISTOLOGIA

Un 25% de los tumores de parótida son de origen no neoplásico; entre los que se incluyen quistes, parotiditis, lesiones linfoepiteliales asociadas con HIV, enfermedades de la colágena y vasculares. La hipertrofia benigna observa en pacientes con bulimia, sarcoidosis, sialoadenitis, actinomycosis y en infecciones por micobacterias.

Los tumor benigno más frecuentes son el adenoma pleomórfico seguido por el tumor de Warthin (cistadenoma linfomatoso papilar). El adenoma pleomórfico ocurre entre la cuarta y sexta década, afecta al lóbulo superficial predominantemente; y presenta una cápsula bien definida. El tumor de Warthin se presenta en varones de la sexta década su crecimiento es lento y en ocasiones bilateral, afecta al lóbulo superficial, cerca del ángulo mandibular y contiene espacios quísticos, también se encuentra encapsulado. Otros tipos histológicos menos frecuentes son el oncocitoma y el adenoma monomórfico.

El tumor primario maligno más frecuente es el carcinoma mucoepidermoide, los de alto grado de malignidad presentan una cápsula parcial, invade estructuras con compromiso del n. facial y fijación de la piel. Otros tipos poco frecuentes son el carcinoma originado de un adenoma pleomórfico, el carcinoma de células escamosas y linfoma primario.

DIAGNOSTICO

ULTRASONIDO

El ultrasonido resulta útil para valorar lesiones palpables y no palpables de la glándula. El proceso mastoideo y la mandíbula dificultan la exploración del lóbulo profundo, pero el lóbulo superficial pueden ser bien caracterizado así como las lesiones quísticas y sólidas.

TOMOGRAFIA AXIAL COMPUTARIZADA

La TAC evalúa la extensión del tumor y profundidad; márgenes irregulares e infiltración sugieren malignidad aunque algunas lesiones malignas pueden no parecerlo por TAC.



CITOLOGIA POR ASPIRACION CON AGUJA FINA.

La biopsia abierta no se encuentra justificada para el estudio de tumores de la glándula parótida por el riesgo de diseminación y daño al nervio facial. La citología utilizando con aguja fina resulta más segura. Las biopsias guiadas con ultrasonido proveen muestras adecuadas en un 99%. Este estudio es útil en el diagnóstico preoperatorio en pacientes con enfermedades sistémicas en quienes se puede evitar la cirugía.

MANEJO QUIRÚRGICO

La cirugía es el tratamiento de elección para los tumores de la glándula parótida.

Los procedimientos que se realizan son: enucleación, resección, parotidectomía parcial, superficial y total con preservando el n. facial en las lesiones benignas y siempre que sea posible en las malignas.

Dependerá del tamaño del tumor, el sitio y la habilidad del cirujano el tipo de tratamiento en cada caso. Los tumores bien localizados de la cola de la parótida se pueden manejar con excisión local. En el caso del adenoma pleomórfico la enucleación se asocia a recurrencias en un 10% a 35%, que se reduce con el uso de la parotidectomía total de un 0% a 2.5%. Los adenomas pleomórficos recurrentes no son comunes y debe valorarse radioterapia posterior a la cirugía.

La parotidectomía radical que incluye a toda la glándula con el n. facial, se utiliza en tumores de alto grado de malignidad y tumores benignos recurrentes que infiltran al nervio facial el cual debe ser preservado durante la cirugía, ya que su paso a través de la glándula lo expone a riesgo constante de lesión. La técnica quirúrgica define la exposición inicial del tronco principal con la posterior disección de sus ramas. La falla en la identificación del nervio sucede de manera más frecuente durante la enucleación ya que no se logra su identificación de manera adecuada.

En los tumores malignos el sacrificio del nervio facial está determinado por la histología, la ubicación y el tamaño del tumor. En este tipo de lesiones se recomienda la parotidectomía total con preservación en lo posible de N. Facial con radioterapia postq.

La indicación de la disección radical de cuello en pacientes con tumor maligno de la glándula parótida es la evidencia de ganglios metastásicos.

Las indicaciones de radioterapia después de la cirugía en los tumores malignos incluye: márgenes positivos, etapa avanzada del tumor primario con datos de compromiso del n. facial, ganglios cervicales positivos, tumor del lóbulo profundo así como ruptura del tumor durante la cirugía.

COMPLICACIONES

Las complicaciones de la parotidectomía incluyen hematomas postoperatorios, Síndrome de Frey, sialoceles, fistulas y neuromas del N. Gran auricular, así como daño permanente del N. Facial. El Síndrome de Frey se asocia a procedimientos como la parotidectomía total o superficial. En este síndrome el paciente experimenta un desagradable fenómeno de sudoración dolorosa mientras come, en la piel de lado de la cara que fue intervenido. Se cree que esto puede ser causado por el crecimiento de fibras del n.auriculotemporal que es rama del n. glossofaríngeo hacia las fibras sudoríparas cutáneas. En consecuencia se presenta una inervación cruzada para las glándulas sudoríparas de la cara. Se sugiere para evitar esto que los colgajos de piel se hagan lo más gruesos posibles sin violar la fascia parótidea superficial.

Los resultados estéticos relacionados al sacrificio del n. facial impactan emocionalmente a estos pacientes que pueden beneficiarse con cirugía reconstructiva. La reconstrucción del n. facial con injerto de nervio es una técnica efectiva hasta en un 20% para restaurar la expresión facial voluntaria después de la parotidectomía radical.

Existe controversia sobre los efectos de la radiación en los resultados funcionales posterior a la cirugía reconstructiva. Algunos investigadores reportan una adecuada función del injerto a pesar de la administración postquirúrgica de radioterapia

PRONOSTICO

El carcinoma mucoepidermoide tiene una sobrevida a los 5 años del 50 al 90% y depende del grado de diferenciación. El carcinoma adenoideo quístico tiene una sobrevida a los 5 años del 65% y de 45% a los 10 años.

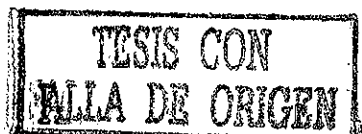DIAGNOSTICO DIFERENCIAL

Las lesiones inflamatorias agudas son fáciles de diferenciar de los tumores, ya que se acompañan de dolor y fiebre. Lesiones granulomatosas crónicas pueden simular neoplasia como en el caso de la linfadenitis granulomatosas de tipo de TB típica o atípica, actinomicosis, tularemia y sarcoidosis. La enfermedad por HIV que afecta a glándula parótida se caracteriza con tumores grandes con áreas quísticas y linfoproliferativas.

Las lesiones congénitas como el quiste del primer arco branquial se presentan por del ángulo de la mandíbula y puede llegar a comprometer el parénquima y la cola de la parótida. El quiste dermoide que se presenta en la región cervical es de crecimiento lento y se localiza dentro de la fascia cervical profunda.

Los tumores neurogénicos como el neurolemoma, pueden involucrar a la parótida y al n. facial o sus ramas. Estos tumores son sólidos y permanecen asintomáticos hasta que crecen e involucran estructuras.

En la Enf. de Hodking el comprimiso es nodal y se pueden observar nodulos solitarios o múltiples. En el linfoma No Hodking los pacientes presentan lesiones que ocupan toda la glándula. Los tumores metastásicos llegan a ocurrir hasta en un 25%, entre los que se encuentran el melanoma localizado en cuero cabelludo, piel de la cara, oreja y región zigomática; así como el carcinoma de células escamosas del tracto aerodigestivo superior.



MATERIAL Y METODOS

Se realizó un estudio transversal, retrospectivo y observacional.

El lugar fue el Servicio de Cirugía de Cabeza y Cuello del Hospital de Especialidades del Centro Médico Nacional La Raza, unidad de tercer nivel de atención.

Se revisaron todos los expedientes clínicos y hojas quirúrgicas de todos los pacientes sometidos a cirugía de la glándula parótida de enero de 1980 a junio de 2000.

Se obtuvieron los datos de pacientes sometidos a cirugía de la glándula parótida por tumor, el tipo de manejo quirúrgico y las complicaciones en estos pacientes y se comparo con lo reportado en la literatura internacional.

Criterios de selección: pacientes adultos sometidos a cirugía de la glándula parótida por tumor, de ambos sexos, con crecimiento de la glándula de más de un año de evolución, con tratamiento medico , sin respuesta al mismo.

Criterios de exclusión: pacientes adultos sometidos a cirugía de la glándula parótida por lesiones no relacionadas con tumores.

TESIS CON
FALLA DE ORIGEN

RESULTADOS

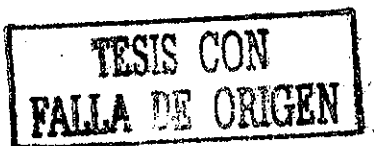Se revisaron los expedientes clínicos y hojas quirúrgicas de pacientes sometidos a cirugía de la glándula parótida durante enero de 1980 y junio de 2000.

De un total de 518 pacientes con cirugía de la glándula parótida se encontró que 394 fueron intervenidos por tumor. De los pacientes estudiados 56% fueron del sexo femenino. El promedio de edad encontrado fue de 41 años con un rango de 17 a 71 años. Los tumores malignos afectaron más a los hombres en un 63%.

De acuerdo a el tipo de procedimiento, la cirugía que más se realizó en pacientes de con tumores de la glándula parótida fue la parotidectomía superficial en 265 pacientes, seguida de la parotidectomía total en 97 pacientes y otros procedimientos en 32 pacientes (enucleación y la resección de cola de parótida).

En 87% de los pacientes se encontraron tumores de naturaleza benigna representando el adenoma pleomórfico, el tipo histológico más frecuente seguido por el tumor de Warthin, el oncocitoma y el adenoma monomórfico dentro de las lesiones benignas. En los tumores malignos se observó que el carcinoma mucoepidermoide fue el diagnóstico más común seguido del carcinoma de células acinares y el carcinoma adenoideo quístico, los tumores salivales mixtos y otros. Se encontraron 2 pacientes con metástasis procedentes de melanomas de cabeza y cuello.

Se reportaron 97 pacientes con parálisis facial postquirúrgica transitoria asociada a la disección del n. facial. En estos pacientes la indicación de parotidectomía total con disección del n. facial fue en 51 casos por tumor maligno y en 46 casos por tumor benigno localizado en el lóbulo profundo. En dos pacientes con diagnóstico de malignidad se realizó parotidectomía radical con resección del n. facial; presentando estos pacientes parálisis facial permanente. En 20 pacientes hubo sección del N. auricular mayor y en 2 pacientes se presentó el síndrome de Frey. En 4 pacientes se presentó sangrado postquirúrgico y en 3 pacientes se observó fistula salival.



DISCUSION

Se observó un ligero predominio en la incidencia de tumores de la glándula parótida en mujeres, a excepción del tumor de Warthin y los tumores malignos que fueron más frecuentes en hombres

El procedimiento quirúrgico más frecuentemente realizado fue la parotidectomía superficial.

Los tumores benignos fueron los hallazgos más frecuentes. La importancia en la preservación del n. facial independientemente del resultado histopatológico se relaciona con las deficiencias funcionales secundarias al sacrificio del nervio. Solo se observó parálisis facial permanente en .3% de los pacientes.

La complicación más frecuente observada fue la parálisis del nervio facial transitoria, en pacientes que requirieron disección del nervio ya sea por tumor maligno o por lesión benigna localizada en el lóbulo profundo. Estos pacientes requirieron rehabilitación temprana presentando recuperación al 100% en un período de 2 semanas a 6 meses. En un paciente en quien se realizó parotidectomía radical con la consecuente sección del n. facial se le realizó cirugía reconstructiva con interposición de un injerto de n. espinal por el servicio de Cirugía Plástica y Reconstructiva sin embargo los resultados no fueron los esperados y paciente persiste con parálisis facial y espinal.

Los pacientes que cursaron con fistulas salivales se manejaron de manera conservadora, cerrando las lesiones de manera espontánea. En los 4 pacientes con sangrado postquirúrgico no hubo necesidad de reintervención y se manejaron médicamente. No se presentaron pacientes con infecciones ni recidivas de tumores benignos.

Los pacientes diagnóstico de malignidad fueron referidos al Hospital de Oncología de CMN Siglo XXI para continuar su manejo por no contar en la unidad con servicio de radioterapia.

7

TESIS CON
FALLA DE ORIGEN

CONCLUSIONES

Los tumores benignos fueron los más frecuentes y se observaron en 81% de los pacientes estudiados. El adenoma pleomórfico fue la lesión más común. La parotidectomía superficial fue el procedimiento más realizado en pacientes con tumores de la glándula parótida en nuestro medio. Los tumores malignos se presentaron con una incidencia mayor en el sexo masculino. Aunque la parálisis facial temporal se presentó en todos los pacientes que requirieron disección del n. facial se observó una respuesta muy buena con el manejo con rehabilitación temprana presentando estos pacientes una recuperación al 100% en un periodo de 2 semanas a 6 meses.

La respuesta al tratamiento con interposición de injerto de nervio en un paciente sometido a parotidectomía radical no fue la esperada.

Los resultados reportados en este estudio, coinciden con los registrados en la literatura mundial.

TESIS CON
FALLA DE ORIGEN

BIBLIOGRAFIA


- 1.- Hiranaka KD, Wong D, Karakourtis MK. Painless lateral neck mass. J Oral Maxillofacial Surgery 1998;56:1431-36.
- Otology, 1997;111:316-21.
- 2.- Akhtar KS, Osama OE. Diagnosis and treatment of parotid tumours. Journal of Laryngology and
- 3.- Maynard JL. Management of pleomorphic adenoma of the parotid. Br J Surg 1998;75:305-8.
- 4.- Fei Fei L, Rotsein L, Davison A, Pintilie M, O'Sullivan B, Payne D. et al. Benign parotid adenomas a review of the princess Margaret Hospital Experience. Head and Neck, 1995;17:177-83.
- 5.- Pisanai P, Ramponi A, Pia F. The deep parotid lymph nodes: an anatomic and oncology study. Journal of Laryngology and Otology 1996;110:148-50.
- 6.- Kountakis S, SooHoo W, Maillard. A: Lymphoepithelial carcinoma of the parotid gland. Head and Neck 1995;17:445-50.
- 7.- Sironi M, Isimbaldi G, Claren R, Delpiano C, Di Nuovo F, Spinelli M. Carcinosarcoma of the parotid gland: cytological, clinicopathological and immunohistochemical study of a case. Pathol Res Pract 2000;196(7):511-7.
- 8.- Van der Wals J, Leverstein H, Snow G, Kraaijenhagen H, Van der Waal I. Parotid gland tumors: histologic reevaluation and reclassification of 478 cases. Head and Neck 1998;20:204-7.
- 9.- Buckland J, Manjaly F, Violaris F, Howlett M. Ultrasound-guided cutting-needle biopsy of the parotid gland. Journal of Laryngology and Otology 1999; 113:988-92.
- 10.- Hehar SS, Dugar FR, Sharp FR. The changing faces of a parotid mass. Journal of Laryngology and Otology, 1999;113:938-41.

- 11.- Reece PH, Papesch ME, Tolley NS. Superficial parotidectomy under local anaesthesia. *Journal of Laryngology and Otology* 2000;114:983-84.
- 12.- Bozzetti A, Biglioli F, Guiseppe S, Brusati R. Technical a refinements in surgical treatment of benign parotid tumours. *Journal of Cranio-Maxillofacial Surgery* 1999;27:289-93.
- 13.- Allison C, Petruzzelli GJ, McClatchey KD, Candel AG. Carcinosarcoma of the parotid gland: report a case with parapharyngeal presentation. *Am J Otolaryngol* 2000;21(2):136-140.
- 14.-Wong DS, George KH. The role of fine-needle aspiration cytology in the management of parotid tumors: a critical clinical appraisal. *Head and Neck* 1999;22:469-73.
- 15.- Maimaris CV, Ball MJ. Treatment of parotid gland tumours by conservative parotidectomy. *British Journal of Surgery* 1986;73:897.
- 16.- Laing MR, McKerrow WS. Intraparotid anatomy of the facial nerve and retromandubilar vein. *British Journal of Surgery* 1988;75:310-12.
- 17.- Feld R. Clinical impact of sonographically guided biopsy of salivary gland masses and surrounding lymph nodes. *Ear, Nose and Throat Journal* 1999;80:951-62.
- 18.- Draper MR, Pickles JM. Pleomorphic adenoma and myotonic dystrophy: an association?. *The Journal of Laryngology and Otology* 2000;144:985-7.
- 19.- Maynard JL. Management of plemorphic adenoma of the parotid. *British Journal of Surgery* 1988;75:305-8
- 20.- Reddy P, Arden R, Mathog R. Facial nerve rehabilitation after radical parotidectomy. *The Laryngoscope* 1999;109:894-9.
- 21.- Dae C, Dong N, Hong B, Young K, Chan K, Jae C et al. Salivary gland tumors: evaluation with two-phase helical CT. *Radiology* 2000;214:231-6.
- 22.- Palacios E, Valvassori G. Parotid mass: pleomorphic adenoma (mixed tumor). *Ear,Nose and Throat Journal*. 1999;78;746-7.




LESION CON
FALTA DE ORIGEN

DISTRIBUCION POR SEXOS TUMORES DE LA GLANDULA PAROTIDA EN EN HEC MNR

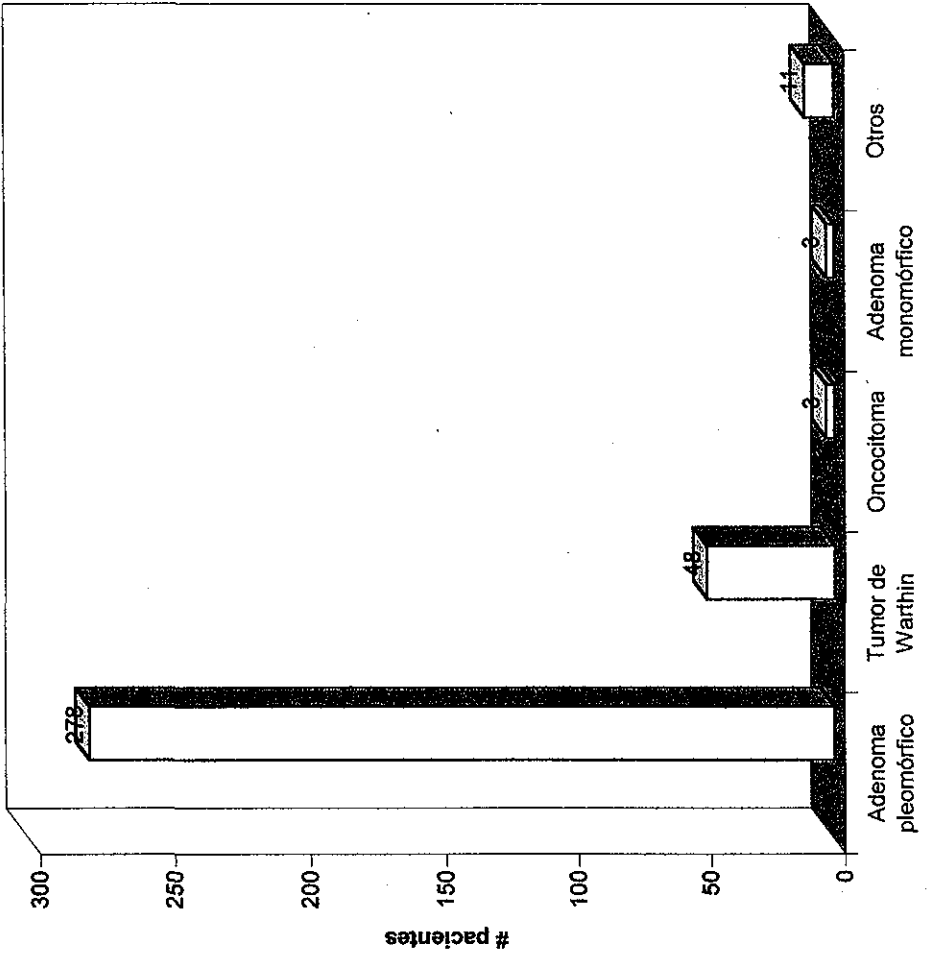


PROCEDIMIENTOS REALIZADOS TUMORES DE LA GLANDULA PAROTIDA EN PACIENTES DE HE CMR



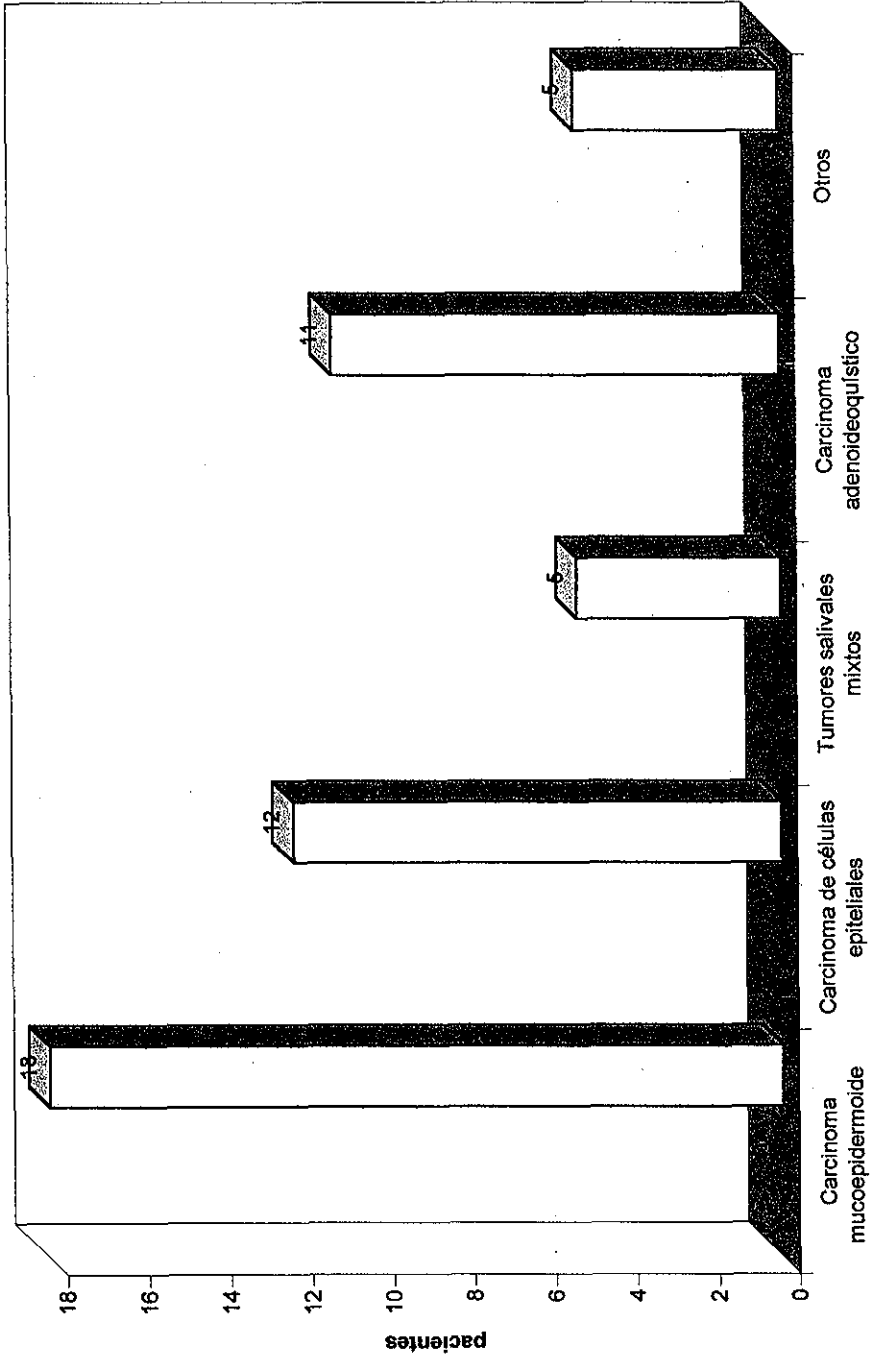
TESIS CON
FALTA DE ORIGEN

DISTRIBUCION DE LOS TUMORES BENIGNOS DE LA GLANDULA PAROTIDA EN EL HECMR



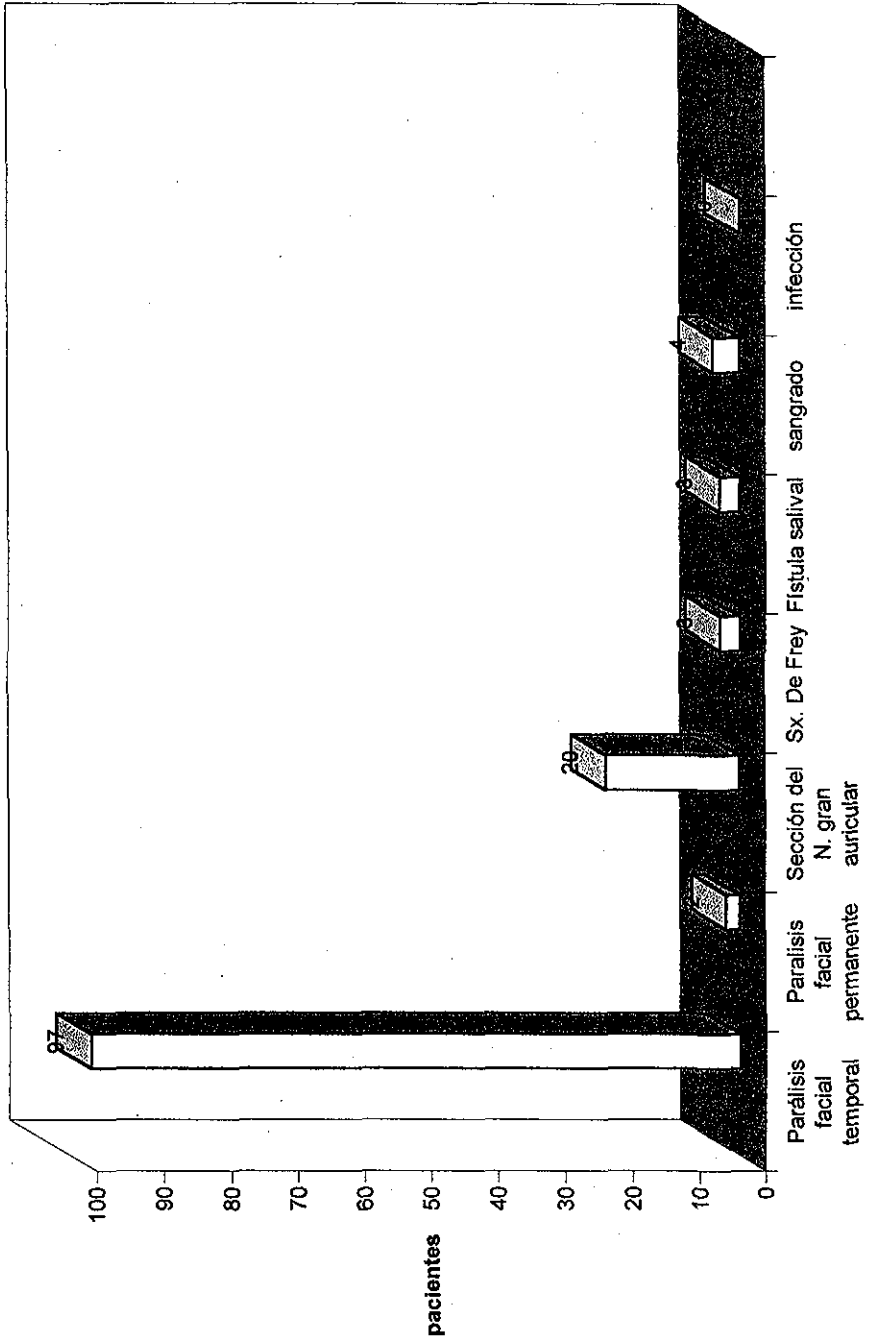
TESIS CON
FALTA DE ORIGEN

DISTRIBUCION DE LOS TUMORES MALIGNOS DE LA GLANDULA PAROTIDA EN EL HEC
CMR



TESIS CON
FALTA DE ORIGEN

COMPLICACIONES POSTQUIRÚRGICAS EN PACIENTES CON TUMORES DE LA GLANDULA PAROTIDA EN EL HE CMR



TESIS CON FALTA DE ORIGEN