

11236

35



Universidad Nacional Autónoma de México  
Facultad de Medicina  
División de Estudios de Postgrado  
Instituto Mexicano del Seguro Social  
Hospital General "Dr. Gaudencio González Garza"  
Centro Médico Nacional "La Raza"  
Servicio de Otorrinolaringología

GANANCIA AUDITIVA DE PACIENTES CON OTITIS MEDIA CRÓNICA DESPUÉS DE  
RECONSTRUCCIÓN DE CADENA OSICULAR EN EL CENTRO MÉDICO NACIONAL LA RAZA:  
REPORTE PRELIMINAR

Tesis de postgrado para obtener el título de especialista en

**OTORRINOLARINGOLOGÍA**

Presenta:

Dra. Mónica Ivonne Luna Sánchez

Asesores:

Dra. Emilia Guadalupe Zepeda López

Dr. Antonio Bello Mora



**IMSS**

México, D.F.

2009

**TESIS CON  
FALLA DE ORIGEN**



Universidad Nacional  
Autónoma de México




**UNAM – Dirección General de Bibliotecas**  
**Tesis Digitales**  
**Restricciones de uso**

**DERECHOS RESERVADOS ©**  
**PROHIBIDA SU REPRODUCCIÓN TOTAL O PARCIAL**


Todo el material contenido en esta tesis esta protegido por la Ley Federal del Derecho de Autor (LFDA) de los Estados Unidos Mexicanos (México).

El uso de imágenes, fragmentos de videos, y demás material que sea objeto de protección de los derechos de autor, será exclusivamente para fines educativos e informativos y deberá citar la fuente donde la obtuvo mencionando el autor o autores. Cualquier uso distinto como el lucro, reproducción, edición o modificación, será perseguido y sancionado por el respectivo titular de los Derechos de Autor.

**GANANCIA AUDITIVA DE PACIENTES CON OTITIS MEDIA CRÓNICA DESPUÉS DE  
RECONSTRUCCIÓN DE CADENA OSICULAR EN EL CENTRO MÉDICO NACIONAL "LA RAZA":  
REPORTE PRELIMINAR**


  
Dr. José Luis Matamoros Tapia

Jefe de la División de Educación e Investigación Médica  
Hospital General "Dr. Gaudencio González Garza"  
Centro Médico Nacional "La Raza"



  
Dr. Mariano Hernández Goríbar

Profesor titular del curso de especialización en Otorrinolaringología  
Hospital General "Dr. Gaudencio González Garza"  
Centro Médico "La Raza"

  
Dra. Emilia Guadalupe Zepeda López  
Dr. Antonio Bello Mora

Médico de base del servicio de Otorrinolaringología  
Hospital General "Dr. Gaudencio González Garza"  
Centro Médico "La Raza"





3

DIVISION DE ESPECIALIZACION  
DIVISION DE ESTUDIOS DE POSGRADO  
INSTITUTO DE MEDICINA  
C. N. L. R.

## AGRADECIMIENTOS

A Dios agradeciéndole Su presencia tan evidente en mi vida, por darme una nueva oportunidad, por llenarme de bendiciones y porque siempre ha escuchado mis plegarias

A mi esposo por ser mi compañero inseparable en la vida, por tu amor y apoyo incondicionales por todo lo que he encontrado en tí

A mis padres por su ejemplo, por su amor y fortaleza, por haberme dado mucho más de lo que necesitaba

A mis hermanos Roy, Fer y Erick por el cariño desinteresado y cuidado que he recibido de ustedes y por todo lo que hemos compartido

Al Dr. Mariano Hernández Goribar con respeto y admiración por lo que ha sido y será para nuestra especialidad

Todo mi agradecimiento al Dr. Bello y Dra. Zepeda por su paciencia y enseñanzas

# ÍNDICE

<b>Autores</b>	<b>6</b>
<b>Resumen</b>	<b>7</b>
<b>Introducción</b>	<b>8-11</b>
<b>Objetivo</b>	<b>12</b>
<b>Justificación</b>	<b>13</b>
<b>Planteamiento del problema</b>	<b>14</b>
<b>Hipótesis</b>	<b>15</b>
<b>Material y métodos</b>	<b>16-18</b>
<b>Resultados</b>	<b>19-20</b>
<b>Discusión</b>	<b>21</b>
<b>Bibliografía</b>	<b>22-23</b>

**Autor:**

**Dra. Mónica Ivonne Luna Sánchez**  
**Médico residente del cuarto año de Otorrinolaringología**  
**Hospital General "Dr. Gaudencio González Garza"**  
**Centro Médico "La Raza"**

**Asesores:**

**Dra. Emilia Guadalupe Zepeda López**  
**Médico de base del servicio de Otorrinolaringología**  
**Hospital General "Dr. Gaudencio González Garza"**  
**Centro Médico "La Raza"**

**Dr. Antonio Bello Mora**  
**Médico de base del servicio de Otorrinolaringología**  
**Hospital General "Dr. Gaudencio González Garza"**  
**Centro Médico "La Raza"**

## RESUMEN

**Introducción:** La causa más frecuente de destrucción de cadena osicular es el colesteatoma que erosiona la cadena osicular principalmente al yunque. La indicación principal de reconstrucción es el deseo de mejorar la audición, puede realizarse con injertos autólogos, homólogos o material sintético; la biocompatibilidad es el primer criterio de selección del material. El tipo de prótesis a usar depende de las características del defecto: se coloca prótesis tipo PORP en ausencia de yunque con presencia de supraestructura del estribo, TORP ante ausencia de supraestructura del estribo y se realiza columnelización por defectos pequeños en martillo y yunque.

**Objetivo:** Identificar la ganancia auditiva de pacientes con OMC a los que se realizó reconstrucción osicular en el servicio de Otorrinolaringología del Hospital General "Dr. Gaudencio González Garza" Centro Médico "La Raza"

**Material y métodos:** Todos los pacientes con diagnóstico de OMC a quienes se realizó reconstrucción de cadena osicular en el período comprendido entre el 1 de Septiembre del 1999 y el 31 de Enero del 2002 en el Hospital General "Dr. Gaudencio González Garza" del Centro Médico "La Raza" que cumplieron con los criterios de inclusión, se realizó estudio audiológico prequirúrgico, a las 10 semanas y 6 meses posterior a la cirugía.

**Resultados:** Se colocó prótesis tipo PORP en 15 pacientes: 9 hombres y 5 mujeres con edad promedio de 45 años de los cuales 11 (73.33 %) ganaron audición, 2 (13.33 %) no se modificó y 2 (13.33 %) perdieron audición sin llegar a la anacusia, no se presentaron complicaciones en el postoperatorio inmediato ni tardío. No se colocaron prótesis tipo TORP ni se efectuó columnelización.

**Discusión:** La reconstrucción osicular permite al paciente con secuelas de OMC obtener una audición socialmente aceptable atribuyéndose la falta de ganancia auditiva a falla en la técnica quirúrgica y a que el material utilizado pudiera no ser el ideal. Cuando contemos con el tamaño de muestra calculado podremos dilucidar las causas de fracaso y las modificaciones convenientes a la técnica quirúrgica para lograr en un futuro mejorar los resultados.

**Palabras clave:** ganancia auditiva, reconstrucción osicular, otitis media crónica



## INTRODUCCIÓN

### ANTECEDENTES HISTÓRICOS

La primera cirugía realizada para obtener ganancia auditiva en hipoacusias conductivas fue la movilización del estribo, realizada por Kessel en 1878; seguida por la reparación de membrana timpánica perforada por Berthold en el mismo año <sup>(1)</sup> Shea (1956) fue el primer otorrinolaringólogo en idear una prótesis para uso en oído medio en un paciente femenino con otosclerosis. <sup>(2)</sup>

La precursora de las prótesis de reemplazo osicular parcial y total fue el "puntal" de Austin (1960), hecho de polietileno para el martillo y la base del estribo. James Shelly acuñó el acrónimo TORP para la prótesis de reposición osicular total y PORP para la prótesis parcial. Una desventaja del polietileno, era que no retenía la forma que se le daba previamente; lo anterior fue resuelto gracias a una idea del Dr Ugo Fish: quien colocó como material central un alambre maleable de acero inoxidable. <sup>(2)</sup> Entre 1964 y 1987, se usaron huesecillos homólogos para reparar defectos de la cadena osicular, al principio, el cuerpo del yunque era recolocado sobre la cabeza del estribo o sobre la platina; a través de los años, se aplicaron prótesis esculpidas de diversas formas. <sup>(3,4)</sup>

### DEFECTOS DE LA CADENA OSICULAR

La disminución de la conducción del sonido puede originarse por defectos osiculares que se clasifican en tres principales categorías: a - pérdida de la continuidad b - fijación osicular c - combinación de las anteriores. <sup>(3,5)</sup> Belluci describió cuatro tipos de defectos de acuerdo a la presencia (+) o ausencia (-) del mango del martillo (M) y el arco del estribo (S): Tipo 1.- M+ S+; Tipo 2.- M+ S- ; Tipo 3.- M- S+ y Tipo 4.- M- S- <sup>(6)</sup> Kartush agrega tres grupos más: Tipo 5.- martillo, yunque y estribo presentes; Tipo 6 - fijación de la cabeza osicular con todos los huesecillos presentes; y tipo 6.- fijación del estribo con todos los huesecillos presentes. Moretz en 1998 agregó una categoría -no clasificable- donde describe situaciones inusuales que no son incluidas en otras categorías. <sup>(7)</sup>

La causa más frecuente de destrucción osicular es el colesteatoma, el cual consiste en un cúmulo de epitelio queratinizado y descamado del oído medio, u otra porción neummatizada del temporal. Puede clasificarse en base a su origen, en dos categorías: congénito y adquirido. <sup>(3,4)</sup> La

erosión de la cadena osicular ocurre en un 30 % de casos de colesteatoma. Básicamente se conocen cuatro grandes defectos, el más común es la afección del yunque donde el martillo y el estribo están intactos, le sigue en frecuencia la erosión de la supraestructura del estribo y pérdida del yunque en tercer lugar, el colesteatoma puede afectar el martillo y desaparecer todos los huesecillos excepto la base del estribo. <sup>(7,8)</sup>

### INDICACIONES PARA LA RECONSTRUCCIÓN OSICULAR

Los diferentes tipos de reconstrucción pueden efectuarse mediante injertos autólogos u homólogos (aponeurosis, cartilago, pericondrio, periostio, huesecillos y hueso). <sup>(10)</sup> materiales sintéticos como el acero inoxidable; material plástico como el protoplast (combinación de politetrafluoretileno -teflón- y carbón vítreo) o el plastipore (esponja de polietileno de alta densidad) creado por Shea; cerámica vidriada como el ceravital y la cerámica de hidroxiapatita. <sup>(9,11-12)</sup>

Para la selección del material a utilizar el primer criterio y más complejo es la biocompatibilidad relativa, a excepción del autoinjerto actualmente ningún material utilizado es tolerado en todas las situaciones. <sup>(2)</sup>

El tipo de prótesis depende de las características del defecto La prótesis de yunque-estribo es usada para reconstruir el mecanismo de audición cuando la supraestructura está ausente, la reconstrucción se lleva a cabo entre la platina y el mango del martillo. <sup>(5,7)</sup> Cuando hay pérdida de toda la cadena osicular, excepto de la platina del estribo, la reconstrucción se efectúa con prótesis de TORP La pared posterior del conducto óseo es importante porque en ella se apoya la membrana del tímpano y los huesecillos en posición anatómica. Si la enfermedad o cirugía anterior eliminaron toda la pared ósea posterior habrá que reemplazarla la base de cartilago. <sup>(8)</sup>

### RESULTADOS AUDIOLÓGICOS

Black (1991) reportó una serie de PORP de hidroxiapatita que hacía contacto solamente con la membrana, encontrando mejores resultados audiológicos en aquellos pacientes con pronóstico de Belluci 1 y 2 que en los de 3 o 4. Black refiere que sus resultados fueron mejores con la reconstrucción de supraestructura -mango- con la hidroxiapatita/teflón (en 52% cierre dentro de 10 dB y 73 % en 20 dB). Fisch (1994) reportó buenos resultados audiológicos comparando sus resultados a 3 y 10 años (a tres años cierre de 27 % en 10 dB, 54 % en 20 dB y 91 % en 30 dB;

a diez años cierre 20 % en 10 dB, 60 % en 20 dB y 87 % en 30 dB). Reck y Helms (1985) usaron la cerámica ceravital, encontrando buenos resultados audiológicos cuando se compararon a 1 y 5 años (a un año cierre de 18 % en 10 dB, 52 % en 20 dB y 97 % en 30 dB; a cinco años, cierre de 21 % en 10 dB, 58 % en 20 dB y 96 % en 30 dB). Grote (1994) reportó una serie con prótesis de hidroxiapatita con tres pies, en la cual el tercer pie se insinúa entre el mango del martillo y la membrana; la prótesis se engancha debajo del mango del martillo (cierre de 62 % en 10 dB, 83 % en 20 dB). Schuring y Lyppy (1994) usaron una prótesis estapedial de acero inoxidable modificada para reconstrucción directa desde un remanente de yunque dañado parcialmente a la platina (cierre del 67 % en 10 dB y 91 % en 20 dB) <sup>(13, 14)</sup> Austin usó huesecillos homólogos o autólogos confeccionados como una "L" corta ensamblada para reconstruir desde la supraestructura a la superficie de la membrana timpánica en una con un abordaje endomeatal, encontrando marcada estabilidad a un año <sup>(13)</sup>

Brackman y cols. (1984) reportaron que en 8 % de 1042 cirugías con prótesis PORP y TORP, en la que TORP fue usada no obstante la presencia de un arco estapedial en aquellos casos en los cuales el estribo estaba inclinado hacia el promontorio, donde había necrosis del arco estapedial en forma parcial, o donde se encontraba un nicho de ventana oval inusualmente profundo lo cual no permitía la colocación de una PORP sin hacer contacto con estructuras adyacentes. Palva (1981) usó huesecillos homólogos para fijar las prótesis TORP y PORP, usando la TORP contactando con la platina si la supraestructura estaba dirigida hacia el promontorio y usando la PORP si la proyección del estribo era favorable para permitir que ésta acomode sobre la platina. Nikolaou y cols (1994), usaron prótesis tipo TORP (TORP de polietileno con interposición de prótesis de reemplazo yunque-estribo de hidroxiapatita tipo Whers) en 11 de 98 casos en los cuales la cabeza del estribo estaba erosionada, existía una angulación del estribo o un nervio facial expuesto. Solamente Fisch (1984) reportó usar una prótesis de tipo total con un centro de acero inoxidable maleable -el espadrel II- para reconstrucción oscular en los casos del grupo C de Austin Kartush, pero los resultados audiológicos para el grupo C no fueron reportados separadamente. <sup>(13)</sup> Brackman y cols (1979) así como Smith reportaron excelentes resultados iniciales con las TORP y PORP de polietileno poroso, pero los resultados de Smith declinaron a

través del tiempo. Ambos estudios tenían un alto porcentaje de extrusión de 7 a 11% Smith usó interposición de cartilago en 20 % de sus casos. Jackson y cols. reportaron pobres resultados con TORP y PORP de polietileno poroso. La diferencial aéreo-ósea fue cerrada en menos de 20 dB en 49 % de PORP, él no usó interposición de cartilago entre la membrana y la prótesis. Para corregir estos problemas, Whers desarrolló una prótesis de hidroxiapatita teniendo buenos resultados, al cerrar la diferencial en menos de 20 dB en un 85 % de PORPs en un período de un año. Las prótesis de hidroxiapatita tuvieron un bajo porcentaje de extrusión y se ajustaban bien, sin embargo, esto requiere la presencia de un mango del martillo y el tendón tensor. Sin un martillo intacto, Wehrs sugirió el uso de una membrana timpánica y un martillo homólogo. <sup>(9)</sup>

### COMPLICACIONES

Las complicaciones intraoperatorias inmediatas en la reconstrucción oscular por el uso de prótesis, están relacionadas con el peso y la dificultad al momento de colocarlas. Con la prótesis del yunque, puede producirse fractura de la crura, dislocación del estribo, o desgarro del ligamento anular provocando una fístula perilinfática y pérdida severa o total de la audición (sensorineural). Con la prótesis de yunque estribo, la platina puede ser fracturada y empujada dentro del vestíbulo con resultados similares.

Una complicación inmediata puede ser vértigo, causado por un trauma no identificado. Una complicación potencial postoperatoria tardía es la extrusión de la prótesis, y colesteatoma recurrente de oído medio <sup>(5)</sup> Una perforación de la membrana timpánica puede hacerse donde se encuentra la prótesis, por lo que se debe colocar fascia o pericondrio entre la prótesis y el colgajo.

(5 15)

## **OBJETIVO**

Identificar la ganancia auditiva de pacientes con otitis media crónica a los que se les realice reconstrucción osicular (con cualquiera de los materiales disponibles) en el Servicio de Otorrinolaringología del Hospital General "Dr. Gaudencio González Garza" del Centro Médico "La Raza".

## **JUSTIFICACIÓN**

La reconstrucción de las estructuras del oído medio pueden efectuarse con injertos tanto autólogos como homólogos. Las prótesis disponibles para este fin se fabrican en materiales diversos lo cual tiene implicaciones en el resultado tanto anatómico como funcional de la cirugía. En el servicio de Otorrinolaringología del Hospital General "Dr. Gaudencio González Garza" del Centro Médico "La Raza" se utilizan diversos materiales, principalmente injertos autólogos y las prótesis de plastipore, sin embargo no se han realizado estudios que permitan identificar la ganancia funcional que presentan los pacientes. Por este motivo proponemos efectuar el estudio sistemático de la ganancia auditiva en estos casos como preámbulo para elaborar nuevas propuestas.

## **PLANTEAMIENTO DEL PROBLEMA**

Por lo cual nos planteamos la siguiente pregunta de investigación: **¿Cuál es la ganancia auditiva en pacientes con otitis media crónica a quienes se les realiza reconstrucción de cadena osicular en el servicio de Otorrinolaringología del Hospital General "Dr. Gaudencio González Garza" del Centro Médico "La Raza"?**

## **HIPÓTESIS**

El presente estudio es descriptivo, y los investigadores no desean proponer hipótesis.



## **MATERIAL Y MÉTODOS**

### **TIPO DE ESTUDIO**

Observacional, prospectivo, longitudinal, descriptivo.

### **UNIVERSO DE TRABAJO**

Se estudiaron todos los pacientes con diagnóstico de otitis media crónica a quienes se les realizó cirugía de reconstrucción de cadena osicular en el período de tiempo que comprendido entre el primero de septiembre de 1999 y el día 31 de enero del 2002 en el Hospital General "Dr Gaudencio González Garza" del Centro Médico "La Raza" cumpliendo con los criterios de inclusión

### **CRITERIOS DE SELECCIÓN**

#### **CRITERIOS DE INCLUSIÓN**

- Sexo: femenino o masculino.
- De cualquier edad.
- Pacientes con diagnóstico de otitis media crónica con hipoacusia conductiva y diferencial aérea-ósea igual o mayor de 15 decibelios, identificada por estudio audiológico que haya realizado durante los últimos 3 meses.
- Pacientes programados para cirugía de reconstrucción de cadena osicular por primera vez
- Pacientes que estén dispuestos y acepten con consentimiento por escrito a participar, previa descripción del estudio.

#### **CRITERIOS DE NO INCLUSIÓN**

- Pacientes operados de miringoplastia que no se halla integrado el injerto.
- Pacientes con hipoacusia sensorial.
- Afección de mastoides demostrada por radiografías comparativas de mastoides.
- Patología sistémica que contraindique la cirugía

#### **CRITERIOS DE EXCLUSIÓN**

- Pacientes que en el momento de la cirugía se identifique platina del estribo fija.
- Que no cumpla con el protocolo de estudio propuesto.

- Quienes deseen abandonar el estudio.

### CAPTACIÓN DE LOS PACIENTES

Pacientes de la consulta externa de audiología y otorrinolaringología de primera vez y subsecuentes con diagnóstico de otitis media crónica e hipoacusia conductiva (con diferencial aérea-ósea igual o mayor de 15 decibeles) en quienes estaba indicada la cirugía de reconstrucción de cadena osicular y que aceptaron ser operados, con formato de autorización quirúrgica del IMSS.

### ESTUDIOS PREOPERATORIOS

Se les realizó un estudio audiológico, y radiografías comparativas de mastoides (proyecciones de Schuller y Stenvers) y estudios de laboratorio (biometría hemática, tiempo de protrombina, tiempo parcial de tromboplastina).

### PROCEDIMIENTO QUIRÚRGICO

Mediante abordaje endomeatal o retroauricular se realizó una revisión de oído medio y se decidió de acuerdo a los hallazgos quirúrgicos la colocación de prótesis de TORP en caso de ausencia de toda la cadena osicular o ausencia de cruras del estribo, PORP en caso de ausencia de yunque, con supraestructura de estribo, en caso de defectos pequeños del yunque o del martillo se realizó columnelización con cartílago autólogo. Se efectuó un registro del procedimiento y técnica realizada.

### ESTUDIOS POSTOPERATORIOS

El control audiológico postoperatorio se realizó en dos ocasiones, la primera entre las semanas 10 y 12 postoperatorias y la segunda aproximadamente a los 6 meses.

### PROCESAMIENTO DE DATOS

La información fue captada en la hoja correspondiente. Para su descripción se calcularon las diferencias absolutas entre los umbrales pre y postoperatorios y se estimaron:

- Los promedios de umbrales de vía aérea de frecuencias bajas (125, 250, 500 Hz), medias (500, 1000 Y 2000 Hz) y altas (2000, 4000 y 8000 Hz).
- Diferencial aéreo-ósea de frecuencias bajas, medias altas y total.

## RECURSOS HUMANOS

Personal adscrito al servicio de otorrinolaringología en áreas de consulta externa y quirófanos.

## FÍSICOS Y MATERIALES

Con los que cuenta el Hospital General "Dr. Gaudencio González Garza" del Centro Médico Nacional "La Raza" para la atención de éstos pacientes.

## FACTIBILIDAD

Se considera que el estudio es factible porque el hospital cuenta con los recursos humanos y materiales necesarios para efectuarlo.

## ASPECTOS ÉTICOS

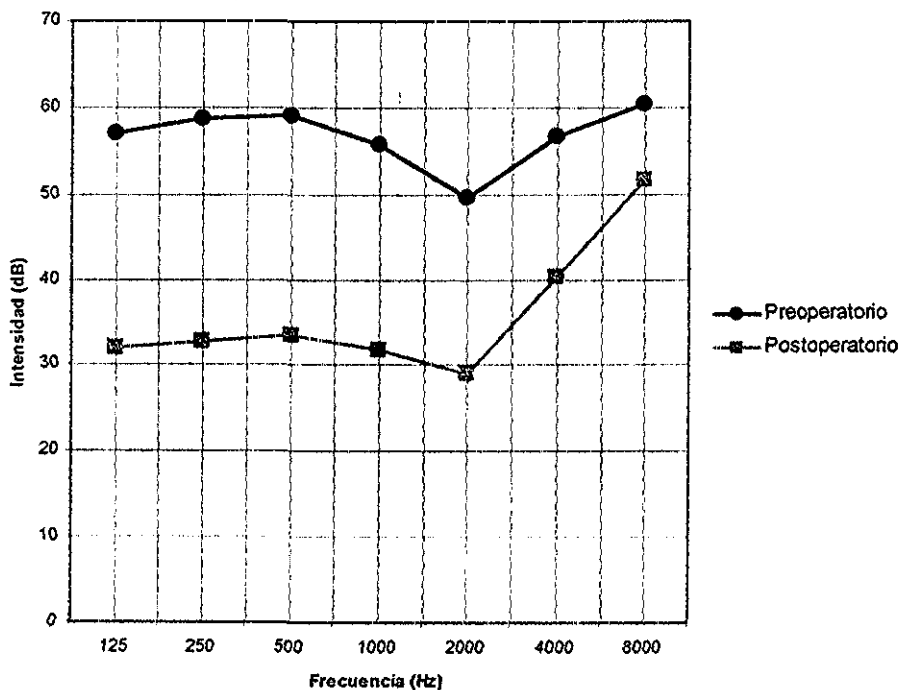
Previa indicación del médico tratante la cirugía fue realizada por profesionales capacitados en el Servicio de Otorrinolaringología del "Dr. Gaudencio González Garza" del Centro Médico Nacional "La Raza" Se informó a los pacientes acerca del proyecto, el manejo de los datos será confidencial, la posibilidad de salir del estudio cuando lo desearan sin perjuicio en la atención médica. No se reveló la identidad de los pacientes y el consentimiento informado fue por escrito de los pacientes o familiares para su inclusión en la investigación (anexo 1 y 2) Se respetaron las normas nacionales (IMSS) como internacionales (Helsinki) para la investigación en seres humanos.

## RESULTADOS

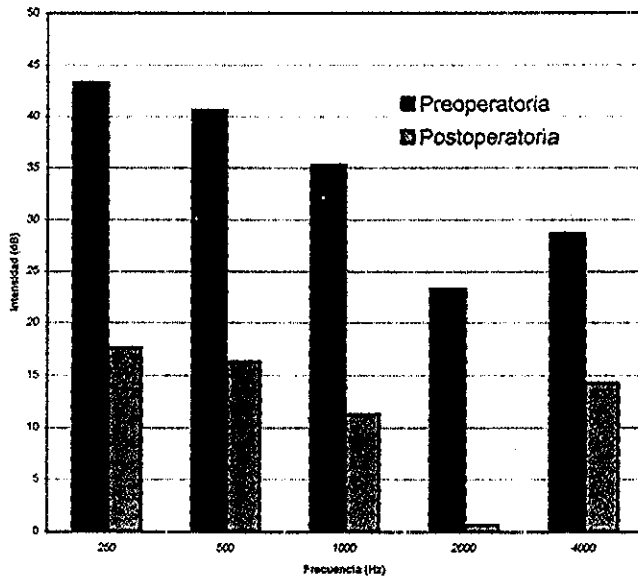
En el período comprendido entre el primero de septiembre de 1999 y el treinta y uno de enero del 2002 un total de 15 pacientes fue sometido a reconstrucción de cadena osicular 9 hombres (edad promedio 48.5 años) y 6 mujeres (edad promedio 46 años) con edades que fluctúan entre los 12 y 78 años (promedio 45 años) mediante colocación de PORP: 11 en oído derecho (7 hombres y 4 mujeres) y 4 en oído izquierdo (2 hombres y 2 mujeres), respectivamente. La colocación fue bilateral en 3 mujeres con un período de diferencia mínimo entre cada cirugía de un año dos meses. No se colocaron prótesis tipo TORP ni se efectuó columnelización.

De los 15 pacientes el 73.33 % (12) ganaron audición, el 13.33 % (2) perdieron audición sin llegar a anacusia y el 13.33 % (2) mantuvieron audición sin cambios.

Promedio de vía aérea



### Diferencial aéreo/ósea



TESIS CON  
FALLA DE ORIGEN

## DISCUSIÓN

Este estudio preliminar nos permite concluir que la reconstrucción de la cadena osicular es un procedimiento que al efectuarse en un paciente en que este perfectamente indicado de acuerdo a un protocolo de estudio ya establecido permite al paciente con secuelas de OMC obtener una audición socialmente aceptable que se refleja en una mejor calidad de vida y desempeño laboral.

Por lo tanto, sería conveniente completar la muestra originalmente fijada con cada uno de los tipos de procedimiento de reconstrucción ya que los resultados no pueden ser extrapolados, la muestra de este estudio puede resultar insuficiente porque solo se colocó un tipo de prótesis (PORP) Este reporte preliminar sirve de sustento para completar el estudio.

La falta de ganancia auditiva fue atribuida a falla en la técnica quirúrgica o quizá se deba a que el material utilizado no es el ideal. Cuando contemos con el tamaño de muestra calculado podremos dilucidar las causas de fracaso y las modificaciones convenientes a la técnica quirúrgica para lograr en un futuro mejorar los resultados. Estos pacientes son candidatos a una cirugía de revisión que pueda aclarar estas dudas.

Al no ser un procedimiento que se realiza de manera rutinaria se cuenta con poca experiencia al respecto lo que obliga al cirujano otólogo a recibir una capacitación adecuada que le permita familiarizarse tanto con las diferentes técnicas como con los distintos materiales disponibles para este fin.

Estudios posteriores permitirán dilucidar si el resultado audiológico se ve afectado por la realización simultánea de timpanoplastia.

## BIBLIOGRAFÍA

1. - Glasscock M, Shambaugh G, *Surgery of the Ear. 4a. Edition, United States of America: Saunders Company, 1990. 351.*
2. - Trace Ht *Biomateriales en la osciculoplastia.* Clin Otorrinolaringol Norteam 1994; 27: 639-47
- 3.- Bellucci R. *Selección de casos y clasificación de timpanoplastia.* Clin Otorrinolaringol Norteam 1989; 22: 875-89.
- 4 - Whers R *Reconstrucción de huesecillos en el oído con colesteatoma.* Clin Otorrinolaringol Norteam 1989; 22: 967-77
- 5.- Wehrs R. *Reconstruction of the tympanic membrane and ossicular chain* en Bailey B. Editor. Head and Neck Surgery Otolaryngology. Edit. Lippincott Company *United States of America* 1993; 1666-75
- 6 - Seifi A, Fouad B. *Options in ossiculoplasty.* Ear, Nose and Throat Journal 1990; 70: 750-7.
- 7 - Strunk CH *Cholesteatoma* en Bailey B Editor. Head and Neck Surgery Otolaryngology. Edit Lippincott Company *United States of America* 1993; 1635-46
- 8.- Sculerati N, Bluestone CH *Patogenia del colesteatoma.* Clin Otorrinolaringol Norteam 1989; 22: 823-32.
- 9 - Grote J *Reconstruction of the middle ear with hidroxilapatite implants: long terms results* Ann Otol-RhinoLaryngo- Supl 1990; 144: 494-6
- 10 - Chole R *Osciculoplastia con banco de cartilago praesculpido* Clin Otorrinolaringol Norteam 1994; 27: 717-26.
- 11 - Lenis A. *Middle ear reconstruction with modified hydroxylapatite prosthesis* Laryngoscope 1990; 100: 1020-1
- 12 - Goldenberg R. *Hydroxylapatite ossicular replacement prostheses; Results in 157 consecutive cases* Laryngoscope 1992; 102: 1091-6
- 13.- Moretz W *Ossiculoplasty with an intact stapes: superstructure versus footplate prosthesis placement.* Laryngoscope 1998; 108 (Suppl 89):1-11

14. - Slater P, Rizer F, Schuring A, Lippy W. *Practical use of total and partial ossicular replacement prostheses in ossiculoplasty*. Laryngoscope 1997; 107: 1193-8.
- 15 -Pedersen S, Mair I, Laukli E. *Audiometric results of TORP and PORP mild ear reconstruction*. Ann of Rhinol Laryngol 1989; 98: 429-33.