

11232  
30



**UNIVERSIDAD NACIONAL AUTONOMA DE MEXICO**

**DIVISIÓN DE POSGRADO E INVESTIGACIÓN FACULTAD DE MEDICINA**

**INSTITUTO DE SEGURIDAD Y SERVICIOS SOCIALES PARA  
LOS TRABAJADORES DEL ESTADO**

**TITULO DE LA TESIS**

**MELOMENINGOCELE  
EXPERIENCIA EN EL H.R.L.A.L.M.**

**TESIS CON  
FALLA DE ORIGEN**

**TRABAJO DE INVESTIGACIÓN QUE PRESENTA EL**

**DR. ANTONIO NAVARRO PEÑA**

---

**PARA OBTENER EL DIPLOMA DE LA ESPECIALIDAD DE**

**NEUROCIRUGÍA**

---



**MEXICO, D.F. FEBRERO DEL 2002**



Universidad Nacional  
Autónoma de México



**UNAM – Dirección General de Bibliotecas**  
**Tesis Digitales**  
**Restricciones de uso**


**DERECHOS RESERVADOS ©**  
**PROHIBIDA SU REPRODUCCIÓN TOTAL O PARCIAL**

Todo el material contenido en esta tesis esta protegido por la Ley Federal del Derecho de Autor (LFDA) de los Estados Unidos Mexicanos (México).

El uso de imágenes, fragmentos de videos, y demás material que sea objeto de protección de los derechos de autor, será exclusivamente para fines educativos e informativos y deberá citar la fuente donde la obtuvo mencionando el autor o autores. Cualquier uso distinto como el lucro, reproducción, edición o modificación, será perseguido y sancionado por el respectivo titular de los Derechos de Autor.

**DR. OSCAR FREJO SOLORZANO**  
**COORDINADOR DE CAPACITACION**  
**DESARROLLO E INVESTIGACION**

**I. S. S. S. T. E.**  
HOSPITAL REGIONAL  
LIC. ADOLFO TORO Z MATEOS  
★ MAR 1 2001 ★  
COORDINACION DE CAPACITACION  
DESARROLLO E INVESTIGACION

  
**DR. ERNESTO MARTINEZ DUHART**  
**PROFESOR TITULAR DEL CURSO**

... a la Direccion General ...  
... difundir en formato electronico e impreso ...  
... de mi trabajo recepcionado ...  
NOMBRE Antonio Navarro Ruiz  
FECHA 29 30 02  
FIRMA [Handwritten Signature]



**TESIS CON**  
**FALLA DE ORIGEN**



**DR. OCTAVIO SALAZAR CASTILLO**  
**ASESOR DE TESIS**



**DR. JOSE G. SEVILLA FLORES**  
**VOCAL DE INVESTIGACION**



**M. EN C. HILDA RODRÍGUEZ ORTIZ**  
**JEFE DE INVESTIGACIÓN**



**DR. JULIO CESAR DIAZ BECERRA**  
**JEFE DE ENSEÑANZA**

# INDICE

RESUMEN.....	5
ABSTRACT.....	6
INTRODUCCIÓN.....	7
MATERIAL Y METODOS.....	24
RESULTADOS.....	25
DISCUSIÓN.....	27
CONCLUSIONES.....	29
BIBLIOGRAFÍA.....	30
GRAFICAS.....	32

TESIS CON  
FALLA DE ORIGEN

## RESUMEN

**Objetivo:** El propósito de este estudio es conocer la experiencia en el manejo de pacientes con mielomeningocele (MMC) así como su incidencia en nuestra población derechohabiente y la oportunidad en su diagnóstico, su manejo y las complicaciones más frecuentemente asociadas.

**Método:** Se realizó un estudio retrospectivo y transversal comprendido entre Junio de 1995 y Junio del 2000 en pacientes ingresados al servicio de Neurocirugía del Hospital Regional Lic. Adolfo López Mateos del I.S.S.S.T.E., y cuyo registro consta en la libreta de ingresos y egresos del servicio, obteniendo de los expedientes los registros de las variables para su estudio en el caso en que se encuentren consignadas.

**Resultados:** Se encuentran registrados un total de 30 pacientes con diagnóstico de MMC en el periodo referido para su estudio; sin embargo solo se cuenta con 12 expedientes en el archivo clínico, siendo eliminados 3 expedientes más, dos de ellos por ser lipomas sacros sin compromiso al tubo neural y otro por ser un encefalocele occipital. En los restantes encontramos que prevalece la incidencia al doble en sexo femenino que en el masculino, con respecto al sitio encontramos mayor incidencia en la localización toracolumbar. Respecto a la funcionalidad se reportó paresia (variable en gravedad) en 4 pacientes, plejía en 2 pacientes y se reporta normalidad en 2 pacientes; dentro de las anomalías asociadas a esta entidad se corrobora la hidrocefalia reportada en la literatura en el 77.7% de los pacientes, Arnold Chiari tipo II en el 53%. Se tratan quirúrgicamente con plastia el 77% de los pacientes (7 pacientes) los 2 restantes no se realiza manejo debido a compromiso cardiovascular secundario a cardiopatía concomitante. Requieren manejo derivativo por lo menos en una ocasión el 77% de los pacientes. Se presenta ruptura del defecto al momento del ingreso al servicio en un 66% y finalmente el promedio de estancia hospitalaria es de 20.4 días.

## ABSTRACT

**Objective:** The purpose of this study is to know the experience in the management of patients with myelomeningocele (MMC) and to know the incidence in our hospital population the diagnostic and the related complications.

**Methods:** We did a retrospective and transversal study between June of 1995 to June of 2001 of inpatients in the Neurosurgical service of the Hospital Regional Lic. Adolfo Lopez Mateos of the I.S.S.S.T.E. in Mexico city, taken the clinical records of the patients for the study.

**Results:** 30 patients were registered with the diagnostic of MMC in the time mentioned; we only found 12 clinical records of the 30 patients, we excluded 3 patients more, 2 for the diagnostic of sacral lipoma and 1 more for the diagnostic of occipital encephalocele. We found a prevalence in females of 2:1 and a thoracolumbar localization. Paraparesia was reported in 4 patients, plegia in 2 and 2 more without neurological deficit; the associated anomalies were type II Chiari malformation in the 53% and hydrocephalia in 77.7% of the patients. 7 patients were operated for plasticity of the defect and 2 can't operate because cardiovascular involvement. We found open MMC with cerebrospinal fluid fistula in 66% of the patients. The range of intrahospital stay were 20.4 days.

## **INTRODUCCION**

Durante el desarrollo de los seres humanos la formación de los órganos y sistemas involucran una serie de procesos complicados, continuos, con periodos de modelación, remodelación, modificación y modulación, que en el caso del sistema nervioso central adquieren un alto grado de complejidad y organización desde las más tempranas etapas del desarrollo de la vida fetal, y su entendimiento y comprensión representa la mayoría de las veces un mayor grado de dificultad; encontrando que la ocurrencia de alteraciones de este “complejo desarrollo organizado” repercute de manera fundamental en las expectativas de vida, calidad de la misma en la vida extrauterina del nuevo ser, que involucran aspectos no solamente personales al individuo, si no, a su entorno familiar, social y cultural, con la repercusión económica que representa para los sectores familiar, comunitario y del mismo gobierno en las instituciones de salud y de rehabilitación.

## **MIELODISPLASIAS**

El sistema nervioso se desarrolla a partir de una zona engrosada de ectodermo embrionario, la placa neural. La formación de la placa neural de los pliegues neurales, y su cierre para formar el tubo neural constituyen un proceso que en conjunto se llaman neurulación (13).

La placa neural aparece en la 8va. etapa del desarrollo (a los 18 días) y termina durante la décima segunda etapa del desarrollo (día 26) al producirse el cierre del neuroporo posterior.

Al evolucionar la notocorda el ectodermo embrionario que la cubre presenta un engrosamiento y forma la placa neural la que es inducida por la notocorda y el mesodermo paraxial a cada lado de la misma. El ectodermo de la placa neural llamado



mesodermo paraxial a cada lado de la misma. El ectodermo de la placa neural llamado neuroectodermo origina el sistema nervioso central que consta de encéfalo y médula espinal.

La placa neural aparece inicialmente en sentido craneal al nudo primitivo de Hensen y dorsalmente a la prolongación cefálica o notocordal y al mesodermo adyacente a ella. Al alargarse la prolongación notocordal la placa neural se ensancha y por último se extiende hasta llegar a la membrana o lámina bucofaringea (día 18), la placa neural se invagina siguiendo el eje central para formar el surco neural con pliegues neurales a cada lado. Para el final de la tercera semana los pliegues neurales han comenzado a unirse y fusionarse de modo que ahora la placa neural se ha convertido en un tubo neural (13).

La Formación del tubo neural comienza durante la décima etapa del desarrollo ( a los 22 o 23 días) en la región correspondiente 4 a 6, que representa la futura región cervical. En esta etapa los dos tercios craneales de la placa neural del tubo neural, tan caudales como el cuarto par de somitos, representan el futuro encéfalo, y el tercio caudal del tubo neural y de la placa neural representan la futura médula espinal (14).

La fusión de los pliegues neurales se va produciendo de manera un poco irregular en dirección craneal y caudal. El tubo neural está abierto temporalmente en ambos extremos y se comunica libremente con la cavidad amniótica (8).

El orificio craneal llamado neuroporo rostral, se cierra alrededor del día 25 en la etapa décimoprimer del desarrollo; y el neuroporo caudal se cierra durante la siguiente etapa, un par de días más tarde (6).

Las paredes del tubo neural se van volviendo más espesas para formar el encéfalo y la médula espinal. La luz del tubo neural se convierte en el sistema ventricular del encéfalo y en el canal central de la médula espinal.

El tubo neural se separa del ectodermo superficial y los bordes libres del ectodermo se fusionan de manera que esta capa se vuelve continua sobre la parte posterior del embrión. Subsecuentemente el ectodermo superficial se diferencia para formar la epidermis de la piel.

**Cresta Neural.** Cuando se fusionan los pliegues neurales algunas células ectodérmicas que descansan a lo largo de la cresta de cada pliegue neural pierden sus afinidades epiteliales y sus ligazones con las células vecinas. A medida que el tubo neural se separa del ectodermo superficial estas células mesoblásticas de la cresta neural migran en sentido inferior e invaden el mesoblasto de cada lado del tubo neural aparecen como una masa irregular y achatada llamada cresta neural entre el tubo neural y el ectodermo superficial que esta por encima (9).

Si bien en el momento inicial tienen continuidad a través de la línea media, pronto se separan en una parte derecha y otra izquierda que migran dorsolateralmente al tubo neural, donde originan los ganglios sensoriales de los nervios espinales y craneales. Muchas células mesoblásticas de la cresta neural comienzan a emigrar en direcciones ventral y lateral y a dispersarse. Aún que es difícil identificar esas células, técnicas trazadoras especiales mostraron que se diseminan ampliamente y que tienen derivados muy importantes (13).

Las células de la cresta neural originan los ganglios espinales y los ganglios del sistema nervioso autónomo. Los ganglios de los nervios craneales (V, VII, IX y X) también derivan parcialmente de la cresta neural. Además de formar las células ganglionares, las células de las crestas neurales forman las vainas de los nervios (células de Schwann) y la cubierta meníngea del cerebro y de la médula espinal (por lo menos la piamadre y la aracnoides). También contribuyen a la formación de las células pigmentarias, de la médula suprarrenal, y de varios componentes esqueléticos y musculares de la cabeza.

Desarrollo de los somitos. Al formarse la notocorda y el tubo neural , el mesodermo intraembrionario a cada lado de ellos presenta engrosamiento para formar columnas longitudinales de mesodermo paraxial (9). Cada columna paraxial se continúa lateralmente con el mesodermo intermedio, y generalmente se adelgaza hacia los lados para formar el mesodermo lateral. El mesodermo lateral se continúa con el mesodermo extraembrionario de saco vitelino y amnios.

Durante la novena etapa (20 días aproximadamente) el mesodermo paraxial comienza a dividirse en pares de cuerpos cúbicos llamados somitos. La palabra somito proviene del griego soma, que significa “cuerpo”. Esta serie de bloque de tejido mesodérmico se localiza a cada lado del tubo neural que se esta desarrollando.

Los somitos originan la mayor parte del esqueleto axial y la musculatura concomitante, al igual que una buena parte de la dermis.

El primer par de somitos se desarrolla a carta distancia caudalmente al extremo craneal de la notocorda, y los pares subsecuentes se forman sucesivamente en dirección craneocaudal. Durante el llamado periodo de somitos (días 20 a 30) se forman aproximadamente 38 pares de somitos ; por último, aparecen 42 a 44 pares (4 occipitales, 8 cervicales, 12 torácicos, 5 lumbares, 5 sacros y 8 a 10 pares coccigeos). Desaparecen el primer somito occipital, los caudales y los que están comprendidos entre el quinto caudal y el séptimo coccigeo. Los otros dan lugar al esqueleto axial. Los somitos forman distintas elevaciones en la superficie y tienen una forma vagamente triangular en una sección transversa.

Una cavidad en forma de hendidura, la miocelia, aparece en el interior de cada somito pero pronto se ocluye. Durante el período de los somitos, éstos se utilizan como uno de los criterios para determinar la edad del embrión.

Médula espinal. La parte del tubo neural ubicada en posición caudal respecto al cuarto par de somitos se desarrolla para formar la médula espinal .

Las paredes laterales del tubo neural es espesan hasta que solamente puede apreciarse un canal central diminuto a las 9 o 10 semanas. La pared del tubo neural consta inicialmente de neuroepitelio cilíndrico pseudoestratificado grueso. Estas células neuroepiteliales (ventriculares) forman la zona ventricular a menudo llamada capa endimaria, y originan todas las neuronas y las células de macroglia de la médula espinal. Las células de macroglia son las células de la neuroglia más voluminosas (astrocitos y oligodendroglia) que derivan del neuroectodermo. En breve se identifica una zona marginal formada por las porciones extremas de las células neuroepiteliales. Esta zona poco a poco se convierte en la sustancia blanca de la médula espinal conforme crecen cilindroejes de los cuerpos de las neuronas y pasan a la médula espinal, a los ganglios de las raíces posteriores y al cerebro.

Algunas células neuroepiteliales que se están dividiendo en la zona ventricular se diferencian para formar las neuronas primitivas llamadas neuroblastos. Los neuroblastos proceden exclusivamente de la división de las células neuroepiteliales. Estas células forman una zona intermedia (llamada también capa del manto) entre las zonas ventricular y marginal.

Los neuroblastos se convierten en neuronas a medida que se desarrolla el proceso citoplásmico. Las prolongaciones citoplásmicas más largas son los cilindroejes o axones.

Las células de sostén primitivas del sistema nervioso central; los glioblastos o espongioblastos provienen de diferenciación de las células neuroepiteliales principalmente después que ha cesado la formación de neuroblastos. Los glioblastos emigran de la zona ventricular a la intermedia y marginal; algunos se convierten en satroblastos y después en astrocitos, y otros en oligodendroblastos y subsecuentemente en oligodendrocitos. Cuando las células neuroepiteliales dejan de producir neuroblastos y glioblastos, se convierten por

diferenciación en células endimarias que originan el epéndimo o revestimiento endimario del conducto del endimio de la médula espinal.

Las células microgliales, las cuales están dispersas a lo largo de la sustancia gris y blanca son células pequeñas de la microglia que derivan de células mesenquimales. Estas células invaden el sistema nervioso central bastante tarde, después que han penetrado en él los vasos sanguíneos. En vista de su origen mesodérmico y de su papel como células barredoras la microglia se clasifica como una parte del sistema mononuclear fagocítico, cuyas propiedades son similares a las de los histiocitos del tejido conectivo.

La proliferación y diferenciación de las células neuroepiteliales en la médula espinal en desarrollo producen paredes gruesas y placas del techo y del suelo delgadas. El engrosamiento diferencial de las paredes laterales pronto origina un surco longitudinal poco profundo llamado surco limitante, que separa la placa alar o porción dorsal de la porción ventral o placa basal.

Las placas alar y basal producen abultamientos longitudinales que se extienden en la mayor parte de la longitud a cada lado de las paredes laterales de la médula espinal en desarrollo esta separación regional tiene importancia básica por que las placas alar y basal después guardan relación con funciones aferentes y eferentes, respectivamente.

Placas alares. Los cuerpos celulares en las placas alares forman la materia gris dorsal en columnas que se extienden a lo largo de la médula espinal. En las secciones transversales dichas columnas son llamadas astas dorsales. Las neuronas en estos cordones son núcleos aferentes; grupos de estos núcleos forman los cordones grises dorsales o posteriores. Al crecer las placas alares se forma el tabique medio posterior.

Placas basales. Los cuerpos celulares de las placas basales forman los cordones grises ventral y lateral. En los cortes transversales de la médula espinal estos cordones se llaman astas ventral y lateral, respectivamente. Los cilindros de las astas ventrales salen

de la médula espinal y reciben vainas producidas por células de Schwann, derivadas de las células de la cresta neural, las fibras nerviosas formadas de esta manera se agrupan en fascículos voluminosos llamados raíces ventrales de los nervios raquídeos. Al crecer las placas basales sobresalen a cada lado de la línea media y se produce el tabique medio anterior y un surco longitudinal profundo en la superficie ventral de la médula espinal, conocido como surco medio ventral.

**Ganglios espinales.** Las neuronas unipolares de los ganglios espinales (ganglios de las raíces dorsales) derivan de las células de la cresta neural. Los cilindroejes se dividen a manera de "T" en prolongaciones central y periférica. Las dos prolongaciones de las células del ganglio de la raíz posterior tienen las características estructurales de cilindroejes, pero la periférica es dendrita por cuanto conduce hacia el cuerpo celular. Las arborizaciones centrales entran en la médula espinal y forman las raíces posteriores de los nervios raquídeos.

Algunas prolongaciones centrales (cilindroejes de las células de los ganglios radiculares posteriores terminan en el cordón gris posterior de la médula espinal, en tanto que otras ascienden al encéfalo en los cordones blancos posteriores de la médula espinal. Estos cordones blancos están situados entre los cordones grises posteriores derecho e izquierdo. Las prolongaciones periféricas de las células del ganglio de la raíz posterior llegan por los nervios raquídeos a terminaciones sensitivas especiales en estructuras somáticas o viscerales.

**Meninges espinales.** El mesénquima que rodea al tubo neural se condensa para formar una membrana llamada meninge primitiva. La capa más extrema de la meninge primitiva se engruesa y forma la duramadre; la más interna permanece delgada y se convierte en la pia-aracnoides. Está compuesta de piamadre y aracnoides, que en conjunto forman las leptomeninges.

Aparecen espacios llenos de líquido en las leptomeninges y pronto se fusionan y forman el espacio subaracnoideo. El origen de la piamadre en la aracnoides a partir de una sola capa se manifiesta en el adulto por la muchas bridas delicadas de tejido conectivo (trabéculas aracnoideas) que hay entre ambas.

Cambios de posición en la médula espinal. En el embrión, la médula espinal abarca toda la longitud del conducto raquídeo, y los nervios pasan por los agujeros de conjunción a su nivel de origen. Como la columna vertebral y la duramadre crecen más rápidamente que la médula espinal, esta relación no persiste; en consecuencia, el extremo caudal de la médula espinal poco a poco se sitúa en niveles relativamente más altos, a los 6 meses está a la altura de la primera vértebra sacra; en el neonato termina a nivel de la tercera vértebra lumbar; en el adulto termina aproximadamente en el borde inferior de la primera vértebra lumbar. Este es el nivel promedio por que el extremo caudal de la médula puede ser alto, incluso en la duodécima vértebra dorsal o bajo, a la altura de la tercera vértebra lumbar. En consecuencia, las raíces raquídeas, especialmente las de los segmentos lumbares y sacros, siguen en trayecto oblicuo desde la médula espinal hasta la altura correspondiente de la columna vertebral. Las raíces nerviosas dorsal y ventral por debajo del extremo terminal de la médula espinal, como medular forman una envoltura de raíces nerviosas que reciben el nombre de cola de caballo o cauda equina. Aún que la duramadre abarca toda la longitud del ráquis en el adulto, no sucede lo mismo con las demás capas de las meninges. La piamadre después del extremo caudal de la médula espinal forma un cordón fibroso o largo, filum terminale, que se extiende del cono medular y se fija en el periostio de la primera vértebra coccígea en el adulto. Filum terminale también indica la línea de regresión de la médula espinal embrionaria.

Parte del espacio subaracnoideo excede de la médula espinal, y de aquí puede extraerse líquido cefalorraquídeo sin lesionar la médula. La extracción de líquido cefalorraquídeo al introducir una aguja entre algunas vértebras lumbares en el espacio subaracnoideo se conoce como punción lumbar, habiendo poco peligro de que la aguja dañe

a la médula espinal si se le inserta entre los procesos espinosos de las vértebras L3/L4 o L4/L5.

**Mielinización.** La formación de mielina comienza en la médula espinal durante la mitad de la vida fetal y continua en el primer año postnatal. En general, los fascículos están completamente mielinizados en la fecha en que adquieren capacidad funcional completa. La capa de mielina que rodea las fibras nerviosas de la médula espinal está formada por oligodendrocitos. La membrana plasmática lipoproteica de un oligodendrocito se va desarrollando alrededor del axón y forma cierto número de capas. La vaina de mielina esta formada alrededor de los cilindroejes o axones por la membrana plasmática de las células de Schwann; las células de neurilema o de Schwann provienen de la cresta neural que emigran periféricamente y se envuelven alrededor de los cilindroejes de neuronas motoras somáticas y de neuronas motoras autónomas preganglionares al salir del sistema nervioso central. Estas células también se envuelven alrededor de las prolongaciones central y periférica de las neuronas sensitivas somáticas y viscerales y alrededor de los cilindroejes de neuronas motoras autonomas postganglionares.

A partir de la semana 20 las fibras nerviosas comienzan a tener una apariencia blanquecina debida al depósito de mielina.

**Desarrollo de la columna vertebral. Etapa precartilaginosa.** Durante la cuarta semana las células de los esclerotomas de los somitos se encuentran en tres áreas principales:

1.-Rodeando a la notocorda. En una sección frontal del embrión, los esclerotomas aparecen como condensaciones pareadas de células mesenquimales que pronto se fusionan alrededor de la notocorda. Cada esclerotoma consta de células laxas en dirección craneal y células compactamente empacadas en dirección caudal. Algunas de las células compactamente empacadas se desplazan cranealmente frente al centro del miotoma y originan el disco intervertebral. Las demás células compactamente empacadas se fusionan con las laxas del esclerotoma inmediatamente caudal y forman el centro mesenquimatoso de la vértebra. De



esta manera cada vértebra se desarrolla a partir de dos esclerotomas adyacentes. Por lo cual se convierte en estructura intersegmentaria. Los nervios guardan íntima relación con los discos intervertebrales, y las arterias intersegmentarias (intercostales) se sitúan a cada lado de los cuerpos vertebrales. La notocorda experimenta degeneración y desaparece donde queda rodeada por el cuerpo vertebral en desarrollo. Entre las vértebras la notocorda se expande y forma el centro gelatinoso de los discos intervertebrales, que recibe el nombre de núcleo gelatinoso o pulposo. Este núcleo es rodeado después por las fibras circulares del anillo fibroso; estas dos estructuras constituyen el disco intervertebral. Pueden persistir resto de la notocorda (células de la notocorda “ en reposo “) en cualquier parte del esqueleto axial y dar lugar a un cordoma. Esta neoplasia, de lento crecimiento, aparece con más frecuencia en la base del cráneo y en la región lumbosacra.

2.-Rodeando al tubo neural. Estas células mesenquimales formarán el llamado arco vertebral.

3.-En la pared corporal. Estas células mesenquimales formaran los procesos costales, los cuales se desarrollarán hasta formar las costillas en la región torácica.

Condricación. Durante la sexta semana aparecen centros de condricación de cada vértebra mesenquimatosas. Los dos centros en cada cuerpo vertebral se fusionan hacia el final del periodo embrionario y se forma el centro cartilaginoso. Al propio tiempo, los centros en los arcos vertebrales se fusionan entre si y con el de la vértebra. Las apófisis espinosa y costal provienen de extensiones de los centros de condricación en el arco vertebral.

Periodo prenatal. Al principio existen dos centros primarios de osificación: El ventral y el dorsal para el centro. Se diferencian de los centros de condricación en que están lado con lado. Los dos centros de osificación primaria se fusionan pronto y forman un único centro. De ahí que aparezcan tres centros primarios hacia el final del periodo embrionario: uno en el centro y uno en cada mitad del arco vertebral, la osificación se hace

evidente en los arcos vertebrales alrededor de la octava semana. Al nacer, cada vértebra consta de tres partes óseas unidas por cartilago.

Periodo postnatal. Las mitades del arco vertebral se fusionan durante el primer año. La lámina de los arcos se une primeramente en la región lumbar y posteriormente la unión progresa en sentido craneal. El arco vertebral articula con el centro en las articulaciones neurocentrales cartilaginosas que permiten a las vértebras crecer al aumentar las dimensiones de la columna vertebral. Estas articulaciones desaparecen cuando el arco vertebral se fusiona con el centro vertebral durante la etapa del tercero a sexto años.

Durante la pubertad o inmediatamente después de ella, aparecen cinco centros secundarios: uno para el extremo de los orificios espinosos, uno para el extremo de cada proceso transversal, y dos anillos para la epífisis (epífisis anulares), uno sobre el anillo superior y otro sobre el anillo inferior del cuerpo vertebral. El cuerpo vertebral es un conjunto de las epífisis superior e inferior y de la masa de hueso entre ellas. Incluye el centro, partes del arco neural y las carillas para la cabeza de las costillas. En consecuencia, los nombres "cuerpo y centro" no son sinónimos. Todos los centros secundarios se han fusionado con el resto de las vértebras para los 25 años aproximadamente.

## **MALFORMACIONES DE LA MEDULA ESPINAL Y TUBO NEURAL.**

Cualquier parte del sistema nervioso puede mostrar defectos del desarrollo, y estos producen una amplia variedad de signos y síntomas (9).

La espina bífida, la hidrocefalia y la anencefalia ocurren aproximadamente en 6 de cada 1000 nacimientos (6), por lo que se constituyen como las anomalías congénitas más frecuentes del SNC. La mayor parte de las malformaciones congénitas de la médula espinal se producen a consecuencia de defectos en el cierre del neuroporo caudal, hacia el final de la cuarta semana del desarrollo. Varios defectos del tubo neural envuelven también a los

tejidos que descansan sobre la médula (meninges, arcos vertebrales, músculos dorsales y piel). Las malformaciones que interesan al extremo caudal del tubo neural y a los arcos vertebrales se llaman en general espina bífida (espina hendida). Este término describe el hecho de que no hay una fusión entre los arcos vertebrales, lo que es común a todos los tipos de espina bífida. Estas condiciones varían desde las muy importantes desde el punto de vista clínico hasta algunas malformaciones tan pequeñas que carecen de significado clínico.

Existen dos amplias categorías de malformaciones congénitas, la disrafia espinal abierta y la disrafia espinal oculta (19).

#### DISRAFIA ESPINAL ABIERTA:

Se refiere a las anomalías con cierre incompleto en la línea media de los tejidos mesenquimatoso, óseo, y neural. En la espina bífida abierta también llamada quística, hay una columna dírafica con protrucción hacia atrás del contenido espinal através del defecto óseo dorsal (18).

#### Mielocele:

Es un trastorno del cierre del tubo neural similar embriogenéticamente al mielomeningocele. Una placa de tejido neural de la línea media (la placoda neural) queda a nivel de la superficie. La placoda no esta recubierta por piel y por tanto está en comunicación con el exterior. La duramadre falta también por detrás, mientras que la piamadre y la aracnoides recubren la superficie ventral de la placoda neural y la duramadre. El saco aracnoideo formado de esta manera tiene su continuación con el espacio subaracnoideo lumbar (17).

## Mielomeningocele:

Tanto el mielomeningocele como el mielocelo se producen por falta de flexión y fusión en un solo tubo de los pliegues neurales embrionarios. En vez de ello, persisten como una placa aplanada de tejido no neurulado, que recibe el nombre de placoda neural. El ectodermo superficial no se separa del ectodermo neural y permanece en posición lateral. Hueso, cartílago, músculos y ligamento, todos ellos se desarrollan también en una posición anormal, por fuera y por delante del tejido neural, y permanecen bífidos y evertidos. Queda un defecto en la línea media y la placa neural y las meninges elevadas y evertidas se continúan por los lados con el tejido subcutáneo, la médula espinal por ello queda trabada y relativamente inmóvil. Las raíces dorsales emergen de la superficie anterior de la placa neural, por fuera de las raíces ventrales. Ambas raíces cruzan el saco lleno de líquido cefaloraquídeo para salir por los agujeros de conjunción.

## Incidencia edad y sexo.

El mielomeningocele, la anencefalia y el encefalocele son considerados defectos del tubo neural, en conjunto su incidencia en los E.U.A. es de 1.5 por cada 1000 nacidos vivos. Hay un ligero predominio femenino. Entre el 90 y 95 % de los defectos del tubo neural se presentan en familias previamente sanas, pero un mielomeningocele previo en una familia aumenta el riesgo de los tres tipos de trastornos del tubo neural. También se asocia a alfa feto proteína materna elevada en suero a una mayor incidencia a estas malformaciones. Localización la mayoría de los mielomeningoceles se presentan en la región lumbosacra; los mielomeningoceles cervicodorsales son muy raros (10, 11).

En Francia la incidencia la incidencia de la espina bífida abierta es de 0.5/1000 apox. Superior en la región norte del país. La incidencia es más elevada en países anglosajones, principalmente Irlanda. Escocia y el país de Gales (4/1000).

Las encuestas epidemiológicas muestran que la frecuencia de la espina bífida abierta depende al menos de tres factores:

- 1.- Etnicos, estas malformaciones son menos frecuentes en los negros y en los amarillos que en los blancos, afectan principalmente a los anglosajones.
- 2.- Genéticos: son más frecuentes en el sexo femenino que en el masculino, y en la familiar de un caso el riesgo en un hermano es multiplicado por 10.
- 3.- Exógenos. Variaciones seculares de la frecuencia de las disrafias (en Boston, en 1935 fueron tres veces más frecuentes que en 1965), con aumento de su incidencia durante los meses de verano y en clases sociales desfavorecidas en Gran Bretaña.

Estos factores exógenos consisten probablemente en una carencia de vitamina principalmente del ácido fólico (4, 5, 20).

#### EXAMEN CLINICO DE UN RECIEN NACIDO PORTADOR DE ESPINA BIFIDA ABIERTA:

Se deben observar cuatro objetivos:

- 1.-Reconocer la malformación
- 2.-Estimar las consecuencias a nivel de los miembros inferiores , esfinteres y encéfalo
- 3.-buscar malformaciones asociadas
- 4.-Establecer un pronóstico funcional.

Reconocimiento de la malformación: frecuentemente el diagnóstico es evidente: tumefacción de volumen variable, implantada más o menos ampliamente a nivel de la línea media, usualmente la región lumbosacra, más raramente en la región cervical, excepcionalmente a nivel dorsal. Según el tipo de la malformación el revestimiento cutáneo es completo (mielocele), o mielomeningocele (7, 15).

En este último caso el domo de la malformación esta ocupado por un tejido rosáceo y húmedo (placa medular); a cada lado de la placa , el recubrimiento del saco es traslúcido (aracnoides, duramadre), hasta llegar en su periferia a un epitelio normalmente formado. Frente a una espina bífida abierta estimar el tamaño de la malformación y valorar la calidad del revestimiento cutáneo buscar una fuga de LCR (humedad a nivel del área medular o bien fuga masiva de LCR responsable del aplastamiento del saco meníngeo) (7).

El diagnóstico clínico entre meningocele y mielomeningocele en general es simple. El primero se caracteriza por un examen neurológico normal y una malformación epitelializada (al contrario del segundo) (15, 19).

En ciertos raros casos el MMC puede estar recubierto de piel desde un principio, o después de una epitelialización secundaria.

El meningocele también se puede acompañar de déficit. Es por eso que los estudios radiológicos son necesarios para determinar el tipo.

Diagnóstico por imagen. Los mielomeningoceles no tratados no son diagnosticados casi nunca por imagen, excepto durante la ecografía obstétrica. El diagnóstico ecográfico prenatal de mielomeningocele se basa en la detección de una disrafia espinal, que se ve como un arco neural abierto y ensanchado, con láminas evertidas. Otros signos son la presencia de un saco de MMC espinal y anomalías craneales asociadas a malformación de Chiari II (1, 15, 19).

Los hallazgos ecográficos prenatales característicos son las concavidades frontales (el signo de limón), la hidrocefalia y una fosa posterior pequeña con cerebelo comprimido y ausencia de la cisterna magna (signo del plátano). Los estudios de imagen de MMC reparados muestran normalmente un amplio defecto disráfico con láminas delgadas y evertidas, y un saco lleno de LCR y recubierto de piel. La médula y las raíces suelen volverse a colocar quirúrgicamente dentro del conducto vertebral, pero por lo general permanecen en posición baja. Es frecuente que se produzca una nueva trabazón por cicatrización (1, 15, 16, 19).

Anomalías asociadas: la malformación de Chiari II se ve casi prácticamente en el 100% de los MMC. En casi las tres cuartas partes de pacientes con MMC se encuentran lipomas espinales intraductales. A veces hay quistes de inclusión, dermoides o epidermoides (8, 9, 18, 20).

La hidromielia, definida como un conducto central dilatado y tapizado por epéndimo, está presente en el 30-75 % de los pacientes con MMC. A menudo coexiste una siringomielia, o cavitación de la médula sin tapizado ependimario, alteración que se ve en el 20 % aproximadamente de estos casos. Como estas dos entidades patológicas son difíciles de distinguir en los estudios de imagen, se les agrupa a menudo bajo el término de siringohidromielia.

Otras anomalías asociadas del SNC son la hidrocefalia (80%), la agenesia del cuerpo calloso y la diastematomielia del 30 al 45%. Anomalías no pertenecientes al SNC y que se observan con frecuencia son la escoliosis congénita 20 % y la xifosis menos del 10%), la lordosis y la xifo escoliosis del desarrollo (65%) y las deformidades de la cadera.

## DISRAFIA ESPINAL OCULTA.

Los defectos disraficos ocultos son lesiones recubiertas de piel que no tiene tejido neural expuesto ni masa quística visible. Aún que no se conoce con precisión el desarrollo embriológico preciso de los mismos, se piensa que son el resultado de una fusión o un cierre anormales de las estructuras dorsales de la línea media en el embrión. Las disrafias espinales ocultas forman un grupo heterogéneo de lesiones. Ejemplo de ellas son el meningocele, la fistula dérmica dorsal y los lipomas espinales. Otras anomalías, como un cono anclado, un filum terminale comprimido y los síndromes de la notocorda hendida se asocian a menudo a disrafia espinal oculta.



## **MATERIAL Y METODOS**

Se realiza un estudio retrospectivo, transversal en los pacientes derechohabientes al hospital Regional Lic. Adolfo López Mateos del I.S.S.S.T.E. en la ciudad de México D.F. en el periodo comprendido de Junio de 1995 a Junio del 2000, en los pacientes con diagnóstico de ingreso de mielomeningocele sin importar el estado del mismo (roto o no roto), encontrando un total de 30 pacientes en la libreta de registros del servicio de Neurocirugía, sin embargo solo se pudieron encontrar los expedientes de 12 pacientes, el resto de expedientes ha sido depurado por falta de continuidad en la asistencia del paciente a la institución o bien pérdida del registro actual del paciente. Se realizó dicho estudio en base a edad de diagnóstico, tiempo de ingreso al servicio de neurocirugía, estado clínico, localización del defecto, integridad del defecto (roto o no roto), tiempo de tratamiento quirúrgico y evolución posquirúrgica.

## RESULTADOS

Treinta pacientes con diagnóstico de mielomeningocele fueron ingresados al servicio de neurocirugía del Hospital Regional Lic. Adolfo López Mateos del I.S.S.S.T.E. en el periodo comprendido de Junio del 95 a Junio del 2000, de los cuales solo de doce pacientes pudieron ser obtenidos los expedientes hospitalarios para su análisis. De los anteriores se excluyen dos expedientes por ser el diagnóstico transoperatorio de lipoma lumbosacro sin compromiso de tubo neural y otro por ser un meningocele occipital, quedando solamente nueve expedientes para su análisis. Se encontró que las edades de diagnóstico de ingreso por el servicio de neurocirugía variaron desde 1 día de VEU (vida extrauterina) hasta los 10 meses de edad, así mismo se encontró que todos eran productos de madres de entre 23 a 36 años con un promedio de 26.7 años. En cuanto al numero de embarazo varió del primero al cuarto con una media de 2.5. En relación al sexo fueron seis del sexo femenino (66.6%) y 3 del sexo masculino (33.4%) con una relación de 2:1 f:m. El APGAR así como otros datos como peso y talla al nacimiento no se pudieron obtener por no estar consignados en la mayoría de los expedientes. La localización fue más frecuente a nivel toracolumbar presentandose en 8 pacientes (88.8%) y lumbosacro en un solo paciente (11.2%), sin poder determinar con exactitud el nivel espinal correspondiente por no estar especificado en los expedientes. Se presentó paresia en forma variable en 4 pacientes (44.4%), plejía en 3 pacientes (33.3%) y normalidad en 2 pacientes (¿?) (22.2%). En cuanto a las anomalías agregadas se encontró hidrocefalia en siete pacientes (77.7%) y no hidrocefalia en solo 2 pacientes (22.3%), se documentó malformación de Chiari tipo II en solamente 5 pacientes (55.5%) en uno se descartó y en 3 más no se encuentran datos en expediente, en los 5 encontrados no se dio tratamiento específico. Siete pacientes (77.7%) fueron sometidos a tratamiento quirúrgico para plastía de mielomeningocele variando el tiempo del mismo desde las 24 horas de VEU hasta los 10 meses de edad, en dos pacientes (22.3%) no se realiza tratamiento quirúrgico de plastía de MMC por presencia en uno de tetralogía de Fallot y en otro por cardiopatía congénita cianógena no especificada. Siete pacientes (77.7%) fueron sometidos a procedimiento derivativo (derivación

ventriculoperitoneal o ventriculoatrial) por lo menos en una ocasión por diagnóstico de hidrocefalia siendo el primer sistema colocado en un paciente a las 24 horas de VEU y en otros hasta los 3 meses de edad. Como complicaciones se reportan 7 (77.7%) pacientes sin complicaciones y en dos pacientes se determinó proceso infeccioso en el sitio de plastía de MMC y en dos (22.3%) fistula de líquido cerebrospinal posterior a plastía. En cuanto a la presentación al momento de ingreso al servicio se encontraron 6 (66.6%) MMC rotos y 3 (33.4%) no rotos. Los días de estancia intrahospitalaria variaron de 1 (paciente con tetralogía de Fallot) a 39 días con una media de 20.4 días.

**TESIS CON  
FALLA DE ORIGEN**

## DISCUSION

La incidencia de espina bífida con meningocele o MMC es de 1-2/1000 nacimientos vivos (0.1 a 0.2 %). El riesgo se incrementa de 2 a 3 % si hay un nacimiento previo con MMC, y de 6 a 8 % después de 2 niños afectados; aún cuando en ninguno de nuestros pacientes se mencionó antecedente familiar de esta patología.

El riesgo también se incrementa en familias en donde familiares cercanos (hermanos) han dado nacimiento a un niño con mielomeningocele, especialmente cuando es del lado materno de la familia. La transmisión sigue un factor genético no Mendeliano y es probablemente multifactorial. Se estima que hay un ligero predominio en el sexo femenino, lo que se corrobora en nuestra estadística que ocurrió en el 66.6% de los pacientes. La incidencia se ha visto incrementada en épocas de guerra, desastres económicos y zonas endémicas de malnutrición asociadas a pobreza y carencia de recursos. De acuerdo a la literatura la mayoría de los MMC se localizan a nivel de la región lumbosacra y los MMC de la región cervical son muy raros, no obstante en nuestro estudio se encontró la localización a nivel de región toracolumbar como la más frecuente presentándose ésta en el 88.8 % y a nivel lumbosacro en sólo el 11.2%. Dentro de las anomalías asociadas la malformación de Chiari tipo II se ve prácticamente en el 100 % de los pacientes con MMC, en nuestro estudio sólo se documentó en 5 pacientes ( 55.5%) no pudiéndose determinar el diagnóstico en el expediente en 3 pacientes (33.3%) y se descartó sólo en un paciente (11.2%). En casi las tres cuartas partes de los pacientes con MMC se encuentran lipomas espinales intraductales y algunas veces hay quistes de inclusión, dermoides o epidermoides , sin embargo estos hallazgos no se documentaron en nuestro estudio. Otra anomalía del SNC que se asocia a MMC es la hidrocefalia que se reporta hasta en el 80 % de los pacientes, en nuestro estudio 77.7% de los pacientes se confirmó el diagnóstico los cuales fueron sometidos a tratamiento derivativo. Otras anomalías que se han reportado en estos pacientes son hidromielia, (30 a 75%), agenesia de cuerpo calloso, y diastematomelia hasta en un 45%, sin embargo estas anomalías no se documentaron ni reportaron en los expedientes de nuestros pacientes. Otras deformidades fuera del sistema nervioso se han encontrado reportándose en nuestros pacientes una tetralogía de Fallot y

uno más con cardiopatía cianógena no especificada. En los pacientes con MMC el diagnóstico prenatal es de gran ayuda mismo que se puede realizar con el apoyo de determinación de alfa-feto-proteína en la madre sin embargo en ninguno de nuestros pacientes se documentó ni realizó dicho estudio; otro método de diagnóstico prenatal es el ultrasonograma durante el embarazo el cual en manos expertas puede hacer el diagnóstico oportuno hasta en el 90 a 95 % de los casos, sin embargo en ninguno de nuestros pacientes se realizó el diagnóstico en forma prenatal aún habiéndose realizado el estudio en el 80% de las madres de estos pacientes durante su control prenatal.

El manejo quirúrgico se establece que se puede realizar antes de las 36 hrs de vida extrauterina si es que las condiciones del paciente lo permiten, lo que se realizó solamente en uno de nuestros pacientes y el resto en tiempos posteriores debido a circunstancias diversas (acceso tardío al hospital, programación diferida por IVR, programación subsecuente por urgencia, etc.). Se establece que sin ningún tratamiento sólo el 14 al 30% de los pacientes sobreviven a la infancia; de estos usualmente representan los menos severamente afectados; 70% tendrán un IQ normal. Solamente el 50% de los paciente llegan a caminar, de nuestros pacientes 33.3% se encontraron pléjicos a su ingreso al servicio, 44.4% con paresia variable y solamente el 22.2% se reportó sin anomalía motora (?). Con modernos tratamientos alrededor del 85% de los pacientes con mielomeningocele sobreviven. Las causas más comunes de muerte temprana son complicaciones de malformación de Chiari (paro respiratorio, aspiración), y mortalidad posterior usualmente debido a disfunción valvular por diversas causas.

3 a 10% tienen continencia urinaria normal pero la mayoría tienen un grado de disfunción urinaria que puede requerir de cateterismo intermitente para mantenerse secos, en nuestro estudio de encuentra asociado síndrome urinario por alteración funcional (vejiga neurogénica) en el 77.7%.

## CONCLUSIONES

Encontramos que la patología de MMC es una entidad que se observa con poca frecuencia en nuestro hospital pese a ser un hospital regional, lo que puede obedecer a alto índice de mortalidad asociado que impide que el paciente llegue al medio hospitalario cuando ha nacido en provincia, o bien que exista poco interés por los médicos de primer contacto de derivar a estos pacientes a unidad hospitalaria por falta de interés en la familia y recursos o por que se sabe del pobre pronóstico que para la función representa su atención. Así mismo debemos considerar la indicación de ácido fólico en las embarazadas como una rutina terapéutica preventiva que disminuye la incidencia por reportes mundiales, se corrobora la presentación más frecuente en sexo femenino, no así la localización de la lesión probablemente debido a lo corto de la muestra del estudio. Se debe tener mayor cuidado en el registro y seguimiento de los pacientes con esta patología para conocer la evolución y complicaciones inherentes a esta patología sin encontrar el obstáculo de los subregistros lo que nos permitirá un mejor desempeño en la atención y manejo de estas entidades, así mismo se debe hacer incapié en métodos diagnósticos que apoyen el diagnóstico temprano, ya sea por serología (alfafetoproteína) o bien estudios de imagen (ultrasonido obstétrico) para su detección oportuna.

ESTA TESIS NO HA SIDO  
DE LA BIBLIOTECA

## **BIBLIOGRAFIA**


- 1.- Anne G. Osborn. *Neuroradiologia*. Salt Lake City, Utah . pp 785-817. 1998.
- 2.-Barami, Kaveh. M.D. Ph.D. Pereira , John, M.D. Canady Alexa, I. M.D. *Neurosurgery* Dec. 1997 Vol. 41 No.6 pp 1421.
- 3.- Chapman Paul M.D. Steig . Pholip E. *Spinal Lipoma Controversy*. *Neurosurgery* Jan, 1999 Vol. 44, No. 1 , pp. 186.
- 4.-Chatkupt S, Skurnick J.H., Jaggi M. Et al. Study of genetics epidemiology and Vitamin usage in Familial Spina Bibida In the United States in 1990 *Neurology* 44: 65-70 , 1994.
- 5.-Czeizel AE DudasI: Prevention of the first ocurrence of neural tube defects by periconceptional vitamin supplementation. *N. Engl. J. Med.* 327: 1832-1835; 1992
- 6.-Dachlinng M.D. F.R.C.S. . *Split Cord Malformation: Part II Clinical Syndrome*. *Neurosurgery*, sep. 1992 Vol. 31 No. 3 pp 481.
- 7.- David G. Mc Lone , *Care of the Neonate with a Myelomeningocele*. *Nerurosurgery clinics of North America* Jan 1998pp111-121
- 8.-Dachling M.D. F:R:C:S Dias, Mark. *SPLINT Cord malformation: Part I : A unified Theory of embriogenesis for Double Spinal Cord Malformations*. *Neurosurgery*, Sep. 1992 Vol. 31 No. 3 p 451.
- 9.-David G. McLone M.D. Ph . *The Biological resolution of malformations of the central nervous system*. *Neurosurgery* Dec. 1998 vol.43 No 6 pp 1375.

- 10-Jeremy D. Marks. PhD M.D. FRCP and babak Khooshnood M.D. Epidemiology of common Neurosurgical Diseases in the Neonate . Neurosurgery clinics of North America jan 1998 pp63-71
- 11.- Friel J.K. Frecker M. Fraser FC , Nutritional patterns of mothers of children with neural tube defects in Newfoundland. Am J Med Genet 55: 195-199; 1995
- 12.-Heffez, Dan , S. M.D. Aryanpor , John, M.D. Neurosurgery, intrauterine Repair of experimental Surgically Created Dysraphism. Neurosurgery Jun 1993. Vol. 32 No 6, pp 1005.
- 13.- K.L. Moore. Embriología Clínica 3 ed. Interamericana. Cap. 4 pp 56-73. 1985
- 14.- K.L. Moore. Embriología Clínica 3 ed. Interamericana. Cap.28 pp 400-439.1985.
- 15.- P.Decq, Y.Keravel, F. Velasco. Neurocirugia. Cap. 58 pp600- 618 , 1999.
- 16.- Pang , Dachling .M.D. F.R.C.S. M.D. September 1993, Vol. 33 No. 3 , Cervical Myelomeningoceles. Pp. 363.
- 17.-Park CH , Stewart W, K hourlyMJ, et al. Is there etiologic heterogeneity between upper and lower neural tube defects?, Am J Epidemiol. 136: 1493-1501, 1992.
- 18.- Pietrzyk JL, Neural tube malformations : Complex segregation analysis and recurrence risk. Am J Med. Genet 7 : 293-300. 1980.
- 19.- Robert H. Wilkins , Setti S. Rengachary. Neurosurgery. 2 ed. 1996.3453-3493.
- 20.- Yen IH. Khoury, M.D. Erickson J.D. et al , The changing epidemiology , of neural tube defects. United states 1968-1969 Am. J. Dis. Children 146, 857- 861, 1992.



**HIDROCEFALIA ASOCIADA A MMC**

**SIN HIDROCEFALIA 22.3%**

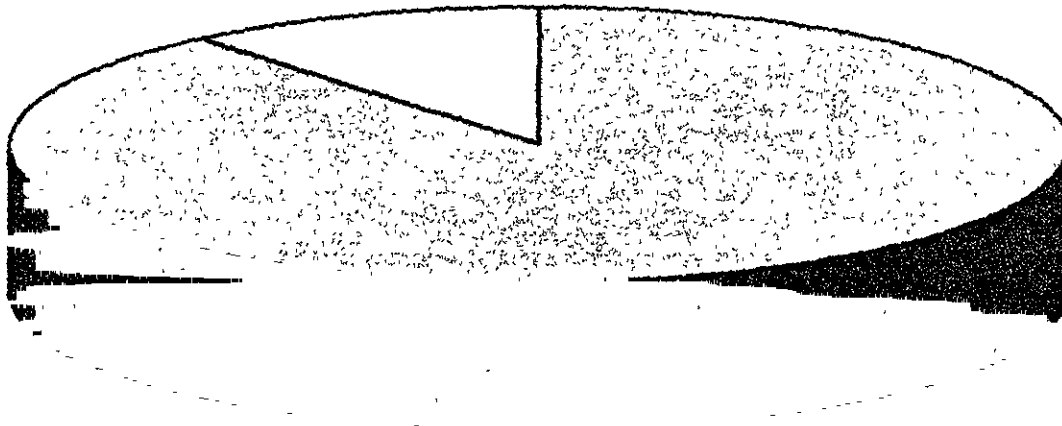


**HIDROCEFALIA 77.7%**

**TESIS CON  
FALLA DE ORIGEN**

**LOCALIZACION DE MMC EN EL H.R.L.A.L.M.**

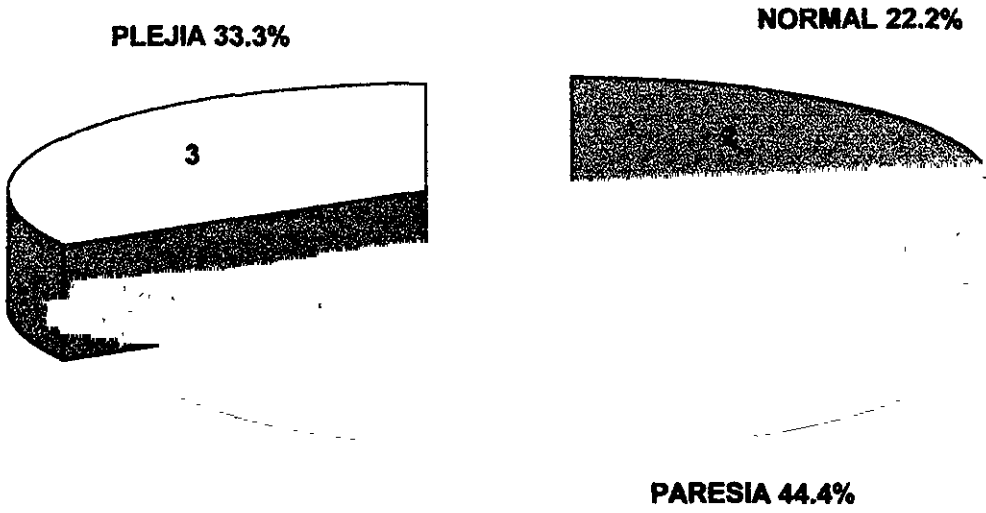
**11.20% LUMBOSACROS**



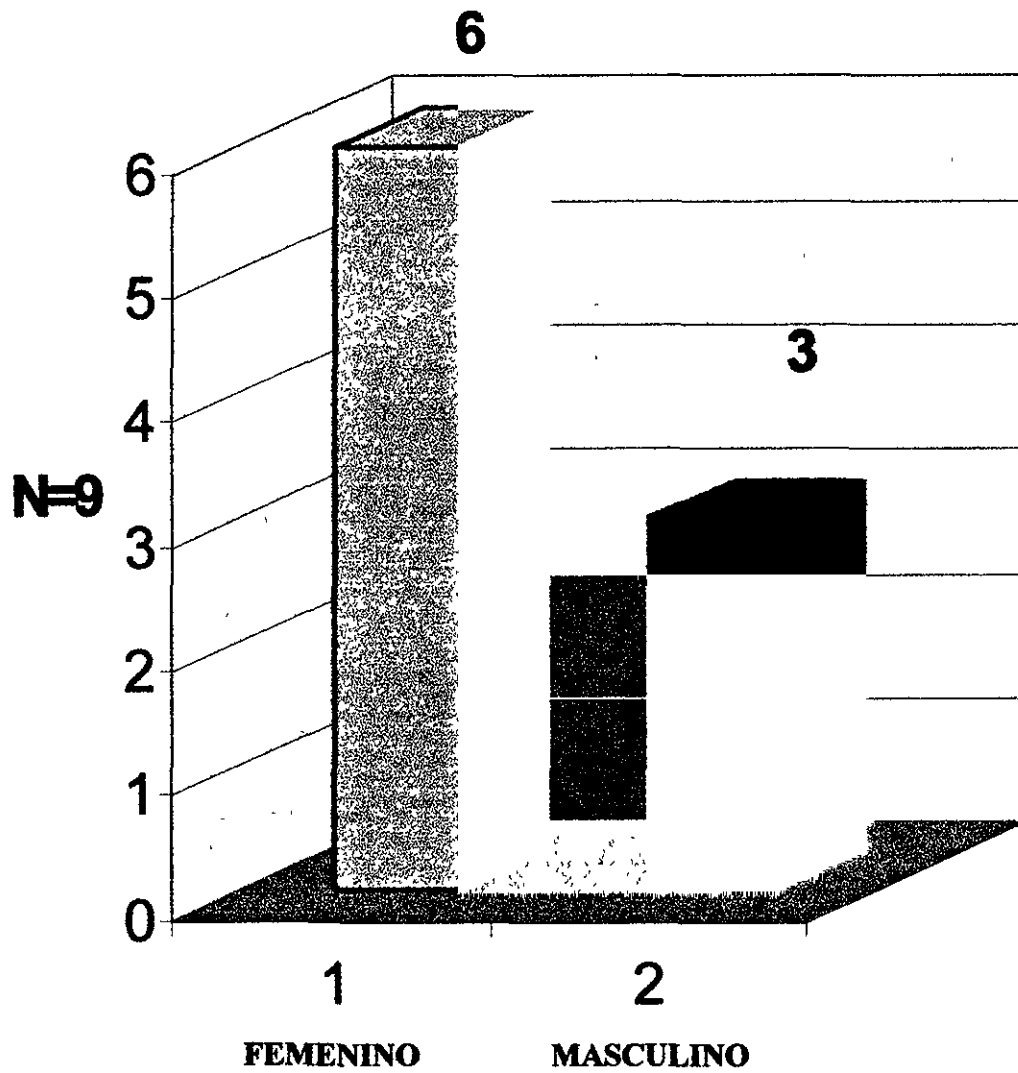
**88.80%**

**TORACOLUMBAR**

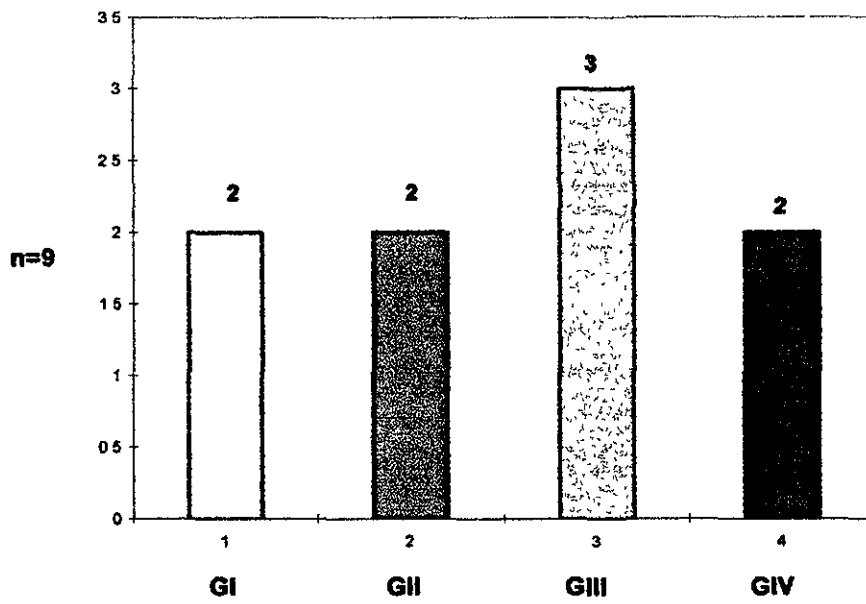
**DEFICIT NEUROLOGICO EN MMC**



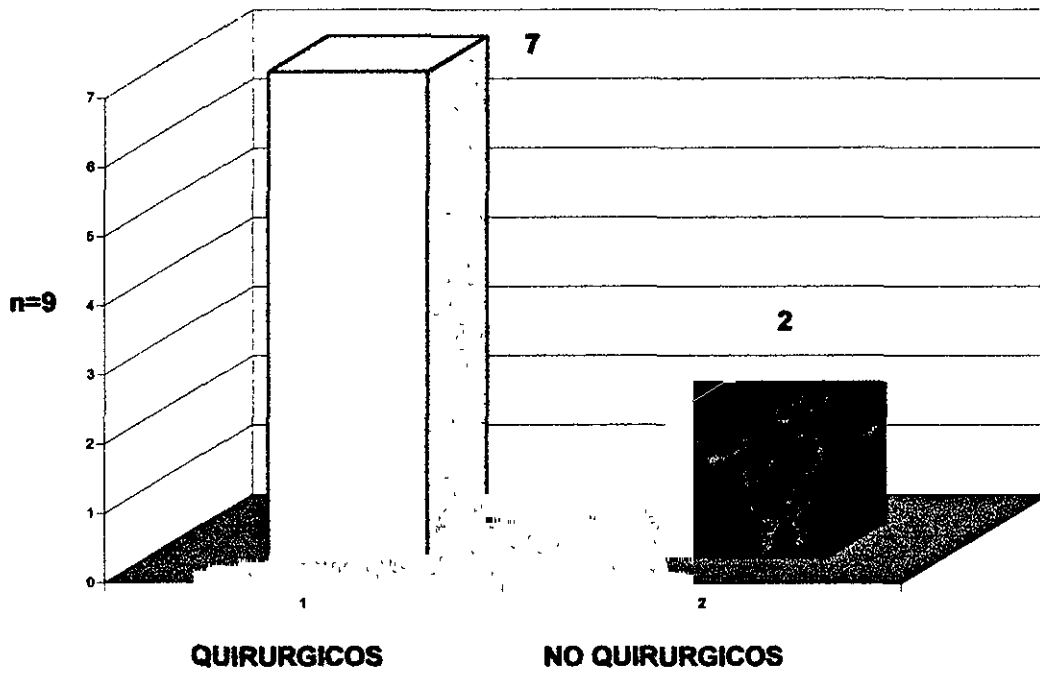
# INCIDENCIA DE MMC POR SEXO



**No. DE GESTA EN LA MADRE**



### TRATAMIENTO QUIRURGICO PLASTIA



### PRESENTACION DE MMC

