

11227
64



UNIVERSIDAD NACIONAL AUTONOMA DE MEXICO

FACULTAD DE MEDICINA
INSTITUTO MEXICANO DEL SEGURO SOCIAL
CENTRO MEDICO NACIONAL SXXI
HOSPITAL DE ESPECIALIDADES
SERVICIO MEDICINA INTERNA

HOMBRE DE 20 AÑOS DE EDAD CON DISNEA,
EOSINOFILIA Y NODULOS SUBCUTANEOS

TESIS DE ESPECIALIDAD PARA OBTENER EL GRADO DE:
MEDICO INTERNISTA

PRESENTA:

NANCY DELGADO LOPEZ



IMSS

TESIS CON
FALLA DE ORIGEN

MEXICO, D. F.

2002



Universidad Nacional
Autónoma de México

Dirección General de Bibliotecas de la UNAM

Biblioteca Central




UNAM – Dirección General de Bibliotecas
Tesis Digitales
Restricciones de uso

DERECHOS RESERVADOS ©
PROHIBIDA SU REPRODUCCIÓN TOTAL O PARCIAL

Todo el material contenido en esta tesis esta protegido por la Ley Federal del Derecho de Autor (LFDA) de los Estados Unidos Mexicanos (México).


El uso de imágenes, fragmentos de videos, y demás material que sea objeto de protección de los derechos de autor, será exclusivamente para fines educativos e informativos y deberá citar la fuente donde la obtuvo mencionando el autor o autores. Cualquier uso distinto como el lucro, reproducción, edición o modificación, será perseguido y sancionado por el respectivo titular de los Derechos de Autor.



DR. JOSE HALABE CHEREM
ASESOR DE LA TESIS



DR JOSE HALABE CHEREM
JEFE DE ENSEÑANZA DE INVESTIGACION HOSPITAL DE ESPECIALIDADES CMN SXXI



DR. HAIKO NELLEN HUMMEL
JEFE DEL DEPARTAMENTO DE MEDICINA INTERNA

REPUBLICA DE CHILE
MINISTERIO DE SALUD
SERVICIO DE SALUD METROPOLITANO
HOSPITAL DE ESPECIALIDADES CMN SXXI
DEPARTAMENTO DE MEDICINA INTERNA

INDICE

	Páginas
Agradecimientos	1
Introducción.....	2
Caso clínico.....	3
Fotomicrografías.....	4-5
Comentario clínico.....	6 y 10
Cuadro I. Causas de miocarditis.....	7
Cuadro II Enfermedades Asociadas con eosinofilia.....	8
Cuadro III. Clasificación de las paniculitis	9
Bibliografía.....	11

AGRADECIMIENTOS:**A MIS PADRES:**

Por darme la vida, por todo lo que me inculcaron, por sus sabios consejos y sobre todo por su amor, entrega y apoyo incondicional

A LOS DOCTORES JOSE HALABE, HAIKO NELLEN Y JOSEFINA TEJERA:

Por ser mis maestros, por brindarnos sus conocimientos y porque gracias a ellos me enamoré de la Medicina.

A MIS HERMANOS:

Por su cariño y apoyo que siempre me han brindado

A MIS ABUELOS:

Por sus cuidados, su gran cariño y ternura.

A MI AMIGA DIANA AMAYA:

Por su bella amistad, que perdura más allá de la vida.

A MI AMIGA BETZABE RUIZ:

Por su bella compañía, su tiempo, su comprensión y apoyo.

A MIS AMIGAS LLUVIA ALVARADO, DIANA TORRES Y XANIC SOTO:

Porque gracias a ellas conocí el significado de la amistad.

A MIS AMIGOS BENJAMIN TORRES, VICENTE ANDRADE Y LAURA RODRIGUEZ:

Por su apoyo a todo lo largo de mi carrera.

INTRODUCCION

En este ejercicio clínico patológico publicado en la Gaceta Medica de México, Vol 138, No 2, 2002, nos enfrentamos a un paciente con cuadro de miocarditis , eosinofilia leve y nódulos diseminados.

La causa más común de eosinofilia en el mundo, son las infecciones por helmintos

En relación al caso que presentamos, observamos que las causas de eosinofilia y miocarditis convergen en enfermedades infecciosas por protozoarios.

Es por esto que se decidió la búsqueda de infecciones parasitarias, obteniendo el diagnóstico de enfermedad de Chagas.

En el mundo Chagas representa la tercera causa de de enfermedad parasitaria después de malaria y esquistosomiasis

Se estima que infecta a 1.8 millones en América Latina y que 90 millones de individuos están en riesgo de infección.

La causa más común de miocarditis en el mundo es la enfermedad de Chagas.

La historia natural de la enfermedad está caracterizada por 3 fases: aguda, latente y crónica. En la fase aguda las principales manifestaciones clínicas incluyen fiebre, dolor muscular, hepatoesplenomegalia, miocarditis con insuficiencia cardiaca congestiva, derrame pericárdico y ocasionalmente mningoencefalitis.

Se menciona que en menos del 10% de los casos se detecta esta fase y el 10% de estos fallecen.

En nuestro paciente la fase aguda, manifestada por fiebre, miocarditis con ICC secundaria y derrame pericárdico se autolimitó a las 2 semanas, lo cual se esperaba como historia natural de la enfermedad.

Actualmente el paciente se encuentra en una fase latente, sin síntomas clínicos, en la cual puede permanecer durante 20 años aproximadamente.

Por otro lado se realizó biopsia de un nódulo reportando panpaniculitis sin presencia de eosinófilos, ni vasculitis. Hay que recordar que las manifestaciones dermatológicas más frecuentes en Chagas son varias formas de exantema, similares al eritema multiforme

Este paciente es interesante, ya que en la literatura sólo se encuentran reportes de paniculitis en pacientes sometidos a trasplante renal en quienes se reactiva la enfermedad de Chagas. Hay un estudio realizado en Argentina, que incluyó paciente con enfermedad de Chagas crónica, sometidos a trasplante renal, en donde se diagnóstico reactivación en 5 de los 23 pacientes (21.7%) La reactivación e infección fue diagnosticada por parasitemia latente ó paniculitis.

TESIS CON
FALLA DE ORIGEN

**EJERCICIO CLINICO PATOLOGICO
HOMBRE DE 20 AÑOS DE EDAD CON DISNEA, EOSINOFILIA Y NODULOS SUBCUTANEOS.**

Nancy Delgado López,* Francisco Suárez Nuñez,* Haiko Nellen Hummel,* Luz María Gómez-Jimenez,** José Halabe Cherem.***

CASO CLINICO.

Hombre de 20 años de edad, originario del estado de Veracruz, de medio socioeconómico bajo, con antecedente de enrojecimiento y edema de la cara, dolor monoarticular en rodilla derecha intermitente en los últimos seis meses, sin otros antecedentes patológicos.

Su padecimiento lo inicia 15 días antes de su ingreso hospitalario caracterizado por disnea progresiva, hasta llegar a la ortopnea, derrame pericárdico y edema pretibial.

Es internado en otro hospital, en donde lo encuentran con datos de insuficiencia cardiaca global, por lo que le practican un ecocardiograma que reportó ventrículo izquierdo dilatado, hipoquinesia generalizada, insuficiencia mitral + (por dilatación de anillo mitral), ventrículo derecho ligeramente dilatado, derrame pericárdico de aproximadamente 600mL y FE 39%.

Durante su estancia cursó con fiebre y la única alteración de los exámenes de laboratorio que se encontró fue eosinofilia persistente que fluctuó entre 900-1300 células/mm³. Se tomaron tres hemocultivos sin desarrollo de bacterias, hongos ni micobacterias.

Fue tratado con digoxina, ácido acetil salicílico, furosemide y espironolactona. No se determinó causa de la miocarditis y se catalogó como probable etiología viral.

A los 14 días de su ingreso se realizó ecocardiograma de control, que se reportó como normal, con FE 65%, sin derrame pericárdico, por lo cual se dio su egreso.

Un mes después, durante su seguimiento en la consulta externa de cardiología, es enviado al hospital de Especialidades, CMN SXXI, por continuar con eosinofilia persistente. A su ingreso al servicio de Medicina Interna, se practicó un electrocardiograma y un ecocardiograma, los cuales fueron normales.

Sin embargo, nos llamó la atención que a la exploración física encontramos nódulos subcutáneos dolorosos de aproximadamente 1.5cms de diámetro, en las cuatro extremidades, abdomen y tórax posterior. En la región lumbar derecha presentaba placa eritematosa, ulcerada, indurada, de aproximadamente 7cms de diámetro con centro necrótico.

La eosinofilia en tres determinaciones persistió entre 900-1500 células/mm³, el resto de los exámenes que incluyan: glucosa, urea, creatinina, sodio, potasio, cloro, bilirrubinas, alanino-amino-transferasa, aspartato-amino-transferasa, fosfatasa alcalina, gamaglutamiltransferasa, tiempo de protrombina, tiempo de tromboplastina parcial, biometría hemática completa, exámen general de orina normales. Se realizó aspirado de médula ósea el cual mostró hiper celularidad entre 60-70%, serie mieloide con leves datos de arresto en la maduración hacia segmentados, se observaron linfocitos de aspecto maduro, sin blastos ni células extrañas, eosinófilos normales y tinción para BAAR (bacilo ácido alcohol resistente) negativa.

Por los datos de eosinofilia y fiebre, se estudiaron las posibles etiologías parasitarias, alérgicas y medicamentosas.

Se enviaron muestras séricas para la detección inmunológica de parásitos, reportando Western blot con anticuerpos contra *Trichinella spiralis* negativo, ELISA con anticuerpos contra *Toxocara canis* negativo, ELISA con anticuerpos contra *Echinococcus granulosus* negativo, intradermoreacción de Casoni (para quiste hidatídico) negativo, ELISA con anticuerpos contra *Ascaris lumbricoides* negativo, ELISA con anticuerpos contra *Fasciola hepática* negativo y se encontró ELISA con anticuerpos contra *Trypanosoma cruzi* positiva en tres determinaciones.

El cuadro se autolimitó y el paciente se egresó para su control en la consulta externa de Medicina Interna.

*Departamento de Medicina Interna, ** Departamento de Anatomía Patológica, *** Jefe de Enseñanza de Investigación Hospital de Especialidades. CMN SXXI.

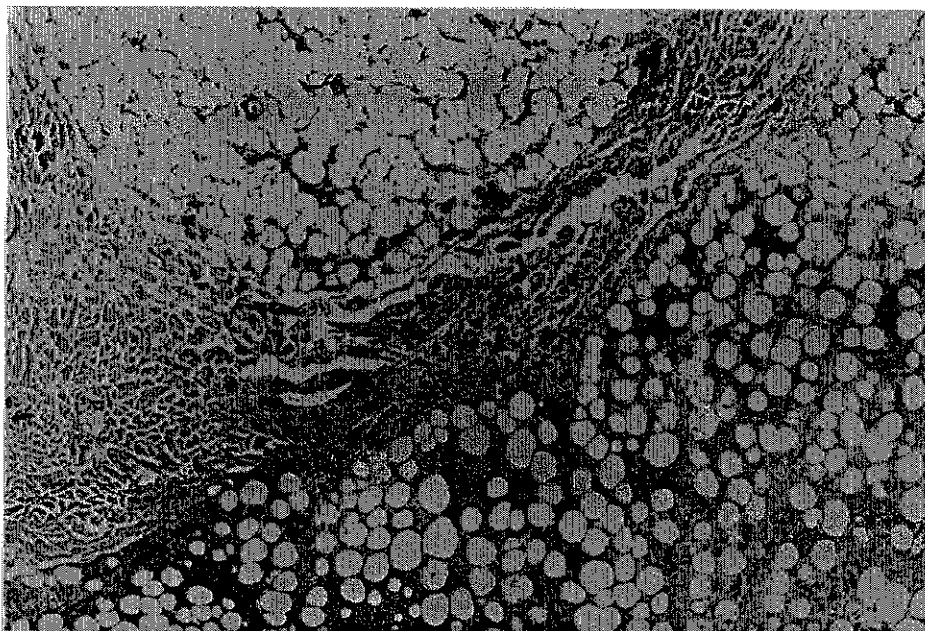


Figura 1. Fotomicrografía que muestra tejido celular subcutáneo con infiltrado inflamatorio extenso tanto septal como lobular. (hematoxilina-eosina X40).

TESIS CON
FALLA DE ORIGEN

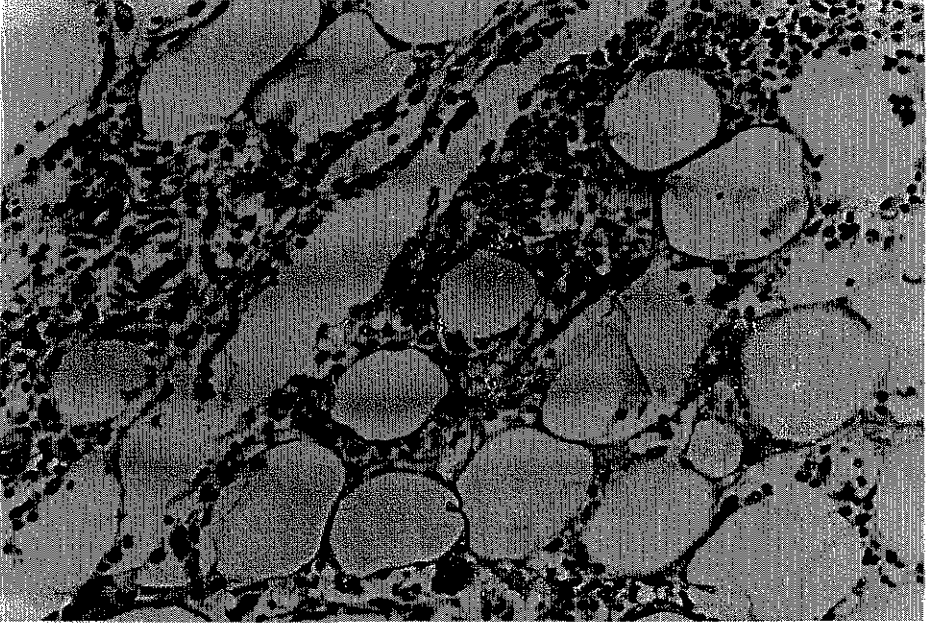


Figura 2. Fotomicrografía que muestra en detalle la infiltración lobular por linfocitos, células plasmáticas y macrófagos. (hematoxilina-eosina X200)

TESIS CON
FALLA DE ORIGEN

COMENTARIO CLINICO.

El caso que aquí se describe, tiene una presentación clínica atípica de la enfermedad de Chagas. Por el modo de presentación de este caso, el abordaje clínico-diagnóstico debe hacerse a partir de los tres datos que pivote con los que cursaba el paciente; a) miocarditis (diagnosticada por clínica y ecocardiograma), b) eosinofilia leve (cifras entre 900-1500 células mm³), c) nódulos subcutáneos (estudiados por biopsia con reporte histopatológico de panpaniculitis sin presencia de eosinófilos). (figura 1 y 2)

La miocarditis es definida clínicamente como inflamación del músculo cardíaco. Es una enfermedad insidiosa que usualmente es asintomática y en algunos pacientes no es posible identificar la causa. Se han relacionado con el desarrollo de la enfermedad una gran variedad de infecciones, enfermedades sistémicas, drogas y toxinas. Virus, bacterias, protozoarios y helmintos han sido implicados como agentes infecciosos (Cuadro I).

Las características clínicas de la miocarditis son variadas y el espectro incluye desde pacientes asintomáticos quienes pueden tener anomalías electrocardiográficas, pacientes con signos y síntomas de insuficiencia cardíaca y dilatación ventricular y pacientes con síntomas de insuficiencia cardíaca fulminante y severa disfunción ventricular izquierda, con o sin dilatación cardíaca.

Las pruebas de laboratorio pueden mostrar leucocitosis, velocidad de sedimentación elevada, eosinofilia ó una elevación en la fracción cardíaca de creatinina. El electrocardiograma puede mostrar arritmias ventriculares ó bloqueo cardíaco ó puede imitar un infarto agudo del miocardio ó pericarditis. La biopsia endomiocárdica es el standard de oro para el diagnóstico de miocarditis a pesar de su limitada sensibilidad y especificidad.

Nuestro paciente presentó cuadro clínico de insuficiencia cardíaca clase funcional III (NYHA), se corroboró dilatación ventricular y derrame pericárdico por ecocardiograma y como dato de laboratorio tenemos eosinofilia.(1,2)

El abordaje diagnóstico de la eosinofilia debe hacerse con la búsqueda de enfermedades infecciosas, respiratorias, gastrointestinales, alérgicas, sistémicas-inmunológicas, iatrogénicas, tumorales (malignos y benignos) e idiopáticas (Cuadro II).(3)

La causa más común de eosinofilia en el mundo, es la infección por helmintos y la causa más común en naciones industrializadas son las enfermedades atópicas

El diagnóstico diferencial de eosinofilia, requiere de una revisión de la historia del paciente, buscando intencionalmente rinitis ó eczema, familiares con atopia y/o eosinofilia, viajes a áreas donde las infecciones helmínticas son endémicas, ingestión de drogas y fármacos, fiebre y crecimientos ganglionares .

Eosinófilos con características morfológicas anormales, un incremento en células inmaduras en la médula ósea ó un cariotipo anormal, indican la presencia de leucemia.(3,4,5)

Las paniculitis representan un grupo heterogéneo de enfermedades inflamatorias que involucran la grasa subcutánea. El diagnóstico específico de estas enfermedades requiere de un estudio histopatológico, ya que la paniculitis, por diversas causas, puede mostrar la misma apariencia clínica, que consiste en nódulos subcutáneos eritematosos. Las paniculitis se dividen en lobulares y septales (con y sin vasculitis), sin embargo, es aceptado que todas las paniculitis son mixtas, porque el infiltrado inflamatorio involucra tanto a septos como a lóbulos, aunque con predominio de alguno de ellos.(6)

Generalmente la paniculitis septal con vasculitis incluye vasculitis leucocitoclástica que involucra vasos septales pequeños; tromboflebitis superficial que resulta en inflamación y trombosis subsecuente de grandes venas septales y poliarteritis nodosa. Frecuentemente las paniculitis septales sin vasculitis son consecuencia de procesos inflamatorios dérmicos que se extienden a la grasa subcutánea, como necrobiosis lipídica, escleroderma, granuloma subcutáneo anular, nódulo reumatoide y xantogranuloma necrobiótico (6)

Por otro lado la paniculitis lobular con vasculitis más frecuente es el eritema indurado de Bazin.

Las paniculitis lobulares sin vasculitis incluyen paniculitis esclerosante, paniculitis con calcificación de la pared de los vasos como calcifilaxia y oxalosis, enfermedades inflamatorias con cristales, así como enfermedades del tejido conectivo como lupus eritematoso sistémico y dermatomiositis, enfermedades pancreáticas y deficiencia de alfa-1-antitripsina (cuadro II)(7).

En relación al caso que presentamos, observamos que las causas de eosinofilia y miocarditis convergen en enfermedades infecciosas por protozoarios y en enfermedad inflamatoria intestinal, quedando la segunda descartada por no haber datos clínicos para dicho diagnóstico.

Es por esto que se decidió la búsqueda de infecciones parasitarias, obteniendo el diagnóstico de enfermedad de Chagas.

CUADRO I. CAUSAS DE MIOCARDITIS.(2)

INFECCIOSAS	INMUNOLOGICAS	TOXICAS
Bacterias: Brucella, Corynebacterium diphtheriae, Gonococcus, Haemophilus influenzae, Meningococcus, Mycobacterium, Micoplasma pneumoniae, Pneumococcus, Salmonella, Serratia marcescens, Staphylococcus, Streptococcus pneumoniae, Streptococcus pyogenes, Treponema pallidum, Tropheryma whippellii y Vibrio cholerae.	Alergenos: acetazolamida, amitriptilina, cefaclor, colchicina, furosemide, isoniazida, lidocaína, metildopa, penicilina, fenilbutazona, fenitoína, reserpina, estreptomycin, toxoide tetánico, tetraciclina y tiazidas	Drogas: Anfetaminas, antraciclina, catecolaminas, cocaína, ciclofosfamida, etanol, fluoruracilo, hematina
Espiroquetas: borrelia y leptospira	Alloantigenos: rechazo de transplante cardiaco.	
Fúngicas: Actinomyces, Aspergillus, Blastomyces, Candida, Coccidioides, Cryptococcus, Histoplasma, mucormycoses, Nocardia y Sporothrix.	Autoantigenos: Enfermedad de Chagas, Chlamydia pneumoniae, Sx de Churg'Strauss, enfermedad inflamatoria intestinal, miocarditis de células gigantes, diabetes mellitus insulino dependiente, enfermedad de Kawasaki, miastenia gravis, polimiositis, sarcoidosis, escleroderma, lupus eritematoso sistémico, tirotoxicosis y granulomatosis de Wegener.	
Protozoarios: Toxoplasma gondii y Trypanosoma cruzi.		
Parasitos: Ascaris, Echinococcus granulosus, Paragonimus westermani, Schistosoma, Taenia solium, Trichinella spiralis visceral, larva migrans y Wuchereria bancrofti.		
Rickettsias: Coxiella burnetii, Rickettsia rickettsii y R. tsutsugamushi		
Virus: Coxsackievirus, Cytomegalovirus, Dengue virus, Echovirus, Epstein Barr, virus de hepatitis A, virus de hepatitis C, herpes simple, herpes zoster, virus de la inmunodeficiencia humana, influenza A, influenza B, virus Junin, coriomeningitis linfocítica, parvovirus, poliovirus, virus de la rabia, virus sincitial respiratorio, rubeola y virus de fiebre amarilla.		

CUADRO II. ENFERMEDADES ASOCIADAS CON EOSINOFILIA. (3).

TIPO DE ENFERMEDAD	EJEMPLOS DE CAUSAS
Infeciosas	Helminchos invasivos
Respiratorias	Neumonitis eosinofílica y asma
Gastrointestinales	Enfermedad inflamatoria intestinal, gastroenteritis eosinofílica, colitis alérgica
Alergicas	Rinoconjuntivitis alérgica asma, eczema.
Sistémicas	Sx hipereosinofílico idiopático, vasculitis.
Iatrogénicas	Reacción a drogas.
Malignas	Linfoma, leucemia, carcinoma de colón.

TESIS CON
FALLA DE ORIGEN

CUADRO III. CLASIFICACION HISTOPATOLOGICA DE LAS PANICULITIS.(6,7)

PANICULITIS DE PREDOMINIO SEPTAL.	
CON VASCULITIS	
Pequeños vasos	
Venulas	Vasculitis leucocitoclastica
Grandes vasos	
Venas	Tromboflebitis superficial
Arterias	Poliarteritis nodosa cutánea.
SIN VASCULITIS	
Predominio de linfocitos y células plasmáticas	
Con infiltrado granulomatoso septal	Necrobiosis lipídica
Sin infiltrado granulomatoso septal	Escleroderma
CON PREDOMINIO DE HISTIOCITOS.	
Infiltrado granulomatoso	
Granulomas con mucina en el centro	Granulosa subcutánea anular
Granulomas con fibrina en el centro	Nódulo reumatoide
Con grandes áreas de degeneración de colágeno, histiocitos espumosos y estrias de colesterol.	Xantogranuloma necrobiótico
Sin mucina, fibrina ó degeneración de colágeno pero con granulomas septales radiales.	Eritema nodoso
PANICULITIS PREDOMINANTEMENTE LOBULAR.	
CON VASCULITIS	
Vasos pequeños	
Vénulas	Eritema nodoso leproso Fenómeno de Lucio
	Paniculitis neutrofílica lobular asociada con Artritis reumatoide
Vasos grandes	
Arterias	Eritema indurado de Bazin Enfermedad de Crohn
SIN VASCULITIS	
Pocas ó sin células inflamatorias	
Lóbulo con centro necrótico	Paniculitis esclerosante
Con calcificación vascular	Calcifilaxis. Oxalosis
Con cristales en forma de aguja en los adipocitos	Esclerema neonatorum
Predominio de linfocitos	
Con infiltrado dérmico perivascular superficial y profundo	Paniculitis fría
Con folículos linfoides, células plasmáticas y linfocitos con núcleo granular	Paniculitis lúpica (lupus eritematoso profundo)
Con linfocitos y células plasmáticas	Paniculitis en dermatomiositis
Predominio de neutrófilos	
Necrosis grasa extensa con saponificación de adipocitos	Paniculitis pancreática
Con neutrófilos entre puentes de colágeno de dermis profunda reticular	Deficiencia de alfa1 antitripsina
Con bacterias, hongos ó protozoarios identificados por tinciones especiales	Paniculitis infecciosa
Con cuerpos extraños	Paniculitis facticia
Predominio de histiocitos (granulomatoso)	
Adipocitos sin cristales	Sarcoidosis subcutánea Paniculitis traumática Lipoatrofia
Con cristales en histiocitos ó adipocitos	Necrosis grasas subcutánea del recién nacido Paniculitis postesteroide. Paniculitis gotosa Histiocitosis con depósito de cristales.
Con histiocitos citofágicos	Histiocitosis histiocítica citofágica.
Con esclerosis septal	Paniculitis pseudoesclerodermatosa postradiación.

ESTA TESIS NO SALE
DE LA BIBLIOTECA

La tripanosomiasis americana es una zoonosis causada por *Trypanosoma cruzi*, la cual es transmitida al hombre y a otros mamíferos por artrópodos hematófagos de los géneros *Triatoma*, *Rhodnius* y *Panstrongylus*.

La enfermedad de Chagas, existe sólo en el Continente Americano

En México la más alta prevalencia la encontramos en Oaxaca, Chiapas, Jalisco, Michoacán, Guerrero, Zacatecas, Yucatán, Veracruz, Estado de México y Sonora.

Los transmisores más importantes en la República mexicana son *Triatoma barberi* y *Triatoma dimidata*.(8)

En el mundo Chagas representa la tercera causa de enfermedad parasitaria, después de la malaria y esquistosomiasis. Se estima que infecta a 1.8 millones de personas en América Latina y que 90 millones de individuos están en riesgo de infección.(9,10)

En el Censo Nacional 2000, se estimó que eran 1.6 millones los individuos infectados en la población total mexicana y una prevalencia de anticuerpos anti-*T. cruzi* de 1.6%.

La causa más común de miocarditis en el mundo es la enfermedad de Chagas.(1)

La historia natural de la enfermedad está caracterizada por 3 fases: aguda, latente y crónica. En la fase aguda las principales manifestaciones clínicas incluyen fiebre, dolor muscular, hepatoesplenomegalia miocarditis con insuficiencia cardíaca congestiva, derrame pericárdico y ocasionalmente meningoencefalitis.

Se menciona que en menos del 10% de los casos se detecta esta fase y el 10% de estos fallece (11)

Posteriormente la enfermedad entra a una fase latente sin síntomas clínicos, sin embargo hay evidencia de cardiomiopatía subclínica temprana y progresiva. Son frecuentes la aparición de cambios electrocardiográficos en este estado y son un marcador para la enfermedad cardíaca y el incremento de la mortalidad.

En un promedio de 20 años después de la infestación inicial, aproximadamente 30% de los individuos infectados desarrollan enfermedad de Chagas crónica, en donde se encuentra un amplio espectro de manifestaciones que van desde pacientes seropositivos asintomáticos, pacientes con anomalías electrocardiográficas y aquellos con enfermedad avanzada caracterizada por cardiomegalia, insuficiencia cardíaca congestiva, arritmias, fenómenos tromboembólicos, dolor torácico atípico, bloqueo de rama derecha y muerte súbita.

Por otro lado se puede presentar megaesófago, cuyos síntomas son similares a los de la acalasia y pueden incluir disfagia, odinofagia, dolor torácico, tos y rejugitación; así como megacolon chagásico caracterizado por constipación crónica y dolor abdominal.(11,12,13)

Hay una pobre correlación entre el nivel de parasitemia y la severidad de la enfermedad .

No es raro encontrar parásitos en pacientes con enfermedad de Chagas; sin embargo la infección es detectada más frecuentemente por medio de reacción en cadena de la polimerasa. El antígeno *T. cruzi* es frecuentemente visto en especímenes de biopsia de enfermedad de Chagas cardíaca crónica.(9,11)

La primera consideración en el diagnóstico de enfermedad de Chagas aguda, es una historia que revele exposición a *T. cruzi*: Esto incluye residencia en un ambiente en donde ocurre transmisión, una reciente transfusión en un área endémica ó un accidente de laboratorio.

El diagnóstico de Chagas aguda es hecho por la detección de parásitos y pruebas serológicas para detección de anticuerpos IgM contra *T. cruzi*.

La panpaniculitis sin presencia de eosinófilos, reportada en la biopsia de nódulo subcutáneo, no es una manifestación clásica ni común en la enfermedad de Chagas, sin embargo éste paciente la presentó como primera manifestación de la enfermedad.

En la literatura sólo se encuentran informes de paniculitis en pacientes sometidos a trasplante renal en quienes se reactiva la enfermedad de Chagas. En un estudio realizado en Argentina, que incluyó pacientes con enfermedad de Chagas crónica, sometidos a trasplante renal, en donde se diagnóstico reactivación en 5cinco de los 23 pacientes incluidos (21.7%) La reactivación e infección fue diagnosticada por parasitemia latente ó paniculitis.(14)

BIBLIOGRAFIA.

- 1) Pisani B, Taylor D., Mason J. INFLAMMATORY MYOCARDIAL DISEASES AND CARDIOMYOPATHIES. *Am J Med* 1997; 102(5): 459-69.
- 2) Feldman A, McNamara D. MYOCARDITIS. *N Engl J Med* 2000; 343(19):1388-96.
- 3) Rothenberg M, EOSINOPHILIA. *The N Engl J Med* 1998; 338 (22):1592-99.
- 4) Weller P, Dvorak A. THE IDIOPATHIC HYPEREOSINOPHILIC SYNDROME. *Arch Dermatol* 1996; 132(5): 583-585.
- 5) Ommen S, Seward J, Tajik J. CLINICAL AND ECHOCARDIOGRAPHIC FEATURES OF HYPEREOSINOPHILIC SYNDROMES. *Am J Cardiol* 2000; 86(1): 110-13.
- 6) Requena L, Sanchez E. PANNICULITIS. PART I. MOSTLY SEPTAL PANNICULITIS. *J Am Acad of Dermatol* 2001; 45(2): 163-83.
- 7) Requena L, Sánchez E. PANNICULITIS PART II. MOSTLY LOBULAR PANNICULITIS *J Am Acad of Dermatol* 2001; 45(3)
- 8) Guzmán C. EPIDEMIOLOGY OF CHAGAS DISEASE IN MEXICO: AN UPDATE TRENDS in *Parasitology* August 20001; 17(8): 372:76.
- 9) Wizek B, Palmieri M, Mendoza C. HUMAN INFECTION WITH TRYPANOSOMA CRUZI INDUCES PARASITE ANTIGEN-SPECIFIC CYTOTOXIC T LYMPHOCYTE RESPONSES. *J Clin Invest* 1998; 102 (5): 1062-71.
- 10) Ojeda M, Murguía P. ENFERMEDAD DE CHAGAS O TRIPANOSOMIASIS AMERICANA. *Gac Méd Méx* 1998; 134(6): 757-59
- 11) Mandell. PRINCIPLES AND PRACTICE OF INFECTIOUS DISEASES, 5TH ED, 2000.
- 12) Salomone O, Juni D, Omelianiuk M, et al. PREVALENCE OF CIRCULATING TRYPANOSOMA CRUZI DETECTED BY PCR IN PATIENTS WITH CHAGAS CARDIOMYOPATHY *Am J Cardiol* 2000; 85 (10): 1274-76.
- 13) Leiby D, Rentas F, Nelson K, et al. EVIDENCE OF TRYPANOSOMA CRUZI INFECTION AMONG PATIENTS UNDERGOING CARDIAC SURGERY. *Circulation* 2000; 102 (24): 2978-82.
- 14) Riarte, A. CHAGAS DISEASE IN PATIENTS WITH KIDNEY TRANSPLANTS: 7 YEARS OF EXPERIENCE 1989-1996. *Clin Infect Dis* 1999; 29(3): 561-7.