



UNIVERSIDAD NACIONAL
AUTÓNOMA DE
MÉXICO

UNIVERSIDAD NACIONAL AUTÓNOMA
DE MÉXICO

FACULTAD DE ESTUDIOS SUPERIORES **U. N. A. M.**
CUAUTITLÁN **FACULTAD DE ESTUDIOS**
SUPERIORES-CUAUTITLÁN

ANATOMÍA DE LA LOCOMOCIÓN DEL CANINO: MIEMBRO TORÁCICO



DEPARTAMENTO DE
EXÁMENES PROFESIONALES

T E S I S

QUE PARA OBTENER EL TÍTULO DE:
MÉDICA VETERINARIA ZOOTECNISTA
P R E S E N T A:
MA. REYES PICHARDO MOLINERO

ASESOR: DR. CARLOS GERARDO GARCÍA TOVAR
COASESOR: M.V.Z. HUGO BERNAL ZEPEDA

CUAUTITLÁN IZCALLI, EDO DE MEXICO.

2002.

**TESIS CON
FALLA DE ORIGEN**



Universidad Nacional
Autónoma de México

Dirección General de Bibliotecas de la UNAM

Biblioteca Central



UNAM – Dirección General de Bibliotecas
Tesis Digitales
Restricciones de uso

DERECHOS RESERVADOS ©
PROHIBIDA SU REPRODUCCIÓN TOTAL O PARCIAL

Todo el material contenido en esta tesis esta protegido por la Ley Federal del Derecho de Autor (LFDA) de los Estados Unidos Mexicanos (México).

El uso de imágenes, fragmentos de videos, y demás material que sea objeto de protección de los derechos de autor, será exclusivamente para fines educativos e informativos y deberá citar la fuente donde la obtuvo mencionando el autor o autores. Cualquier uso distinto como el lucro, reproducción, edición o modificación, será perseguido y sancionado por el respectivo titular de los Derechos de Autor.

FACULTAD DE ESTUDIOS SUPERIORES CUAUTITLÁN
UNIDAD DE LA ADMINISTRACION ESCOLAR
DEPARTAMENTO DE EXAMENES PROFESIONALES

ASUNTO: VOTOS APROBATORIOS

U. N. A. M.
FACULTAD DE ESTUDIOS
SUPERIORES-CUAUTITLÁN:



DEPARTAMENTO DE
EXAMENES PROFESIONALES

DR. JUAN ANTONIO MONTARAZ CRESPO
DIRECTOR DE LA FES CUAUTITLÁN
P R E S E N T E

ATN: Q. Ma. del Carmen García Mijares
Jefe del Departamento de Exámenes
Profesionales de la FES Cuautitlán

Con base en el art. 28 del Reglamento General de Exámenes, nos permitimos comunicar a usted que revisamos la TESIS:

"Anatomía de la Locomoción del Canino: Miembro Torácico"

que presenta la pasante: Ma. Reyes Ricardo Molinero,
con número de cuenta: 9015151-7 para obtener el título de:
Médica Veterinaria Zootecnista

Considerando que dicho trabajo reúne los requisitos necesarios para ser discutido en el EXAMEN PROFESIONAL correspondiente, otorgamos nuestro VOTO APROBATORIO.

ATENTAMENTE
"POR MI RAZA HABLARA EL ESPIRITU"

Cuautitlán Izcalli, Méx. a 07 de Junio de 2002

PRESIDENTE MYZ. Ruben Trejo Rodríguez.

VOCAL Dr. Carlos Gerardo García Tovar.

SECRETARIO MYZ. Arturo Carmena Ocañas.

PRIMER SUPLENTE M.C. Juan Carlos del Bío García.

SEGUNDO SUPLENTE M.C. Juan S. Barrientos Padilla.

AGRADECIMIENTOS

A DIOS:

Por su luz que ha guiado mi camino,
su amor y apoyo a cada paso que doy.

A MI MADRE:

Gracias por darme la vida y porque
estoy segura, que desde el cielo siempre
estas velando por mí.

A ADRIAN:

Gracias por darme la oportunidad de ser lo
que ahora soy, porque gracias a tu apoyo y
consejos he llegado a realizar la más grande
de mis metas; pero sobre todo te agradezco
por estar siempre conmigo en los momentos
más difíciles de mi vida.

Te quiero mucho.

A MIS HERMANAS:

Cecilia y Margarita; porque a pesar de estar
lejos siempre están presentes aquí conmigo.

A MIS AMIGOS:

Yessica, Enrique, Fernando, Rosario,
Ma. Luisa, Micaela, Graciela, Mario,
Francisca, Selene, Rogelio Carlos y
José Luis por brindarme su amistad
y confianza.

AL DR. GERARDO:

Por ser el principal colaborador de este
trabajo de tesis y brindarme además los valores
más importantes que le puede dar un ser
humano a su semejante: el Conocimiento y la
Amistad.

A BICHO:

Te doy las gracias por todas las
cosas lindas que me permitiste
aprender de ti y por los momentos
lindos que pasamos juntos.

A todos los profesores y a la F.E.S.-C que
contribuyeron en mi formación profesional
y académica, en especial a los que me
apoyaron en la realización del presente trabajo.

A DON TARCISIO:

Gracias por el apoyo moral que siempre me ha brindado. Lo quiero mucho.

A RIGOBERO CORTES V.

Por tu invaluable ayuda, por tus palabras de aliento, por compartir conmigo los momentos tristes y alegres de la vida y sobre todo gracias por ser mi AMIGO.

A MARTHA Y JAVIER:

Por ser mis amigos, por sus porras, consejos y su apoyo moral que siempre me han brindado, pero sobre todo gracias por la confianza.

A TATIANA, JUAN Y LUIS:

Por ser mis pequeños angelitos que me alegran la vida y hacen que esta sea mas bella. Los quiero.

INDICE

I.	Resumen.	1
II.	Introducción.	2
III.	Biomecánica.	3
IV.	Objetivos.	4
V.	Materiales y métodos.	5
VI.	Resultados y Discusión.	9
	1.- Músculos del Cinturón Escapular.	12
	2.- Articulación del Hombro.	16
	3.- Articulación del Codo.	20
	4.- Articulación Radioulnar Proximal.	24
	5.- Articulación Radioulnar Distal.	24
	6.- Articulación del Carpo.	25
	7.- Análisis de los Movimientos en Conjunto.	32
VII.	Conclusiones.	35
VIII.	Bibliografía.	36

**TESIS CON
FALLA DE ORIGEN**

RESUMEN

Los huesos que forman al miembro torácico son: escápula, húmero, radio, ulna, carpos (intermediaradial, ulnar, accesorio, I, II, III y IV), metacarpos (I, II, III, IV Y V), falanges (proximal, media y distal), sesamoideos (proximal y distal) y sesamoideos dorsales. La mayoría de estos huesos son largos con excepción de la escápula que es un hueso plano, los carpos son huesos cortos y los sesamoideos y falange distal, irregulares.

Las articulaciones formadas por estos huesos son: del hombro, del codo, del carpo, metacarpofalangiana, interfalangiana proximal e interfalangiana distal. Todas ellas de tipo sinovial gínglimo con excepción de la del hombro que es esférica.

Estas articulaciones son accionadas mediante el trabajo de los diferentes grupos musculares: grupo del cinturón escapular, grupo de escapulares, grupo del brazo y grupo del antebrazo y mano.

Los movimientos de las articulaciones accionadas por los músculos es determinado por los impulsos nerviosos que alcanzan a dichas estructuras, los nervios que se distribuyen en el miembro torácico se derivan del plexo braquial y son: pectorales craneales, pectorales caudales, torácico largo, toracodorsal, torácico lateral, (se distribuyen en el tronco, aunque se derivan del plexo braquial) supraescapular, subescapular, axilar, radial, musculocutáneo, mediano y ulnar.

En el presente trabajo se hizo un abordaje integral del estudio de las estructuras que forman al miembro torácico y que están involucradas en la locomoción. Se estudiaron las diferentes partes (huesos, articulaciones y músculos), se asociaron entre sí en base a la dinámica de la locomoción, y con el conocimiento neuroanatómico imprescindible para comprender el funcionamiento del miembro torácico durante la marcha y postura; lo anterior se hizo ya que el estudio aislado de la osteología, artrología, miología y sistema nervioso del miembro torácico provoca que se pierda de vista la integración que existe entre dichas estructuras.

INTRODUCCIÓN

El sistema músculo esquelético dentro de otras funciones está diseñado para la sustentación y el movimiento. Se compone de huesos, cartílagos, músculos, ligamentos, tendones y fascias; todo esto contribuye a la locomoción, la cual es la acción por la que un animal se traslada de un sitio a otro. La locomoción se debe a la disposición mecánica del esqueleto y a la contracción muscular producida por los impulsos nerviosos. Gracias a la locomoción los animales pueden caminar, correr, saltar, volar, nadar, marchar, etc. (1, 4, 7).

El caminar o ir al paso, el trotar y el galopar (o en algunos casos el medio galope) son las tres formas principales de marcha de la mayoría de los cuadrúpedos; en todas estas acciones cada extremidad individual tiene un movimiento característico denominado ciclo del paso. Un ciclo del paso es el periodo desde el instante en que un miembro se levanta del piso, hasta que vuelve hacerlo durante el siguiente ciclo. (1).

Cada ciclo del paso se divide en dos fases (una fase de avance y una fase de apoyo). Durante la fase de avance, el miembro no tiene una superficie de apoyo y hay primero una flexión y después una extensión para llegar a la superficie. La fase de apoyo incluye una extensión de la extremidad para soportar el peso del animal. El final de la fase de apoyo representa un periodo de propulsión extensora y proporciona la mayoría de las fuerzas del movimiento. (1).

Las formas principales de marcha de los animales tienen las siguientes características:

Ir al paso: Cada extremidad está en contacto con el suelo más del 50% del tiempo. Cada una se mueve independientemente (no sincronizadas) y siempre hay dos o tres que soportan el peso. La secuencia de movimientos de los miembros es como sigue: mano derecha, pie izquierdo, mano izquierda, pie derecho. (1)

Trote: Los miembros torácico y pelviano de lados opuestos se mueven casi al unísono. El trote produce la sensación de desplazarse a pequeños saltos; la mayoría del impacto lo absorbe el miembro torácico cuando la escápula y el eje longitudinal del tronco forman un ángulo de 45° aproximadamente. (1)

Galope: Los dos miembros pelvianos hacen contacto con el suelo ligeramente desfasados y a continuación los dos miembros torácicos lo hacen de igual modo. Existen varias formas de galope:

Galope sostenido: Es una secuencia con tres puntos de apoyo por zancada, con un efecto de catapulta, en donde el cuerpo es impulsado hacia delante al extender el miembro torácico. Un ángulo escápulo-torácico de 45° permite una propulsión óptima con un solo apoyo.

Galope normal: Se caracteriza por cuatro puntos de apoyo distintos: pie izquierdo, pie derecho, mano izquierda, mano derecha.

Galope saltador: Es característico de los perros de caza. El cuerpo pierde todo contacto con el suelo dos veces por zancada. El primer periodo de suspensión, se ejecuta con un miembro torácico y el segundo se logra con el miembro pelviano diagonal. La secuencia de apoyos es: pie derecho, pie izquierdo, mano izquierda y mano derecha. (1,7).

BIOMECÁNICA

Es la ciencia que estudia los efectos de las fuerzas internas y externas sobre el cuerpo del ser vivo y que afectan al aparato locomotor. Dependiendo de estos efectos, en la biomecánica se debe diferenciar entre bioestática, que analiza el ser vivo en apoyo (parado sin movimiento), y biodinámica, que analiza los sistemas de fuerzas que actúan como desencadenantes del movimiento en sí mismo, es decir trayectorias, velocidades, aceleraciones, etc. (7).

La biodinámica se subdivide en biocinemática y biocinética, la primera analiza los movimientos sin tomar en cuenta las fuerzas que los producen; la segunda estudia los cambios causados en el movimiento y determina las fuerzas necesarias, para producir cualquier cambio que se desee del movimiento. (7).

El estudio biomecánico del aparato locomotor nos permite conocer la posición normal que debe presentar un sujeto en estática y analizar la posición y situación de las estructuras que conforman dicho aparato, durante los ciclos que se suceden en el movimiento. (1,7).

Al conocer la presentación normal del aparato locomotor, es posible determinar cuando exista alguna patología, lo que nos llevará a realizar diagnósticos acertados que nos conduzcan a establecer medidas terapéuticas precisas con pronósticos adecuados, lo que redundará de manera directa en el restablecimiento de la función en los individuos afectados. (1,7).

Los miembros torácicos y pelvianos, forman la parte principal del aparato locomotor durante la marcha (biodinámica) y postura (bioestática), de ahí que para estudiar la biomecánica y bioestática, es necesario primero tener un conocimiento detallado de las estructuras que conforman a los miembros. En este trabajo se estudia lo respectivo al miembro torácico y en un trabajo subsecuente se analizará al miembro pelviano. (1, 4, 7).

OBJETIVOS

- 1. Describir los componentes de las articulaciones del miembro torácico y los movimientos que realizan durante la locomoción, estableciendo los elementos óseos del miembro torácico y determinando las partes de los mismos que intervienen en la formación de las articulaciones.**
- 2.- Determinar las dinámicas musculares de los diferentes grupos presentes en el miembro torácico y su papel en la locomoción.**
- 3.- Señalar el patrón de distribución de los nervios del plexo braquial y su relación específica con movimientos determinados es decir, determinar la acción desencadenada por cada nervio en base al conocimiento de su distribución anatómica.**
- 4.-Analizar la locomoción a partir del estudio integral de las estructuras anatómicas que intervienen.**
- 5.- Generar material de apoyo didáctico, con preparaciones permanentes e imágenes digitalizadas. que permitan un mayor entendimiento de la biomecánica del miembro torácico.**

MATERIALES Y MÉTODOS

Material Biológico:

Se utilizaron 10 cadáveres de canino procedentes del antirrábico del Municipio de Cuautitlán, a partir de los cuales se hicieron las disecciones y preparaciones de los miembros torácicos.

Equipo:

Estuche de disección.

Mesa de disección.

Vendas.

Cámara digital (Pawer Shot Pro 70).

Cámara de video (Palcolder Panasonic).

Computadora.

Discos de 3 ½.

Discos zip.

Discos compactos.

MÉTODO

Método para la preparación y conservación de los cadáveres de canino

1.- Seleccionar los cadáveres recién sacrificados que cumplan con las siguientes características: talla mediana, pelo corto, edad adulta, esbeltos y sin anomalías anatómicas aparente.

2.- Se colocan en una mesa en decúbito lateral (derecho o izquierdo) y se disecciona la arteria (a.) carótida común.

3.- Se liga la a. carótida común con hilo cáñamo en su tercio caudal.

4.- Se introduce en la carótida común una aguja de calibre 14, conectada a una manguera de hule látex de alta resistencia que se conecta a una bomba manual "tipo reloj".

5.- Se bombea la solución conservadora a presión manual hasta lograr la saturación completa, la cual se determina cuando la solución empieza a salir por los orificios nasales.

6.- El cadáver preparado se deja reposar en decúbito lateral (derecho o izquierdo) por 3 o 4 días (para que la solución penetre a todos los tejidos). El segundo día se recomienda voltear el cadáver al decúbito contrario, para que la solución no se acumule en un solo sitio.

7.- Al cumplir con el tiempo de reposo, el cadáver se puede utilizar en el laboratorio para su disección o bien, se almacena en refrigeración (4°C) para su conservación.

La solución para conservar y preparar los cadáveres de caninos es la siguiente (especificaciones para preparar 200 litros de solución):

Formaldehído 37 %	15 lts.
Glicerina	10 lts.
Ácido arsenioso	100 grs.
Nitrato de potasio	2000 grs.
Ácido fénico	500 grs.
Cloruro de sodio	910 grs.
Agua c.b.p.	200 lts.

Método para la obtención de piezas óseas

- 1.- Mediante disección se desprendió la piel del miembro torácico desde el dorso hasta las falanges.
- 2.- Se procedió a descarnar lo más que se pudo de tejidos blandos.
- 3.- Ya teniendo los huesos lo más descarnado posible se pusieron a hervir aproximadamente de 4 a 6 horas y esto se repitió hasta que los huesos estuvieron libres de tejidos.
- 4.- Posteriormente se sacaron del agua y se limpiaron del tejido que les restaba con agua y cepillo.
- 5.- Ya estando limpios de tejido se procedió a ponerlos nuevamente a hervir pero ahora con jabón detergente para quitarles la grasa y esto se repitió cuantas veces fueran necesarias.
- 6.- Ya por último se sacaron del agua y se enjuagan a presión y se pusieron a secar en un lugar donde les dé el sol indirectamente; para posteriormente proceder a su armado.

Método de disección para los músculos del miembro torácico

- 1.- Mediante disección se desprendió la piel del miembro torácico desde el dorso hasta la altura de los metacarpos.
- 2.- Se disecaron y separaron cada uno de los músculos que forman parte del miembro torácico: cinturón escapular, escapulares, del brazo y del antebrazo.
- 3.- Se hizo la disección del conjunto de músculos, así como por grupos musculares considerando la acción sobre una articulación en especial, también se hizo la disección de músculos individuales y de sus antagonistas; en algunos casos se hizo la desinserción de algunos músculos para observar el detalle de otros.
- 4.- Posteriormente se procedió a tomar fotografías con la cámara digital, mismas que fueron archivadas en la computadora.

Método de disección de las articulaciones de miembro torácico

- 1.- Mediante disección se desprendió la piel de miembro torácico, desde el dorso hasta los metacarpos.
- 2.- Se desprendió el miembro torácico del tronco del animal haciendo un corte en la inserción de los ms. pectorales superficial y profundo y a nivel del músculo serrato ventral, trapecios y romboides.
- 3.- Se desinsertaron todos los músculos del miembro torácico y se dejaron exclusivamente los componentes de las articulaciones del hombro, codo, carpo y dedos.
- 4.- Se disecaron los componentes articulares.
- 5.- Posteriormente se hizo la toma de fotografías con la cámara digital; de cada una de las articulaciones, tanto en reposos como en movimientos de flexión y extensión. Las imágenes se archivaron en la computadora.

Método de disección para los nervios del plexo braquial

- 1.- Para realizar la disección de los nervios del plexo braquial, se procedió a quitar la piel del miembro torácico desde el dorso hasta nivel de los metacarpos.
- 2.- Se desinsertaron los músculos pectorales de su terminación en el húmero para dejar visible el plexo braquial junto con los vasos sanguíneos.
- 3.- Se hizo la disección y limpieza de los nervios que derivan del plexo braquial, para poder identificarlos. Se disecaron también las arterias para utilizarlas como referencia.
- 4.- Una vez identificados los nervios que derivan del plexo braquial, se hizo la limpieza de cada uno de ellos.
- 5.- Se tomaron las fotografías con la cámara digital, primero de todo el plexo, para posteriormente ir seccionando cada uno de ellos para obtener imágenes de pequeños grupos e imágenes individuales, que fueron archivadas en la computadora.

Toma de Fotografías con la Cámara Digital

- 1.-Las disecciones obtenidas fueron fotografiadas y las imágenes se archivaron en la computadora.
- 2.- Se ordenaron lo archivos, esto es: articulaciones, músculos, nervios, para posteriormente pasarlos a una presentación de Power Point (Microsoft). Se hizo el trabajo sobre las imágenes y posteriormente su análisis.

3. Se hizo imprimieron las imágenes con calidad fotográfica. Después, la presentación se copió a un CD con el fin de utilizarla como material de apoyo didáctico.

Video de la Locomoción

1. Se visito un centro de entrenamiento canino y se hicieron tomas de los perros caminando, a trote y corriendo.
2. Se observó la película con el fin de lograr un análisis detallado del movimiento.

RESULTADOS Y DISCUSIÓN

Para que la serie de movimientos que intervienen en las diferentes formas de marcha del miembro torácico se realicen, es necesario contar con una base ósea bien conformada. La base ósea del miembro torácico está formada por la escápula, clavícula (vestigial en carnívoros), húmero, radio y ulna, huesos del carpo, metacarpos, falanges y sesamoideos (Fig.1). (2, 3, 5, 6, 8, 9, 10, 11, 13)

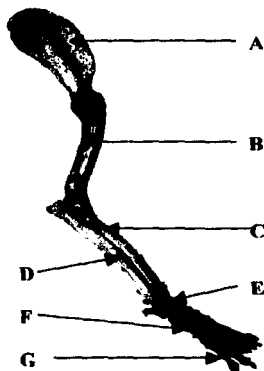


Fig. 1 Esqueleto del miembro torácico. (vista lateral) A) Escápula, B) Húmero, C) Radio, D) Ulna, E) Carpos, F) metacarpos y G) Falanges

La escápula es un hueso plano que se adosa a las costillas y ofrece amplias zonas para inserción de una serie de músculos denominados del cinturón escapular, que fijan el miembro torácico al tronco (de hecho sostienen al tronco entre las escápulas) y que colaboran durante la marcha con un movimiento más o menos circular de la escápula sobre la pared torácica lateral. Además actúa como un aparato de amortiguamiento de las fuerzas concusivas que se generan en las fases de apoyo durante la marcha. (5, 6, 8, 10, 11, 13).

A partir de la escápula, los huesos del miembro torácico se disponen como brazos de tres palancas principales (proximal, media y distal), que en conjunto permiten los movimientos que se observan en el miembro torácico durante la locomoción. Cada una de estas palancas está formada por dos brazos, uno proximal y otro distal, unidos en línea sagital y de manera angular, lo que permite que la palanca cierre o abra su ángulo (movimientos de flexión o extensión). Estos movimientos de apertura o cierre son realizados por acción de fuerzas vectoriales que actúan sobre los brazos de dichas palancas, dichas fuerzas derivan de la

contracción de los músculos que actúan sobre ellas a partir de su activación por impulsos nerviosos.

Palanca Proximal (escápula-húmero, articulación del hombro).

La escápula junto con el húmero, forman la primer palanca que actúa durante el movimiento. La escápula constituye el brazo proximal y de apoyo de esta palanca y el húmero forma el brazo distal. El sitio de unión de los dos brazos de esta palanca es la articulación del hombro, de ahí que los músculos que actúen sobre esta articulación toman su origen en la escápula (brazo de apoyo) y terminan en el húmero (brazo en donde se ejerce la fuerza y por tanto se desplaza durante la contracción muscular), (Fig. 2).

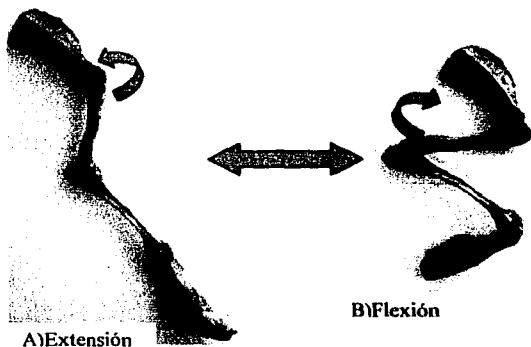


Fig. 2 Huesos articulados del miembro torácico (vista lateral). Se observa el brazo proximal (escápula) y brazo distal (húmero) de la palanca proximal, en donde la flecha está indicando la acción de los músculos sobre la articulación del hombro, originando el movimiento de extensión (A) y flexión (B).

Palanca Media (húmero-radio y ulna, articulación del codo)

Esta palanca está formada por el húmero, el radio y ulna. El húmero (base ósea del brazo) forma ahora el brazo proximal y de apoyo de la palanca y el radio y ulna (base ósea del antebrazo) constituyen el brazo distal. El sitio de unión de los dos brazos de esta palanca es la articulación del codo. Los músculos que actúan sobre esta articulación toman su origen en el húmero (brazo de apoyo) y terminan en el radio y ulna (brazo en donde se ejerce la fuerza y por tanto se desplaza durante la contracción muscular). (Fig. 3).

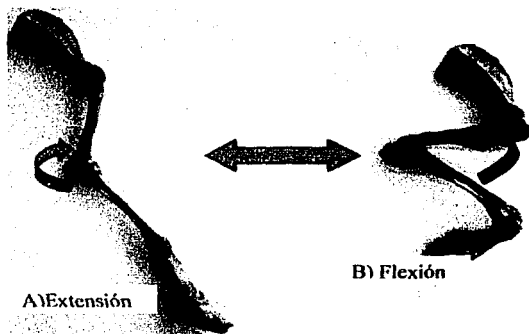


Fig. 3 Huesos articulados del miembro torácico. Se observa el brazo proximal (húmero) y brazo distal (radio ulna) de la palanca media en donde la flecha esta indicando la acción de los músculos sobre la articulación del codo, originando el movimiento de extensión (A) y flexión (B).

Palanca Distal (radio y ulna-carpo-metacarpo y falanges, articulación del carpo)

Esta palanca es la más compleja, ya que varios de sus elementos forman parte del aparato de amortiguamiento de las fuerzas concusivas que se generan durante la marcha. Estrictamente hablando, los brazos de esta palanca lo forman el radio y ulna (brazo proximal) y metacarpo y falanges (brazo distal). El sitio de unión de los dos brazos es la articulación de carpo, sitio en donde se encuentran los huesos del mismo nombre y que forman parte del aparato de amortiguamiento. Los músculos que actúan sobre esta articulación toman su origen en el radio y ulna (brazo de apoyo) y terminan en el metacarpo y falanges (brazo en donde se ejerce la fuerza y por tanto se desplaza durante la contracción muscular).

En este caso, el brazo distal de la palanca está formado por los metacarpos y las falanges (proximal, media y distal) que se articulan entre sí (articulaciones metacarpofalangiana, interfalangiana proximal e interfalangiana distal). La presencia de estas articulaciones y la disposición que toman los huesos, junto con la presencia de almohadillas adiposas en la parte palmar de esta región, forman parte del aparato de amortiguamiento. De hecho, junto con el carpo, constituyen la base ósea de la mano que marca el sitio en donde las fuerzas concusivas generadas durante la marcha son inicialmente amortiguadas.

Otras piezas óseas presentes en el brazo distal de esta palanca son los sesamoideos que se interponen entre los huesos y tendones en zonas de alta presión, por cambios bruscos de dirección de estos últimos. (Fig.4).

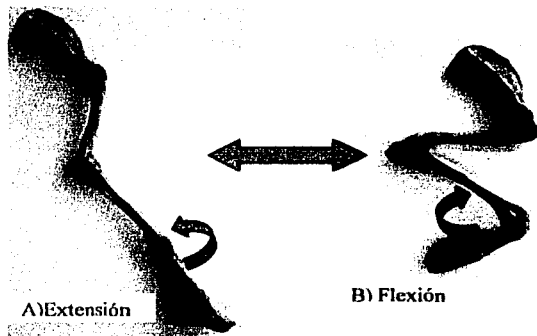


Fig. 4 Huesos articulados del miembro torácico (vista lateral). Se observa el brazo proximal (radio ulna) y brazo distal (carpos metacarpos y falanges) de la palanca distal en donde la flecha esta indicando la acción de los músculos sobre la articulación del codo, originando el movimiento de extensión (A) y flexión (B).

Regresando a la locomoción, a partir de las tres palancas principales, hay que señalar que el estudio se hace más complicado por el hecho de que cada hueso forma al mismo tiempo el brazo de apoyo de una palanca y el sitio de acción de fuerzas de otra palanca. Además cabe resaltar que los músculos que actúan sobre una articulación no siempre toman su origen exactamente de un brazo de la palanca y terminan en el siguiente, sino que hay ocasiones en que los músculos toman su origen en lugares situados más proximalmente y por tanto podrían actuar sobre otras articulaciones (esto permite el movimiento coordinado del miembro). Sin embargo, en este estudio se considerará la articulación sobre la que cada músculo tiene su principal acción.

En primer instancia se abordarán los músculos del cinturón escapular enfocando su descripción más a su papel en la locomoción que en la fijación del miembro al tronco y posteriormente se tratarán cada una de las articulaciones que forman el centro de las tres palancas a las que se ha hecho referencia con anterioridad.

Músculos del Cinturón Escapular

Como ya se mencionó, este grupo de músculos (ms.) es el que se encarga de fijar la escápula al tronco y cuello, ya que debido a la ausencia de clavícula la escápula no forma una articulación verdadera con el tronco y se une a este por medio de una sisarcosis (unión de partes del esqueleto mediante músculos). Así la escápula y el húmero llevan los sitios de inserción para los músculos que se originan en el dorso, cabeza, cuello y tórax. (6, 11).

En lo referente a la locomoción, estos músculos ayudan a los movimientos de la escápula durante la marcha, a saber, protracción, depresión, retracción y elevación. Estos movimientos en conjunto se observan como un movimiento más o menos circular de la

escápula sobre el tórax, con ligeros cambios en la dirección del eje escapular, moviéndose de una posición oblicua craneoventral a otra más bien vertical (producto principal de la protacción y retracción en las fases de avance y apoyo que se observan durante la marcha).

A continuación se mencionarán los músculos del cinturón escapular agrupándolas en base a su acción.

Músculos Elevadores:

Pertencen a este grupo el m. trapecio (cervical y torácico) y romboides (cervical, torácico y de la cabeza). Se ubican relacionados al borde dorsal de la escápula, el trapecio es superficial al romboides (Fig. 5). (6, 11).

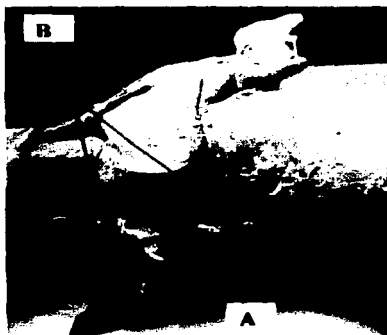


Fig. 5 Cuello y tórax (vista dorsal) Músculos elevadores: A) m. Trapecio (cervical y torácico) B) m. Romboides (cervical torácico), el trapecio se desinsertó de la espina escapular y se elevó para poder observar al romboides.

Músculos Protractores:

A este grupo pertenecen los ms. braquiocefálico (Fig. 6) y el omotransverso (Fig. 7). El primero se encuentra relacionado con la superficie craneal del hombro desde el brazo hasta la cabeza y cuello; el segundo se localiza a un costado de las vértebras cervicales y une al acromión con el atlas. (6, 11).



Fig. 6 Cuello, tórax y miembro torácico (vista ventral) A) m. braquiocefálico



Fig. 7 Cuello, tórax y miembro torácico (vista lateral) A) m. omotransverso B) m. braquiocefálico.

Músculos Retractores:

A este grupo pertenecen el m. dorsal ancho (Fig. 8) y los ms. pectorales superficial y profundo (Fig. 9). El m. dorsal ancho se encuentra por la parte caudal de la escápula cubriendo casi por completo la pared lateral del tórax; el m. pectoral superficial se localiza en la parte craneoventral del tórax entre esternón y húmero y el m. pectoral profundo esta situado en la pared ventral del tórax desde la parte proximal del brazo hasta el esternón. (6, 11).



Fig. 8 Cuello, tórax y miembro torácico (vista lateral)
A) m. dorsal ancho.




Fig. 9 Cuello, tórax y miembro torácico (vista ventral)
A) m. pectoral superficial (elevado) B) m. pectoral profundo

Músculos Depresores:

En este grupo se integran el m. serrato ventral (cervical y torácico) (Fig. 10) y los ms. pectorales. El m. serrato tiene apariencia de abanico, se origina en la superficie serrata de la escápula y termina en vértebras cervicales y las siete primeras costillas. El tronco es sostenido por las dos escápulas y por los ms. serrato ventral y pectorales.



Fig. 10 Cuello y tórax y m. torácico (vista ventral) A) m. serrato ventral (cervical y torácico).

Siguiendo el orden de descripción planteado con anterioridad, ahora se abordarán los componentes de las articulaciones del hombro, codo y carpo anotando los músculos que producen las fuerzas para que se den estos movimientos y los nervios que conducen los estímulos hacia estos músculos.

Articulación del Hombro

La articulación del hombro es una articulación sinovial esferoidal, que está formada por la cavidad glenoidea de la escápula y la cabeza del húmero (Fig 11 y 12), está reforzada por los ligamentos glenohumerales, situados en la parte medial y lateral de la cápsula articular (Fig 13). La articulación del hombro realiza movimientos de flexión y extensión, además puede llevar cabo movimientos de aducción, abducción y circunducción, aunque en los perros estos últimos tres movimientos son muy limitados. (6, 11).



Fig. 11. A) Escápula (cavidad glenoidea) B) Húmero (cabeza) (vista lateral).




Fig. 12. A) Escápula (cavidad glenoidea) B) Húmero (cabeza) (vista lateral articulados).

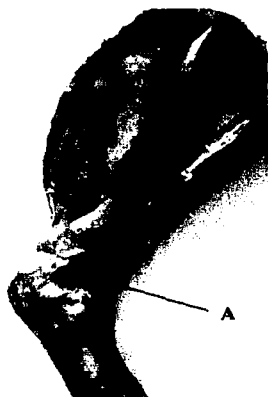

Fig. 13 A) Articulación del hombro con el ligamento glenohumeral lateral (A) (vista lateral)

El movimiento de flexión de la articulación del hombro (Fig. 14) está dado por la acción de los ms. deltoideos (escapular y acromial), redondo menor y redondo mayor. Los dos primeros se localizan por la cara lateral de la escápula (Fig. 15); por la cara medial y en relación al borde caudal de la escápula se encuentra el m. redondo mayor (Fig. 16). El movimiento de flexión se realiza gracias a los impulsos nerviosos transmitidos por el nervio axilar, que se distribuye en los músculos mencionados (Fig. 17) (6, 11).

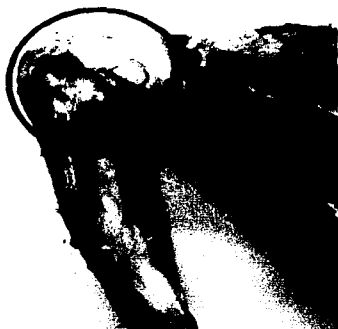

Fig. 14 Articulación del hombro (vista lateral) en flexión.

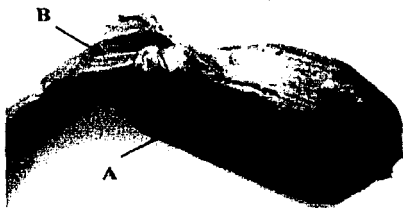


Fig. 15 Músculos escapulares (flexores del hombro)
(vista lateral) A) m. Deltoides escapular
B) m. Deltoides acromial.



Fig. 16 Músculos escapulares (flexores del hombro)
(vista medial) A) m. Redondo mayor.



Fig. 17 Nervios del plexo braquial (vista ventral) A) N. axilar
(se eliminaron algunos nervios para una mejor observación)

El movimiento de extensión de la articulación del hombro (Fig. 18) está dado por la acción de los ms. supraespinoso, infraespinoso (Fig. 19) y subescapular (Fig. 20); los dos primeros se localizan en la cara lateral de la escápula cubriendo las fosas supra e infraespinosa y el último se encuentra por la cara medial de la escápula ocupando la fosa subescapular. En los dos primeros músculos se distribuye el nervio supraescapular y en el subescapular el nervio del mismo nombre. Los impulsos de estos nervios provocan la contracción de los músculos mencionados extendiendo el hombro (Fig. 21). (6, 11).

**TESIS CON
FALLA DE ORIGEN**



Fig. 18. Articulación del hombro en extensión (vista lateral).



Fig. 19 Músculos escapulares (extensores del hombro) A) m. Infraespinoso B) Supraespinoso (vista lateral).

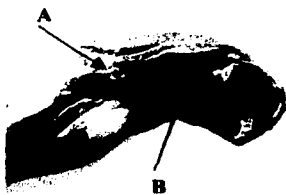


Fig. 20 Músculos escapulares (extensores del hombro) A) m. coracobraquial B) m. subescapular (vista medial).



Fig. 21. Nervios del plexo braquial (vista ventral) A) N. supraescapular, B) N. subescapular (se eliminaron algunos nervios para una mejor observación)

Articulación del Codo

La articulación del codo es una articulación sinovial gínglimo, que está constituida por las articulaciones: humero-radial y humero-ulnar, en las cuales intervienen las siguientes superficies articulares: cóndilo y fosa del olecranon del extremo distal del húmero; la fosa capitular situada en el extremo proximal del radio y la incisura troclear en el olecranon de la ulna (Fig 22 y 23). La articulación del codo está reforzada por los ligamentos colaterales medial y lateral que se originan en el epicóndilo humeral correspondiente y terminan en el extremo proximal del radio (Fig 24). La articulación del codo tiene movimientos de flexión y extensión. (6, 11).




Fig. 22.A) Húmero (cóndilo), B) Radio (fosa capitular) C) Ulna (incisura troclear) (vista lateral).




Fig.23 A) Húmero (cóndilo), B) Radio C) Ulna (incisura troclear) (vista craneal).



Fig. 24 Articulación del codo con ligamento colateral medial (A) (vista medial).

El movimiento de flexión (Fig. 25) esta determinado por la acción de los ms. bíceps braquial y braquial. El primero es un músculo largo y fusiforme localizado en la superficie craneomedial del húmero (Fig. 26) y el segundo se encuentra ocupando el surco del músculo braquial del húmero (Fig. 27). En los músculos ya mencionados se distribuye el nervio músculo cutáneo (Fig. 28) el cual produce los estímulos nerviosos necesarios para dicho movimiento. (6, 11).




Fig. 25 Articulación del codo en flexión (vista lateral)



Fig. 26 Músculos del brazo (flexores del codo. A) m. Bíceps braquial(vista medial).



Fig. 27 Músculos del brazo (flexores del codo)
A) m. braquial (vista lateral)

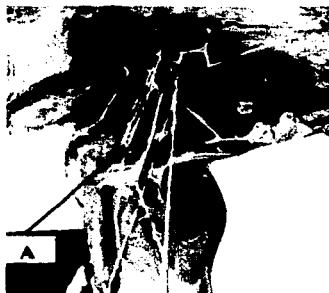

Fig.28 Plexo braquial A) N. musculocutáneo.
(vista ventral) (Se eliminaron algunos nervios
para una mejor observación)

El movimiento de extensión (Fig. 29) es producido por la acción de los ms. ancóneo, tríceps braquial (formado por cabeza larga, cabeza lateral, cabeza medial y cabeza accesoria) y colabora también el tensor de la fascia antebraquial (Figs. 30 y 31). El m. ancóneo se encuentra ocupando la parte lateral de la fosa del olécranon y el tríceps se localiza por la parte caudal entre la escápula y el húmero, el tensor de la fascia antebraquial se extiende desde el m. dorsal ancho hasta la fascia del antebrazo y se localiza medialmente a la cabeza larga del tríceps. En el movimiento de extensión de esta articulación colabora el impulso nervioso transmitido por el nervio radial (Fig. 32) el cual se distribuye en los músculos ya mencionados. (6, 11).



Fig. 29. Articulación del codo en extensión (vista medial).

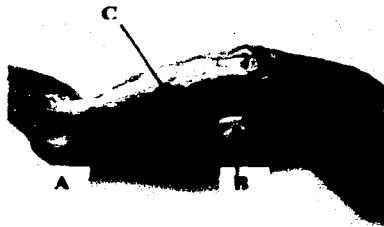


Fig. 30. Músculos del brazo (extensores del codo) A) m. Tensor de la fascia antebraquial, Triceps braquial: B) Cabeza larga, C) Cabeza medial (vista medial).

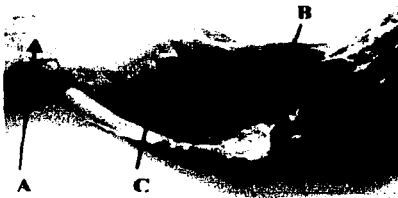


Fig. 31. Músculos del brazo (extensores del codo) m. A) Ancoño, Triceps braquial: B) Cabeza larga, B) Cabeza lateral (vista lateral).



Fig. 32. Nervios del plexo braquial A) N. Radial. (Se eliminaron algunos nervios para una mejor observación) (vista ventra).

Dentro de la descripción, se hará aquí un paréntesis para mencionar dos articulaciones, que si bien no colaboran en los movimientos durante la marcha, se sitúan envueltas por la cápsula articular del codo y carpo, considerándose por tanto como parte de estas articulaciones. Las articulaciones en cuestión son la radioulnar proximal y distal. (6, 11).

Articulación Radioulnar Proximal

Es una articulación sinovial trocoide, la cual está formada por la circunferencia articular localizada en el extremo proximal del radio y la incisura radial del olecranon de la ulna; reforzando a esta articulación se encuentra el ligamento del olecranon, localizado entre la fosa del olécranon y el olécranon; el ligamento anular del radio que tiene su origen en la parte medial de la incisura radial y termina en el extremo lateral de la misma incisura, el ligamento interóseo antebraquial el cual une al radio y a la ulna, y la membrana interósea antebraquial misma que se encuentra uniendo al radio y ulna en el espacio del mismo nombre. Esta articulación se encuentra dentro de la cápsula articular del codo. (6, 11).

Articulación Radioulnar Distal

Es una articulación sinovial trocoide y está formada por la incisura ulnar localizada en el extremo distal del radio y la circunferencia articular ubicada en el extremo distal de la ulna. Reforzando a esta articulación se encuentra el ligamento radioulnar que aparece como fibras craneales en el extremo distal del radio y ulna. Esta articulación se localiza dentro de la cápsula articular del carpo.

Las dos articulaciones anteriores realizan movimientos de rotación (pronación y supinación), que son poco apreciables en los animales. Estos movimientos son realizados por la acción de los ms. pronador redondo, pronador cuadrado (Fig. 33) y supinador (Fig. 34), los que a su vez reciben impulsos nerviosos de los nervios radial y mediano (Fig. 35).

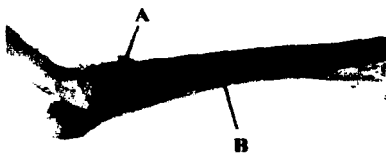


Fig.33 Músculos del antebrazo (rotadores A) m. pronador redondo B) m. pronador cuadrado



Fig. 34 Músculos del antebrazo (rotadores)A)m. supinador

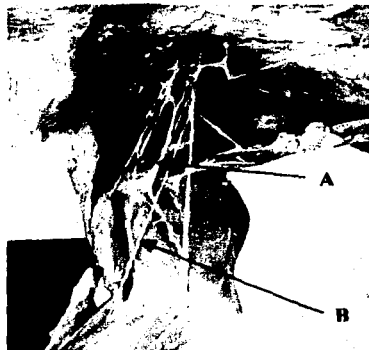


Fig. 35 Nervios del plexo braquial A) N. Radial B) N. Mediano
(se eliminaron algunos nervios para una mejor observación)
(vista ventral).

Articulación del Carpo

La articulación del carpo es una articulación compuesta por varias articulaciones: antebraquiocarpiana (radiocarpiana, ulnocarpiana), intercarpiana (entre carpos de una misma fila), mediocarpianas (entre carpos de fila proximal y fila distal), del carpo accesorio y carpometacarpiana. Las superficies que contribuyen a la formación de cada una de estas articulaciones corresponden a las superficies articulares ubicadas en el extremo distal del radio y ulna, las superficies de contacto de los carpos y del extremo proximal de los metacarpos (Fig. 36 y 37). La articulación en conjunto se encuentra reforzada por los ligamentos colaterales medial y lateral del carpo; el primero se extiende desde el proceso estiloides del radio hasta el carpo radial y el segundo se localiza desde el proceso estiloides de la ulna hasta el carpo lunar. Además de estos ligamentos existen otros ligamentos como son: radiocarpiano dorsal, radiocarpiano palmar, ulnocarpiano palmar, ligamento radiado del carpo, intercarpianos dorsales y palmares, intercarpianos interóseos, accesorio ulnar, accesorio carpoulnar, accesorio cuartal, accesorio metacarpiano y ligamentos carpometacarpianos dorsales y palmares (Fig. 38). Esta serie de ligamentos no necesitan una descripción detallada ya que en el nombre indican su origen y su terminación. La articulación en conjunto realiza movimientos de flexión y extensión. (6, 11).




Fig. 36 Huesos que forman la articulación del carpo: (vista dorsal) A) Ulna, B) Radio, C) Carpos y D) Metacarpos.




Fig. 37 Huesos que forman la articulación del carpo: (vista palmar) A) Ulna, B) Radio, C) Carpos y D) Metacarpos.




Fig. 38 Articulación del carpo (vista dorsal).

El movimiento de flexión de la articulación del carpo (Fig.39 y 40) está dado por la acción de un grupo de músculos localizados en la superficie caudomedial del antebrazo formado por el flexor carpo radial, flexor digital superficial, flexor carpo ulnar (cabeza ulnar y

humeral) y flexor digital profundo (cabeza humeral, radial y ulnar) (Fig 41, 42 y 43). En estos músculos se distribuyen las fibras nerviosas de los nervios mediano y ulnar los cuales envían los impulsos para el movimiento de flexión (Fig. 44). (6, 11).



Fig. 39 Articulación del carpo en flexión (vista medial).



Fig. 40. Articulación del carpo en flexión (vista lateral).

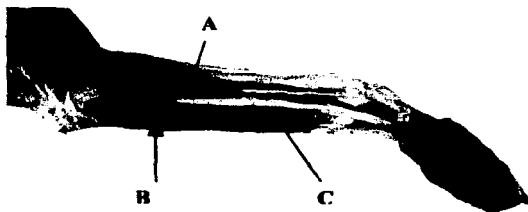


Fig. 41 Músculos del antebrazo (flexores del carpo y dedos) (vista medial): A) m. Flexor carporradial, B) m. Flexor digital superficial y C) m. Flexor digital profundo




Fig. 42 Músculos del antebrazo (flexores del carpo y dedos) (vista medial) A) M. Flexor carporradial, B) M. Flexor digital superficial y C) M. Flexor digital profundo (c. humeral, c. radial y c. ulnar) D) M Flexor carpo ulnar (c. humeral y c. ulnar) (se desinsertaron de su origen algunos ms para apreciar los más profundos).



Fig. 43 Tendones de los músculos de la mano (vista palmar) A) Tendón del m. Flexor digital superficial B) Tendón del m. Flexor digital profundo.

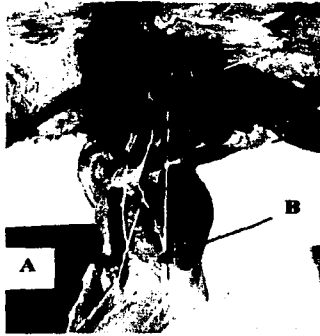

Fig. 44 Nervios del plexo braquial (vista ventral)
 A) N. mediano B) N. ulnar (se eliminaron algunos nervios para una mejor observación) .

El movimiento de extensión de la articulación del carpo (Fig 45 y 46) es producido por la contracción de los ms. extensores del carpo y dedos localizados en la superficie craneolateral del antebrazo; este grupo está formado por el extensor carpo radial, extensor digital común, extensor digital lateral, extensor carpo ulnar (Fig 47 y 48) , extensor largo de los dedos I y II y abductor largo del dedo I (Fig 49). Para que el movimiento de extensión se realice son necesarios los impulsos nerviosos del nervio radial (Fig 50) que se distribuye en estos músculos. (6, 11).



Fig.45 Articulación del carpo en extensión (vista medial).




Fig. 46 Articulación del carpo en extensión (vista dorsal)

ESTA TESIS NO SALE
 DE LA BIBLIOTECA

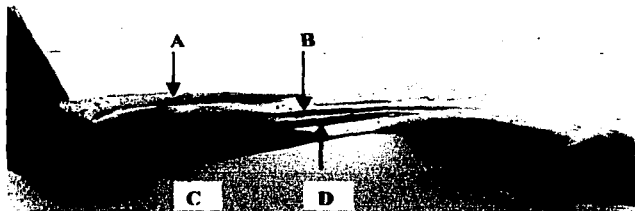


Fig. 47 Músculos del antebrazo (extensores del codo) (vista lateral) A) m. extensor carpo radial, B) m. extensor digital común, C) m. extensor digital lateral y D) m. extensor carpoulnar.

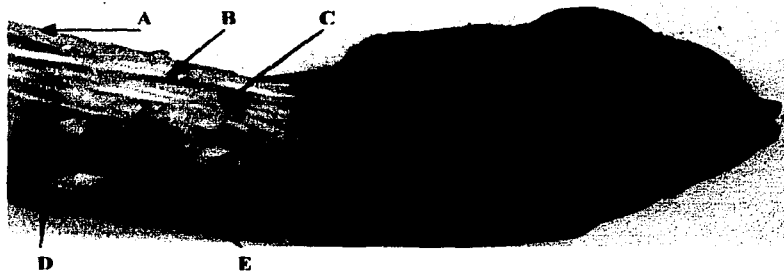


Fig. 48 Tendones de los músculos de la mano (Vista dorsal) A) Tendón del m. extensor carpo ulnar, B) Tendón del m. extensor digital lateral, C) Tendón del m. extensor digital común, D) m. extensor largo del dedo I y II y E) Tendón del m. abductor largo del dedo I




Fig. 49 Músculos del antebrazo (extensores del carpo y dedos) (vista lateral) A) Ex. largo del dedo I y II B) Abductor largo del dedo I. Se retrajeron algunos músculos para observar los más profundos.

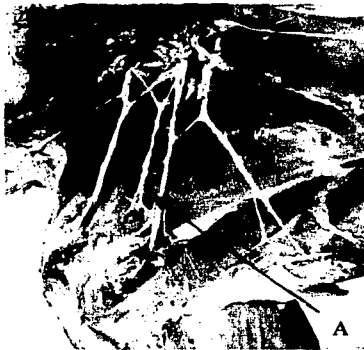

Fig. 50 Nervios del plexo braquial (vista ventral) A) N. radial (se eliminaron algunos nervios para una mejor observación).

Además de las articulaciones ya descritas existen otras articulaciones en el extremo distal del miembro torácico que junto con la articulación del carpo realizan movimientos de extensión y flexión. Estas articulaciones son:

- 1) Articulación intermetacarpiana, esta se forma por la unión de los extremos proximales de los metacarpos con su contraparte adyacente por medio del ligamentos interóseos.
- 2) Articulación metacarpofalangiana, que se forma por la cabeza de los metacarpos, la base de la falange proximal y la superficie articular de los sesamoideos proximales (dorsales y palmares).
- 3) Articulación interfalangiana proximal, se forma por la cabeza de la falange proximal y la base de la falange media.
- 4) Articulación interfalangiana distal, se forma por la cabeza de la falange media, y la superficie articular de la falange distal.

La articulación intermetacarpiana está contenida en la cavidad articular del carpo y se considera como parte de ella. Las otras tres articulaciones realizan movimientos de extensión y flexión, estos movimientos son realizados gracias a la acción de los músculos del antebrazo, descritos al tratar la articulación del carpo. (6, 11).

Las articulaciones metacarpofalangiana e interfalangiana proximal y distal, están reforzadas por ligamentos colaterales y una serie de bandas elásticas que tienden a mantener a los huesos en su posición. Cuando el animal apoya durante la marcha, se da un movimiento de hiperextensión (producida por la fuerza ejercida contra los dedos al pisar), pero gracias a estos ligamentos y a la acción de los músculos flexores, se produce un regreso a la posición original.

Análisis de los Movimientos en Conjunto (perro en marcha)

El análisis de los movimientos se hizo apoyándose en la filmación que se hiciera de perros caminando, trotando o corriendo.

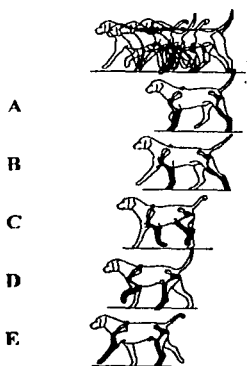


Fig. 51 Movimientos del miembro torácico en el paso (tomados de Adams, 1988).

Durante el paso se observan los siguientes movimientos de las articulaciones del miembro torácico (Fig. 51): A) El miembro torácico está en completa extensión. B) El miembro torácico se observa en extensión pero con una ligera retracción del miembro hacia atrás; esto es debido a la acción de los músculos dorsal ancho y pectorales. C) El miembro torácico es elevado por la acción de los músculos trapecio y romboides y a su vez se observa una ligera flexión de la articulación del hombro, articulación del codo y una completa flexión de la articulación del carpo. D) Se observa un ligero movimiento circular de la escápula producido por los músculos del cinturón escapular. También se puede apreciar perfectamente la flexión de la articulación del hombro, articulación del codo y articulación del carpo. E) Se aprecia una depresión del miembro producida por los músculos serrato ventral (cervical y torácico) y pectorales, así como una extensión de la articulación del hombro, articulación del codo y articulación del carpo.

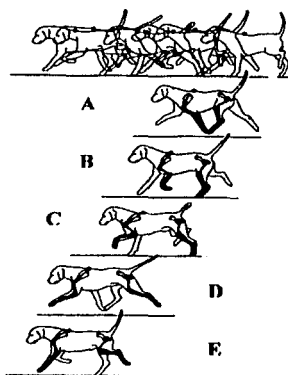


Fig.52 Movimientos del miembro torácico en el trote (tomados de Adams, 1988).

Durante el trote se observan los siguientes movimientos de las articulaciones del miembro torácico (Fig. 52): A) Se observa una completa elevación del miembro torácico, dada por los músculos trapecio y romboides, así como una retracción lo cual es originado por los músculos dorsal ancho y pectorales, también se aprecia una ligera flexión de la articulación del carpo, B) Se observa una elevación bien marcada del miembro; así como flexión completa de las articulaciones del hombro, articulación del codo y articulación del carpo, C) Se aprecia al miembro torácico elevado, flexión de la articulación del hombro y del codo así como una ligera extensión de la articulación del carpo, D) Se aprecia extensión de la articulación del hombro, codo y carpo, así como una depresión del miembro, E) Hay extensión completa de todas las articulaciones y esta acción es producida por los músculos extensores ya mencionados.

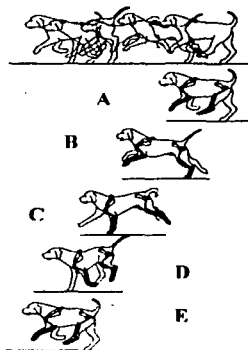


Fig. 53 Movimientos del miembro torácico en el galope (tomados de Adams, 1988).

Durante el galope se observan los siguientes movimientos de las articulaciones del miembro torácico (Fig. 53) A): Se aprecia como tres de los miembros del animal no están en contacto con el plano de sustentación, se observa que existe una ligera flexión de la articulación del hombro y del codo, B) Se observa elevación de los miembros torácicos y flexión de la articulación del hombro, articulación del codo y articulación del carpo, C) Uno de los miembros torácicos esta en contacto con el plano de sustentación y se aprecia extensión de todas las articulaciones, D) El miembro torácico es elevado y retraído hacia atrás, además hay ligera flexión de la articulación del hombro y articulación del codo y una flexión marcada de la articulación del carpo. E) El miembro se observa elevado con flexión de la articulación del hombro y articulación del codo y extensión de la articulación del carpo.

El análisis de los movimientos considerando el conjunto de las estructuras permite visualizar de manera armónica el trabajo (flexión y extensión) de los diferentes músculos que mueven a las tres principales articulaciones señaladas con anterioridad incluyendo al cinturón escapular. Cualquier anomalía produce cambios en algunas de las fases del ciclo (claudicaciones o falta de apoyo) y el análisis detallado puede indicarnos el origen de la patología (óseo, articular, muscular o neurológico).

CONCLUSIONES

- 1.- Con apoyo de disecciones se realizó el estudio anatómico integral de los componentes del miembro torácico que intervienen en la locomoción, a partir del cual se describen las diferentes estructuras que componen a dicho miembro.
- 2.- Al hacer un abordaje integral, es decir, al tratar las diferentes partes y asociándolas entre sí, es posible comprender con más claridad el funcionamiento del miembro torácico durante la marcha y postura. De esta manera queda claro que no es aconsejable estudiar de manera aislada la osteología, artrología, miología y sistema nervioso del miembro torácico, dado que se pierde la relación existente entre dichas estructuras.
3. Se obtuvieron imágenes digitalizadas de las piezas anatómicas del miembro torácico y se hizo una filmación de perros caminando, trotando o corriendo, para analizar la locomoción desde un punto de vista anatómico.
4. Las preparaciones e imágenes obtenidas se utilizarán como material de apoyo didáctico por los profesores y estudiantes de las asignaturas de Anatomía Comparada y Anatomía Topográfica, así como de otras asignaturas e incluso profesionistas que las requieran para tener una mejor comprensión de la anatomía de la locomoción, que darán bases sólidas imprescindibles en el momento de la resolución de problemas clínicos que se presenten.

BIBLIOGRAFIA

1. Adams D.R. 1988. Anatomía Canina. Ed. Acribia, 1ª. ed. Zaragoza, España.
2. Berg, R. 1973. Anatomía Topográfica y Aplicada de los Animales Domésticos. Ed. A. C., 1a. ed. Madrid, España.
3. Budras K.D. Fricke W. y Salazar I. 1989. Atlas de Anatomía del Perro. Interamericana, 1ª. ed. México.
4. Dyce K.W. Sack W.O. y Wesing C.J.G. 1999. Anatomía Veterinaria. Ed. McGraw-Hill Interamericana, México.
5. Evans H. and Christensen G. 1979, Miller's Anatomy of the Dog. W. B. Saunders Co., 2ª. ed. Philadelphia, USA.
6. Frewein J. Habel, J. and Sack W. O. (eds.) 1994. Nómima Anatómica Veterinaria. 4ª. ed. Zurich and New York.
7. Getty R. 1975. Sisson and Grossman's. The Anatomy of the Domestic Animals. W.B. Saunder Co., 5ª. Philadelphia, USA.
8. Lahunta A. de y Habel R. E. 1987. Anatomía Veterinaria. Ed. Interamericana. 1ª. ed. México.
9. Popesko P. 1981. Atlas de Anatomía Topográfica de los Animales Domésticos. Ed. Salvat, 1ª. ed. Barcelona, España.
10. Sandoval J. y Aguera E. 1985. Anatomía Aplicada Veterinaria. Universidades de León y Córdoba. España.
11. Schaller O. (Ed). 1996. Nomenclatura Anatómica Veterinaria Ilustrada. Ed. Acribia. Zaragoza España.
12. Shebitz H. y Wilkins H. 1989. Atlas de Anatomía Radiográfica Canina y Felina. Ed. Grass, 4ª. Barcelona, España.
13. Shively M. J. 1987. Anatomía Veterinaria .Ed. Manual Moderno. 1ª. ed. México.