

11216



UNIVERSIDAD NACIONAL AUTONOMA DE MEXICO

6

HOSPITAL GENERAL DE MEXICO O.D.

PICNODISOSTOSIS: REPORTE DE DOS CASOS Y REVISION DE LA LITERATURA.

SECRETARIA DE SALUD

HOSPITAL GENERAL DE MEXICO  
REGANASO DE REGISTRATION



DIRECCION D. ENSEÑANZA

TESIS DE POSTGRADO

ONE PARA OBTENER EL TITULO DE:

EDICO GENETISTA

R E S E N T A :

ARTURO POLANCO HUESCA

TESIS CON FALLA DE ORIGEN

TUTORES: ALICIA ESPANTANES PEREDO  
JUAN MANUEL VALDES MIRANDA

PROFESOR TITULAR DEL CURSO SUSANA KOFMAN ALFARO.



HOSPITAL GENERAL DE MEXICO

MEXICO, D.F.

DIVISION DE ESTADISTICA  
DIVISION DE ESTUDIOS DE POSTGRADO  
FACULTAD DE MEDICINA  
U. N. A. M.

2002



Universidad Nacional  
Autónoma de México

Dirección General de Bibliotecas de la UNAM

**Biblioteca Central**



**UNAM – Dirección General de Bibliotecas**  
**Tesis Digitales**  
**Restricciones de uso**

**DERECHOS RESERVADOS ©**  
**PROHIBIDA SU REPRODUCCIÓN TOTAL O PARCIAL**

Todo el material contenido en esta tesis esta protegido por la Ley Federal del Derecho de Autor (LFDA) de los Estados Unidos Mexicanos (México).

El uso de imágenes, fragmentos de videos, y demás material que sea objeto de protección de los derechos de autor, será exclusivamente para fines educativos e informativos y deberá citar la fuente donde la obtuvo mencionando el autor o autores. Cualquier uso distinto como el lucro, reproducción, edición o modificación, será perseguido y sancionado por el respectivo titular de los Derechos de Autor.

## ***AGRADECIMIENTOS***

***A las mujeres más maravillosas que he conocido, mi esposa Eveling y mis hijas Abigail y Sandy.***

***A todos los catedráticos del Servicio de Genética del Hospital General de México.***

# ÍNDICE

	Página
RESUMEN	1
ANTECEDENTES	3
Cuadro clínico	4
Diagnóstico	7
Diagnóstico diferencial	8
Embriología	12
Regulación de los osteoclastos Diferenciación y función	14
Patología molecular y el gen de la catepsina K	21
JUSTIFICACIÓN Y OBJETIVOS	25
SUJETOS Y MÉTODOS	26
DISCUSIÓN	29
CONCLUSIONES	34
REFERENCIAS	36

RESUMEN

La Pienodisostosis es una displasia ósea rara y con descripción molecular reciente. Tiene un patrón de herencia autosómico recesivo y se caracteriza por talla baja con desproporción de segmentos, osteosclerosis generalizada, cabeza grande con frontal y occipital prominentes, retraso en el cierre de las suturas, con o sin huesos wormianos, facies típica con exoftalmos de leve a moderado, nariz prominente en forma de "pico de loro" con senos paranasales hipoplásicos o ausentes, paladar alto y anomalías dentarias como malaoclusión, hipodoncia, hipoplasia de esmalte, retención de dientes deciduales. Hay retrognatia con ángulo mandibular obliterado e hipoplasia de maxilares superior e inferior. Las extremidades son cortas y encurvadas, con braquidactilia en manos y pies, uñas distróficas, las clavículas pueden ser hipoplásicas; presentan anomalías vertebrales y fracturas patológicas que inician desde la infancia.

La Pienodisostosis se debe a un error en la degradación de la matriz ósea, la cual es producida por deficiencia de la catepsina K, una proteasa lisosomal. Esta deficiencia reduce la capacidad de los osteoclastos para degradar y remover la matriz orgánica del hueso. Por análisis de ligamiento, en familias con múltiples afectados, el locus de la enfermedad fue asignado a una región de 4 cM en 1q21. Posteriormente, usando una estrategia de clonación posicional se identificó el gen de la catepsina K (*CTSK*), como el defecto fundamental causante de la Pienodisostosis.

El gen *CTSK* abarca 11 kb, consta de 8 exones y codifica para una proenzima de 37kD que en su forma activa tiene un peso molecular de 29. La mayoría de las mutaciones

que se han reportado en este gen son de tipo puntual y alteran la estructura de la proteína precursora y por lo tanto su capacidad proteolítica.

En este trabajo se presenta una familia con Pienodisostosis con dos hermanas afectadas, que presentan los datos clínicos y radiológicos de esta enfermedad. En esta familia se sospecha consanguinidad. Se realizó una descripción de las características moleculares de la enfermedad y las mutaciones hasta ahora reportadas en el gen *CTSK*.

## ANTECEDENTES

### Historia

Las displasias óseas son un grupo de enfermedades hereditarias muy diversas y complejas y sus manifestaciones clínicas no son más que el reflejo de algún defecto en el desarrollo, organización y formación del hueso y cartilago, así como su crecimiento y homeostasis (G Karsenty et al, 2001). En base a ello y a sus manifestaciones clínicas se encuentran ordenadas en 32 grupos. De acuerdo a la Nomenclatura Internacional de estas enfermedades la Pienodisostosis entra en el grupo 25 que se refiere a las "displasias con densidad ósea aumentada sin modificación de la forma del hueso".

La Pienodisostosis es una displasia ósea osteoesclerótica rara, autosómica recesiva, que fue descrita por primera vez en España por Collado-Otero en 1956 con el título de "Una forma más de Distrofia Ósea".

Posteriormente fue descrita por dos grupos independientes en 1962. en Francia Maroteaux y Lamy describen un niño y su hermana, de 4 años y 18 meses respectivamente. Andrén y cols. describen dos hermanas, gemelas monocigotas, de origen sueco, con los mismos hallazgos clínicos que en los pacientes franceses. talla baja, osteoesclerosis, pérdida del ángulo de la mandíbula, retraso en el cierre de las suturas craneales, braquidactilia con uñas displásicas y fracturas patológicas. Inclusive Maroteaux y Lamy llegaron a especular que el artista y aristócrata francés Henri de Toulouse-Lautrec padecía esta enfermedad (Maroteaux y Lamy 1965). Sedano y cols. en 1968, encontraron casos de Pienodisostosis reportados erróneamente como osteopetrosis y citan una publicación de Montanari de 1923.

## CUADRO CLÍNICO

La Picnoidosis se caracteriza por talla baja con desproporción de segmentos con una estatura promedio en los hombres de 135 a 160cm y en las mujeres de 117 a 152cm, siendo los principales datos clínicos la facies característica y las fracturas de extremidades inferiores las características principales (Gelb et al, 2001).

Los hallazgos craneofaciales típicos de esta displasia osteosclerótica son: cabeza grande con frontal y occipital prominentes con perímetro cefálico dentro de los parámetros normales. Existe retraso en el cierre de las suturas permaneciendo las fontanelas anterior y posterior abiertas, pueden existir además huesos wormianos y exoftalmos de leve a moderado. La nariz es prominente en forma de pico con senos paranasales hipoplásicos o ausentes. El paladar es alto y existen anomalías dentarias como retención de dientes deciduales, erupción tardía de dientes permanentes, hipodoncia, microdoncia, hiperementosis, hipoplasia de la raíz, malposición y caries. Los maxilares superior e inferior son hipoplásicos con ángulo mandibular obliterado, pudiendo existir también macroglosia e hipoacusia conductiva. Las clavículas son hipoplásicas, hay braquidactilia de manos y pies, uñas hipoplásicas o distróficas

Dentro de las anomalías óseas, como ya habíamos comentado, se encuentran las fracturas de extremidades inferiores, que pueden iniciar desde edades tempranas como los 4 años, con implicación principalmente de tibia, fémur o cabeza femoral, que se incrementan con la edad. También las extremidades superiores pueden estar afectadas siendo el húmero, el radio y los codos los que presentan fracturas



Los defectos de la columna también son comunes en la Picnodisostosis y pueden presentar xifosis, escoliosis o hiperlordosis lumbar; espondilolisis a nivel de C2, C3, L4 y L5, aunque también se ha reportado la espondilolistesis.

Pueden presentar múltiples fracturas a otros niveles como en la clavícula, escápula, a nivel carpiano y metatarsiano; así como acro-osteólisis de las falanges distales.

### **Complicaciones**

Dentro de estas se pueden presentar osmeteomielitis de la mandíbula, que es secundaria a la extracción de piezas dentarias, esto es frecuente debido a la existencia de dientes supernumerarios, ya que la retención de dientes deciduales obstruyen la erupción y el desarrollo de los dientes permanentes (Alibhna et al, 1999; Iwu CO 1991). Así el manejo ortodóncico debe ser cuidadoso y siempre será necesario la administración de antibióticos profilácticos o bien un manejo muy agresivo de esta complicación con intervenciones quirúrgicas como drenaje, curetajes y resección de tejido necrótico. Las complicaciones hematológicas son raras y sólo se han reportado un número escaso de pacientes que presenten mieloptisis, anemia microcítica, trombocitopenia y hepatosplenomegalia.

La obstrucción de las vías aéreas superiores puede presentarse y es debido a una elongación anormal del paladar blando con la úvula baja, existe glosotopsis y retrognatia, inclusive algunos pacientes pueden presentar apnea obstructiva, retención de CO<sub>2</sub>, hipertensión pulmonar e insuficiencia cardíaca derecha (De Agustín et al, 1992). También pueden presentarse complicaciones a nivel auditivo y oftalmológico (Muto et al, 1991; Beighton et al 1985).

### **Estudios Radiológicos y de Laboratorio.**

Dentro de los datos radiológicos se observa el cráneo con las suturas abiertas y huesos wormianos (Anegava et al, 1987). Los senos paranasales y los maxilares superior e inferior son hipoplásicos; el ángulo del maxilar inferior se ve obliterado. Se aprecian dientes supernumerarios con retención de los deciduales. Hay braquidactilia de manos y pies, así como acro-osteólisis de las falanges distales. En huesos largos la cortical se ve aumentada pero existe fragilidad ósea, por lo que las fracturas son frecuentes y tardan en solucionarse, pudiendo existir pseudoartrosis. También pueden presentar *cova valga* y ensanchamiento de la región distal de los fémures. Existe segmentación incompleta de C1-C2 y L5-S, espondilolisis, espondilolistesis y estrechamiento del canal medular por la osteosclerosis. La tomografía computarizada cuantitativa revela un aumento de la densidad ósea del hueso trabecular y espina lumbar de 250 a 300%, la densitometría de rayos X de doble fotón a nivel de espina lumbar revela un aumento del 140 a 160% y en el cuello femoral de 105 a 170% (Vanhoenacker et al, 2000; Gelb et al, 2001).

Los exámenes de laboratorio no son de mucha ayuda, ya que en la química sanguínea la fosfatasa alcalina, el calcio y el fósforo séricos se encuentran normales. Las hormonas relacionadas con el hueso como la hormona paratiroidea, la osteocalcina y la calcitonina también las encontramos dentro de los parámetros normales (Gelb et al, 2001). Sin embargo suelen presentarse niveles bajos de la hormona de crecimiento (Darcan et al, 1996; Soliman et al, 1996).

## DIAGNÓSTICO

La evaluación clínica y radiológica, así como los antecedentes heredofamiliares y el árbol genealógico nos proporcionan el diagnóstico. La talla baja, las dismorfias faciales típicas, retraso en el cierre de las suturas, las fracturas, la ausencia o hipoplasia de falanges distales (acro-osteólisis) y aumento en la densidad ósea, son los puntos cardinales para establecer el diagnóstico.

Por lo tanto, los hallazgos clínicos, el tipo de herencia y la radiológica siguen siendo las bases para poder establecer un diagnóstico de certeza en las displasias óseas esclerosantes (Vanhoenacker et al, 2000). Estas displasias pueden dividirse en:

a).- Displasias de formación ósea endocondral: osteopetrosis (enfermedad de Albers-Schönberg), picnodisostosis, exostosis, osteopoiquilosis, osteopatía estriada (enfermedad de Voorhoeve).

b).- Displasias de formación ósea intramembranosa: displasia diafisaria progresiva (enfermedad de Camurati-Engelmann) y variantes, hiperostosis cortical generalizada (enfermedad de Van Buchem) y variantes.

c).- Displasias esclerosantes mixtas: melorreostosis (enfermedad de Leri) y síndromes sobrelapados.

## DIAGNÓSTICO DIFERENCIAL

El diagnóstico diferencial de la Picnodisostosis debe hacerse con diferentes padecimientos que incluyen: osteopetrosis (enfermedad de Albers-Schönberg), osteogénesis imperfecta, esclerosteosis, hiperostosis endosteal (tipo Worth), displasia diafisaria progresiva (síndrome de Camurati-Engelmann), displasia cleidocraneana y displasia mandíbulo acral (Gelb et al, 2001).

La osteopetrosis (OMIM 259700, 166600, 259710, 259730) es un padecimiento que presenta heterogeneidad genética y entre sus datos clínicos principales se encuentran: macrocráneo, frontal prominente, parálisis facial, sordera, ceguera, hepatomegalia, esplenomegalia, osteomielitis, densidad ósea aumentada uniformemente. En las radiografías se observan imágenes de apariencia de hueso dentro del hueso, cráneo denso, cuerpos vertebrales con forma de sándwich, *coxa vara* y metáfisis amplias. Comparte características osteoescleróticas con la Picnodisostosis como fracturas patológicas y osteomielitis de la mandíbula. Sin embargo, el grado de osteosclerosis en la osteopetrosis es mucho mayor, en ésta el canal medular llega a obliterarse resultando en alteraciones de la hematopoyesis tales como pancitopenia. El foramen del cráneo es muy angosto causando compresión nerviosa, que puede ocasionar ceguera y/o sordera (Lazner et al, 1999).

La osteogenesis imperfecta (OMIM 166200, 166240, 166210, 259400, 259420, 166220) esta ordenada en 4 tipos principales y presenta heterogeneidad genética. Las principales características clínicas son talla normal o cercana a la normal (tipo I), hipoacusia, conductiva progresiva o neurosensorial, escleras azules, puede o no presentar

dentinogénesis imperfecta; prolapso de la válvula mitral, dilatación aórtica y osteopenia. En las radiografías se observan varios grados de fracturas, vértebras aplanadas bicóncavas y fémures encorvados; en cráneo presenta huesos wormianos. Comparte como características clínicas con la Picnodisostosis las fracturas patológicas, sin embargo en la osteogénesis imperfecta las fracturas son mucho más frecuentes y la osteopenia es severa (Chevrel et al, 2001).

La esclerosteosis (OMIM 269500) es una enfermedad autosómica recesiva que se caracteriza por hiperostosis cortical, mandíbula cuadrada, atrofia del nervio óptico, estrabismo convergente o exoftalmos; talla y peso aumentados, *genu valgus*, sindactilia cutánea, desviación radial de las falanges distales, uñas distróficas; en la etapa neonatal, se puede presentar parálisis del nervio facial. Las radiografías muestran displasia metafisiaria y fémures en forma de matraz Erlenmeyer. Comparte con la Picnodisostosis un incremento en la densidad ósea e hiperostosis, pero en la esclerosteosis estas anomalías se presentan únicamente en los dedos, además en la Picnodisostosis se pierde el ángulo de la rama mandibular, mientras que en la esclerosteosis la mandíbula es cuadrada (Brunkow et al, 2001).

La hiperostosis endosteal (tipo Worth) (OMIM 144750) es una patología autosómica dominante caracterizada por osteosclerosis, con hiperostosis craneal o facial, hipertensión endocraneana crónica e hipoacusia neurosensorial. El estudio radiológico de los huesos largos revela aumento de la cortical y reducción del espacio medular, el ángulo mandibular es amplio y profundo. Los nervios craneales también se ven afectados y se presentan niveles elevados de fosfatasa alcalina en suero (Ades LC et al. 1994). En cambio en los

pacientes con Pienodisostosis no se presenta hipertensión endocraneana, no se ven afectados los nervios craneales, hay pérdida del ángulo mandibular y la fosfatasa alcalina se encuentra normal en la mayoría de los casos.

La displasia diafisaria progresiva (OMIM 131300) o enfermedad de Camurati-Engelman, con herencia autosómica dominante es otra enfermedad osteoesclerótica que involucra principalmente las diafisis y los huesos tubulares. Sin embargo, estos pacientes son altos, con habitus asténico, sufren además de debilidad muscular, sordera, compresión del nervio óptico, esclerosis de la base del cráneo involucrando la mandíbula, esclerosis de la parte posterior de las vértebras, las corticales están engrosadas, presentan *genu varus* o *genu valgus* y dolor en extremidades inferiores al caminar, además de otras anomalías. La diferencia principal con los pacientes con Pienodisostosis, es que estos últimos, presentan facies característica, talla baja, no tienen habitus asténico y no presentan dolor en extremidades inferiores al caminar (Jones KI. 1997).

La displasia cleidocraneana (OMIM 119600), también con herencia autosómica dominante comparte varias características con la Pienodisostosis como la talla baja, persistencia de suturas craneales con fontanelas abiertas, huesos wormianos, anomalías dentarias, hipoplasia clavicular. Sin embargo, en la displasia cleidocraneana no existe osteoesclerosis y las dismorfias faciales son diferentes (Cooper SC et al. 2001)

La displasia mandíbulo acral (OMIM 248370) tiene un patrón de herencia autosómico recesivo, presenta hipoplasia mandibular, persistencia de suturas craneales, huesos wormianos, dientes supernumerarios, hipoplasia clavicular y de falanges distales. No

obstante, los pacientes pueden presentar rigidez articular, atrofia de piel de las manos y pies y alopecia. Estos datos no se observan en la Picnodisostosis. Además, los pacientes con displasia mandíbulo acral tienen talla normal y ausencia de osteosclerosis, datos frecuentemente observados en la Picnodisostosis (Tudisco C et al, 2000).

## EMBRIOLOGÍA

El sistema esquelético se desarrolla a partir del mesodermo y de las células de la cresta neural (Couly et al. 1993; Kontges et al. 1996). A medida que se forma la notocorda y el tubo neural, el mesodermo intra-embriionario lateral se condensa para formar dos columnas longitudinales: la del mesodermo y la para-axial, las que al final de la tercera semana, se segmentan en somitas en los embriones humanos. Así, cada somita se diferencia en dos partes: la ventro-medial que se conoce como esclerotoma y sus células forman las vértebras y las costillas; y la dermomiótoma, cuyas células forman los mioblastos y la dermis de la piel (Moore et al. 1993).

Las células mesodérmicas originan el mesénquima, el cual es tejido embrionario laxo. Parte del mesénquima en la región de la cabeza deriva de las células de la cresta neural, que migran hacia los arcos branquiales o faríngeos y forman los huesos y el tejido conectivo de las estructuras craneofaciales. Una vez que se han formado las condensaciones mesenquimatosas que prefiguran cada futuro elemento esquelético, entre los 10.5 y 12.5 días postcoito (dpc) en el ratón, estos pueden evolucionar hacia una de dos vías (Horton, 1993).

**Osificación intramembranosa.** Este tipo de formación ósea ocurre en el mesénquima que formó una capa membranosa, el mesénquima se condensa y se torna muy vascular, algunas células se diferencian directamente hacia osteoblastos, y aparecen en el 15.5 dpc en el ratón, los osteoblastos comienzan a depositar matriz o sustancias intercelulares a lo que se llama tejido osteoide o prehueso, luego se separan entre sí casi por completo y su contacto se conserva en algunos procesos muy pequeños. A continuación y a medida que se



organiza el hueso, se deposita fosfato de calcio en el tejido osteoide. Los osteoblastos quedan atrapados en la matriz y se transforman en osteocitos. Este proceso da origen a los huesos planos del cráneo, la cara y los de las clavículas (Marks et al. 1996; Huang et al, 1997).

**La Osificación endocondral.** Este proceso da origen al resto del esqueleto a través de diversos pasos. Inicia con la diferenciación hacia condrocitos de las células de las condensaciones mesenquimatosas, formando el molde del cartilago de los futuros huesos. En un hueso largo, la región de la formación ósea del centro del cuerpo (posteriormente diáfisis) se llama centro de osificación primario. En esta zona las células aumentan de tamaño (hipertrofia), se calcifica la matriz y luego mueren las células. Al mismo tiempo, se deposita una capa delgada de hueso bajo el pericondrio, que rodea la diáfisis, de esta manera el pericondrio se constituye en periostio. La invasión vascular proveniente del periostio rompe el cartilago (Figura 1). Algunas células invasoras se diferencian en células hematopoyéticas de la médula ósea y otras en osteoblastos, que depositan la matriz ósea en las espículas del cartilago mineralizado, el cual es posteriormente remodelado por la acción de los osteoclastos, una vez que la matriz ósea es depositada y forma la médula ósea, los primeros osteoclastos aparecen (Marks et al, 1996).

La reorganización interna del hueso se lleva a cabo durante toda la vida. Al nacer los cuerpos o diáfisis se osifican en gran parte, sin embargo casi todos los extremos o epifisis aún son cartilaginosos. No obstante, del modo de osificación, la diferenciación de los osteoblastos precede a la diferenciación de los osteoclastos. En conclusión se puede decir que una pérdida de función de los osteoclastos conduce a una osteopetrosis; por el contrario

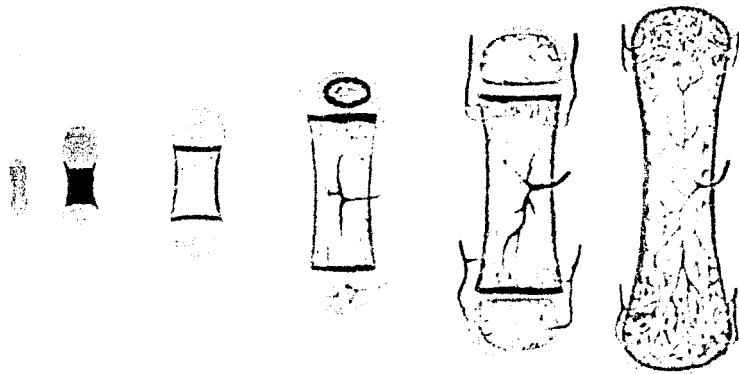


Figura 1. OSIFICACION ENDOCONDRALE. El cartilago no es convertido a hueso pero es gradualmente reemplazado por éste a través de la acción de los osteoclastos y osteoblastos, los cuales invaden el cartilago en asociación con los vasos sanguíneos, dando lugar a las diferentes estructuras óseas. El cartilago no calcificado está representado en verde, el cartilago calcificado en negro, el hueso en café y los vasos sanguíneos en rojo. Modificado de: D.W. Fawcett: A textbook of Histology, 11th ed. 1986.

TESIS CON  
FALLA DE ORIGEN

13-A

una ganancia de función de los osteoblastos lleva a una osteoesclerosis y un aumento relativo en la resorción ósea resulta en una osteoporosis (Karsenty, 1999).

## REGULACIÓN DE LOS OSTEOCLASTOS. DIFERENCIACIÓN Y FUNCIÓN

Durante los últimos años se han logrado importantes avances en el conocimiento de la biología del hueso, así como en el control genético y función de los osteoclastos. Esto ha sido posible gracias a un estudio lógico y sistematizado de ratones mutados donde se han tratado de establecer tanto los detalles de la diferenciación y función de los osteoclastos, como de las fallas en la cascada en el control génico que conduce a la formación del hueso.

### Control transcripcional de la diferenciación y función de los osteoclastos

Uno de los factores de transcripción implicados en el control y diferenciación de los osteoclastos es *Pu.1*, el cual contiene un dominio *ETS*, y se expresa específicamente en las líneas celulares de monocitos y linfocitos B (Lemsh et al, 1990). La delección o pérdida de *Pu.1* produce un defecto en la generación de células progenitoras de linfocitos B y T, monocitos y granulocitos. Se piensa que *Pu.1* actúa regulando a *c-fms*, el gen que codifica para el receptor de *M-CSF* (*macrophage colony-stimulating factor*), que tiene una función importante en la biología de los osteoclastos. Se ha observado que ratones deficientes de *Pu.1* presentan un fenotipo de osteopetrosis, este es un defecto celular autónomo ya que puede corregirse por trasplante de médula ósea. De esta manera se tiene que *Pu.1* es un marcador temprano del control en la diferenciación de osteoclastos y macrófagos, aunque aún no se sabe que señales extracelulares inducen la expresión de *Pu.1* (Scott et al, 1994; McKercher et al, 1996).

Los osteoclastos se diferencian a partir de las células mieloides progenitoras, al igual que los macrófagos. Este proceso está inicialmente bajo el control del factor de transcripción *Pu.1* y del factor de crecimiento *M-CSF*. Posteriormente se ven implicadas otras moléculas secretadas tales como *RANKL/ODF* o *ligando de RANK* (*receptor for activation of nuclear factor kappa ligand*), o factores de transcripción como *NFκB*, *mi* o *c-Fos* (Burgess et al, 1999; Teitelbaum 2000). *OPG/OCIF* es un regulador negativo de este proceso. La maduración osteoclástica está dada por los factores *c-Src*, *c-Cbl*, *Pyk2* y la función por la catepsina K (Safitig et al, 2000). También se ha visto, que inclusive, *FGF2* (*fibroblast growth factor 2*) pudiera estar implicado en la maduración y función osteoclástica (Chikazu et al, 2000).

Otro factor de transcripción que juega un papel crítico es *c-fos* (Grigoriadis et al, 1995) que es el homólogo celular del oncogen *v-fos* y es un componente mayor del factor de transcripción *AP-1* (Teitelbaum 2000). En ratones transgénicos que expresan niveles elevados de *c-fos*, se ha observado el desarrollo de un tipo particular de tumor: el osteosarcoma condroblástico; también se ha visto que la delección de *c-fos* detiene de manera temprana la diferenciación osteoclástica, lo que conduce a osteopetrosis, que puede ser rescatada por trasplante de médula ósea (Johnson 1992, Wang et al, 1992).

Durante la diferenciación osteoclástica aparece un tercer factor de transcripción; el *NFκB*, un heterodímero compuesto de varias combinaciones de proteínas, *p50*, *p52*, *p65*, *c-Rel* y *RelB* (Verma et al, 1995), que están relacionadas por un dominio de homología *Rel* que contiene un motivo de unión al DNA. A través de estudios genéticos en ratones, se ha observado que estas proteínas juegan un papel importante en la respuesta inmune

(Gerondakis et al, 1998). Sin embargo, los ratones deficientes en *p50* y *p52* presentan un fenotipo osteopetrótico por una detención en la diferenciación osteoclastica (Franzoso et al, 1997; Iotsova et al, 1997; Gelb et al, 1998).

Otro factor que participa en regulación transcripcional de los osteoclastos es *mi* (por microftalmia), los ratones heterocigotos para mutaciones en este gen tienen los siguientes defectos: pérdida de la pigmentación, microftalmia y falla secundaria en la resorción ósea. Este gen codifica para un factor de transcripción con un dominio *bHLH* (helix-loop-helix) (Motyckova et al, 2001).

#### **Control de la diferenciación y función de los osteoclastos por moléculas secretadas.**

El control en la diferenciación de los osteoclastos por moléculas secretadas fue inicialmente demostrado por la elucidación genética de una mutación clásica en el ratón llamado *op/op*. Estos ratones homocigotos para la mutación recesiva *op/op* pierden los osteoclastos y los macrófagos, el fenotipo de osteopetrosis que desarrollan no se cura por trasplante de médula ósea, indicando que éste no es un defecto celular autónomo (Marks et al, 1984). El gen mutado en la osteopetrosis en los ratones (*op/op*) codifica para el factor estimulante de colonia de macrófagos (*M-CSF*) y la síntesis de su receptor es regulada por *Pu 1*. Al forzar la expresión de *Bcl2*, un gen que previene la apoptosis en monocitos se puede revertir parcialmente la osteopetrosis en los ratones *op/op*, lo cual permite proponer que la función de *M-CSF* favorece la sobrevivencia de los progenitores de los osteoclastos (Lagasse and Weissman 1997)

En los últimos años, la clonación y el análisis funcional de estas y otras moléculas han modificado el entendimiento sobre la resorción ósea. En una prueba genómica sistematizada para nuevas moléculas secretadas, un grupo en Amgen identificó un nuevo miembro de la superfamilia de receptores del factor de necrosis tumoral (*TNF*). Esta nueva molécula tiene una secuencia transmembranal no hidrofóbica, indicando que es un receptor soluble. La sobre-expresión de esta molécula llamada osteoprotegerina (*OPG*) conduce a osteopetrosis, debido a una interrupción en la diferenciación osteoclastica. Esta molécula es idéntica al *OCIF* (*osteoclastogenesis inhibitory factor*) que fue purificado y clonado por un grupo en Snowbrand Pharmaceuticals (Yasuda et al, 1998).

La identificación y el estudio funcional de *OPG/OCIF* demostraron que esta nueva molécula secretada actúa controlando la diferenciación osteoclastica. La identificación de este receptor soluble con tal poder inhibitorio en la diferenciación osteoclastica llevo a suponer la existencia de un ligando. Este ligando fue clonado simultáneamente por dos grupos. El grupo Amgen usó *OXIP/OCIF* recombinante para probar su ligando en varias líneas celulares (Lacey et al, 1998). Esta proteína ya habia sido previamente aislada y clonada y nombrada *TRANCE* o ligando de *RANK*. Actualmente se le conoce como *RANKL* u *ODF* (*osteoclast differentiation factor*). *RANKL/ODF* esta presente en la membrana de los progenitores de los osteoblastos, pero tambien se encuentra como molécula soluble en el microambiente del hueso. El incremento sistémico de *RANKL/ODF* produce un aumento en la resorción ósea. *RANKL/ODF in vitro* presenta todos los atributos para ser un factor real de la diferenciación osteoclastica, que se ve favorecida en conjunto por *M-CSF* y la 1,25-(OH)<sub>2</sub> vitamina D<sub>3</sub>, los cuales son necesarios en las células del estroma para inducir la diferenciación de los osteoclastos, activando la maduración y

resorción del hueso mineralizado (Burgess et al, 1999). Para probar esta información molecular, se observó que los ratones deficientes para *RANKL*, desarrollaban un fenotipo de osteopetrosis severo, además de defectos inmunológicos (Kong et al, 1999).

Simultáneamente Yasuda y sus colegas produjeron este mismo efecto bioquímico y molecular, purificando a *ODF* y demostrando que éste es *RANKL* (Yasuda et al. 1998).

Por lo antes mencionado son importantes dos observaciones:

a). *RANKL/ODF* es secretado por los osteoblastos y otras células; la forma secretada *OPGL/ODF* puede ser la forma activa y la forma unida a la membrana de *RANKL/ODF* pudiera ser un reservorio de la molécula activa.

b). *RANKL/ODF* también es sintetizado y expresado por las células T, células que *in vitro*, inducen la osteoclastogénesis. La producción y secreción sistémica de *RANKL/ODF* o de manera local por las células T, podría explicar algunas de las anomalías óseas observadas en enfermedades autoinmunes (Jones and Bhalla 1993; Piepkorn et al, 1997).

Los ratones transgénicos que expresan una forma soluble de *RANK* desarrollan una osteopetrosis, similar a la observada en los ratones deficiente en *RANKL/ODF*. Además en cultivos de médula ósea, se observó que agregando un anticuerpo policlonal contra el dominio extracelular de *RANK* se producía la osteoclastogénesis. Estos estudios nos demuestran que la activación de *RANK* está dada por el efecto de *OPGL/ODF* (Hsu et al, 1999). La vía de transducción de señales continúa con la unión de *RANKL/ODF* a *RANK*, sugiriendo el establecimiento de una cascada, a partir de señales extracelulares activando

efectores nucleares. Los dominios de los *RANK* contienen dos sitios de unión para miembros de una familia de proteínas llamada *TRAF* (*TNF receptor-associated factors*) (Wong et al, 1998). Los *TRAF* están implicados en la transducción de señales inducidas por un subgrupo de miembros de la familia de receptores de *TNF*. *RANK* contiene un sitio de unión para *TRAF6* (Darnay et al, 1999). En los ratones deficientes en *TRAF6* se produce un fenotipo osteopetrótico debido a un defecto en la función de los osteoclastos, así esta información nos proporciona la siguiente señal en la cascada de transducción que lleva a la diferenciación terminal de los osteoclastos (Lomaga et al, 1999). Las *TRAF* controlan la activación de *NF $\kappa$ B*, un factor de transcripción requerido para la diferenciación osteoclastica (Fransozo et al, 1997).

Otro gen regulador, cuya importancia funcional en la biología del esqueleto fue revelada también por estudios en ratones, es *c-src*, el homólogo celular del oncogene *v-src*. Los ratones con deficiencia para *c-src* presentan osteopetrosis, sin embargo en este caso, los osteoclastos están presentes, pero no funcionan para la resorción ósea (Boyce et al, 1992).

En otras líneas de investigación Tanaka y colegas en 1996 demostraron que *c-cbl* es un gen corriente debajo de *c-src* en una vía de señales requerida para la resorción ósea. Duong y colegas en 1998 presentaron evidencias que sugieren que la fosforilación de *Pyk2*, una cinasa citoplásmica activada por *c-Src*, es requerida para la resorción ósea osteoclastica. Por otro lado, el reconocimiento de la matriz ósea por los osteoclastos se encuentra regulado por la integrina  $\alpha$ *v* $\beta$ 3 (Erb 1 et al, 2001), que probablemente funcione no en su presentación física sino por señales derivadas de ella, por lo que la integrina  $\alpha$ *v* $\beta$ 3 podría



ser un blanco atractivo para la terapia anti-osteoporosis (Engleman et al, 1997; McHugh et al, 2000). La desmineralización ósea involucra una acidificación del micro-ambiente y aislamiento del mismo, después del plegamiento de la membrana celular esta acidificación está dada por una  $H^+$ -adenosín trifosfatasa vacuolar ( $H^+$ -ATPase), una bomba de protones similar a la de las células intercaladas de los túbulos renales, este pH es mantenido por un intercambio de iones  $HCO_3^- / Cl^-$  en las células de la superficie anti-resorbida (Uwe Kornak et al, 2000). Los iones cloro pasan a través de los canales de aniones de la membrana plegada, alcanzando un pH aproximado de 4.5, esto produce un ambiente idóneo para la degradación de la matriz orgánica por la catepsina K (Inui et al, 1996, Teitelbaum 2000). En estudios en ratones transgénicos deficientes para catepsina K, se observó que desarrollaban un fenotipo de osteopetrosis con características histológicas que semejan a la Pienodisostosis, lo que confirma que esta enzima es la responsable principal del remodelamiento óseo y por lo tanto de esta enfermedad (Safiq et al, 1998).

Los factores de transcripción y las principales moléculas que intervienen en la transducción de señales en la maduración y funcionamiento de los osteoclastos se resumen en las figuras 2 y 3.

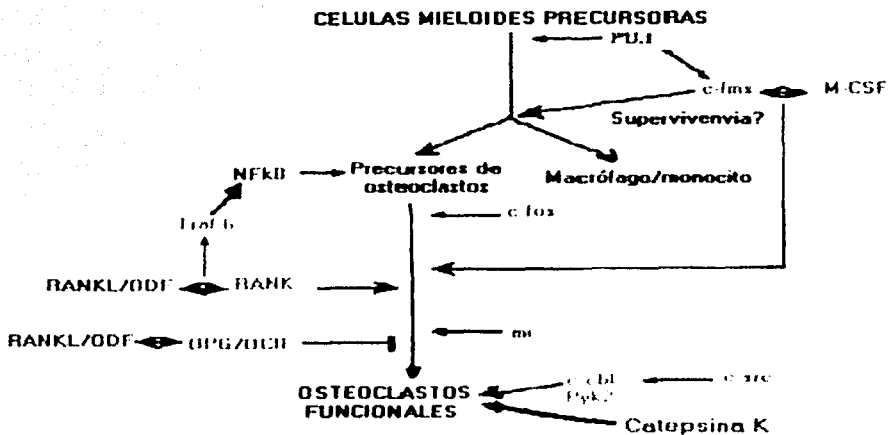


Figura 2. Control genético de la diferenciación de los osteoclastos: Los osteoclastos se diferencian de las células mieloides progenitoras, al igual que los macrófagos. Los factores de transcripción están en rojo, los factores secretados en azul, los receptores de membrana en verde y las moléculas transductoras de señales en naranja.

TESIS CON  
FALLA DE ORIGEN

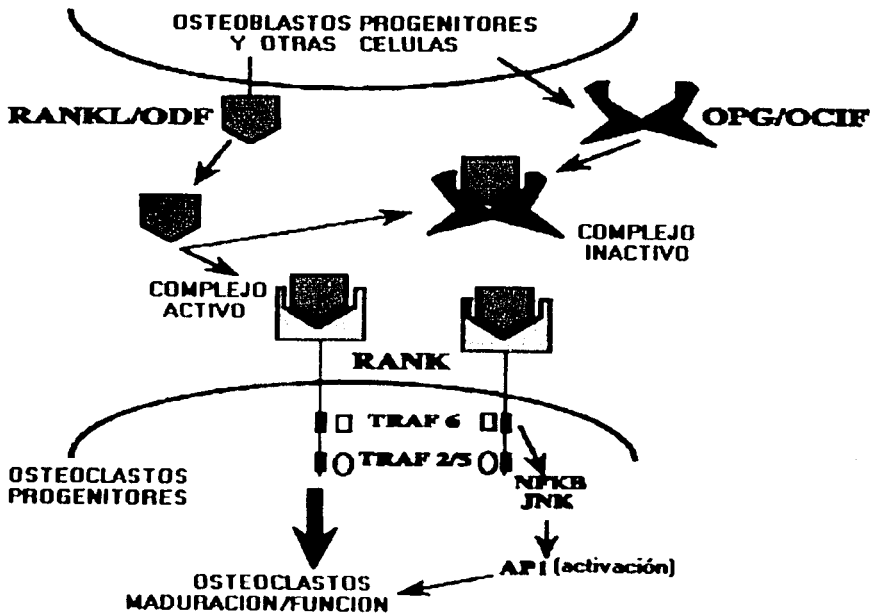


Figura 3. Regulación de los osteoclastos. Diferenciación y función por miembros de la familia TNF $\alpha$

TESIS CON  
FALLA DE ORIGEN

## PATOLOGIA MOLECULAR Y EL GEN DE LA CATEPSINA K

Como ya se había comentado, la Picnodisostosis se debe a un error en la degradación de la matriz ósea, la cuál es producida por una deficiencia de la catepsina K, una proteasa lisosomal. Esta deficiencia enzimática, se hereda de una forma autosómica recesiva y reduce la capacidad de los osteoclastos para degradar y remover la matriz orgánica del hueso (Gelb et al, 1996; Bossard et al, 1996; Lazner et al, 1999; Suda et al, 1999; Karsenty 2001).

La catepsina K pertenece a un grupo de proteasas lisosomales llamado de la Papaína, estas enzimas se encuentran implicadas en una gran variedad de procesos fisiológicos tales como la activación de pro-enzimas, presentación de antígenos y en otros procesos patológicos como la artritis reumatoide, la glomerulonefritis, la enfermedad de Alzheimer, el cáncer y sus metástasis (Safitig et al, 2000).

En 1995 dos grupos, Gelb y cols. y Polymeropoulos y cols. asignaron por análisis de ligamiento y utilizando familias con múltiples afectados, una región de 4cM en el locus 1q21 como candidata para la enfermedad. Posteriormente por estrategias de clonación posicional se identificó al gen *CTSK* como responsable de la Picnodisostosis (Gelb et al, 1996).

El gen de la catepsina K, abarca 11 kb y consta de 8 exones, los cuales tienen una longitud de 103 hasta 665 pb. El exón 1 contiene toda la región 5' no traducida, excepto un nucleótido que corresponde al siguiente exon. En el exón 2 se encuentra el codón de inicio para la traducción ATG, todos los codones para el pre-peptido señal y una porción

del pro-péptido; el exón 4 codifica para la región C-terminal del pro-péptido y la región N-terminal de la enzima madura y el exón 8 contiene el codón de alto. Esta organización de los exones comparte una alta homología con los genes de las catepsinas S y L. Los siete intrones tiene una longitud aproximada que va de 86 pb hasta 1500 pb, las secuencias en la unión exón-intrón están conformadas por GT/AG, excepto por el sitio donador del exón 3, el cual tiene una secuencia TG/GC. Este gen codifica para una proenzima de 37 kD, que en su forma activa tiene un peso molecular de 29 kD (Gelb et al. 1997).

El gen de la catepsina K, fue clonado originalmente en conejos y posteriormente en diversos tejidos humanos y se encuentra altamente expresado en los osteoclastos (Polymeropoulos et al, 1995; Johnson et al. 1997). La región flanqueante 5' del gen humano de la catepsina K carece de las secuencias canónicas de las cajas TATA y del CAAT. Al igual que otros promotores que carecen de estos elementos reguladores, el gen *CTSK* presenta tres sitios de inicio de transcripción generando extremos 5' no traducidos, UTR, de diferentes tamaños (Gelb et al, 1997) Esta región presenta diversos elementos regulatorios que incluyen 2 secuencias *SPI*, una de las cuales se encuentra 3' del sitio 5' más probable de inicio de la transcripción, además tiene dos sitios *AP1*, dos *AP3*, cuatro *PEA3*, dos *H-APF-1*, uno *Ets-1* y un sitio *Pu1* (Rowd et al. 1997). El elemento *Pu1* se encuentra aproximadamente a 850 pb 5' del sitio de inicio de la transcripción, lo cual apoya que el factor de transcripción *Pu1* tenga un papel relevante en la expresión tejido específica de la catepsina K (Zhang et al. 1994). Evidencias indirectas obtenidas de estudios *in vitro* indican que la transcripción del gen de la catepsina K en los osteoclastos, puede ser regulada por el ácido retinoico, los estrógenos y el oncogen *v-Jun* (Saneshige et al. 1995, Mano et al. 1996, Hadman et al. 1996).

Recientemente se encontró que el gen de la catepsina K, contiene en su región reguladora 5' un elemento para el factor de transcripción *Pu.1*, lo cual permite postular que este factor está implicado en la regulación de la expresión tejido específica de este gen (Rood et al, 1997).

El gen humano de la catepsina K contiene en la región flanqueante 3' dos señales putativas de poliadenilación, sin embargo no se ha encontrado un cDNA con un extremo 3' UTR más largo, por lo que se cree que la señal empleada es la que se encuentra 20 pb corriente abajo (Rood et al, 1997).

La proteína tiene la clásica organización de pre-pro péptido de las proteasas de cisteína que incluye: una secuencia señal de 15 aminoácidos y una pro-pieza de 99 residuos; un sitio de N-glicosilación en la pro-región, la cual se encuentra altamente conservada y una tríada catalítica dentro del sitio activo que contiene residuos de cisteína, histidina y asparagina, en las posiciones 139, 276 y 296 respectivamente, que están conservados en toda la familia de proteasas de cisteína de la Papaina. La enzima tiene actividad colagenolítica, de elastasa y gelatinasa, degradando proteínas de la matriz ósea, principalmente las colágena tipo I y II, la osteopontina y la osteonectina, esta función la lleva a cabo en un microambiente a un pH bajo, en el espacio subosteocástico (Uwe Kornak et al, 2000; Karsenty G 1999; Morrison et al, 1998; Teti A 1991).

## Estructura tridimensional de la catepsina K

Simultáneamente dos grupos de investigadores lograron obtener la estructura cristalizada de la enzima en forma de complejo con una molécula inhibitoria (el E-64 o APC 3328). La molécula compleja de la catepsina K tiene aproximadamente las siguientes dimensiones:  $55 \text{ \AA} \times 35 \text{ \AA} \times 37 \text{ \AA}$  y está conformada por dos dominios separados por el sitio activo de corte (Figura 4). La triada catalítica está conformada por la cisteína (Cys<sup>139</sup>) activa en la región N-terminal de una gran  $\alpha$ -hélice y que se encuentra separada por  $3.65 \text{ \AA}$  de la histidina activa (His<sup>276</sup>), la cual se cree forma un par iónico tiolato-imidazolio y el tercer miembro de la triada catalítica, la asparagina (Asp<sup>276</sup>) en el dominio C-terminal, forma un puente de hidrógeno a  $2.8 \text{ \AA}$  (Zhao et al, 1997; McGrath et al, 1997).

La mayoría de las mutaciones reportadas para *CTSK* alteran la estructura de la proteína y por lo tanto su capacidad como enzima, por lo se puede concluir que la enfermedad se debe a la falta de un producto funcional o a una reducción importante en su actividad (Ho N et al, 1999; Haagerup et al 2000). La mayoría de las mutaciones que se han reportado son del tipo puntual, principalmente sin sentido, de sentido equivocado y supresiones en el codón de alto (Johnson et al, 1996; Wu-Shiun et al, 1999; Ho N et al, 1999; Gelb et al, 2001). En la tabla 1 se muestran las mutaciones reportadas en la literatura.



Figura 4. Estructura de la catepsina K, en donde se aprecian los dos dominios separados por el sitio de corte activo, representado en amarillo. Se observa también la unión de una molécula inhibidora

TESIS CON  
FALLA DE ORIGEN



**Tabla 1. Mutaciones reportadas en el gen de la catepsina K**  
 (Hou et al. 1999; Fujita et al. 2000; Gelb et al. 2001).

MUTACIÓN	TIPO	REGIÓN AFECTADA
K52X	sin sentido	pro-peptido (exón 3)
Q190X	sin sentido	proteina madura (exón 5)
R241X	sin sentido	proteina madura (exón 6)
L9P	sentido equivocado	pre-peptido (exón 2)
G79E	sentido equivocado	pro-peptido (exón 3)
G146R	sentido equivocado	proteina madura (exón 5)
Y212C	sentido equivocado	proteina madura (exón 6)
A277E	sentido equivocado	proteina madura (exón 7)
A277V	sentido equivocado	proteina madura (exón 7)
R312G	sentido equivocado	proteina madura (exón 8)
X330W	supresión del codon de alto	C-terminal (exón 8)
nt 531 del T	delección de una base	proteina madura ( exón 5)

## **JUSTIFICACIÓN**

La Pienodisostosis es una displasia ósea osteosclerótica rara y con descripción molecular reciente que no ha sido estudiada en población mexicana. En el Hospital General de México se atendió una familia con dos miembros afectados. La incidencia de esta enfermedad se desconoce en nuestro país. Se describen las bases genéticas de la enfermedad y las características clínicas de la Pienodisostosis en pacientes mexicanos.

## **OBJETIVOS**

- Describir las características clínicas de la Pienodisostosis en pacientes mexicanos.
- Establecer los criterios clínicos y radiológicos para el diagnóstico de esta enfermedad en población mexicana.
- Comparar los datos clínicos de nuestros pacientes con los reportados en la literatura.

## SUJETOS Y MÉTODOS

Se realizó estudio clínico y radiológico en dos hermanas que fueron atendidas en el Servicio de Genética del Hospital General de México. En la Figura 5 se muestra el árbol genealógico de la familia estudiada.

### Caso 1

Paciente femenino de 14 años, producto de la primera gestación, de padres sanos, con los antecedentes heredofamiliares de una tía en 2º grado, por rama materna, con probable Picnodisostosis, sin antecedentes personales patológicos de importancia y con desarrollo psicomotor adecuado

A la exploración física presenta: Talla baja proporcionada con estatura de 127 centímetros, perímetro cefálico de 48.5cm , segmento superior de 64 centímetros e inferior de 63 centímetros. En área craneofacial se observan varios nevus, micro-braquicefalia con frontal prominente, diámetro biparietal estrecho, hipoplasia medio facial, ojos con escleras azules, nariz en "pico de loro", alas nasales hipoplásicas, filtrum largo, paladar alto y estrecho, malposición dentaria, con hipoplasia del esmalte, dientes deciduales y ausencia del angulo de la rama mandibular. En el torax, las glándulas mamarias con desarrollo Tanner II y ausencia de vello axilar. En las extremidades superiores presenta braquidactilia severa con displasia ungueal, pulgar ancho y corto, acortamiento del cuarto metacarpiano. En las extremidades inferiores se observa braquidactilia y displasia ungueal, con primeros ortejos cortos y anchos. Genitales con vello púbico Tanner II. En la columna aparentemente no se aprecian alteraciones (Foto 1)

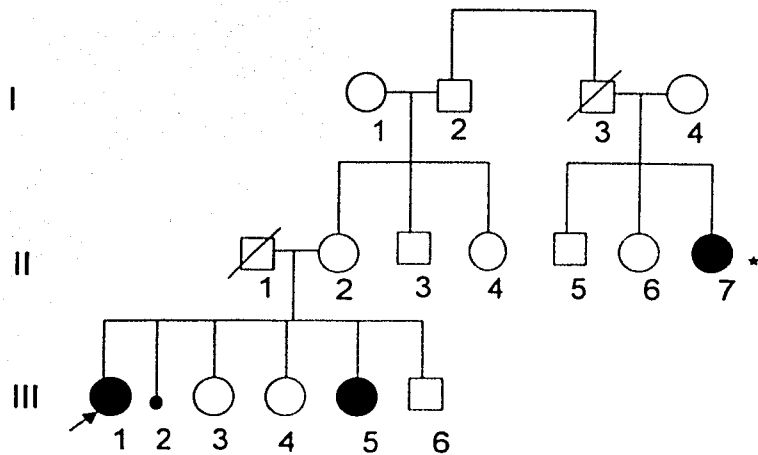


Figura 5. Árbol genealógico, donde se muestran los miembros afectados.  
 \* Caso no confirmado.

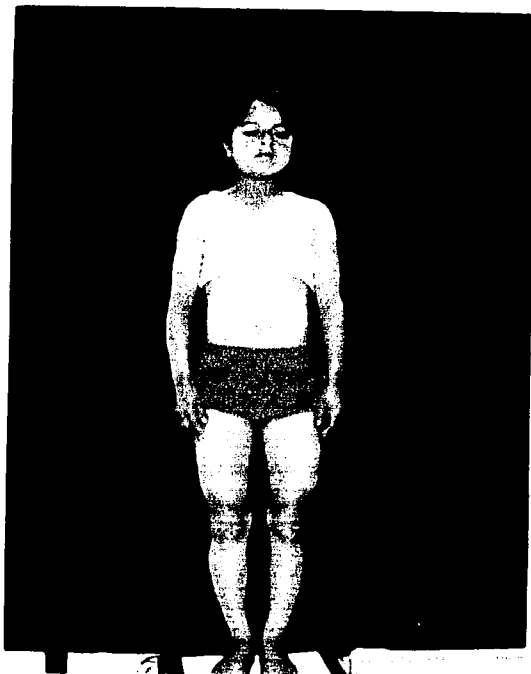


Foto 1. Femenino de 14 años en quien se observan las características clínicas de la Picnodisostosis.

TESIS CON  
FALLA DE ORIGEN

26-B

Se realizan estudios radiológicos donde se aprecian suturas abiertas, hipoplasia de senos paranasales e hipoplasia medio facial. En huesos largos, presenta fémures con aumento de la cortical y canal medular estrecho, además de ensanchamiento a nivel de las metáfisis. En las manos y los pies se observa acortamiento con acro-osteólisis de las falanges distales. Se corrobora que no hay alteraciones a nivel de la columna vertebral. Fue valorada por el servicio de Oftalmología con resultados normales. Es valorada por el Servicio de Audiología y Foniatria quien reporta anacusia derecha, audición de oído izquierdo normal. Se realiza tomografía computada de oídos con los siguientes resultados: canal auditivo externo permeable, la mastoides se observa con hipodesarrollo y aumento de densidad de sus celdillas, algunas de ellas ocupadas por densidad de tejidos blandos. La cavidad del oído medio está adecuadamente neumotizada, la cadena osicular sin evidencia de alteraciones. La ventana oval, cóclea y conductos semicirculares así con el conducto auditivo interno se consideran sin evidencia de alteraciones, como conclusión se reportó una otomastoiditis crónica bilateral. Cabe señalar que al momento del estudio nuestra paciente sufrió una fractura en el fémur derecho (Foto 2)

## Caso 2

Se trata de femenino de 8 años, producto de la quinta gestación, hermana del caso 1, sin antecedentes personales patológicos de importancia y con desarrollo psicomotor adecuado.

A la exploración física presenta: Talla baja desproporcionada con estatura de 97 centímetros, perímetro cefálico de 47 centímetros, segmento superior de 52 centímetros y segmento inferior de 45 centímetros. En el área craneofacial se aprecia braquicefalia con frontal prominente y diámetro biparietal estrecho, hipoplasia medio facial, ojos con



Foto 2. Radiografía en la que se muestra la fractura del fémur derecho y su inadecuada consolidación del caso 1

TESIS CON  
FALLA DE ORIGEN

27-A

escleras azules, nariz en "pico de loro", hipoplasia de alas nasales. filtrum largo. paladar alto y estrecho, malposición de dientes, con hipoplasia de esmaltes, ausencia del ángulo de la rama mandibular. Tórax sin alteraciones. Extremidades superiores con braquidactilia severa, displasia ungueal con pulgar ancho y corto. En extremidades inferiores también presenta braquidactilia con displasia ungueal. Área genital sin alteraciones. Columna vertebral sin datos patológicos aparentes (Fotos 3 y 4).

En el estudio radiológico se observan suturas abiertas, hipoplasia medio facial, hipoplasia de senos paranasales y ausencia del ángulo de la rama mandibular (Foto 5). En huesos largos, se aprecia en los fémures aumento de la cortical con estrechamiento del espacio medular, y ensanchamiento de la metáfisis (Foto 6). En las radiografías de manos y pies se observa acortamiento con acro-osteolisis de las falanges distales (Fotos 7 y 8). Las valoraciones por los servicios de Oftalmología y Audiología fueron normales. Al igual que su hermana nuestra paciente sufrió una fractura en rama verde en la tibia izquierda (Foto 9). El resto de los estudios fueron normales. Las características clínicas de nuestras pacientes se resumen en la tabla 2.



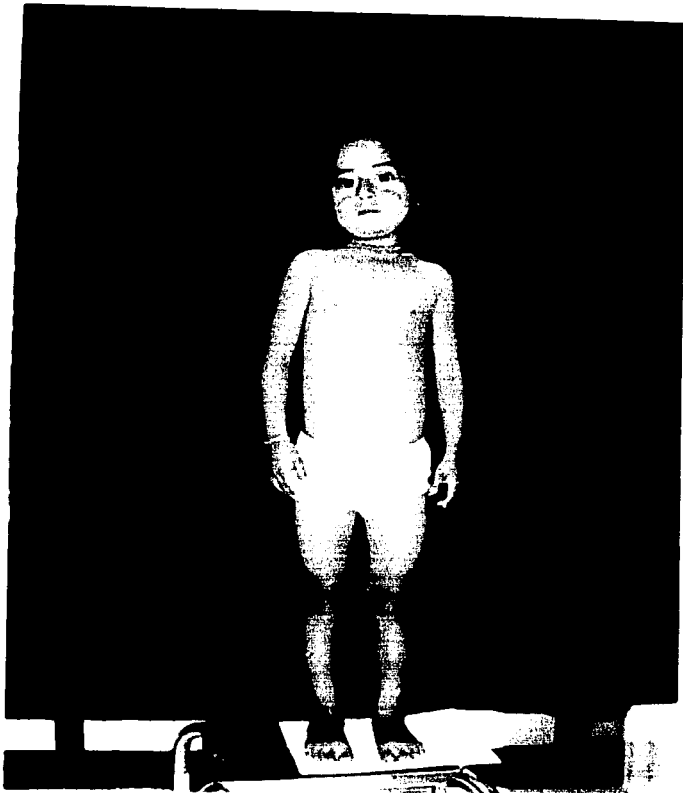


Foto 3. Femenino de 8 años con las características clínicas de talla baja desproporcionada, facies típica y braquidactilia

TESIS CON  
FALLA DE ORIGEN

28-A



Foto 4. Caso 2. Se observa el frontal prominente, exoftalmos leve, nariz en "pico de loro", hipoplasia medio facial y filtrum largo.

TESIS CON  
FALLA DE ORIGEN

28-B



Foto 5. Radiografía lateral de cráneo. Se pueden apreciar las suturas abiertas, la hipoplasia medio facial y la ausencia del ángulo de la rama mandibular.



Foto 6. Se observa el ensanchamiento a nivel distal de ambos fémures y aumento de la cortical.

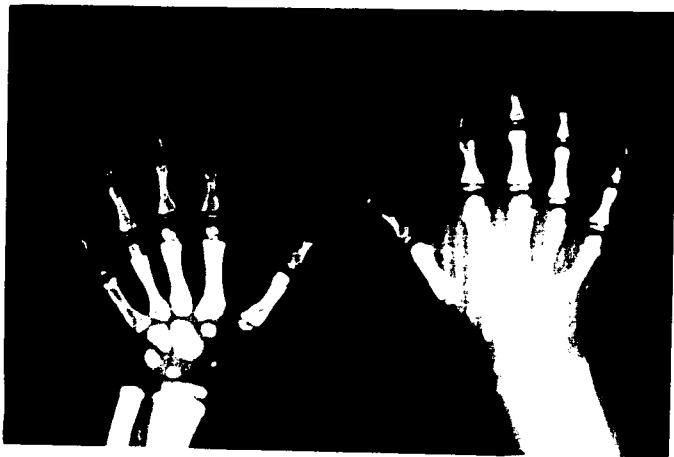


Foto 7. Radiografía de manos donde se puede apreciar el acortamiento y la acro-osteólisis de las falanges distales.

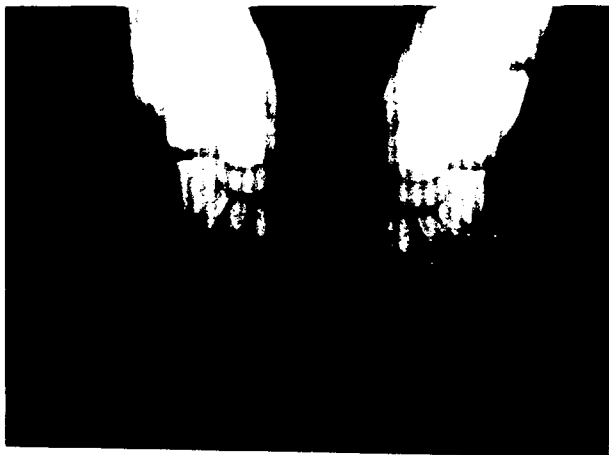

Foto 8. Radiografía AP de ambos pies donde se observa la acro-osteólisis de las falanges distales.



Foto 9. Radiografía lateral que muestra la  
fractura de la tibia izquierda del  
caso 2

Tabla 2. Datos clínicos principales de la Picnodisostosis y los hallazgos de nuestras pacientes.

CARACTERÍSTICAS CLÍNICAS	CASO 1	CASO 2
Sexo	Femenino	Femenino
Edad	14	8
Presentación	Familiar	Familiar
Consanguinidad	No	No
Talla	127cm	97 cm
Fracturas	+	+
Incremento de la densidad ósea	+	+
Frontal prominente	+	+
Retraso en le cierre de las suturas	+	+
Hipoplasia de la mandíbula	+	+
Proptosis ocular	+	+
Escleras azules	+	+
Nariz prominente	+	+
Erupción retrasada de los dientes	+	+
Malposición dentaria	+	+
Hipoplasia del esmalte	+	+
Hipoplasia clavicular	-	-
Braquidactilia (de manos y pies)	+	+
Acro-osteólisis (falanges distales)	+	+
Uñas displásicas	+	+
Hipoacusia conductiva	+	-



## DISCUSIÓN

Los datos clínicos observados en nuestros pacientes coinciden en su mayoría con los reportados en la literatura, como son la facies característica, la talla baja, el retraso en el cierre de las suturas y fontanelas y ausencia del ángulo de la rama mandibular. En las extremidades superiores e inferiores presentan braquidactilia con displasia ungueal. Los estudios radiológicos revelan aumento de la densidad ósea, con aumento de la cortical y estrechamiento del canal medular, ensanchamiento de la región distal de los fémures y la acro-osteólisis de las falanges distales. Es importante señalar que nuestras pacientes no han presentado complicaciones como son la osteomielitis, anemia, trombocitopenia, obstrucción de las vías aéreas superiores, espondilolisis o espondilolistesis de la columna vertebral, complicaciones que se han reportado en la literatura (Edelson et al, 1992; Darcen et al, 1996; Alivia et al, 1999; Gel et al, 2001).

Las fracturas patológicas, reciben tal adjetivo debido a que existe fragilidad ósea. Esto es producido por un aumento de la cortical y por lo tanto puede fracturarse por cualquier trauma pequeño, por insignificante que éste sea. En la literatura se han reportado casos de fracturas desde la edad de cuatro años, asimismo estas se ven incrementadas con la edad (Edelson et al, 1992). En nuestra familia llama la atención que un paciente presentó su primera fractura a los catorce años, mientras que su hermana, se fracturó a los ocho. Sin embargo, la primera tuvo la complicación de anacusia del oído derecho y otomastoiditis crónica bilateral. Otras complicaciones, como las oftalmológicas, la osteomielitis, de la columna vertebral y otras no se han presentado en ninguna de las dos.

Es importante señalar que el diagnóstico clínico de la Picnodisostosis puede ser difícil por tratarse de una enfermedad rara, con patrón de herencia autonómico recesivo y con una incidencia muy baja, ya que tan sólo en una publicación de Yoshi Fujita y cols. del 2000, se hablaba de aproximadamente 150 pacientes reportados hasta esa fecha.

En la familia estudiada existe el antecedente de una probable consanguinidad, la cuál no se pudo corroborar, sin embargo llama la atención que la madre de las pacientes refiere a una prima por rama paterna con las mismas características físicas. Además, esta familia procede de una comunidad pequeña del estado de Oaxaca, llamada Concepción Porfirio Díaz, donde probablemente exista endogamia o consanguinidad, según nos refirió la familiar. Estos datos nos hablan de una alta incidencia de heterocigotos para la mutación en el gen *C7SK* responsable de esta enfermedad.

En un futuro próximo, sería muy importante, realizar el estudio molecular a nuestras pacientes para identificar el tipo de mutación que portan y así determinar si de acuerdo a lo esperado son homocigotas para dicha mutación o son en realidad heterocigotas compuestas. De esta manera se podría corroborar la presencia de consanguinidad en la familia. Además, la identificación de la mutación permitiría también establecer la frecuencia de heterocigotos en el poblado.

El diagnóstico en este tipo de pacientes es complicado, ya que en la mayoría de los casos, los fenotipos de las displasias óseas son muy heterogéneos. Sin embargo, una buena exploración física y los estudios radiológicos continúan siendo primordiales en el estudio de estas enfermedades.

Una vez que se ha llegado al diagnóstico, se debe proporcionar el tratamiento adecuado. A fin de evitar mayores complicaciones, es importante el tratamiento ortodóncico, el uso profiláctico de antibióticos y una vigilancia estrecha durante su manejo con el fin de evitar una osteomielitis. En cuanto a las fracturas, estas tardan mucho tiempo en solucionarse, por lo que su tratamiento debe prolongarse más allá de lo estipulado normalmente. También deben tratarse oportunamente la espondilolisis y la espondilolistesis. Las complicaciones auditivas y oftalmológicas deben tomarse en cuenta para su manejo adecuado.

Asimismo, debe proporcionarse un asesoramiento genético adecuado. Por tratarse de una enfermedad autosómica recesiva, el riesgo para la descendencia de los padres de nuestras pacientes, heterocigotos obligados, sería del 25% de afectados, 50% de portadores heterocigotos y 25 % de homocigotos sanos en cada embarazo. En el caso de las pacientes, si se unen con un individuo normal, no portador del gen mutado, 100 % de su descendencia será portadora, pero no tendrán la enfermedad. Si se unieran con un individuo portador, el riesgo de tener hijos afectados sería de 50%.

El gen de la cathepsina K (*CTSK*), aun cuando hace poco tiempo que se ha mapeado, y que se conoce la función de la proteína que codifica, ha aportado grandes avances en el conocimiento de la formación, desarrollo y función del sistema óseo. El empleo de ratones transgénicos para este gen ha sido de gran importancia para el desarrollo de la biología ósea (Karsenty 1999, Teitelbaum 2000).

Las mutaciones reportadas en el gen *CTSK* son principalmente del tipo puntual, y en uno de los últimos reportes (Yoghi Fujita et al. 2000) se encontró la delección de una sola base. Es obvio que cualquier tipo de mutación en este gen, que produzca alteraciones en el producto proteico, modificará el plegamiento necesario para conformar de manera adecuada su estructura tridimensional, y por lo tanto, alterará la función de la proteasa lisosomal catepsina K (Zhao et al. 1997; McGrath et al. 1997; Teitelbaum 2000; Gelb et al. 2001).

La complejidad de la biología molecular del sistema óseo se ha podido vislumbrar, gracias al estudio de la Pienodisostosis y otras displasias óseas. La identificación de los factores de transcripción, las moléculas secretadas, los receptores de membrana y sus ligandos, así como de todas aquellas moléculas que participan en la transducción de señales, va aumentando cada día.

Por citar un ejemplo, se puede mencionar que recientemente se identificó que el receptor del interferón gamma en los osteoclastos es un requisito necesario para su actividad. Estos receptores, al unirse al interferón gamma (*IFN- $\gamma$* ), generan superóxido osteoclastico, de manera tal que los receptores del interferón gamma son también necesarios para la función de los osteoclastos (Yang et al. 2002).

Estos avances han proporcionado la esperanza de nuevos tratamientos contra enfermedades comunes como la osteoporosis. Experimentos realizados en primates, con un fenotipo parecido a la osteoporosis post-menopáusica, al administrarse un inhibidor de la

cathepsina K, demostraron una disminución importante en la resorción ósea, fenómeno que está aumentado en esta enfermedad (Stroup et al, 2001).

## CONCLUSIONES

- La Pienodisostosis es una displasia ósea rara, con un patrón de herencia autosómico recesivo y es producida por una deficiencia de los osteoclastos para la resorción y remodelación ósea. Esta deficiencia está dada por defectos en la actividad de la catepsina K.
- Las mutaciones en el gen *CTSK* o *CK*, que codifica para la cistein-proteasa lisosomal catepsina K, producen el fenotipo de la Pienodisostosis.
- El cuadro clínico y los datos radiológicos de nuestros pacientes, cumplen con los criterios diagnósticos de la enfermedad, además coinciden en su mayoría con los casos reportados en la literatura.
- Para establecer el diagnóstico de la Pienodisostosis se debe hacer una adecuada historia clínica, tomando en cuenta los antecedentes familiares (árbol genealógico), exploración física detallada y una correlación adecuada de los hallazgos radiológicos con los datos clínicos. Esta labor debe encaminarse no sólo para establecer el diagnóstico, sino también para evitar posibles complicaciones y proporcionar en forma oportuna un manejo médico integral.
- Proporcionar el asesoramiento genético adecuado de la enfermedad.

- Las manifestaciones clínicas de las displasias óseas son ocasionadas por cualquiera de los factores involucrados en la formación, desarrollo y función del sistema óseo.
- Se debe hacer diagnóstico diferencial con la osteopetrosis (enfermedad de Albers-Schönberg), la osteogénesis imperfecta, la esclerostosis, la hiperostosis endosteal (tipo Worth), la displasia diafisaria progresiva (síndrome de Camurati-Engelmann), la displasia cleidocraneana y la displasia mandíbulo acral.
- En las displasias óseas, los datos clínicos, los auxiliares de diagnóstico y los estudios de gabinete continúan siendo los elementos básicos que nos proporcionan los criterios necesarios para establecer un diagnóstico.
- El estudio a nivel molecular de enfermedades raras como la Pienodisostosis, entre otras displasias, ha permitido descubrir los distintos genes que regulan la diferenciación de los osteoclastos, permitiendo a su vez, abrir nuevos horizontes en el conocimiento de enfermedades más comunes como la osteoporosis y dando la pauta a posibles terapéuticas innovadoras.

## REFERENCIAS BIBLIOGRÁFICAS

- Ades LC, Morris LL, Burns R, Haan EA.** Neurological involvement in Worth type endosteal hyperostosis: report of a family. *Am J Med Genet* 1994, 51: 46-50
- Alibhai ZA, Matee MI, Chindia ML.** Presentation and management of chronic osteomyelitis in an African patient with Pseudomonas osteomyelitis. *Oral Dis* 1999, 5(1): 87-89
- Andren L, Dymling JF, Hogeman KE.** Osteopetrosis acro-osteolytica. A syndrome of osteopetrosis, acro-osteolysis and open sutures of the skull. *Acta Chir Scand* 1962; 124: 496
- Anegawa S, Bekki Y, Furukawa Y.** A case of pseudomonas osteomyelitis-observation of the skull by CT scan. *No To Shinkei* 1987, 39(7): 621-6
- Beighton P, Hamersma H.** Ophthalmological complications in the sclerosing bone dysplasias. *Ophthalmic Paediatr Genet* 1985, 6(3): 129-34
- Bossard MJ, Tomaszek TA, Thompson SK.** Proteolytic activity of human osteoclast cathepsin K. *J Biol Chem* 1996, 271(27): 12517-12524
- Brunkow ME, Gardner JC, Van Ness J, et al.** Bone dysplasia sclerosteosis results from loss of the SOST gene product, a novel cystine knot-containing protein. *Am J Hum Genet* 2001, 68: 577-589
- Bucay N, Sarosi I, Dunstan CR.** Osteoprotegerin-deficient mice develop early onset osteoporosis and arterial calcification. *Genes Dev* 1998, 12: 1260-1268
- Burgess TL, Qian YX, Kaufman S.** The ligand for osteoprotegerin (OPG) directly activates mature osteoclasts. *J Cell Biol* 1999, 145: 527-538
- Collado-Otero F.** Una forma mas de distrofia osea. *Acta Paediatr Esp* 1956, 14: 1.
- Cooper SC, Laitz CM, Johnston DA, et al.** A natural history of cleidocranial dysplasia. *Am J Med Genet* 2001, 104: 1-6
- Corral DA, Amling M, Priemel M.** Dissociation between bone resorption and bone formation in osteopenic transgenic mice. *Proc Natl Acad Sci* 1998, 95: 13835-13840
- Couly GF, Coltey PM, Le Dourain NM.** The triple origin of skull in higher vertebrates: a study in quail-chick chimeras. *Development* 1993, 117: 409-29
- Chevrel G, Meunier PJ.** Osteogenesis imperfecta: Lifelong management is imperative and feasible. *Joint Bone Spine* 2001, 68: 125-9



**Daichi Chikazu, Yoshiyuki Hakeda, Naoshi Ogata.** Fibroblast Growth Factor (FGF)-2 directly stimulates mature osteoclast function through activation of FGF Receptor 1 and p42/p44 MAP Kinase *J Biol Chem* 2000, 40(275)31444-31450

**Darcan S, Akisu M, Taneli B.** A case of Pycnodysostosis with growth hormone deficiency. *Clin Genet* 1996, 50(5):422-425

**Edelson JG, Obad S, Geiger R.** Pycnodysostosis. Orthopedic aspects with a description of 14 new cases *Clin Orthop* 1992, 280 263

**Erb L, Liu J, Ockerhausen J.** An RGD sequence in the P2Y(2) receptor interacts with alpha (v)beta(3) integrins and is required for G(o)-mediated signal transduction *J Cell Biol* 2001, 153(3) 491-501

**Franzoso G, L Carlson, L Xing** Requirement for NFkB in osteoclast and B-cell development *Genes & Dev* 1997, 11 3482-3496.

**Fujita Y, Nakata K, Yasui N, Matsui Y** Novel mutations of the cathepsin K gene in patients with Pycnodysostosis and their characterization *J Clin Endocrinol Metab* 2000, 1(85) 425-431

**Gelb BD, Brüme D, Desnick RJ** Pycnodysostosis. Cathepsin K Deficiency. In *The Metabolic and Molecular Basis of Inherited Disease* Scriver CR, Beaudet AL, Valle D, Sly WS eds 8<sup>th</sup>ed McGraw-Hill, New York, 2001, pp 3453-3468

**Gelb BD, Willner JP, Dunn TM** Paternal uniparental disomy for chromosome 1 revealed by molecular analysis of patient with Pycnodysostosis *Am J Hum Genet* 1998, 62 848-854

**Gelb BD, Edelson JG, Desnick RJ.** Linkage of Pycnodysostosis to chromosome 1q21 by homozygosity mapping *Nat Genet* 1995, 10(2) 235-237

**Gelb BD, Shi GP, Heller M.** Structure and chromosomal assignment of the human cathepsin K gene *Genomics* 1997, 41(2) 258-262

**Gelb BD, Shi GP, Chapman HA.** Pycnodysostosis, a lysosomal disease caused by cathepsin K deficiency *Science* 1996, 273(2579) 1236-1238

**Gelb BD, Spencer E, Obad S.** Pycnodysostosis: refined linkage and radiation hybrid analyses reduce the critical region to CM at 1q21 and map two candidate genes *Hum Genet* 1996, 98(2) 141-144

**Gelb BD, Moissoglu K, Zhang J.** Cathepsin K: isolation and characterization of the murine cDNA and genomic sequence, 1 homologue of the human pycnodysostosis gene *Biochem Mol Med* 1996, 59(2) 200-206

**Gowen M, Lazner F, Dods R.** Cathepsin K knockout mice develop osteopetrosis due to a deficit in matrix degradation bone demineralization *J Bone Miner Res* 1999, 14(10):1654-1663.

**Haagerup A, Hertz JM, Christensen MF, Binderup H.** Cathepsin K gene mutations and 1q21 haplotypes in at patients with pycnodysostosis in an outbred population *Eur J Hum Genet.* 2000, 8(6) 431-436

**Hadman M, Gabos L, Loo M, Sehgal A.** Isolation and cloning of JTAP-1: a cathepsin like gene upregulated in response to V-Jun induced cell transformation *Oncogene* 1996, 12:135

**Ho N, Punturieri A, Wilkin D.** Mutations of CTSK result in Pycnodysostosis via a reduction in cathepsin K protein *J Bone Miner Res* 1999, 14(19) 1649-1653

**Hou WS, Bröme D, Yigming Z.** Characterization of novel cathepsin K mutations in the rpo and mature polypeptide regions causing Pycnodysostosis *J Clin Invest* 1999, 103: 732-38

**Huang LF, Fukai N, Selby PB, Olsen BR.** Mouse clavicular development: analysis of wild-type and cleidocranial dysplasia mutant mice *Dev Dyn* 1997, 210: 33-40

**Inui T, Ishibashi O, Inaoka T.** Cathepsin K antisense oligodeoxynucleotide inhibits osteoclastic bone resorption *J Biol Chem* 1997, 13(272) 8109-8112

**Iwu CO.** Bilateral osteomyelitis of the mandible in pycnodysostosis: A case report *Int J Oral Maxillofac Surg* 1991, 20(2): 71-2

**Johnson MR, Polymeropoulos MH, Vos HL.** A nonsense mutation in the cathepsin K gene observed in a family with Pycnodysostosis *Genome Res* 1996, 6(11) 1050-1055

**Johnson RS, BM Spiegelman, and V Papaionnaou.** Pleiotropic effects of a null mutation in the c-fos proto-oncogene *Cell* 1992, 71: 577-586

**Jones KL.** *Smith's Recognizable Patterns of Human Malformation* 5<sup>th</sup> ed WB Saunders Company Philadelphia, Penn 1997, pp480-481

**Karsenty G.** When developmental biology meets human pathology *Proc Natl Acad Sci* 2001, 8(98) 5385-5386

**Karsenty G.** The genetic transformation of bone biology *Genes Develop* 1999, 13: 3037-3051

**Klemsz M JB, SR Mc Kercher, A. Celada.** The macrophage and B cell-specific transcription factor PU 1 is related to the ets oncogene *Cell* 1990, 61: 113-124

**Kontges G, Lumsden A** Rhombencephalic neural crest segmentation is preserved throughout craniofacial ontogeny *Development* 1996, 122: 3229-42

**Lagasse E and IL Weissman** Enforced expression of Bcl-2 in monocytes rescues macrophages and partially reverses osteopetrosis in op/op mice *Cell* 1997, 89:1021-1031

**Lazner F, Gowen M, Pavašovic D** Osteopetrosis and osteoporosis two sides of the same coin *Hum Mol Genet* 1999, 10: 1839-1846

**Mano H, Yuasa T, Kameda T, Miyasawa K, Nakamura Y** Mammalian mature osteoclasts as estrogen target cells *Biochem Biophys Res Commun* 1996, 223:637

**Maroteaux P, Lamy M** La pycnodysostose *Presse Med* 1962, 70: 999

**Marks SC, Hermy DC** The structure and development of bone *In: Principles of Bone Biology* Edited by Bilezikian JP London Academic Press, 1996: 3-14

**Marks, SCJ an PW Seifer and JL McGuire** Congenital osteopetrotic (op/op) mice are not cure by transplants of spleen or bone marrow cells from normal littermates, *Metab Bone Dis Relat Res* 5: 185-186

**McGrath ME, Klaus JL, Barnes MG** Crystal structure of human cathepsin K complexed with a potent inhibitor *Nat Struct Biol* 1997, 4: 105

**McKercher SR, BE Torbett, KI Anderson** Targeted disruption of the PU 1 gene results in multiple hematopoietic abnormalities *EMBO J* 1996, 15: 5647-5658

**Mizuno A, N Amizuka, K Irie** Severe osteoporosis in mice lacking osteoclastogenesis inhibitory factor/osteoprotegerin *Biochem Biophys Res Comm*1998, 247: 610-615

**Montanari U** Acondroplasia e disostosi cleidocrania digitale *Chir Organi Mov* 1923, 7: 379

**Morrison MS, Turin L, King BF** ATP is a potent stimulator of the activation and formation of rodent osteoclasts *J Physiol* 1998, 511: 2: 495-500

**Moore KL, Persaud TVN** *Embriologia Clinica* WB Saunders Company, México, D.F 1993. pp378-95

**Motyckova G, Weilbaecher KN, Horstmann M** Linking osteopetrosis and pycnodysostosis regulation of cathepsin K expression by the microphthalmia transcription factor family *Proc Natl Acad Sci* 2001, 10(98): 5798-5803

**Muto T, Michiya H, Taira H. Pycnodysostosis** Report of a case and review of the Japanese literature, with emphasis on oral and maxillofacial findings. *Oral Surg Med Oral Pathol* 1991; 72(4): 449-55

**Nishi Y, Atley L, Eyre DE.** Determination of bone markers in Pycnodisostosis: effects of cathepsin K deficiency of bone matrix degradation. *J Bone Miner Res.* 1999, 14(11):1902-1908

**Polymeropoulos MH, Ortiz De Luna RI, Ide SE.** The gene for Pycnodisostosis maps to human chromosome 1 cen-q21. *Nat Genet* 1995, 10(2) 238-239

**Rood JA, Van Horns S, Draje FH, Gowen M.** Genomic organization and chromosome localization of the human cathepsin K gene (CTSK). *Genomics* 1997, 41:169.

**Russell G, Mueller G, Shipman C.** Clinical disorders of bone resorption. *Novartis Found Symp* 2001, 232 252-267.

**Saadeh PB, Mehrara BJ, Steinbrech DS.** Transforming growth factor-B1 modulates the expression of vascular endothelial growth factor by osteoclasts. *A Physiol Soc* 1999, C.628-637

**Saftig P, Hunziker e, Everts V.** Functions of cathepsin K en bone resorption. Lessons from cathepsin K deficient mice. *Adv Esp Med Biol* 2000, 477 293-303

**Saftig P, Hunziker E, Wehmeyer O.** Impaired osteoclastic bone resorption leads to osteopetrosis in cathepsin-K deficient mice. *Proc Natl Acad Sci* 1998, (95) 13453-13458

**Saneshige S, Mano H, Tezuka KI, Kakudo S.** Retinoic acid directly stimulates osteoclastic bone resorption and gene expression of cathepsin K/OC-2. *Biochem J* 1995, 309 721

**Scott EW, Simou, J, Anastasi, and H. Singh.** Requirement of transcription factor PU 1 in the development of multiple hematopoietic lineages. *Science* 1994, 265 1573-1577

**Sedano HP, Gorlin RJ, Anderson VE.** Pycnodisostosis. Clinical and genetic considerations. *Am J Dis Child* 1968, 116 70

**Soliman AT, Rajab A, AISami I.** Defective growth hormone secretion en children with pycnodysostosis an improved linear growth hormone treatment. *Arch Dis Child* 1996, 75(3) 242-4

**Stroup GB, Lark MW, Veber DF, Bhattacharyya A, Blake S.** Potent and selective inhibition of human cathepsin K leads to inhibition bone resorption in vivo in a nonhuman primate. *J Bone Miner Res* 2001, 16(10) 1739-46

**Suda T, Takahashi N, Udagawa N** Modulation of osteoclast differentiation and function by the new members of the tumor necrosis factor receptor and ligand families *Endocrine Reviews* 1999,20(3) 345-357

**Teitelbaum Steven L** Bone Resorption by Osteoclasts *Science* 2000, 289 1504-1508.

**Teti A, Blair HC, Teitelbaum SL** Cytoplasmic pH regulation and chloride/bicarbonate exchange in avian osteoclast *J Clin Invest* 1991, 83 277

**Tudisco C, Canepa G, Novelli G, Dallapiccola B** Familial mandibuloacral dysplasia: report of an additional Italian patient *Am J Med Genet* 2000, 94 237-241

**Uwe Kornak , Schulz A, Wilhelm Friedrich** Mutations in the  $\alpha 3$  subunit of the vacuolar H<sup>+</sup>ATPase cause infantile malignant osteopetrosis *Hum Mol Genet* 2000; 13(9).2059-2063

**Vanhoenacker FM, De Beuckeleer LII, Van Hul WW, Balemans WW** Sclerosing bone dysplasias: genetic and radiochemical features *Eur Radiol* 2000, 10(9) 1423-1433

**Verma IM, Stevenson JK, Schwarz EM** Rel/NF- $\kappa$ B/I $\kappa$ B family: Intimate tales of association and dissociation *Genes & Development* 1995, 9 2723-2735

**Wise GE, Yao S, Zhang Q, Ren Y** Inhibition of osteoclastogenesis by the secretion of osteoprotegerin in vitro by rat dental follicle cells and its implications for tooth eruption *Arch Oral Biol* 2002, 47(3) 247-54

**Wu-Shiun Hou, Dieter Bröme, Yingming Zhao** Characterization of novel cathepsin K mutations in the pro and mature polypeptide regions causing Pycnodysostosis *J Clin Invest*. 1999, 103 731-738

**Yamashita DS, Dodds RA** Cathepsin K and the design of inhibitors of cathepsin K *Curr Pharm Des* 2000, 6(1) 1-24

**Yang S, Madyastha P, Ries W, Key LI** Characterization of interferon gamma receptors on osteoclasts: effect of interferon gamma on osteoclastic superoxide generation *J Cell Biochem* 2002, 84(3) 645-54

**Zhang D, Hetherington C, Chen H, Tenen DG** The macrophage transcription factor Pu 1 directs tissue-specific expression of the macrophage colony-stimulating factor receptor *Mol Cell Biol* 1994, 14 373

**Zhao B, Janson CA, Amegadzie BY** Crystal structure of human osteoclast cathepsin K complex with E-64 *Nat Struct Biol* 1997, 4 109

## REFERENCIAS ELECTRÓNICAS

**Online Mendelian Inheritance in Man. OMIM (TM).** John Hopkins University, Baltimore, MD

<http://www.ncbi.nlm.nih.gov/omim/>

**Pub Med. National Library of Medicine.**

<http://www3.ncbi.nlm.nih.gov/htbinpost/Entrez/>

**Turbogene.** Listado interactivo de bases de datos y otros recursos genéticos.

<http://turbogene.uach.mx>