

164



Universidad Nacional Autónoma de México

FACULTAD DE ODONTOLOGÍA

INCRUSTACIONES DE PORCELANA

T E S I N A

QUE PARA OBTENER EL TÍTULO DE:

CIRUJANO DENTISTA

P R E S E N T A :

GUILLERMO ALFREDO JAIMES HERNÁNDEZ

DIRECTOR: C.D. JUAN ALBERTO SÁMANO MALDONADO

ASESOR: C.D. GASTÓN ROMERO GRANDE



México D.F.

2002



Universidad Nacional
Autónoma de México



UNAM – Dirección General de Bibliotecas
Tesis Digitales
Restricciones de uso

DERECHOS RESERVADOS ©
PROHIBIDA SU REPRODUCCIÓN TOTAL O PARCIAL

Todo el material contenido en esta tesis esta protegido por la Ley Federal del Derecho de Autor (LFDA) de los Estados Unidos Mexicanos (México).

El uso de imágenes, fragmentos de videos, y demás material que sea objeto de protección de los derechos de autor, será exclusivamente para fines educativos e informativos y deberá citar la fuente donde la obtuvo mencionando el autor o autores. Cualquier uso distinto como el lucro, reproducción, edición o modificación, será perseguido y sancionado por el respectivo titular de los Derechos de Autor.

AGRADECIMIENTOS

No todos los días tengo la fortuna de llegar como hasta donde hoy he llegado y es por eso que de una manera muy sencilla y humilde lo agradezco así.

A ti madre, porque eres a la que más debo este logro y sin tu apoyo no hubiera sido posible.

A mis hermanos, por comprender lo difícil que puede llegar a ser esta carrera, y en especial a ti Violeta que no tengo otra cosa que decir que mejor paciente no he tenido, gracias

A Itzel, que bien sabes que esto no es en vano y sobre todo por el apoyo que me diste cuando más lo necesitaba.

Y a todas aquellas personas que en actitud desinteresada me ayudaron cuando era posible y que sin nada a cambio ahí estaban y que espero sigan ahí por siempre.

A todos y cada uno de ustedes les prometo que no les fallaré, y no encuentro mejor manera de resumirlo, por todo esto y más, GRACIAS.

GUILLERMO.

ÍNDICE

Introducción	1
Reseña Histórica	2
Planteamiento del Problema	4
Justificación	4
Objetivo General	4
Objetivos Específicos	4
CAPÍTULO 1. La porcelana para la apariencia estética	5
1.1 Tipos de cerámicas	5
1.2 Porcelanas empleadas en la confección de incrustaciones	5
1.3 Indicaciones	8
1.4 Contraindicaciones	12
1.5 Ventajas	13
1.6 Desventajas	13
CAPÍTULO 2. Técnica operatoria	15
2.1 Principios básicos de una preparación cavitaria	15
2.1.1 Expulsividad	15
2.1.2 Profundidad	16
2.1.3 Aplanamiento de las paredes	16
2.1.4 Ancho del Istmo	17
2.1.5 Ángulos internos	17
2.1.6 Ángulo cavosuperficial	17
2.2 Incrustaciones de porcelana clase 3,4 y 5	19
2.3 Aplicación de la base y/o refuerzo de la estructura remanente	20
2.4 Toma de impresión y registros	20
CAPÍTULO 3. Procedimiento de cementado	22
3.1 Aislamiento absoluto	22
3.2 Prueba de la forma, color y adaptación	23
3.2.1 Remoción de defectos y adaptación	24
3.3 Selección del color del composite para el cementado	24
3.4 Silanización	24
3.5 Técnica de grabado ácido	25
3.6 Cementado	25
3.7 Aplicación del composite para el cementado	26
3.8 Activación de la reacción de endurecimiento	27
3.9 Terminación y pulido	27
3.10 Control oclusal	28
Conclusiones	29
Bibliografía	30

INTRODUCCIÓN

La resistencia de muchos pacientes a la utilización de materiales restauradores metálicos y la creciente demanda de materiales de estética adecuada para el sector posterior impulsaron al mejoramiento de las propiedades de muchos materiales dentales de uso habitual en la práctica diaria. En la práctica odontológica, la estética es cada día más solicitada por los pacientes, por lo que el profesional debe estar al tanto de las aplicaciones y las limitaciones de los numerosos sistemas de restauración dentocoloreados disponibles para el sector posterior. De los tres biomateriales básicos - cerámicas, metales y polímeros- la cerámica fue la última en entrar en la fase de alta tecnología del desarrollo actual. Aún hoy, la odontología continúa en la búsqueda de un material estético y duradero para el sector posterior.

La cerámica dental, habitualmente llamada porcelana, tiene diversas aplicaciones en la odontología moderna. Provee una estética excelente, es resistente al desgaste y es biocompatible.

Se define como cerámica (del griego "*keramos*") a una matriz de vidrio de baja fusión reforzada con un relleno de alta fusión. Se obtiene elevando la temperatura por arriba del punto de fusión de la matriz y por debajo del punto de fusión del relleno. El relleno mejora las propiedades mecánicas y las estéticas.

RESEÑA HISTÓRICA

Los primeros artefactos de cerámica hechos por el hombre datan de aproximadamente 23 000 años (21 000 a.C.). En 1774, Alexis Duchateau, farmacéutico y bioquímico francés, cansado del olor, el gusto y la decoloración de su prótesis completa, buscó algo para revertir esta situación. Notó que las porcelanas utilizadas a diario en su laboratorio eran muy resistentes a la tinción y a la abrasión. Finalmente confeccionó con éxito un juego de prótesis con la colaboración de un cirujano parisino llamado Nicolás Dubois de Chemont. En el año de 1808, Fonzi presentó en Italia los primeros dientes de porcelana, que tenían pequeños ganchos metálicos para retenerse en la base de la prótesis. En 1839, John Murphy desarrolló en Londres la técnica de la lámina de platino (más conocida por su denominación en lengua inglesa: "platinum foil"), la cual permitió la realización de la incrustación de porcelana se describió por primera vez en 1862, Herbst se atribuye en Alemania en 1882, la técnica de la incrustación de vidrio pulverizado. Land mejoró la técnica de la lámina de platino, bruñéndola directamente en boca, retirándola y utilizándola como réplica. En 1884, patentó un horno de gas para fundir porcelana y diez años después, Custer desarrolló el primer horno eléctrico. En 1913, Jenkins publicó en "The Dental Cosmos" un trabajo sobre las ventajas de la incrustación de porcelana, dentro de las cuales destaca la conservación de la estructura dentaria (al compararla con una restauración periférica total) y la gran estética.

Sir Norman Bennett citó tres métodos para adaptar una incrustación de porcelana a una preparación cavitaria. Los métodos son los siguientes:

1. Desgastar un bloque previamente confeccionado en porcelana hasta que se adapte a la cavidad. Esto puede hacerse de tres maneras:
 - a) desgastando un diente artificial

- b) con el método Dall
- c) con el método de Howard
- 2. Cocinar porcelana.
- 3. Colar porcelana.

Estos tres métodos básicos, descritos hace tiempo, son actualmente los mismos, mejorados por la aplicación de la odontología moderna. (1)

PLANTEAMIENTO DEL PROBLEMA

La utilización de los materiales estéticos ha ido en aumento debido a que en el pasado no se utilizaban tanto, por falta de conocimiento e información de la técnica de trabajo y sus aplicaciones.

JUSTIFICACIÓN

El auge de los materiales estéticos como restauración obliga al odontólogo a conocer las alternativas que pueden ser aplicadas en la cavidad oral en tratamientos de operatoria dental.

OBJETIVO GENERAL

Conocer las propiedades de la porcelana como material de restauración estética en operatoria dental.

OBJETIVOS ESPECÍFICOS

- Aplicar los criterios de restauración para utilizar incrustaciones de porcelana.
- Conocer las especificaciones para la restauración con incrustaciones de porcelana.
- Valorar las ventajas, desventajas e indicaciones de las incrustaciones de porcelana.
- Conocer las características de las preparaciones cavitarias para las incrustaciones de porcelana.
- Conocer la técnica de ajuste y cementado para las incrustaciones de porcelana

CAPÍTULO 1

LA PORCELANA PARA LA APARIENCIA ESTÉTICA

Las características estéticas de las restauraciones son de interés, pero no han tenido tanta importancia debido a las limitaciones de los materiales. En la actualidad los pacientes se han preocupado más por los resultados obtenidos de la apariencia estética en su tratamiento dental. Por esta razón los pacientes se están mostrando más resistentes a las restauraciones metálicas en lugares donde la apariencia cobra una gran importancia. Así entre los diversos tipos de restauraciones, las restauraciones en cerámica se están usando más y más para satisfacer las demandas de apariencia estética.



1.1 TIPOS DE CERÁMICAS

Dentro de las clasificaciones hechas sobre los diferentes tipos de cerámicas, la más clásica realiza una división en dos grupos: **sistemas metalocerámicos**, cuando se combinan una base metálica con una estructura de porcelana y **sistemas totalmente cerámicos**, que son enteramente de porcelana. Dentro de este último grupo existe la cerámica torneada por un moderno sistema que combina Informática y Odontología (CAD CAM: diseñado y fabricado por computadora) (cuadro 1)

La composición exacta de las cerámicas dentales y el método detallado de fabricación son secretos de los fabricantes. (1)

(1) pag. 950

Cuadro 1. Cerámica dental

Sistemas metalocerámicos	Con metales nobles Con metales no nobles
Sistemas totalmente cerámicos	Cerámica de laboratorio Cerámica tomada por sist. CAD CAM

1.2 PORCELANAS EMPLEADAS EN LA CONFECCIÓN DE INCRUSTACIONES

Pueden dividirse según su técnica de fabricación en:

- 1) cerámica de laboratorio
- 2) cerámica colada
- 3) apatita colada
- 4) cerámica inyectada.

CERÁMICA DE LABORATORIO

La porcelana cocida se utiliza en odontología desde principio de siglo. Una vez preparado el troquel del dentista, se replica el modelo en el laboratorio dental y se efectúa un vaciado en revestimiento refractario. El laboratorista procesa varios bizcochos de porcelana de baja fusión sobre el troquel refractario hasta lograr la anatomía deseada. Se retira la incrustación del troquel y se adapta al troquel del dentista.(1)

CERÁMICA COLADA

Hace más de 30 años, se descubrió que algunos tipos de vidrio podían ser modificados al agregarles núcleos. Cuando son tratados térmicamente, dichos núcleos producen sólidos policristalinos en forma de vidrios cristalizados. El material resultante es una cerámica reforzada con mica.

(1) pag 951

Este tipo de cerámica se prepara con un procedimiento similar al de la incrustación metálica colada. Se realiza un encerado sobre el troquel. Luego se reviste en un aro para colados y se lleva al calor para eliminar la cera. Posteriormente se cuele la cerámica fundida dentro de la cámara obtenida mediante el uso de una centrífuga. La incrustación resultante es de vidrio claro y se lleva al horno para su maduración, donde se obtiene una cerámica semicristalina. Finalmente se cuecen diferentes pigmentos sobre su superficie.(1)

APATITA COLADA

De composición similar a la del esmalte dentario, este tipo de porcelana se prepara con una técnica idéntica a la de la cerámica colada.(1)

CERÁMICA INYECTADA

Este tipo de cerámica se basa en el principio de la cera perdida y necesita la siguiente tecnología: un horno, como el IPS Empress EP 500 y bloques de cerámica como los IPS ingots.

Fabricación de los bloques de cerámica. El proceso es similar a la obtención de cualquier cerámica en polvo, excepto que en la matriz se produce una cristalización controlada de cristales de leucita durante la fabricación. El polvo obtenido es prensado en pellets, que son llevados al horno a altas temperaturas. Existen 4 colores convencionales: T1, T2, C1 y C2, y 5 colores especiales: TC1 a TC5.

Técnica: Se realiza la técnica habitual para cera perdida. Luego se pasa al proceso de inyección. En el horno se lleva el bloque a una temperatura de 1100 grados centígrados para que alcance el estado plástico y bajo 3,5 bar de presión, se lo inyecta en el cilindro. Posteriormente se pasa a las fases de maquillado y glaseado.(1)

(1) pag 953

1.3 INDICACIONES

La incrustación de porcelana se indica en una preparación cavitaria mediana o grande, o de lesiones oclusales de clase I, o próximo oclusales de clase II cuando la estética es un factor primordial. También está indicada en caso de premolares o molares endodónticamente tratados que tengan destruidos ambos rebordes marginales. (1)

Debemos resaltar también las siguientes indicaciones:

- Cuando la incrustación no recibirá cargas oclusales exageradas
- La cavidad debe de carecer de retenciones excesivas
- Debe existir estructura dental suficiente
- El desgaste de la dentición no debe ser exagerado
- El paciente debe tener una buena higiene bucal

CARIES.

Quando la caries sobrepasa el límite amelodentinario, el diente puede ser restaurado de una manera conservadora y estética con resinas compuestas por el método directo. La caries en una fase más avanzada, compromete la estructura remanente. En estas situaciones, las incrustaciones de porcelana tienen su indicación.



(1) pag. 954

La opción no se debe solamente al problema de la dificultad de manipulación de las resinas compuestas en restauraciones extensas. Se debe, también, a la necesidad del uso de otros materiales, además de la resina compuesta fotoactivada, que propician una mejor estabilidad de la mecánica en función de la oclusión que el paciente presenta.

FRACTURA DE CÚSPIDES.



El diente en trabajo funcional presenta concentración de esfuerzos en las bases de las cúspides que, en algunas situaciones clínicas, puede debilitarlo, provocando fracturas por fatiga o tensión excesiva durante la masticación. Como ejemplos de esos factores que debilitan las cúspides, se puede citar el socavamiento por caries, el acceso para el tratamiento endodóntico y la propia preparación cavitaria, principalmente para restauraciones que exigen una forma de preparación geométricamente definida. Se debe considerar que los dientes restaurados ya hace algún tiempo, también pueden sufrir fractura en virtud de haberse vuelto más frágiles, debido a la esclerosis dentinaria.

Cuando la fractura acontece, esta se presenta en el ángulo formado por el piso y las paredes axiales de la cavidad, dificultando el planteamiento de una preparación que permita la retención mecánica de una restauración convencional. Tal procedimiento llevaría a una mayor pérdida de tejido dental sano. Las propiedades adhesivas de las restauraciones estéticas permiten un desgaste menor, y la consecuente preservación de tejido dental sano.

La retención de la restauración al diente será determinada por adhesión y no por la retención mecánica de los trabajos convencionales.(2)

DEFECTOS ESTRUCTURALES



Es cada vez más común encontrar pacientes jóvenes libres de caries, debido al empleo de técnicas preventivas. Por el contrario es mayor la incidencia de pacientes que presentan dientes con anomalías estructurales, siendo la fluorosis y la hipoplasia los más vigentes.

Estos tipos de pérdida de tejido pueden ser solucionados simplemente a través de las restauraciones onlay estéticas. Poco tejido dental remanente necesita ser removido durante la fase de preparación y, así como en los casos en los cuales hubo fractura de cúspides, se cuenta con la adhesividad de los materiales utilizados para la reconstrucción del diente.

El material de elección para estos casos es la porcelana, debido a la mayor capacidad adhesiva y por su mayor resistencia al desgaste que este material presenta en comparación con la resina compuesta.(2)

(2) pag. 7-9

PÉRDIDA EXTENSA DE TEJIDO



Hasta el momento, las indicaciones relacionadas se refieren a los casos en los que hubo una extensa pérdida de tejido.

En lo que se refiere a la protección del vestigio dental, conferida por las restauraciones metálicas convencionales, exige una estructura que ofrezca retención y soporte, las restauraciones adhesivas confieren tal protección de una manera más conservadora, preservando tejido que no podría ser mantenido durante la preparación para una restauración metálica fundida. Otra ventaja de las restauraciones adhesivas es la reversibilidad del procedimiento, ya que el remanente dental es preservado.(2)

RETENEDOR O APOYO DE PRÓTESIS

Los inlays/onlays estéticos pueden ser utilizados como retenedores de prótesis adhesivas en porcelana. En este tipo de indicación, el cuidado con la elección del caso debe ser considerado, tomando en cuenta factores como:

- Espacio interproximal de pequeñas dimensiones
- Dimensión ocluso-cervical, para un adecuado espesor de la porcelana
- Ausencia de hábitos parafuncionales, evitando stress sobre la porcelana
- Extensión de preparación suficiente, para una buena adhesión a los pilares
- Preparación de una gran extensión de esmalte, garantizando una adhesión adecuada
- Periodonto sano, evitando movilidad de los elementos de soporte.

1.4 CONTRAINDICACIONES

No está indicada en lesiones pequeñas donde puede hacerse una restauración directa. Tampoco está indicada en lesiones muy grandes donde queda poco remanente dentario, ya que se corre el riesgo de una fractura dentaria o de la restauración. (1)

(1) pag. 954

La incrustación de porcelana no se indica en preparaciones con cajas proximales subgingivales que estén en íntima relación con cemento y dentina. Los pacientes con hábitos parafuncionales como el bruxismo o el apretamiento dentario no son aptos para este tipo de restauraciones. Los pacientes más adecuados son generalmente adultos jóvenes.

1.5 VENTAJAS

La incrustación de porcelana presenta grandes ventajas sobre otros materiales. Su estética es excelente y tiene una translucidez similar a la del esmalte. También posee la propiedad de ser fluorescente. Si bien la adaptación marginal es inferior a la de la incrustación metálica colada en aleaciones nobles, es aceptable y cuando está correctamente cementada, una incrustación de porcelana refuerza la estructura dentaria. Los sistemas más modernos incorporaron partículas de mica (Dicor), alúmina (Hi-Ceram), o lucita (Optec) que dificultan la propagación de las fracturas hacia el interior de la masa. Es fácil para el paciente controlar la cantidad de placa bacteriana depositada sobre la superficie de la cerámica, lo que resulta en una restauración compatible con los tejidos gingivales y resistente a la pigmentación.

1.6 DESVENTAJAS

Se debe apreciar su fragilidad al manejarse fuera de la cavidad. Su costo es elevado debido al costo de los materiales de impresión, el costo del laboratorio dental y al tiempo clínico utilizado y una sesión en que se debe colocar material provisional.

La preparación de la cavidad es menos conservadora ya que se necesita un espesor mínimo de porcelana para que esta no se fracture. Por tratarse de una restauración estética, el color del material es importante y debe tenerse en cuenta que en el medio bucal el cemento sufre pigmentaciones a mediano plazo por tener una gran cantidad de resina en su composición.

Cuadro 2. Ventajas y desventajas de la incrustación de porcelana

Ventajas	Desventajas
Excelente estética (translucidez, fosforescencia)	Fragilidad
Integración marginal aceptable	Costos
Compatibilidad con tejidos	Requiere provisionales entre citas
Resistencia a la pigmentación	Desgaste del antagonista
Refuerzo al diente	Pigmentación del cemento
	Alto nivel de capacitación

CAPÍTULO 2

TÉCNICA OPERATORIA

La forma de preparación cavitaria para restauraciones de porcelana está relacionada, principalmente, con las características mecánicas y adhesivas del material restaurador. Se toman en cuenta también la posición del diente en el arco y el trabajo oclusal al cual el diente será sometido.

Las características mecánicas del material restaurador influyen en la preparación de la cavidad, a medida que este, es frágil y por eso dificulta la manipulación antes y durante la cementación. Tales características son aún más críticas en las porcelanas. Así, se explica la conveniencia de una preparación en forma de caja, que dará al inlay/onlay volumen y forma adecuados, con la finalidad de resistir a las fuerzas aplicadas en la pieza durante las maniobras de prueba, ajuste y cementación. Al contrario de las restauraciones metálicas fundidas, las incrustaciones de porcelana no deben ser presionados para que se adapten a la cavidad, pues el mínimo esfuerzo puede originar la fractura de la restauración.(2)

2.1 PRINCIPIOS BÁSICOS DE UNA PREPARACIÓN CAVITARIA

2.1.1 EXPULSIVIDAD

Por ser una restauración indirecta, la expulsividad de la preparación de la preparación es muy importante. Ella puede ser menor para preparaciones llanas y debe ser mayor para preparaciones más profundas, con la finalidad que se facilite la adaptación de la pieza y el desplazamiento del agente cementante. Sin embargo no se debe sacrificar estructura sana con la finalidad de aumentar la expulsividad en cajas profundas.

(2) pag. 51.

La inclinación de las paredes internas de la preparación para una incrustación de porcelana no necesita obligatoriamente de 5 a 7 grados, como en las preparaciones para restauraciones metálicas fundidas. Esta es una angulación que favorece una retención una excelente retención mecánica. En la preparación para incrustaciones de porcelana esta inclinación puede ser mayor, ya que la retención ocurrirá principalmente por la adhesión del cemento resinoso al diente y a la restauración.(2)

2.1.2 PROFUNDIDAD

Casi siempre la profundidad de la preparación es dada por la extensión del proceso carioso o de una restauración antigua. Un límite mínimo de profundidad debe ser respetado para obtener una pieza con un espesor suficiente para que no se fracture antes de la cementación.

En dientes que presenten una inclinación de la vertiente oclusal muy acentuada, se debe considerar una distancia mínima de 1.5 mm entre el fondo de la fisura principal y el piso de la preparación. En tales dientes, la distancia de 2 mm en el ángulo cavo superficial de la caja oclusal y el piso es insuficiente para proveer resistencia a la restauración.

2.1.3 APLANAMIENTO DE LAS PAREDES

Las irregularidades deben ser removidas, de manera que las paredes preparadas deben ser planas. El piso de las cajas de la preparación pueden ser aplanadas de dos maneras, en función a la profundidad que esas cajas presentan. Cuando la porción más llana del piso tiene una profundidad mayor a 2 mm, se aplanan la paredes más profundas, llenándolas con un material restaurador adhesivo directo (ionómero de vidrio o resina compuesta) hasta que el piso sea nivelado. En cajas que presenten una profundidad menor a 2 mm, se debe promover el aplanamiento a través del desgaste del piso.

(2) pag. 53

Las paredes axiales de la caja oclusal, cuando engloban fosas y fisuras, deben tener los ángulos formados en esas entradas redondeadas.

2.1.4 ANCHO DEL ISTMO

El ancho del istmo oclusal de la preparación debe, cuando sea posible, ser semejante a la profundidad de la caja oclusal. Esto garantiza que la pieza se presente armónica en su extensión, lo que reduce la posibilidad de fracturas

Cavidades que presentan el ancho del istmo menor de 2 mm, no deben ser ampliadas, sacrificando tejido sano. En estos casos la restauración debe ser más conservadora, como una restauración directa de resina.(2)

2.1.5 ÁNGULOS INTERNOS

Los ángulos internos de la preparación para la incrustación de porcelana deben ser redondeados, con tres finalidades importantes: 1) evitar la formación de líneas de fractura, tanto en la restauración como en el diente, 2) facilitar la adaptación de la restauración al diente, previniendo fracturas, ya que la fragilidad del material restaurador antes de la cementación de la pieza no permite que sean ejecutadas grandes presiones para su instalación en el diente, y 3) facilitar el deslizamiento del cemento, evitando la inducción de tensiones hacia y en la restauración.(2)

2.1.6 ÁNGULO CAVOSUPERFICIAL

El ángulo cavosuperficial de la preparación para una incrustación de porcelana debe ser lo más cercano posible a 90 grados. Es conveniente evitar que la restauración presente bordes delgados, ya que estos pueden ser fracturados debido a la fragilidad de los materiales utilizados.


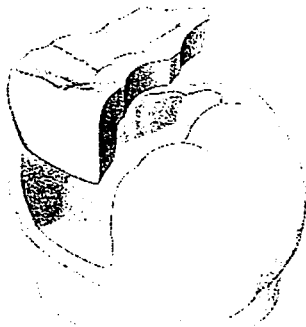
Todo el esmalte del ángulo cavosuperficial debe ser regularizado. En las paredes axiales ese aplanamiento es obtenido con instrumento cortante

rotatorio. El ángulo cavosuperficial de la pared gingival de las cajas proximales debe ser aplanado con instrumentos cortantes manuales.(2)

Cuadro 3. Tallado de la preparación

PRINCIPIOS BÁSICOS PARA UNA PREPARACIÓN DE INCRUSTACIÓN
Expulsividad mayor a 5 grados
Profundidad mayor a 2 mm
Paredes planas
Ancho del istmo mayor a 2 mm
Ángulos internos redondeados
Ángulo cavosuperficial próximo a 90 grados
Protección de la cúspide de trabajo mayor a 1.5 mm
Protección de la cúspide de balanceo mayor a 1.5 mm
Curva reversa (cavidades compuestas)

PRINCIPIOS DE TALLADO

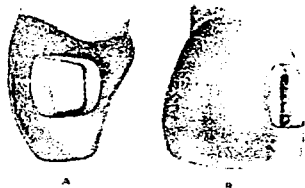


(2) pag. 54

2.2 INCRUSTACION DE PORCELANA CLASE 3, 4 Y 5.

La preparación de este tipo de incrustaciones ha venido en desuso, ya que los nuevos materiales de restauración ofrecen mejores alternativas, y es por eso que en la práctica diaria ya no se utilizan.

CAVIDADES CLASE 3



CAVIDADES CLASE 4



CAVIDADES CLASE 5



2.3 APLICACIÓN DE LA BASE Y/O REFUERZO DE LA ESTRUCTURA REMANENTE.

De acuerdo con el material que se utilizará para rellenar los socavados o para el refuerzo de la dentina, se realizará una técnica adhesiva para composite o un acondicionamiento de la dentina para cemento de ionómero de vidrio. Es aconsejable emplear siempre materiales radiopacos.(1)

El uso de bases y de protectores es algo controversial. Inicialmente las bases de ionómero de vidrio eran usadas para la protección dentinaria y para servir de base a la preparación hasta la forma ideal. Sin embargo, se ha demostrado que no es necesario proteger la dentina del grabado con ácido fosfórico. Por lo tanto, actualmente el cemento de ionómero de vidrio se sugiere solo en la rutina para bloquear las retenciones.(5)

2.4 TOMA DE IMPRESIÓN Y REGISTROS

Se impresionará siempre la totalidad de la arcada. Para este fin es indispensable una cubeta total, ya sea comercial o individual. Una impresión parcial registra apenas un 30 o 40% de la superficie oclusal y pueden reproducirse solamente movimientos de apertura y cierre en un articulador. Una de las causas de fracaso clínico de las incrustaciones de porcelana es la oclusión incorrecta. Por lo tanto, el operador deberá tomar su tiempo para tomar las impresiones y registros que guiarán al laboratorista en su trabajo. Si el profesional piensa adaptar y ajustar la oclusión en boca, debe tener presente que sumará tiempo de trabajo clínico a la técnica operatoria y que la adaptación y el ajuste son maniobras muy complejas debido a que la incrustación es un elemento pequeño y frágil. Por lo tanto no debe sacrificarse calidad en los materiales de impresión y de registro.

(1) pag. 958, (2) pag. 229

En el caso de la cercanía de la pared gingival a los tejidos blandos, se indicará el uso del hilo retractor de encía. Dentro de la gran variedad de materiales disponibles para tomar impresiones, se prefiere el uso del polivinilsiloxano en cualquier combinación de consistencias. Existen técnicas de un solo paso, utilizando una sola consistencia de material de impresión o varias, pero siempre llevando todo junto a la boca, o de varios pasos combinando la masilla con una o más consistencias de distinta fluidez.

Para manipular el material, lo más aconsejable es el empleo de cartuchos colocados en una pistola dosificadora. De esta manera, se asegura que la proporción de base y catalizador sea exactamente la misma.

Los registros de oclusión pueden ser tomados con polivinilsiloxano para ese fin o con ceras para registros.

CAPÍTULO 3

PROCEDIMIENTO DE CEMENTADO

3.1 AISLAMIENTO ABSOLUTO

La etapa de cementación es la más crítica, debiéndose evitar que exista cualquier interferencia en la técnica o en la concentración del profesional durante la maniobra lo que podría ser fatal para el éxito de la incrustación. Por esa razón, en la mayoría de los casos de cementación, el aislamiento absoluto es de vital importancia.

Las causas que justifican el empleo del aislamiento absoluto son:

- Lesión o pérdida de la mucosa peribucal
- Auxilia en el mantenimiento de la apertura bucal
- Facilita el acceso al área
- Facilita la observación del límite esmalte/dentina
- Impide la humedad

Todo esto se revierte, además de una mayor tranquilidad de trabajo, en mejorar las propiedades físicas del agente cementante y en consecuencia, la seguridad y eficiencia de la adhesión.

Los materiales necesarios para la ejecución del aislamiento absoluto son:

- Dique de goma
- Perforadora de dique
- Arco de Young
- Grapas
- Pinzas para grapas, (portagrapas)

El diente aislado sufre deshidratación y, por consecuencia, la alteración del color. Esa alteración lleva algunos minutos para crearse y la recuperación

del agua algunas horas. Se debe orientar al paciente para esa modificación del color, pues el aspecto estético del diente no puede ser muy agradable inmediatamente después de concluir el tratamiento.

Materiales básicos para el aislamiento absoluto



3.2 PRUEBA DE LA FORMA, COLOR Y ADAPTACIÓN.

La manipulación es crítica en estos momentos. El arenado de la cara interna de la incrustación, con óxido de alúmina, produce una aspereza superficial que no es la necesaria. El grabado con ácido fluorhídrico al 5 o 10 % produce una superficie ideal para la adhesión. Simonsen y Calamia recomiendan un grabado de dos minutos y medio con ácido fluorhídrico al 5% en vez de grabar 20 minutos. No debe tocarse la cara interna de la incrustación porque se contaminaría. Al llevar la incrustación a la cavidad, debe tenerse mucho cuidado de no dejarla caer sobre las mesas o bandejas. Este paso requiere de mucha paciencia y cuidado, ya que la incrustación es muy delicada y una fuerza mínima puede llegar a fracturarla. Puede utilizarse hilo dental para comprobar la adaptación proximal.

3.2.1 REMOCIÓN DE DEFECTOS Y ADAPTACIÓN.

La remoción de defectos puede realizarse con ayuda de instrumentos tales como Fit checker los cuales resaltan las interferencias en la adaptación entre el diente y la incrustación.

Si bien la adaptación de las incrustaciones de porcelana es clínicamente aceptable, no debe esperarse una adaptación tan buena como la que se obtiene con incrustaciones de oro. (1)

3.3 SELECCIÓN DEL COLOR DEL COMPOSITE PARA EL CEMENTADO.

Una vez checado el ajuste de la incrustación, se limpia su cara interna con solución de ácido fosfórico al 37%, se lava y seca, y se pasa a las maniobras del cementado. Existen diversos materiales para cementar incrustaciones: Insure, Porcelite Dual Cure, etc. Si es necesario corregir la tonalidad final de la incrustación, pueden utilizarse cementos coloreados.(1)

3.4 SILANIZACIÓN

La aplicación de silanos (ácido fluorhídrico o clorhídrico), sobre la cara interna de la porcelana tratada previamente por el laboratorio dental es un paso fundamental para obtener adhesión. Luego de pincelar dos capas de silano, se debe esperar un minuto para que se evaporen los componentes volátiles del silano. En el caso de contaminarse la porcelana ya silanizada, algunos autores recomiendan grabar durante 15 segundos con ácido fosfórico al 37% la superficie contaminada.(1)

(1) pag. 961

3.5 TÉCNICA DE GRABADO ÁCIDO



Se recomienda grabar el esmalte y la dentina con ácido fosfórico al 37% durante 15 segundos. Algunos autores recomiendan el empleo de ácidos que vengan combinados con cloruro de benzalconio, ya que consideran que posee propiedades antimicrobianas. Lavar con abundante rocío durante 30 segundos y secar con aire limpio de aceite. No es necesario obtener el blanco mate característico, ya que la dentina no debe resecarse. Se colocan el "primer" y el adhesivo como si se tratara de un composite directo con excepción de que en este caso no debe polimerizarse el adhesivo, ya que si no, se producirá un cambio de volumen que impedirá asentar la restauración. La dentina acondicionada y luego infiltrada con el "primer" y el adhesivo forman lo que se denomina capa híbrida. Debe prestarse mucha atención a la técnica de grabado ácido, porque es extremadamente sensible a errores por parte del operador. Dichos errores llevarán inevitablemente al fracaso de la restauración.(1)

3.6 CEMENTADO

El cemento resinoso (resina dual), es el único material sugerido para el cementado, debido a que se adhiere al esmalte, dentina, y al material restaurador. El cemento resinoso limita la microfiltración, mejora la resistencia de la restauración y proporciona al menos un fortalecimiento a corto plazo del diente.(5)

(1) pag. 961-962, (5) 230



El cemento resinoso de curado dual, el cual combina componentes de fotocurado y de curado químico, debe ser usado para cementar todas las restauraciones adhesivas indirectas en el sector posterior. El componente fotocurado polimeriza rápidamente a la exposición de la luz de longitud de onda apropiada, mientras que el componente de curado químico sufre un proceso de polimerización lento en aquellas áreas en donde la luz no penetra. Es importante que la luz de curado sea aplicada a una resina de curado dual durante un período adecuado de tiempo, porque el proceso de curado dual resulta en una polimerización más completa que la lograda con la polimerización química únicamente.

3.7 APLICACIÓN DEL COMPOSITE PARA EL CEMENTADO.

Una adhesión efectiva mejora la durabilidad clínica de la restauración. Este tipo de cementos poseen desde un 40 a 80% en peso de partículas inorgánicas, la mayoría son híbridos aunque existen algunos que son microrellenos. Los cementos más habituales: Dual Cement (Vivadent), Durafill Flow (Kulzer), Heliolink (Vivadent), Variolink (Vivadent), Dicor Light activated cement (Dentsply), Enforce (Dentsply), Nexus (Kerr). Los cementos de curado doble permiten que la polimerización se complete en zonas profundas de la preparación y la radiolucidez.(1)

(1) pag. 962

3.8 ACTIVACIÓN DE LA REACCIÓN DE ENDURECIMIENTO

Inicialmente, se debe fotopolimerizar durante 4 o 5 segundos, luego se remueven los excesos de cemento con hilo o cinta dental por proximal y con un explorador por oclusal. Una vez hecho esto, se continua con la fotopolimerización. Debe prestarse especial atención a la pared gingival, ya que es la zona donde suelen quedar excesos de cemento que pueden pasar inadvertidos porque no son detectables radiográficamente.

CARACTERÍSTICAS IDEALES DE UN AGENTE CEMENTANTE

- Adhesividad al diente
- Adhesividad a las restauraciones
- Adhesividad a los materiales utilizados para la obturación del diente preparado
- Pequeño espesor de la película
- Alto escurrimiento
- Tiempo de trabajo amplio
- Polimerización rápida cuando sea activado
- Ser capaz de corregir eventuales fallas de polimerización
- Fácil remoción de excesos, aún cuando haya polimerizado

3.9 TERMINACIÓN Y PULIDO

Si se adoptaron todas las precauciones durante el cementado, poco quedará por hacer en este paso operatorio, más que limitarse a alisar el cemento presente en la interfase diente/restauración. Para su terminación, se le trata como a cualquier composite en el sector posterior. La forma se obtiene con piedras de diamante de grano medio y fino, con fresas de 12 filos, o con cuchillos para recortar restauraciones. El alisado se realiza con piedras de diamante de grano fino y extrafino, con fresas de 12 filos y con piedras de alúmina y Arkansas. El brillo se obtiene con fresas de 30 o 40 filos, puntas de goma siliconadas y brochitas o tacitas con pasta de pulido. Las caras interproximales se pulen con tiras abrasivas de grano decreciente. Al pulirse porcelana maquillada la estética se pierde considerablemente.

3.10 CONTROL OCLUSAL

Si es necesario, se ajusta la oclusión con piedras de diamante ultrafino. La superficie retocada que quedó sin glaseado se pule con piedras de alúmina, discos abrasivos de papel de grano decreciente y finalmente con pasta para pulir porcelana. (1)



Caso clínico terminado

Debe hacerse una observación, los casos clínicos han sido tomados de diversos textos que serán citados en la bibliografía.

CONCLUSIONES

Después de haber analizado la presente tesina se concluye que:

Las incrustaciones de porcelana nos proporcionan una excelente estética, con respecto al margen gingival este es aceptable, nos ofrece gran resistencia a la pigmentación y tiene gran compatibilidad con los tejidos.

Pero no debemos olvidar los costos que representa elaborar una incrustación de porcelana y que deben ser costeados en la mayor parte por el paciente, así como su fragilidad del material, también hay que recordar que el cemento puede llegar a pigmentarse y no en cualquier laboratorio dental podemos elaborar una incrustación de porcelana, ya que requiere de una adecuada capacitación.

Un punto importante a resaltar es que no debemos sacrificar la función y duración que nos proporciona un material metálico por la estética, y es ahí donde la ética como odontólogos nos invita a informar al paciente de todas sus grandes ventajas de este material pero también debemos informar que ofrece desventajas.

BIBLIOGRAFÍA

1. Barrancos Mooney, Julio
Operatoria Dental
Tercera Edición 1999
Editorial Panamericana

2. Fioranelli Vieira Glauco, Garófalo José Carlos, De Mello Ferreira Andrea
Martins Agra Carlos.
Restauraciones Estéticas Indirectas en Dientes Posteriores Inlay/Onlay
Primera Edición 1996
Editorial Actualidades Médico Odontológicas Latinoamérica, C.A.

3. Gilmore, H. William
Operatoria Dental
Cuarta Edición 1985
Nueva Editorial interamericana

4. Howard, William W.
Atlas de Operatoria Dental
Tercera edición 1985
Editorial El manual Moderno

5. Schwartz, Richard y cols.
Fundamentos en Odontología Operatoria
Primera edición 1999
Editorial Actualidades Médico odontológicas Latinoamérica, C.A.