

147



Universidad Nacional Autónoma de México

FACULTAD DE ODONTOLOGÍA

LESIONES ENDO-PERIODONTALES

T E S I N A

QUE PARA OBTENER EL TÍTULO DE

CIRUJANA DENTISTA

P R E S E N T A :

MÓNICA LILIANA GUTIÉRREZ PATIÑO

DIRECTOR: C.D. JAIME VERA CUSPINERA.

ASESORA: C.D. SANDRA ELVITH VARGAS CARMONA.



México

2002

TELIS CON  
FALLA DE ORIGEN



Universidad Nacional  
Autónoma de México



**UNAM – Dirección General de Bibliotecas**  
**Tesis Digitales**  
**Restricciones de uso**

**DERECHOS RESERVADOS ©**  
**PROHIBIDA SU REPRODUCCIÓN TOTAL O PARCIAL**

Todo el material contenido en esta tesis esta protegido por la Ley Federal del Derecho de Autor (LFDA) de los Estados Unidos Mexicanos (México).

El uso de imágenes, fragmentos de videos, y demás material que sea objeto de protección de los derechos de autor, será exclusivamente para fines educativos e informativos y deberá citar la fuente donde la obtuvo mencionando el autor o autores. Cualquier uso distinto como el lucro, reproducción, edición o modificación, será perseguido y sancionado por el respectivo titular de los Derechos de Autor.

Quiero agradecer en primer lugar a mis padres Tomás y Silvia, por su amor incondicional, dedicación y esfuerzo para que yo concluyera mis estudios, gracias por la confianza que siempre han tenido en mi y por todos los principios y valores que hoy me forman como una persona honesta y llena de amor.

Gracias también por su cariño y apoyo a mis tíos Paco, Carmela, Miguel, Clarita, y a mis primos Jessi y Rue, que la distancia no impide que nos amemos tanto.

A la Facultad y a mis maestros gracias por su dedicación y esfuerzo al Dr. Jaime Vera Cuspiner, Dra. Sandra Elvith Vargas Carmona, Dr. Enrique Santos, Dr. Javier de la Fuente. Muchas Gracias!!

A mi hermano Tomás Cesar que siempre ha estado conmigo, en las buenas y en las malas, compartiendo tantos momentos importantes gracias por su amor y paciencia.

A mi abuelito Papi Tomás, gracias por su cariño y creer siempre en mi. Gracias a mami Crucita<sup>†</sup>, mami Carmelita<sup>†</sup> y papi Pancho<sup>†</sup>, que aunque ya no están conmigo, ellos contribuyeron mucho en, mi formación y sé que estarán contentos de que haya llegado a este punto de mi vida.

A mis amigos que no podían faltar, Chelita, Rosario, Fabián, Ale Mc Gregor, Jorge, Vane, Mau, y amigos del seminario Sari, David, Luis Miguel y Fer que sin ellos mi carrera no hubiera sido la misma. Gracias por su cariño y apoyo, los quiero mucho.

## **ÍNDICE.**

	Págs.
Introducción	1
Antecedentes	2
<b>CAPITULO I</b>	
<b>Origen embriológico del tejido pulpar y periodontal.</b>	
	<b>3</b>
1.1 Función del tejido periodontal.	4
1.2 Anatomía del tejido pulpar.	5
1.3 Función del tejido pulpar.	7
1.4 Relación entre tejido pulpar y periodontal.	9
<b>CAPÍTULO II</b>	
<b>Lesiones endodónticas y periodontales.</b>	
	<b>13</b>
2.1 Lesiones endodónticas.	13
2.1.1 Pulpitis reversible.	13
2.1.2 Pulpitis irreversible.	14
2.1.3 Necrosis pulpar.	14
2.2 Lesiones perirradiculares o periapicales.	15
2.2.1 Periodontitis apical aguda.	15
2.2.2 Periodontitis apical crónica.	15
2.2.3 Absceso apical agudo.	16
2.2.4 Absceso apical crónico.	16
2.2.5 Absceso fénix.	17
2.3 Lesiones periodontales.	17
2.3.1 Gingivitis.	17
2.3.2 Periodontitis.	18

	págs.
<b>CAPÍTULO III</b>	
<b>Efectos de lesiones endo - periodontales.</b>	<b>19</b>
3.1 Efectos de la enfermedad pulpar y procedimientos endodónticos en el periodonto.	19
3.2 Efectos de la enfermedad periodontal y procedimientos sobre la pulpa.	21
3.3 Lesiones combinadas.	22
<b>CAPITULO IV</b>	
<b>Clasificación de lesiones endo – periodontales.</b>	<b>24</b>
4.1 Lesión endodóntica primaria, con drenaje a través del ligamento periodontal.	25
4.2 Lesión endodóntica primaria con complicación periodontal secundaria.	28
4.3 Lesión periodontal primaria.	29
4.4 Lesión periodontal primaria con complicación endodóntica secundaria.	31
4.5 Lesiones combinadas verdaderas.	34
<b>Conclusiones.</b>	<b>37</b>
<b>Bibliografía.</b>	<b>39</b>

## INTRODUCCIÓN.

Existe una importante relación entre la Endodoncia y la Periodoncia. A menudo son consideradas como dos entidades separadas, aunque clínicamente se encuentran íntimamente relacionadas, por lo tanto, debe influenciar en el Diagnóstico y el Tratamiento que se lleve a cabo, partiendo de la similitud histológica de los tejidos que componen a la Periodoncia y a la Endodoncia .

La pulpa dental se origina de un tejido conectivo mesenquimatoso (papila dental), este tejido se encuentra rodeado por el órgano del esmalte (la que forma el esmalte) y por un tejido conectivo fibroso laxo, llamado saco dentario, que será el encargado de formar el periodonto. La pulpa y el ligamento periodontal, tienen un mismo origen embriológico, gracias a la vaina epitelial de Hertwing que se encarga de "modelar" la raíz dentaria y separar los tejidos que forman la pulpa dental y los que originan los tejidos periodontales. Así como el tejido pulpar, el ligamento periodontal apical está compuesto por vasos, nervios, fibras, células de defensa y sustancia fundamental.

El periodonto está formado por el hueso alveolar, ligamento periodontal, cemento radicular y encía. Mientras que la periodoncia actúa a nivel marginal de estos tejidos la Endodoncia lo hace a nivel apical.

Cuando el diente termina su formación, estos tejidos se siguen interrelacionando por tres vías que son: el Ápice (forámen apical), conductos laterales (conductos accesorios) y los túbulos dentinarios.

Por lo tanto, los productos inflamatorios originados de la pulpa salen alterando las estructuras periodontales, a través del forámen apical y conductos accesorios; a su vez la enfermedad de los tejidos duros o blandos del periodonto inflaman no sólo el ligamento periodontal sino que también alteran vasos sanguíneos de la pulpa y estructuras que entran por el forámen y conductos laterales.

Por eso, la formulación de un diagnóstico correcto puede complicarse por el hecho de que ambas lesiones, la periodontal y la endodóntica, afectan al mismo diente simultáneamente y puede aparecer como una sola lesión. A esta enfermedad se le ha dado el nombre de "Lesión endodóntico – periodontal verdadera".<sup>14</sup>

Esto es que una lesión es el resultado o la causa de la otra, o pueden representar dos procesos separados que se desarrollan independientemente.

### **ANTECEDENTES.**

Desde 1964, cuando Simring y Goldberg, describieron por primera vez la relación que existe ente la enfermedad de la pulpa dental y la enfermedad periodontal. El término como se conoce ahora es Endo-Perio y se ha convertido en parte integral del vocabulario odontológico.

Desafortunadamente, este término ha sido indiscriminadamente usado para categorizar a la enfermedad tanto en la etiología periodontal como en la etiología endodóntica, con o sin involucramiento secundario de la otra, así como si se tratara de lesiones combinadas verdaderas.

## CAPÍTULO I

### ORIGEN EMBRIOLÓGICO DEL TEJIDO PULPAR Y PERIODONTAL.

El desarrollo de los tejidos periodontales y del tejido pulpar, se inicia en la fase embrionaria, cuando las células de la cresta neural migran hacia el primer arco braquial. Es en éste lugar, donde las células de la cresta neural forman una banda de *ectomesénquima* por debajo del estomatodeo (cavidad bucal primitiva). Es aquí cuando llegan a su ubicación en el espacio maxilar donde inician interacciones epitelioectomesenquimáticas.<sup>14</sup>

La formación de dentina por los odontoblastos conducen a la conversión de la papila dental en pulpa dental.<sup>19</sup>

La formación de los dientes es un proceso continuo, este proceso se ha dividido con fines prácticos en tres estadios: brote, casquete y campana.

El *brote* es el estadio inicial del desarrollo dentario, en el que las células epiteliales proliferan y producen un brote que se dirige al interior del mesénquima adyacente. El estadio del *casquete* es alcanzado cuando las células han proliferado para formar una concavidad con aspecto de casquete, las células externas que se encuentran en este estadio constituyen el epitelio externo del esmalte y las células ubicadas en la parte interna (cóncava) representan la parte interna del esmalte. Entre los epitelios externo e interno se encuentra una red de células denominada retículo estrellado. En el estadio de *campana* el ectomesénquima forma la papila dentaria que se encuentra parcialmente rodeada por el epitelio en vías de invaginación, donde también hay vasos sanguíneos que se establecen aquí.<sup>3</sup>

Esta serie de procesos tienen como resultado la formación de un diente y los tejidos circundantes. El papel desempeñado por el ectomesénquima en este



proceso queda establecido desde que el tejido de la papila dental aparentemente también determina forma y contorno del diente.

El órgano del esmalte es el órgano formador del esmalte; La papila dental es el órgano formador del complejo dentinopulpar y el folículo dentario (saco dentario) es el órgano formador del aparato de inserción (cemento, ligamento periodontal, hueso alveolar).<sup>14</sup>

Los ameloblastos y el esmalte llegan hasta la base de la corona anatómica en desarrollo. Desde el límite inferior de ésta, el epitelio crece en dirección al mesénquima y forma la vaina de Hertwing, que induce la diferenciación de las células mesenquimatosas de la cual depende la forma de la raíz del diente.<sup>19</sup>

Por lo visto, es interesante notar como se relacionan estos tejidos en la fase de formación, inclusive con el mismo aporte sanguíneo.<sup>21</sup>

### **1.1 FUNCIÓN DEL TEJIDO PERIODONTAL.**

Peri = alrededor odontos = diente. El periodonto está compuesto por encía, ligamento periodontal, cemento y hueso alveolar.

La función principal es de UNIR el diente al tejido óseo de los maxilares y conservar la integridad de la superficie de la mucosa masticatoria de la cavidad bucal. El periodonto establece una unidad funcional, biológica y evolutiva que experimenta algunas modificaciones con la edad y están sujeta a alteraciones morfológicas y funcionales además alteraciones del medio bucal.<sup>14</sup>

Las funciones específicas del periodonto son:

1. Inserción del diente dentro del alveolo.
2. Mantener la integridad de la superficie corporal, separando el medio ambiente externo del medio ambiente interno.
3. Compensar los cambios estructurales ocasionados por el desgaste, envejecimiento mediante el modelado continuo de los tejidos.
4. Mecanismo de defensa.

## 1.2 ANATOMÍA DEL TEJIDO PULPAR,

La pulpa dental es un tejido conectivo mesenquimatoso laxo, está compuesto por nervios, tejido vascular, fibras colágenas, sustancia fundamental amorfa, líquidos intersticiales, odontoblastos y fibroblastos.

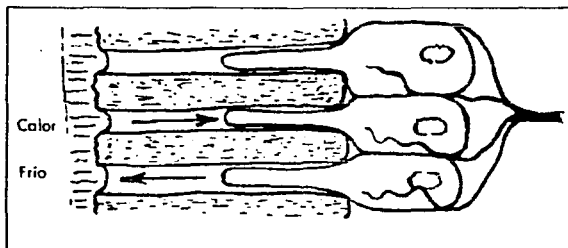
El **odontoblasto** , es la célula más característica del complejo pulpo-dentinario, son responsables de la dentinogénesis tanto durante el desarrollo dentinario como en el diente maduro. El odontoblasto poseen cierto número de prolongaciones citoplasmáticas que quedan incluidas en los conductillos óseos, mientras que hay una sola prolongación del odontoblasto que llega desde el vértice de la célula hasta: 1) la unión del esmalte y dentina en la corona, o 2) la unión de cemento y dentina en la raíz; tal prolongación queda rodeada por un conducto angosto, el *túbulo de dentina* y su presencia en el interior de los túbulos convierte a la dentina en tejido vital.

Las ramificaciones entre las proyecciones principales se interconectan a través de los conductos o canales, esto permite una comunicación intercelular y la circulación de líquido y metabolitos a través de la matriz mineralizada.



Corte de un diente en desarrollo en estadio de "campana" Se identifican I el epitelio interno del esmalte, O odontoblastos, P pulpa en desarrollo y la Pd predentina Leeson T. "Texto / atlas de Histología" Pág. 412.

Los **fibroblastos** son las células más abundantes de la pulpa dentaria. Sintetizan y secretan la mayor parte de los componentes celulares, o sea, el colágeno y la sustancia fundamental. Los fibroblastos no sólo son los principales productores de colágeno, sino también eliminan el exceso de éste o participan e su recambio de la pulpa por la resorción de fibras de colágeno. La pulpa es un órgano sensorial capaz de transmitir información al sistema nervioso central, presenta también inervación abundante por terminaciones con la capa de odontoblastos entre la pulpa y la dentina. Las **fibras nerviosas** presentes en la pulpa se clasifican de acuerdo a su función, diámetro y velocidad de conducción. La mayor parte de los nervios de la pulpa pertenecen a 2 categorías: fibras A $\delta$  y C. Los mecanismos responsables de la sensibilidad de la dentina indican que se da por el movimiento de fluidos en los túbulos dentinarios que representa el mecanismo básico en la génesis del dolor. Estímulos como el calor, frío, aire, etc. poseen la capacidad de desplazar el líquido presente en los túbulos dentinarios, el movimiento del líquido a través de los túbulos dentinarios, que se desplazan en cualquier dirección, estimula los nervios sensoriales de la dentina o la pulpa. ("Teoría hidrodinámica", de la sensibilidad de la dentina, Branström).<sup>10</sup> Esto es, el calor expande el líquido presente en los túbulos, determinando su flujo hacia la pulpa, mientras que el frío provoca contracción del líquido, lo que produce flujo hacia el exterior.<sup>3</sup>



Movimiento del líquido en los túbulos dentinarios como resultado de la aplicación de calor y frío en la superficie del diente. Cohen. "Los caminos de la pulpa". pag. 426.

La pulpa es muy vascularizada por vasos que se encuentran a través del agujero apical, esto hace que dicho tejido sea susceptible a los cambios en la presión hidrostática ya que las paredes de la cavidad pulpar son muy rígidas.

### **1.3 FUNCIÓN DEL TEJIDO PULPAR.**

La pulpa tiene cinco funciones importantes: inducción, formación, nutrición, defensa y sensitiva.

La pulpa participa en la **inducción** y desarrollo de los odontoblastos y dentina, al formarse estos crean una inducción para que se forme el esmalte. Así los ameloblastos influyen en la diferenciación de odontoblastos, y estos junto con la dentina en la formación del esmalte.

Los odontoblastos participan en la **formación** de dentina primaria, secundaria y terciaria o de reparación. <sup>19</sup> Una vez activada, la producción de dentina continúa con rapidez hasta dar la forma principal de la corona del diente y a la raíz. Después, el proceso se hace más lento y acaba por cesar del todo. <sup>10</sup>

La función de **defensa** se lleva a cabo cuando los odontoblastos en respuesta a una lesión que puede ser por caries, restauración, traumatismo, etc. Forma dentina de reparación (terciaria), también tiene una respuesta inflamatoria en intento por defenderse ante la invasión de microorganismos causantes de la caries y sus productos. Además de las reacciones inflamatorias, las respuestas inmunológicas también inician y perpetúan la enfermedad pulpar. Los antígenos incluyen bacterias y sus productos de desecho dentro de la caries dental, que de manera directa (o por los túbulos dentinarios) pueden iniciar diferentes tipos de reacciones. Los linfocitos B, las células plasmáticas y los anticuerpos, así como los linfocitos T, están presentes en la pulpa normal e inflamada. La presencia de antígenos

probables en la caries como los leucocitos polimorfo nucleares, macrófagos, linfocitos, células plasmáticas y mastocitos en una pulpa inflamada, así como anticuerpos y bacterias específicas, indica que los mediadores de las reacciones inmunológicas participan en la regulación de la patogénesis pulpar.<sup>19</sup>

La función **sensitiva** es a través de unas fibras nerviosas llamadas A  $\alpha$ ,  $\beta$ ,  $\delta$  y  $\gamma$  también las fibras C, las A  $\delta$  son mielinizadas y se encuentran en la periferia y aumenta la capacidad de conducción, las fibras C son amielinicas y viajan la velocidad de conducción estas están más hacia el centro. Esquematizadas en el Cuadro (1)

Cuadro 1.

FIBRA	MIELINIZACIÓN	LOCALIZACIÓN DE LAS TERMINACIONES	CARACTERÍSTICAS DEL DOLOR	UMBRAL DE ESTIMULACIÓN
A $\delta$	Si	Principalmente en la región Pulpa-dentina.	Agudo punzante.	Relativamente bajo.
C	No	Distribuidas por toda la pulpa	Intenso, continuo, menos tolerable que las sensaciones provocadas por A $\delta$ .	Relativamente alto, asociado con lesiones tisulares.

3. Cohen S. Burns R. Endodencia "Los caminos de la pulpa" 4ª edición.

## **1.4 RELACIÓN ENTRE TEJIDO PULPAR Y PERIODONTAL.**

Como se mencionó anteriormente la pulpa y el ligamento periodontal tienen un mismo origen embriológico. La vaina de Hertwig va modelando la raíz dentaria y separa los tejidos que formarán la pulpa dental y los que originarán los tejidos periodontales.<sup>7</sup>

El resultado es una comunicación directa entre la pulpa y el ligamento periodontal a través de un canal interno de dentina. Las ramificaciones (conductos laterales) varían en morfología. Pueden ser grandes o pequeñas, pueden ser múltiples o únicas, y pueden estar en cualquier punto a lo largo de la raíz,<sup>21</sup> generalmente se encuentran en el tercio apical.

A medida que la vaina epitelial radicular prolifera apicalmente queda más distante la corona, englobando más porción de la papila dental, permaneciendo una abertura basal (apical). Esa abertura es la principal entrada y salida para vasos y nervios que constituyen gran parte de la pulpa, siendo ésta la principal vía de comunicación entre la pulpa y el ligamento periodontal.<sup>21,19</sup>

Cuando se termina la formación de ambos tejidos, (periodonto y pulpa dental) ambos siguen interactuando por medio de tres vías que son: el Ápice (foramen apical), conductos laterales (conductos accesorios) y túbulos dentinarios.

El hecho de que el periodonto esté anatómicamente interrelacionado con la pulpa por las tres vías (forámen, conductos laterales y túbulos dentinarios), crea medios de intercambio de elementos, tanto nutricios como nocivos, entre los compartimentos tisulares cuando uno o ambos tejidos están enfermos.<sup>14</sup>

El forámen apical, como ya se mencionó, es la principal vía entre la pulpa y el ligamento periodontal, por lo tanto hay dos vías de afección:

1. Pulpa al periodonto, donde la salida de irritantes provenientes de las pulpas necróticas enfermas, por el forámen apical hacia el tejido periapical inicia una reacción inflamatoria y sus consecuencias son, la destrucción del ligamento periodontal apical, resorción ósea, del cemento e incluso de la dentina.
2. Periodonto a la pulpa, aunque se da en menor grado los efectos de una enfermedad periodontal suele ocurrir cuando la placa bacteriana cubre gran parte del largo de la raíz.<sup>19</sup>

Sin embargo como ya observamos el forámen apical no es la única vía de comunicación entre el diente y el ligamento periodontal.<sup>19</sup> (Figura 2)


Según el glosario de la American Association of Endodontics, se llama conductos laterales a aquellos que corren perpendiculares al conducto central y se comunican con el ligamento periodontal.<sup>1</sup>

Los conductos laterales (accesorios) representan un componente anatómico normal de los dientes, se encuentran principalmente en el tercio apical.<sup>3</sup>

En los dientes con dos y tres raíces los conductos laterales generalmente se encuentran en la zona de la bifurcación.<sup>14</sup>

De acuerdo a la ubicación de los conductos laterales (accesorios) la respuesta inflamatoria que ocurre con frecuencia a nivel del ápice, puede producirse también en el ligamento periodontal a nivel de los conductos laterales. El proceso inflamatorio del ápice y los conductos laterales, pueden extenderse hacia la cresta alveolar a lo largo de las caras laterales de la raíz afectando también la zona de la fúrca.

En el caso de los túbulos dentinarios éstos tienen unas prolongaciones odontoblásticas que van desde la pulpa hasta la unión dentino cementaria con aproximadamente 2 micrones en el conducto y 4 en la cámara pulpar.<sup>6</sup> Por eso cualquier alteración en la pulpa producirá reacción inflamatoria en las prolongaciones. Estos túbulos pueden ser expuestos al ambiente bucal a



través de erosión, lesiones cariosas, procedimientos de operatoria dental e instrumentación periodontal. En el caso de la caries dental, se describió, que tanto las sustancias tóxicas producidas por los microorganismos como estos mismos pueden penetrar a través de canales abiertos que normalmente están cubiertos por hueso o ligamento periodontal como son los túbulos dentinarios y causar lesiones inflamatorias en la pulpa. 11



Figura 2.

Endo-Metaendodoncia Práctica por Yury Kuttler. 1980. Lámina inspirada en Pucci. Fundamentos de

1. Forámen apical.
2. Conductos laterales (accesorios.)
3. Túbulos dentinarios.
4. Ligamento periodontal.
5. Pulpa dental (sistema de conductos radiculares).



Seltzer y Colaboradores evaluaron el estado pulpar en dientes íntegros (sin caries y sin obturaciones) pero que tenían enfermedad periodontal. Se encontraron que el 37% de los casos presentaban algún grado de inflamación, atrofia o necrosis pulpar.

Esto se debe a que la inflamación periodontal genera un proceso degenerativo por disminución del aporte nutricional.<sup>7</sup>

Hugo Romanelli<sup>7</sup> mencionó que la causa de estos cambios sería la desorganización del aporte sanguíneo, lo que produce áreas localizadas de necrosis por coagulación de la pulpa, separadas de la misma por colágeno y mineralización distrófica.

Por lo tanto, hay evidencias que sustentan la teoría de que existe una relación muy íntima entre la patología pulpar y periodontal a través de los túbulos dentinarios.<sup>7</sup>

Sin lugar a dudas, queda claro que una vez violada la integridad de los túbulos dentinarios, se inicia una comunicación de doble vía entre el medio bucal y la pulpa que puede ser de importancia tanto en la etiología como en el tratamiento de la lesión.

También se ha responsabilizado a los procedimientos periodontales como precursores del inicio de esta comunicación, debido a que un riguroso raspado radicular donde fue removido parte del cemento radicular y así exponer túbulos dentinarios a través de los cuales pueden pasar agentes nocivos hacia la pulpa o viceversa.<sup>12</sup>

Jaques Bairán, en Venezuela<sup>11</sup> expuso que existen nutrientes en suficiente cantidad y calidad para apoyar el aumento de microorganismos cariogénicos produciendo el paso de estos a la pulpa hacia el periodonto a través de los túbulos dentinarios.<sup>11</sup>

Por lo tanto, los productos inflamatorios derivados de la pulpa salen a través del forámen apical y los conductos laterales afectando a las estructuras periodontales, a su vez la enfermedad de los tejidos duros o blandos inflaman el ligamento periodontal y alteran los vasos sanguíneos invadiendo con bacterias y productos inflamatorios de origen periodontal que entran por el forámen apical y conductos accesorios.

## CAPÍTULO II

### LESIONES ENDODONTICAS Y PERIODONTALES.

#### **2.1. LESIONES ENDODÓNTICAS.**

Cuando un diente está sano, es asintomático y puede mostrar una respuesta de intensidad leve a moderada transitoria en respuesta a las pruebas de vitalidad como son los estímulos térmicos, de percusión y sondeo periodontal. La respuesta debe desaparecer casi inmediatamente una vez que se retira el estímulo. En el análisis radiográfico debe observarse un conducto claramente definido, sin ninguna calcificación del conducto ni resorción de la raíz y el espacio de l ligamento periodontal, se observa como una línea continua que recorre la raíz del diente partiendo de su parte cervical hasta el ápice de ambos lados.

**2.1.1 PULPITIS REVERSIBLE.** Este estado de pulpitis reversible se caracteriza por la inflamación. Ésta lesión es de predominio crónico y la inflamación se da alrededor de los túbulos dentinarios afectados. Éste proceso inflamatorio se resuelve o disminuye al eliminar el factor irritante

como por ejemplo: caries, restauración sin base, tratamiento periodontal profundo, etc.).<sup>10</sup> El curetaje periodontal profundo y las fracturas del esmalte, producen exposición de túbulos dentinarios que causa pulpitis reversible.<sup>19</sup>

**2.1.2 PULPITIS IRREVERSIBLE.** En el caso de la pulpitis irreversible la pulpa se ha dañado más allá de cualquier reparación posible y aún cuando se elimine el factor irritante no cicatrizará. La pulpa se degenera poco a poco, hasta ocasionar necrosis y destrucción.<sup>10</sup>

La pulpitis irreversible se caracteriza por exacerbaciones intermitentes de dolor, el que puede llegar a ser continuo. Cuando la pulpitis irreversible no es atendida, y se deja pasar largo tiempo termina finalmente en un estado de necrosis. En las etapas iniciales de la enfermedad, el dolor se puede provocar por cambios bruscos de temperatura, principalmente el frío, también por alimentos dulces o ácidos y al masticar. El dolor puede presentarse y desaparecer espontáneamente, sin motivo aparente. También puede ser descrito por el paciente como agudo, pulsátil y generalmente intenso, también puede referir que el dolor se incrementa al acostarse (nocturno).<sup>9</sup>

**2.1.3 NECROSIS PULPAR.** La necrosis, es el cese del metabolismo de la pulpa que por lo general es el resultado de una pulpitis irreversible no tratada, que conforme avanza la inflamación el tejido sigue desintegrándose en el centro, para formar una región progresiva de necrosis por liquefacción o también puede aparecer inmediatamente después de una lesión traumática que interrumpa la irrigación sanguínea de la pulpa.<sup>3</sup>

La necrosis pulpar casi siempre es asintomática, pero puede estar asociada con periodos de dolor espontáneo o (desde el periápice) a la presión.

## **2.2 LESIONES PERIRRADICULARES O PERIAPICALES.**

Las lesiones perirradiculares (periapicales) , se han clasificado según sus características clínicas e histológicas. Dependiendo de la gravedad de la irritación, duración y respuesta del huésped, la enfermedad periapical va desde una inflamación ligera hasta la destrucción extensa del tejido.

Casi siempre es el resultado del daño celular y liberación de mediadores inmunológicos no específicos y específicos de las reacciones inflamatorias.

**2.2.1 PERIODONTITIS APICAL AGUDA. (PAA).** Es la extensión de la inflamación pulpar hacia los tejidos perirradiculares. Los irritantes que la producen son de sustancias liberadas durante la inflamación pulpar o la salida de toxinas y bacterias provenientes de las pulpas necróticas, los químicos como son los irrigantes o medicamentos desinfectantes, la sobre instrumentación y extrusión de los materiales de obturación fuera de ápice son factores que pueden provocar la lesión. La pulpa puede estar irreversiblemente inflamada o necrótica. Sus características clínicas van de dolor espontáneo, ligero a grave con dolor, así como dolor al contacto con el diente antagonista. Si la pulpa está en estado de pulpitis irreversible, responderá a los estímulos; si es necrótica no responderá a pruebas de vitalidad. A la prueba de percusión puede causar un marcado o muy agudo dolor. Una característica radiográfica puede ser el ensanchamiento del ligamento periodontal, aunque por lo general, el espacio del ligamento y la lámina dura se encuentran intactos.<sup>19</sup>

**2.2.2 PERIODONTITIS APICAL CRÓNICA (PAC).** El término implica una inflamación apical asintomática de larga duración. Aunque tiende a ser asintomática a veces puede existir una sensibilidad ligeramente aumentada a la palpación y a la percusión.<sup>3</sup> Esta es consecuencia de la necrosis pulpar y a veces de la periodontitis apical aguda. Como la pulpa está necrótica, los dientes con esta alteración no responden a estímulos, puede haber una

sensibilidad ligera a la palpación lo que indica una alteración en la lámina cortical del hueso y la extensión de la PAC a los tejidos blandos. Radiográficamente va de la interrupción de la lámina dura a una destrucción extensa de los tejidos perirradiculares; el diagnóstico se confirma con la ausencia de síntomas y una radiolucidez periapical.<sup>3</sup>

**2.2.3 ABSCESO APICAL AGUDO. (AAA).** Es una lesión localizada o difusa que destruye los tejidos perirradiculares y es una respuesta inflamatoria grave a los irritantes microbianos de la pulpa necrótica. Dependiendo de la gravedad el dolor se presenta de agudo a moderado y/o aumento de volumen. Además pueden presentarse manifestaciones sistémicas como temperatura alta, malestar y leucocitosis. Se presenta en ocasiones dolor a la percusión y a la palpación y sin respuesta a estímulos térmicos ya que son pulpas con necrosis. Radiográficamente va desde el engrosamiento del espacio del Ligamento Periodontal (poco frecuente) hasta la presencia de una franca lesión periapical (usualmente).<sup>3</sup>

**2.2.4 ABSCESO APICAL CRÓNICO (AAC). (PERIODONTITIS APICAL SUPURATIVA (PAS)).** Es el resultado de una lesión que ha estado en el lugar por largo tiempo y produce un absceso que drena a la superficie. También resulta de la necrosis pulpar y casi siempre está asociada con la periodontitis apical crónica que forma un absceso. El absceso a "perforado" a la mucosa oral, y en ocasiones hasta la piel de la cara. Puede drenar a través del periodonto dentro del surco y semejar una bolsa periodontal.<sup>19</sup> Radiográficamente la radiolucidez es típica, de bordes pobremente definidos que reflejan una reabsorción por la infección crónica de baja intensidad. Si existe fístula, se puede insertar un cono de gutta-percha y tomar una radiografía periapical que mostrará el cono dirigiéndose hacia el periápice afectado.<sup>4</sup>

La fístula puede ocurrir desde el ápice hacia la zona interradicular simulando radiográficamente una enfermedad periodontal, al igual que en aquellos casos en que existen conductos laterales y la inflamación se extiende desde estos a la zona de interradicular.<sup>16</sup>

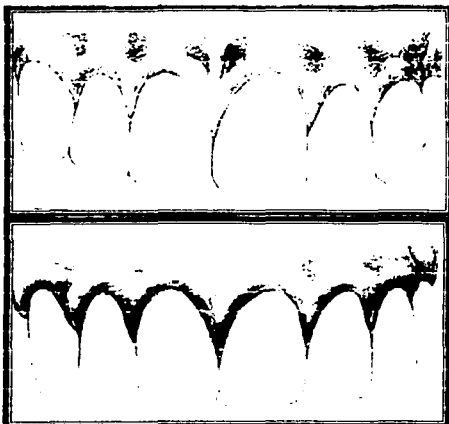
**2.2.5 ABSCESO FÉNIX.** Un absceso fénix es una periodontitis apical crónica que bruscamente se convierte en sintomática. Los síntomas son idénticos a los del AAA, con la diferencia principal de que el absceso fénix es precedido por un estado crónico. Radiográficamente se observa una radiolucidez bien definida, acompañada por síntomas de AAA. Un absceso fénix puede desarrollarse espontáneamente, casi inmediatamente después de haberse iniciado el tratamiento de conductos en un diente que se ha diagnosticado periodontitis apical crónica, causando la aparición de una tumefacción y dolor después de haberse presentado al dentista con una situación asintomática.<sup>3</sup>

## **2.3 LESIONES PERIODONTALES.**

Lesiones periodontales son producidas por la enfermedad periodontal.

**2.3.1 GINGIVITIS.** Con el nombre de gingivitis se denomina una serie de procesos inflamatorios que, por causas directas o indirectas, conocidas o desconocidas, se desarrolla en la encía. Se clasifica en aguda o crónica. Pueden producirse por causas locales (traumáticas, químicas, térmicas, microbianas), o por irritaciones bruscas, repetidas, provocadas por cuerpos extraños, que actúan en forma continuada, como el sarro, obturaciones defectuosas, aparatos de prótesis mal diseñados o desajustados, o cepillado defectuoso. Sus síntomas son una coloración rojo brillante, con aumento de

volumen y superficie lisa que sangra fácilmente, con dolor e incluso la aparición de algún exudado. El olor es característico, fétido. Existe dolor a la masticación y espontáneamente. Con un buen tratamiento y eliminación de la causa que lo originó, su evolución es favorable.<sup>8</sup>



SALUD

ENFERMEDAD  
GINGIVITIS  
Figura 3 y 4

Figura 3 y 4. Lámina de Joel M. Berns, DMD

\*Qué es la enfermedad Periodontal\* 2ª ed. Edit. Quintessence book, Barcelona 1998.

**2.3.2 PERIODONTITIS.** El término de lesión periodontal (periodontitis) se emplea para denotar proceso inflamatorio de los tejidos periodontales resultantes de la acumulación de placa bacteriana en las superficies dentarias externas.<sup>8</sup> La periodontitis progresa gradualmente a través de la superficie radicular. La periodontitis se refiere a las reacciones inflamatorias de los tejidos periodontales inducidas por acumulación de bacterias<sup>14</sup>, que puede producir pérdida ósea y migración apical del epitelio de unión, formando la bolsa periodontal.<sup>19</sup> Es una enfermedad crónica que involucra más de un órgano dentario. Al realizar sondeo se revela la presencia de cálculos en la superficie radicular.<sup>14</sup> Salvo en la presencia de un absceso periodontal el paciente no manifiesta dolor.<sup>7</sup>

Por lo tanto, los síntomas inflamatorios vistos a menudo como típicos de la enfermedad periodontal (coloración rojo brillante a violáceo, bolsas periodontales profundas con tumefacción y supuración de la encía marginal, movilidad dental incrementada, adquiere consistencia blanda y esponjosa, hemorragia fácil y frecuente, en algunos casos caída espontánea del diente y defectos óseos angulares).<sup>14</sup>

PERIODONTITIS Figura 5




Figura 5. Lámina de Joel M. Berns, DMD "Qué es la enfermedad Periodontal" 2ª ed. Edit. Quintessence book. Barcelona 1998.

### CAPÍTULO III

## EFFECTOS DE LESIONES ENDO - PERIODONTALES.

### 3.1 EFECTOS DE LA ENFERMEDAD PULPAR Y PROCEDIMIENTOS ENDODÓNTICOS EN EL PERIODONTO.

La inflamación pulpar está acompañada por un aumento de presión intrapulpar, que dará resultado a una necrosis mientras la pulpa muere rápidamente. Con este aumento de presión intrapulpar, los agentes tóxicos pueden pasar a través de canales permeables, incluyendo túbulos



dentenarios, el foramen apical y los conductos accesorios laterales hacia el periodonto, lo que podría resultar en la unión con lesiones correspondientes al periodonto.<sup>12</sup>

Como el resultado de una lesión endodóntica, el tejido conectivo inflamatorio sustituye al periodonto sin pérdida permanente de la inserción del tejido conectivo a la superficie radicular.<sup>3</sup> La pérdida de inserción periodontal producida por las lesiones de origen pulpar, puede ser totalmente reversible con una terapia endodóntica exitosa, observándose la reinsertión de las fibras periodontales y la restauración del diente tanto en salud como en función. Sin embargo, algunas veces el daño periodontal causado por estas puede progresar indicándonos el compromiso periodontal ya existente y el tratamiento debe incluir algún tipo de terapia periodontal.<sup>2</sup>

Entre los productos que invaden desde la pulpa al periodonto como ya se mencionó anteriormente se incluyen los microorganismos y las toxinas originadas por éstos o por la degradación tisular.<sup>14</sup>

En la pulpa muerta los microorganismos y las bacterias liberan enzimas, metabolitos y antígenos encontrando así condiciones que favorecen su crecimiento, durante el cual se desintegran dentro de los conductos radiculares;<sup>11</sup>

La influencia del tratamiento endodóntico pueden provocar alteraciones iatrogénicas sobre las estructuras periodontales, tomándose en cuenta el tratamiento de conductos como un factor importante.

Los instrumentos utilizados en la preparación biomecánica del conducto radicular y el material utilizado para la obturación del mismo, no deberá sobrepasar el sistema de conductos (unión CDC) ya que la sobre instrumentación produce histológicamente una reacción inflamatoria, por la

posible inducción de inflamación periodontal y daños en el ligamento periodontal, clínicamente puede haber ausencia de dolor, si éste se presenta es leve y de poca duración.<sup>14</sup>

Además, la limpieza y preparación del sistema de conductos radiculares, puede empujar desechos hacia el ligamento periodontal, situación que pudiera inducir una reacción inflamatoria en el tercio periapical con resorción del cemento y hueso alveolar.<sup>16</sup>


### 3.2 EFECTOS DE LA ENFERMEDAD PERIODONTAL Y PROCEDIMIENTOS SOBRE LA PULPA.

Como ya se ha visto anteriormente la relación entre la pulpa y el ligamento periodontal se da a través de los conductos accesorios, los túbulos dentinarios y el forámen apical. Cuando se produce una pérdida de inserción con la formación de bolsa periodontal queda parte de la raíz al descubierto, dejando cemento al descubierto en contacto con el medio bucal. <sup>7</sup>

La formación de la placa bacteriana en las raíces descubiertas por una recesión gingival y la destrucción progresiva del aparato de inserción, puede inducir a alteraciones patológicas en el tejido pulpar.<sup>14</sup>

Las sustancias tóxicas de productos microbianos liberados por el proceso inflamatorio en el periodonto, logran acceso a la pulpa a través del foramen apical, los conductos laterales, secundarios y por los túbulos dentinarios expuestos por desgaste del cemento radicular.<sup>13</sup>

Se han reportado alteraciones inflamatorias y también de necrosis pulpar producidas en la proximidad de conductos laterales expuestos por la enfermedad periodontal.<sup>17</sup>



En el tratamiento periodontal de raspado y alisado, puede destruir el paquete vasculonervioso que penetra hacia la pulpa desarrollándose una patología pulpar.<sup>6</sup>

Los procedimientos del tratamiento periodontal pueden determinar un compromiso endodóntico secundario, el raspado, curetaje y los procedimientos de colgajo, pueden crear la apertura de los conductos laterales y los túbulos dentinarios dejándolos al descubierto, lo que traerá por consecuencia el desarrollo e la enfermedad pulpar.<sup>3</sup>

Rara vez, la enfermedad periodontal como tal, pone en peligro las funciones vitales de la pulpa. La degradación de la pulpa seguramente no se produce hasta que la enfermedad periodontal ha llegado hasta un estado avanzado, osea cuando la placa bacteriana ha llegado hasta el forámen apical principal. Sin embargo, mientras el aporte sanguíneo de la pulpa a través del forámen siga intacto, la pulpa puede ser capaz de soportar los elementos nocivos que se liberan de la lesión periodontal.<sup>14</sup>

También se observan con frecuencia resorciones subyacentes al tejido de granulación que se encuentra sobre las raíces. Cuando las lesiones periodontales son profundas, también pueden aparecer resorciones externas de la raíz radicular.<sup>11</sup>

Sin embargo, en investigaciones de Seltzer y Bender, citado por Hugo Romanelli, observaron que en 57 dientes de pacientes con enfermedad periodontal y sin caries ni restauraciones se presentaba algún grado de alteración pulpar.<sup>7</sup>

### **3.3 LESIONES COMBINADAS.**

Estas lesiones ocurren originalmente cuando existe una lesión periapical originada por una necrosis pulpar en un diente afectado periodontalmente.

Radiográficamente el defecto infraóseo es creado cuando ambas entidades se unen y emergen en algún lugar de la superficie radicular. 16

Las enfermedades periodontales y endodónticas pueden coexistir de forma independiente. Cuando éste es el caso, cada lesión puede progresar hasta que estas se confunden clínica y radiográficamente, ya que las lesiones endodónticas y periodontales se fusionan, puede ser difícil diferenciarlas.3

Debe tomarse en cuenta que las lesiones periodontales, como ya se mencionó, pueden ser responsables de la pérdida total del aparato de inserción en torno al diente y ser la causa de la enfermedad del tejido pulpar. En esos casos tanto el tratamiento endodóntico y el tratamiento periodontal debe ser aplicado independiente uno del otro.

Cuando se llega a tener duda sobre el origen de la lesión Jan Lindhe propone una estrategia de tratamiento:14

CAUSA	CONDICIÓN DE LA PULPA	TRATAMIENTO
ENODODÓNTICA	No vital	Endodóntico
PERIODONTAL	Vital	Periodontal
ENDO/PERIODONTAL	No vital	Endo. Primero y se debe observar el resultado, y si fuera necesario realizar el Tx periodontal

## CAPITULO IV

### CLASIFICACIÓN DE LESIONES ENDO – PERIODONTALES

El término endoperio fue descrito por Simring y Goldberg<sup>40</sup> en el año 1964 refiriéndose a la relación entre las enfermedades pulpares y periodontales, desde entonces, se ha convertido en parte integral del vocabulario dental.<sup>11</sup> Las íntimas relaciones entre la pulpa y el ligamento periodontal tanto en salud como en enfermedad han sido descritas en la literatura dental desde hace mucho tiempo.

Se han descrito las lesiones endoperiodontales como aquellas lesiones de carácter inflamatorio que afectan inicialmente a uno de los tejidos y luego alteran al otro, o que comprometen simultáneamente a la pulpa dental y a las estructuras del periodonto de inserción, es decir que actúan en simultáneo. Sin embargo, uno de los problemas que surgen al estudiar estas lesiones es la falta de consenso al definir este término. Se han establecido criterios para definir las lesiones endoperiodontales para facilitar su estudio.

La interrelación entre las enfermedades de la pulpa y el periodonto ha provocado mucha confusión y controversia. Por medio de un cuidadoso diagnóstico de los signos físicos y los síntomas, el clínico es capaz de clasificar adecuadamente la lesión en particular.<sup>4</sup>

Se clasifican de la siguiente manera: (es una modificación de la clasificación de Simon, Glick y Franks en 1972)<sup>15</sup>

1. Lesión endodóntica Primaria, con drenaje a través del ligamento periodontal.
2. Lesión endodóntica Primaria con complicación periodontal secundaria.
3. Lesión Periodontal Primaria.
4. Lesión periodontal Primaria con complicación endodóntica secundaria.
5. Lesiones Combinadas Verdaderas.


#### **4.1. LESIÓN ENDODÓNTICA PRIMARIA, CON DRENAJE A TRAVÉS DEL LIGAMENTO PERIODONTAL.**

Estas lesiones presentan un bolsa periodontal aislada o tumefacción lateralmente al diente, pueden manifestar movilidad, pérdida ósea en la cresta o furcación, drenaje crónico a través del tracto fistuloso en el surco gingival, o la encía vestibular y un mal aliento o sabor. Aunque el paciente puede referir molestia mínima, el dolor casi nunca está presente.

Las pruebas de vitalidad térmicas y eléctricas es una necesidad para establecer criterios de diagnóstico en ésta lesión. Generalmente el diente afectado no responderá a las pruebas, y el clínico puede diagnosticar la lesión como de origen periodontal.

Las lesiones están causadas por una pulpa necrótica drenando a través del ligamento periodontal. Puede encontrarse un trayecto fistuloso empezando en el foramen apical y /o un conducto lateral. Puede estar incluida la zona de la furca tanto de los molares como de los premolares; en el diagnóstico puede sospecharse de una lesión de origen endodóntico cuando el nivel de la cresta ósea en los aspectos mesial y distal del diente parecen normales y sólo el área de furcación es radiolúcida.<sup>20</sup>

La colocación de una punta de gutta-percha es extremadamente útil para determinar la posición y el origen de la lesión. La lesión que es de origen endodóntico habitualmente se resuelve completamente con una terapia de conductos conservadora.<sup>4,15</sup>




CASO 1. a)



**CASO 1. a) Se presenta un primer molar inferior izquierdo necrosado, con una fractura, con reabsorción interna y con una bolsa en la superficie distal de la raíz distal que llega al ápice. La radiografía muestra una considerable pérdida del hueso asociada con la raíz distal. Los conductos estaban limpios, preparados y rellenados con hidróxido de calcio.<sup>15</sup>**

CASO 1 b)



b) El paciente con su diente ya obturado, volvió a las seis semanas y la situación gingival era saludable, sin bolsas y la radiografía postoperatoria muestra evidencia de cicatrización.<sup>15</sup>

<i>DIAGNOSTICO</i>	<i>TRATAMIENTO</i>
1. Pulpa necrótica con salida a través del ligamento periodontal.	1. Tratamiento de conductos radicular.
2. Lesión aislada.	2. Controlar a los 4-6/12 meses el estado de la bolsa periodontal y la reparación ósea.
3. Buenos niveles óseos en ambos lados mesial y distal del diente.	3. Pronóstico bueno.
4. La superficie de la bolsa contiene mínima placa o cálculo.	

Lesión Endodóntica Primaria drenando a través del ligamento periodontal.

<sup>15</sup> Atlas en color de Endodoncia. Mwssing, J.J., Stock C.J. Ed. Avances Médico Dentales. S.L. Madrid 1988.



#### **4.2. LESIÓN ENDODÓNTICA PRIMARIA CON COMPLICACIÓN PERIODONTAL SECUNDARIA.**

En caso de que no se trate la lesión endodóntica primaria, ésta puede verse secundariamente complicada con destrucción periodontal. Como se permite el acúmulo y proliferación de la placa bacteriana en la unión dentogingival y a lo largo de la superficie radicular del diente, se desarrolla la formación de la bolsa periodontal y se produce la progresión de destrucción del periodonto. El tratamiento endodóntico soluciona parte de la lesión pero la reparación completa necesitará terapia periodontal. Sin duda las instrucciones de higiene oral y citas de mantenimiento son un componente necesario en la resolución y la detención de la afectación periodontal. El pronóstico depende de la terapéutica periodontal, suponiendo que los procedimientos endodónticos son adecuados.

<b>DIAGNÓSTICO</b>	<b>TRATAMIENTO</b>
1. Pulpa necrótica u otra fuente de irritación periodontal a partir de la raíz tales como una mala obturación radicular o una fractura de la raíz.	1. Tratamiento radicular o nuevo tratamiento radicular.
2. Bolsa profunda aislada aunque pueda haber enfermedad generalizada.	2. Será requerido el tratamiento periodontal.
3. Destrucción periodontal con presencia de cálculo o placa en la bolsa.	Las fracturas verticales son siempre intratables y el diente es extraído.
	4. Pronóstico generalmente bueno.

Lesión endodóntica primaria con complicación periodontal secundaria.15

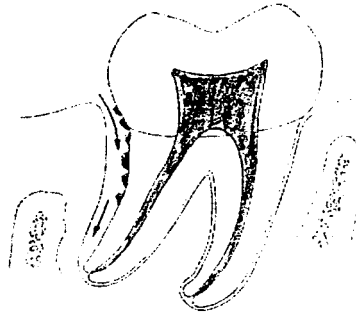
#### **4.3. LESIÓN PERIODONTAL PRIMARIA.**

Estas lesiones son causadas por enfermedad periodontal. Las bacterias presentes en la placa microbiana en asociación con la unión dentogigival, bolsa periodontal y superficie radicular parecen ser la causa fundamental de las enfermedades periodontales inflamatorias. La periodontitis avanza lentamente por la superficie de la raíz hasta que alcanza el ápice. La pulpa será vital en las primeras etapas pero puede verse afectada a medida que la enfermedad avanza. El diente se volverá móvil debido a que el sistema de acoplamiento y el hueso periférico están destruidos dejando una bolsa periodontal profunda. Con la sonda se pueden detectar cálculos y placa en el interior de la bolsa periodontal. Si se permite que progrese la lesión periodontal, causará destrucción de las fibras del tejido conectivo, pérdida de hueso alveolar y posiblemente la exfoliación dentaria. El pronóstico para las lesiones periodontales empeora a medida que la enfermedad avanza.

En el diagnóstico se basa en los exámenes periodontales usuales: por lo general, el sondeo revela cálculos a lo largo de la raíz, y la pulpa vital responde a los procedimientos de prueba pulpar.<sup>20</sup> En un problema periodontal, la elección de la terapéutica depende del estado de la enfermedad. La gingivitis y la periodontitis temprana que demuestran formación de bolsas y pérdida de inserción, pueden normalmente ser tratadas con curetaje cerrado, alisado radicular e instrucciones de higiene oral. Si la periodontitis continúa sin ser diagnosticada, aumenta la profundidad de la bolsa con continua pérdida de inserción, y son entonces utilizadas técnicas de cirugía de colgajo en su tratamiento. Un colgajo permite un claro acceso y visualización para la preparación de la superficie radicular y la remoción de todos los tejidos enfermos, además permite la corrección de los defectos del hueso que han sido provocados por el proceso

de la lesión. Para el éxito del tratamiento es fundamental un control de la placa bacteriana tanto profesional como personal.<sup>4,15</sup>

El pronóstico de esta situación depende de la eficiencia del tratamiento periodontal.<sup>20</sup>

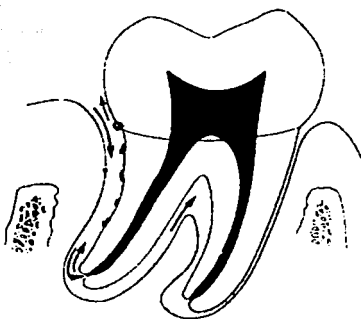


Lesiones Periodontales Primarias.<sup>15</sup>

<b>DIAGNÓSTICO</b>	<b>TRATAMIENTO</b>
1. La pulpa es vital.	1. Instrucciones de higiene oral. Raspado y alisado radicular.
2. la descripción del dolor es más periodontal que pulpar. Es una molestia localizada, crónica a veces, aliviada al morder con el diente.	2. Eliminación de la causa tal como una mala restauración. Los surcos de desarrollo una vez que están periodontalmente afectados son difíciles de tratar con éxito.
3. Destrucción periodontal con cálculos o placa presente en el interior de la bolsa.	3. Puede estar indicada la cirugía periodontal.
	4. El pronóstico empeora a medida que la enfermedad avanza.

#### **4.4. LESIÓN PERIODONTAL PRIMARIA CON COMPLICACIÓN ENDODÓNTICA SECUNDARIA.**

Hay una considerable controversia en relación con la extensión de la complicación pulpar. La opinión de Langeland<sup>15</sup> es que el diente permanecerá vital hasta que todos los forámenes principales estén afectados por la placa dental. A pesar de esta opinión hay pruebas (Rubach y Mitchell 1964)<sup>15</sup> de que las pulpas de los dientes con complicación periodontal pueden inflamarse. Si se permite a la lesión periodontal que progrese se produce una continua proliferación del epitelio de la bolsa apicalmente a lo largo de la superficie radicular, con lo que existe la posibilidad clara de exposición con los canales laterales. La pérdida de inserción provocada por la enfermedad periodontal y formación de placa en las raíces descubiertas pueden producir alteraciones patológicas en el tejido pulpar.<sup>20</sup> El procedimiento periodontal de alisado radicular puede lesionar los vasos sanguíneos que salen de la pulpa a través de los conductos laterales anteriormente mencionados. Radiográficamente, la lesión periodontal primaria con complicación pulpar secundaria y la lesión endodóntica primaria con complicación periodontal secundaria pueden ser difíciles de distinguir. La vitalidad pulpar en dientes que no parecen responder al tratamiento periodontal como se espera, debe ser siempre objeto de comprobación. Estos dientes, pueden mostrar necrosis pulpar, que continuará emitiendo toxinas al periodonto. En esta lesión debe efectuarse tratamiento de conductos para apoyar al tratamiento periodontal. El pronóstico para estas lesiones es malo.<sup>4,15</sup>



Lesión Periodontal primaria, con complicación Endodóntica secundaria.<sup>15</sup>

**CASO 2. a) Un primer molar superior izquierdo presentaba una larga historia de molestias. Al examinarlo se encontró una salida palatina de pus. El diente dio una respuesta no definida de vitalidad y la radiografía muestra una punta de gutta-percha en una bolsa periodontal en el ápice de la raíz palatina se realizó el tratamiento de conductos.**



a)<sup>15</sup>

<sup>15</sup> Atlas en color de Endodoncia. Mwssing, J.J., Stock C.J. Ed. Avances Médico Dentales, S.L. Madrid 1988.

b) La raíz palatina fue amputada. La pulpa de los conductos vestibulares era vital y la del palatino era necrótica. c) tres meses después, se observa una buena mejora del hueso y los tejidos periodontales.

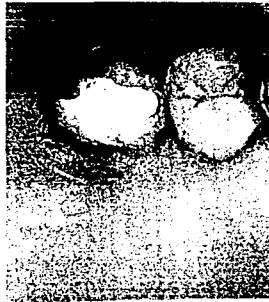

b)



c)

d) Aspecto clínico satisfactorio.



d)<sub>15</sub>

Lesiones periodontales primarias con complicación endodóntica secundaria.

<b>DIAGNÓSTICO</b>	<b>TRATAMIENTO</b>
1. Pulpa no vital.	1. Tratamiento de la raíz o nuevo tratamiento de la raíz.
2. Complicación periodontal antigua con bolsa hasta el ápice de la raíz. Presencia de placa y cálculos en la bolsa.	2. El tratamiento periodontal será necesario, en algunos casos con cirugía.
3. Normalmente la palpación de la bolsa lleva a drenaje de pus.	3. Pronóstico malo.
4. Diente móvil en la mayoría de los casos.	
5. La enfermedad periodontal generalizada estará a menudo presente excepto en el caso de surco palatino de desarrollo o fractura de la raíz.	

#### **4.5. LESIONES COMBINADAS VERDADERAS.**

Consta de dos lesiones concurrentes. Una lesión periapical independiente surgida de una pulpa necrótica; la otra es una lesión periodontal independiente que avanza apicalmente hacia la lesión periapical.

Cuando una lesión periapical inducida por la pulpa no detectada, prolifera junto con la migración apical del epitelio de la bolsa en una lesión periodontal avanzada crónica, ambas entidades pueden encontrarse y combinarse en alguna posición a lo largo de la superficie radicular. La curación de los tejidos periapicales, debido a etiología pulpar puede producirse tras la terapéutica endodóntica. Desafortunadamente la terapéutica periodontal puede estar


limitada, dependiendo del grado de destrucción periodontal. El diente que está afectado con una verdadera lesión combinada debe ser analizado su posición estratégica en la cavidad oral y su contribución al conjunto en el plan de tratamiento clínico del paciente.<sup>4</sup>

Los dientes con lesiones endo-perio combinadas no reaccionan al frío, calor, electricidad y pruebas de percusión. Radiográficamente, hay grados de pérdidas de hueso crestal y una lesión periapical independiente de origen pulpar. En el examen periodontal, el sondeo del diente con una lesión combinada señalan la presencia de placa, cálculo, periodontitis y una bolsa periodontal amplia y crónica.

El tratamiento de las lesiones combinadas consiste en el tratamiento de conductos y periodontal. El pronóstico global depende del pronóstico e cada factor individual. En consecuencia, el tratamiento de conductos adecuado resuelve la lesión periapical, ahora la lesión *combinada* se convierte en un defecto periodontal.


Se especula que la lesión endodóntica primaria y periodontal secundaria de larga duración provoca finalmente una lesión periodontal verdadera auto mantenida con pérdida de inserción; entonces ésta sería una lesión combinada verdadera, por lo tanto requeriría tratamiento periodontal auxiliar.

CASO 3 a) y b) paciente con un historial de dolor constante e inflamación asociado al incisivo lateral superior derecho. El diente tenía un surco de desarrollo y la pulpa no era vital.<sup>15</sup>

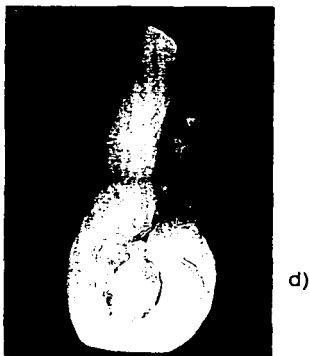




c) Se realizó el tratamiento de conductos radicular en vano.<sup>15</sup>



d) El diente fue extraído.<sup>15</sup>



## CONCLUSIONES.

Las lesiones endoperiodontales existen debido a numerosas interconexiones que hay entre el tejido pulpar y el ligamento periodontal.

Desde el punto de vista anatómico, histofisiológico y de su patología, esa estrecha relación hace que en ciertas oportunidades el diagnóstico diferencial entre las patologías pulpares y periodontales sea muy difícil de realizar.

Como hemos observado, investigadores han demostrado que la enfermedad pulpar pueden ser un factor de riesgo para la pérdida de unión periodontal, sobre todo en pacientes propensos a la periodontitis, y por otro lado existen datos que apoyan la teoría de que las lesiones periodontales avanzadas pueden afectar la salud pulpar, ya que por medio de los conductos laterales, accesorios y el forámen apical es fácil la contaminación por microorganismos provenientes de la placa bacteriana.

Además debemos tomar en cuenta que todo tratamiento para ser exitoso necesita de un correcto diagnóstico, para dar el tratamiento adecuado y evitar un sobre tratamiento, entonces se deduce por qué tienen tanta importancia las relaciones entre la Periodoncia y la Endodoncia.

A fin de simplificar teóricamente la relación de las lesiones endoperiodontales, a continuación las hemos acomodado en el siguiente cuadro.

LESION	ETIOLOGIA	SENSIBILIDAD	SONDEO	RX	SUPERFICIE RADICULAR	TRATAMIENTO	PRONOSTICO
ENDODONTICA PRIMARIA	Necrosis pulpar	Asintomático	0a4mm	Cortical de la cresta íntegra	No expuesta	Tx. De conductos.	Bueno
ENDODONTICA PRIMARIA CON PERIODONTAL SECUNDARIA.	Necrosis pulpar	Asintomático	0a4mm excepto en la cara que llega al ápice o salida de un conducto lat.	Cortical de la cresta íntegra o con sólo una cara lateral, zona radio lúcida periapical o lateral.	Expuesta en una cara del diente.	Tx. De conductos y eventualmente Tx. Periodontal.	Bueno.
PERIODONTAL PRIMARIA	Placa Bacteriana.	Pulpa vital.	Mayor de 4mm.	Pérdida ósea vertical u horizontal, zona periapical íntegra.	Expuesta, presencia de cálculo.	Tx. Periodontal.	Bueno, tendencia a empeorar si la enfermedad avanza
PERIODONTAL PRIMARIA CON ENDODONTICA SECUNDARIA.	Placa Bacteriana,	Asintomático, pulpa no vital.	Mayor de 4mm. Con movilidad.	Pérdida ósea vertical u horizontal, zona periapical normal-alterada.	Expuesta, presencia de cálculo.	Tx. Periodontal y eventualmente Tx de conductos.	Maló.
COMBINADAS VERDADERAS.	Alteración pulpar y periodontal.	Asintomático.	Mayor 4mm alguna cara puede llegar al ápice.	Pérdida ósea vertical, zona periapical puede estar alterada.	Expuesta, presencia de cálculo.	Tx. De conductos radiculares y Tx periodontal.	Global, depende del Px de cada tratamiento.

LESION	ETIOLOGÍA	SENSIBILIDAD	SONDEO	RX	SUPERFICIE RADICULAR	TRATAMIENTO	PRONÓSTICO
ENDODONTICA PRIMARIA	Necrosis pulpar	Asintomático	0a4mm	Cortical de la cresta íntegra	No expuesta	Tx. De conductos.	Bueno
ENDODONTICA PRIMARIA CON PERIODONTAL SECUNDARIA.	Necrosis pulpar	Asintomático	0a4mm excepto en la cara que llega al ápice o salida de un conducto lat.	Cortical de la cresta íntegra o con sólo una cara lateral, zona radio lúcida periapical o lateral.	Expuesta en una cara del diente.	Tx. De conductos y eventualmente Tx. Periodontal.	Bueno.
PERIODONTAL PRIMARIA	Placa Bacteriana.	Pulpa vital.	Mayor de 4mm.	Pérdida ósea vertical u horizontal, zona periapical íntegra.	Expuesta, presencia de cálculo.	Tx. Periodontal.	Bueno, tendencia a empeorar si la enfermedad avanza
PERIODONTAL PRIMARIA CON ENDODONTICA SECUNDARIA.	Placa Bacteriana.	Asintomático, pulpa no vital.	Mayor de 4mm. Con movilidad.	Pérdida ósea vertical u horizontal, zona periapical normal-alterada.	Expuesta, presencia de cálculo.	Tx. Periodontal y eventualmente Tx de conductos.	Malo.
COMBINADAS VERDADERAS.	Alteración pulpar y periodontal.	Asintomático.	Mayor 4mm alguna cara puede llegar al ápice.	Pérdida ósea vertical, zona periapical puede estar alterada.	Expuesta, presencia de cálculo.	Tx. De conductos radiculares y Tx periodontal.	Global, depende del Px de cada tratamiento.

## BIBLIOGRAFÍA.

1. American Association of Endodontists. Glossary . 5<sup>th</sup>. edition. 1994.
2. Blair H.A. "Relationships between Endodontics and periodonics" *Journal of Periodontology*, 1972. Abril; 43 (4) 209-213.
3. Cohen S., Burns R., Endodoncia", Los caminos de la pulpa", 4<sup>a</sup> ed. Argentina, Panamericana 1990.
4. Clínicas Odontológicas de Norteamérica.; vol, 4/1984. Endodoncia.; Edit. Interamericana, España. Trad. Prof. Antonio Bascones Martinez
5. David H. Cormack, "Histología de HAM" 9<sup>a</sup> edición 1988, Edit. Harla. México.
6. De la Sota R. Lesiones pulpoparodontales o endoperiodontales. *Revista dental Chilena*, 1992; 83 (2):65-73.
7. Enrique Barsani; 1<sup>a</sup> edición 1999, Actualidades Médico Odontológicas Latinoamericana C.A.; Colombia.
8. Genco R., Goldman H. "Periodoncia" 1<sup>a</sup> ed. 1993, Editorial Interamericana Mc Graw Hill, México.
9. Grossman Louis I., Práctica Endodóntica.; 4<sup>a</sup> ed. Editorial Mundi S.A.I.C. y E. Argentina 1981.
10. Ingle John, Ide., M.S.D.; Bakland Leif K. Endodoncia. 4<sup>a</sup> edición. Mc Graw-Hill Interamericana, México 1996.
11. Jaquez B.E., "Lesiones Endoperiodontales", [www.carlosboveda.com](http://www.carlosboveda.com). 2000, Venezuela.
12. Janson L., Ehnevid H. "The influence of Endodontic infection on periodontal status in mandibular molar". *Journal of Periodontology*, 1998. December ; 1392-1396.
13. Lindhe J., Periodontología clínica., 2<sup>a</sup> ed. Argentina, Panamericana 1992.
14. Lindhe J., Thorkild K., Periodontología clínica e Implantología Odontológica, 3<sup>a</sup> ed. Madrid: Médica Panamericana, 2000.

15. Messing J.J., Stock C.J.; Atlas en color de Endodoncia. Edit. Avances Médico Dentales, S.L. Madrid 1988.
16. Pitt Ford TR. Endodoncia en la práctica clínica. 4ª ed., Mc Graw-Hill, Interamericana, México 1999.
17. Simon JH., Endodontic – Periodontal relations. En Cohen S. editor. Los caminos de la pulpa., 4ª ed. Argentina, Panamericana 1990.
18. Simring M. Golberg M. "the pulpal pocket approach: retrograde periodontitis". *Journal of Periodontology* 1964 ; 35:22-48.
19. Walton, R.E., Torrabinejad, M.; Endodoncia, Principios y práctica clínica. 1ª edición. México, Nueva Editorial Interamericana. 1990.
20. Weine Franklin S. "Terapéutica en endodoncia" 2ª edición. Salvat editores 1991. Barcelona, España.
21. Universo Odonto- Endodontia>>Artigos, "Colaborador do Universo Odonto" <file:///A:/ENDOPERIO.htm>.