

11210

*[Handwritten signature]*

35

SUBDIVISION DE ESPECIALIZACION  
DIVISION DE ESTUDIOS DE POSGRADO  
FACULTAD DE MEDICINA  
U. N. A. M.



**UNIVERSIDAD NACIONAL  
AUTONOMA DE MEXICO**

DIVISION DE ESTUDIOS DE POSGRADO  
FACULTAD DE MEDICINA

**USO DE ASA DE YEYUNO COMO RESERVORIO EN  
TRASPLANTE DE PANCREAS FETAL.  
MODELO EXPERIMENTAL EN RATAS DIABETICAS**

TESIS DE POSGRADO PARA OBTENER LA  
ESPECIALIDAD EN  
**CIRUGIA PEDIATRICA**

**PRESENTA**

**DR. ADALBERTO L SANCHEZ HIGAREDA**

TUTORES: DR. MARIO FRANCO GUTIERREZ  
DRA. HELADIA J. GARCIA

*Vs. Bo.*

COLABORADOR: DR. GUILLERMO RAMON



México, D.F.

J. M. S. S. C. M. N.  
HOSPITAL DE PEDIATRIA  
SET. 11 2001  
DEPTO. DE ENSEÑANZA  
E INVESTI A I N

2002

**TESIS CON  
FALLA DE ORIGEN**



Universidad Nacional  
Autónoma de México



**UNAM – Dirección General de Bibliotecas**  
**Tesis Digitales**  
**Restricciones de uso**

**DERECHOS RESERVADOS ©**  
**PROHIBIDA SU REPRODUCCIÓN TOTAL O PARCIAL**

Todo el material contenido en esta tesis esta protegido por la Ley Federal del Derecho de Autor (LFDA) de los Estados Unidos Mexicanos (México).

El uso de imágenes, fragmentos de videos, y demás material que sea objeto de protección de los derechos de autor, será exclusivamente para fines educativos e informativos y deberá citar la fuente donde la obtuvo mencionando el autor o autores. Cualquier uso distinto como el lucro, reproducción, edición o modificación, será perseguido y sancionado por el respectivo titular de los Derechos de Autor.

**INDICE**

	Página
Resumen .....	3
Antecedentes .....	4
Justificación .....	9
Planteamiento del problema.....	10
Hipótesis .....	11
Objetivo.....	12
<b>Material y métodos</b>	
<i>Lugar de realización</i> .....	13
<i>Diseño</i> .....	13
<i>Grupos de estudio</i> .....	13
<i>Criterios de selección de la muestra</i> .....	13
<i>Tamaño de muestra</i> .....	13
<i>Variables</i> .....	14
<i>Descripción general del estudio</i> .....	15
<i>Análisis estadístico</i> .....	18
<i>Aspectos éticos, personal y recursos</i> .....	18
Resultados .....	21
Discusión .....	23
Conclusiones .....	25
Bibliografía .....	26
Cuadros, gráficas e imágenes.....	29

## RESUMEN

**Objetivo.** Determinar la viabilidad de tejido fetal pancreático implantado en un asa de yeyuno en ratas diabéticas.

**Diseño.** Estudio experimental, prospectivo, longitudinal.

**Lugar.** Hospital de Pediatría, CMN SXXI, IMSS.

**Pacientes.** Se estudiaron 8 ratas diabéticas manejadas con páncreas fetal implantado en yeyuno más insulina (Grupo I) y 6 ratas diabéticas manejadas sólo con insulina (Grupo II).

**Mediciones.** Las variables estudiadas fueron: dosis de insulina por kilo de peso por día necesarias para mantener normoglucemia y características histológicas del páncreas fetal trasplantado.

**Resultados.** Los niveles de glucosa promedio al inicio del estudio fueron en el grupo I de 325 mg y en el grupo II de 320 mg. La dosis promedio de insulina con la cual se logró normoglucemia a los 7 días posterior al trasplante fue 9.8 UI/kg/día para el grupo experimental y de 11.3 para el grupo control ( $p= 0.007$ ), la tendencia a la baja de requerimientos de insulina para el grupo experimental se mantuvo a lo largo del estudio.

A los 28 días el requerimiento promedio de insulina en el grupo experimental fue de 7.8 UI/kg/día y en el control de 10.3 ( $p= 0.003$ ).

En el análisis histopatológico en 4 ratas del grupo experimental se encontró presencia de tejido pancreático tanto endocrino como exócrino en serosa y pared intestinal. En las otras 4 ratas del grupo se encontró inflamación crónica intensa.

**Conclusiones.** La tasa de éxito fue de 50% al observarse diferenciación celular del páncreas fetal y disminución en los requerimientos de insulina necesarios para mantener normoglucemia, lo que traduce viabilidad, y función endocrina del páncreas fetal trasplantado.

## **ANTECEDENTES**

La Diabetes mellitas es una de las endocrinopatías más comunes, constituyendo un problema de salud por su elevada frecuencia, cronicidad, efectos y secuelas en diversos órganos y sistemas. Representa la cuarta causa de muerte por enfermedad en los países occidentales <sup>1</sup>. Existen dos formas principales de enfermedad, la insulino-dependiente y la no insulino-dependiente <sup>2-3</sup>.

La diabetes mellitus insulino dependiente es el resultado de autoinmunidad crónica contra las células beta del páncreas y ocurre principalmente en jóvenes genéticamente predispuestos <sup>4-6</sup>. Existe un proceso en el cual las citocinas pueden estar involucradas mediando la disfunción y la destrucción de células beta pancreáticas. El resultado final de esta autoinmunidad es un déficit absoluto de insulina. La incidencia de la diabetes insulino-dependiente en México es de 1.24/100 000 habitantes/ año <sup>7,8</sup>. En Estados Unidos la diabetes insulino-dependiente afecta del 0.3 al 0.4% de la población total <sup>9</sup> y existe evidencia del aumento de su incidencia en varios países <sup>10-14</sup>. La diabetes mellitus se asocia con el desarrollo de complicaciones crónicas como nefropatía, retinopatía y neuropatía; con condiciones clínicas debilitantes, de severidad progresiva, como la insuficiencia renal terminal, la aterosclerosis, la hipertensión arterial, los accidentes cerebro vasculares y la ceguera, que deterioran la calidad de vida del paciente y lo llevan finalmente a la muerte.

A pesar de la disponibilidad de varios tipos de insulina y la implementación de regímenes cada día mejor estudiados, la terapia sustitutiva con insulina exógena es todavía imperfecta y no ha sido efectiva para prevenir las complicaciones crónicas de la diabetes <sup>15</sup>, a menos que se logre un prolongado y estricto control, algo que rara vez puede mantenerse.

Además, en la actualidad, ningún régimen de administración exógena de insulina (incluyendo las dosis múltiples o la administración con bombas de infusión con control de la glucemia ) pueden reproducir el control fisiológico de la glucosa.

El trasplante de células funcionales de los islotes, como injerto de páncreas vascularizado o como injerto de islotes, ha sido practicado desde 1966 con la intención de restaurar el metabolismo normal de la glucosa. Sin embargo, la sobrevida al año de los injertos (valorada como la ausencia de dependencia de insulina exógena) observada es de un 54% de acuerdo con el registro internacional de trasplantes pancreáticos, lo que está por debajo del 70 a 80% de la observada en los trasplantes de corazón y riñón de donadores cadavéricos.

El trasplante de páncreas, y específicamente de páncreas de tipo fetal, no solamente puede ofrecer una alternativa de tratamiento de las formas clínicas de diabetes; también puede disminuir la incidencia de complicaciones crónicas, restaurando la secreción endógena de insulina.

Desde hace algunos años el trasplante de páncreas fetal ha demostrado ser eficaz en la remisión de la diabetes insulino dependiente en una variedad de modelos animales <sup>16-28</sup>, y existen también reportes de series usando páncreas fetal humano en animales <sup>29-31</sup>, aunque la reactivación de la enfermedad posterior al trasplante subcutáneo de páncreas humano fetal también se ha informado <sup>32</sup>. Sin embargo, se espera en un futuro cercano que el trasplante de tejido fetal pancreático sea una modalidad real de tratamiento.

La principal ventaja que se ha documentado en el trasplante de páncreas fetal es de que se trata de un tejido rico en su capacidad de producción de insulina <sup>33</sup>, además cuando el tejido pancreático fetal es trasplantado, ocurre atrofia de las células de secreción exocrina y las células epiteliales de los conductos presentan mitosis y formación de nuevos islotes de células de Langerhans sufriendo así una diferenciación endocrina selectiva <sup>16,17, 34</sup>. Esta capacidad pluripotencial de generación del tejido fetal ha sido un abordaje atractivo en el tratamiento de la diabetes mellitus insulino dependiente.

Se ha planteado también otros aspectos a considerar como positivos dentro del trasplante de páncreas fetal, refiriéndose disponibilidad de tejido, capacidad de viabilidad después de su preservación, menor inmunogenicidad con relación al tejido adulto y que las técnicas empleadas en los modelos existentes carecen de los problemas técnicos asociados con los demás órganos susceptibles de trasplantarse <sup>29</sup>

Existen también problemas éticos actualmente cuestionables pero en constante debate sobre el uso de tejido fetal para trasplante, las cuales no pueden ser ignorados.

Siendo documentada ya la efectividad del tejido fetal pancreático en el control de la diabetes mellitus insulino dependiente, la búsqueda del conocimiento se enfocó a identificar el sitio ideal de localización del tejido trasplantado. Se consideran algunos requerimientos para el sitio de páncreas trasplantado, el cual debe ser quirúrgicamente accesible, no debe interferir con la función normal del cuerpo, ser un lugar donde el material pueda ser removido, accesible a toma de biopsia, el sitio debe permitir el establecimiento de un contacto vascular adecuado, con un drenaje bueno a la circulación portal, y lo más importante, que el medio en el que se encuentre le permita una diferenciación celular adecuada posterior al trasplante que le convierta en tejido metabolitamente funcional.

Los sitios de implantación de tejido pancreático reportados en los diversos modelos animales existentes han sido bajo la cápsula renal, en tejido celular subcutáneo y más recientemente islotes pancreáticos en la vena porta directamente, para su posterior implante hepático <sup>35,36</sup>.

Los informes iniciales de modelos en ratones reportados por Brown, Clarck y Mullen <sup>16</sup> toman páncreas de fetos de 16 a 17 días de edad, implantados en su volumen total bajo la cápsula renal de ratones adultos previamente inducidos farmacológicamente con estreptozotocina

intravenosa para provocarles un estado insulino dependiente, con una tasa de éxito de 64% en la desaparición del estado diabético, encontrándose a los 42 días tejido multilobulado en el sitio subcapsular renal, con vascularidad y células de Langerhans con conductos funcionales dentro de un estroma fibroso.

McEvoy, Orion y Hegre <sup>33</sup> estudiaron la histología de tejido pancreático fetal trasplantado en un modelo en ratas a nivel subcapsular renal, encontrando mediante uso de técnica morfométrica un incremento en el contenido de insulina de células beta del páncreas fetal trasplantado con el uso inmediato de insulina posterior al procedimiento. Mostraron en sus estudios el predominio de células beta en tejido fetal después de ser trasplantado intraperitoneal, presentando este tejido además células productoras de insulina, glucagón, somatostatina y polipéptidos pancreáticos.

Estudios previos realizados por los mismos autores mostraron la sobrevida selectiva de la porción endocrina de páncreas fetal de 18 días de edad gestacional, con un gran potencial de crecimiento in vitro. Ellos realizan el trasplante fetal sin segmentación previa, calculando un peso seco por cada páncreas fetal de 18 días de 1mg.

En un segundo grupo experimental de Mullen, Clarck, Moinar y Brown <sup>17</sup> con ratones, también implantan páncreas fetal de ratón de 16 días por debajo de la cápsula renal y 7 semanas después realizan un segundo trasplante del bloque renal con tejido pancreático a un segundo grupo de ratones diabéticos inducidos farmacológicamente, de los cuales obtiene remisión parcial de la enfermedad en siete de ocho y remisión total solo en un caso, atribuyendo la falla a un estado de hiperestimulación de secreción de insulina por un estado de hiperglucemia en el periodo temprano del trasplante, lo cual impediría un crecimiento y maduración adecuado de las células beta fetales.

A principios de la década de los noventa, Tuch <sup>30</sup> trasplanta páncreas fetal humano tomado entre las 14 a 20 semanas de gestación de productos abortados por causas terapéuticas y los implanta por debajo de la cápsula renal de ratones hiperglucémicos inmunocompetentes, el volumen de tejido empleado es de 2.6 a 49 mg, el tiempo mínimo de corrección de la diabetes de los ratones fue de 28 días, reportando un éxito en remisión con normoglucemias de un 100%.

Lui, Federlin y colaboradores <sup>37</sup> reportan también un éxito similar al trasplantar tejido pancreático fetal de cerdos a ratones diabéticos farmacológicos, eligiendo también la cápsula renal como sitio de trasplante con tiempo de resolución promedio de 74 días. Hullett y colaboradores <sup>29</sup> tuvieron 100% de éxito al colocar páncreas humano fetal en el espacio

subcapsular renal de ratones, con obtención de normoglucemia entre las 8 y las 10 semanas posteriores al trasplante.

Adams <sup>38</sup> utiliza el espacio intramuscular para implantar páncreas de fetos de ratas de 20 a 21 días de vida a ratones diabéticos farmacológicos, sin embargo el lecho sobre el que se implanta el tejido es localmente tratado con factor de crecimiento de insulina humano recombinado, con ello la tasa de éxito reportada es de un 100%, sin embargo el éxito es transitorio, y al usar en el procedimiento el factor de crecimiento de insulina humano el costo se incrementa sustancialmente.

El trasplante de islotes pancreáticos, no fetales, introducidos directamente en la vena porta, para su posterior implante hepático también se encuentra reportado. Scharp <sup>35</sup> informa de una serie de nueve pacientes diabéticos insulino dependientes que requirieron trasplante renal y que además recibieron  $13916 \pm 556$  islotes pancreáticos por kilo de peso, este grupo requirió inmunosupresión propia para el injerto renal con prednisona, azatioprina y ciclosporina, a pesar de ello, se logró la insulino independencia de los pacientes a los 154 días postrasplante. Sin embargo aún hay problemas asociados a este procedimiento terapéutico, entre los que se encuentran disponibilidad insuficiente de órganos, optimización de métodos de aislamiento y purificación para obtener un número suficiente de islotes funcionalmente útiles que al implantarse produzcan insulino independencia prolongada e inducción de tolerancia inmunológica, entre otros.

No existen reportes en la literatura sobre el uso de tejido fetal pancreático que presente como sitio de trasplante un asa intestinal. (yeyunal) En el presente estudio se uso este sitio anatómico para el trasplante de tejido fetal pancreático. Consideramos realizar el estudio de un asa intestinal como reservorio porque en teoría cumple con la mayoría de los requisitos considerados como sitio ideal de reservorio, es accesible quirúrgicamente, no hay interferencia con el funcionamiento general de los demás sistemas, ya que se conoce que más del 50% de tejido pancreático accesorio y heterotópico en humanos se encuentra en estómago, duodeno o yeyuno, en la mayoría de ellos son pequeños y cursan sin manifestaciones clínicas<sup>39</sup>. El tejido trasplantado ahí puede ser removido y se pueden obtener biopsias, y lo principal a considerar es que está en un lugar ricamente vascularizado y con inmejorable contacto con el sistema venoso porta. Agregado a ello, al contar con un drenaje directo a la luz intestinal de las secreciones exocrinas, disminuyen con ello la acción de autodestrucción que las enzimas exocrinas pudieran tener sobre el injerto, aumentando con ello la sobrevivencia del tejido trasplantado. Además el yeyuno es, dentro del total del intestino, un segmento relativamente menos colonizado bacteriológicamente. Queda por



investigar, y fue el objetivo de este modelo experimental, el grado de función y diferenciación adquirido por el tejido fetal implantado, ya que el intestino es un sitio de activación de hormonas del páncreas exócrino.

## **JUSTIFICACIÓN**

No existe un sitio que cumpla en su totalidad con las características óptimas como reservorio de páncreas fetal, los requerimientos a cumplir serían: ser un sitio quirúrgicamente accesible, no interferir con la función normal del cuerpo, permitir la extracción ulterior en caso necesario del tejido implantado, tener accesibilidad a la toma de biopsia, el sitio debe permitir el establecimiento de un contacto vascular adecuado, con un drenaje bueno a la circulación portal, que el medio en el que se encuentre le permita una diferenciación celular adecuada posterior al trasplante que le convierta al tejido metabolitamente funcional. Lograr lo anterior permite restaurar la secreción endógena de insulina y con ello el tratamiento de la diabetes mellitus insulino dependiente. Por ello resulta de utilidad la búsqueda de alternativas en el sitio ideal para reservorio de páncreas fetal.

## **PLANTEAMIENTO DEL PROBLEMA**

La diabetes mellitus es un problema de salud mundial, provoca deterioro en la calidad de vida del paciente, complicaciones crónicas y finalmente la muerte. La terapia sustitutiva exógena es todavía imperfecta y no ha sido efectiva en la prevención de complicaciones crónicas. El trasplante de páncreas fetal al restaurar la secreción endógena de insulina, ofrece una alternativa en el tratamiento y en la disminución de la incidencia de complicaciones crónicas. Existen varios sitios utilizados como reservorios del tejido fetal pancreático trasplantado, ninguno de ellos totalmente satisfactorio.

Por tanto nos planteamos la siguiente pregunta:

1. ¿La utilización de un asa de yeyuno como reservorio de páncreas fetal es un sitio adecuado para la adaptación del tejido pancreático que le permita viabilidad, diferenciación y función endocrina exitosa en ratas diabéticas inducidas farmacológicamente?

## **HIPÓTESIS**

El tejido fetal pancreático implantado en un asa de yeyuno presenta viabilidad, diferenciación y función endocrina adecuada en 60% de las ratas con diabetes mellitus inducida farmacológicamente.

## **OBJETIVOS**

### General:

Determinar la viabilidad de tejido fetal pancreático implantado en un asa de yeyuno en un modelo experimental en ratas diabéticas.

### Específicos:

1.- Determinar las características microscópicas de tejido fetal pancreático implantado en un asa de yeyuno en ratas con diabetes mellitus inducida con estreptozotocina manejadas con insulina exógena.

2.- Determinar los niveles séricos de glucosa en ratas con diabetes mellitus inducida con estreptozotocina manejadas con insulina exógena y con insulina exógena más trasplante de páncreas fetal en un asa de yeyuno.

## **MATERIAL Y METODOS**

**Lugar de realización.** El estudio se realizó en el bioterio del Departamento de Cirugía Experimental y en el Hospital de Pediatría del Centro Médico Nacional Siglo XXI.

**Diseño.** Experimental, prospectivo, longitudinal.

### **Grupos de estudio:**

**Grupo experimental (Grupo I).** Ratas diabéticas manejadas con insulina exógena además de trasplante de páncreas fetal.

**Grupo control (Grupo II).** Ratas diabéticas manejadas sólo con insulina exógena.

### **Criterios de selección de la muestra**

#### Criterios de inclusión

1. Ratas macho de la raza Sprague Dawley.
2. De cuatro meses de edad.
3. Peso entre 230 y 250 g.
4. Ratas sanas.

#### Criterios de exclusión

1. Ratas que adquirieron o desarrollaron alguna enfermedad no inherente con el estudio.

#### Criterios de no inclusión

1. Ratas en las cuales no se logró estado hiperglucémico a pesar de la aplicación de estreptozotocina intravenosa.

### **Tamaño de muestra**

Se estudiaron 16 ratas macho de la raza Sprague Dawley, 10 en el grupo experimental y 6 en el grupo control.

## **Variables**

### **Definición operativa de variables**

#### ***Variable independiente:***

Trasplante de páncreas fetal en asa de yeyuno en ratas diabéticas.

Es la colocación de tejido fetal pancreático en un asa ciega de yeyuno en ratas diabéticas inducidas farmacológicamente con estreptozotocina.

Escala de medición. Nominal

#### ***Variable dependiente***

Viabilidad del tejido pancreático.

Se consideró viable el tejido si existían cambios histológicos que indicaran adaptación fisiológica celular, como hipertrofia o hiperplasia celular. Así como presencia de tejido pancreático tanto exócrino como endocrino en el examen histológico con tinciones especiales de cromogranina, ( específicas para tejido neuroendocrino) e insulina ( específica para células productoras de insulina ).

Hipertrofia se define como un aumento en el tamaño de las células de un tejido. Hiperplasia es un aumento en el número de células de un tejido.

Escala de medición. Nominal

Función endocrina.

Se define como la capacidad del tejido de mantener su secreción endocrina. Se consideró presente si existió control de los niveles de glucosa en sangre  $\leq 140\text{mg/dl}$  determinados mediante tiras reactivas (medido con glucómetro), y necesidad de menores dosis de insulina NPH subcutánea por kilogramo de peso por día.

Escala de medición. Razón.

### **Descripción general del estudio.**

A las dieciséis ratas se les administró por vía intraperitoneal estreptozotocina a dosis de 75 mg por kilogramo de peso por día por 3 días para lograr un estado diabético. Los animales se consideraron diabéticos si los niveles de glucosa en sangre fueron  $\geq 300$ mg/dl en ayuno.

Se formaron dos grupos de ratas. El grupo I (experimental) estuvo formado por diez ratas diabéticas manejadas con insulina NPH subcutánea a 10 unidades por kilo al día más páncreas fetal implantado en asa ciega de yeyuno. El grupo II (control) formado por seis ratas diabéticas con manejo exclusivo con insulina NPH subcutánea a 10 unidades por kilo al día.

Se implantaron dos páncreas fetales en cada una de las ratas del grupo experimental, por considerar que con esta cantidad el volumen de tejido pancreático implantado tendría mejores oportunidades de sobrevivir, de acuerdo a modelos experimentales revisados en la literatura. El páncreas se obtuvo de embriones de rata Sprague Dawley de 18 días de edad gestacional.

Se consideró día cero de edad gestacional el día de la copulación de las ratas, confirmándose el embarazo mediante la palpación del producto.

A las ratas embarazadas se les realizó, bajo anestesia general, abordaje en la línea media y se extrajo el tejido fetal en el momento previo a la aplicación del tejido a las ratas del grupo experimental. La imagen 1 muestra un feto de 18 días en su bolsa amniótica. Además se enviaron muestras (dos páncreas fetales) para su examen por el patólogo del equipo de trabajo.

La extracción se realizó bajo anestesia intramuscular con ketamina 70mg/kg, con previo protocolo de asepsia y antisepsia, apertura de piel y planos hasta cavidad abdominal, identificación de los productos, corte transversal en el abdomen fetal, (Imagen 2) identificación con microscopio de tejido pancreático fetal, el cual se encontró en adyacencia del estómago fetal (Imagen 3). Se extrajo y se colocó inmediatamente en un asa de yeyuno preparada ya previamente.

El procedimiento de trasplante se realizó bajo las siguientes características. Tres días después del inicio del esquema de estreptozotocina intraperitoneal. Se dejó a la rata en ayuno 6 horas previas a la realización del procedimiento quirúrgico, por considerarse este el tiempo necesario para vaciamiento intestinal de las ratas. Se administró una dosis de amikacina (7.5mg/kg/ peso) IM 12 horas antes del procedimiento. El acto quirúrgico se llevó a cabo bajo anestesia intramuscular con ketamina a dosis de 70mg/ kg de peso, lo cual proporciono un tiempo de anestesia de 50 minutos. Se realizó fijación mecánica de la rata, (Imagen 4, A) protocolo de asepsia y antisepsia, lavado de región abdominal, colocación de



campos estériles, incisión por abordaje por línea media ( Figura 4, B ) por planos hasta cavidad abdominal, localización del estómago y su unión con el intestino delgado, (Imagen 5) y a 20 centímetros de la misma (región considerada como yeyuno en esta cepa de ratas), corte del asa. (Imagen 6) El asa intestinal distal se irrigó con solución fisiológica tibía conteniendo un gramo de amikacina por cada 1000 ml de solución. En los tres centímetros distales del segmento se realizó debridamiento de la mucosa yeyunal hasta lograr sangrado en capa de la superficie, mediante uso de fricción con gasa húmeda. En este momento se colocaron dos páncreas fetales en el asa ( Imagen 7 ) y se cerro el extremo distal del asa con ácido poliglicólico 6-0 con surgete continuo en un plano, para la formación del asa ciega (Imagen 8) A 3.5 cm del final del asa yeyunal se dieron 3 a 4 puntos aislados totales de ácido poliglicólico 6-0, de tal manera que no se cerró totalmente la luz, pero si existía un sostén para el tejido pancreático implantado (Imagen 9). A continuación se realizó anastomosis en Y, a 8 cm del asa ciega, con anastomosis término lateral con ácido poliglicólico 6-0, se colocaron puntos simples un solo plano. ( Imagen 10) Una vez realizado el trasplante de tejido fetal, y la anastomosis termino lateral, se fijo el segmento distal de intestino a la pared abdominal anterior con puntos simples de ácido poliglicólico 6-0. (Imagen 11) Se realizó cierre de la cavidad con ácido poliglicólico 3-0 y piel con nylon 4-0 con puntos simples. La imagen 12 muestra el cierre final de la herida.

La medicación postoperatoria usada fue amikacina a 7.5 mg/kg día por vía intramuscular por cinco días. Se inició alimentación líquida a las 24 horas con electrolitos de hidratación oral y solución glucosada 5% y posteriormente alimentación líquida con dieta polimérica sin fibra (Ensure) y finalmente con dieta para roedor PMI feeds 502 a las 72 horas del trasplante. La insulina NPH subcutánea se administró inmediatamente después del trasplante.

Se monitoreo a ambos grupos, diariamente la glucemia por punción con tiras reactivas (glucómetro) realizando la aplicación de insulina NPH subcutánea a 10 UI por kilo por día dividida en dos dosis, un tercio de la dosis en la mañana y dos tercios de la dosis en la noche, con cambios al menos cada 24 horas de acuerdo a los resultados de glucemia, manteniendo niveles menores o iguales a 140mg/dl. En casos de resultados mayores de 140mg/dl se ajustó la dosis de insulina con aumentos de 1UI/kg/día. Las ratas se mantuvieron en el bioterio del Departamento de Cirugía Experimental del Centro Medico Nacional Siglo XXI.

A las cuatro semanas (28 días) posteriores al trasplante se sacrificaron las ratas de los dos grupos, mediante la aplicación de tiopental intraperitoneal a dosis de 100 mg por kilogramo de peso. Se mandó a estudio histopatológico el segmento de yeyuno con el páncreas implantado y el páncreas nativo del grupo experimental. Asimismo, se envió a examen

histopatológico el páncreas nativo del grupo control y ya previamente se había enviado páncreas fetal de 18 días para contar con un parámetro de comparación por parte del patólogo para determinar las características microscópicas y los cambios presentes posteriores al trasplante.

Se realizaron las siguientes tinciones en el tejido examinado: Eosina y hematoxilina, inmunohistoquímica con cromogranina (tinción específica para tejido neuroendocrino) e insulina ( específica para células productoras de insulina) El control del correcto procesamiento, fijación y preservación del tejido procesado con inmunohistoquímica se realizara con tinción de enolasa ( tinción específica para tejido neuroendocrino).

La eliminación de los desechos biológicos (cadáveres de los animales de experimentación) se realizó mediante incineración en el bioterio del Departamento de Cirugía Experimental del Centro Medico Nacional Siglo XXI.

Una vez que contamos con todos los datos completos se pasaron a una base de datos para PC (computadora personal) para su análisis posterior usando el paquete estadístico SPSS.

## **Análisis estadístico**

Se utilizó estadística descriptiva con el cálculo de medidas de tendencia central y dispersión. Para la comparación de grupos se usó T-student para las variables cuantitativas y chi cuadrada de Pearson para las variables nominales.

## **Aspectos éticos, personal y recursos**

### **Aspectos éticos.**

Se apegó a las normas y reglamentos institucionales y a los de la Ley General de Salud en el reglamento en materia de investigación para la salud, en el título séptimo y capítulo único en los artículos 121 al 126. Así como en las Normas Internacionales para la investigación biomédica con animales.

Principios Básicos:

- I. La ampliación de conocimientos biológicos y el desarrollo de mejores medios de protección a la salud y el bienestar de los seres humanos y los animales obligan a recurrir a la experimentación con animales vivos de una gran variedad de especies.
- II. Cuando sea posible deben emplearse modelos matemáticos, simulacros en computadora y sistemas biológicos in vitro.
- III. Los experimentos con animales solo deberán realizarse después de considerar debidamente su interés para la salud humana o animal y la aplicación de los conocimientos biológicos.
- IV. Los animales seleccionados para un experimento deben ser de la especie y calidad apropiadas y su número debe constituir el mínimo necesario para obtener resultados científicamente válidos.
- V. Los investigadores y el resto del personal deben tratar en todo momento a los animales como seres sensibles y han de considerar imperativos éticos cuidarlos y emplearlos debidamente, evitando o minimizando su incomodidad, el sufrimiento físico y el dolor.
- VI. Los investigadores deben suponer que los procedimientos que causan dolor a los seres humanos también lo causan a otros vertebrados, aunque se necesita conocer la forma en que los animales sienten dolor.
- VII. Los procedimientos que causan a los animales un dolor o sufrimiento físico que no sea momentáneo o mínimo deberán realizarse después de la

- administración de sedantes, analgésicos o anestesia según las prácticas aceptadas en la medicina veterinaria. No deberá practicarse cirugía u otros procedimientos dolorosos a animales no anestesiados paralizados por agentes químicos.
- VIII. Cuando se necesite una exención del cumplimiento de las disposiciones del artículo VII, las decisiones al respecto no deberán ser una responsabilidad exclusiva de los investigadores directamente interesados sino de un grupo de revisores debidamente constituido que tenga en cuenta las disposiciones de los artículos IV, V y VI. Esas exenciones no deberán concederse solo para fines de enseñanza o demostración.
- IX. Al final de un experimento o, cuando procede durante el mismo, se debe dar muerte por un procedimiento no doloroso a los animales que, de lo contrario, padecerán dolores, sufrimientos o incapacidades graves o crónicos imposibles de aliviar.
- X. Los animales empleados para fines biomédicos se deben mantener en las mejores condiciones posibles. De ordinario, hay que cuidarlos bajo supervisión de veterinarios con experiencia en zootecnia de laboratorio. En todo caso, será preciso disponer de los servicios de atención veterinaria que se necesiten.
- XI. El director del instituto o departamento donde se utilicen animales tiene la responsabilidad de asegurar que los investigadores y el personal tenga idoneidad y experiencia necesaria para realizar determinados procedimientos en animales. Será preciso ofrecer adecuadas oportunidades de adiestramiento en el mismo servicio, en las que se habrá de fomentar el debido interés humanitario por los animales a su cuidado.

#### Vigilancia del cuidado y empleo de los animales de experimentación.

1. Siempre que se utilice animales con fines biomédicos, su cuidado y empleo deberán estar sujetos a los principios y criterios generales aquí citados y a las políticas nacionales vigentes. Conviene fomentar la observación de tales principios y criterios establecidos de vigilancia independientes.
2. El objetivo de los principios, normas y procedimientos de vigilancia debe ser evitar el uso excesivo o inapropiado de animales de experimentación y fomentar que se les cuide y emplee adecuadamente antes y después del experimento y durante el mismo.

Estos procedimientos se pueden establecer mediante legislación específica en la que se determine las normas y se garantice su cumplimiento.

### **Recursos.**

**Humanos.** Participaron en el estudio dos cirujanos pediatras, un patólogo y un asesor metodológico.

**Físicos.** Se utilizó el espacio físico con que cuenta el bioterio del Departamento de Cirugía Experimental del Centro Médico Nacional Siglo XXI, IMSS.

**Financieros.** Los animales de experimentación fueron proporcionados en el bioterio donde se realizó el estudio.

Para la realización de este estudio se recibió financiamiento del Fondo de Fomento a la Investigación del Instituto Mexicano del Seguro Social.

## **RESULTADOS:**

Se utilizaron 16 ratas macho sanas, raza Sprague Dawley de cuatro meses de edad, peso entre 230 y 250 g a quienes se les logró un estado diabético con la aplicación de estreptozotocina. Se formaron dos grupos, el grupo I (experimental) estuvo formado por 10 ratas diabéticas a quienes se realizó trasplante de páncreas fetal, y el grupo II (control) por seis ratas diabéticas. Los niveles de glucosa promedio al inicio del estudio del grupo control fueron de 320 mg/dl (con un intervalo de 310 a 340 mg/dl), y en el grupo experimental el promedio fue de 325mg/dl (de 310 a 350 mg/dl) con lo que se corroboró un estado diabético en ambos grupos. En el grupo experimental, se eliminaron dos ratas por presentarse enfermedad no inherente al estudio (fallecimiento de las ratas por complicaciones anestésicas inmediatas), por lo que para el análisis estadístico se consideró a las 8 ratas restantes. El cuadro 1 muestra el registro de dosis de insulina y glucosa sérica en cada una de las ratas del grupo experimental y control al inicio y a los 7, 14,21 y 28 días.

La dosis de insulina requerida para mantener normoglucemia (glucosa < 140 mg), a los 7 días posteriores al trasplante tuvo un promedio de 11.3 UI/ Kg /día en el grupo control y en el grupo experimental de 9.8 UI /kg /día ( $p= 0.007$ ). A los 14 días el grupo control requirió un promedio de 10.8 UI/ Kg /día, mientras en el grupo experimental el requerimiento fue de 8.9 UI /Kg/ día ( $p= 0.001$ ). A los 21 días el grupo control requirió un promedio de 10.1 UI /Kg /día y el grupo experimental de 7.7 UI /Kg /día ( $p= 0.001$ ). Al final del estudio, 28 días, el grupo control requirió 10.3 UI/ Kg/ día y el grupo experimental 7.8 UI/ Kg/ día ( $p= 0.003$ ). En el cuadro 2 y la gráfica 1 se muestra el promedio de la dosis de insulina en el grupo experimental (I) y en el grupo control (II) al inicio del estudio y a los 7, 14, 21 y 28 días.

El reporte histológico con Eosina y hematoxilina del páncreas nativo de las 6 ratas del grupo control mostró destrucción de islotes pancreáticos con presencia de vacuolización y necrosis del tejido endocrino en un 97% de campo examinado.

Los hallazgos histológicos con eosina y hematoxilina del páncreas nativo del grupo experimental fue similar al grupo control, con cambios de vacuolización y necrosis celular también en un 97% del campo examinado.

EL estudio con Eosina y hematoxilina del páncreas fetal trasplantado de 4 ratas del grupo experimental mostró inflamación crónica intensa con reacción granulomatosa a cuerpo extraño (material de sutura) y fibrosis. Ver la imagen 13 y el acercamiento en la imagen 15.

El análisis histológico con Eosina y hematoxilina de 4 ratas del grupo experimental reportó presencia de tejido pancreático tanto endócrino como exócrino en serosa y pared intestinal, y presencia de reacción a material de sutura. (Imagen 14).

La imagen 16 muestra la tinción de eosina y hematoxilina de las células pancreáticas dispuestas en islotes que se encontraron en sitio de trasplante en el asa intestinal. Al realizar la tinción con cromagranina para búsqueda de tejido endocrino de este bloque de células pancreáticas, se demostró presencia de células neuroendocrinas dispuestas en los acinos, lo que se muestra en la imagen 17.

Al comparar el tejido trasplantado con el control fetal pancreático inicial, se observó maduración del tejido implantado en la serosa y pared intestinal, con mejor definición y diferenciación del tejido endocrino y exócrino con relación con el tejido fetal examinado como control, existiendo en el tejido trasplantado acumulos celulares compatibles con islotes de Langerhans y producción de insulina corroborada con inmunohistoquímica para anticuerpos monoclonales contra insulina que tiñe las células productoras de insulina de color café. (Imagen 18). En la imagen 19 mostramos el tejido fetal control teñido con inmunohistoquímica para insulina, comparada con la imagen 20 que corresponde al tejido trasplantado al asa intestinal, en la cual se observa citoplasma celular de mayor tamaño y una disposición de las células productoras de insulina en islotes como se presenta en el tejido pancreático adulto que se muestra en la imagen 21.

Se mantuvo un control de calidad del procesamiento de los tejidos para su estudio histopatológico con base a la tinción con enolasa, la cual mostró adecuado control del tejido en su fijación y preservación tisular.

Al comparar al grupo experimental, en relación con las 4 ratas con reporte histológico de páncreas exócrino y endocrino implantado en yeyuno (éxito en el trasplante) contra las 4 con reporte histológico de solo reacción inflamatoria (fracaso del trasplante), se notó una diferencia estadísticamente significativa en las unidades de insulina al día requeridas para mantener normoglucemia al día 18 del procedimiento, teniendo el grupo con éxito un promedio de requerimientos de insulina de 7.25 UI/kg/día contra 8.7 UI/kg/día del grupo sin éxito con una  $p=0.032$ , esta diferencia se hizo más evidente al día 24 del trasplante, con el grupo con éxito requiriendo 6.7UI/kg/día contra 9UI/kg/día del grupo sin éxito con una  $p=0.001$  Al final del estudio, día 28, el grupo con éxito requirió un promedio de 6.5UI/kg/día contra 9.2 UI/kg/día del grupo sin éxito y una  $p = 0.001$ . Ver cuadro III y gráfica II.

Con ello, las ratas que presentaron en el análisis histológico presencia de tejido pancreático viable fueron las que disminuyeron más sus requerimientos de insulina por kilo de peso al día para mantener una normoglicemia, lo que da tasa de éxito de 50%.

## **DISCUSIÓN**

En el modelo experimental de trasplante de células pancreáticas fetales en un asa de yeyuno en ratas diabéticas, se encontró por estudio histopatológico la adaptabilidad del tejido fetal pancreático en cuatro elementos del grupo experimental (50% del grupo total), ya que se observó presencia de células pancreáticas exocrinas y endocrinas en la serosa y pared intestinal, observándose también diferenciación celular del tejido, con diferencias en tamaño y número de células y en características histológicas en relación con el tejido fetal de 18 días. El significado de la presencia de tejido en la pared y serosa del intestino podría representar la migración en búsqueda de mejores condiciones de desarrollo que realicen las células pancreáticas fetales una vez colocadas en contacto con una superficie vascularizada como es la mucosa del yeyuno agredida por denudación realizada al momento del trasplante. Se presenta así una alternativa aparente para un reservorio nuevo para el crecimiento y diferenciación del tejido fetal pancreático, tal y como la reportaron Brown, Clarck y Mullen (16) y posteriormente McEvoy, Orion y Hegre (33) en el tejido pancreático fetal implantado a nivel subcapsular renal.

Diferente a lo reportado en otros modelos animales previos (16, 17, 34) en nuestro modelo usando como reservorio al yeyuno, se identificaron ambos tipos celulares pancreáticos, tanto exócrino como endócrino no existiendo la diferenciación selectiva hacia el predominio endócrino que ellos reportan, nuestro enfoque de porque esta diferencia se encontraría hacia el posible drenaje directo a la luz intestinal que el tejido exócrino podría realizar al estar colocado en la pared intestinal, con ello los efectos locales de una secreción exocrina que no se pudiera drenar adecuadamente, como en el caso de un reservorio subcapsular renal, se verían disminuidos, permitiendo con ello la adecuada diferenciación del tejido fetal pancreático.

La correlación de la presencia de tejido pancreático por histología con el control de los niveles de glucosa en el modelo experimental se corroboró al corresponder una disminución de los requerimientos de insulina al día, en las ratas en las cuales el Patólogo identificó páncreas presente y diferenciado, en ellas los requerimientos disminuyeron de 10 UI al inicio del estudio, hasta 6 UI a los 28 días postrasplante, con reportes de glucosa menores a 140 mg, lo que no sucedió en cuatro ratas del grupo experimental en las que en el análisis histopatológico se reportó solo inflamación crónica intensa con reacción granulomatosa a cuerpo extraño (material de sutura) y fibrosis cuyos requerimientos de insulina se mantuvieron entre 9 y 10 UI/kg/día al día al final del estudio, algo similar a lo ocurrido en el grupo control que requirió de 10 a 11 U/Kg/día.



Se observó disminución de los requerimientos de insulina al día, pero en ningún caso se llegó a la normoglucemia sin el apoyo de insulina exógena, aunque la tendencia marcó hacia la disminución progresiva en los casos en que esta se presentó, posiblemente un periodo mayor de seguimiento determinaría si es posible la independencia de la insulina exógena para el control de la glucemia en el modelo experimental.

Con ello existe la posibilidad de fracaso en la adaptabilidad del tejido pancreático fetal a la pared intestinal, en este caso y de acuerdo al reporte histológico, la lesión celular se observó en forma local e intensa al material extraño colocado para el sostén del tejido, es decir, el material de sutura, esto sirve para tomar mayor conciencia en la utilización de materiales que despierten menor reacción, posiblemente del tipo de monofilamentos sintéticos y en el uso de un calibre menor del material de sutura. En todo caso, el éxito del yeyuno como reservorio de páncreas fetal fue parcial, y cuando se presentó aceptación del injerto, este presentó diferenciación celular adecuada, convirtiéndose en tejido metabólicamente funcional y con una viabilidad adecuada, al menos en los 28 días de seguimiento de nuestro modelo experimental, no encontrándose datos de reacción inmunológica que condicionara destrucción de tejido implantado, lo que llama la atención, ya que el tejido fetal pancreático trasplantado no recibió tratamiento especial de purificación celular y no empleamos en nuestro modelo medicamentos inmunomoduladores que previnieran el rechazo al injerto.

Por otra parte existieron dificultades técnicas relacionadas con el manejo del tejido fetal en ratas de 18 de días de gestación al estos de tamaño muy pequeño a pesar del uso de microscopio para su manipulación. Los resultados posiblemente se mejorarían usando animales de mayor tamaño.


## **CONCLUSIONES**

1. En base a los resultados encontrados en este estudio podemos concluir que al usar un asa de yeyuno como reservorio de páncreas fetal en un modelo experimental en ratas diabéticas se observó en un 50% de los casos diferenciación celular del tejido fetal pancreático, con presencia de páncreas endócrino y exócrino y con disminución en los requerimientos de insulina necesarios para mantener normoglucemia, lo que traduce viabilidad, diferenciación y función endócrina.

2. Posiblemente el fracaso observado en 50% de los casos se deba a que existieron dificultades técnicas relacionadas con el manejo de tejido fetal en ratas de 18 días de edad gestacional.

## BIBLIOGRAFÍA.

1. Harris MI, Hanaman RF. Diabetes in America. In Bethesda M.D.; 1985; NIH publication No 85: 1468.
2. National Diabetes Data Group. Classification and diagnosis of diabetes mellitus and other categories of glucose intolerance. *Diabetes* 1979; 28: 1039-1057
3. Expert Committee on Diabetes Mellitus: Second Report. *Tech Rep Ser* 1980; 646:1-80.
4. Atkinson MA, Maclaren NK. The pathogenesis of insulin-dependent diabetes mellitus. *N Engl J Med* 1994; 331: 1428-1436.
5. Eisenbarth GS, Ziegler A, Colman P. Pathogenesis of insulin-dependent (type I) diabetes mellitus In: Weir, Khan, CR Joslins. *Diabetes Mellitus*. 13<sup>th</sup> ed. Malvern, PA Lea & Febiger, 1993; 432-439
6. Pugliese A, Eisenbarth GS. Type I diabetes mellitus: lessons for human autoimmunity. *J Lab Clin Med* 1992; 120: 363-366.
7. Aude RO, Libman Y, Altamirano N, Robles VC, La Porte R. Diabetes Epidemiology Research International. Evaluation of epidemiology and immunogenetics of IDDM in Spanish and Portugueses heritage registres. A key to understanding the etiology of IDDM?. *Diabetes Care* 1989; 12: 487-493.
8. Encuesta Nacional de Enfermedades Crónicas. Secretaria de Salud. México. 1993:10-15
9. Karvonen M, Tuomilehto J, Lipman I, La Porte R. A review of the recent epidemiological data on the worldwide incidence of type I (insulin-dependent) diabetes mellitus. *Diabetologia* 1994; 36: 883-892.
10. Molback AG, Christian B, Marnar B, Borch-Johnsen K, Nerup J. The incidence of insulin-dependent diabetes mellitus in age group over 30 years in Denmark. *Diab Med* 1994; 11: 650-655.
11. Kelly HA, Ruseell MT, Jones TW, Byrne GC. Dramatic increase in incidence of insulin dependent diabetes mellitus in Western Australia. *Med J Austr* 1994; 161: 426-429
12. Ruwaard D, Geerdink RA, Bruining GJ, Vaandrager GJ, VerlooveVanhorick SP. Increasing incidence of type I diabetes mellitus in the Netherlands, the second nationwide study among children under 20 years of age. *Diabetes Care* 1994; 17:599-601.
13. Pinkey JH, Binfley PJ, Sawtell PA, Dunger DB, Gale EA. Presentation and progress of childhood diabetes mellitus: a prospective population based study. The Barts Oxford Study Group. *Diabetologia* 1994; 37:70-74.



14. Dorkheel TM. An epidemic of childhood diabetes in the United States? Evidence from Allegheny Country, Pittsburgh, Pennsylvania. Diabetes Epidemiology Research Group. Diabetes Care 1993; 16: 1606-1611.
15. The Diabetes Control and Complications Trial Research Group: The effect of intensive treatment of diabetes on the development and progression of long-term complications in insulin dependent diabetes mellitus. N Engl J Med 1993; 329: 977-986.
16. Brown J, Moinar IG, Clarck WR, Mullen YS. Control of experimental diabetes mellitus in rats by transplantation of fetal pancreas. Science 1974;184:1377-1379.
17. Mullen YS, Clarck WR, Moinar IG, Brown J. Complete reversal of experimental diabetes mellitus in rats by a single fetal pancreas. Science 1976;195:68-70.
18. Warnock GL, Rajotte RJ. Critical mass of purified islets that induce normoglycemia after implantation into dogs. Diabetes 1988;37:467.
19. Usadel KH, Schewedws J, Bastert O, Stwinau U, Klempa I. et al. Transplantation of human fetal pancreas; experience in thymus aplastic mice and rats and in a diabetic patient. Diabetes 1980; 29 (suppl.) 74-79.
20. Tuch BE, Ng AB, Jones A, Turtle JR, Caterson ID. Transplantation of human fetal pancreatic tissue into diabetic nude mice. Transplant Proc 1984;16:1059-1062.
21. Hering BJ, Brende I. Persistent reversal of diabetes by transplantation of fetal pig islets into nude mice. Diabetes 1991;40: 858-866.
22. Wilson JD, Dhall DP, Simeonovic DJ, Lafferty KJ. Induction and management of diabetes mellitus in the pig. Aust J Exp Biol Med Sci 1989; 64: 489-500.
23. Sandler S, Andersson A, Eizric D, Hellerson C. Assessment of insulin secretion in vitro from microencapsulated fetal porcine islet-like cell clusters and rat, mouse and human pancreatic islets. Transplantation 1997;63: 1712-1718.
24. Simpson AM, Tuch BE, Vincent PC. Pig fetal pancreatic monolayers, a model of potential use in transplantation. Transplantation 1990; 49: 1133-1137.
25. Sasak N, Yuneda K, Bigger C, Brown J, Murlen Y. Fetal pancreas transplantation in miniature swine. Transplantation 1984; 38: 355.
26. Mullen Y, Taura Y, Ozawa A, Miyazawa K, Shiogama T, Matsou S. Reversal of experimental diabetes miniature swine by fetal pancreas allografts. Transplant Proc 1989; 21: 2671-2672.
27. Thompson SC, Mundel TE. Fetal pig pancreas preparation and assessment of tissue for transplantation and its in vivo development and function in athymic nude mice. Transplantation 1990; 49: 571-581.

28. Tuch BE, Osgery KJ, turtle JR. Normalization of blood glucose levels in nondiabetic nude mice by human fetal pancreas after induction of diabetes. *Transplantation* 1988; 46: 608-611.
29. Hullett DA, Falany JL, Love RB, Butter JA, Sollinger HW. Human fetal pancreas: Potencial for transplantation. *Transplantation Proc* 1987; 19:909-910
30. Tuch BE, Reversal of diabetes by human fetal pancreas. *Transplantation* 1991;51;557-561.
31. Georgiou HM, Mandel TE, *Transplanted fetal pancreas allografts regulate blood glucose to donor-strain levels.* *Transplant Proc* 1987; 19: 2922.
32. Brooks BM, Peterson KP, Peterson CHM, Palmer JP. Reactivation of type I diabetes in patients receiving human fetal pancreatic tissue transplants without immunosuppression. *Transplantation* 2000; 69: 166-172.
33. McEvoy RC, Schmitt RV, Hegre OD. Syngeneic transplantation of fetal rat pancreas, Effect of insulin treatment on the reversal of alloxan diabetes. *Diabetes* 1978; 27: 982-987.
34. McEvoy RC, Schmitt RV, Hegre OD. Syngeneic transplantation of fetal rat pancreas II, Effect of insulin treatment on the growth and differentiation of pancreatic implants fifteen days after transplantation. *Diabetes* 1978; 27:988-994.
35. Scharp DW, Lacy PE, Santiago JV, McCullough CS. Results of our first nine intraportal islet allografts in type 1, insulin dependent diabetic patients. *Transplantation* 1991; 51:76-85
36. Tollemar JC, Groth GO, Korsgren AO, Anderson AM. Injection of xenogeneic endocrine pancreatic tissue into the portal vein, effects on coagulation, liver function , and hepatic hemodynamics. *Transplantation* 1992; 53: 139-142
37. Liu X, Federli KF, Bretxel RG. Persistent reversal of diabetes transplantation of fetal pig proislets into nude mice. *Diabetes* 1991; 40: 858-865
38. Adams GA, Xuegong W, Lee LK, Piercy ChE. Insuline-like growth factor I promotes successful fetal pancreas transplantation in the intramuscular site. *Surgery* 1994; 116:751-757.
39. Skandalakis JE, Gray SW. Pancreas embryology. In: Skandalakis JE, Gray SW. (eds.) *Embryology for Surgeons*; 2<sup>nd</sup> ed. Philadelphia, Saunders, 1994:385-386

Cuadro 1

Dosis de insulina por kilo de peso y niveles de glucosa sérica en cada una de las ratas del grupo experimental y en las del grupo control.

Día	INICIO		DIA 7		DIA 14		DIA 21		DIA 28	
Dosis insulina* y niveles séricos de glucosa**	Glucosa	Insulina	Glucosa	Insulina	Glucosa	Insulina	Glucosa	Insulina	Glucosa	Insulina
<b>GRUPO EXPERIMENTAL</b>										
Rata 1	310	10	140	9	115	7	135	7	115	7
Rata 2	340	10	135	11	110	9	90	9	130	9
Rata 3	340	10	135	11	110	9	115	9	135	9
Rata 4	345	10	100	10	140	8	130	9	135	10
Rata 5	310	10	140	9	110	8	130	8	130	9
Rata 6	315	10	135	10	130	9	100	7	115	7
Rata 7	310	10	130	9	140	7	130	6	100	6
Rata 8	310	10	120	10	140	8	130	7	120	6
<b>GRUPO CONTROL</b>										
Rata 1	310	10	140	11	140	11	145	10	120	11
Rata 2	320	10	140	11	110	11	110	10	115	10
Rata 3	320	10	100	12	130	11	130	10	115	10
Rata 4	320	10	110	12	130	11	135	10	110	10
Rata 5	340	10	120	11	130	10	125	10	120	10
Rata 6	310	10	130	11	125	11	135	11	115	11

\* Unidades Internacionales x kg de peso x día.

\*\* mg/dl (determinado con tira reactiva y glucómetro).

Cuadro 2

Promedio de la dosis de insulina en el grupo experimental y en el grupo control.

<b><i>Dosis de insulina</i></b>	Inicio	Día 7	Día 14	Día 21	Día 28
Grupo experimental	10	9.8	8.9	7.7	7.8
Grupo control	10	11.3	10.8	10.1	10.3
p *	1	0.007	0.001	0.001	0.003

\* T-Student

Cuadro 3

Promedio de la dosis de insulina en el grupo experimental con trasplante exitoso y el grupo experimental con fracaso en el trasplante.

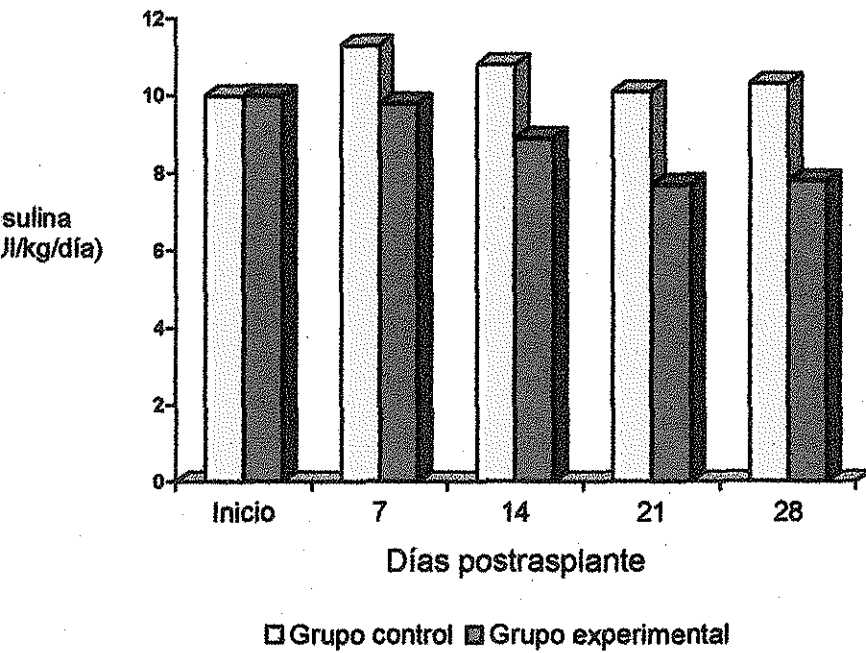
Dosis de insulina	Inicio	Día 3	Día 5	Día 8	Día 10	Día 13	Día 15	Día 18	Día 20	Día 23	Día 25	Día 28
Exitoso en el trasplante	10	11	10	9.2	8.9	7.7	7.7	7.2	7.0	6.7	7.0	6.5
Fracaso en el trasplante	10	11	11	10	9.2	8.5	8.7	8.7	8.7	8.5	9.0	9.2
p*	1	1	0.09	0.07	0.07	0.07	0.09	0.03	0.007	0.001	0.001	0.001

\* T-Student.



Gráfica 1

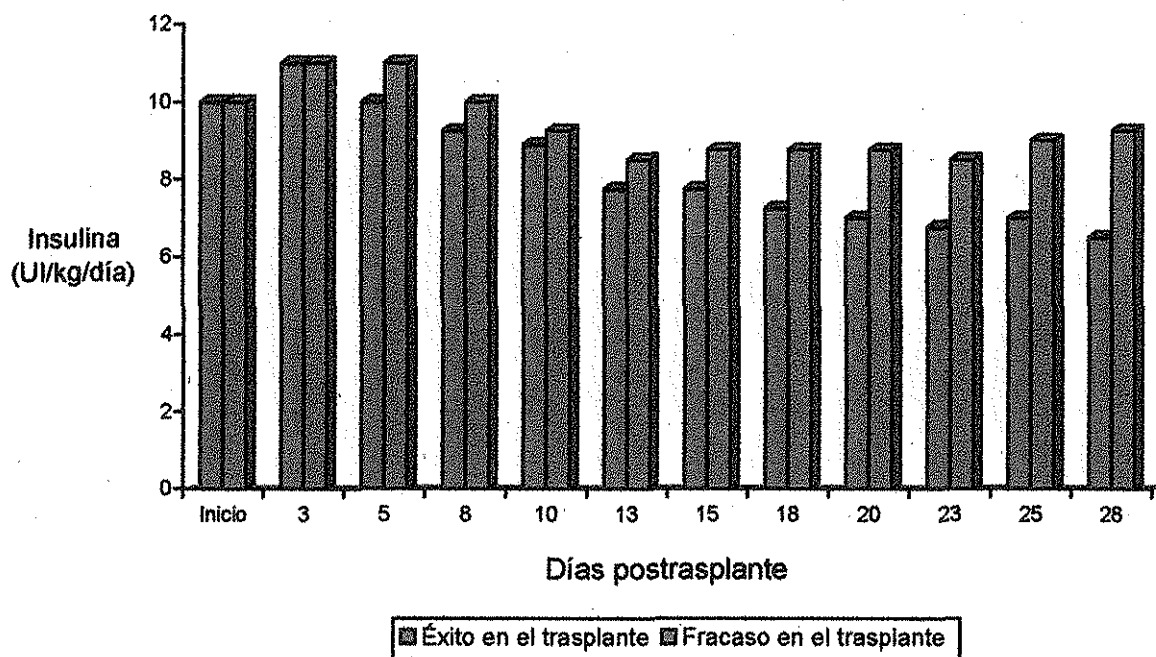
Media de la dosis de insulina en el grupo control y en el experimental.



TESIS CON  
FALLA DE ORIGEN

Gráfica 2

Promedio de la dosis de insulina en el grupo experimental con trasplante exitoso y el grupo experimental con fracasó en el trasplante.



TESIS CON  
FALLA DE ORIGEN

**Imágenes:**

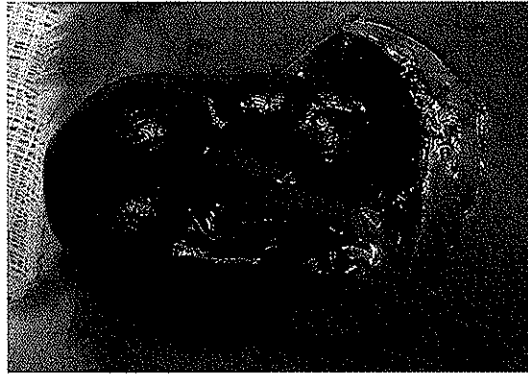

Imagen 1

Feto de rata de 18 días de edad gestacional en bolsa amniótica




Imagen 2

Feto de rata de 18 días de edad gestacional, se observa insición transversa infraumbilical para el abordaje de extracción del páncreas fetal.

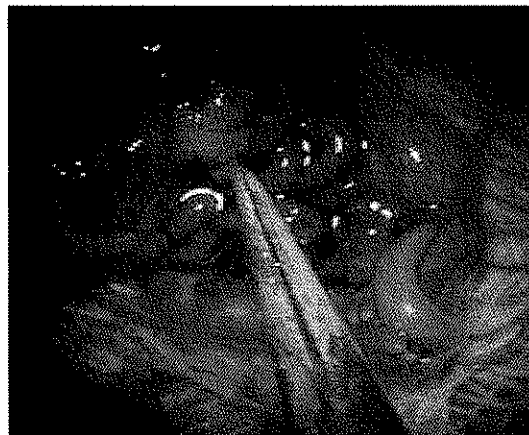


Imagen 3

Ubicación del páncreas fetal en la cavidad abdominal, se observa el tejido pancreático en la punta de la pinza.

TESIS CON  
FALLA DE ORIGEN

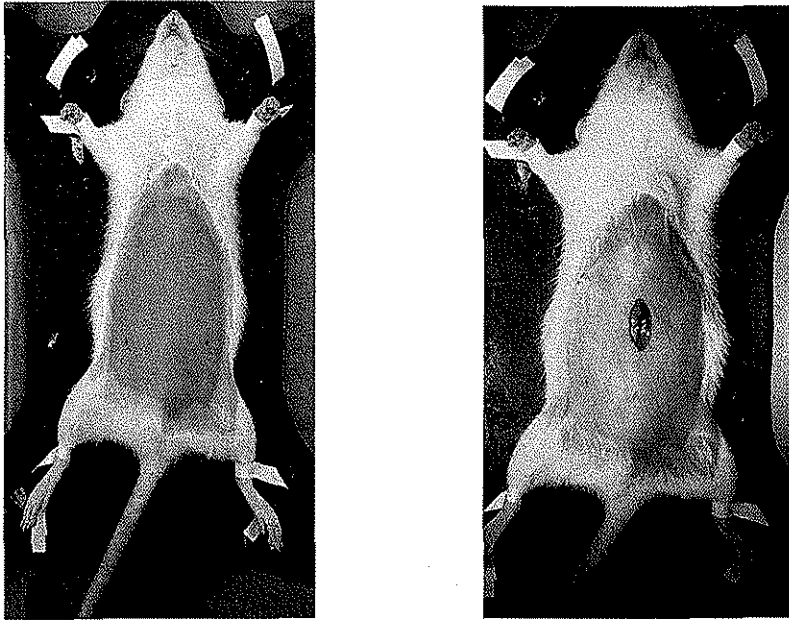


Imagen 4

A: fijación mecánica de la rata para el procedimiento de trasplante.(izquierda) B: abordaje por inscisión en la línea media (derecha)

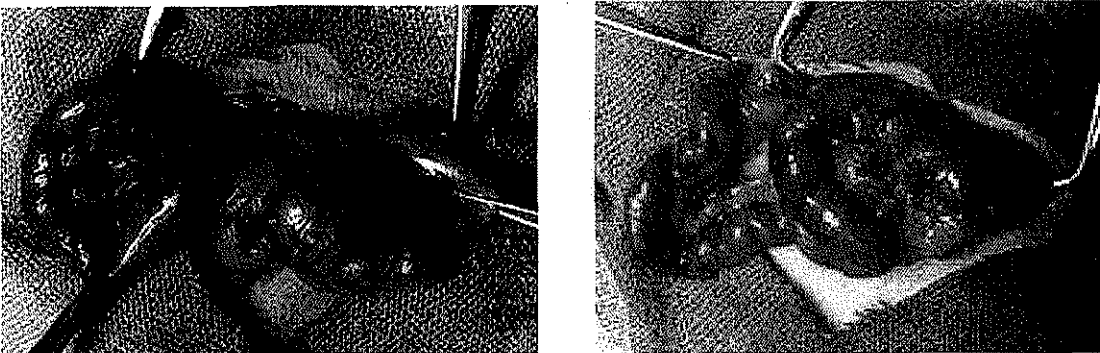


Imagen 5

A: Identificación de la unión del estómago y del intestino delgado de la rata (izquierda)  
B: a 20 cm de esta unión se identifica el sitio del corte del asa intestinal , yeyuno de la rata. (derecha).

TESIS CON  
FALLA DE ORIGEN

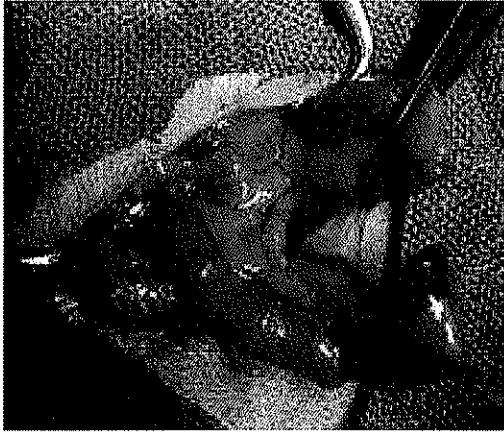

Imagen 6  
Corte del asa de yeyuno

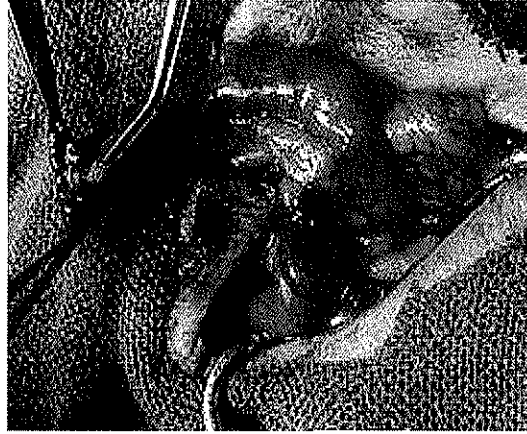


Imagen 7  
Colocación de páncreas fetal en la luz del asa distal, previamente debridamiento de la mucosa por fricción.

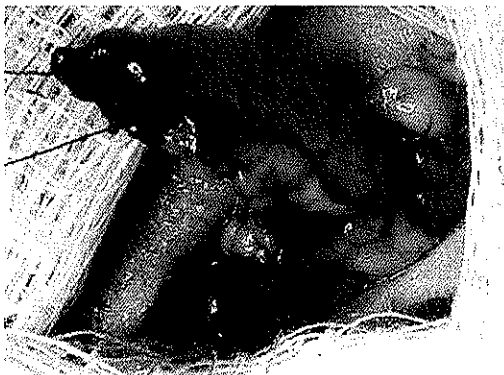

Imagen 8  
Cierre del extremo del asa distal para formación de asa ciega con páncreas fetal en el interior

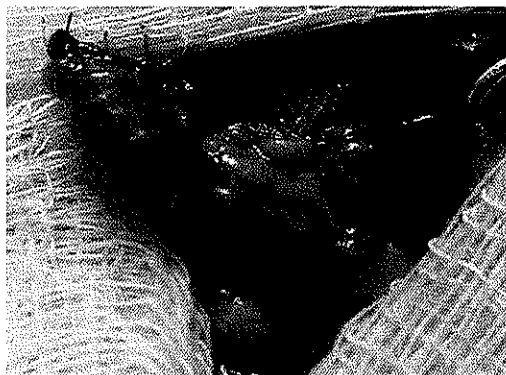


imagen 9  
Colocación de puntos en U a 3.5 cm del final del asa ciega para formar una malla de contención para el tejido

TESIS CON  
FALLA DE ORIGEN

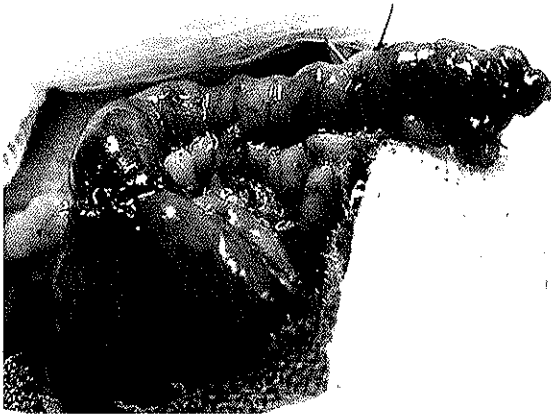

Imagen 10

Anastomosis termino lateral y formación de Y de Roux, con asa ciega conteniendo tejido pancreático fetal.

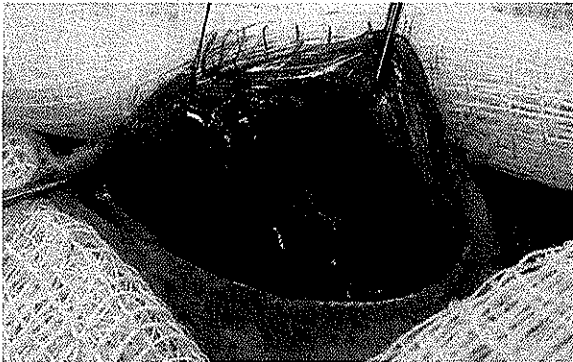


Imagen 11

Fijación del asa ciega a la pared anterior abdominal

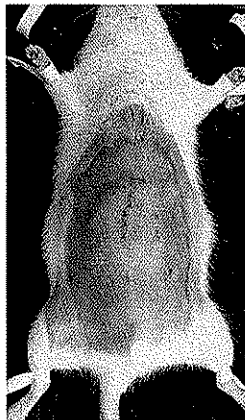

Imagen 12

Cierre final de la herida

TESIS CON  
FALLA DE ORIGEN

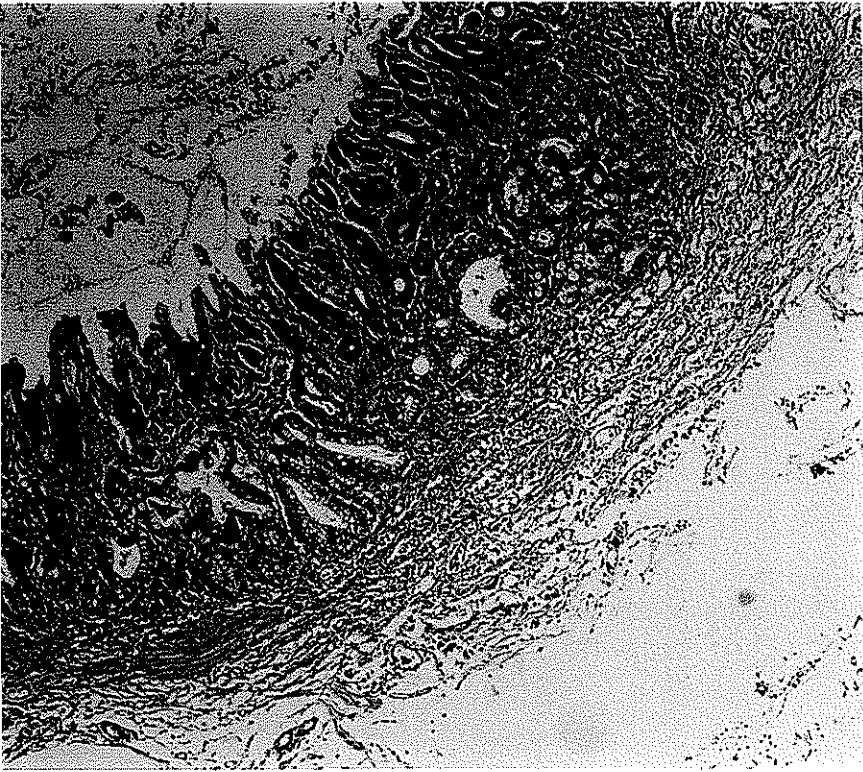


Imagen 13

Histología con eosina y hematoxilina del páncreas fetal trasplantado que muestra inflamación crónica intensa con reacción granulomatosa a cuerpo extraño (material de sutura) y fibrosis

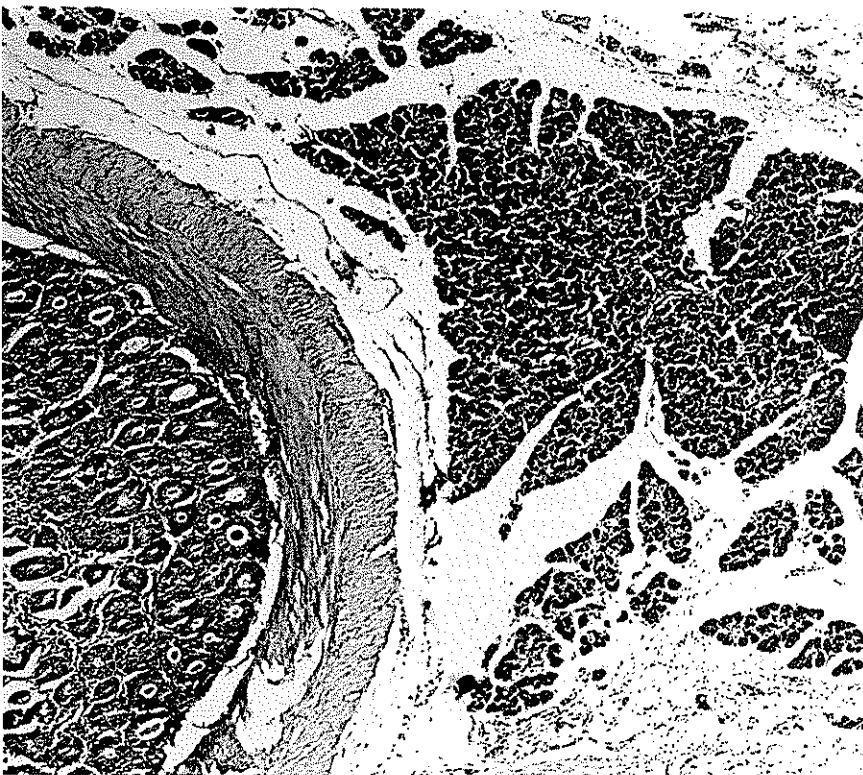


Imagen 14

Histología con eosina y hematoxilina del páncreas fetal trasplantado que muestra presencia de tejido pancreático en serosa y pared intestinal.

TESIS CON  
FALLA DE ORIGEN

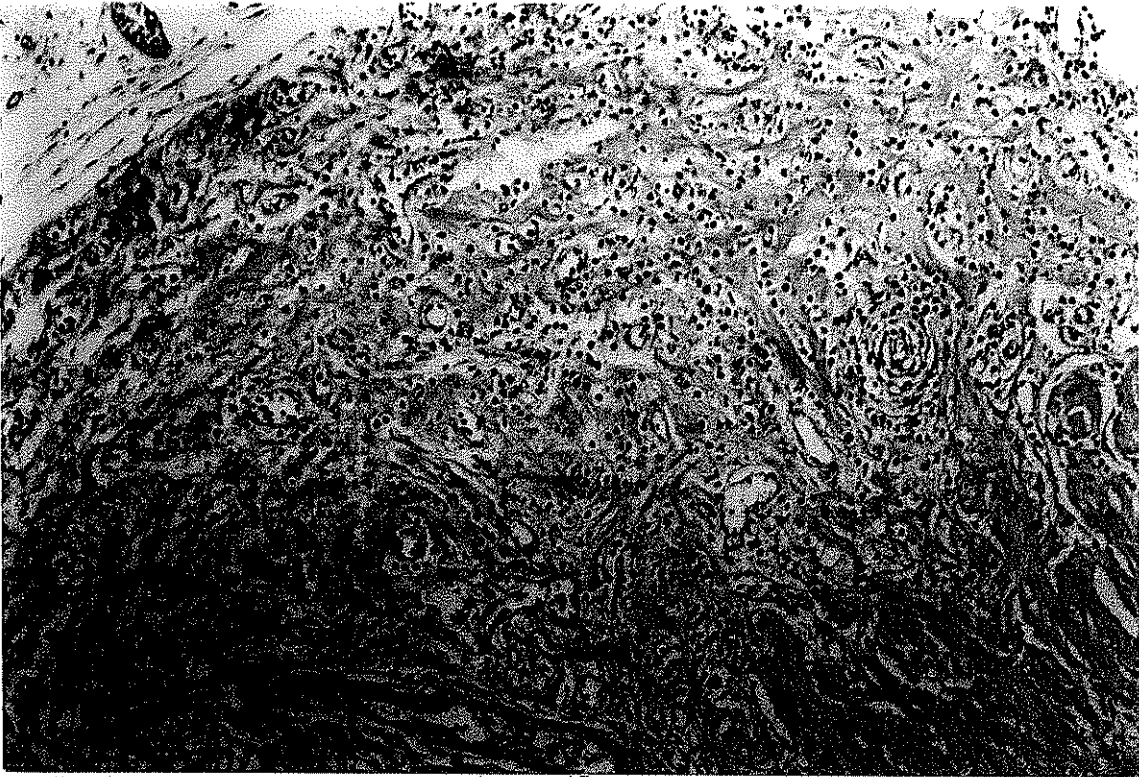


Imagen 15

Histología con eosina y hematoxilina del páncreas trasplantado que muestra inflamación crónica intensa con reacción a cuerpo extraño y fibrosis, acercamiento de la imagen 13.

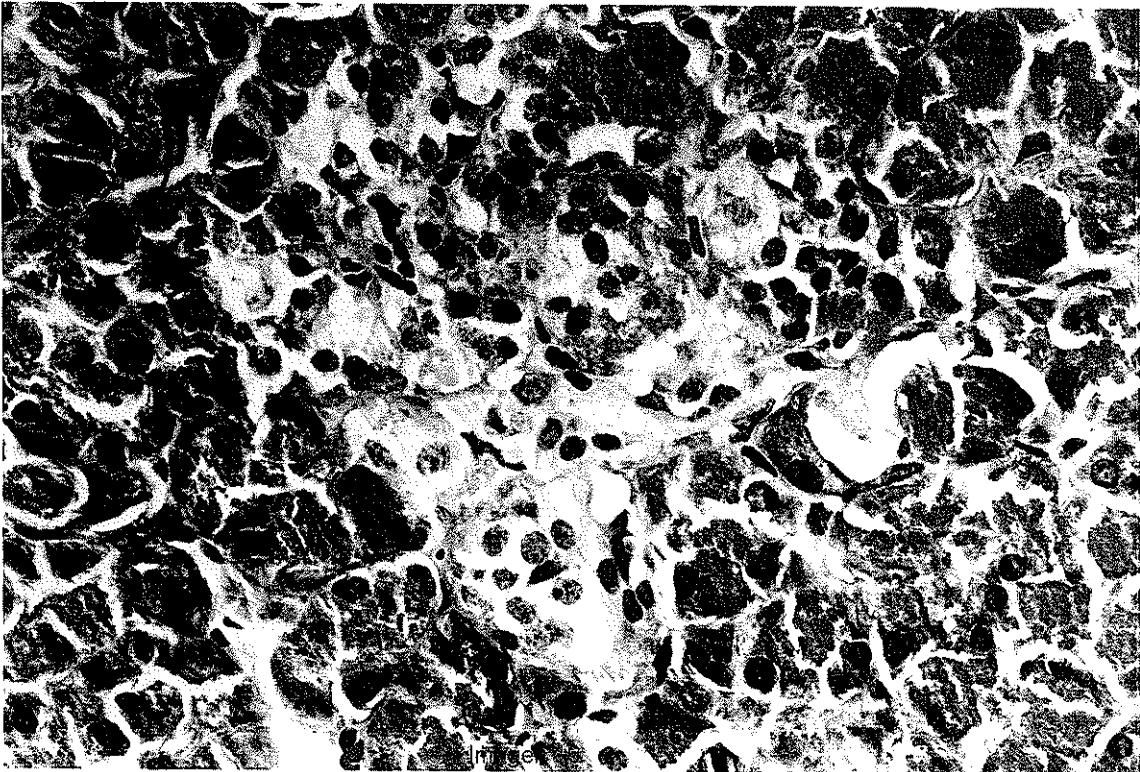


Imagen 16

Tinción con eosina y hematoxilina de las células pancreáticas dispuestas en islotes que se encontraron en sitio de trasplante en el asa intestinal.

TESIS CON  
FALLA DE ORIGEN



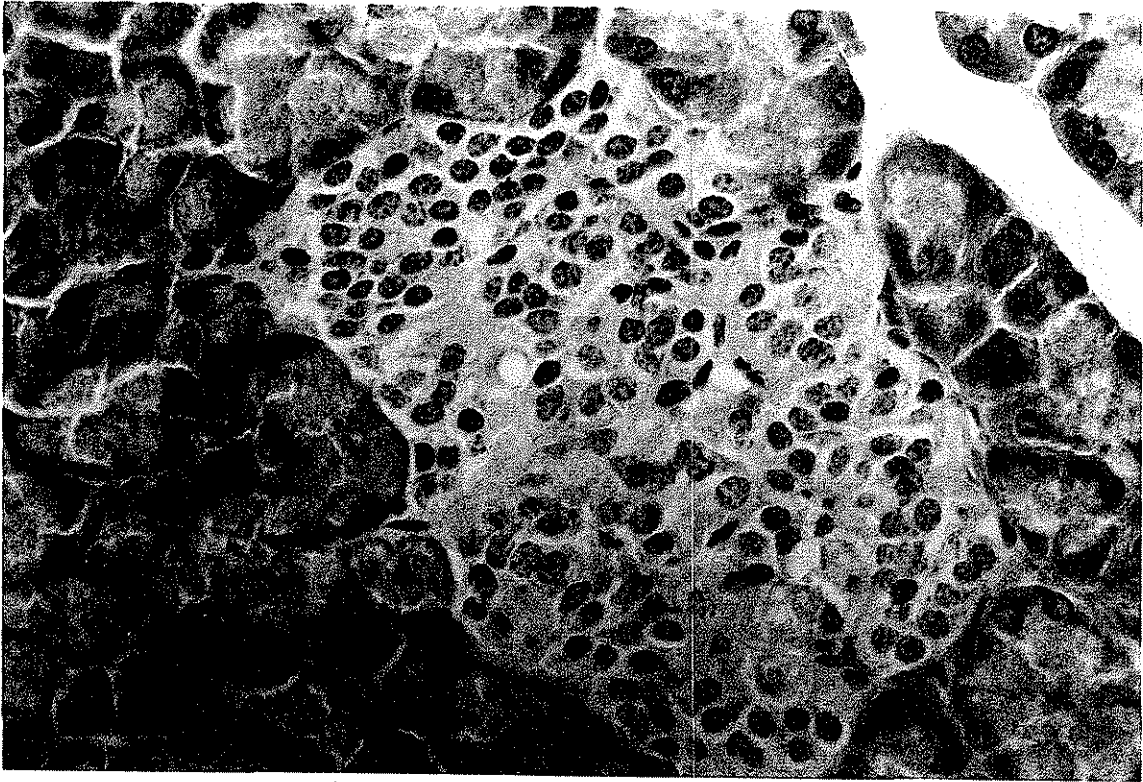


Imagen 17

Tinción con cromogranina para búsqueda de tejido endocrino, demostrando presencia de células neuroendocrinas en el sitio de trasplante en el asa intestinal

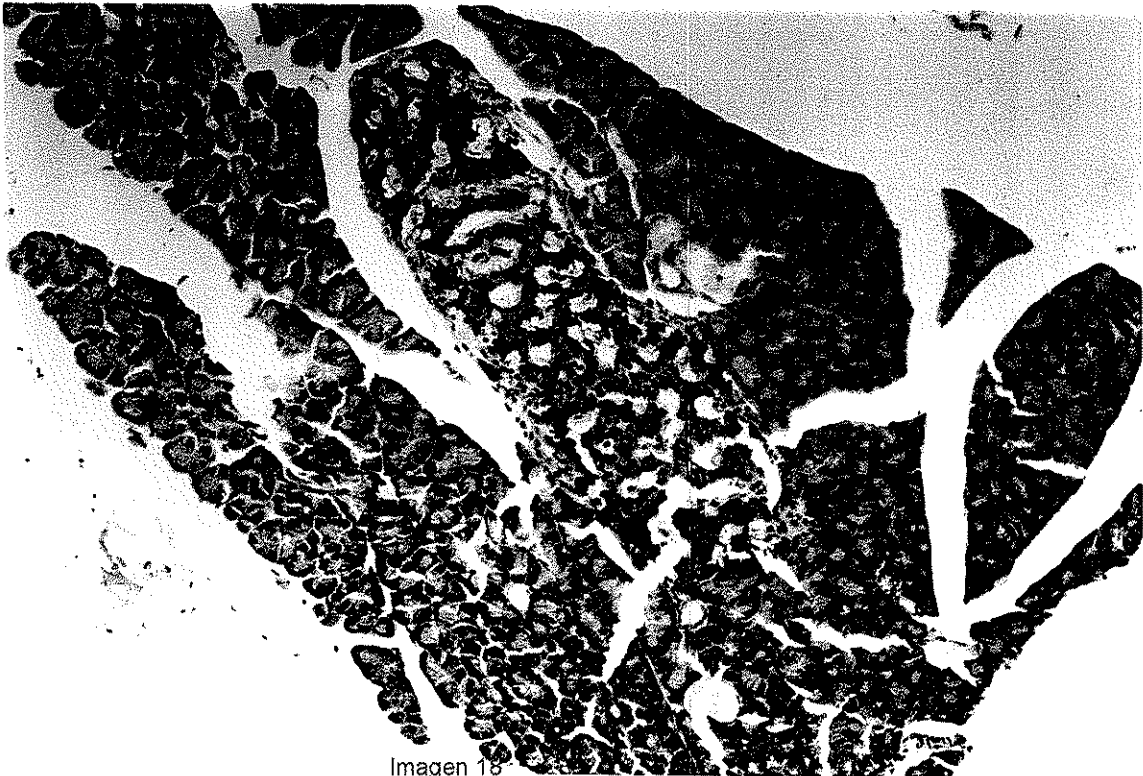


Imagen 18

Tejido trasplantado en el asa intestinal con tinción de inmunohistoquímica para anticuerpos monoclonales contra insulina, tiñe las células productoras de insulina en café.

TESIS CON  
FALLA DE ORIGEN

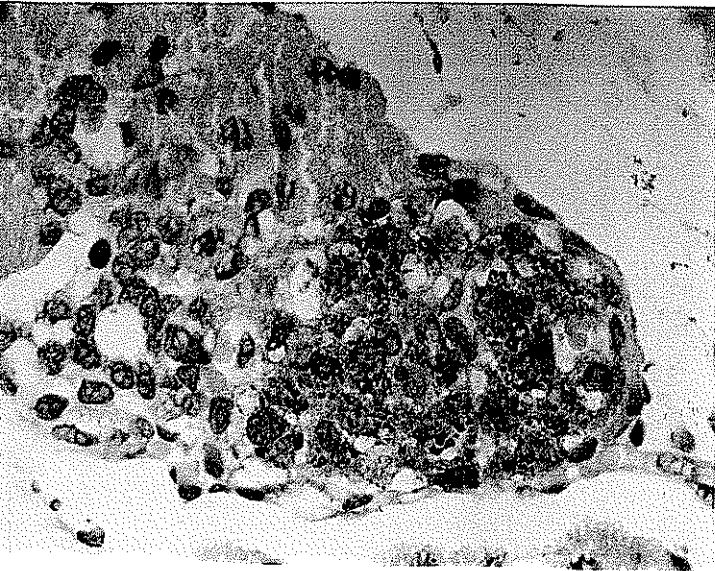


Imagen 19  
Tejido fetal control en la  
tinción con immuno  
histoquímica para  
anticuerpos contra insulina

Imagen 20  
Tejido trasplantado en el asa  
intestinal con tinción de  
immunohistoquímica para  
anticuerpos monoclonales  
contra insulina, tñe las células  
productoras de insulina en café.

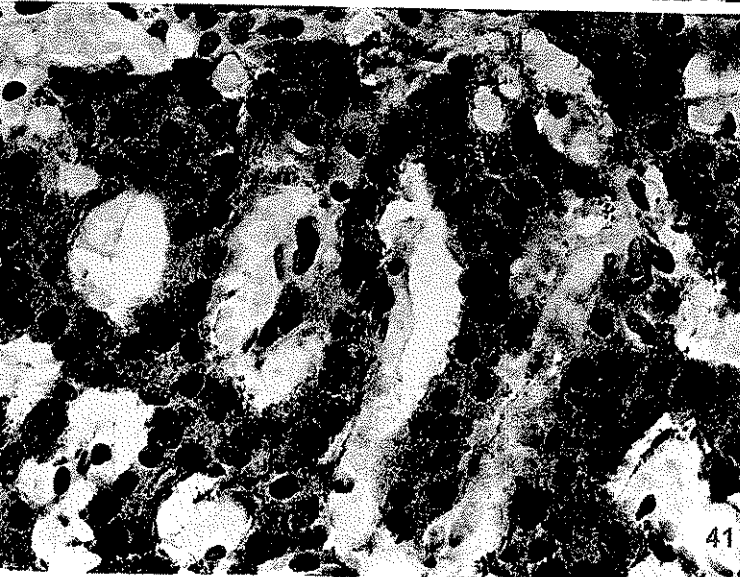
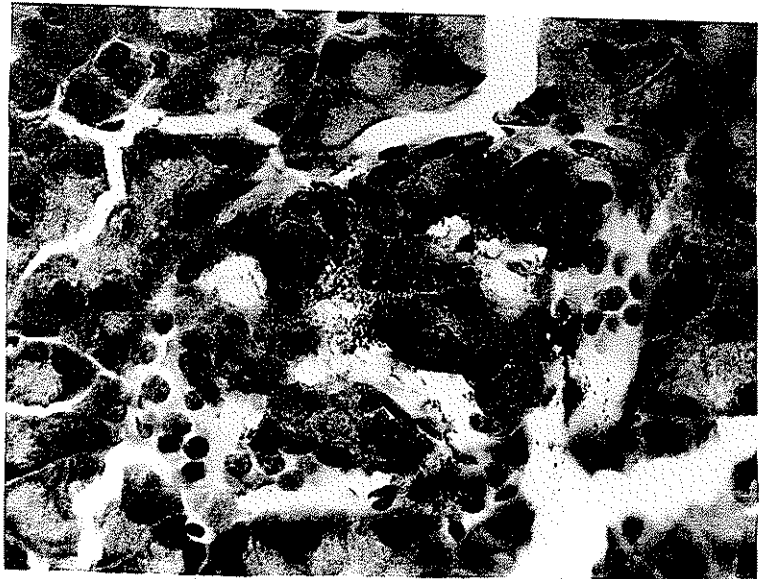


Imagen 21  
Tejido pancreático de rata  
adulta con tinción de  
immunohistoquímica para  
anticuerpos monoclonales  
contra insulina

TESIS CON  
FALLA DE ORIGEN