

11234

38




UNIVERSIDAD NACIONAL AUTONOMA DE MEXICO

FACULTAD DE MEDICINA
DIVISION DE ESTUDIOS DE POSGRADO
HOSPITAL GENERAL DE MEXICO
SECRETARIA DE SALUD

"BLEFARITIS POR DEMODEX"

SECRETARIA DE SALUD
HOSPITAL GENERAL DE MEXICO
ORGANISMO DESCENTRALIZADO
ESTADO DE MEXICO
DIRECCION DE ESTUDIOS



T E S I S
QUE PARA OBTENER EL TITULO DE:
ESPECIALIZACION EN OFTALMOLOGIA
P R E S E N T A :
DR. JOSE ANGEL GAMBOA BARRAGAN

ASESORES DE TESIS: DRA MARIA DOLORES CORTES RODRIGO,
DR. ABELARDO RODRIGUEZ REYES
JEFE DE SERVICIO Y PROFESOR DEL CURSO UNIVERSITARIO DE
POSGRADO: DRA. GUADALUPE TENORIO GUAJARDO.



HOSPITAL GENERAL DE MEXICO, S.R.

MEXICO, D.F.

2002

TESIS CON FALLA DE ORIGEN



Universidad Nacional
Autónoma de México



UNAM – Dirección General de Bibliotecas
Tesis Digitales
Restricciones de uso

DERECHOS RESERVADOS ©
PROHIBIDA SU REPRODUCCIÓN TOTAL O PARCIAL

Todo el material contenido en esta tesis esta protegido por la Ley Federal del Derecho de Autor (LFDA) de los Estados Unidos Mexicanos (México).

El uso de imágenes, fragmentos de videos, y demás material que sea objeto de protección de los derechos de autor, será exclusivamente para fines educativos e informativos y deberá citar la fuente donde la obtuvo mencionando el autor o autores. Cualquier uso distinto como el lucro, reproducción, edición o modificación, será perseguido y sancionado por el respectivo titular de los Derechos de Autor.

RESPONSABLE:

Dr. José Ángel Gamboa Barragán.

Médico Residente

Servicio de Oftalmología.

Hospital General de México


FIRMA


TUTORES:

Dra. María Dolores Cortés Rodrigo.

Servicio de Oftalmología.

Médico de Base.

Doctorado en Ciencias Médicas



FIRMA



Dr. Abelardo Rodríguez Reyes

Servicio de Patología

Hospital Luis Sánchez Bulnes

Patólogo Ocular.


Jefe del Departamento de Patología Oftálmica


FIRMA 
SUBDIVISION DE ESPECIALIZACION
DIVISION DE ESTUDIOS DE POSGRADO
FACULTAD DE MEDICINA
U. N. A. M.

Dra. Guadalupe Tenorio Guajardo.

Jefe de Servicio de Oftalmología, H.G.M.

Profesor Titular del Curso de Especialización.

A handwritten signature in black ink, appearing to read 'G. Tenorio Guajardo', is written over a horizontal line. The signature is stylized and includes a large, sweeping flourish that extends to the right.

FIRMA

AGRADECIMIENTOS

A DIOS

POR OTORGARME SALUD Y LIBERTAD PARA LABRAR MI DESTINO.

A MIS PADRES

**POR HABERME PROPORCIONADO BASES FIRMES PARA MI
DESARROLLO.**

A TANIA

POR SU APOYO Y COMPRENSIÓN.

A MIS MAESTROS

POR SU PACIENCIA Y CONFIANZA.

INDICE

I	RESUMEN	1
II	MARCO TEORICO	3
III	ESTUDIO CLINICO	
	Justificación	5
	Hipótesis	5
	Objetivo	6
	Diseño	7
	Material y método	
	Población y muestra	8
	Criterios de inclusión ,exclusión y eliminación.	8
	Variables analizadas	9
	Procedimiento	9
	Análisis de resultados	12
	Cumplimiento de las responsabilidades éticas y de bioseguridad	12
IV	RESULTADOS	13
V	DISCUSIÓN	15
VI	CONCLUSIONES	17
VII	BIBLIOGRAFÍA	18
VIII	ANEXOS	20
IX	CUADROS Y GRAFICAS	22

I RESUMEN

Justificación

La blefaritis crónica es una de las afecciones oftalmológicas más comunes, sin embargo nuestra comprensión acerca de las causas de esta condición aún es incompleta.

El *Demodex folliculorum* ha sido incriminado como una de las causas en el desarrollo de las blefaritis crónicas, aunque persiste mucha controversia. Por lo cual se considera de importancia el realizar un estudio el cual nos oriente a determinar si este agente causal se asocia a blefaritis crónica en nuestro medio.

Hipótesis

El índice de infestación por *D. folliculorum* es mayor en pacientes con blefaritis crónica que en pacientes sin este padecimiento.

Objetivo

Determinar el índice de infestación por *D. folliculorum* en pacientes con blefaritis crónica y compararlo con el de personas sanas sin manifestaciones oculares del HGM.

Diseño y duración

Tipo de estudio

Observacional, prospectivo, descriptivo, transversal.

Material y método

Hojas de recolección de datos y de consentimiento informado, pinzas de relojero, portaobjetos, cubreobjetos, cinta adhesiva, tubos de ensayo, formol al 10%, cloral-lacto-fenol, microscopio de luz.

Depilar con pinzas 16 pestañas de cada paciente. Colocar una a una las pestañas en cinta adhesiva adherida previamente de uno de sus extremos a un portaobjetos para su posterior observación bajo microscopía de luz.

Fijar las pestañas en formol al 10%, aclararlas con cloral-lacto-fenol, estudiar bajo microscopía de luz. Y calcular el índice de infestación.

Población y muestra

100 pacientes con blefaritis crónica, que satisfagan los criterios de inclusión y exclusión así como 100 pacientes del grupo control con el mismo rango de edad, tomados al azar de la consulta externa del HGM, que no presenten afección ocular (córnea, conjuntiva, párpados y vías lagrimales), que cumplan los criterios de exclusión.

Variables	Clasificación
Independiente: Blefaritis crónica.	Cualitativa nominal (si-no)
Dependiente: <i>D. folliculorum</i>	Cualitativa nominal (si-no)

Resultados

Del grupo de blefaritis 63% presento *D. folliculorum* en comparación con el grupo control que solo presentó el ácaro en el 33.33% de los casos ($p < 0.001$). Ajustado por grupo de sexo el porcentaje de pacientes con *D. folliculorum*, las mujeres tuvieron el ácaro en el 44.63% de los casos y los hombres presentaron el parásito en el 53.85% de la muestra.

Conclusiones

El *D. folliculorum* juega un rol importante en la fisiopatología de la blefaritis crónica.

II MARCO TEORICO

La blefaritis es una inflamación difusa de los párpados de diversas etiologías.

Es uno de los problemas más comunes encontrados en la práctica oftalmológica. En una revisión de 30,649 visitas a un hospital general de distrito británico, 6.1 por ciento fueron por problemas oftalmológicos. La inflamación fue el factor etiológico principal en el 21.7 por ciento de los casos oftalmológicos. Y se diagnosticó conjuntivitis o blefaritis en el 71 por ciento de los pacientes con inflamación ocular(1).

El *D. folliculorum* fue detectado por primera vez en 1841 en el hombre (2). Es el ectoparásito más común del hombre (3). Es un ácaro de 0.3 mm de longitud, transparente que parasita la piel con una prevalencia de 100% (4) y una densidad de <5 ácaros /cm² cuando se toma una biopsia de piel superficial estandarizada (4). Se considera que juega un papel patogénico cuando se multiplica (4) y cuando raramente penetra en la dermis. Su ciclo tiene lugar en los folículos pilo sebáceos llevando a cabo la copulación en la abertura del folículo.

El hecho que *D. folliculorum* se vuelva patógeno cuando se multiplica, está probablemente relacionado a la amplificación de su acción irritante individual, que entonces se vuelve suficiente para inducir una inflamación perifolicular (5) y ser clínicamente observado.

Tanto el *D. folliculorum* que se encuentra en las pestañas y folículos capilares como el *Demodex brevis* (6) que se encuentra en las glándulas sebáceas y de Meibomio(7), han sido implicados en blefaritis desde 1899 (8). También se ha sugerido como agente etiológico en una forma seca del acné rosácea, dermatitis granulomatosa perioral, pitiriasis

folliculorum, erupción papulopustular de la piel cabelluda (3). Estas especies, en su forma adulta e inmadura, consumen células epiteliales, producen distensión folicular e hiperplasia, e incrementan la queratinización llevando a envainamiento de pestañas consistiendo en queratina y lípidos (9).

La técnica que usualmente se ha usado en Oftalmología para obtener al *D. folliculorum* es mediante la toma de pestañas (2).

Algunos autores sugieren que el *D. folliculorum* es un saprófito inocuo a la piel, tales como Hunsche, Mulder, Gmeiner y Norn(2); otros lo sugieren como un patógeno en la blefaritis crónica, tal como Demmlet(2), que encontró una diferencia significativa en la incidencia de *D. folliculorum* en pacientes con blefaritis crónica a pacientes con blefaritis aguda y sujetos normales, concluyendo que el *D. folliculorum* puede ser un mediador de blefaritis crónica; así también Kamoun(2) encontró una incidencia más alta de *D. folliculorum* en pacientes con blefaritis, comparados con sujetos control.

Se ha observado que a mayor edad de la población estudiada mayor es el porcentaje de infestación por *D. folliculorum*.

En nuestro medio Nava-Castañeda y col reportan una mayor prevalencia de *D. Folliculorum* en pacientes con blefaritis crónica(10).

III ESTUDIO CLINICO

Justificación

La blefaritis crónica es una de las afecciones oftalmológicas más comunes. sin embargo nuestra comprensión acerca de las causas de esta condición aún es incompleta.

El *Demodex folliculorum* ha sido incriminado como una de las causas en el desarrollo de las blefaritis crónicas, aunque persiste mucha controversia. Por lo cual se considera de importancia el realizar un estudio el cual nos oriente a determinar si este agente causal se asocia a blefaritis crónica en nuestro medio.

Hipótesis válida

El índice de infestación por *D. folliculorum* es mayor en pacientes con blefaritis crónica que en pacientes sin este padecimiento.

Hipótesis nula

El índice de infestación por *D. folliculorum* es igual en los pacientes con blefaritis crónica que en sujetos sanos.

Objetivo

Determinar el índice de infestación por *D folliculorum* en pacientes con blefaritis crónica y compararlo con el de controles sanos sin manifestaciones de afección ocular del HGM.

Diseño

Tipo de estudio

Observacional, prospectivo, descriptivo, transversal.

Material y método

Población y muestra

Según datos encontrados en la literatura se demuestra que la blefaritis representa alrededor del 7% de la consulta oftalmológica(1).

Se toma en este estudio la prevalencia antes mencionada, resultando según la fórmula:

$$K = (Z)^2 (P) (1-P) / (D)^2$$

$$K = (1.96)^2 (0.07) (0.93) / (0.5)^2 = 1.00$$

En 100 pacientes los cuales conforman la muestra del estudio y 100 pacientes del grupo control.

100 pacientes con blefaritis crónica, que satisfagan los criterios de inclusión y exclusión así como 100 pacientes del grupo control con el mismo rango de edad, tomados al azar de la consulta externa del HGM, que no presenten patología ocular (córnea, conjuntiva, párpados y vías lagrimales), que cumplan los criterios de exclusión.

Criterios de inclusión, exclusión y eliminación

Criterios de inclusión:

- Edad: 40-79 años.
- Blefaritis que presenten 3 o más de las siguientes características:

Sensación de ardor, comezón, cuerpo extraño y/o prurito.

Envainamiento de pestañas.

Telangiectasias en el borde palpebral.

Secreción espumosa.

Hiperemia y/o hipertrofia papilar leve a moderada de la conjuntiva

palpebral.

Glándulas de Meibomio distendidas o hipersecretantes.

Criterios de exclusión:

- Tratamiento tópico aplicado durante el mes previo a la toma de muestra.
- Tratamiento oral con metronidazol, isotretinoín u otro que pueda interferir con la densidad de *D. folliculorum*.
- Mujeres embarazadas.
- Pacientes que no quieran participar en el estudio.

Criterios de eliminación:

Pacientes en los que aun cumpliendo con los criterios de inclusión, se presente un error en la toma y/o manejo de la muestra.

Variables	Clasificación
Independiente: Blefaritis crónica.	Cualitativa nominal (si-no)
Dependiente: <i>D. folliculorum</i>	Cualitativa nominal (si-no)

Procedimiento

Examinar un total de 200 personas, 100 con blefaritis crónica y 100 sin afección ocular con los criterios antes mencionados, provenientes de la consulta externa del servicio de Oftalmología del Hospital General de México.

Depilar con pinzas 16 pestañas de cada paciente, empezando con dos pestañas de la mitad nasal del párpado superior derecho, dos del lado temporal del mismo párpado, dos de la porción medial del párpado inferior derecho y dos del lado temporal del mismo párpado. Después depilar ocho pestañas del ojo izquierdo de la misma manera.

Colocar una a una las pestañas en cinta adhesiva adherida previamente de uno de sus extremos a un portaobjetos conforme se van tomando de manera que queden cuatro pestañas en cada portaobjetos identificando los párpados derecho e izquierdo para su posterior observación bajo microscopía de luz.

Fijar ocho pestañas en formol al 10% identificando los párpados derecho e izquierdo, aclarar con cloral-lacto-fenol y estudiar bajo microscopía de luz.

El índice de infestación se calculará para cada paciente de la siguiente manera:

Número de *D. folliculorum* X 100

Número de pestañas

Material

- Hojas de recolección de datos
- Hojas de consentimiento informado
- Pinzas de relojero
- Portaobjetos
- Cubreobjetos
- Cinta adhesiva
- Tubos de ensayo

-Formol al 10%

-Cloral-lacto-fenol

-Microscopio de luz

Análisis de resultados

Porcentajes.

Prueba de χ^2 para independencia u homogeneidad

Cumplimiento de las responsabilidades éticas y de bioseguridad

Todos los pacientes estarán informados y darán su consentimiento por escrito, de los procedimientos a realizar, los cuales no conllevan riesgo alguno, se obtendrá el beneficio de atención oportuna en caso de ser necesario. Se exentará a estos pacientes, por participar en el protocolo, del costo de la consulta y de los medios complementarios de exploración en caso de necesitarse; el método de obtención de la muestra es no invasivo e inocuo.

IV RESULTADOS

Se estudiaron 200 pacientes, 100 formaron el grupo de blefaritis crónica y 100 formaron el grupo control, de este último grupo se eliminó uno por tener una muestra insuficiente.

Los resultados de ambos grupos fueron obtenidos del material conservado con cinta adhesiva.

De los 199 pacientes, fueron 121 del sexo femenino (60.80%) y 78 del sexo masculino (39.20%), con un intervalo de edad entre 40 y 79 años y un promedio de edad de 56.74 años (Cuadro I, Gráfica I).

En el grupo control el promedio de edad fue de 58.22 años y en el experimental de 55.25 años.

Del grupo correspondiente a blefaritis, si se agrupan por sexo se obtiene que 61 mujeres de las 121 presentaban blefaritis correspondiendo al 50%, y los hombres 39 presentaban blefaritis de los 78 por lo que también corresponde a un 50% (Cuadro I, Gráfico II).

Del total de los 199 pacientes 96 presentaron *D. folliculorum* (Figura I) esto es un 48.24%.

Del grupo con blefaritis el 63% tuvo presencia de *D. folliculorum* en comparación con el grupo control que solo presentó el ácaro en el 33.33% de los casos ($p < 0.001$). La edad media de los pacientes *D. folliculorum* con fue de 56.91 años y la edad media de los que no presentaban fue de 56.58 (Cuadro II, Grafica III).

Ajustando por grupo de sexo el porcentaje de pacientes con *D. folliculorum*, las mujeres tuvieron el ácaro en el 44.63% de los casos y los hombres presentaron el parásito en el 53.85% de la muestra.

En cuanto al índice de infestación se obtuvo un valor de 30.09 para el grupo de blefaritis con *D. folliculorum* positivo, y un 28.0 para el grupo control con *D. folliculorum* positivo.

V DISCUSION

La preponderancia del sexo femenino en el estudio refleja sólo el hecho que en el servicio de Oftalmología del Hospital General de México lugar donde se llevó a cabo el estudio, acuden más mujeres a consulta.

La edad promedio de los grupos caso y control no presenta una diferencia significativa que nos pudiera alterar el resultado de la de infestación por *D. folliculorum*.

El porcentaje de personas con blefaritis que se acompaña de presencia de *D. folliculorum*, es mucho mayor que la presencia de *D. folliculorum* en personas sin blefaritis. Además si dividimos la muestra entre los que presentan o no *D. folliculorum* el promedio de edad es igual entre ambos grupos. Ajustando por grupo de sexo la presencia de *D. folliculorum* se observa que los hombres presentaron este acaro en una frecuencia ligeramente mayor que las mujeres a diferencia de otros estudios como los de Nava-Castañeda(10) y Ayres (11) que muestran una ligera preponderancia en el sexo femenino y estos autores atribuyen que probablemente sea debido a los cosméticos, pero hay que tomar en cuenta que la población del grupo de edad estudiado del hospital, la mayoría de la mujeres no utilizan cosméticos.

El índice de infestación que obtuvimos no es comparable con otros estudios que calculan la densidad de estos ácaros en piel o pestañas, sin embargo al tratarse de un ácaro que en forma asintomático parasita la piel jugando un rol patogénico cuando se multiplica o penetra la dermis(4), creemos importante empezar más que a reportar su ausencia o presencia en las pestañas y borde palpebral, reportar su densidad.

Las pestañas que fueron fijadas en formol y posteriormente aclaradas con cloral-lacto-fenol no presentaron en su mayoría *D folliculorum*, probablemente a que durante el tiempo que permanecieron en dicho fijador hubo liberación de los parásitos a este medio. Por tal motivo los resultados tanto del grupo de pacientes con blefaritis crónica como del grupo control, fueron de las pestañas conservadas con cinta adhesiva.

VI CONCLUSIONES

Basados en lo anterior podemos concluir que el *D. folliculorum* juega un rol importante en la fisiopatología de la blefaritis crónica en la población de pacientes que acuden a la consulta externa de Oftalmología del H.G.M. Esta misma situación se repite como en las ya informadas en otra población nacional(10).

Por lo anterior recomendamos siempre tener en cuenta este factor como un elemento adicional al momento de tratar las blefaritis crónicas recidivantes y sospechar la presencia de este ácaro como agente perpetuador de la enfermedad.

Además de no solo tomar en cuenta la presencia o ausencia sino la densidad de este parásito en estudios posteriores, como ya ha sido informada en otras localizaciones topográficas(5).

Para la valoración adecuada de este material recomendamos el estudio directo de las mismas suspendidas en una gota de solución salina(10), así como el uso de cinta adhesiva.

Vale la pena aclarar que la fijación en formol al 10% y aclaración con cloral-lacto-fenol resulta un método inadecuado y por lo tanto puede dar como consecuencia resultados falsos negativos.

VII BIBLIOGRAFÍA

1. Edwards RS. Ophthalmic emergencies in a district general hospital casualty department. *Br J Ophthalmol* 71:938,1987.
2. Norn MS. *Demodex folliculorum*. Incidence and possible pathogenic role in the human eyelid. *Acta Ophthalmol* 1970;108 (suppl): 1-85.
3. Purcell SM, Hayes TJ, Dixon SL. Pustular folliculitis associated with *Demodex folliculorum*. *J Am Acad Dermatol*.1986 Nov; 15(5 Pt 2): 1159-62.
4. Forton F, Song M. Limitations of standardized skin biopsy in measurement of the density of *Demodex folliculorum*. A case report. *Br J Dermatol* 1998 Oct; 139 (4): 697-700.
5. Forton F, Seys B, Marchal JL, Song AM. *Demodex folliculorum* and topical treatment: acaricidal action evaluated by standardized skin surface biopsy. *Br J Dermatol* 1998 Mar; 138(3): 461-6.
6. English FP. Variant of *Demodex folliculorum* infesting the eyelids. *Br J Ophthalmol* 1971 Nov; 55 (11): 747-9.
7. English FP, Cohn D. *Demodex* infestation of the sebaceous gland. *Am J Ophthalmol* 1983 Jun; 95(6): 843-4.
8. Gutgesell VJ, Stern GA, Hood CI. Histopathology of meibomian gland dysfunction. *Am J Ophthalmol* 1982 Sep; 94(3). 383-7.
9. English FP, Nutting WB. Demodicosis of ophthalmic concern. *Am J Ophthalmol* 1981 Mar; 91(3). 362-72.

- 10.Nava-Castafieda A, Tovilla-Canales JL, Tovilla y Pomar JL, Muñoz Salas S. Prevalencia de Demodex folliculorum en pacientes con blefaritis crónica. Rev Mex Oft 2001 Jul- Ag;75(4).140-4.
- 11.Ayres, S Jr, Ayres S III. Demodectic eruptions (Demodicidosis) in the human. Arch Dermatol 1961; 83: 816-27.

ESTA TESIS NO SALE
DE LA BIBLIOTECA

IX ANEXOS

CARTA DE CONSENTIMIENTO

México D.F. a _____ de _____ 200__

Por medio del presente yo _____
o mi representante legal, acepto voluntaria y concientemente participar en el protocolo "Blefaritis por *Demodex folliculorum*". Consistiendo en revisiones oftalmológicas y en la toma de muestra de 4 pestañas de cada párpado con una pinza de relojero, pudiendo llegar a presentar dolor leve a moderado al momento de la depilación. Lo cual no conlleva riesgo. complicaciones tempranas o tardías, así como tampoco deja secuelas. En caso de ser necesario estoy de acuerdo en la toma de fotografías de mis párpados.

Por tratarse de un trabajo de investigación, no tendré que pagar por los estudios que se me realicen. Sólo me haré responsable del tratamiento en caso de ser necesario. Así mismo, podré retirarme del estudio si es de mi conveniencia, sin que se afecte la atención que debo recibir en el servicio de Oftalmología, de acuerdo al reglamento del Hospital General de México

NOMBRE Y FIRMA DEL PACIENTE

NOMBRE Y FIRMA DE MEDICO
RESPONSABLE

NOMBRE Y FIRMA DE TESTIGO

NOMBRE Y FIRMA DE TESTIGO

HOJA DE RECOLECCION DE DATOS
HOSPITAL GENERAL DE MEXICO
SERVICIO DE OFTALMOLOGIA

Instructivo: Marcar con un círculo una o más de las opciones precedidas por guión.

BLEFARITIS POR *DEMODEX FOLLICULORUM*

Nombre:

Número de expediente:

Edad:

Teléfono:

Fecha:

Sexo:

Grupo de estudio:

APNP

Vivienda : -Rural -Urbana
 Edo. Socioeconómico: -Bajo -Medio -Alto

APP:

- Acné rosácea
- Dermatitis granulomatosa perioral.
- Pitiriasis foliculorum
- Erupción pápulo pustular del cuero cabelludo

Otros _____

Sintomatología:

- Ardor
- Prurito
- Sensación de cuerpo extraño
- Dolor ocular
- Caída de pestañas
- Edema palpebral
- Escamas en párpados
- Enrojecimiento: -ocular -palpebral
- Secreción: -hialina mucosa -purulenta -mucopurulenta -espumosa -oleosa

EFO

- Escamas: -secas -seborréicas
- Pestañas: -envainamiento -pérdida
- Borde palpebral: -telangiectasias -engrosamiento -eritema
- Glándulas de Meibomio: -distensión -hipersecreción -quistes -orzuelo -chalazión
- Conjuntiva palpebral: -hiperemia -reacción papilar leve -reacción papilar moderada
- foliculos -concreciones cálcicas
- Fondos de saco: -sin secreción -con secreción
- Tipo de secreción: -hialina -mucosa -purulenta -mucopurulenta
- espumosa -oleosa
- Córnea: -Normal -QPS

Fecha de toma de muestra:

IX CUADROS Y GRAFICAS

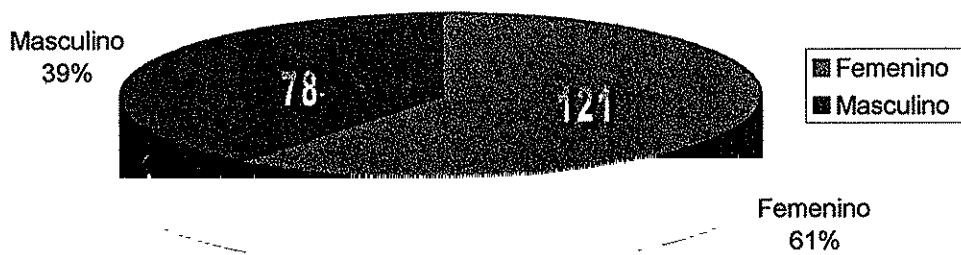
CUADRO I
BLEFARITIS POR DEMODEX
***D. folliculorum* por sexo**

	Femenino	Masculino	Total
<i>D. folliculorum</i> +	54	42	96
<i>D. folliculorum</i> -	67	36	103
Total	121	78	199

CUADRO II
BLEFARITIS POR DEMODEX
***D. folliculorum* por grupo caso y control**

	Blefaritis	Control	Total
<i>D. folliculorum</i>+	63	33	96
<i>D. folliculorum</i> -	37	66	103
Total	100	99	199

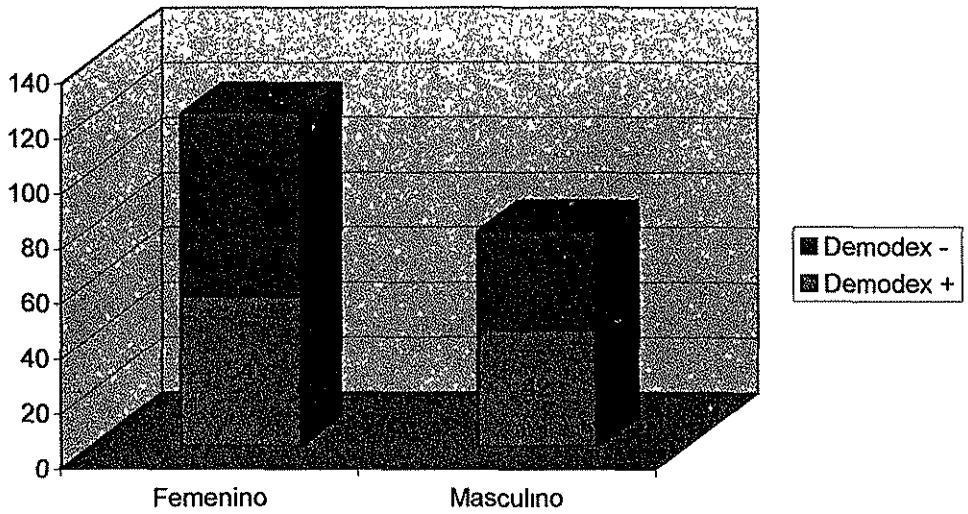
GRAFICO I
BLEFARITIS POR DEMODEX
Distribución por sexo de la población total del estudio



Fuente: Cuadro I

**TESIS CON
FALLA DE ORIGEN**

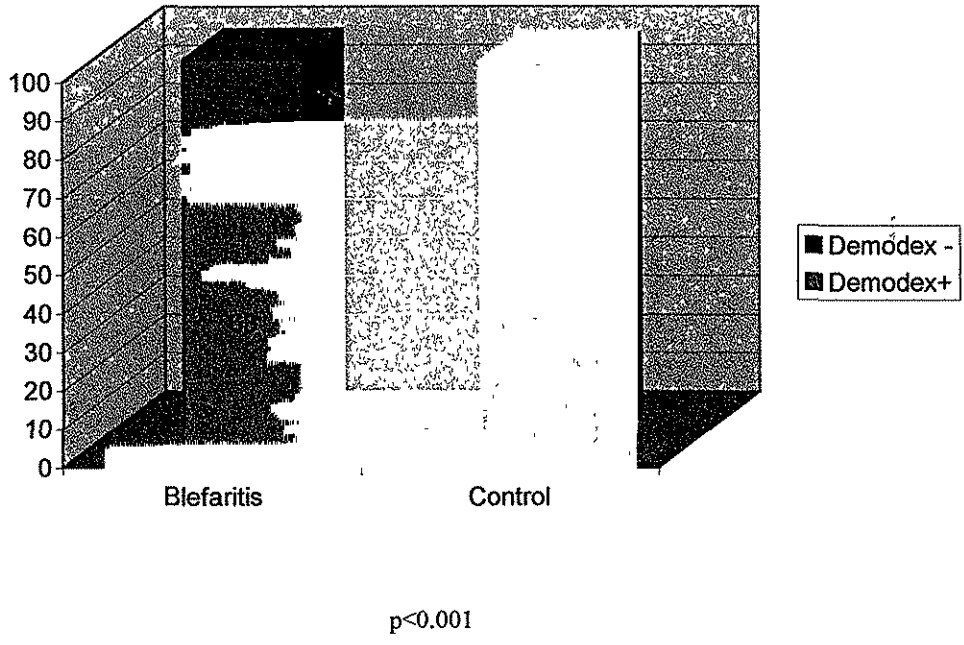
GRAFICO II
BLEFARITIS POR DEMODEX
D. folliculorum por sexo



Fuente: Cuadro I

TESIS CON
FALLA DE ORIGEN

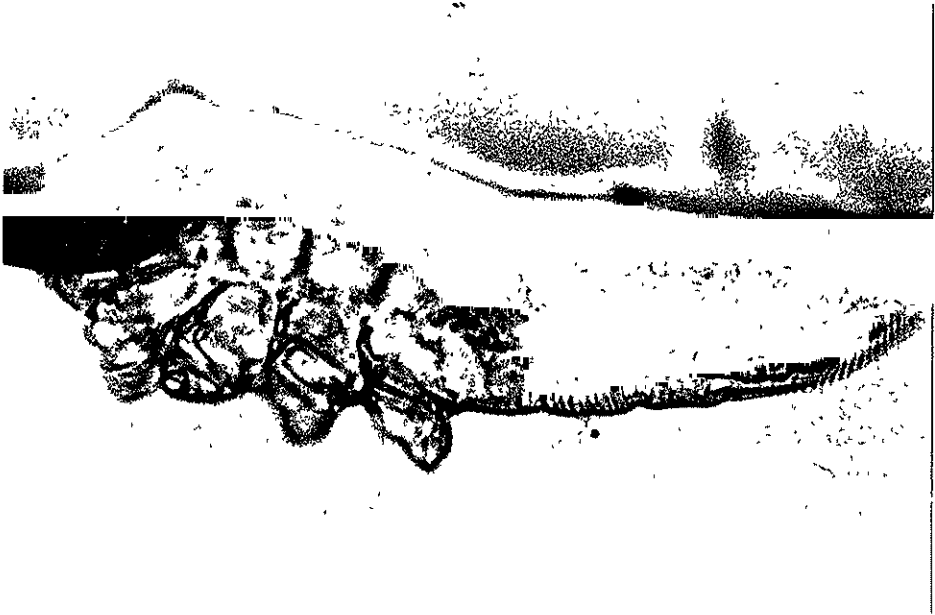GRAFICO III
BLEFARITIS POR DEMODEX
D. folliculorum por grupos de caso y control



Fuente: Cuadro II

TESIS CON
FALLA DE ORIGEN

FIGURA I
D. folliculorum



TESIS CON
FALLA DE ORIGEN