

11216  
3



UNIVERSIDAD NACIONAL AUTÓNOMA  
DE MÉXICO

FACULTAD DE MEDICINA

DIVISIÓN DE ESTUDIOS DE POSTGRADO E INVESTIGACIÓN  
SECRETARÍA DE SALUD  
INSTITUTO NACIONAL DE PEDIATRÍA

ESTUDIO GENÉTICO DE PACIENTES CON  
DIAGNÓSTICO DE ESCLEROSIS TUBEROSA EN EL  
INSTITUTO NACIONAL DE PEDIATRÍA

TRABAJO DE INVESTIGACIÓN

QUE PRESENTA

DRA. MARIVI CERVERA GAVIRIA

PARA OBTENER EL DIPLOMA DE ESPECIALISTA EN  
GENÉTICA MÉDICA

DIRECTOR DE TESIS: DRA. ARIADNA GONZÁLEZ DEL ANGEL

MÉXICO, D.F.

2003

TESIS CON  
FALLA DE ORIGEN



Universidad Nacional  
Autónoma de México



**UNAM – Dirección General de Bibliotecas**  
**Tesis Digitales**  
**Restricciones de uso**

**DERECHOS RESERVADOS ©**  
**PROHIBIDA SU REPRODUCCIÓN TOTAL O PARCIAL**

Todo el material contenido en esta tesis esta protegido por la Ley Federal del Derecho de Autor (LFDA) de los Estados Unidos Mexicanos (México).

El uso de imágenes, fragmentos de videos, y demás material que sea objeto de protección de los derechos de autor, será exclusivamente para fines educativos e informativos y deberá citar la fuente donde la obtuvo mencionando el autor o autores. Cualquier uso distinto como el lucro, reproducción, edición o modificación, será perseguido y sancionado por el respectivo titular de los Derechos de Autor.

*Dr. Pedro Sánchez Márquez*  
Dr. Pedro Sánchez Márquez  
Director de Enseñanza

*Dr. Luis Heshiki*  
Dr. Luis Heshiki  
Jefe del Departamento de Pre y Postgrado

*Dra. Victoria del Castillo Ruiz*  
Dra. Victoria del Castillo Ruiz  
Profesor titular del curso

*Arbitra González del Ángel*  
Arbitra González del Ángel  
Jefe del trabajo de investigación

*U. N. A. M.*  
UNIVERSIDAD NACIONAL AUTÓNOMA DE MEXICO



**A Dios por la oportunidad de vivir**

**A Carlos por su apoyo incondicional y cariño**

**A mi familia cuyo ejemplo me ayudó a lograr mis objetivos**

**A mis profesores y compañeros especialmente a  
la Dra. del Castillo, Ari, Mari Carmen,  
Esther, Miguel Angel y Joanna**

## ÍNDICE

	<b>Páginas</b>
Resumen .....	4
Antecedentes .....	7
Justificación .....	15
Objetivos .....	16
Clasificación de la Investigación .....	16
Material y Métodos .....	16
Análisis Estadístico .....	17
Consideraciones Éticas.....	18
Resultados .....	18
Discusión .....	26
Conclusión .....	39
Bibliografía.....	41

# ESTUDIO GENÉTICO DE PACIENTES CON DIAGNÓSTICO DE ESCLEROSIS TUBEROSA EN EL INSTITUTO NACIONAL DE PEDIATRÍA

## RESUMEN

### Antecedentes

La esclerosis tuberosa (ET) es una enfermedad con una transmisión autosómica dominante y tiene como manifestaciones clínicas la presencia de hamartomas que pueden aparecer en prácticamente todos los tejidos.

Los fenómenos de no penetrancia, mosaicismo gonadal y expresividad variable dificultan en forma importante el asesoramiento de certeza, pues individuos aparentemente sanos pueden heredar la enfermedad a sus hijos, de ahí la importancia de determinar si los casos de ET son familiares o esporádicos

### Objetivo

Detectar en nuestra población los casos de ET con no penetrancia, mosaicismo gonadal y expresión mínima de la enfermedad, así como determinar las características clínicas de los pacientes con ET y sus parientes en primer grado, para poder detectar si los casos son familiares o esporádicos y brindar un asesoramiento genético certero.

### Material y Métodos

El estudio se llevó a cabo en el servicio de Genética del Instituto Nacional de Pediatría (INP) en el lapso comprendido de Septiembre del 2000 a Febrero del 2001 con un diseño descriptivo, retrospectivo parcial, observacional y transversal. Se incluyeron pacientes con diagnóstico confirmado de ET valorados en el INP desde 1973 a Enero del 2001. A todos los pacientes se les contacto para ser vistos en la consulta externa de Genética. En cada caso se actualizó la historia clínica y árbol genealógico, a los pacientes y familiares de primer grado se les realizó una revisión clínica minuciosa y estudios de gabinete que incluían tomografía axial computada (TAC) cerebral simple y contrastada, ecocardiograma, así como ultrasonido (US) renal.

## Resultados

Estudiamos a 35 familias en las que existía por lo menos un afectado con diagnóstico confirmado de ET. En éstas, además de los 35 casos índice se identificaron 7 hermanos, 5 madres y 4 padres afectados con el mismo diagnóstico. Por la historia clínica y árbol genealógico 9 casos fueron considerados familiares, 25 se consideraron *de novo* y en una familia no se pudo determinar con certeza la forma de herencia, debido a que el padre del caso índice tenía como única manifestación de la enfermedad fibromas gingivales sin cumplir criterios de ET para considerarlo afectado. Encontramos una familia que por tener dos hijos enfermos con ambos padres sanos se consideró como mosaico gonadal.

No encontramos casos de no penetrancia en el estudio

Estudiamos a 35 casos índice 21 pacientes (60%) fueron femeninos y 14 masculinos (40%), así como a 39 hermanos de los cuales 7 contaban con el diagnóstico confirmado de ET. Las manifestaciones en piel más frecuentes en los probandos y sus hermanos afectados, fueron las manchas hipocrómicas, los angiofibromas y la placa de Shagreen, solamente en un paciente se identificó un fibroma ungueal y en ningún caso se observaron fibromas gingivales o pits en dientes. Las manifestaciones en sistema nervioso central (SNC) más frecuentes, tanto en los casos índice como en los hermanos afectados, fueron los nódulos subependimarios seguidos de los nódulos subependimarios y tuber, en ningún paciente se observaron astrocitomas. Con relación a las manifestaciones renales, 6 casos índice (17.1%) presentaron angiomiolipomas, mientras que ninguno de los hermanos afectados manifestaron alteraciones renales. Por ecocardiograma se diagnosticó rabiomioma cardíaco en 4 probandos (11.4%) y en 2 hermanos afectados (28.6%).

Estudiamos también a 30 madres, 5 de ellas contaban previo a este estudio con el diagnóstico de ET, ninguna de las madres que previamente se habían considerado como sanas presentaron alguna alteración clínica o de gabinete sugestiva de la entidad además estudiamos a 25 padres de los cuales, 4 contaban con el diagnóstico confirmado de ET antes del presente estudio, únicamente en uno de ellos, que previamente se consideraba clínicamente sano, se le identificaron

fibromas gingivales como única manifestación clínica de la entidad.

Las manifestaciones en piel más frecuentes en los progenitores afectados con ET fueron las manchas hipocrómicas y los angiofibromas y en SNC los nódulos subependimarios y los tubers. No se identificaron manifestaciones renales sugestivas de ET en los progenitores analizados incluso en aquellos que contaban con diagnóstico confirmado de ET. El ecocardiograma se realizó en sólo 13 de las 30 madres estudiadas y en 10 padres de los 25 estudiados sin encontrarse alteraciones. Los casos familiares mostraron expresividad variable.

### **Conclusión**

Con el presente trabajo podemos concluir que la mayoría de los casos de ET en nuestra población son mutaciones *de novo*, encontramos un caso de mosaico gonadal, y una familia con probable expresión mínima de la entidad, además, se pudo confirmar la expresividad variable de la entidad y no encontramos casos de no penetrancia.

Las manifestaciones clínicas en piel, SNC y ojo, tanto en los casos índice como en los familiares donde existían hermanos y/o progenitores afectados, son similares a las reportadas en la literatura. Llama la atención que la frecuencia de astrocitoma angiomiolipomas, y rabdomiomas cardíacos aparentemente es menor a la reportada en la literatura.

Dado que en este estudio se detectó un caso de mosaico gonadal y otra familia con una probable expresión mínima de la entidad, consideramos fundamental la realización de una historia clínica completa con árbol genealógico y la realización de estudios de gabinete que incluyan como mínimo, US renal, ecocardiograma y TAC cerebral simple y contrastada a los familiares en primer grado de los casos índice con ET, antes de poder brindar un asesoramiento genético a las familias.



## **ANTECEDENTES**

### **a) Frecuencia**

La esclerosis tuberosa (ET) es una entidad autosómica dominante que se caracteriza por la formación de hamartomas que pueden involucrar prácticamente todos los tejidos. Actualmente se considera que se trata de un complejo debido a que involucra varios órganos y sistemas además de que presenta gran variabilidad de expresión (1).

Anteriormente se consideraba que el complejo de ET era relativamente raro, sin embargo se ha calculado que su frecuencia es de 1:29,900 para personas menores de 65 años de edad y de 1:15,400 para niños menores de 5 años de edad con un promedio de 1:10,000 (1,2).

### **b) Manifestaciones clínicas**

Por muchos años se consideró que la triada identificada por Vogt en 1908 que incluye retraso mental, epilepsia y adenomas sebáceos, debía de estar presente en el paciente para poder realizar el diagnóstico de ET con certeza, sin embargo ésta se observa en solamente el 30% de los casos dejando por lo tanto a muchos pacientes sin incluirlos en el diagnóstico. Actualmente existen criterios primarios, secundarios y terciarios específicos para poder realizar el diagnóstico de certeza (Tabla 1) (3).

La ET puede afectar en mayor o menor grado diferentes órganos y sistemas, en piel desde el nacimiento se pueden observar manchas hipocrómicas permitiendo así la sospecha diagnóstica en forma temprana de la entidad, las manchas generalmente incrementan en número en la infancia, en ocasiones se requiere de una lámpara de Wood para poder observarlas, las más frecuentes tienden a tener forma redondeada de 0.5 a 2 cm de diámetro seguidas de las manchas hipocrómicas de forma lanceolada y lesiones en confeti de 1 a 3 mm de diámetro (1,4). Con la edad las manchas hipomelanóticas pueden hiperpigmentarse y ser más difícil su identificación en los adultos que en los niños (4).

En el 80 a 90% de los pacientes se pueden observar angiofibromas faciales los cuales aparecen entre los 5 años de edad y la pubertad, su aparición incrementa

con la edad (4). Histológicamente se caracterizan por ser hamartomas de tejido conectivo y vasos sanguíneos, a la exploración física se observan como lesiones nodulares rojizas que se distribuyen en forma simétrica en la región malar de la cara. Otra lesión en piel característica de ET son las placas de Shagreen, las cuales se presentan en la infancia tardía y son lesiones de color café parecidas a piel de naranja que pueden medir de milímetros hasta centímetros de diámetro y generalmente se localizan en la cara posterior del tórax sobretodo en la región toracolumbar (4).

Los fibromas ungueales se observan en la etapa adulta con una frecuencia del 17 al 47%, las lesiones pueden ser peri o subungueales. son más frecuentes en las mujeres y de localización en los dedos de los pies (4). También se pueden observar fibromas gingivales en el 36% de los pacientes (4). La hipoplasia de esmalte de los dientes se ha observado en niños y adultos con ET, sin embargo se ha visto que no es útil en el diagnóstico de familiares considerados como sanos.

Las alteraciones características en el sistema nervioso central son los tubers corticales (hamartomas corticales), los nódulos subependimarios y los astrocitomas de células gigantes subependimarios (1,5). Los tubers son lesiones focales que ocurren en la interfase entre sustancia blanca y gris, su número y tamaño se correlaciona con el retraso mental y la severidad de las crisis convulsivas que presentan los pacientes, se observan en el 95% de los casos y se pueden valorar con TAC simple y contrastada o con resonancia magnética (IRM) (1). Los nódulos subependimarios se localizan en la periferia del tercer ventrículo, algunos pueden llegar a crecer más de 3 cm en diámetro correspondiendo a astrocitomas subependimarios de células gigantes los cuales crecen y dan una morbimortalidad importante a los pacientes, su incidencia en pacientes con ET es del 5 al 14% y se manifiestan por crisis convulsivas (CC) de muy difícil control, déficit neurológico importante o cambios inexplicables en el comportamiento del paciente (1). También se ha reportado en la literatura alteraciones en la migración neuronal en el 93% de los casos

El 78% de los pacientes presentan CC, de los cuales el 74% las presentan en la infancia y el 4% en la etapa adulta. Además se ha descrito que cerca de un 50%

de los pacientes que tienen como única manifestación clínica espasmos infantiles posteriormente desarrollan ET.

Los pacientes que han cursado con CC sobretodo si éstas son de difícil control presentan problemas de aprendizaje, se refiere que el pronóstico es peor en aquellos que inician en forma temprana con las crisis convulsivas a aquellos que no las han presentado a los 5 años de edad; además los pacientes pueden tener hiperactividad y trastornos del sueño (1)

Las alteraciones renales características que presentan los pacientes con ET son los angiomiolipomas y los quistes renales los cuales suelen ser múltiples y bilaterales. La incidencia de angiomiolipomas en pacientes con ET es del 80%, en las mujeres tienen una mayor propensión para crecer que en los varones, se piensa que esto se relaciona con influencias hormonales en los receptores esteroideos de las células de músculo liso (1) Histológicamente los angiomiolipomas están compuestos de una mezcla de vasos sanguíneos anormales, músculo liso y tejido adiposo, en los pacientes con ET se comportan como una lesión maligna con invasión extracapsular e involucro de nodulos linfáticos, y se manifiestan con dolor por sangrado del tumor (1)

La incidencia de quistes renales en ET es del 15 al 20% y la mayoría de los mismos se diagnostican en la infancia, tienen como característica una capa epitelial hipertrófica de células eosinofílicas hiperplásicas (1) Las complicaciones renales ocurren en menos del 5% de los pacientes con ET (1).

Hasta un 50% de los pacientes con ET presentan rabdomiomas cardíacos, los cuales se pueden detectar desde etapa neonatal y suelen ser múltiples, de hecho, se considera que entre un 51 a 86% de los pacientes con rabdomiomas cardíacos presentan ET, suelen ser múltiples lesiones que tienden a disminuir con la edad del paciente, la mayoría de las cuales son asintomáticas, aunque algunas pueden manifestarse con falla cardíaca en la infancia temprana o con alteraciones en la conducción cardíaca (1) En 1996 se llevó a cabo un estudio en el INP en el servicio de Cardiología en el que se realizó un ecocardiograma a 40 pacientes con diagnóstico de ET, se concluyó que en esta población la frecuencia de rabdomiomas cardíacos era del 32.5% los cuales podían ser masas únicas o

múltiples localizadas en los ventrículos o en el septum (7).

Otras lesiones que se pueden observar son hamartomas en retina, angiomiolipomas pulmonares los cuales se manifiestan en la tercera o cuarta década de la vida, pólipos rectales microhamartomatosos y hamartomas hepáticos que se observan en el 23% de los pacientes y su incidencia incrementa con la edad (1).

Con relación al estudio de ET en nuestro país, contamos con información de que en 1991 se revisaron en el servicio de Neurología del INP a 102 pacientes con ET que acudieron al hospital en un período de 20 años. Se reportaron alteraciones neurológicas en 95 pacientes caracterizadas por epilepsia en 87, retraso mental en 73, alteraciones en el lenguaje en 67, retardo psicomotor global en 54, alteraciones del comportamiento y déficit focal en 4 e hipertensión intracraneana en 2. El 100% de los pacientes presentaron alteraciones en piel, 4 de los pacientes tuvieron involucro renal o cardíaco. A 44 pacientes se les realizó TAC cerebral simple y contrastada y todos excepto 1 mostraron nódulos subependimarios calcificados, a 14 pacientes se les realizó IRM y todos mostraron la presencia de tubers mientras que un paciente presentó un astrocitoma de células gigantes. En este estudio se analizaron a los probandos y no a los familiares además de que el estudio fue realizado en forma retrospectiva (6)

La mortalidad de la ET es debida a dos complicaciones principales que son el sangrado de un angiomiolipoma o el desarrollo de un astrocitoma de células gigantes (2).

### **c) Casos familiares vs esporádicos**

Se considera que cerca del 70 al 86% de los casos de ET son mutaciones *de novo* es decir, los padres son sanos y la mutación genica ocurre en células germinales, sin embargo, dada la expresividad del padecimiento en la que algunos individuos tienen una forma muy leve de la enfermedad, este dato pudiera ser erróneo al no diagnosticarse que alguno de los padres también esté afectado (4). Lo anterior se apoya por el hecho de que en algunos estudios en las familias estudiadas no se ha observado una relación entre la edad paterna avanzada y la aparición de

mutaciones *de novo* lo cual sí se ha observado en otras entidades autosómicas dominantes (22,23).

En México, un estudio realizado en 1983 en el servicio de Genética y de Dermatología del INP, se estudiaron 24 casos de ET de los cuales 10 fueron familiares (41.7%) cabe mencionar que en este estudio no se realizaron estudios de gabinete y el diagnóstico se basó en una exploración física minuciosa y en la presencia de crisis convulsivas o retraso mental (8)

Se ha descrito en la literatura que la proporción de casos familiares de ET que se pueden detectar mediante la realización de estudios de gabinete (TAC cerebral simple y contrastada, US renal y ecocardiograma) junto con una exploración física minuciosa en familiares de primer grado aparentemente sanos es de cerca del 30% (9,14).

#### **d) Expresividad variable, no penetrancia y mosaicismo**

Se ha descrito que la ET es una entidad con expresividad variable y se ha propuesto que pueden existir casos de no penetrancia (individuos sanos pero que pueden transmitir la mutación a su descendencia) (9-10) o de mosaicismo gonadal (presencia de células germinales con el gen normal y otras con el gen mutado en un progenitor), esto último se sospecha cuando existe más de un hijo afectado de padres aparentemente sanos (2,11). Estas características dificultan el brindar un asesoramiento genético de certeza por lo que es muy útil en toda familia con ET detectarlos. Se calcula que en pacientes con ET con una mutación conocida el porcentaje de mosaicismo gonadal y somático es de un 10% (2), mientras que de acuerdo a los datos empíricos mundiales de familias con ET la incidencia de mosaicismo gonadal en padres sanos es del 1 al 2 % (2), para los individuos con mosaicismo el riesgo de que su descendencia herede la mutación depende de la proporción de células germinales que contengan la mutación siendo este desde un 7 a 11% hasta un 50% (2), mientras que en los casos de no penetrancia el riesgo de transmitirlo es de un 50%

Por todo lo anterior es importante la realización de un árbol genealógico y de un estudio clínico y de gabinete completo a los familiares en primer grado de

pacientes que aparentemente son casos esporádicos para descartar expresión mínima de la enfermedad en ellos (expresividad variable) e incluso un fenotipo muy leve en el que el mosaicismo somático pudiera contribuir (2), o bien, por árbol genealógico, la detección de casos de no penetrancia o mosaicismo gonadal.

Al-Gali y cols. (1989) y Fyer y cols. (1990) propusieron que dada la variabilidad de expresión del gen de ET el asesoramiento a las familias muchas veces es difícil por lo que la realización de TAC cerebral simple y contrastada en los padres de pacientes es útil para establecer si presentan tubers independientemente de que cuenten con una evaluación clínica completa en la que no se encuentren datos que nos hagan sospechar el diagnóstico. Otros autores han propuesto la realización de TAC simple y contrastada, IRM, ultrasonido renal y hepático así como ecocardiograma (12,14-15). En general se considera que a los familiares en primer grado se les debe realizar una exploración en piel minuciosa, TAC cerebral simple y contrastada, ecocardiograma y ultrasonido renal (13,16-17) para poder así establecer si se trata de casos esporádicos o familiares y dar un asesoramiento de certeza a las familias. Se ha visto que la realización de radiografías de huesos largos, una exploración oftalmológica minuciosa y la búsqueda de alteraciones en el esmalte de los dientes no ha sido de gran utilidad en la detección de padres con expresión mínima de la enfermedad siendo más útil la realización de los estudios antes mencionados (12,17-18).

#### e) Etiología

Se han identificado por lo menos dos genes responsables de la ET: El gen TSC1 que mapea cerca del oncogen Abelson en 9q34 y el gen TSC2 que mapea en 16p13 (1,2,4,11), se ha propuesto que existe otro locus que mapea cerca del gen del receptor de dopamina D2 en 11q23. El 40% de las familias con ET tienen ligamiento al cromosoma 9 y el 60% al cromosoma 16.

El gen TSC1 tiene función de gen supresor de tumor, consta de 23 exones y codifica para una proteína llamada hamartina la cual está compuesta de 1,164 aminoácidos (130kD), en el exón 15 es donde se ha visto la mayor incidencia de mutaciones, este exon representa el 16% de la región codificante.

El gen TSC2 tiene actividad GTPasa para rap1 y rab5, codifica para una proteína llamada tuberina; no se ha observado homología entre tuberina y hamartina, sin embargo se ha propuesto que funcionan en la misma vía y las mutaciones en ambos genes dan como resultado proteínas truncadas. Existe controversia sobre si las mutaciones en TSC1 o en TSC2 pueden dar diferentes cuadros clínicos, algunos autores han encontrado que los pacientes con mutaciones en TSC2 presentan mayor retraso mental en comparación con los pacientes con mutaciones en TSC1 (1), sin embargo otros autores no han encontrado estas diferencias.

Jones AC y cols. reportaron una correlación genotipo-fenotipo entre mutaciones en el gen TSC2 y la presencia de riñón poliúístico en pacientes con ET (21), también se ha descrito la asociación entre el gen PDK1 de riñones poliúísticos localizado en el cromosoma 16 cerca del gen TSC2 de ET y un síndrome de genes contiguos en pacientes que presentan manchas hipocrómicas y CC características de ET y riñones poliúísticos debido a microdeleciones que inactivan a ambos genes (23).

## **Tabla 1**

### **CRITERIOS DIAGNÓSTICOS PARA ESCLEROSIS TUBEROSA**

#### **Criterios Primarios:**

Angiofibromas faciales\*, múltiples fibromas ungueales, tuber cortical (confirmación histológica), nódulo subependimario o astrocitoma de células gigantes (confirmación histológica), nódulos subependimarios calcificados múltiples (Rx), astrocitomas retinianos múltiples.

#### **Criterios Secundarios**

Familiar en primer grado afectado, rabdomiomas cardíacos (confirmación histológica o por ecocardiograma), hamartoma de retina diferente de astrocitoma o placa acromática\*, tubers cerebrales (Rx), nódulos subependimarios no calcificados (Rx), placa de Shagreen\*, linfangiomatosis pulmonar (confirmación histológica), angiomiolipomas renales (confirmación histológica), quistes renales (confirmación histológica)

#### **Criterios Terciarios:**

Manchas hipocrómicas\*, lesiones hipocrómicas en piel tipo confeti\*, quistes renales (Rx), pits en esmalte en dientes permanentes o deciduales, quistes en huesos (Rx), polipos rectales hamartomatosos (confirmación histológica), linfangiomatosis pulmonar (Rx), heterotopias de sustancia blanca, fibromas gingivales\*, hamartomas en otros órganos, espasmos infantiles.

\*No requieren de confirmación histológica.

Para poder realizar el diagnóstico se requiere

1. Tener un criterio primario y 2 criterios secundarios o un criterio secundario con 2 criterios terciarios para el diagnóstico definitivo de ET
2. Tener un criterio secundario con un terciario o la presencia de 3 criterios terciarios para el diagnóstico probable de ET
3. Tener sólo un criterio secundario o sólo dos terciarios para la sospecha de ET.



## JUSTIFICACIÓN

La ET es una entidad autosómica dominante que se caracteriza por la formación de hamartomas que pueden involucrar múltiples órganos y sistemas. La expresividad que presenta esta entidad es muy variable, así los pacientes pueden manifestar diferentes grados de afección desde una mínima expresión de la enfermedad con el involucro de un solo órgano o sistema o un cuadro muy florido con alteración de múltiples órganos o sistemas, en ambos casos el riesgo de heredar la enfermedad a su descendencia es el mismo, de tal forma que todo individuo afectado independientemente de la expresividad que presente tendrá un 50% de riesgo de heredar la enfermedad a su descendencia

Además en la literatura se han descrito casos de ET con no penetrancia o de mosaicismo gonadal parental lo que dificulta el asesoramiento y justifica aún más la realización de un estudio clínico y de gabinete completo a los padres de individuos afectados con ET

En estudios previos en el Instituto Nacional de Pediatría se han revisado las características clínicas de pacientes con ET, pero por lo general en ellos no se realizaron estudios clínicos y de gabinete completos en las familias para descartar expresividad variable, mosaicismo o no penetrancia, lo cual permitiría dar un asesoramiento genético de certeza explicando los riesgos de recurrencia y la evolución de la enfermedad en los individuos afectados. Por lo anterior y dado que en la literatura se refiere que en toda familia con ET se debe realizar una exploración física intencionada y estudios de gabinete en los padres consideramos importante realizar este estudio para brindar un adecuado asesoramiento y conocer el comportamiento de esta entidad en nuestra población en particular enfocado a la no penetrancia, mosaicismo gonadal en padres y expresividad variable así como determinar la frecuencia de casos familiares vs esporádicos.

## **OBJETIVOS**

1. Identificar los casos familiares vs esporádicos que existen en los pacientes estudiados en el Instituto Nacional de Pediatría mediante el análisis del árbol genealógico y de los estudios de laboratorio y gabinete en los padres.
2. Detectar los posibles casos de mosaicismo gonadal y no penetrancia.
3. Revalorar las características clínicas de los pacientes con diagnóstico clínico y genético de ET que hayan acudido al Instituto Nacional de Pediatría desde 1973 al 2001.

## **CLASIFICACIÓN DE LA INVESTIGACIÓN**

Estudio clínico, descriptivo, retrospectivo parcial, observacional, transversal.

## **MATERIAL Y MÉTODOS**

### **Criterios de inclusión:**

1. Se incluyeron aquellos pacientes con diagnóstico de certeza de ET que fueron valorados en el INP así como los familiares en primer grado.

### **Criterios de exclusión:**

1. Casos índice con sospecha del diagnóstico de ET por la presencia de manchas hipocrómicas, crisis convulsivas o tumores en SNC que no cumplieron los criterios para confirmar la enfermedad con certeza
2. Pacientes con diagnóstico de ET adoptados
3. Casos índice con diagnóstico de ET valorados en el servicio de Genética que no acudieron a la realización del estudio genético familiar o los estudios solicitados.

### **Población de estudio:**

Se tomaron los expedientes de pacientes valorados en el INP entre 1973 y 2001 y se incluyeron también aquellos casos nuevos referidos a nuestro servicio para obtener los datos de las familias. Estas se contactaron para invitarlos a participar

en el protocolo, una vez que aceptaron y firmaron una hoja de consentimiento informado se les realizaron los estudios de gabinete (TAC cerebral simple y contrastada, ecocardiograma, US renal) tanto a los casos índice como a los padres, se les realizó también una revisión clínica minuciosa e intencionada para la búsqueda de datos clínicos de ET y se consignaron las nuevas manifestaciones que no estaban consideradas en el expediente.

Por árbol genealógico se analizaron los casos de posible mosaicismo germinal ante la evidencia de que ambos padres, se consideraron después del estudio clínico y de gabinete, sanos pero que tenían más de un hijo afectado con ET, así como los casos de no penetrancia al observar un progenitor sano pero con antecedentes familiares de ET y descendencia afectada; por último, además del árbol genealógico, con los estudios clínicos y de gabinete se definió si los casos eran familiares si alguno de los padres presentaba la enfermedad. Al finalizar todos los estudios se brindó asesoramiento genético a las familias y en caso de que éste hubiera cambiado al asesoramiento que se había brindado con anterioridad se volvió a replantear el mismo.

## ANÁLISIS ESTADÍSTICO

Se analizó la frecuencia de no penetrancia, mosaicismo gonadal y de casos familiares vs esporádicos en nuestra población de pacientes con diagnóstico de esclerosis tuberosa y sus familiares en primer grado y se comparó con la reportada en otras poblaciones utilizando la prueba de chi cuadrada o exacta de Fisher.

Se realizó el cálculo del tamaño de la muestra mediante la fórmula que se muestra a continuación (19), tomando en cuenta que se ha reportado en la literatura que la proporción de casos familiares de ET que se pueden detectar mediante estudios de gabinete y una exploración física minuciosa es del 30% (9,14)

$$N = \left[ \frac{1.96 \sqrt{(0.30)(0.70)} - (-0.84) \sqrt{(0.10)(0.90)}}{0.30 - 0.10} \right]^2$$

Se calculó que el tamaño de la muestra debía ser mínimo de 33 casos índice para detectar a los casos familiares vs esporádicos; sin embargo, para poder detectar mosaicismo gonadal se requiere un tamaño de la muestra de 100 pacientes.

### CONSIDERACIONES ÉTICAS

A los padres de los pacientes participantes se les explicó el objetivo del estudio así como los estudios que se les realizarían en caso de participar, y firmaron una hoja de consentimiento informado.

### RESULTADOS

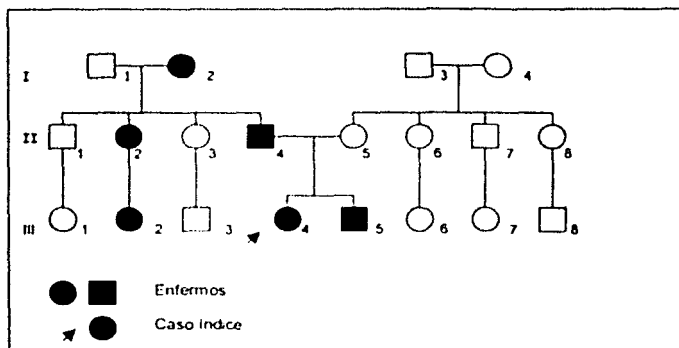
En el presente trabajo estudiamos a 35 familias en las que existía por lo menos un afectado con diagnóstico confirmado de ET. Se estudiaron a los 35 casos índice y a los familiares en primer grado que cooperaron en el estudio 32 hermanos (25 clínicamente sanos y 7 con diagnóstico de ET), 30 madres (25 clínicamente sanas y 5 afectadas con ET) y 24 padres (20 sanos, 4 afectados con ET y uno con diagnóstico dudoso por no cumplir los criterios diagnósticos de la entidad). En la tabla 2 se muestra los estudios de gabinete realizados en casos índice, hermanos y progenitores.

Tabla 2. Estudios de gabinete realizados en casos índice, hermanos y progenitores.

CASOS ESTUDIADOS	No. casos	TAC cerebral	US renal	Ecocardiograma
Probandos	35	35	35	35
Hermanos sanos	32	—	—	—
Hermanos afectados	7	—	—	—
Madres sanas	25	24	22	13
Madres afectadas	5	3	5	2
Padres sanos	20	20	18	9
Padres afectados	5	4	5	1

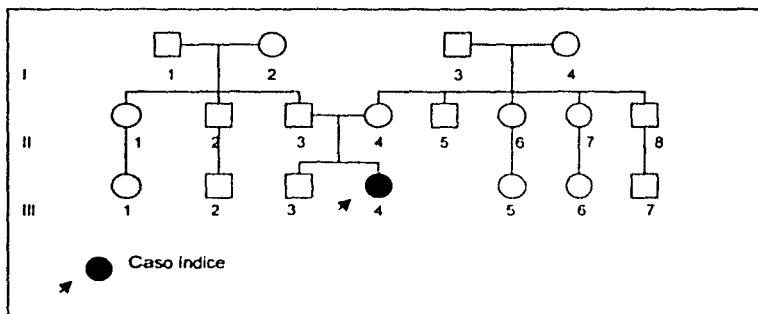
Nueve casos se consideraron familiares por la historia clínica y el árbol genealógico mostró un patrón de herencia vertical, con afección tanto a hombres como mujeres lo cual es compatible con una forma de herencia autosómica dominante (Fig. 1).

Fig. 1. Árbol genealógico donde se muestra un caso familiar de ET con patrón de herencia autosómico dominante.



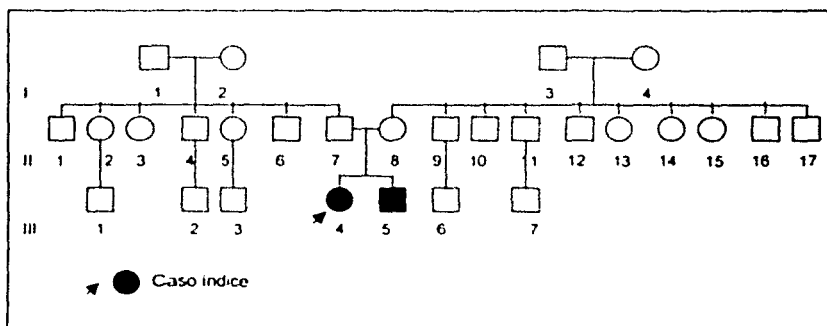
Veinticinco casos se clasificaron como *de novo* dado que en el estudio después de una exploración física e historia clínica minuciosa, así como por los estudios de gabinete en los familiares de primer grado que cooperaron en el estudio, cabe mencionar que faltó la realización de algún estudio de gabinete en 5 de los padres y una madre; éstos se consideraron sanos y por lo tanto sólo el caso índice era el único afectado en la familia (Fig 2). mientras que un caso presentaba una historia familiar dudosa pues el caso índice tenía diagnóstico confirmado de ET y el padre presentaba como única manifestación clínica fibromas gingivales sin tener otros criterios diagnósticos de la entidad además de no contar con algún otro familiar afectado en la familia, por lo que no podemos asegurar con certeza si se trata de un caso de ET familiar o *de novo*

Fig.2. Árbol genealógico donde se muestra un caso *de novo* de ET.



Después de estudiar cuidadosamente los árboles genealógicos de las familias, encontramos una que se consideró mosaico gonadal por tener dos hijos afectados con ET y ser ambos padres sanos, por exploración física y por exámenes de gabinete. El árbol genealógico de la familia se muestra en la figura 3.

Fig. 3. Árbol genealógico de la familia sugestiva de mosaico gonadal.



No se encontraron casos de no penetrancia en el presente estudio.

De los 35 casos índice estudiados, 21 pacientes fueron femeninos (60%) y 14 masculinos (40%) con una edad promedio de 7 años de edad.

El coeficiente intelectual (CI) se reportó normal en 12 pacientes (34.3%), con retraso psicomotor (RPM) leve en 4 (11.4%), RPM moderado en 11 (31.4%), y retraso mental (RM) severo en 8 (22.9%).

Veintinueve pacientes (82.9%) presentaron crisis convulsivas (CC), 21 (60%) alteraciones de conducta y 19 (54.3%) alteraciones de aprendizaje. Encontramos que aquellos casos con mayor RPM tenían también mayor índice de CC y de alteraciones de conducta, lo cual fue estadísticamente significativo ( $p < 0.05$ ). El EEG se reportó como paroxístico en 25 pacientes (71.4%), no paroxístico en 6 (17.4%) y normal en 4 (11.42%).

Al realizar una exploración física minuciosa a los 35 casos estudiados y a sus hermanos, observamos que las manifestaciones en piel fueron las que se muestran en la tabla 3.

**Tabla 3.** Manifestaciones en piel en los 35 pacientes con diagnóstico confirmado de ET y en los 7 hermanos afectados.

Manifestaciones en piel	Casos índice n = 35	Hermanos n = 7
Manchas hipocrómicas	31 (88.6%)	5 (71.4%)
Angiofibromas	23 (65.7%)	4 (57.1%)
Placa de Shagreen	11 (31.4%)	1 (14.3%)
Fibromas ungueales	1 (2.9%)	0
Fibromas gingivales	0	0
Pits en dientes	0	0

Las alteraciones en el SNC en los pacientes las cuales se identificaron a través de TAC cerebral simple y contrastada se muestran en la tabla 4

**Tabla 4.** Alteraciones en SNC diagnosticadas por TAC cerebral simple y contrastada de los 35 casos índice y los 7 hermanos afectados.

Alteración en SNC	Casos índice n = 35	Hermanos n = 7
Nódulos subependimarios	17 (48.6%)	4 (57.2%)
Nódulos subependimarios + Tuber	9 (25.7%)	1 (14.3%)
Tuber+ alteración en sustancia blanca	2 (5.7%)	0
Nódulos + alteración en sustancia blanca	1 (2.9%)	0
Calcificaciones intraparenquimatosas	1 (2.9%)	0
Múltiples hamartomas	1 (2.9%)	0
Astrocitoma de células gigantes	0	0
No se realizó el estudio	2 (5.7%)	1 (14.3%)
Normal	2 (5.7%)	1 (14.3%)

Con relación a las manifestaciones renales se observó que en el US renal únicamente 6 pacientes (17.1%) presentaron angiomiolipomas mientras que 29 presentaron un US renal sin alteraciones. Ninguno de los hermanos estudiados presentó manifestaciones renales sugestivas de la entidad.

Por ecocardiograma se diagnosticó rabiomioma cardiaco en 4 pacientes (11.4%), mientras que en 2 pacientes se demostró además una cardiopatía congénita tipo comunicación interauricular pequeña, el estudio fue normal en 29 pacientes (82.9%). En 2 (28.6%) de los hermanos afectados con ET se identificó un rabiomioma y en 5 (71.4%) el estudio fue normal.

Las manifestaciones oftalmológicas en los pacientes estudiados y sus hermanos afectados se muestran en la tabla 5



**Tabla 5.** Manifestaciones oftalmológicas en los 35 casos índice y en los 7 hermanos afectados con ET.

Manifestaciones oftalmológicas	Casos índice n = 35	Hermanos n = 7
Normal	30 (85.7%)	6 (85.7%)
Hamartoma de retina	3 (8.6%)	0
Hamartoma del nervio óptico	1 (2.9%)	1 (14.3%)
Glioma óptico asociado a astrocitoma del nervio óptico	1 (2.9%)	0

Estudiamos a 30 madres con una edad promedio de 35 años, de las cuales 5 contaban con diagnóstico previo confirmado de ET, después del presente estudio, no encontramos alguna madre con datos sugestivos de ET que previamente se considerara clínicamente sana. Se analizaron 25 padres con una edad promedio de 42 años de los cuales 4 contaban con diagnóstico confirmado de ET, 20 fueron clínicamente sanos y en uno se identificaron fibromas gingivales como única manifestación clínica sugestiva de la entidad al momento del estudio.

Las manifestaciones clínicas y de gabinete de los progenitores de los pacientes con ET estudiados se muestran en las tablas 6 y 7.

**Tabla 6. Manifestaciones clínicas y de gabinete en las 5 madres afectadas con ET.**

Datos clínicos	Pacientes				
	1	2	3	4	5
Manchas hipocrómicas	+	+	+	+	+
Angiofibromas	+	-	+	+	+
Placa Shagreen	-	-	-	-	-
Fibromas ungueales	-	-	-	-	-
Fibromas gingivales	-	-	-	+	-
Pits dientes	-	-	-	-	-
Hamartomas en retina	-	-	-	-	-
Nódulos subependimarios	+	+	+	-	-
Tuber	+	-	-	-	-
Angiomiolipomas	-	-	-	-	-
Quistes renales	-	-	-	-	-
Rabdomioma cardiaco	NR	NR	-	-	NR

+ = Presente

- = Ausente

NR = No se realizó el estudio

**Tabla 7.** Manifestaciones clínicas y de gabinete en los 4 padres con diagnóstico confirmado de ET y en un padre con diagnóstico dudoso (paciente 5).

Datos clínicos	Pacientes				
	1	2	3	4	5
Manchas hipocrómicas	+	+	+	+	-
Angiofibromas	+	+	+	-	-
Placa Shagreen	-	-	-	-	-
Fibromas ungueales	-	-	-	-	-
Fibromas gingivales	-	-	-	-	+
Pits dientes	-	-	-	-	-
Hamartomas en retina	-	-	-	-	-
Nódulos subependimarios	+	+	+	-	-
Tuber	-	+	-	+	-
Angiomolipomas	-	-	-	-	-
Quistes renales	-	-	-	-	-
Rabdomioma cardíaco	NR	NR	NR	NR	-

+ = Presente

- = Ausente

NR = No se realizó el estudio

El US renal en todas las madres estudiadas fue normal, independientemente de si estaban o no afectadas con ET al momento del estudio, en uno de los padres se identificaron cálculos renales bilaterales, mientras que otro contaba con el diagnóstico de insuficiencia renal crónica secundaria a esclerosis mesangial, el estudio fue normal en el resto de los padres estudiados.

En ninguno de los progenitores se encontraron alteraciones oftalmológicas sugestivas de la entidad.

Para la realización del ecocardiograma acudieron únicamente 13 madres

(43.3%) y 10 padres (40%) sin encontrarse alteraciones sugestivas de ET en alguno de ellos.

En nuestro estudio llama la atención una familia en la que el padre tiene como única manifestación clínica de ET fibromas gingivales siendo todos los estudios de gabinete normales; también se pudo confirmar la expresividad variable de la entidad en todos los casos de ET, posteriormente se discutirá una familia en la que claramente se observa la expresividad variable.

## DISCUSIÓN

El gen causante de la ET presenta variabilidad de expresión y penetrancia reducida, lo que en muchas ocasiones dificulta el asesoramiento genético a las familias.

El objetivo de este estudio fue analizar a 35 familias incluyendo a los familiares en primer grado con el fin de reevaluar las características clínicas de los casos índice y de estudiar a sus padres para poder detectar los casos de no penetrancia, mosaicismo gonadal y expresión mínima de la enfermedad.

Como se puede observar en la tabla 8, al igual que lo reportado en la literatura encontramos que en nuestra población son más frecuentes los casos *de novo* (esporádicos) que los casos familiares (4,8,12), aunque 6 progenitores no tienen completos los estudios de gabinete pero en ellos los consideramos clínicamente sanos.

Tabla 8. Comparación del número de casos familiares y esporádicos reportados en la literatura con el presente trabajo.

Casos	Al-Galazi (1989)	Del Castillo V (1983)	Presente trabajo
De novo	25	12	25
Familiares	7	10	9
Historia familiar dudosa	—	2	1

En nuestro estudio encontramos una asociación entre edad paterna avanzada (42 años de edad) y los casos *de novo* al igual que lo descrito por otros autores (8), aunque existen otros reportes en los que no se demuestra esta asociación (22,23). El porcentaje de mosaico gonadal en nuestra población fue del 2.8% el cual es similar al reportado en la literatura en la que se menciona que la incidencia de mosaicismo gonadal para ET en padres clínicamente sanos es del 1 al 2% (2).

En nuestro estudio, la mayoría de los pacientes con ET presentaron RPM leve o moderado y posteriormente RM así como CC, alteraciones de conducta y/o aprendizaje así como EEG anormales paroxísticos al igual que lo descrito en la literatura (1).

También pudimos observar que aquellos pacientes con ET que cuentan con un mayor índice de CC tienen mayor RPM y manifestaciones en SNC más severas lo cual fue estadísticamente significativo. Con relación a lo anterior, se ha demostrado recientemente, que el RM es significativamente más frecuente en pacientes con ET que presentan mutaciones *de novo* en el gen TSC2 en comparación con aquellos que presentan mutaciones *de novo* en el gen TSC1 (20).

A continuación se muestra una tabla donde se comparan las manifestaciones clínicas de nuestros pacientes con las descritas en la literatura por otros autores (6,8,17) (Tabla 9).

**Tabla 9.** Manifestaciones clínicas y de gabinete en los pacientes estudiados comparadas con otros datos descritos en la literatura.

	Fryer (1990)	Del Castillo V (1983)	Flores (1991)	Presente trabajo
<b>No. pacientes</b>	NR	24	102	35
<b>Datos clínicos (%)</b>				
Manchas hipocrómicas	80-90%	95.8%	96%	88.6%
Angiofibromas	40-90%	75%	70.5%	65.7%
Placa Shagreen	20-40%	45.8%	NR	41.4%
Fibromas ungueales	15-20%	29.1%	NR	2.9%
Fibromas gingivales	10%	13%	NR	0%
Pits dientes	70%	0%	NR	0%
Hamartomas en retina	10%	25%	17.1%	8.6%
Nódulos subependimarios	90%	4.2%	97.7%	48.6%
Nódulos subependimarios + tuber	50%	NR*	31.8%	25.7%
Astrocitoma de células gigantes	5-10%	NR*	2.2%	0%
Angiomiolipomas	60%	0%	3.3%	17.1%
Quistes renales	20%	4.2%	3.3%	0%
Rabdomioma cardiaco	50-60%	12.5%	3.3%	11.4%

NR= No referido

NR\*= No se realizó TAC cerebral

Las manifestaciones más frecuentes en piel en los pacientes fueron las manchas hipocrómicas (85.7%), los angiofibromas (64.3%) (Fig 4) y la placa de Shagreen (28.6%) (Fig. 5), (Tabla 3).

**Fig.4:** Facies de un paciente con diagnóstico confirmado de ET donde se aprecian múltiples angiofibromas faciales.



**Fig.5:** Cara posterior del tórax de un paciente con diagnóstico confirmado de ET donde se puede observar la placa de Shagreen.



En general se acepta que a pesar de que las manchas hipocrómicas no se consideran criterios primarios de la entidad, éstas se presentan, con alta frecuencia en el 80% de los pacientes, los angiofibromas en el 90% y la placa de Shagreen hasta en un 40% de los casos (8,17) por lo que las manifestaciones encontradas en piel en nuestro estudio concuerdan con lo reportado en la literatura (1,3-4,6,8,12,17)

A diferencia de lo descrito en la literatura, en nuestro estudio la frecuencia de

TESIS CON  
FALLA DE ORIGEN

fibromas ungueales fue menor ya que solo en el 2.3% de los pacientes se observaron; sin embargo, otros autores que han estudiado una población mexicana pediátrica similar a la nuestra los reportan hasta en el 29.1% (8) de sus pacientes. Se considera que la frecuencia de fibromas ungueales en ET es del 17 al 47% (4) y que las lesiones se observan por lo general en la etapa adulta; la edad promedio de nuestros pacientes fue de 7 años, lo que pudiera explicar el que no los hayamos observado en nuestra muestra.

También se ha reportado en la literatura que se pueden presentar fibromas gingivales en el 10% de los pacientes con ET (17), otros autores los reportan en el 36% (4); a diferencia de lo descrito en la literatura ninguno de nuestros pacientes los presentaron; llama la atención que Del Castillo y cols. quienes estudiaron una población muy similar a la nuestra, pero un número menor de casos índice, reportan que la frecuencia de fibromas gingivales en su estudio es del 13%. En nuestro estudio en ningún paciente se observó la presencia de pits en dientes, los cuales se reportan en la literatura hasta en un 70% de los casos (17), sin embargo cabe mencionar que no se les realizó una evaluación especializada por el servicio de Estomatología a los pacientes o sus familiares y se refiere que en ocasiones resulta difícil observar los pits en dientes a simple vista (17).

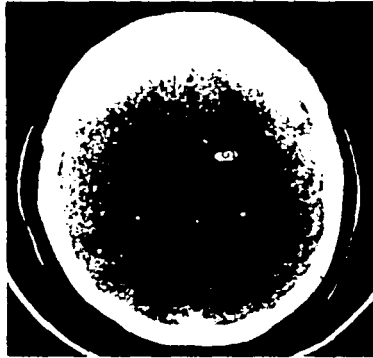
La mayoría de los pacientes presentaron una exploración oftalmológica normal y al igual que lo reportado en la literatura lo más frecuente en aquellos casos con afección oftalmológica (8.6% de nuestra muestra) fue el hamartoma de retina el cual se observa, de acuerdo a la literatura, hasta en el 75% (1,17), en un caso se identificó un glioma asociado a astrocitoma del nervio óptico, lo cual se ha reportado en la literatura asociado a astrocitoma del foramen de Monroe (22) (Tabla 5).

Al igual que lo mencionado en la literatura los tubers y los nódulos subependimarios fueron las alteraciones en SNC más frecuentes en nuestros pacientes (Tabla 4), (Fig 6), sin embargo, no encontramos astrocitomas de células gigantes subependimarios en ninguno de los pacientes estudiados a pesar de que en la literatura se refiere que se trata de una alteración del SNC que se puede diagnosticar en el 5 al 14% de los pacientes afectados con esta entidad entre los



7 y 15 años de edad siendo una causa frecuente de muerte en los mismos (1,6,17).

**Fig. 6:** TAC cerebral de una paciente con diagnóstico confirmado de ET donde se observa la presencia de nódulos subependimarios.

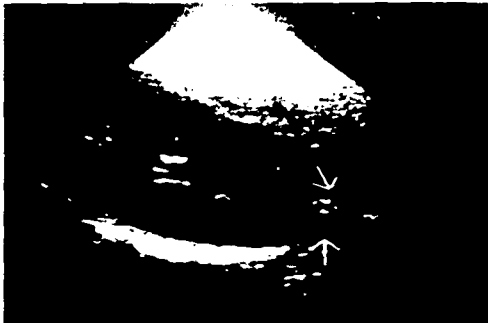

Flores y cols en 1991 reportaron una frecuencia de astrocitoma de células gigantes del 2.2% en su población estudiada, la cual al igual que la nuestra es mexicana; sin embargo, a diferencia de nosotros ellos les realizaron estudios de IRM a sus pacientes lo que pudiera explicar las diferencias encontradas con nuestros resultados. Del Castillo y cols reportaron una frecuencia de nódulos subependimarios de 4.2% lo cual llama la atención dado que en la literatura se reportan con una frecuencia de hasta el 90% de los casos, mientras que nosotros pudimos observarlos en el 50% de los casos, Flores y cols los observaron en el 97% de los casos. Cabe mencionar que en el estudio realizado por Del Castillo y cols a los casos índice estudiados se les realizó radiografía de cráneo y no TAC cerebral lo que pudiera explicar la baja frecuencia de nódulos subependimarios que reportan.

La incidencia de angiomiolipomas (Fig 7), quistes renales y rabdomiomas

cardiacos en nuestra población fue significativamente menor a lo descrito en la literatura (Tabla 9), algunos autores reportan que entre un 15 al 60% de los pacientes pueden desarrollar estos tumores en la infancia (1,14-15,17); sin embargo, al comparar nuestros resultados con los de otros autores que también estudiaron una población mexicana (6,8), la incidencia de angiomiolipomas y rabdomiomas cardiacos fue muy similar

Fig. 7: US renal de una paciente con diagnóstico confirmado de ET donde se observa la presencia de un angiomiolipoma en el polo inferior del riñón izquierdo.



Recientemente Jones AC y cols. reportaron una correlación genotipo-fenotipo entre mutaciones del gen TSC2 y la presencia de riñón poliquístico en pacientes con ET (21), dado que en nuestra población la frecuencia de alteraciones renales fue baja, esto podría sugerir que el gen responsable de ET en nuestra población fuera TSC1

Con el objetivo de identificar si existía alguna asociación entre las manifestaciones en piel, SNC, corazón y riñón con el CI, CC, alteraciones de conducta y/o aprendizaje que presentan los pacientes, se realizaron comparaciones entre cada una de las variables sin encontrar diferencias significativas ( $p > 0.05$ ), a excepción de la asociación previamente mencionada entre RPM, CC y manifestaciones en SNC en los pacientes la cual si fue estadísticamente significativa ( $p < 0.05$ )

TESIS CON  
FALLA DE ORIGEN

Por otro lado, la importancia de examinar a los padres de pacientes afectados con ET se ha enfatizado en la literatura por numerosos autores (4,8-9,10,14-15,17); ya que, a pesar de que como ya se mencionó, la mayoría de los casos se consideran mutaciones *de novo*, muchas veces el asesoramiento genético a las familias se dificulta por los fenómenos de no penetrancia, expresividad variable y mosaicismo. En este trabajo en ninguna de las madres consideradas como sanas antes del estudio se encontraron manifestaciones clínicas sugestivas de ET y solamente un padre presentó a la exploración física fibromas gingivales como única manifestación clínica de la entidad; sin embargo, no cumple criterios diagnósticos para poder considerarlo como afectado con ET.

Las manifestaciones clínicas en piel tanto en los padres como en las madres afectadas fueron similares a las encontradas en los casos índice, siendo las más frecuentes las manchas hipocrómicas y los angiofibromas faciales (Tablas 6,7).

Un dato interesante es que en ninguno de los progenitores con ET se observó placa de Shagreen a pesar de ser una manifestación frecuente en los adultos afectados con ET (1), tampoco se observaron pits en dientes o fibromas ungueales en los progenitores estudiados que tenían criterios diagnósticos de ET a pesar de ser una manifestación que se ha descrito en la literatura hasta en el 70% de los adultos afectados por algunos autores (4), mientras que otros reportes consideran que no debe tomarse en cuenta como un dato útil para la detección de portadores de la enfermedad al estudiar a los familiares en primer grado de pacientes afectados (18)

Las manifestaciones en SNC más frecuentes tanto en las madres como en los padres de los casos familiares de ET fueron los nódulos subependimarios y los tubers, al igual que lo descrito en la literatura (1,17) (Tablas 6,7) En ninguno de los progenitores, considerados clínicamente sanos antes del estudio, se pudo detectar alteraciones en la TAC cerebral sugestivas de ET, solamente se encontraron variantes anatómicas normales como calcificaciones de los plexos coroides en una y en otra además dilatación del valle silviano, las cuales no son manifestaciones del SNC típicas de ET (17) por lo que consideramos a estas personas como sanas

Fue de llamar la atención que al realizar el US renal y ecocardiograma a los progenitores que cooperaron con el estudio, no se encontraron angiomiolipomas o rabdomiomas cardiacos en ninguno de los progenitores afectados con ET a pesar de que el 60% de los pacientes adultos afectados lo manifiestan (1,15,17); sin embargo cabe mencionar que únicamente se realizó ecocardiograma a 2 de las madres afectadas y a uno de los padres afectados, tampoco se encontraron estas alteraciones en los progenitores considerados clinicamente sanos antes del estudio.

Se encontró que uno de los padres tenía cálculos renales bilaterales y otro insuficiencia renal crónica secundaria a esclerosis mesangial, ambas manifestaciones no se han reportado en ET por lo que no se consideraron afectados (1).

Finalmente, la exploración oftalmológica en todos los padres y madres estudiados fue normal.

A pesar de que en nuestro estudio no encontramos a madres aparentemente sanas que por estudios de gabinete cumplieran criterios diagnósticos de la entidad y de que únicamente uno de los padres pudiera tener expresividad mínima de la entidad, de acuerdo a la literatura se calcula que hasta en el 30% de los familiares de primer grado de pacientes con ET que son aparentemente sanos, se pueden detectar alteraciones sugestivas de la entidad por medio de los estudios de gabinete antes mencionados (9,14), por lo que se justifica la realización de los mismos antes de brindar asesoramiento genético a la familia. El que nosotros no encontráramos familiares en primer grado afectados pudiera deberse a que el tamaño de nuestra muestra es pequeño.

A continuación se discuten 3 familias que consideramos interesantes en el estudio:

#### **Familia 1:**

Se trata de una pareja de padres jóvenes aparentemente sanos al momento del estudio con 2 hijos (una niña de 6 años de edad y un niño de 5 años de edad) con diagnóstico confirmado de ET. Se les realizó una exploración física minuciosa y estudios de gabinete (US renal, TAC cerebral simple y contrastada y

ecocardiograma) a ambos padres sin encontrar manifestaciones en piel, ojo, riñón o corazón sugestivos de ET en alguno de ellos.

Después de estudiar cuidadosamente a esta familia y realizar un árbol genealógico detallado, concluimos que dado que ambos padres están clínicamente sanos y tienen 2 hijos afectados con ET, se trata de un caso de mosaico gonadal (Fig 3)

Con esta familia justificamos la realización de una exploración física minuciosa y de estudios paraclínicos a los padres de los pacientes afectados con ET para descartar expresión mínima en ellos, además de una historia familiar completa antes de poder brindar asesoramiento genético. Se ha calculado que la incidencia empírica de mosaicismo gonadal en padres clínicamente sanos de pacientes con ET es de 1 a 2 % (2) y el riesgo de recurrencia para parejas afectadas dependerá de la proporción de células germinales en el progenitor afectado que tenga la mutación; sin embargo como un estimado exacto del grado de mosaicismo de la gónada es difícil de obtener, se calcula que el riesgo de recurrencia es del 7 al 50% (2). En esta familia se brindó asesoramiento como mosaico gonadal con un riesgo de recurrencia empírico del 10%, mientras que si se hubieran encontrado datos, en alguno de los progenitores, para el diagnóstico definitivo de ET el riesgo sería del 50%.

#### **Familia 2:**


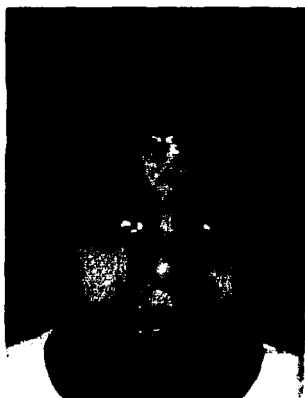
Se trata de una familia conformada por una madre de 27 años de edad y un padre de 40 años de edad, ambos aparentemente sanos con 2 hijas, una con diagnóstico confirmado de ET y otra clínicamente sana. Al realizar una exploración física minuciosa a ambos padres encontramos que el padre presenta fibromas gingivales como única manifestación clínica de ET y la madre se encuentra clínicamente sana. A ambos padres se les realizó TAC cerebral simple y contrastada, US renal y ecocardiograma siendo en ambos los estudios normales. Dado que el padre no cumple criterios diagnósticos para ET, a la familia se le brindó asesoramiento como un caso de mutación *de novo* en la hija afectada a partir de la cual se podrá heredar la enfermedad en forma autosómica dominante.

con un riesgo de recurrencia para el caso índice del 50% y un riesgo de recurrencia prácticamente nulo (igual al de la población general) para los padres. Sin embargo, hasta no contar con el estudio molecular de esta familia no podremos asegurar con certeza si los fibromas gingivales que presenta el padre pudieran tratarse de una expresión mínima de la entidad, pues se considera que cerca del 36% de los pacientes con ET adultos tienen fibromas gingivales como manifestación clínica (1).

### **Familia 3:**

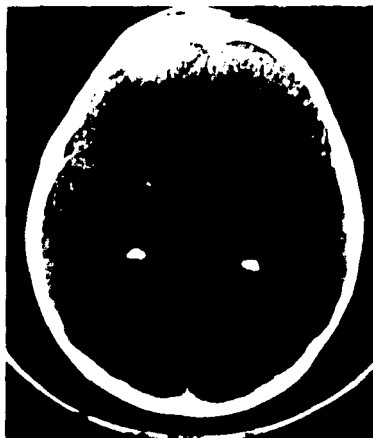Se trata de un caso familiar de ET en el que la madre cuenta con diagnóstico definitivo de ET por presentar en piel manchas hipocrómicas y múltiples angiofibromas faciales. Por TAC cerebral se identificaron nódulos subependimarios calcificados y tubers corticales, no ha presentado CC y su CI es normal. Esta madre tiene dos hijos varones con una misma pareja y una hija con otra pareja; uno de los varones está clínicamente sano y por estudios de laboratorio y gabinete no se encontraron datos sugestivos de la entidad, los otros dos hijos cuentan con diagnóstico confirmado de ET. El hijo afectado de 4 años de edad presenta manchas hipocrómicas, una TAC cerebral con nódulos subependimarios corticales y tubers intraventriculares, CC de difícil control y RM severo. Las fotografías clínicas de la madre y el caso índice así como la TAC cerebral de cada uno de ellos se muestran en las fig 8 y 9 respectivamente.

**Fig.8:** Facies del caso índice donde se observan cicatrices en frente secundarias a caídas por CC. Nótese que no presenta angiofibromas faciales. La TAC cerebral muestra la presencia de nódulos subependimarios corticales y tubers intraventriculares.



TESIS CON  
FALLA DE ORIGEN

**Fig.9:** Facies de la madre del caso índice en la cual se observan múltiples angiofibromas faciales. La TAC cerebral muestra la presencia de nódulos subependimarios corticales y tubers intraventriculares.



La hija afectada de 15 años de edad presenta un CI normal, aunque ha cursado con cuadros depresivos, CC controladas desde la infancia, angiofibromas faciales, manchas hipocrómicas y en la TAC cerebral la presencia de calcificaciones subependimanas.

En esta familia podemos observar claramente la expresividad variable de la entidad que presentan los pacientes afectados, ya que la madre tiene un cuadro con afección severa en piel, mientras que el hijo tiene pocas manifestaciones cutáneas pero tiene una afección neurológica severa y la hija tiene manifestaciones en piel y SNC no tan severas como el caso índice. Actualmente a un paciente afectado con ET se le brinda asesoramiento explicándole que el riesgo de recurrencia para ET en sus futuros embarazos será del 50%, sin





**antes de brindar asesoramiento a las familias.**

## BIBLIOGRAFÍA

1. Weiner D.M, Ewalt D.H, Roach S, Hensle T.W. The tuberous sclerosis complex: A comprehensive review. *J Am Coll Surg* (1998); 187(5): 548-561.
2. Verhoef S, Bakker L, Tempelaars A.M.P, Hesselning-Janssen A.L.W, Mazurczak T, Jozwiak S, Fois A, Bartalini G, Zonnenberg B.A, Van Essen A.J, Lindhout D, Halley D.J.J, van den Ouweland A.M.W. High rate of mosaicism in Tuberous sclerosis complex. *Am J Hum Genet* (1999); 64. 1632-1637.
3. Roach E.S, Smith M, Huttenlocher P, Bhat M, Alcorn D, Hawley L. Diagnostic criteria: Tuberous sclerosis complex. *J Child Neurol* (1992); 7: 221-224.
4. Webb D.W, Clarke A, Fryer A, Osborne J.P. The cutaneous features of tuberous sclerosis: A population study. *Br J Dermatol* (1996); 135: 1-5.
5. Fryer A.E, Osborne J.P, Tan R, Siggers D.C. Tuberous sclerosis: a large family with no history of seizures or mental retardation. *J Med Genet* (1987); 24: 547-548.
6. Flores L, Hernández L A, Molinero M, Del Castillo V, Boleaga B, Maldonado R,R, Ruíz M. Tuberous sclerosis in mexican children. A clinical review of 102 cases. *Ann of Neurol* (1991);30 (3). 471
7. Tesis: Altamirano MC. Frecuencia ecocardiográfica del rabdomioma cardiaco en niños con esclerosis tuberosa. Instituto Nacional de Pediatría (1996)
8. Del Castillo V, Carnevale A, Ruiz-Maldonado R, Tamayo L. Estudio clinico y genético de la esclerosis tuberosa en un hospital pediátrico. *Rev Invest Clin (Méx)* (1983);35 135-139
9. Webb W.D, Osborne P.J. Non-penetrance in tuberous sclerosis. *J Med Genet*

- (1991); 28:417-419.
10. Baraitser M, Patton M. Reduced penetrance in tuberous sclerosis. *J Med Genet* (1985); 22:29-31.
  11. Verhoef S, Vrtel R, Essen T, Bakker L, Sikkens E, Halley D, Lindhout K, Ouweland A. Somatic mosaicism and clinical variation in tuberous sclerosis complex. *Lancet* (1995); 345 (21): 202.
  12. Al-Galazi L.I, Arthur R.J, Lamb J.T, Hammer H.M, Coker T.P, Hirschmann P.N, Gibbs J, Mueller R.F. Diagnostic and counselling difficulties using a fully comprehensive screening protocol for families at risk for tuberous sclerosis. *J Med Genet* (1989); 26:694-703
  13. De Groot W.P, Woerdeman M.J, Witkiewicz I.M, Fleury P, Delleman J.W., Verbeeten B. Tuberous sclerosis. An investigation into the ratio of sporadic versus familial cases. *Br J Derm* (1981); 104:99-100
  14. Hardiang O.C, Pagon A.R. Incidence of tuberous sclerosis in patients with cardiac rhabdomyoma. *Am J Med Genet* (1990); 37:443-446.
  15. Webb W.D, Thomas R.D, Osborne P.J. Echocardiography and genetic counseling in tuberous sclerosis. *J Med Genet* (1992); 29:487-489.
  16. Cassidy B.S, Pagon A.R, Pepin M, Blumhagen D.J. Family studies in tuberous sclerosis. Evaluation of apparently unaffected parents. *JAMA* (1983); 249(10):1302-1304
  17. Fryer A.E, Chalmers A.H, Osborne P.J. The value of investigation for genetic counseling in tuberous sclerosis. *J Med Genet* (1990); 27:217-223.

18. Flanagan N, O'Connor W.J., Mc Cartan B, Miller S, Mc Menamin J, Watson R. Developmental enamel defects in tuberous sclerosis: a clinical genetic marker?. *J Med Genet* (1997); 34:637-639.
19. Daniel W. *Bioestadística*. Pg. 91-95,158. Ed. Limusa. México. 1982.
20. Jones AC, Shyamsundar MM, Meinir WT, Maynard J, Idziaszczyk S, Tomkins S, Sampson JR, Cheadle JP. Comprehensive mutation analysis of TSC1 and TSC2 and phenotypic correlations in 150 families with tuberous sclerosis. *Am J Hum Genet* (1999); 64:1305-1315.
21. Pascual-Castroviejo I, Patrón M, Gutierrez M, Carceller F, Pascual-Pascual S.I. Tuberous sclerosis associated with histologically confirmed ocular and cerebral tumors. *Pediatr. Neurol* (1995); 13: 172-174.
22. Nevin N.C., Pearce W.G. Diagnostic and genetical aspects of tuberous sclerosis. *J Med Genet* (1968); 5: 273-280.
23. Bunday S, Evans K. Tuberous sclerosis- a genetic study. *J Neurol Neurosurg Psychiat.* (1969); 32: 591-603.
24. Golder N, Wilson. *Clinical Genetics. A short course*. Pg. 377. Ed. Wiley Liss, E.U. 2000.