

[Handwritten signature and scribbles]

LEIOMIOSARCOMA DE PARED ABDOMINAL

Reporte de un caso

Dr. José Luis Ramírez Arias* Dra. Sara Solórzano M.** Dr. Rigoberto Buenrosto García***

RESUMEN

Se presenta un caso de leiomiomasarcoma de pared abdominal en paciente de 25 años, del sexo femenino: la tumoración recidivó, en dos ocasiones, posteriores a extirpación quirúrgica. En los estudios histológicos realizados hubo confusión diagnóstica: el primero reportó sarcoma sinovial y el segundo, rhabdomiosarcoma de pared abdominal. La paciente se reintervino por presentar sintomatología colónica y el estudio histopatológico diagnosticó leiomiomasarcoma de alto grado de malignidad. La paciente se sometió a radioterapia y actualmente se encuentra casi asintomática.

SUMMARY

A case of a 25 years old woman with a leiomyosarcoma of the abdominal wall is reported. The tumor recurred twice after its surgical removal. On pathological examination, it was initially interpreted as synovial sarcoma or rhabdomyosarcoma. It was only after the third surgical intervention due to colonic symptoms that the tumor was correctly classified as a high grade leiomyosarcoma. The patient was treated with radiotherapy. At present she is asymptomatic.

INTRODUCCION

El leiomiomasarcoma es una neoplasia maligna de músculo liso, poco común que puede tener su origen en tubo digestivo, tejidos blandos, retroperitoneo y tracto genitourinario.¹ Muestra una predisposición hacia el sexo femenino del 64%. Se puede presentar en cualquier edad, es más frecuente entre la cuarta y sexta décadas de la vida.

Se reporta un caso, se revisa la literatura, su frecuencia, factores predisponentes, clínica, diagnóstico, hallazgos radiológicos y tratamiento de estos tumores.

CASO CLINICO

Paciente femenina de 25 años de edad, con antecedente de aparición de pequeña masa tumoral, localí-

zada en pared abdominal a la izquierda de la línea media, asintomática, se extirpó en junio de 1984; no se hizo estudio histológico pensando que se trataba de un lipoma. El tumor recurrió, causaba dolor leve y fue resecado nuevamente en febrero de 1985. El estudio histológico reportó sarcoma sinovial. La tumoración recidivó nuevamente, ahora de mayor tamaño (12 cm de diámetro), con dolor moderado en el sitio de la lesión. En septiembre de 1985, se realizó laparotomía exploradora, abdominoplastia e injerto de fascia lata. Los hallazgos quirúrgicos demostraron la masa y además, metástasis al epiplón. La pieza se envió a estudio histopatológico el que reportó rhabdomiosarcoma de pared abdominal. La paciente recibió quimioterapia durante 10 días con ciclofosfamida, adriamicina, actinomicina y oncovina. Ingresó al Hospital General de México, en marzo de 1988, por presentar evacuaciones blancas, acintadas, mucosanguinolentas, de aspecto rojizo y dolor abdominal tipo cólico difuso, plenitud postprandial tardía, meteorismo, costipación y dificultad para canalizar gases por recto. El cuadro clínico se inició desde el mes de octubre de 1985, en

*Jefe del Departamento de Radiología e Imagen.
Residente de Radiología (R1).
Residente de Radiología (R2).
HOSPITAL GENERAL DE MEXICO, S.S.



Universidad Nacional
Autónoma de México



UNAM – Dirección General de Bibliotecas
Tesis Digitales
Restricciones de uso

DERECHOS RESERVADOS ©
PROHIBIDA SU REPRODUCCIÓN TOTAL O PARCIAL

Todo el material contenido en esta tesis esta protegido por la Ley Federal del Derecho de Autor (LFDA) de los Estados Unidos Mexicanos (México).

El uso de imágenes, fragmentos de videos, y demás material que sea objeto de protección de los derechos de autor, será exclusivamente para fines educativos e informativos y deberá citar la fuente donde la obtuvo mencionando el autor o autores. Cualquier uso distinto como el lucro, reproducción, edición o modificación, será perseguido y sancionado por el respectivo titular de los Derechos de Autor.

LEIOMIOSARCOMA DE PARED ABDOMINAL

Reporte de un caso

Dr. José Luis Ramírez Arias* Dra. Sara Solórzano M.** Dr. Rigoberto Buenostro García***

RESUMEN

Se presenta un caso de leiomiocarcoma de pared abdominal en paciente de 25 años, del sexo femenino; la tumoración recidivó, en dos ocasiones, posteriores a extirpación quirúrgica. En los estudios histológicos realizados hubo confusión diagnóstica: el primero reportó sarcoma sinovial y el segundo, rhabdomyosarcoma de pared abdominal. La paciente se reintervino por presentar sintomatología colónica y el estudio histopatológico diagnosticó leiomiocarcoma de alto grado de malignidad. La paciente se sometió a radioterapia y actualmente se encuentra casi asintomática.

SUMMARY

A case of a 25 years old woman with a leiomyosarcoma of the abdominal wall is reported. The tumor recurred twice after its surgical removal. On pathological examination, it was initially interpreted as synovial sarcoma or rhabdomyosarcoma. It was only after the third surgical intervention due to colonic symptoms that the tumor was correctly classified as a high grade leiomyosarcoma. The patient was treated with radiotherapy. At present she is asymptomatic.

INTRODUCCION

El leiomiocarcoma es una neoplasia maligna de músculo liso, poco común que puede tener su origen en tubo digestivo, tejidos blandos, retroperitoneo y tracto genitourinario.¹ Muestra una predisposición hacia el sexo femenino del 64%. Se puede presentar en cualquier edad, es más frecuente entre la cuarta y sexta décadas de la vida.

Se reporta un caso, se revisa la literatura, su frecuencia, factores predisponentes, clínica, diagnóstico, hallazgos radiológicos y tratamiento de estos tumores.

CASO CLINICO

Paciente femenina de 25 años de edad, con antecedente de aparición de pequeña masa tumoral, localiza-

zada en pared abdominal a la izquierda de la línea media, asintomática, se extirpó en junio de 1984; no se hizo estudio histológico pensando que se trataba de un lipoma. El tumor recurrió, causaba dolor leve y fue resecado nuevamente en febrero de 1985. El estudio histológico reportó sarcoma sinovial. La tumoración recidivó nuevamente, ahora de mayor tamaño (12 cm de diámetro), con dolor moderado en el sitio de la lesión. En septiembre de 1985, se realizó laparotomía exploradora, abdominoplastia e injerto de fascia lata. Los hallazgos quirúrgicos demostraron la masa y además, metástasis al epiplón. La pieza se envió a estudio histopatológico el que reportó rhabdomyosarcoma de pared abdominal. La paciente recibió quimioterapia durante 10 días con ciclofosfamida, adriamicina, actinomicina y oncovina. Ingresó al Hospital General de México, en marzo de 1988, por presentar evacuaciones blancas, acintadas, mucosanguinolentas, de aspecto rojizo y dolor abdominal tipo cólico difuso, plenitud postprandial tardía, meteorismo, costipación y dificultad para canalizar gases por recto. El cuadro clínico se inició desde el mes de octubre de 1985, en

* Jefe del Departamento de Radiología e Imagen.
Residente de Radiología (R1).
** Residente de Radiología (R2).
*** HOSPITAL GENERAL DE MEXICO, S.S.

forma lenta y que se agudizó algunos meses antes de su ingreso a este nosocomio.

El colon por enema demostró un defecto de llenado negativo de forma redondeada, de 5 cms de diámetro, bordes definidos y con interrupción del patrón mucoso normal, la lesión estaba localizada en sigmoides sobre su borde externo, invadía parcialmente su luz pero permitía el paso del medio de contraste. (Figuras 1 y 2) por lo que se interviene. En la cirugía

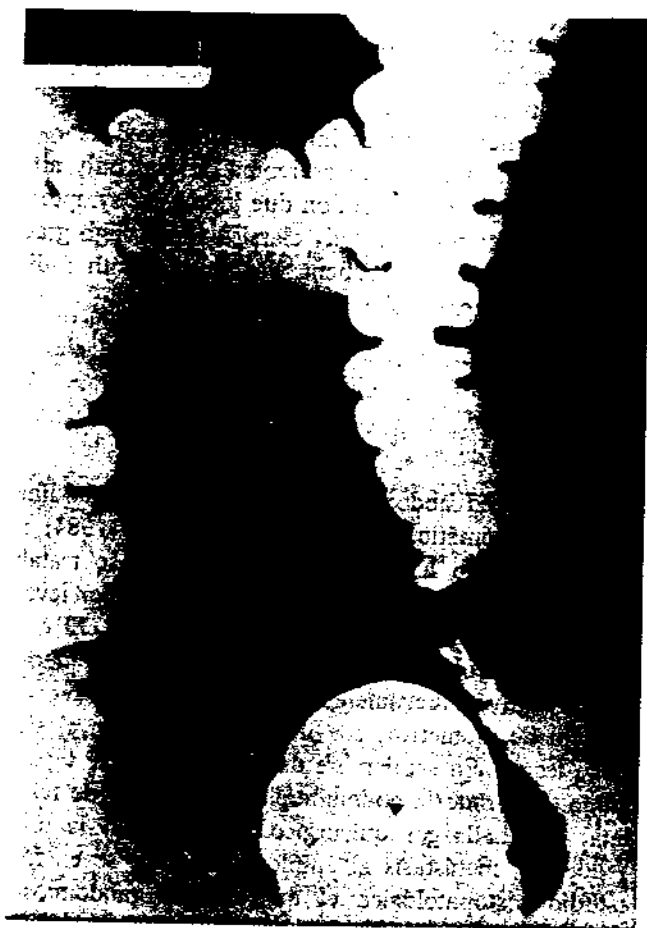


Figura 1.

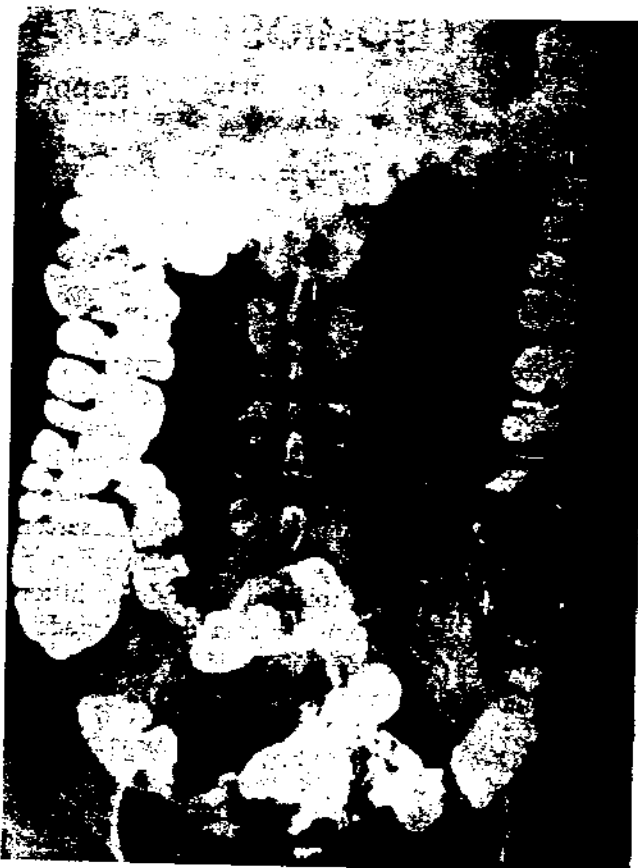

Figura 2.

se vió que el tumor en sigmoides era intraluminal, infiltrativo hasta la serosa, de 4 a 5 cms localizado en su borde mesentérico, además había una tumora- ción de ovario derecho con infiltración parcial de la pared del ligamento infundibulopélvico, y extensión pararectal izquierda. Se practicó resección amplia del

sigmoides y anastomosis término-terminal, salpingo- oforectomía y escisión local del tumor pararectal iz- quierdo. El diagnóstico histopatológico fue de lei- omiosarcoma de alto grado de malignidad en el sig- moides, con afectación de tejidos blandos pararectales y ovario.

La paciente fue sometida a radioterapia de la región pélvica, con dos campos opuestos: el plan de radiación fue de 5,000 rads como dosis total con bomba de cobalto. La paciente ha tolerado adecuadamente su tratamiento y 5 meses después se encuentra prácti- camente asintomática.

DISCUSION

En 1958 Stout y Hill,² revisaron 36 casos de lei- omiosarcoma de localización superficial, que constitu-

ieron el 2.5% de los sarcomas de tejidos blandos superficiales y reportaron 61% de recurrencia local postresección y 56% de incidencia de metástasis. En la revisión de Hiroshi, Hashimoto y cols⁷ con casuística de 25 pacientes, la localización anatómica del leiomiomasarcoma de tejidos blandos fue más común en extremidades inferiores 14 casos, región lumbar 2 casos, y además se encontró en tobillo, axila, codo, muñeca, cadera, pared abdominal y cabeza. Son pocos los casos reportados en la literatura con localización primaria en pared abdominal.¹⁻⁴

Clínicamente el tamaño de los leiomiomasarcomas cutáneos oscila entre 0.4 cm a 6 cm; hay variación en los subcutáneos que fluctúa entre 0.5 cms a 15 cms. El promedio de tiempo para hacer el diagnóstico es de 2 años para los cutáneos y de un año para los subcutáneos.

Las metástasis son más comunes en los pacientes con sarcomas retroperitoneales o viscerales que en los pacientes con leiomiomasarcoma en las extremidades o cualquier otra región superficial.⁶ Una de las vías comunes de metástasis del leiomiomasarcoma es la circulación sanguínea pulmonar.² Los sitios donde con mayor frecuencia se observan lesiones metastásicas son pulmón, hígado y peritoneo; es menos común la extensión linfática, tejidos blandos y hueso. la diseminación puede ocurrir por infiltración directa y siembras peritoneales a los órganos intrabdominales.²

La mayoría de los autores coinciden en que el tratamiento consiste en la escisión amplia de la lesión, quimioterapia y radioterapia con bomba de cobalto, previa o posterior a la cirugía, según el caso.

El diagnóstico diferencial histopatológico deberá hacerse con dermatofibrosarcoma, fibrosarcoma, Schwannoma maligno, rabiomasarcoma, sarcoma, sinovial y fibroxantoma atípico.

Es conocida la poca frecuencia de estos tumores. los reportes de lesiones metastásicas a colon también son raras. En nuestra revisión no encontramos casos de leiomiomasarcomas de pared abdominal con metástasis a ovarios.

Consideramos en nuestro caso que las lesiones a colon y ovarios fueron por infiltración y/o siembras peritoneales. El comportamiento de la lesión fue como se describe en la literatura, con recidivas postquirúrgicas y presencia de dolor local; no encontramos en los antecedentes de la paciente factores predisponentes a la lesión tumoral, como pudieran ser lesiones por contusión, punciones, picadura de insectos, cicatriz por quemadura, inoculación o exposición a radiaciones ionizantes, previas en el sitio de aparición del tumor.

La tumoración en sigmoides fue similar en su comportamiento a los casos de leiomiomasarcoma primario de colon: donde la radiología convencional es importante para su diagnóstico y orientador para la conducta quirúrgica. Onye y cols⁸ revisaron los hallazgos clínicos del leiomiomasarcoma de colon y encontraron como datos frecuentes: dolor, sangrado, obstrucción, perforación, presencia de masa y cambios en los hábitos de defecación. Los leiomiomasarcomas colónicos son relativamente avasculares, de 5 a 15 cms, pueden no ser encapsulados pero sí circunscritos, algunas veces pediculados y rara vez multifocales.⁹

Los datos radiológicos de los leiomiomasarcomas de colon fueron descritos por Baker y Golman⁷ son de aparición intraluminal, submucosos y silenciosos; en todos los casos se nota un defecto de llenado negativo intraluminal con deformación del colon, se necrozan y ulceran con frecuencia y es posible ver bario atrapado en el tumor. El patrón mucoso se ve irregular y puede inclusive haber estenosis parcial o total por la masa.

BIBLIOGRAFIA

1. ALAN J, MCLEOD A, ZORNOZA J. *Leiomyosarcoma: Computed Tomographic Findings*. Radiology 1984, 152:133-136.
2. STOUT A, HILL H. *Leiomyosarcoma of the superficial soft tissues*. Cancer 1958, 11:844-854.
3. HIROSHI H, HASHIMOTO B, et al. *Leiomyosarcoma of the external soft tissues a clinicopathologic, Immunohistochemical, and electron microscopy study*. Cancer 1985, 57: 2077-2088.
4. WILE A, EVANS H. *Leiomyosarcoma of soft tissue. A Clinicopathologic study*. Cancer 1981, 48:1022-1032.
5. FIELDS J, ELSON B. *Leiomyosarcoma of the skin and subcutaneous tissue*. Cancer 1981, 47:156-169.
6. TOROSAN F, GOLDBLAD C. *Soft Tissue Sarcoma: Initial characteristics and prognostic factors in patients with and without metastatic disease*. Semin Surg Oncol 1988, 4(1): 9-13.
7. BAKER S, GOLDMAN J, ROSEMOND A. *Leiomyosarcoma of the colon a revised prognosis, report of a case*. Dis Colon and Rectum 1968, 11:306-310.
8. ONYE E, AKWAKI I. *Leiomyosarcoma of the small and large bowel*. Cancer 1978, 42:1375-1384.
9. SIAVOROVKY A, JAFFA J, PAPO M. *Leiomyosarcoma of the colon and rectum*. Dis Colon and Rectum 1980, 249:254.