



11237

**UNIVERSIDAD NACIONAL
AUTONOMA DE MEXICO**

FACULTAD DE MEDICINA

DIVISION DE ESTUDIOS DE POSGRADO E INVESTIGACION.

SECRETARIA DE SALUD

INSTITUTO NACIONAL DE PEDIATRIA

**ENCEFALITIS POR ENCEPHALITOOZON SP.
EN UN PACIENTE CON ENFERMEDAD DE BRUTON
(TERCER CASO DE LA LITERATURA PEDIATRICA)**

**TRABAJO DE FIN DE CURSO QUE PRESENTA
DR. EMILIO AGUIRRE MALDONADO
PARA OBTENER EL DIPLOMA DE ESPECIALISTA EN
PEDIATRIA.**



MEXICO D.F. 2001



Universidad Nacional
Autónoma de México



UNAM – Dirección General de Bibliotecas
Tesis Digitales
Restricciones de uso

DERECHOS RESERVADOS ©
PROHIBIDA SU REPRODUCCIÓN TOTAL O PARCIAL

Todo el material contenido en esta tesis esta protegido por la Ley Federal del Derecho de Autor (LFDA) de los Estados Unidos Mexicanos (México).


El uso de imágenes, fragmentos de videos, y demás material que sea objeto de protección de los derechos de autor, será exclusivamente para fines educativos e informativos y deberá citar la fuente donde la obtuvo mencionando el autor o autores. Cualquier uso distinto como el lucro, reproducción, edición o modificación, será perseguido y sancionado por el respectivo titular de los Derechos de Autor.

ENCEFALITIS POR ENCEPHALITOOZON SP.


EN UN PACIENTE PEDIATRICO CON ENFERMEDAD DE BRUTON.




DR. PEDRO A. SANCHEZ MARQUEZ
DIRECTOR DE ENSEÑANZA
PROFESOR TITULAR DEL CURSO
DE PEDIATRIA



DR. LUIS HESHIKI NAKANDAKARI
JEFE DEL DEPARTAMENTO DE
ENSEÑANZA DE PRE Y
POSGRADO



DR. OSCAR VAZQUEZ TSUJI
JEFE DEL SERVICIO DE PARASITOLOGIA Y MICOLOGIA
TUTOR DE TESIS.



SUBDIVISION DE ESPECIALIZACION
DIVISION DE ESTUDIOS DE POSGRADO
FACULTAD DE MEDICINA
U. N. A. M.

DEDICATORIA

A MIS PADRES: EMILIO Y AURORA

Por su apoyo y educación que hizo de mí lo que hoy soy.

A MI ESPOSA: ANGELICA

Por su apoyo y amor que inspiro en mi ganas de superarme! Gracias amor.

A MI HIJO: DAMIAN

Por brindarme el sentimiento único de ser padre y todo lo que significa.

AL DR. PEDRO A. SÁNCHEZ MÁRQUEZ

Por el apoyo brindado en la revisión de mi trabajo de tesis.

AL DR. OSWALDO ARANA Y A SU ESPOSA CRISTINA:

Por su apoyo incondicional y sus invaluable consejos en esta etapa de mi vida.

INTRODUCCIÓN

Las microsporidias son organismos causantes de enfermedades en diferentes grupos de animales como insectos, peces, conejos, primates incluyendo al hombre (Gannon, 1980; Nelson, 1962.). Se han identificado mas de 100 géneros de microsporidias con mas de 1000 especies (Cali y Owen, 1988; Sprague y col; 1992).

El termino microsporidia es una designación no taxonómica comúnmente usada para describir los grupos de organismos que pertenecen al *Phylum Microspora* ubicado en el subreino *Protozoa*.

Los géneros que afectan al hombre son: **Encephalitozoon**, **Enterocytozoon**, **Vittaforma**, **Nosema** y **Pleistophora** además de algunos que no han podido ser bien ubicados y que se les ha agrupado como, **Microsporidium sp** (Asmuth y col; 1993; Canning, 1993; Balbiani, 1982).

La mayoría de los casos publicados que se han presentado en pacientes inmunocomprometidos, especialmente pacientes con Síndrome de

Inmunodeficiencia Adquirida (SIDA). (Bryan y col; 1991; Bryan, 1992; Bryan y Weber, 1993).

La microsporidiasis puede cursar como una infección localizada ó generalizada dependiendo del estado inmunológico del paciente. Las infecciones generalizadas han sido reportadas para *Nosema sp*, *E. Cuniculi*, *E. Intestinalis* y *E. hellem*. En la microsporidiosis diseminada por especies de *Encephalitozoon*, las lesiones predominantes se localizan en sistema nervioso central, riñones, pulmones, bazo, glándulas suprarrenales, páncreas y miocardio. (Weber y col; 1994).

La microsporidiasis generalizada con manifestaciones a nivel de sistema nervioso central en pacientes pediátricos, causada por especies de *Encephalitozoon*, ha sido reportada sólo en 2 casos (Bergquist y col; 1984; Matsubayashi y col; 1959).

El objetivo del presente trabajo, es describir el curso clínico, abordaje diagnóstico y terapéutico de un paciente pediátrico con microsporidiosis generalizada por *Encephalitozoon sp.*, y agamaglobulinemia tipo Bruton. Ya que hasta la fecha actual no se ha descrito en la literatura

pediátrica un abordaje diagnóstico y un tratamiento efectivo para este tipo de patología infecciosa, ni su evolución posterior.

PRESENTACIÓN DEL CASO

Masculino de 4 años de edad, originario del estado de Chihuahua, México. Sin antecedentes heredo familiares de importancia para el padecimiento actual.

Antecedentes personales no patológicos: sólo se refiere que el paciente tiene un conejo como mascota que habita en el patio donde existe una pileta de agua usada para bañar al paciente.

Antecedentes personales patológicos: cuadros frecuentes de infección de vías aéreas superiores y cuadros frecuentes de piodermitis.

Padecimiento actual y motivo de consulta: 10 días previos a su ingreso, presentó crisis convulsivas tónico clónicas generalizadas con pérdida completa de la movilidad de extremidades inferiores, incapacidad para articular palabras y fiebre de 40°C.

Exploración física al ingreso: Peso 14 kg (3), Talla 96cm (3), PC 31.5cm (3), paciente alerta con movimientos extrapiramidales en extremidades superiores, obedece ordenes, con seguimiento visual, reconoce a la madre, tiene movimientos oculares normales, pupilas isocóricas

normoreflécticas, desviación de comisura labial a la derecha, hemiparesia corporal derecha con Babinsky bilateral y clonus, trastornos de la deglución e hiperreflexia. Se realiza tomografía axial computarizada de cráneo en donde se evidencia imagen isodensa a nivel de tallo. Se realizó resonancia magnética nuclear en la que se evidenció lesión hipointensa bilateral en pedúnculos cerebelosos con atrofia córtico subcortical (fig. 1).

Laboratorio al ingreso: hemoglobina de 10 mg/dL, leucocitos 10500, linfocitos 9%, monocitos 2%, segmentados 84%, bandas 2%, plaquetas 340000, tiempos de coagulación normales. Química sanguínea y electrolitos séricos normales. Pruebas de funcionamiento hepático dentro de parámetros normales.

Debido a la linfopenia que mostraba en las biometrías hemáticas se decide interconsultar al servicio de inmunología quienes sospechan de una inmunodeficiencia probablemente primaria y solicita perfil inmunológico; los anticuerpos antinucleares negativos, proteína C reactiva de 4.1mg/dL, IgG de 0.5 mg/dL (VN 444-1186), IgM de 44.4

mg/dL (VN 40-186), IgA de 4.5 mg/dL (VN 24-152), que evidenciaron hipogamaglobulinemia, con CD19 por citometría de flujo disminuidos de 1.9% (nl>9%), CD3 338; CD4 462; CD8 176. Relación CD4/CD8 normal, con lo que junto con el hecho de ser del sexo masculino se diagnostica agamaglobulinemia ligada al X ó enfermedad de Bruton. Se decide por parte del servicio de inmunología la administración de gamaglobulina endovenosa por 4 días. Perfil viral en líquido cefalorraquídeo negativo y citoquímico normal. El paciente cursa con afasia mixta y polimioclonias de extremidades superiores en miembro pélvico derecho, acompañadas de parpadeo, que desaparecían durante el sueño y reaparecían cada vez que se le estimulaba, afección del IX y X pares craneales, cuadriparesia espástica generalizada, signo de navaja de Mellen, Babinsky bilateral, rash generalizado y presencia de diarrea.

A 10 días de su ingreso se realiza nueva resonancia magnética que mostró atrofia cortical con zonas hiperintensas en T2 que afectan bulbo, parte del puente, hipocampo y pedúnculos cerebelosos (fig 2.).

Es valorado por el servicio de Parasitología y Micología, que decide descartar infección por **T. gondii**, **microsporidias** y **hongos oportunistas**. Se tomó aspirado de senos paranasales, aspirado bronquial, materia fecal, orina y LCR en búsqueda de microsporidias mediante frótitis y tinción para especies de **Encephalitozoon**, reacción de polimerasa en cadena en LCR y ELISA para **T. gondii**, detección de antígeno mediante anticuerpos monoclonales para **Cryptococcus** y **Cándida** en LCR, examen directo para búsqueda de hongos en aspirado bronquial y senos paranasales, cultivo de LCR.

Los resultados del aspirado de senos paranasales, aspirado bronquial y orina mediante tinción con cromotropo R2 fueron positivos para microsporidias; mientras que la prueba de inmunofluorescencia indirecta con anticuerpos monoclonales en LCR, aspirado de senos paranasales, aspirado bronquial y heces; fue positiva +++++(15-20 esporas por campo) para microsporidias del género **Encephalitozoon sp.**, con estos resultados se integró el diagnóstico de microsporidiosis sistémica. (fig 3).

Se inició manejo con albendazol 400mg c/12hrs, durante 4 semanas con pruebas de funcionamiento hepático y renal cada 5 días y controles para detección de microsporidias cada 2 semanas. Se inició la administración de factor de transferencia. El paciente evolucionó con fiebre persistente después de 5 días de iniciado el albendazol, con una evolución neurológica sin cambios. Se recibieron resultados de VIH reportándose negativos. A partir del día 18 de administración del albendazol desapareció la fiebre. Se solicitó nuevo perfil inmunológico (ya bajo tratamiento con gamaglobulina endovenosa), reportándose IgM de 195 mg/dL, IgG 871 mg/dL, IgA 8mg/dL; CD3 1429 totales (VN1610-4320), CD4 866 (VN 900-2860), CD8 400 (VN 630-1910), relación CD4/CD8: 2.1:1. A partir del día 24 de administración de albendazol, reinicia con picos febriles 1 a 2 al día de 39°C con mejoría notoria en su estado neurológico, responde a preguntas con la cabeza, además de movimientos extrapiramidales y desaparición del rash. El paciente mostró mejoría clínica a partir del día 31 de administración del antiparasitario con

lenguaje comprensivo sin crisis convulsivas, pero persiste con cuadriparesia espástica, continuando con fiebre persistente.

A los 44 días de iniciado el albendazol los controles posterapéuticos en aspirado bronquial, continúan positivos con esporas de microsporidias mediante inmunofluorescencia indirecta por anticuerpos monoclonales; ++ (3-4 esporas por campo) y con tinción con cromotropo R2 positiva para el microorganismo, pero se reporta disminución en el número de esporas por campo microscópico, por lo que el servicio de Parasitología y Micología decide continuar el manejo del albendazol hasta obtener respuesta clínica satisfactoria y cura parasitológica. Pruebas de funcionamiento hepático sin alteraciones, sólo hubo elevación poco significativa de la Dehidrogenasa Láctica (DHL 530U/L), ALT 13U/L; AST 54 U/L; GGT 24 U/L. Continúa reportándose mejoría en la sintomatología neurológica sin embargo, el paciente persiste con fiebre persistente.

El esquema de albendazol se suspende el día 72 de administración cuando se reportan 3 muestras seriadas de aspirado bronquial, senos

paranasales, heces, orina y una de LCR negativas para microsporidias. Panel viral de control, cultivos de LCR para bacterias y hemocultivos para bacterias negativos. En este momento el paciente presenta mejoría de la cuadriparesia espástica, articula palabras, ingiere alimentos, toma objetos, reconoce a las personas y camina. Debido a sus buenas condiciones generales se decide su egreso con cita a la consulta externa cada mes para revisión y aplicación de gamaglobulina endovenosa. Los controles postterapéuticos realizados a las 8 semanas para búsqueda de microsporidia en aspirado de senos paranasales, aspirado bronquial y orina continuaron negativos. El control de resonancia magnética postterapéutica, desaparecieron las zonas hiperintensas en T2. Actualmente se encuentra el paciente con articulación de palabras y puede comunicarse sin problemas, no hay trastornos de la deglución, realiza pinza fina y presenta mejoría de su cuadriparesia espástica la cual se encuentra en tratamiento.

DISCUSION

Aunque los reportes de infección diseminada por especies de **Encephalitozoon** en pacientes pediátricos son escasos, en años recientes se han documentado un buen número de casos en adultos con SIDA producidos por especies de **Encephalitozoon**, en los que el parásito produjo un espectro clínico que ha variado en los casos publicados de acuerdo a la especie involucrada; así para **E. caniculi**, se ha reportado: fiebre, persistencia de lesiones cerebrales, sinusitis, neumonía intersticial, nefritis intersticial, cistitis, hepatitis, peritonitis, diarrea, queratoconjuntivitis o infección generalizada. Mientras que para **E. hellem**, se han reportado fiebre, conjuntivitis, queratoconjuntivitis, nefritis intersticial, uretritis, cistitis, bronquiolitis, neumonía o infección generalizada. (Webwe y col, 1994; Schwartiz y col, 1992).

En el caso presentado en esta comunicación, el paciente cursó con un cuadro caracterizado por diarrea, sinusitis maxilar, neumonía intersticial y datos de compromiso a nivel del sistema nervioso central, manifestaciones clínicas que consideramos pueden ser atribuidas al

proceso infeccioso, ya que el parásito fue demostrado en heces, aspirado de senos maxilares, aspirado bronquial y LCR. Sin embargo a pesar de haberse encontrado el parásito en orina, no se pudo demostrar patología a nivel del tracto urinario.

El diagnóstico de esta parasitosis depende del hallazgo del organismo en el huésped, y de la realización de reacciones serológicas específicas para **Encephalitozoon** (Schwartz y col. 1992). La demostración del parásito con microscopía de campo claro mediante la tinción con cromotropo R2 es útil en el diagnóstico (Schmidt y Schaddock, 1983). También se ha utilizado anticuerpos policlonales fluorescentes, inmunofluorescencia indirecta, ELISA y Western Blot.

Las especies de **Encephalitozoon** también pueden identificarse mediante el uso de anticuerpos monoclonales con el anticuerpo 3B6 que tiene una alta sensibilidad y especificidad (Bergquist y col., 1984). Aunque este anticuerpo monoclonal 3B6 cruza con **E. cuniculi**, **E. hellem** y **E. intestinalis**, ya que es capaz de ligarse a la exospora de estas especies.

En el presente caso, consideramos que desde el punto de vista clínico; la

especie involucrada más probable en el cuadro es **E. cuniculi**, fundamentalmente por el presencia de encefalitis, tal y como se ha reportado en paciente con SIDA (Weber y col. 1997; Mertens y col. 1997; Mohn y col., 1982).

En estudios realizados en animales se ha observado que la depleción de CD4 les permite recuperarse de la infección por **E. cuniculi**, mientras que los que tienen depleción de CD8 sucumben a la infección. (Khan y col. 1999). El paciente presentó linfopenia con una cuenta baja de CD4 y CD8 y una relación CD4/CD8 normal. Con los datos anteriores se puede inferir que la linfopenia con la que cursaba, favoreció la infección por este parásito a pesar de encontrarse la relación de CD4/CD8 normal, lo anterior probablemente aunado a la hipogamaglobulinemia. Los hallazgos inmunológicos encontrados en este paciente, apoyan la interrelación necesaria de la inmunidad humoral y celular para controlar la infección por **E. cuniculi**, lo anterior justifica la administración de factor de transferencia y gamaglobulina intravenosa; el primero para

aumentar la inmunidad celular y la segunda para suministrar las inmunoglobulinas que no esta produciendo el paciente.

En relacion al aspecto radiológico se observó en las fases tempranas del padecimiento la presencia de zonas hipodensas en la tomografía axial computada y en la resonancia magnética áreas hipointensas, especialmente localizadas en pedunculos cerebelosos; mientras que en fases mas avanzadas se observó la presencia de áreas hiperintensas de tipo micronodular y nodular localizadas a hipocampo y mesencéfalo, tal y como las describe Weber en un paciente con SIDA y microsporidiosis cerebral por **E. cuniculi**. (fig 1 y 2). Llama la atención la localización similar de las lesiones en el paciente de Weber y en el nuestro. Lo anterior bien pudiera hablar de cierto tropismo del parásito a ciertas áreas del sistema nervioso central (Weber y col. 1997).

La experiencia clínica en el tratamiento de microsporidiasis es limitada, debido a que a nivel mundial sólo se han reportado algunos casos de infección por **E. intestinalis** en donde se ha probado del tratamiento con albendazol. En caso de infecciones diseminadas por **Encephalitozoon** la

infección es aún mas limitada, debido a que solamente se han reportado casos humanos de manera esporádica. Sin embargo, los datos preliminares sugieren que los pacientes con infección diseminada por **Encephalitozoon** deja de excretar parásitos después del tratamiento con albendazol (Diesenhouse y col, 1993; Weber y col, 1994). En el paciente del presente caso se empleó albendazol a dosis de 400mg 2 veces al día, con buena tolerancia y sin alteración importante en las pruebas de funcionamiento hepático que se le realizaron semanalmente, observándose disminución en el número de esporas por campo a los 44 días de iniciado el albendazol y negativización de las esporas a los 72 días de administrado el tratamiento. Siendo el paciente pediátrico documentado que más albendazol ha recibido en un solo tratamiento, sin evidencia clínica ni de laboratorio que sustenten daño orgánico por toxicidad.

Hasta la fecha las fuentes potenciales de transmisión hacia el humano son inciertas pero se ha encontrado **E. cuniculi** en orina de conejos y perros (Canning y col, 1986; Balbiani y col, 1982; Bryan y cols, 1991;

Canning y Hollister, 1992). En el humano se han aislado esporas de **Encephalitozoon** en orina, esputo, y fluido conjuntival, pero no se han detectado en contenido fecal (Bryan y col, 1991; Didier y col, 1991; Bryan, 1992). En el presente caso desconocemos el papel que pudo haber tenido el conejo que tenía el paciente, ya que el animal fue sacrificado por los familiares, no siendo posible obtener muestras para su estudio.

Hasta hace poco los microsporidios no habían sido considerados dentro del diagnóstico diferencial de infecciones oportunistas en pacientes inmunocomprometidos. Probablemente no habían sido diagnosticados debido a su pequeño tamaño ó a la inexperiencia de los médicos. Las técnicas de tinción específicas y de biología molecular deben de implementarse en hospitales de tercer nivel para poder realizar el abordaje diagnóstico y tratamiento específico en pacientes con compromiso neurológico.

REFERENCIAS

Asmuth, D.M., De Girolami, P.C., Federmann, M., Ezratty, C.R., Pleskow, D.K., Desai, G., Wanke, C.A. 1993 Clinical features of microsporidiosis in patients with AIDS. *Clin. Infect. Dis.* **18**: 819-25.

Balbiani, M. 1982. Sur les microsporidies ou psorospermies des articules. *C.R. Acad.* **95**:1168-1171.

Bergquist, N. R., Stintzing, G., Smedman, L., Waller, T. and Anderson, T. 1984. Diagnosis of encephalitozoonosis in man by serological test. *Br. Med.* **4**:288-902.

Bryan, R.T., Cali, A., Owen, R.L. and Spencer S. Microsporidia: opportunistic pathogens in patients with AIDS. P.1-26. In Sun T (de.), *Progress in clinical parasitology*, vol. 2. Field and Wood, Philadelphia 1991.

Bryan, R.T., Visvevara, S.G. 1991. Coccidia and microsporidia. *Ann. Intern. Med.* **114**:343 (Letter)

Bryan, R.T. Microsporidia. *In*: Mandell GL, Bennett JE, and Dolan R. (ed.), Principles and practice of Infectious Diseases, 4th ed., in Press. Churchill Livingstone, New York 1992.

Cali, A., Owen, R.L. 1988. Microsporidiosis, p 928-949. In Balows A, Hausler W Jr., and Lennette EH (ed.) The laboratory diagnosis of infectious diseases: principles and practice, vol. 1 Springer-Verlag, New York.

Canning, E. U., Hollister, W.S. 1992. Human infections with microsporidia. *Rev. Med. Microbiol.* 3:35-42.

Canning, E. U., Lom, J, and Dykova, I. 1986. The microsporidia of vertebrates. Academic. Press. Inc. New York.

Canning, E. U. 1993. Microsporidia, p. 299-385. *In* Kreier, J.P. and Baker, R.J. (ed.), Parasitic protozoa, 2nd ed., vol.6 Academic. Press. Inc., New York.

Didier, E. S., Didier, P. J., Friedberg, D. N., Stenson, S. M., Orenstein, J. M., Yee, E. W., Tio, F. O., Davis, R. M., Vossbrinck, C., Millichamp, N. and Shaddock, J. A. 1991. Isolation and characterization of a new human microsporidian, *Encephalitozoon hellem* (n. sp.), from three AIDS patients with keratoconjunctivitis. J. Infect. Dis. **163**:617-621.

Diesenhause, M. C., Wilson, L. A., Corrent, G. C., Visvesvara, G. S., Grossniklaus, H. E. and Bryan, R. T. 1993. Treatment of microsporidial keratoconjunctivitis with tropical fumagillin. Am. J. Ophthalmol. **115**:293-298.

Gannon, J. 1980. A survey of **Encephalitozoon cuniculi** in laboratory animals colonies in the United Kingdom. Lab Anim **14**:91-94.

Kahn, I. A., Schwartzman, J. D., Kasper, L. H., Moretto, M. 1999. CD8+ CTLs are essential for protective immunity against **Encephalitozoon cuniculi** infection. J Immunol **162**:6086-91.

Matsubayashi, H., Koike, T., Mikata, T., Hagiwara, S. 1959. A case of **Encephalitozoon**-like body infection in man. Arthc. Pathol. **67**:181-187.

Mertens,R.B.,Didier,E.S., Fishbein,M.C., Bertucci,D.C., Rogers,L.B., Orenstein,J.M.
1997. **Encephalitozoon cuniculi** microsporidiosis: infection of the brain, heart,
kidneys, trachea, adrenal glands and urinary bladder in patients with AIDS. *Mod Pathol.*
10:68-77.

Mohn, S. F., Nordstoga, K. and Dishington, I. W. 1982. Experimental
encephalitozoonosis in the blue fox. Clinical, serological and pathological examination
of vixens after oral and intrauterine inoculation. *Acta. Vet. Scand.* **23:490-502.**

Nelson, L.B. 1962. An intracellular parasite resembling a microsporidian associated
with ascites in Swissmice. *Proc Soc Exp Biol Med* **109:714-717.**

Orenstein, J. M., Chiang, J., Steinberg, W., Smith, P. D., Rotterdam, H. and Kotler, D.
P. 1990. Intestinal microsporidiosis as a cause of diarrhea in human immunodeficiency
virus-infected patients: a report of 20 cases. *Hum. Pathol.* **21:475-481.**

Schmidt, E. C. and Shadduck, J. A. 1983. Murine encephalitozoonosis model for
studying the host-parasite relationship of a chronic infection. *Infect. Immun.* **40:936-942.**

Schwartz, D. A., Bryan, R. T., Hewan-lowe, K. O. 1992. Disseminated microsporidiosis (**Encephalitozoon hellem**) and acquired immunodeficiency syndrome. Arch. Pathol. Lab. Med. **116**:660-668.

Sprague, V., Becnel, J.J, Hazard, E.I. 1992. Taxonomy of phylum Microspora. Crit. Rev. Microbiol. **18**:285-395.

Weber, R., Bryan, T. R., Owen, R. L., Wilcox, C. M., Gorelkin, L. and Visvevara, G.S. 1992. Improved lighth-microscopical detection of microsporidia spores in stool and duodenal aspirates. N. Engl. J. Med. **326**:161-162.

Weber, R., Bryan, T. R., Schwartz, A. D., Owen, L. R. 1994. Human Microsporidial Infections. Clin. Microbiol. Rev. **7**:426-61.

Weber, R, Desplazes, P, Flep, M, Mathis, A, Baumann, R, Sauer, B, Kuster, H, Luthy, R. 1997. Cerebral microsporidiosis in a patient with human immunodeficiency virus infection. N Engl J Med. **336**:474-8.

FIGURAS

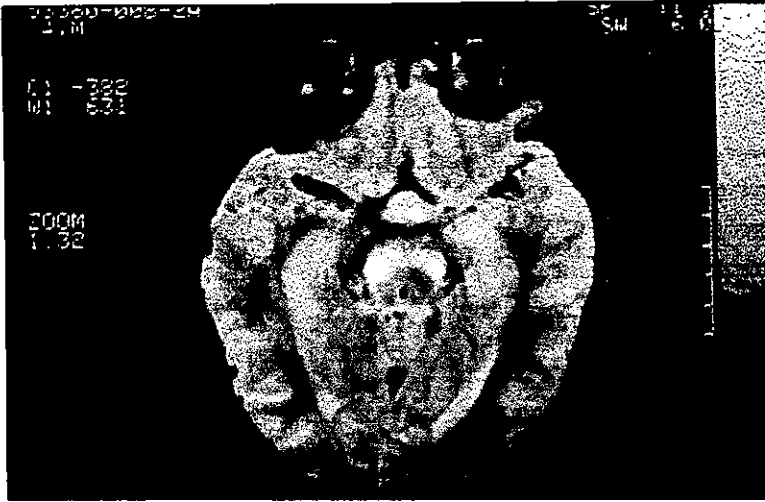


Figura 1. Resonancia magnética en la que se observa lesión hipointensa bilateral en pedúnculo cerebelosos y atrofia córtico-subcortical.

FIGURAS

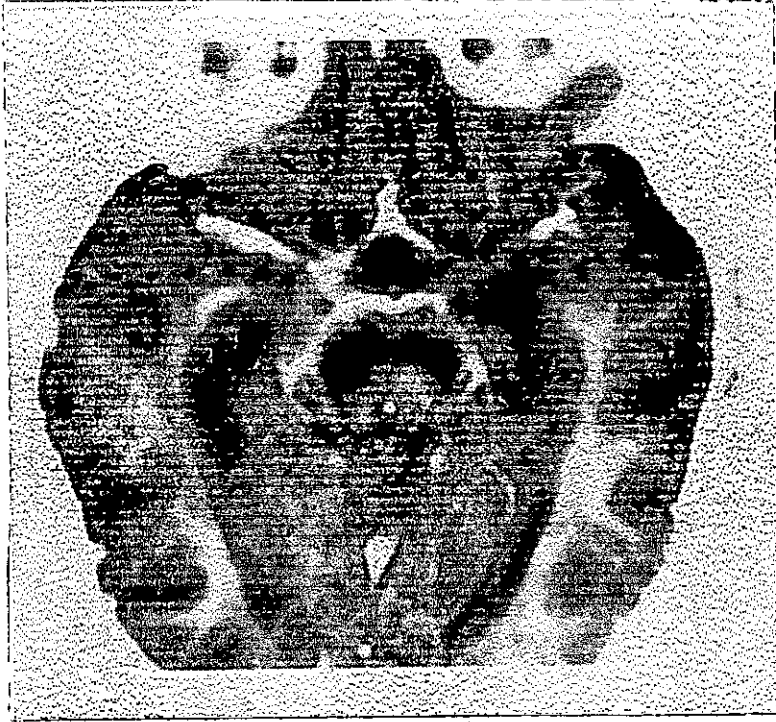


Figura 2. Resonancia magnética cerebral en T2 en la que se observa varias lesiones micronodulares y algunas nodulares hiperintensas localizadas en pedúnculos cerebelosos e hipocampo.

FIGURAS




Figura 3. Frotis de Líquido Cefalorraquídeo centrifugado teñido con cromotropo R2, en el que se observan varias esporas de Encephalitozoon sp. Microscopía de campo claro 1000x.