

318322  
S



**UNIVERSIDAD LATINOAMERICANA**

**ESCUELA DE ODONTOLOGIA**

2001, 45

**TERAPEUTICA PULPAR EN  
DIENTES INFANTILES**

**T E S I S**

**QUE PARA OBTENER EL TITULO DE  
CIRUJANA DENTISTA  
PRESENTAN**

**ANETTE DEL CARMEN CARRILLO CHONG  
ERIKA SALVADOR FALCON**

**DIRECTOR DE TESIS: DR. FRANCISCO MAGAÑA MOHENO**

**MEXICO, D. F.**

**2001**



Universidad Nacional  
Autónoma de México



**UNAM – Dirección General de Bibliotecas**  
**Tesis Digitales**  
**Restricciones de uso**

**DERECHOS RESERVADOS ©**  
**PROHIBIDA SU REPRODUCCIÓN TOTAL O PARCIAL**

Todo el material contenido en esta tesis esta protegido por la Ley Federal del Derecho de Autor (LFDA) de los Estados Unidos Mexicanos (México).

El uso de imágenes, fragmentos de videos, y demás material que sea objeto de protección de los derechos de autor, será exclusivamente para fines educativos e informativos y deberá citar la fuente donde la obtuvo mencionando el autor o autores. Cualquier uso distinto como el lucro, reproducción, edición o modificación, será perseguido y sancionado por el respectivo titular de los Derechos de Autor.

## AGRADECIMIENTOS.

Al inicio de un camino, nunca imaginas cuantas enseñanzas te brindará la vida, cuando has terminado tu andar te percatas de lo vivido y agradeces a la providencia haberte llevado al infortunio , porque hoy puedes gozar la felicidad suprema.

Gracias a Dios por brindarme el milagro de la vida.

A mi Mamá Blanca porque en cualquiera que sea mi camino siempre encuentro tu mano que me guía y apoya.

A mi Papá Félix por ser el ejemplo de la fortaleza y la tenacidad.

A mis Hermanos : Ana, Sandra, Gustavo y Nuri siempre Amigos Y Cómplices.

A la Universidad Latinoamericana por abrirme sus puertas, dejándome conocer triunfos , fracasos, alegrías y sin sabores. Compartiéndolo con excelentes Profesores y Amigos.

A la coincidencia y al tiempo, por regalarme la fortuna de verme en tus ojos. Javier Marrón.

Anette : gracias por tu apoyo y tu amistad. !Por fin terminamos!

Al Dr. Oscar Flores , Dr. Carlos González , Dr. Francisco Magaña por su conocimiento y apoyo para la realización de esta tesis.

## AGRADECIMIENTOS

A Dios: por permitirme vivir, soñar, amar, por dejarme crecer como persona y por darme la oportunidad de estar con mi familia.

A mi Papá : Por tu rectitud, tu fortaleza ante cualquier situación , por difícil que sea, por enseñarme a ser responsable. Tú ejemplo me guarda siempre a lo largo de esta etapa de mi vida como estudiante y profesionalista. Gracias por tu apoyo moral, como económico; sin ello no lo hubiese logrado.

A mi Mamá: por darme la vida, tus cuidados, tu amor, tu sabiduría en mi inexperta juventud muchas veces dude de ella. Admiro tu fortaleza, tu valor y sobre todo las ganas de vivir.

Agradezco tu apoyo incondicional, tu confianza por todo lo que me das y enseñías en momentos de dolor.

Gracias por ser mi amiga. Te adoro Mamita

A mis tíos: Manuel y Marco Ramón Chong

A mis tías: Por su ternura y cariño que me brindan, por el apoyo y el siempre alentarme a ser mejor. Son un gran ejemplo para mí. Con cariño especial a Julia Chong.

A mis Primos y Primas: Luis Guillermo, Soraya Gorbea e Iván González.

A mis Abuelitos: Por que donde quiera que se encuentren, los llevo siempre en mi corazón.

Consuelo Blanco, Facundo y Victoria Carrillo

Miguel Pérez: De una manera muy especial quien siempre estuvo a mi lado, dedicándome parte de su tiempo, brindándome su cariño y comprensión. Para él por su apoyo en la realización de está tesis y porque formó una parte importante en mi vida. Aunque estés lejos se que puedo contar contigo. Te extraño .

Erika Salvador: El resultado de nuestra amistad y el trabajo en equipo es esta tesis. Gracias por ser una gran amiga.

A mis amigos: Por brindarme incondicionalmente su amistad sincera, porque se que en cualquier momento cuento con ustedes. Por haber compartido momentos felices en Nuestra carrera . Los quiero mucho. Aurora Antonez, Cristina Cedillo, Laura Martínez, Erika Soria, Paty Orozco, Ivette Muñoz y Javier Marrón.

Al Dr. Francisco Magaña : por su tiempo y apoyo que nos brindo en la realización de está tesis

Al Dr. Oscar Flores y Dr. Carlos González : Muchas gracias por estar siempre dispuestos a ayudarnos en la elaboración de esta tesis.

# ÍNDICE

## *Introducción*

### *Capítulo 1*

Histología pulpar

### *Capítulo 2*

Morfología pulpar

### *Capítulo 3*

Clasificación de terapéutica pulpar

Principios generales

Recubrimiento pulpar indirecto

Definición

Indicaciones

Contraindicaciones

Técnica

Materiales

#### *3.3 recubrimiento pulpar directo*

Definición

Indicaciones

Contraindicaciones

Técnica

Materiales

#### *3.4 pulpotomía*

Definición

Indicaciones

Contraindicaciones

Técnica con formocresol

Comparación con otros materiales

### ***3.5 pulpectomía***

**Definición**

**Indicaciones**

**Contraindicaciones**

**Técnica**

### ***Capítulo 4***

**Apicoformación**

**Definición**

**Técnica**

### ***Capítulo 5***

**Reporte actualizado sobre terapia pulpar**

## INTRODUCCIÓN

La terapéutica pulpar en niños con dentición primaria es un procedimiento que debe realizarse frecuentemente debido al elevado índice de pérdida de dientes primarios y permanentes jóvenes. La odontología ha buscado métodos eficaces durante décadas; se han aconsejado diferentes drogas y medicamentos.

Los tratamientos que involucran a la pulpa dental en estos dientes no son complicados de realizar, siempre y cuando se elijan los dientes adecuados para someterse a este tratamiento, y las posibilidades de éxito son buenas.

Podemos decir, que el objetivo de la terapia pulpar en dientes primarios así como los métodos preventivos; ayudan a la conservación de estos y dientes permanentes jóvenes; cuyo tejido pulpar se ha afectado por caries, traumatismo, o materiales tóxicos de restauración y tengan su función correcta en condiciones de salud adecuada al sistema estomatognático.

Considerando así que la terapia pulpar es un método preventivo, ya que mantiene a los dientes primarios en buenas condiciones hasta su exfoliación.

Debemos mencionar que el tratamiento pulpar en dientes primarios difiere de la endodoncia en dientes permanentes, ya que el tejido pulpar muestra diferencias anatómicas, histológicas y fisiológicas considerables. Lo que implica un tratamiento pulpar diferente.

El objetivo de este estudio es revisar las distintas técnicas de la terapéutica pulpar en dientes primarios, así como los resultados y ventajas que nos ofrece para una rehabilitación bucal adecuada, sin olvidarnos que la pérdida prematura de estos dientes trae como consecuencias alteraciones funcionales, modificaciones del arco, pérdida de espacio, hábitos y mal oclusión.



## Capítulo 1

### Histología pulpar

Al mencionar la composición del tejido pulpar, es necesario explicar el desarrollo del diente desde la etapa embrionaria.

Embriología.

Cada diente se desarrolla a partir de una yema dentaria que se forma profundamente, bajo la superficie, en la zona de la boca primitiva que se transformara en los maxilares.

Estas etapas de desarrollo se denominan de acuerdo con la forma de la parte epitelial del germen dentario.

- a) Período de yema
- b) Período de casquete
- c) Período de campana

Las primeras fases de formación y desarrollo dentario se observan en la zona anterior del maxilar inferior, mas tarde aparecen en la región anterior superior y así sucesivamente, la formación dentaria progresa en dirección posterior. (4)

#### Etapa de yema

Alrededor de la sexta semana de vida intrauterina, aparecen los primeros indicios de la

Formación dental, como engrosamientos del epitelio bucal, este se divide en dos capas:

1. Capa basal, formada por células altas
2. Capa superficial, que son células con alto contenido de glucógeno.

El epitelio está separado del tejido conjuntivo por una membrana basal. Algunas células de la capa basal del epitelio bucal comienzan a proliferar a un ritmo más rápido que las células adyacentes, originando un engrosamiento epitelial en la región del futuro arco dentario, extendiéndose a lo largo de todo el borde libre de los maxilares.

El esbozo de la porción ectodérmica del diente, es conocido como lámina dentaria.

En cada maxilar, se originan de la lámina dentaria, salientes redondas en diez puntos diferentes, que corresponden a los futuros dientes deciduos que son los esbozos de los órganos dentarios o yemas dentarias.

De ésta manera se inicia el desarrollo de los gérmenes dentarios y las células continúan proliferando más aprisa que las células vecinas. La lámina dentaria es poco profunda y frecuentemente se muestran las yemas muy cerca del epitelio bucal.

A partir de esta lámina dentaria se desarrollan protuberancias redondeadas que originan a las yemas dentarias, y a su vez cada yema formara un diente.

En la yema dental se distinguen tres partes principales:

1. Órgano dentario, proveniente del ectodermo que origina el esmalte.
2. Papila dentaria, proveniente del mesodermo que será la dentina y la pulpa dental.
3. Saco dentario, que formará el cemento y el ligamento parodontal.

### **Etapa de casquete**

Ya que la yema dentaria continúa proliferando, no se expande uniformemente para transformarse en una esfera mayor.

El crecimiento desigual en sus diversas partes da lugar a la formación de la etapa de casquete caracterizada por una invaginación poco marcada en la superficie profunda de la yema.

En está etapa existe una activa formación de capilares y se aprecian múltiples fases mitóticas.

Cerca de la octava semana, el mesénquima del interior del órgano del esmalte prolifera y se condensa para formar la papila dentaria, cuyo desarrollo es simultáneo al del órgano del esmalte.

La papila dental consiste en una capa periférica de odontoblastos, un centro de células mesenquimatosas y fibroblastos, una red de fibrillas precolágenas.

Los vasos sanguíneos se desarrollan en la papila dental a corta distancia de la capa odontoblástica en la etapa de campana y la cantidad aumenta al iniciarse la formación de dentina.

## **Etapas de campana**

Se caracteriza por la histodiferenciación de los odontoblastos primitivos, los cuales adquieren la forma típica de columnas altas, e inician la producción de predentina y matriz colágena. La predentina, se calcifica transformándose en dentina y los odontoblastos ocupan el sitio central en la papila dentaria quedando solo las prolongaciones en la dentina. A estas se les llama fibras de Thomes.

En la raíz las modificaciones de la papila dental y de los odontoblastos se efectúan por la influencia de la vaina epitelial radicular de Hertwig. Cuando la predentina se calcifica la papila dental se convierte entonces en la pulpa dentaria.

El desarrollo de las raíces se inicia después de la formación del esmalte y la dentina ha llegado al nivel de la futura unión amelocementarias. (Fig. 1)

### **1.2 función de la pulpa dental.**

El tejido pulpar realiza cuatro funciones importantes:

- a) **Nutritiva.** - proporciona nutrición a la dentina por medio de los odontoblastos, utilizando sus prolongaciones. Los elementos nutritivos se encuentran en el líquido tisular.
- b) **Sensorial.**- los nervios de la pulpa contienen fibras sensitivas y motoras, siendo estas las que tienen a su cargo la sensibilidad de la pulpa y la dentina, conduciendo la sensación del dolor. Así como el control del flujo sanguíneo pulpar.
- c) **Defensiva.**- gracias al contenido de células de defensa, esta responde a irritaciones mecánicas, térmicas químicas y bacteriológicas de diversas formas. Respondiendo a una forma eficaz de defensa, la cual se expresa con la formación de dentina reparadora, si la irritación es ligera, o como una reacción inflamatoria si la irritación es más severa.
- d) **Formativa.**- la principal función pulpar es la formación de dentina. En la pulpa se encuentran los elementos celulares y fibrosos del tejido conectivo.

La cavidad pulpar esta constituida por dos porciones:

1. - cámara pulpar
2. - conducto radicular

La pulpa dental es un tejido conectivo laxo especializado compuesto por fibras, células y sustancia fundamental.

### 1.3 Componentes Pulpares

Fibroblastos y fibras. En la pulpa embrionaria e inmadura predominan los elementos celulares, a diferencia del diente maduro, que predominan los constituyentes fibrosos. En el desarrollo de la pulpa, el número de elementos celulares disminuye, mientras que la sustancia intercelular aumenta.

En un diente maduro, los elementos celulares disminuyen en número hacia la región apical y los elementos fibrosos se vuelven más abundantes.

Los fibroblastos tienen forma de diversas que van de fusiforme a estrellada; estas secretan la matriz colágena intercelular en la cual se encuentran incluidos, así como también las fibras reticulares y colágenas porque la en pulpa dental no existen fibras elásticas.

Los fibroblastos tienen un núcleo rodeado de una doble membrana, su retículo endoplasmático está poco desarrollado. En dientes maduros, es común encontrar fibrositos que son fibroblastos que han perdido su capacidad formadora de fibras, sus prolongaciones celulares son más largas; su metabolismo y su actividad enzimática está minimizada.

Las fibras se extienden en forma difusa en el interior de la pulpa. Las fibras reticulares o precolágenas, que más tarde se transforman en colágenas, son abundantes en la pulpa joven, las fibras colágenas se encuentran como fibras únicas difusas constituyendo que corren paralelos a los nervios o bien independientes. La pulpa coronaria tiene más haces colágenos de fibras únicas.

En general, las fibras colágenas se encuentran más en la porción radicular con el paso del tiempo, ya que este es insoluble y se almacena más en la pulpa que envejece.

Sustancia fundamental.- es un coloide gelatinoso, de consistencia firme que contiene principalmente agua, muco polisacáridos ácidos como el ácido hialurónico y glucoproteínas.

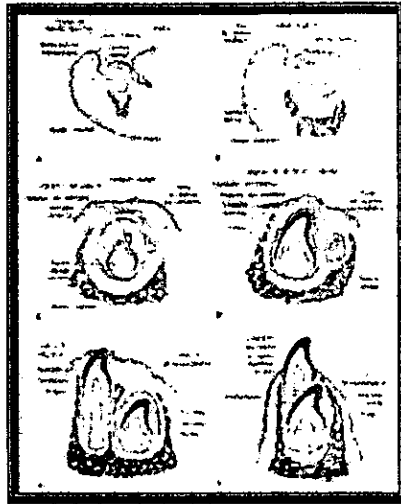


Fig. 1

La sustancia fundamental influye en la extensión de las infecciones pulpares ya que actúa como barrera contra microorganismos y toxinas, el gran contenido de agua de esta, facilita el paso de metabolitos de la circulación a las células y el transporte de productos de desecho en sentido inverso. A los odontoblastos. El cambio más importante, en la pulpa dentaria, durante el desarrollo, es la diferenciación de las células del tejido conjuntivo cercanas al epitelio dentario hacia el odontoblasto.

El desarrollo de los odontoblastos, se inicia en la punta más alta del cuerno pulpar y progresa en sentido apical. En cuanto a la forma y disposición de los cuerpos de los odontoblastos, no es uniforme en toda la pulpa, ya que son más cilíndricos y alargados en la corona y se vuelven cuboideos en la parte media de la raíz.

Los odontoblastos forman la dentina y se encargan de su nutrición, toman parte en la sensibilidad de la dentina.

La capa subodontoblástica o zona de Weil, es una zona en la corona de la pulpa, donde se encuentra una capa sin células, inmediatamente por dentro de la capa de odontoblastos, lo cual contiene un plexo de fibras nerviosas, el plexo subodontoblásticos. Esta zona se observa raras veces en dientes jóvenes.

Los odontoblastos guardan una estrecha relación con la zona de Weil, por el íntimo contacto que tienen unos con otros, si se lesiona un odontoblasto, inmediatamente en forma simultánea, se afectan otros.

#### **Células defensivas.**

A) Histiositos.- conocidos también como células adventiciales o migratorias en reposo, generalmente se encuentran cerca de los capilares. , poseen citoplasma escotado, irregular y ramificado, su núcleo es oscuro en forma de media luna y está ubicado en uno de los polos celulares. Los histiositos tienen largas y finas prolongaciones celulares, las que recogen en los procesos inflamatorios para poder migrar al sitio de la lesión, donde se transforman en macrófagos.

B) Células mesenquimatosas indiferenciadas.- se encuentran por fuera de los vasos sanguíneos; tienen citoplasma alargado y núcleo oval, estas se pueden convertir en macrófagos, fibroblastos y otras células del tejido conectivo cuando se necesite lo que las hace llamarse también pluripotenciales.

C) Célula emigrante ameboidea o emigrante linfoide.- son células provenientes probablemente del torrente sanguíneo, su citoplasma es escaso y poseen prolongaciones finas; su núcleo es grande, oscuro y escotado. Estas células se dirigen al sitio de la lesión en reacciones inflamatorias.

En condiciones normales, en la pulpa dental no se encuentran células adiposas, linfocitos, granulocitos , plasmositos.

En una pulpa joven puede distinguirse cuatro regiones: una central, llamada propiamente dicha centro pulpar y tres zonas externas a está.

1. - zona central, es un núcleo de tejido conectivo laxo que posee odontoblastos, nervios y vasos sanguíneos de gran calibre además de fibroblastos.
2. - rodeando a la zona central se localiza una rica zona en células de reserva y fibroblastos, que funciona como almacén en la reposición de odontoblastos.
3. - periféricamente el área anterior, es la zona de Weil que se conoce también como zona acelular, rica en capilares y nervios.
4. - la última capa delimitada por la empalizada odontoblástica llamada del mismo nombre.

### **Vasos sanguíneos.**

La circulación sanguínea de la pulpa es abundante, podemos encontrar ramificaciones de las arterias alveolares superiores e inferiores; los capilares sanguíneos forman asas cerca de los odontoblastos y por arriba de ellos. Normalmente se encuentran una arteria y una o dos venas que penetran al diente por el agujero apical, las arterias se ramifican en el interior de la pulpa y se distinguen por llevar dirección recta y por tener paredes gruesas.

En las arteriolas la capa muscular es muy delgada y la capa adventicia se confunde con el tejido conectivo perivascular. Su luz es amplia tanto en las arteriolas como en las vénulas. Las venas recogen la sangre de la red capilar y se diferencian de las arterias, por ser de paredes delgadas y por tener un calibre mayor que el de estas, además no tienen límites definidos, todos los capilares terminan formando asas de la capa odontoblástica.

Los vasos sanguíneos pulpares poseen paredes finas y delicadas que se distinguen en tres capas:

- a) Adventicia, es una envoltura escasa de tejido conectivo.
- b) Túnica media, constituida por una capa delgada de células musculares.
- c) Túnica íntima, que esta recubierta de endotelio.

### **Vasos linfáticos.**

Con técnicas histológicas especiales, se ha comprobado la existencia de una red linfática en el interior de la pulpa dentaria. Los vasos linfáticos son paredes finas cubiertas de endotelio y siguen el trayecto de los vasos sanguíneos.

### **Nervios**

La inervación de la pulpa está dada por la segunda y tercera división del quinto par craneal o nervio trigémino, es decir por los nervios maxilares superior e inferior. Las fibras nerviosas pulpares entran por el agujero apical en forma de haces y terminan en la porción coronaria ramificándose o bien aisladas. Generalmente los haces nerviosos siguen a los vasos sanguíneos. La mayoría de las fibras pulpares son mielínicas

(sensitivas) y conducen estímulos dolorosos. Las fibras nerviosas amielínicas únicamente regulan la luz de los vasos.

Las fibras mielinizadas, al llegar a la capa subodontoblástica, pierden su banda de mielina y comienzan a ramificarse para terminar entre los odontoblastos.

Cualquier estímulo que llegue a la pulpa siempre será percibido con dolor, esto se debe a que la pulpa dental posee terminaciones nerviosas libres específicas para captar el dolor.



## Capítulo 2

### Morfología pulpar

La pulpa dental se encuentra localizada en el interior del diente, llamada cavidad pulpar, la cual está rodeada totalmente de dentina con excepción de la zona del forámen.

Según la ubicación de la cavidad pulpar, se puede dividir:

1. Cámara pulpar.- se encuentra en la corona del diente, su forma sigue el contorno natural del diente, los dientes recién erupcionados presentan una cámara más amplia, y con la edad esta se vuelve más pequeña, por el depósito ininterrumpido de dentina en todas las paredes de la cámara, principalmente en sentido oclusal.

La formación de dentina reparadora modifica también el tamaño y la forma de esta, lo mismo que las diversas patologías pulpares como son los cálculos.

La cámara pulpar está formada:

1. Techo pulpar.- está conformado por la dentina que cubre a la cámara pulpar en la superficie oclusal o en los bordes incisales.
2. Cuerno pulpar.- son prolongaciones del techo pulpar localizadas por debajo de una cúspide o lóbulo de desarrollo, en ocasiones, estos se prolongan mucho en las cúspides, lo cual explica la exposición de la pulpa cuando aún se ha pensado en ella.
3. Piso pulpar. Corre paralelo al techo y está formado por la dentina que limita a la cámara pulpar a nivel del cuello, en especial, en la zona de furcación en dientes multirradiculares.
4. Conducto radicular. Es la continuación de la cámara pulpar localizada en la raíz de los dientes y termina en el forámen apical, al igual que en la cámara también se presentan cambios en su forma y tamaño al avanzar la edad.
5. Durante la formación de la raíz, el ápice es grande y los conductos son amplios, pero cuando esta termina el ápice madura y se torna estrecho, quedando delimitado por una capa de cemento que cubre la dentina.

Los canales radiculares generalmente no son rectos ni únicos ya que existen conductos accesorios, ramificaciones laterales del conducto principal que son frecuentes en el tercio apical o en la zona de la furcación. La mayoría de las veces el número de conductos es igual que el de las raíces.

El origen probable de los conductos accesorios, son defectos de la vaina radicular epitelial de Hertwig.

Agujero o forámen apical. Es una abertura en el ápice o cerca de él por donde penetra en el interior del diente el paquete vasculonervioso. Su forma tamaño y localización varía aunque normalmente el forámen apical se ubica en la cara lateral del ápice. En dientes multiradicales es común que existen dos o más agujeros apicales.

Los esfuerzos funcionales pueden alterar la localización o la forma del forámen.

Simultáneamente con la reducción dimensional de la cavidad pulpar, ocurre una disminución en el número de vasos sanguíneos y nervios así como un aumento del material colágeno.

## **2.2 Diferencias morfológicas entre la dentición temporal y la dentición permanente.**

Uno de los factores que distingue la odontología para niños de la de los adultos, es que cuando se trata de niños, se habla de dos denticiones. Puesto que una de las principales funciones de la dentición primaria es la preparación mecánica del alimento del niño para digerir y asimilar durante los periodos más activos del crecimiento y desarrollo.

Otra función es mantener el espacio en los arcos dentales para las piezas permanentes. También tienen la función de estimular el crecimiento de la mandíbula por medio de la masticación especialmente en el desarrollo de la altura de los arcos dentales.

Todos los dientes primarios y permanentes al llegar a la madurez morfológica y funcional, evolucionan en un ciclo de vida característico. Estas etapas progresivas no deberán considerarse como fase de desarrollo sino como un proceso fisiológico. Estos son:

1. Crecimiento
2. Calcificación
3. Erupción
4. Atrición
5. Resorción
6. Exfoliación

La exfoliación y resorción de las piezas primarias esta en relación con su desarrollo fisiológico. La resorción de la raíz empieza generalmente después de su erupción.

Entre los dientes temporales y los dientes permanentes, encontramos diferentes características, como son en el tamaño, el color, forma de la corona, raíces y la pulpa.

1. Tamaño. De acuerdo con el maxilar más pequeño en que deben crecer y funcionar, los dientes temporales son más pequeños.

El volumen y la superficie del esmalte expuesta, son alrededor de la mitad de los dientes permanentes que los reemplazan. El esmalte y la dentina es aproximadamente la mitad de los dientes permanentes.

Las coronas de los dientes de la primera dentición son más anchas en sentido mesiodistal en comparación con su longitud coronaria. El reborde cervical vestibular de los molares de la primera dentición es mucho más definido y abultado; en particular en los primeros molares.

Las caras vestibulares y linguales de los molares de la primera dentición son más planas por sobre la curvatura cervical que en los molares de la segunda dentición.

La cara oclusal de los molares de la primera dentición en especial el primero, es más estrecho si se comparan con el volumen de la corona.

La región cervical de los dientes de la primera dentición presenta un estrangulamiento bien definido por la terminación brusca del esmalte.

2. Color. Los dientes primarios son blancos azulados. En el comienzo de la dentición mixta, su color muestra un marcado contraste con los dientes permanentes adyacentes, que tienden a ser amarillos-grisáceo, por lo que suelen tener un color más claro los dientes de la primera dentición que los de la segunda.

3. Corona. Las coronas de los dientes primarios son más pequeñas, pero más bulbosas y con una pronunciada construcción, en forma de campana en cervical.

En algunas circunstancias, el diámetro mesiodistal de las raíces de los molares primarios, es más ancho que el de la corona correspondiente.

4. Raíces. Las raíces de los dientes anteriores de la primera dentición son estrechas y largas en comparación con el ancho y largo coronario. Las raíces de los molares de la primera dentición, son relativamente más largas y finas, que las de las raíces de los molares de la segunda dentición. Así mismo, son fuertemente aplanadas y muy divergentes. La bifurcación de las raíces de los molares de la primera dentición, se inicia inmediatamente en el cuello. No existe el tronco radicular, como en los molares de la segunda dentición.

5. Pulpa. El contorno pulpar sigue de la unión amelodentinaria, más exactamente que en el caso de los dientes permanentes; los cuernos pulpares, son más largos y puntiagudos que los que las cúspides sugieren.

Como la dentina es relativamente delgada, la pulpa es proporcionalmente más grande. (Fig. 2)

Los conductos pulpares, son más finos y delgados, en relación con la forma de las raíces y, por lo tanto, no se obturan tan rápidamente cuando está indicada la terapia de los conductos radiculares.

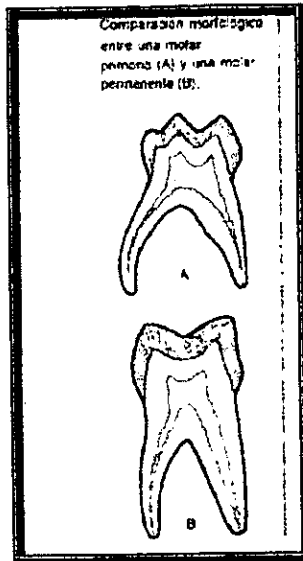


Fig. 2

### 2.3 Morfología pulpar de los dientes primarios.

#### Incisivos superiores

Su cavidad pulpar se conforma con la superficie exterior del diente y tiene tres proyecciones en su borde incisal. La cámara pulpar se hace más delgada mesiodistalmente hacia cervical siendo más ancha en sentido vestibulo-lingual.

El canal pulpar único en ambos incisivos, se continúa con la cámara sin demarcación para terminar en el forámen apical.

La diferencia que existe en la morfología pulpar entre el incisivo central y lateral es que en este se distingue por una pequeña separación entre cámara y conducto en sus superficies lingual y labial. (Fig. 3)

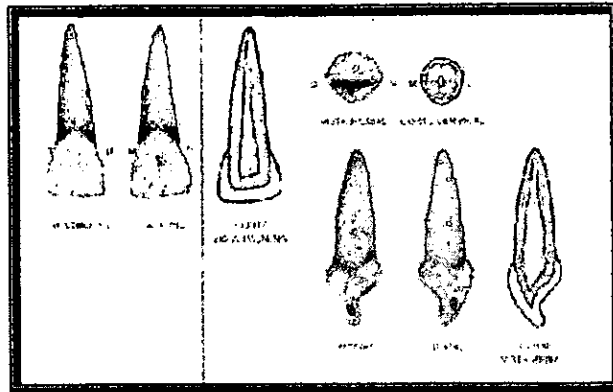



Fig. 3

### Incisivos inferior

Poseen una cámara pulpar más ancha en sentido mesiodistal a nivel del techo, mientras que en sentido labio-lingual es más ancha en el cingulo. El canal pulpar de los dos incisivos es ovalado, adelgazándose en dirección apical. Solamente el incisivo central presenta una demarcación entre cámara y canal pulpar que en el lateral no existe. (Fig.4)



(Fig.4)

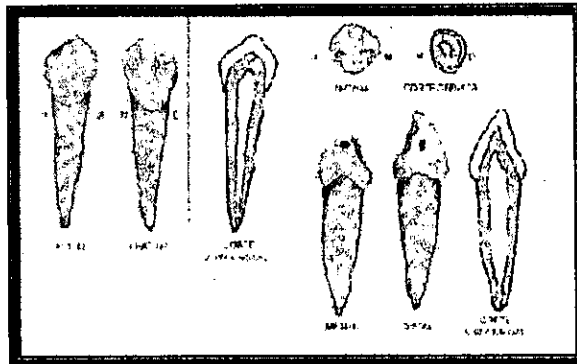
### Canino superior

La cavidad pulpar sigue la superficie general del diente. La cámara palpar posee un cuerno central que se proyecta incisalmente mas lejos que el resto de la cámara.

No se aprecia una separación definida entre cámara y conducto el conducto pulpar termina en el agujero apical. El brazo cúspide distal es mayor que el mesial

### Canino inferior

Su cavidad pulpar está conformada por el conducto del diente. La cámara es más ancha en sus diámetros mesiodistal y labio-lingual que en el canino superior. No hay separación definida entre el conducto y la cámara pulpar, el conducto termina en el ápice con una constricción definida característica. Ambos brazos cúspideos son iguales



(Fig.5)

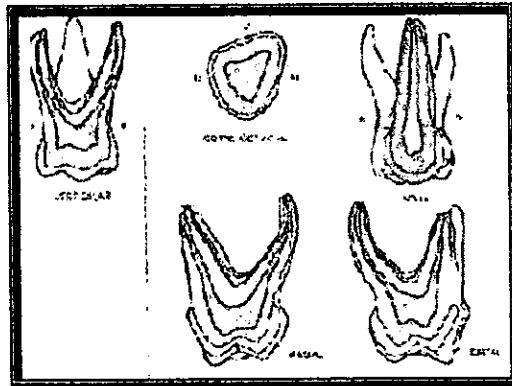
### Primer molar superior

Posee una cámara pulpar con tres o cuatro cuernos pulpares que siguen el contorno cuspeado del diente

El cuerno mesiobucal es el mayor y se localiza ligeramente hacia mesial de la cúspide mesiobucal. En tamaño le sigue el cuerno mesiolingual, que es angular y afilado; el cuerno disto-bucal es el más pequeño y ocupa el ángulo disto-bucal de la cámara.

Vista oclusalmente, la cámara pulpar del primer molar superior temporal, asemeja un triángulo y sigue el contorno general de la superficie del diente.

Este molar, tiene tres conductos radiculares, dos vestibulares y uno palatino, que se extienden desde el suelo de la cámara pulpar hasta el ápice. En ocasiones existen dos conductos en la raíz mesiovestibular, aunque por lo general encontramos un conducto en cada raíz. (Fig.6)



(Fig.6)



## Primer molar inferior

Su cámara pulpar vista desde la superficie oclusal tiene forma romboidal y sigue el contorno de la corona. Presenta cuatro cuernos pulpares: el mesiobucal que es el mayor, está redondeado y se une al cuerno mesiolingual por un borde elevado, lo que hace más vulnerable a la superficie mesial a exposiciones pulpares mecánicas.

El cuerno disto-bucal es el segundo en tamaño, y es menos alto que los mesiales. El cuerno mesiolingual se localiza en dirección mesial a la cúspide mesiolingual y es el segundo en altura pero el tercero en volumen, es largo y puntiagudo. El cuerno disto-lingual es el menor de todos, pero es más puntiagudo que los bucales.

Existen tres canales pulpares el mesiolingual y el mesiobucal confluyen, ensanchando la cámara pulpar en su diámetro buco-lingual, para después separarse formando canales independientes que se adelgazan en dirección apical.

El canal pulpar distal es amplio buco-lingualmente, pudiendo ser estrecho en el centro y sigue la superficie externa de la raíz. (Fig.7)

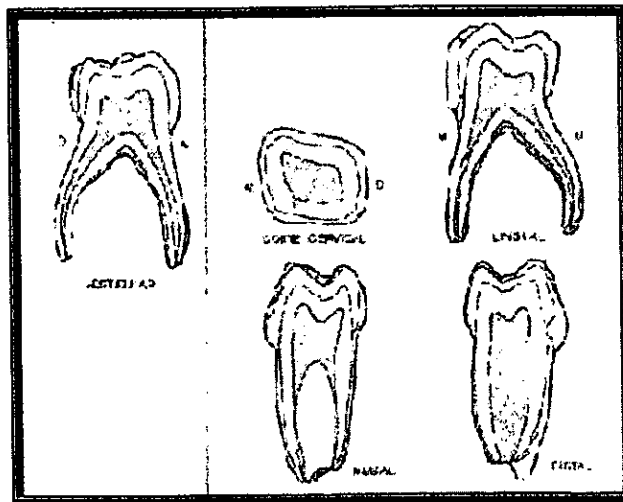


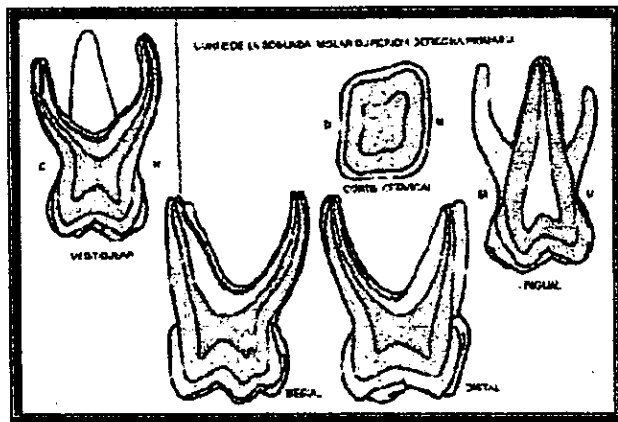
Fig.7

## Segundo molar superior

La cámara pulpar se conforma de acuerdo al contorno de la corona y tiene cuatro cuernos pulpares; en algunos casos existe la presencia de un quinto cuerno proyectado en dirección mesiolingual, de tamaño muy reducido.

El cuerno mesiolingual es el de segundo tamaño y es ligeramente más largo que el cuerno distobucal. El cuerno pulpar mesiobucal es el mayor y se extiende oclusalmente abarcando otras cúspides, es puntiagudo. El cuerno bucal se une al mesiolingual por una ligera elevación, la cual separa una cavidad central y otra distal. El cuerno distolingual es el más corto y menor.

Los tres canales pulpares que presenta este molar, corresponde a cada una de las raíces y son dos vestibulares y uno palatino, salen del piso pulpar a nivel de los ángulos mesiobucal y disto-bucal, cerca de la superficie lingual.(Fig.8)



(Fig.8)

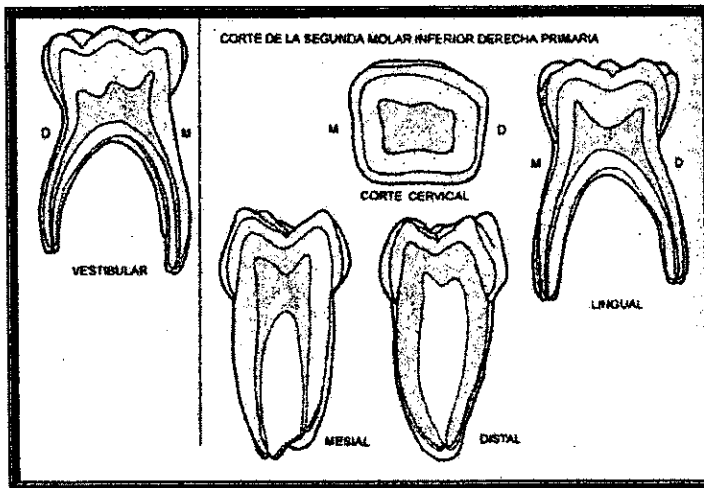
## Segundo molar inferior

En la cámara pulpar se distinguen cinco cuernos pulpares que corresponden a las cinco cúspides. En general, la cámara sigue la forma de la superficie externa de la corona y tiene un techo cóncavo hacia los ápices.

Los dos cuernos mesiales, mesiolingual y mesiobucal son del mismo tamaño y los más grandes, están conectados por un borde puntiagudo.

El cuerno disto-lingual es mayor que el distal, siendo este último el más pequeño y corto. El cuerno distal se localiza en posición distal al cuerno disto-bucal.

Posee tres conductos radiculares. Los dos canales mesiales confluyen a partir del piso pulpar en un orificio común ancho buco-lingualmente y estrecho en sentido mesiodistal. Posteriormente este canal se divide en mesiobucal mayor y mesiolingual menor. El tercer conducto es el distal. Los tres canales pulpares se adelgazan en dirección apical siguiendo la forma natural de las raíces.(Fig.9)



(Fig.9)

## **Capítulo 3**

### **Clasificación de la terapéutica pulpar**

Antes de empezar a realizar un tratamiento pulpar en piezas primarias, habrá que examinar clínica y radiográficamente al paciente.

El examen del área se inicia mejor con una revisión de los tejidos blandos. Cualquier señal como cambio de color, fistulas o drenaje o inflamación, deberá crear dudas sobre si se debe proceder con terapéutica pulpar sin endodoncia.

Existen ciertos procedimientos y técnicas aplicables a todas las formas de tratamiento que afectan a la pulpa dental. En primer lugar, son esenciales técnicas indoloras.

### **3.1 Principios generales de tratamiento**

#### **Anestesia.**

Es importante utilizar técnicas indoloras para la terapéutica pulpar y éstas se logran mediante la anestesia local.

Las inyecciones suministran un buen resultado, aplicándose en el dentario inferior, al igual que en los dientes superiores infiltrando supraparióticamente.

#### **Aislamiento del campo operatorio**

El dique de hule es otro valioso auxiliar para el tratamiento de dientes primarios, da al operador un campo estéril en donde operar, ya que aísla al diente infectado y controla actos inadvertidos de la lengua y labios

## **Mayor higiene**

En todo momento se deberá observar una completa área estéril al operar dentro de la cámara pulpar. Así como el uso de material e instrumentos estériles.

Para la elección de un tratamiento pulpar, primero debe hacerse un diagnóstico adecuado de la afección pulpar existente. Es necesario también considerarse los siguientes aspectos:

Tiempo de permanencia del diente en la boca, salud general del paciente, tipo de restauración que se va a colocar, tiempo del tratamiento, cooperación del paciente y costo del tratamiento.

### **3.2 Recubrimiento pulpar indirecto**

La forma más sencilla de la terapéutica pulpar es el recubrimiento de la pulpa. Como indica su nombre, consiste simplemente en colocar una parte de material protector sobre el piso de la cavidad del diente a restaurar.

Desde 1886 se han colocado materiales dentro de cavidades profundas en dentina desmineralizada adyacente al supuesto lugar de exposición pulpar. Atkinson aplicó hidróxido de calcio en dentina reblandecida de dientes vitales, logrando el endurecimiento de la misma.

El Dr. Ingle define a la protección pulpar indirecta como un procedimiento mediante el cual se conserva una pequeña parte de dentina cariada en las zonas profundas de una preparación cavitaria para no exponer la pulpa. Luego se coloca un medicamento que estimule la recuperación pulpar sobre la dentina cariada.

El Dr. Lasala define el recubrimiento pulpar indirecto o protección natural como la terapéutica que tiene por objeto evitar la lesión pulpar reversible, cuando ya existe.

En los dientes primarios, se logran mejor los recubrimientos pulpaes solo en aquellas piezas cuya pulpa dental no ha sido expuesta mecánicamente con instrumentos cortantes al preparar la cavidad. (Fig. 10)

El objetivo de esta técnica de terapia pulpar es conservar la vitalidad de dicho tejido y promover la cicatrización del sistema pulpodentinal.

#### Indicaciones.

1. Cavidades en las que se sospeche de una micro exposición o en los que se considere que la eliminación del último vestigio de caries conducirá a una exposición pulpar.
2. Dolor ligero, tolerable durante las comidas.
3. Caries profunda, sin evidencia radiográfica de exposición pulpar.
4. Sin movilidad
5. Encía con aspecto normal.
6. Diente de color normal.
7. Lámina dura y espacio del ligamento parodontal normal.

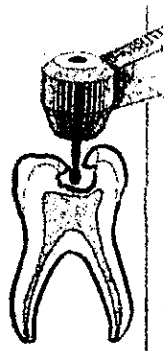


Fig. 10

## **Contraindicaciones**

1. Dolor agudo, espontáneo y penetrante
2. Dolor nocturno prolongado
3. Movilidad dental
4. Absceso gingival o parodontal
5. Cambios en el color del diente
6. Examen radiográfico que muestre definida exposición pulpar.
7. Espacio del ligamento parodontal ensanchado
8. Lámina dura interrumpida
9. Imágenes radiolúcidas apicales.

Estudios histológicos han demostrado que la lesión inicial por caries no alcanza a perjudicar tanto la pulpa como para que ésta no pueda cicatrizar o aislarse del proceso carioso mediante el propósito de una protección calcificada.

El recubrimiento pulpar indirecto se basa en el hecho que la descalcificación dentinaria precede a la invasión bacteriana.

Posteriormente se llegó a la conclusión de que las superficies más profundas de la dentina expuesta a caries impiden la invasión bacteriana hacia la pulpa debido al ph ácido de la dentina afectada. (15)

## **Técnica.**

1. Aislamiento del diente a tratar con dique de hule, previamente ya anestesiado
2. Eliminación de la dentina cariada reblandecida con fresa de bola grande de baja velocidad. Con una cucharilla se elimina la última porción de dentina reblandecida, cuidando de no llegar demasiado a bajo para evitar lesionar la pulpa dental.
3. Lavado y secado de la cavidad evitando la desecación

4. Si el espesor de la dentina restante es menor de 1mm o si aún hay dentina desmineralizada, se coloca una base de hidróxido de calcio, otra de óxido de zinc y eugenol; después fosfato de zinc. Si es más de 1mm el espesor de dentina dañada se recomienda el uso solamente el uso de óxido de zinc y eugenol. Sin embargo en estudios recientes demuestran que el recubrimiento con ionómero de vidrio presenta menor microfiltración que estos cementos. (Manders 1990) por tanto impiden la penetración bacteriana. Así como por difusión se libera fluoruro. (Heys y Fitzgerald 1991).

De igual manera, el hidróxido de calcio en contacto con la pulpa deberá estimular la actividad odontoblástica que lleva el desarrollo de la dentina secundaria.

5. Colocar la restauración final. En muchos casos, es aconsejable considerar una restauración completa de la corona, para dar una protección máxima y mayor oportunidad de recuperación .

Esta técnica de terapia pulpar facilita la producción de tres tipos de dentina:

- a) Dentina fibrilar celular, se forma en los dos primeros meses posteriores al tratamiento.
- b) Dentina globular, se observa a los tres meses posteriores.
- c) Dentina mineralizada o tubular.

Sayegh encontró que los dientes primarios forman mayor cantidad de dentina que los permanentes al utilizar sustancias estimulantes de la dentinogénesis, como son el hidróxido de calcio y el óxido de zinc y eugenol.

Para que se produzca la remineralización del piso de una cavidad, deben pasar de ocho a doce semanas como mínimo.

En la actualidad existen diversos materiales empleados en los recubrimientos pulpares. Las propiedades que deben tener un material ideal para este tipo de tratamiento son:

- a) Que actúe como sedante y antiséptico para el tejido pulpar y que no sea irritante
- b) Buen aislante térmico
- c) Capaz de aplicarse con muy poca presión
- d) Fraguado rápido, sin cambios dimensionales
- e) Estimulante a la formación de una barrera entre el material y el tejido pulpar



**Los materiales más utilizados para el recubrimiento pulpar son:**

Hidróxido de calcio, se emplea tanto para los recubrimientos directos como indirectos, debido al contenido de calcio en la pulpa coronal, incrementa notablemente en respuesta a la inflamación, esto indica que es probable que haya inhibición del depósito de dentina durante los periodos de inflamación aguda.

Sciaky y pisanti (1960), demostraron que los iones calcio de este material no se incorpora en el puente dentinario que se forma debajo de un recubrimiento pulpar. Shovelton (1968), supone que las propiedades alcalinas del hidróxido de calcio neutralizan la acidez de la dentina reblandecida y por lo tanto pueden recalcificarla y endurecerla.

Sin embargo los datos registrados apoyan esta última.

Se han hecho estudios con diversos materiales para comparar su acción con la del hidróxido de calcio, siendo este último el de mayor éxito en dientes sin antecedentes de dolor.

Durante mucho tiempo se ha usado el aceite de clavo puro o combinado con otros aceites para eliminar el dolor.

Schroeder en 1965 propuso el empleo de un corticoesteroide con un antibiótico de amplio espectro como técnica para eliminar el dolor y como recubrimiento pulpar. La preparación más usada es la pasta de cemento ledermix compuesta por:

Pasta: acetónido de triamcinolona 1%, clorhidrato de dimetilclortetraciclina 3%

Cemento: polvo, acetónido de triamcinolona 0.67%, dimetilclortetraciclina en una base de bálsamo de Canadá al 2%, hidróxido de calcio; líquido : eugenol con aceite de trementina rectificado, eugenol, polietilenglicol con aceite de trementina.

El efecto de este medicamento se basa en la supresión de la inflamación (esteroide) y la inhibición de microorganismos por el antibiótico. El hidróxido de calcio estimula la formación de puentes de dentina.

Existen controversias en cuanto la eficacia y acción de este medicamento, sin embargo debe considerarse la importancia de la asepsia dentro del campo operatorio. Sin embargo no se tiene evidencia de su utilidad a largo plazo.

### **3.3 Recubrimiento pulpar directo**

Es una forma más sencilla de la terapia pulpar y consiste en la colocación de una capa de material protector en el sitio de exposición pulpar.

Una exposición pulpar es la destrucción directa de la integridad de la capa de dentina que rodea a la pulpa dental.

El Dr. Angle define a la protección pulpar directa como la protección de la pulpa expuesta por fractura traumática o al suprimir caries dentinaria profunda.

Esta protección se obtiene colocando un material medicado o no medicado en contacto directo con el tejido pulpar expuesto, para estimular la reparación del diente. Se han utilizado diversos materiales para realizar este tratamiento, tales como: cubiertas de oro en hojas, cristales de timol, dentina o hueso en polvo, hidróxido de calcio, cementos dentales puros o mezclados con antisépticos, antibióticos y corticoesteroides.

#### **Indicaciones**

1. - exposiciones pulpares mecánicas pequeñas, menores de 1.5 mm
2. - exposiciones pulpares sin síntomas previos de pulpitis.
3. - dientes permanentes jóvenes.

## **Contraindicaciones**

1. - dolor intenso, nocturno
2. - dolor espontáneo.
3. - movilidad dental anormal
4. - ensanchamiento del espacio parodontal.
5. - evidencias radiográficas de degeneración pulpar o periapical.
6. - excesiva hemorragia a momento de hacer la exposición pulpar.
7. - exposiciones pulpares por caries.

## **Técnica.**

1. - previa anestesia del diente a tratar, así como el aislamiento del mismo con dique de hule. En esta técnica cambia del recubrimiento pulpar indirecto, sólo en que se acompaña de hemorragia.
2. - se debe cohibir la hemorragia, secando con torundas de algodón estéril.
3. - lavado de la cavidad con suero fisiológico o agua destilada para eliminar los restos de sangre.
4. - secar la cavidad con algodón.
5. - aplicar el material protector sobre el contacto pulpar ejerciendo poca presión.
6. - colocar el óxido de zinc y eugenol.

Los materiales más utilizados para el recubrimiento pulpar directo son: cemento de óxido de zinc y eugenol así como el hidróxido de calcio puro combinado este con otros materiales que estimulen la dentinogénesis y la reparación pulpar.

En estudios posteriores se encontró que el óxido de zinc y eugenol es más benéfico en las pulpas expuestas e inflamadas. El hidróxido de calcio se eligió como medicamento de primera elección debido a que produce necrosis de coagulación de la superficie pulpar expuesta y por debajo de esta zona estimula la diferenciación de células de odontoblastos los cuales elaboran matriz dentinaria en aproximadamente cuatro semanas.

El mayor beneficio que da el hidróxido de calcio es que favorece la producción de un puente de dentina de reparación, debido a que posee un elevado ph que actúa como irritante para los odontoblastos, e incluso ha provocado metaplasia de odontoblastos y resorción interna.

Estudios han comprobado que en dientes temporales el recubrimiento pulpar directo tiene menos probabilidades de éxito que en los dientes permanentes jóvenes, debido a la rápida y completa invasión bacteriana del tejido pulpar de dicha dentición; en esta existe una abundante vascularización y los ápices están aún abiertos, condiciones que favorecen la reparación y como tal el recubrimiento directo. Porque en los dientes permanentes jóvenes existe mayor tejido celular que sustancia intracelular.

El éxito de este recubrimiento depende de las siguientes características: Vitalidad pulpar, falta de dolor, capacidad de respuesta pulpar para mantenerse sin degeneración progresiva, así como una mínima inflamación pulpar.

### **3.4 Pulpotomía parcial**

Esta basada en la expansión deliberada de una pequeña exposición por caries antes de aplicar algún medicamento.

Su uso carece de estudios histológicos y clínicos, los autores que apoyan esta técnica sugieren que solo eliminando el material infectado de la zona de exposición, se reducen los traumatismos quirúrgicos, pero es imposible determinar exactamente el grado de invasión bacteriana.

### **3.5 Pulpotomía**

La pulpotomía es la extirpación completa del tejido pulpar coronario vital seguida de la aplicación de un medicamento que estimule la reparación y permita mantener el tejido pulpar remanente en condiciones saludables.

La principal finalidad de una pulpotomía es la eliminación del tejido pulpar inflamado e infectado de la zona expuesta y al mismo tiempo estimular la cicatrización del tejido pulpar radicular vivo.

Se ha visto desde hace tiempo la utilización de hidróxido de calcio, teniendo éxito en pulpotomías practicadas en dientes permanentes jóvenes traumatizados, ya que en los dientes temporales este llega a ocasionar resorciones internas con destrucción radicular. En dientes con ápices inmaduros, este tratamiento permite el cierre de los ápices.

La pulpotomía se difiere de la momificación pulpar en que la primera trata de conservarse la vitalidad pulpar, mientras que en la momificación, la pulpa previamente se desvitaliza y después se conserva con antisépticos adecuados. (13)

Existen varias técnicas para realizar este tratamiento, las más utilizadas son:

1. - pulpotomía con hidróxido de calcio en dientes permanentes jóvenes
2. - pulpotomía con formocresol

#### **Indicaciones.**

\*Dientes sin dolor espontáneo

\*Dientes temporales con exposición pulpar con traumatismo, cuya conservación es más importante que la extracción.

\*Ausencia de datos radiográficos como resorción interna o calcificación pulpar.

\*Formación de coágulo en tres o cinco minutos, una vez hecha la extirpación de la pulpa coronal.

\*Ausencia de exudado purulento en el área de exposición.

\*Dientes permanentes jóvenes con pulpas vitales expuestas y ápices inmaduros.

#### **Contraindicaciones.**

\*Dientes temporales cuyo diente permanente ha alcanzado la cresta alveolar.

\*Resorción radicular mayor a la mitad de la raíz en dientes temporales.

\*Dientes con movilidad significativa, lesiones periapicales o de la furca, dolor persistente, exudado purulento o cuando no existe hemorragia pulpar al retirar dicho tejido.

### **Técnica con hidróxido de calcio**

Esta técnica esta basada en la cicatrización de los muñones pulpares debajo de un puente de dentina.

1. una vez bloqueada la zona a tratar, se procede al aislamiento del campo operatorio con dique de hule.

2. con una fresa de fisura o bola de alta velocidad (556-557), completamente irrigado, se expone completamente el techo pulpar, guiándose por la localización de los cuernos pulpares.

3. con una cucharilla o excavador estéril, o bien con una fresa redonda pequeña, se extirpa el tejido pulpar coronal hasta la entrada de los conductos.

4. lavar y limpiar los restos de tejido pulpar y sangre de la cámara pulpar con agua y algodón estériles.

5. la hemorragia se cohibe con una torunda de algodón estéril seca.

Si persiste la hemorragia se cohibe con torundas de algodón impregnadas de hidróxido de calcio a presión para inducir la coagulación la existencia de una hemorragia continua, indica cambios degenerativos en la pulpa, por lo que el pronóstico en estos casos es reservado.

6. Ya controlada la hemorragia, se aplica el hidróxido de calcio sobre la cavidad, se obtiene una pasta mezclando el hidróxido de calcio con agua estéril, debe llenarse toda la cámara pulpar con esta misma.

7. Después se debe aplicar una base de óxido de zinc y eugenol, colocando posteriormente una corona de acero cromo como restauración definitiva. Fig.11

El hidróxido de calcio se introdujo en 1930 por Hermann para ser usado en las pulpotomías. Teuscher y Zander denominaron en 1938 a la pulpotomía, técnica vital y sus estudios demostraron que el tejido pulpar cercano al material sufría una necrosis debido al elevado ph del mismo, acompañado por alteraciones inflamatorias agudas. Posteriormente después de cuatro semanas aparecía una capa de odontoblastos y formaban un puente dentinario.

En la actualidad no es recomendable utilizar el hidróxido de calcio en dientes temporales, por su bajo índice de éxito, pero este material es útil en casos de exposiciones pulpares en dientes permanentes jóvenes con ápices inmaduros.

### **Ventajas**

- a) No es necesario penetrar en el conducto radicular
- b) Las ramificaciones apicales quedan selladas con tejido pulpar vivo.
- c) No existe el riesgo de perforaciones
- d) No se perjudican tejidos periapicales.
- e) Se evitan las sobreobturaciones o subobturaciones.
- f) Si este tratamiento llegara a fracasar se opta por el tratamiento de conductos.
- g) Este tratamiento se puede hacer en una sola sesión.

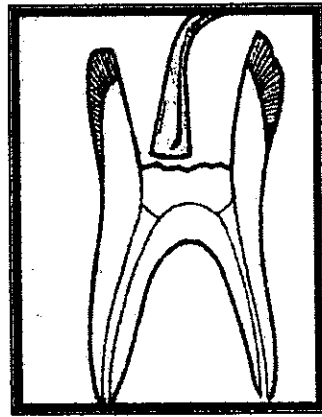
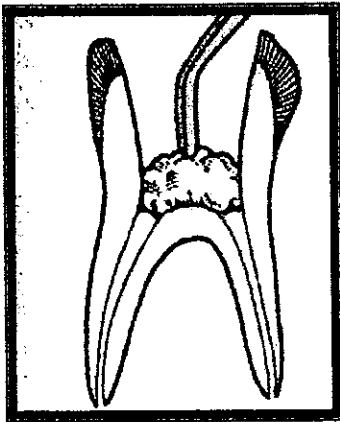
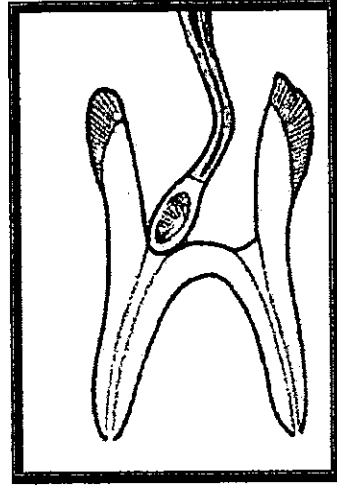
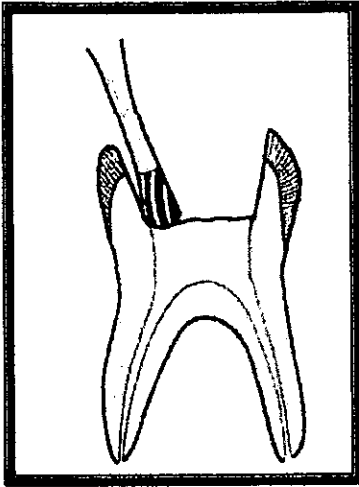


Fig.11



## **Técnica con formocresol**

El formocresol es una combinación de formaldehído y tricresol en glicerina. , es un bactericida y cáustico potente además tiene un efecto de unión proteica lo cual, favorece la esterilización del tejido remanente en la cámara pulpar. Este material se introdujo en 1905 por Buckley. La técnica con este material fue introducida para realizarse en dos sesiones, posteriormente en 1968 Redig modifico el tratamiento con solo una cita.

La pulpotomía en una sola sesión se realiza únicamente en dientes que puedan restaurarse simultáneamente y en los que se haya demostrado, que la inflamación del tejido pulpar se limita solo ala porción coronal. Si por el contrario al penetrar ala cámara pulpar se produce una hemorragia abundante y continua deberá realizarse la pulpotomía en dos sesiones.

### **Indicaciones.**

1. Solo debe usarse en dientes primarios
2. Dientes que presentan exposición pulpar accidental o por caries.
3. Verificar la vitalidad del tejido pulpar.

Es importante verificar el sangrado al hacer la extirpación pulpar de la corona, ya que si es persistente se considera que están afectados los tejidos radiculares, y por lo tanto se recomienda la pulpectomía.

### **Contraindicaciones.**

1. Cámara pulpar necrótica
2. Dientes que sea imposible su restauración.

## **Técnica**

1. Anestesia profunda de la zona, así como la colocación de dique de hule para aislar el diente.
2. Con una fresa de fisura o de bola estéril de alta velocidad, se elimina la dentina hasta descubrir el techo pulpar. Debe evitarse el invadir la cavidad pulpar con la fresa, ya que el piso pulpar en estos dientes es poco profundo y podemos perforar fácilmente.
3. Eliminación de la pulpa coronal con un excavador o cucharilla estéril hasta la entrada de los conductos radiculares, también puede hacerse con una fresa redonda pequeña de baja velocidad.
4. Lavar y limpiar los restos del tejido y sangre con agua estéril.
5. Colocar una torunda humedecida con formocresol, en la cámara pulpar de 3 a 5 minutos para cohibir el sangrado.
6. Una vez retirada la torunda con formocresol sellar la cavidad con óxido de zinc y eugenol, el líquido del cemento estará compuesto por partes iguales de formocresol y eugenol.
7. El mismo cemento puede utilizarse como base definitiva.

En caso de que persista la hemorragia, se deja un algodón humedecido con formocresol en contacto con el tejido pulpar, sellando la cavidad con óxido de zinc y eugenol temporalmente.

Después de tres a cinco días vuelve a abrirse el diente, se quita el algodón con formocresol y entonces se coloca la base de óxido de zinc-formocresol-eugenol, o bien el óxido de zinc con eugenol puro, contra los conductos radiculares.

8. Restaurara el diente tratado con una corona de acero cromo para reducir el riesgo de fracturas.

Es necesario las evaluaciones periódicas y radiografías sistemáticas posteriores para control. Fig.12

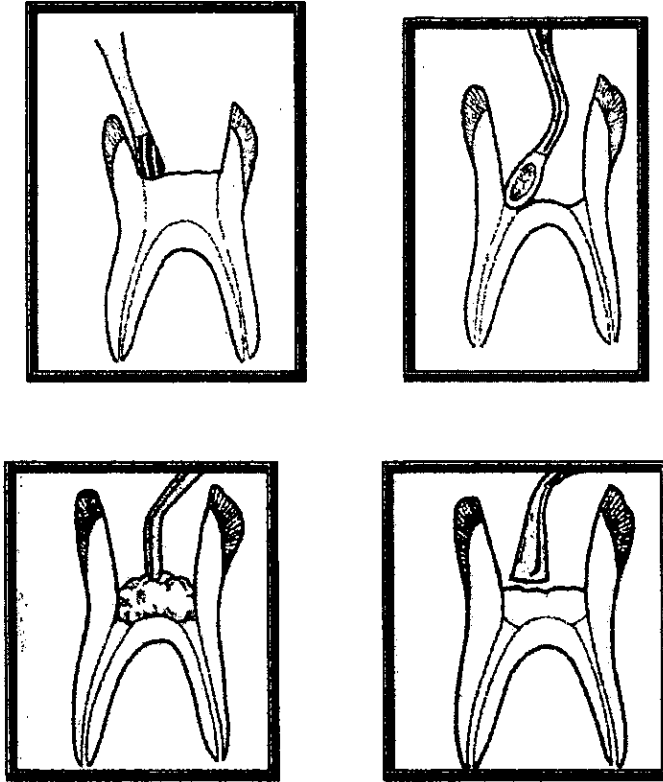


Fig.12

La pulpotomía con formocresol, brinda un éxito del 71al97% , teniendo como efecto la destrucción y fijación celular y de microorganismos, por necrosis por coagulación de la zona inmediata al sitio de la aplicación y alteraciones menores en los tejidos adyacentes . Comparado con el hidróxido de calcio, el formocresol no estimula la formación de un puente dentinario en la zona de amputación, si no que tiene efectos citotóxicos y mantiene inerte y estéril el tejido vivo subyacente, evitando la penetración bacteriana posterior, aún no se han reportado casos de resorción intema por el uso de formocresol.

## **Comparación entre ambas técnicas:**

### **Ventajas y desventajas del formocresol**

Fijación tisular

Potente germicida

Conservación del tejido vital apical

Éxito clínico después de dos años

Éxito histológico después de dos años

Evidencia de defectos en esmalte en los dientes sucesores permanentes

### **Hidróxido de calcio**

Formación de puentes de calcio

Pobre actividad germicida

Conservación del tejido vital

Es posible la resorción interna

Éxito clínico del 65%

Éxito histológico 30%

En dientes permanentes la formación de puentes cálcicos puede dificultar el tratamiento endodóntico posterior

Existen otras técnicas de pulpotomía, una de ellas fue en los ochenta , en las que se emplea una suspensión (cortisporin), su composición:

Polimixina b 1 millón ui

Sulfato de neomicina 0.35 gr

Hidrocortisona 1gr

La respuesta del tejido pulpar provocada por este material, es idéntica al hidróxido de calcio solo que en este caso, se combinan antibióticos (polimixina y neomicina) con hidrocortisona (antiinflamatorio y analgésico)

### **Indicaciones**

- \*dientes que presenta durante el acceso , una hemorragia rojo vivo , brillante y fluido.
- \*dientes permanentes jóvenes
- \*dientes vitales
- \*dientes con caries profunda o comunicación pulpar, siempre y cuando el tejido pulpar tenga las características antes mencionadas.

### **Contraindicaciones**

- \*sangrado oscuro y espeso al extirpar la pulpa coronal
- \*tejido pulpar blando
- \*dientes con necrosis pulpar o degeneración.

### **Técnica**

1. bloqueo y aislamiento del campo operatorio
2. El acceso se realiza con una fresa de bola de alta velocidad, eliminando el techo pulpar, con ayuda de los instrumentos pc1 y pc2
3. Remover el tejido pulpar coronal con cucharilla , sin llegar a los conductos radiculares
4. Se irriga y se lava la cavidad con agua estéril hasta detener el sangrado, no se debe cohibir el sangrado con torundas de algodón.
5. Secar la cavidad con algodón , sin ejercer presión.
6. Se coloca el cortisporin aplicándolo con un gotero
7. Colocar una torunda de algodón y se obtura provisionalmente con cavit
8. Después de 72 hrs. Se retira el cavit y la torunda, se coloca el hidróxido de calcio en polvo mezclado con agua en una consistencia cremosa sin ejercer presión.
9. Colocar óxido de zinc y eugenol.

### **Ventajas**

- No existe dolor posterior
- No presenta degeneración calcica , ni resorción radicular
- Reparación de lesiones periapicales
- Un favorable éxito si se elige el diente adecuadamente y se sigue correctamente la técnica.

### **Desventajas**

El uso de cortisona implica un riesgo para el paciente, por lo que se debe tener precaución al usar esta técnica, ya que el efecto de la cortisona es limitado y perdurable por largo tiempo, pudiendo causar lesiones a otros órganos.

### **3.5 Pulpectomía parcial**

Se realiza como una extensión de la pulpotomía, como una decisión espontánea determinada cuando se perfora la cámara pulpar y se observa una hemorragia profusa.

#### **Técnica**

Bloque y aislamiento del diente a tratar, se extirpa la pulpa de la corona con una fresa de bola de alta velocidad; se extirpa la pulpa de los conductos con ayuda de un tiranervios, introduciéndolo de dos a siete milímetros, hasta la mitad de la longitud de los conductos, hasta que cese la hemorragia. Se ensanchan los conductos con la ayuda de las limas Hedström, irrigándolos con hipoclorito de sodio. Posteriormente se coloca una punta de papel con formocresol por cinco minutos. Se secan los conductos. Si la hemorragia no es controlada se debe eliminar la pulpa de los conductos. Se coloca una obturación temporal de cavit y óxido de zinc y eugenol.

Una semana después se obturan los conductos, si no existe sintomatología, empleando una pasta de óxido de zinc y eugenol reabsorbible, la cual se va a colocar en los conductos con ayuda de un léntulo. La entrada a los conductos así como la cámara pulpar se van a llenar de óxido de zinc con una consistencia más dura y fraguado más rápido.

### **3.6 Pulpectomía total**

La pulpectomía total es la extirpación completa del tejido pulpar vital, normal o patológico de un diente. En dientes primarios, el uso de esta técnica es limitado y tiene un bajo índice de éxito debido a la anatomía y morfología de la cavidad pulpar, con la posibilidad de lesionar el germen de los dientes sucesores.

Puede considerarse favorable el tratamiento de conductos en dientes temporales, si estos están firmes y funciona correctamente, sin dolor ni infección hasta que sea suplantado.

Se han utilizado diferentes materiales para obturar los dientes primarios. Sugiriendo materiales como el formocresol, vitapex, así como una pasta de óxido de zinc y eugenol con terramicina.

#### **Indicaciones.**

1. Dientes temporales con pulpitis que abarca más de la pulpa coronaria, con raíces y hueso alveolar sin resorción patológica.
2. Dientes temporales con necrosis pulpar y un mínimo o de resorción radicular o pequeña destrucción en la furca.
3. Dientes temporales despulpados y con fístula
4. Dientes temporales despulpados sin sucesor permanente.
5. Dientes temporales anteriores despulpados que involucran fonación, estética.
6. Dientes temporales despulpados adyacentes a una hendidura palatina
7. Molares que sirven de soporte para un aparato de ortodoncia
8. Dientes temporales en cuyo reemplazo no puede colocarse un mantenedor de espacio o es imposible una vigilancia continua del paciente.

#### **Contraindicaciones.**

1. dientes cuya corona clínica no se puede restaurar
2. dientes con una lesión periapical que se extiende hasta el germen sucesor.
3. resorción patológica de un tercio radicular con fistula.
4. resorción interna excesiva
5. apertura amplia hasta la furca
6. pacientes de corta edad con enfermedades generales como cardiopatías o que están bajo tratamiento prolongado con corticoesteroides.
7. dientes temporales con quistes dentígenos o foliculares.

Por lo general la técnica de pulpectomía se realiza en dos sesiones en los dientes de dentición primaria.

### **Técnica**

1. anestesia regional o infiltrativa del diente a tratar, solo en algún caso se recurre a la anestesia intrapulpar, una vez colocado el dique de hule.
2. eliminar la caries, la cámara pulpar, así como el tejido necrótico con una fresa de alta velocidad y cucharilla estéril.
3. si se trata de una lesión aguda, el diente afectado puede dejarse abierto o tapado con una torunda de algodón. Si el caso es crónico, la cámara pulpar puede sellarse con formocresol. En ningún caso se hará la instrumentación del conducto. Si el paciente presenta síntomas agudos se recomienda tratarse con antibióticos y analgésicos para eliminar el dolor.
4. una semana después o cuando los síntomas hayan desaparecido, se eliminan los restos pulpares de los conductos con irrigación constante con hipoclorito de sodio, mediante tiranervios o limas Hedström.
5. se completa una semana más tarde la preparación mecánica del conducto.
6. se seca el conducto
7. se coloca un antiséptico en una punta absorbente
8. obturar los conductos con una pasta de óxido de zinc y eugenol, introduciendo con un léntulo.
9. se rehabilita con una corona acero cromo. (Fig.13)



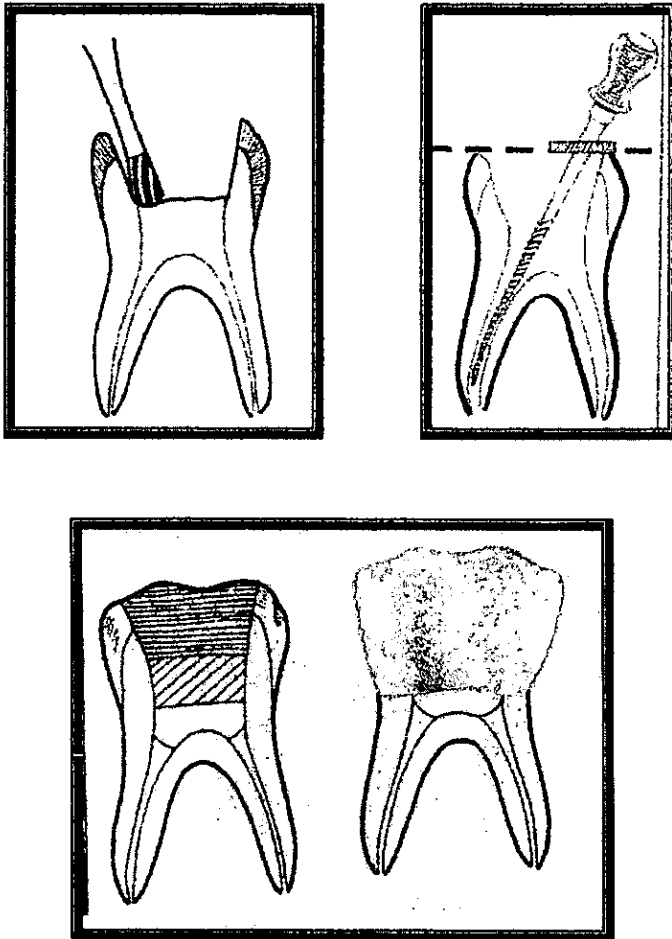


Fig. 13

El resultado positivo de tratamiento endodóntico primario, se basa en la restitución de la normalidad de los tejidos periapicales y de resorción radicular normal y no es la obturación completa de todos los conductos.

## Capítulo 4

### Apicoformación

La apicoformación tiene como finalidad estimular el cierre radicular con o sin formación apical, mediante la producción de osteodentina u otra sustancia dura.

El objetivo de esta es lograr el estrechamiento del conducto o bien el cierre radicular para poder realizar una obturación adecuada.

La apicoformación se distingue de la apicogénesis en que esta constituye el proceso fisiológico normal de formación y desarrollo radicular.

El manejo endodóntico de dientes permanentes despulpados con ápice ancho y abierto, ha presentado desde hace tiempo un problema para el dentista, en los dientes despulpados con ápice inmaduro, las delgadas y frágiles paredes de dentina, dificultan este sellado radicular.

Muchas técnicas han sido utilizadas para manejar dientes permanentes despulpados con ápice incompleto. Los canales son limpiados y obturados con una pasta temporal para estimular la formación del tejido calcificado en una vez obtenida la evidencia radiográfica del cierre apical y finalmente se obtura temporalmente con gutapercha.

Se ha encontrado la posibilidad de inducir a la formación radicular y cierre apical. Este fenómeno fue observado por Nygaard-Ostby, después de una estimulación de sobre instrumentación con sangrado, también se ha inducido al cierre radicular con una pasta de hidróxido de calcio.

Existiendo así dos posibilidades acerca del fenómeno biológico de cementogénesis que conduce al cierre apical.

La primera menciona que ningún activador químico necesita colocarse dentro del canal para estimular la producción del cemento y activar la memoria genética del diente.

Este grupo sostiene que solamente removiendo los residuos tóxicos y bacterias del conducto y obturando temporalmente el espacio cercano a la interfase con el tejido, las células productoras de dentina y cemento, serán las encargadas una vez más de cumplir su función, completando la raíz del diente.

La segunda, cree que este es un proceso natural, pero que debe ser estimulado por un activador biológico, en este caso, hidróxido de calcio. Así que este material estimulara los odontoblastos para producir dentina.

El uso de hidróxido de calcio fue utilizado desde 1964 por Frank, desde entonces este material solo o combinado, con otras drogas como cresanol, solución salina fisiológica, agua destilada así como otras, ha sido ampliamente recomendado para promover la apicoformación.

Materiales como antibióticos, las pastas de óxido de zinc y eugenol han ayudado satisfactoriamente al cierre radicular, resultados similares se han observado después de estimular el sangrado por laceración del tejido de granulación en la zona periapical. El fosfato tricálcico, en dientes humanos y de primates, ha dado también resultados favorables, como el hidróxido de calcio. El gel de fosfato de calcio y colágeno, han dado buenos resultados en menor tiempo que el obtenido con el hidróxido de calcio.

A pesar del éxito, la apicoformación debe ser el último tratamiento a elegir en dientes con raíz incompleta. Aparentemente un conducto sin obturar, aún cuando parezca sellado en el ápice, puede estar abierto microscópicamente, permitiendo el paso de bacterias y fluidos en el canal radicular al tejido periapical y viceversa.

Se realizó un estudio en donde se colocó deliberadamente un material que contenía los constituyentes necesarios para producir estructuras calcificadas dentro y fuera del conducto abierto, en este material parece ser capaz de inducir al cierre fisiológico rápido de la raíz. Consiste en una solución amortiguadora de colágeno coloidal como matriz, sales de calcio

y fosfato como apatita y yoduro de potasio como bacteriostático. Este material a las doce semanas se pudo observar en el interior del conducto, tejido conectivo nuevo, y una gran cantidad de vasos sanguíneos.

### **Técnica**

La causa más común que implica la endodoncia de un diente con raíz incompleta, es el traumatismo. La presencia de dolor agudo o crónico, sensibilidad a la percusión, movilidad y cualquier decoloración de la corona, debe considerarse para el diagnóstico.

En 1966 Frank, impulsó la técnica de apicoformación que consistía en la limpieza e irrigación del conducto, colocando después una pasta compuesta por clorofenol alcanforado e hidróxido de calcio, a los tres meses, mediante un examen radiográfico, observaba la formación de un casquete o tope en el ápice y obturaba entonces el conducto.

Podemos decir que por lo tanto, que la falta de crecimiento normal de la raíz se debe a la irritación e infección más allá del ápice que ha lesionado la vaina de Hertwig. Como consecuencia, la desinfección del conducto es un requisito indispensable para lograr el cierre apical.

Una vez que la pulpa dental ha perdido su vitalidad, la raíz no podrá aumentar su longitud, pero si el tratamiento de apicoformación fue exitoso, se distinguirá en el ápice, una sustancia dura descrita como hueso. Dentina, osteodentina o cemento.

Para el tratamiento de apicoformación se seguirá esta técnica:

Se evitará el uso de anestesia en cuanto sea posible, para poder determinar si aún existe tejido pulpar en el ápice. Si existiera, se debe tratar de conservar vital para que continúe la apicogénesis.

1. En algunos casos, se anestesia el diente a tratar, una vez colocado el dique de hule.
2. Se lava y se desinfecta el conducto de la misma forma que en el tratamiento endodóntico.
3. Se hace el acceso, y se puede recurrir a una extensión sobre todo en los dientes anteriores, para introducir instrumentos largos para su preparación.
4. Se mide radiográficamente la longitud del canal, limpiando tan profundamente como sea posible.

5. Después de eliminar la pulpa se lava y se seca perfectamente, es esencial esto ya sea con hipoclorito de sodio.
6. Secar los conductos con algodón ó puntas de papel
7. Con un léntulo se coloca la pasta espesa a base de cresatina o clorofenol alcanforado e hidróxido de calcio llenando hasta la cámara pulpar, podemos utilizar un cono de gutapercha para forzar la pasta en el conducto, un poco de polvo de hidróxido de calcio ayudará a la condensación.
8. Después de que el conducto se ha obturado, se sella la cavidad con un material permanente, como el cemento de fosfato de zinc.

Posteriormente se harán revisiones periódicas , el tiempo usual requerido para lograr la apicoformación es de 6 a 24 meses. Durante este tiempo , el paciente es revisado en un tiempo de 3 meses, tomando una radiografía para hacer una comparación del ápice, si este aún continúa abierto , se repiten los pasos de la cita inicial.

Será necesario restablecer la longitud del diente , ya que probablemente habrá crecido aunque no haya cerrado. En cuatro o seis semanas más , el paciente regresa y se hace otra evaluación.

Radiográficamente puede observarse la raíz de cuatro formas:

1. El ápice todavía parece abocardado, pero esta cerrado por un puente calcificado.
2. La apariencia es la misma que en el punto anterior, pero se ha formado un puente justo debajo del ápice.
3. La raíz termina de formarse y sella, pero la forma del conducto no cambia
4. El ápice se forma adecuadamente y el canal parece obturado.

### **Histológicamente**

El material calcificado que se forma sobre el forámen apical se ha identificado histológicamente como un material osteoide o cementoide. Usualmente , la formación radicular no ocurre después de la apicoformación por la ausencia de vaina epitelial radicular de Hertwig. En su lugar, existe una diferenciación de las células de tejido conectivo adyacente, las que se transforman en células especializadas. Se forma

también un depósito de tejido calcificado adyacente al material de obturación .

El cierre apical puede ser parcial o completo, pero frecuentemente tiene pequeñas comunicaciones con tejidos periapicales.

Se recomienda, que los procedimientos de limpieza y obturación sean hechos en citas separadas, mejor que en una sola cita.

#### Obturación con gutapercha.

Si la apicoformación ha tenido éxito , el conducto es completamente limpiado, teniendo cuidado de no dañar la barrera calcificada que se formó en el ápice. Finalmente el conducto se obtura con gutapercha en la forma usual.

Aún así la raíz de dicho diente queda débil y susceptible a fracturas, como posibles lesiones subsecuentes. Por lo tanto, una vez obturado , el diente debe reforzarse, así que se colocara una corona de máxima resistencia. Fig.14




Fig.14

## **Capitulo v**

### **Reporte actualizado sobre terapia pulpar**

En el capítulo anterior se describió las distintas técnicas utilizadas en la terapia pulpar, aunque dichas técnicas crean controversia en cuanto al resultado y éxito obtenido de cada una de ellas; así como la técnica utilizada con formocresol, ya que es altamente tóxico, causando lesiones en varios tejidos y órganos.

Por lo tanto se sugiere buscar artículos actualizados sobre el tema que permiten determinar un mejor tratamiento. Para que de esta manera se forme un mejor criterio, más consciente y real de la técnica que se elija, para cada caso en particular.

A continuación se describirán artículos de estudios recientes sobre técnicas y sustancias empleadas en terapia pulpar.

#### **5.1 tratamiento de un diente maduro con corona clínica anormal**

Se trataba de un central inferior, presentaba morfología coronal anormal con pulpa necrótica provocada por enfermedad periodontal y se pensó

que la anomalía provenía de una cúspide . La terapia involucraba el tratamiento endodóntico como la remodelación de la corona.

Las anomalías de dientes provienen ya sea en forma y manera involucrada en esmalte, dentina, cemento o en todas.

Los problemas comienzan a partir de la sexta semana en útero hasta la erupción .algunos de los tratamientos pueden ser hereditarios y ambientales o ambos, sin embargo algunos no son identificados.

En este caso el central inferior con una corona clínica anormal y dificultad al tratamiento de un niño de 12 años ,condición favorable. Presenta dolor anterior mandibular semanas antes, clínicamente todos los dientes sin ningún dato patológico . Central superior derecho su morfología anormal con localización hacia vestibulo rotado ligeramente hacia mesial . Sin antecedentes familiares ,este presentaba un abultamiento hacia la línea lingual .en la zona distal de la cúspide presentaba un surco en su lado mesial una porción delgada hacia piso por debajo de la encía , debido a esto presentaba bolsa periodontal de 7mm provocando periodontitis .

El diente no respondía a las pruebas de vitalidad , radiográficamente la formación de la raíz era anormal.

El diagnóstico fue necrosis pulpar provocada por la enfermedad periodontal .

Antes del tratamiento radicular se realizo control de placa y remodelación de la cúspide. Previamente se anestesió con lidocaína al 1% de epinefrina y se llevo a cabo la gingivectomía .

Para el canal radicular se utilizó la técnica telescópica ,con limas tipo k , realizando la obturación con gutapercha, cementándose con diaket por condensación lateral.

Como irrigador se utilizo hipoclorito de sodio 3.25% combinándolo con hidróxido de calcio y agua bidestilada.

En cuanto a la cavidad se le coloco una base de ionómero de vidrio y se le restaura con resina.

La revisión clínica como radiográfica la raíz se notaba asintomática y periodontalmente en buen estado.

## **5.2 perfil de un diente cariado con terapia pulpar provocada por caries.**



A pesar del rango de declinación , existe la población de niños con un alto índice de caries, la naturaleza de esto se debe en la mortandad pulpar, llevando así al tratamiento pulpar o a la exodoncia. No existe algún reporte que mencione el nivel de caries. El objetivo de este artículo fue el poder determinar el perfil de los dientes cariados, en donde se involucre la pulpa dental.

Se realizó el estudio con 215 niños, entre 6 y 12 años entre los cuales se determinó que el 41% se trató con tratamiento endodóntico ya sea pulpotomía o pulpectomía.

Entre los 6 y 12 años se reportó que los dientes más afectados fueron los incisivos superiores en un 49.5%

Al igual que los primeros molares. No importando el sexo.

De la misma manera se reportó que la extracción se llevaba a cabo con más frecuencia en los centrales y laterales superiores, así como los primeros molares inferiores, se señaló que esto se debía al cambio de dentición epidemiológica , involucrando la pulpa.

Como conclusión se debe de mencionar que los dientes más afectados, es el segundo molar inferior primario, los incisivos centrales (6 años) por caries.

La terapia pulpar es la mejor elección para estos, sobre todo en estados de caries avanzados en niños menores de 6 años, y la exodoncia con niños mayores de 12 años siempre que sea un diente primario.

### **5.3 Fractura de un diente primario interrumpiendo al diente permanente**

El trauma ocasionado a un diente primario sé relacionado íntimamente debido a la formación completa del diente permanente , se ha comprobado que el mayor índice de accidentes ocurre entre los 2 y 4 años, durante este periodo , el diente permanente esta en pleno desarrollo sobre todo si se trata de la zona anterior, debido al cierra del ápice del diente primario y la formación del otro.

Este reporte se realizó con un niño de cinco años el cual tuvo un trauma ocasionado por golpe. De primera instancia se utilizaron corticoesteroides, antibióticos e hidróxido de calcio; a esto se da una mejor respuesta antibacterial , reduciendo así la cantidad de inflamación periapical.

Se procedió a la terapia pulpar, se notó una obliteración en la cámara pulpar, presentaba el foramen abierto con una zona radiolúcida periapical, con presencia de fístula

Se utilizaron limas Heström, usando como irrigador hipoclorito de sodio al 1 %, medicado al 50% ledemix (antibacterial), 50% pulpdent , obturando temporalmente con cavit. Se dejó en observación durante dos meses.

Posteriormente se utilizó el pulpdent sin ledemix, fue reemplazado 2 y 3 meses después. Después 1 vez por mes durante 22 meses.

Se citó al paciente después de 18 meses para observar el tejido periapical y formación del ápice, no presentaba hemorragia ni exudado, así como se logró un tope apical.

Al obturar se hizo con gutapercha y fh26 (densply), utilizando la técnica de condensación lateral .

Se observó continuamente reportando un diagnóstico favorable.

#### **5.4 Terapia endodóntica en un niño irradiado.**

En este artículo se describió, si de alguna manera se veía diferencia en el tratamiento pulpar de un niño tratado con radioterapia. La radiación no afecta la pulpa , no existe diferencia histológica

Se trató un molar con hidróxido de calcio debido a que ya no era vital , de la misma manera un segundo molar superior presentaba una extensa caries con absceso periapical y una cámara pulpar abierta ; se realizó tratamiento endodóntico .

Se realizó la limpieza mecánica química removiendo el material orgánico con limas tipo k, irrigando con peróxido de hidrógeno e hipoclorito de sodio, se obturó convencionalmente con gutapercha restaurándolo con corona de acero cromo .

## **Conclusiones**

Se procedió a la terapia pulpar, se notó una obliteración en la cámara pulpar, presentaba el foramen abierto con una zona radiolúcida periapical, con presencia de fístula

Se utilizaron limas Heström, usando como irrigador hipoclorito de sodio al 1 %, medicado al 50% ledermix (antibacterial), 50% pulpdent, obteniendo temporalmente con cavit. Se dejó en observación durante dos meses.

Posteriormente se utilizó el pulpdent sin ledermix, fue reemplazado 2 y 3 meses después. Después 1 vez por mes durante 22 meses.

Se citó al paciente después de 18 meses para observar el tejido periapical y formación del ápice, no presentaba hemorragia ni exudado, así como se logró un tope apical.

Al obturar se hizo con gutapercha y fh26 (densply), utilizando la técnica de condensación lateral.

Se observó continuamente reportando un diagnóstico favorable.

#### **5.4 Terapia endodóntica en un niño irradiado.**

En este artículo se describió, si de alguna manera se veía diferencia en el tratamiento pulpar de un niño tratado con radioterapia. La radiación no afecta la pulpa, no existe diferencia histológica

Se trató un molar con hidróxido de calcio debido a que ya no era vital, de la misma manera un segundo molar superior presentaba una extensa caries con absceso periapical y una cámara pulpar abierta; se realizó tratamiento endodóntico.

Se realizó la limpieza mecánica química removiendo el material orgánico con limas tipo k, irrigando con peróxido de hidrógeno e hipoclorito de sodio, se obturo convencionalmente con gutapercha restaurándolo con corona de acero cromo.

## **Conclusiones**

Las técnicas de recubrimiento pulpar directo e indirecto, demuestran como se describió en los capítulos anteriores, una alternativa para el mantenimiento de la vitalidad pulpar, tanto en los dientes temporales como en los permanentes jóvenes, aún cuando el recubrimiento directo es menos utilizado en la dentición primaria que en la permanente joven, debido a su bajo índice de éxito.

La pulpotomía es un tratamiento común en la odontología pediátrica, generalmente dan excelentes resultados a largo plazo, siempre y cuando se respete y se realice las técnicas de rehabilitación dental apropiadas para cada uno de los casos.

En cambio, la realización de pulpectomía, ya sea parcial o total, es muy rara en los dientes primarios, debido a las dificultades anatómicas y técnicas que presenta el uso de esta, aunque en algunas ocasiones es la única opción a elegir, antes de hacer la exodoncia de un diente, evitando con esto cambios y adaptaciones que repercuten en la dentición permanente.

Debido al gran contenido celular en pacientes con ápices en formación, es posible lograr el cierre apical en estos dientes aún cuando no sean vitales, utilizando los materiales adecuados que se describieron con anterioridad para el cierre apical.

Por lo tanto la pulpa dental es el componente esencial de cualquier diente, que desempeña las cuatro funciones vitales para el buen estado y funcionamiento dental: nutrición, formación, sensitiva, defensiva. De esta manera, cuando un diente pierde el tejido pulpar es más delicado a lesiones traumáticas así como mecánicas, bacterianas e infecciosas.

También es importante mencionar que ambas denticiones, la temporal y la permanente poseen los cuatro tejidos dentales: esmalte, dentina, cemento, pulpa presentando diferencias en su histología, distribución, y percepción. En cuanto a la forma de una y otra dentición, lo cual supone el uso de técnicas materiales y tratamiento distintos para cada uno de ellos.

Por ejemplo, podemos citar, la forma acentuada de los conductos de las raíces de los molares de la primera dentición, hecho que implica utilizar materiales de obturación fluidos, no plástico, como es el cemento de óxido de zinc y eugenol.

Al terminar esta investigación se considera determinar una historia clínica, tanto general como dental completa de cada pacientes, para que

así elijamos la técnica y el material conveniente para cada en particular. Para la dentición temporal , la técnica de terapia pulpar más empleadas son: recubrimiento indirecto, pulpotomía.

Esto no significa que estas técnicas sean las mejores o las ideales para dicha dentición, pero son las que hasta la fecha han tenido un elevado índice de éxito , casi sin consecuencias desfavorables.

Es importante recordar que el estudio y la actualización no solo en Odontopediatría, sino en cualquier área odontológica, constituye el gran compromiso de todo cirujano dentista ya que se avanza rápidamente, por lo que la técnica y materiales en odontología cambian o son sustituidos por otros de mayor utilidad en poco tiempo.

## **Bibliografía**

Manual de odontología pediátrica  
Ramón castillo mercado  
Actualidades médico odontológicas latinoamericana  
Primera edición  
1996

Anatomía funcional y aplicada  
Mario eduardo figón  
Segunda edición

Ciencia de los materiales dentales de philips  
10 edición  
MC. Graw hill interamericana

Odontología pediátrica  
Segunda edición  
MC. Graw hill interamericana

Odontología pediátrica  
Thomas k. Barber

así elijamos la técnica y el material conveniente para cada en particular. Para la dentición temporal , la técnica de terapia pulpar más empleadas son: recubrimiento indirecto, pulpotomía.

Esto no significa que estas técnicas sean las mejores o las ideales para dicha dentición, pero son las que hasta la fecha han tenido un elevado índice de éxito , casi sin consecuencias desfavorables.

Es importante recordar que el estudio y la actualización no solo en Odontopediatría, sino en cualquier área odontológica, constituye el gran compromiso de todo cirujano dentista ya que se avanza rápidamente, por lo que la técnica y materiales en odontología cambian o son sustituidos por otros de mayor utilidad en poco tiempo.

## **Bibliografía**

**Manual de odontología pediátrica**

**Ramón castillo mercado**

**Actualidades médico odontológicas latinoamericana**

**Primera edición**

**1996**

**Anatomía funcional y aplicada**

**Mario eduardo figón**

**Segunda edición**

**Ciencia de los materiales dentales de philips**

**10 edición**

**MC. Graw hill interamericana**

**Odontología pediátrica**

**Segunda edición**

**MC. Graw hill interamericana**

**Odontología pediátrica**

**Thomas k. Barber**

**Manual moderno  
Sexta edición**

**Odontología pediátrica-enfoque clínico  
Koch / Modere / Poulsen /Rasmussen  
Editorial Panamericana**

**Manual de Odontología Pediátrica  
Andlaw 4 Edición  
Mc. Graw Hill Interamericana**

**Odontología Pediátrica  
Raymond L. Braham.  
Merle E. Morris  
Editorial Panamericana.**

**Odontología Pediátrica  
Pink Ham.  
Casamassimo. Fields  
Mc. Tigie Nowak  
Mc. Graw Hill.**

**Odontología Pediátrica y Del Adolescente  
Ralph E. Mc.Donald.  
David R. Avery 5 Edición  
Editorial Panamericana**