



Universidad Nacional Autónoma de México

FACULTAD DE ODONTOLOGÍA

TRATAMIENTO ENDODÓNTICO DE DIENTES QUE
ESTÁN FUERA DE SU ALVEOLO

T E S I N A

QUE PARA OBTENER EL TÍTULO DE

CIRUJANA DENTISTA

PRESENTA :

SILVIA XOCHITL JUÁREZ CARMONA

DIRECTORA: C.D. LAURA RIVAS VEGA





Universidad Nacional
Autónoma de México



UNAM – Dirección General de Bibliotecas
Tesis Digitales
Restricciones de uso

DERECHOS RESERVADOS ©
PROHIBIDA SU REPRODUCCIÓN TOTAL O PARCIAL

Todo el material contenido en esta tesis esta protegido por la Ley Federal del Derecho de Autor (LFDA) de los Estados Unidos Mexicanos (México).

El uso de imágenes, fragmentos de videos, y demás material que sea objeto de protección de los derechos de autor, será exclusivamente para fines educativos e informativos y deberá citar la fuente donde la obtuvo mencionando el autor o autores. Cualquier uso distinto como el lucro, reproducción, edición o modificación, será perseguido y sancionado por el respectivo titular de los Derechos de Autor.

A DIOS:

**POR HABERME PERMITIDO
APROVECHAR AL MÁXIMO SUS DONES
DE CIENCIA, INTELIGENCIA Y SABIDURIA
Y ASI LOGRAR MI NIVEL PROFESIONAL.**

A MI PAPÁ Y MAMÁ:

**POR EL CARIÑO Y ESFUERZO QUE ME
HAN DEMOSTRADO PARA PODER
CUMPLIR MIS METAS, LES AGRADEZCO
Y LOS AMO DE TODO CORAZON.**

A LA UNIVERSIDAD NACIONAL AUTÓNOMA DE MÉXICO:

**CASA ABIERTA PARA TODOS AQUELLOS
QUE DESEN SUPERARSE, AGRADEZCO
INFINITAMENTE SU FORMACIÓN ÉTICA Y PROFESIONAL.**

AGRADECIMIENTOS

- **A la Universidad Nacional Autónoma de México (UNAM) por permitirme formar parte de esta gran institución educativa.**
- **A la Facultad de Odontología por darme la oportunidad de integrarme a ella.**
- **A la Dra. Gloria Gutiérrez- Venegas por todas sus enseñanzas, por su amistad, por su ayuda y paciencia.**
- **A la Dra. Cristina Trejo Solís por sus enseñanzas.**
- **A Erika García Ruíz por ser mi mejor amiga y apoyarme siempre.**
- **A Lidia Díaz Montaña y Helen Córdoba Cortes por su amistad incondicional y sincera.**
- **A los miembros del jurado por sus enseñanzas y comentarios en la revisión de esta tesis.**
- **A mis compañeros de laboratorio: Luis Contreras, Patricia Román, Carolina Barajas, Armando Flores, Filiberto Hernández, Mauricio Peña P., Carla Portillo, Elizabeth Ruíz, Ulises Tafoya, Carlos Vázquez por su amistad.**
- **A la Dirección General de Asuntos del Personal Académico.**

DEDICATORIA.

A MI ABUELO:

JOSÉ GUADALUPE MALDONADO MORALES.

Por ser un buen padre, pero más aun por ser el mejor de los abuelos, por estar siempre conmigo, cuidarme, apoyarme y sobre todo por su cariño.

A MI PADRE:

MARIO MALDONADO PÉREZ.

Por cuidar siempre de mí, por el esfuerzo que significa sacarnos adelante.

A MI MADRE:

RAQUEL FRÍAS GARCÍA.

Por darme las bases en mi educación, por su preocupación.

A MIS HERMANOS:

CLAUDIA IVET MALDONADO FRÍAS.

Por su cariño, ayuda, cuidados, pero sobre todo por que se que puedo contar contigo.

ENRIQUE GPE. MALDONADO FRÍAS.

Por muchos años de infancia compartidos, por ser tan estricto y por su paciencia.

ÍNDICE

INTRODUCCIÓN

1

CAPÍTULO I

AVULSIÓN.

1.1.	Tratamiento	3
1.2.	Instrucciones postoperatorias	7
1.3.	Complicaciones	7
1.3.1.	Resorción de superficie	7
1.3.2.	Resorción por reemplazo	8
1.3.3.	Resorción inflamatoria	9

CAPÍTULO II

REIMPLATACION INTENCIONAL.

2.1.	Indicaciones para la reimplantación intencional	10
2.2.	Contraindicaciones	12
2.3.	Material	12
2.4.	Técnica	13
2.5.	Estabilización	16
2.6.	Instrucciones postoperatorias	17
2.7.	Ventajas	17
2.8.	Desventajas	18
2.9.	Complicaciones	18

CAPÍTULO III

TRANSPLANTE.

3.1.	Indicaciones	21
3.2.	Material	22
3.3.	Técnica	23
3.4.	Estabilización	24
3.5.	Tratamiento de conductos	25
3.6.	Complicaciones	27
3.7.	Pronóstico	27

CAPÍTULO IV

TRATAMIENTO ENDODÓNTICO.

4.1.	Material	28
4.2.	Técnica convencional de Conductos Radiculares	29
4.3.	Preparación de la corona	29
4.4.	Acceso	30
4.5.	Remoción de tejido	31
4.6.	Preparación de la Cavity Radicular	32
4.7.	Obturación Radicular	33
4.8.	Técnica Crown – Down	35
4.9.	Preparación	35
4.10.	Ventajas	37
4.11.	Desventajas	37
4.12.	Técnicas de Obturación Radicular	38
4.12.1.	Condensación Vertical con Gutapercha Caliente	38
4.12.2.	Método de inyección de Gutapercha Termo - plástica Modelada	41
	CONCLUSIONES.	44
	BIBLIOGRAFÍA	45

INTRODUCCIÓN

Normalmente el odontólogo realiza el tratamiento endodóntico dentro de la boca. Pero, ¿que pasa cuando por diferentes razones no lo puede realizar dentro de ella, o cuando por alguna razón el diente está fuera de su alveolo?

¿Cual debe ser el manejo adecuado del diente? Se puede tratar con éxito fuera de la boca?

Estas y otras interrogantes se tratan de resolver en el siguiente trabajo.

En algunas situaciones el éxito clínico no depende directamente del operador, ya que el diente y todo el complejo anatomofisiológico que lo rodea reaccionan de manera distinta a las diferentes situaciones en las que se encuentran antes del tratamiento.

Mencionaremos el manejo clínico de la avulsión dental, el reimplante intencional, el trasplante (autólogo) y las técnicas endodónticas que consideramos adecuadas y rápidas para la posterior reimplantación.

Tal vez estas técnicas no estén indicadas exclusivamente para este tipo de tratamiento, pero son las que se sugieren en este trabajo.

CAPÍTULO I

AVULSIÓN

Es la exarticulación completa del diente fuera de su alveolo. Ocurre cuando una lesión traumática desplaza por completo a un diente de su alveolo.

Los incisivos centrales superiores son los dientes avulsionados con más frecuencia tanto en la dentición temporal como en la permanente. Por lo general resulta afectado un solo diente y son raras las avulsiones de los inferiores¹.

Muchas veces el pronóstico para un diente avulsionado se ve amenazado por el mal manejo de la situación, ya que es una verdadera urgencia dental y el tratamiento debe iniciarse inmediatamente^{1,2}.

El tratamiento incluye reimplantación, estabilización y el tratamiento de los conductos radiculares. El tiempo es el factor más importante, cuánto más pronto vuelva el diente a su alveolo después de la avulsión mejor será el pronóstico de conservación del diente reimplantado^{2,1}.



Incisivo central avulsionado ,(15).

1.1. TRATAMIENTO

En términos generales, la reimplantación es la reposición de un diente que fue extraído de su alveolo en forma intencional o accidental, con el fin de lograr su reinsertión^{3,4}.

Se pueden presentar tres diferentes situaciones antes de realizar la reimplantación:

1. La persona afectada, puede llamar por teléfono para pedir consejo acerca de un diente avulsionado, lo que presenta una oportunidad para la reimplantación inmediata (algunos minutos después del traumatismo)⁵.

Instrucciones:

- ✓ Pedirle que tome el diente por la corona y lo enjuague en agua fría corriente durante 10 segundos^{6,5}.
- ✓ Nunca rasparlo, frotarlo, enjabonarlo, secarlo o sumergirlo en soluciones antisépticas de tipo alcohol o fenol⁶.
- ✓ Colocar el diente con presión digital suave y constante en el alveolo^{5,6}.
- ✓ Acudir de inmediato con el odontólogo⁶.

Cuando llega al consultorio⁵:

- a) Se examina clínicamente y radiográficamente el diente reimplantado, para verificar la posición y alineación en relación con los dientes adyacentes y antagonistas.

- b) Examinar mediante la palpación el alveolo en busca de posibles fracturas conminutas^{5,2}.
 - c) Ferulizar el diente reimplantado con los vecinos, con alambre de ortodoncia 0.18 y resina compuesta con grabado ácido, durante una o dos semanas⁶.
 - d) Prescribir antibiótico durante 7 días para prevenir infecciones y se recomienda una vacuna o refuerzo antitetánico^{6,5}.
 - e) Valorar la vitalidad del diente a los 15 días, y si es necesario realizar tratamiento de conductos.
2. Si el paciente no se siente seguro de poder realizar él mismo la reimplantación, indicarle como debe transportar el diente de la manera más adecuada al consultorio dental.


El medio de conservación resulta crucial cuando no es factible el reimplante inmediato. El diente tiene que mantenerse en un medio fisiológico, para impedir mayor daño a los restos del ligamento periodontal¹.

Instrucciones:

- ✓ Pedirle que tome el diente por la corona y lo enjuague en agua fría corriente durante 10 segundos^{6,5}.
- ✓ Nunca rasparlo, frotarlo, enjabonarlo, secarlo o sumergirlo en soluciones antisépticas de tipo alcohol o fenol⁶.
- ✓ Transportarlo en un recipiente con leche fría o solución salina, si no se contara con lo antes mencionado, se mantendrá en la boca bañado con saliva, debajo de la lengua o en el vestibulo^{6,2}.

Cuando el paciente llega a la consulta

- a) Se coloca el diente en suero salino
- b) Examinar clínicamente y radiográficamente el área lesionada, en busca de posibles fracturas conminutas. Si el alveolo se colapsa, se puede expandir con suavidad usando un instrumento.
- c) Irrigar el alveolo con solución salina para eliminar el coágulo contaminado.
- d) Se examina el diente y se eliminan los residuos con suero fisiológico.
- e) Se reimplanta el diente en su alveolo con presión digital suave y constante.
- f) Verificar la alineación en relación con los dientes adyacentes y antagonistas; Se suturan bien las laceraciones del tejido blando, en particular a nivel cervical⁵.
- g) Ferulizar el diente reimplantado con los vecinos, con alambre de ortodoncia 0.18 y resina compuesta con grabado ácido, durante una o dos semanas.
- h) Prescribir antibiótico durante 7 días para prevenir infecciones y se recomienda una vacuna o refuerzo antitetánico^{6,5}.
- i) Valorar la vitalidad del diente a los 15 días, y si es necesario realizar tratamiento de conductos antes de quitar la férula. La excepción del tratamiento es en los dientes inmaduros con ápices muy abiertos ya que pueden revascularizarse⁵.



Incisivo central avulsionado conservado húmedo en saliva, examen clínico y radiográfico.(15).

3. Cuando la persona lesionada llega con el diente al consultorio, pero sin un medio adecuado de transporte.

Las células del ligamento periodontal y las fibras no sobreviven, sin importar la etapa de desarrollo radicular.

La anquilosis es una secuela después de la reimplantación. Por tanto, los esfuerzos de tratamiento antes de la reimplantación incluyen tratar la superficie radicular para que el proceso de resorción sea más lento.

Ya en el consultorio:

- ✓ Examinar clínicamente y radiográficamente el área lesionada.
- ✓ Se eliminan residuos de tejido blando adheridos a la superficie radicular.
- ✓ El diente se enjuaga con una solución de fluoruro de sodio al 2.4% en un tiempo de 5 a 20 minutos. No es necesario el fluoruro, si el diente estuvo almacenado en un medio fisiológico.
- ✓ Se extirpa la pulpa y se prepara y obtura el conducto mientras el diente permanece en una gasa húmeda con fluoruro.
- ✓ En el interior del alveolo se succiona con cuidado para eliminar el coágulo sanguíneo y se irriga con solución salina.
- ✓ Se reimplanta el diente en su alveolo con suavidad, se comprueba la alineación adecuada y el contacto oclusal.
- ✓ Se feruliza el diente por 3 a 6 semanas⁵.

Diente sin un medio adecuado de transporte.(15).



1.2. INSTRUCCIONES POSTOPERATORIAS

Aparte de la prescripción de antibióticos y el refuerzo antitetánico; el paciente debe llevar una dieta blanda rigurosa, así como también una buena higiene teniendo cuidado en el área lesionada, que se complementará con enjuagues con clorexidina dos veces al día^{7,8}.

1.3. COMPLICACIONES

El fracaso es directamente proporcional al tiempo que el diente ha estado fuera de la boca. Este ocurre debido a la resorción radicular externa progresiva y usualmente rápida, la cual se hace evidente en las radiografías a las 6 o 4 semanas del reimplante⁹.

Se pueden identificar 3 tipos de resorción externa

1.3.1. Resorción de superficie.

En aquellos casos donde el diente pudo reimplantarse inmediatamente después de la avulsión, es posible una recuperación completa, con restablecimiento de un ligamento periodontal normal y únicamente resorción superficial; que microscópicamente se observa como lagunas de reabsorción en el cemento.

Esto no se ve radiográficamente ya que se repara por deposición de cemento nuevo que representa una cicatriz⁵.

1.3.2. Resorción por Reemplazo.

Su etiología se relaciona con ausencia de ligamento periodontal sobre la superficie de la raíz¹. Dichas áreas se rellenan con sangre, produciendo un coágulo alveolodentario que se transformara en tejido conjuntivo ricamente vascularizado e infiltrado por abundantes elementos inflamatorios.

Aproximadamente a los 15 días desde el implante, desaparecen de manera progresiva los elementos inflamatorios, siendo sustituidos por la producción de tejido osteoide por efecto de los osteoblastos. Ya que desde la médula ósea migran células progenitoras, con potencial osteogénico. Este es el inicio de la anquilosis⁴.

Por lo tanto la anquilosis se produce cuando las áreas de resorción radicular son reparadas por depósitos de hueso, que dan como resultado la fusión entre la superficie radicular y el hueso alveolar.

El diente anquilosado se conserva hasta que la resorción por reemplazo lo lleva a su aflojamiento y exfoliación¹.

Clínicamente se manifiesta por la absoluta inmovilidad del diente, y cuando se percute se escucha un sonido metálico^{4,5}.

Radiográficamente hay pérdida de cualquier imagen radiolúcida alrededor de la raíz dentaria.

1.3.3. Resorción Inflamatoria.

Se caracteriza por la existencia de tejido de granulación en el ligamento periodontal junto a grandes zonas de reabsorción radicular.

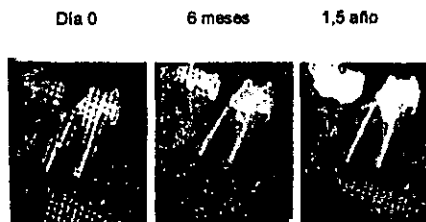
Su origen está dado por la necrosis pulpar que se produce de manera sistémica en los dientes avulsionados⁴, La etiología consiste en una comunicación entre la resorción superficial y la pulpa¹.

La necrosis pulpar ocasiona el paso de toxinas desde el interior del conducto, a través de los túbulos dentinarios, hasta el ligamento periodontal, lo que causa el proceso inflamatorio^{4,1}.

Así se acelera la resorción radicular en los dientes reimplantados, a los que no se les practica el tratamiento de conducto, dando como resultado aflojamiento y pérdida precoz del diente.

Por lo tanto un tratamiento de conductos adecuado y precoz, que elimine la pulpa necrótica antes del inicio de la infección bacteriana puede evitar la aparición del proceso de reabsorción inflamatoria.

Clinicamente este proceso se manifiesta como una inflamación apical o periodontal en cualquiera de sus fases evolutivas y radiográficamente lo podemos observar como una imagen radiolúcida, que puede aparecer a la tercera semana del reimplante^{1,4}



Resorción inflamatoria,(15).

CAPÍTULO II

REIMPLANTACIÓN INTENCIONAL

Es la extracción quirúrgica o deliberada de un diente, el cual no puede ser tratado endodónticamente de forma convencional dentro de la boca, con el objeto de reubicarlo en su alveolo después de efectuarse la obturación de conductos y la apicectomia en ciertas ocasiones^{10,9,3}.

Cuando la extracción es el único tratamiento, se puede intentar la reimplantación como ultima alternativa que puede ser válida⁷. La técnica es generalmente usada en dientes posteriores donde los procedimientos de una apicectomia no podrían practicarse o donde no pueda ser realizada una terapia endodóntica completa⁵.

2.1. INDICACIONES PARA LA REIMPLANTACIÓN INTENCIONAL

- a) Alto riesgo de daño permanente a estructuras anatómicas estratégicas si se intenta cirugía apical.
- b) En aquellas personas en las cuales no se pueda hacer el tratamiento endodóntico por trismo, incapacidad para mantener abierta la boca el tiempo suficiente o cuando el espacio interoclusal es inadecuado¹¹.
- c) Cuando una calcificación parcial o total del conducto impida la penetración del instrumento.
- d) Cuando el conducto presenta una curvatura acentuada y el instrumento no lo puede recorrer³.

- e) Cuando el único acceso hacia una perforación es desde una dirección inoperable¹¹.
- f) La presencia de fragmentos de instrumentos rotos en los conductos radiculares³.
- g) Dolor idiopático del mismo diente, que continua después de un tratamiento endodóncico y cirugía apical en apariencia exitosos¹¹.
- h) Cuando hay una amplia zona de rarefacción o un quiste en un diente posterior, y no es practicable la cirugía apical.
- i) Cuando en la zona periapical hay un cuerpo extraño libre que actúa como irritante.
- j) En conductos los cuales se bifurcan al aproximarse al ápice y este no es accesible.
- k) Amplias lesiones periapicales, con conductos inaccesibles³.

Requisitos para la reimplantación:

- ✓ Los dientes deben estar firmes sin bolsas infraóseas o gingivales.
- ✓ El paciente no deben padecer alguna enfermedad sistémica que pueda interferir con la reparación o ponerla en riesgo.
- ✓ La extracción de los dientes debe ser posible en una sola pieza.

2.2. CONTRAINDICACIONES PARA LA REIMPLANTACIÓN INTENCIONAL

- a) Paciente en riesgo médico.
- b) Existencia de enfermedad periodontal avanzada¹¹.
- c) Probabilidad de fractura de la corona durante la extracción del diente³.
- d) Extracción que sería extremadamente dificultosa o traumática, que podría lesionar el tejido periodontal o fracturar la tabla cortical¹¹.

2.3. MATERIAL

- ✓ Espejo bucal.
- ✓ Pinzas de curación.
- ✓ Excavador.
- ✓ Explorador.
- ✓ Anestesia.
- ✓ Jeringa para anestesiar.
- ✓ Gasas estériles.
- ✓ Solución antiséptica.
- ✓ Bisturí Bard Parker N° 12 o periostotomo Hollenback.
- ✓ Elevadores.
- ✓ Fórceps.
- ✓ Solución salina.
- ✓ Antibiótico.
- ✓ Cucharilla de Lucas.

- ✓ Pieza de mano de alta velocidad.
- ✓ Jeringa hipodérmica para irrigar.
- ✓ Limas endodónticas.
- ✓ Puntas de papel.
- ✓ Puntas de gutapercha.
- ✓ Loseta de vidrio.
- ✓ Espátula para cementos.
- ✓ Cemento para sellar los conductos.
- ✓ Espaciadores endodónticos.
- ✓ Recortador de gutapercha.
- ✓ Resina.
- ✓ Papel de articular.
- ✓ Cemento quirúrgico.

2.4. TÉCNICA

Idealmente, el procedimiento lo deben llevar a cabo dos profesionales en equipo: uno tendrá a su cargo la extracción y el curetaje del alveolo cuando se presente algún quiste, el otro profesional, el tratamiento endodóntico necesario y la reposición del diente^{10,11}.

Para que sea posible la preparación y obturación radicular en un intervalo mínimo de tiempo es indispensable tener los instrumentos secuencialmente necesarios estériles y dispuestos según el orden previsto para su utilización⁷.

Se tendrá preparado un recipiente de boca ancha estéril con unos 20cc de solución salina a la que se ha añadido el contenido de una cápsula de antibiótico de amplio espectro y una gasa estéril³.

Después de haber anestesiado el área adecuadamente, se aísla el diente parcialmente con gasas estériles y se pincela el surco gingival con una solución antiséptica (de Povidona-iodada)^{7,3}. Algunos autores recomiendan cortar la inserción epitelial a partir de la corona con un bisturí Bard Parker N° 12 o con un periostotomo Hollenback bien afilado, reduciendo así al mínimo el riesgo de laceración gingival durante la extracción⁷. Otros advierten utilizar con cuidado los elevadores para aflojar el diente y reducir las lesiones al tejido blando, el hueso y la raíz¹⁰.

Se utiliza un fórceps que es aplicado sobre el diente con una presión lenta y suave hacia apical alternando la presión desde bucal o lingual, hasta que se puedan sujetar firmemente las raíces; si es necesario se envuelven las pinzas con gasas a fin de disminuir el daño al diente^{7,10}.



Extracción de un diente para ser reimplantado,(15).


Nunca será demasiado el tiempo invertido en la extracción dental. Movimientos buco linguales lentos y suaves son lo mejor para el tejido periodontal^{8,11}. Debido a que la anquirosis y la resorción radicular son secuelas del traumatismo contra el periodonto, por lo tanto es importante tomar todo tipo de precaución¹¹.

Una vez hecha la extracción, el diente es entregado al profesional responsable del tratamiento endodóntico. Este, inmediatamente y con el fin de conservar vital el ligamento periodontal, lo envuelve en una gasa estéril

embebida con solución salina con antibiótico, de tal manera que solo los ápices queden al descubierto³.

Mientras tanto en el alveolo, si es necesario, en presencia de algún quiste, puede curetearse la profundidad evitando tocar las paredes y se coloca posteriormente en su interior un apósito de gasa empapada con solución salina, que mantendrá el paciente en su lugar cerrando la boca, mientras se prepara el diente que hay que reimplantar^{12,13}.

Las raíces se examinan en busca de lesiones¹². Debe reducirse al mínimo todo contacto con los restos del ligamento periodontal sobre la raíz. El diente se sujeta por la corona a través de una gasa mojada con solución salina; esta se mantendrá húmeda durante todo el tratamiento, y se irrigan a menudo las raíces y el tejido periodontal adherido con la misma solución^{7,13}.



Exploración de las raíces,(15).

Si los conductos no tienen tratamiento endodóntico previo, se efectúa un acceso normal hacia la cámara pulpar, se preparan los conductos, usando suero fisiológico para su irrigación y se obturan. Se hace una pequeña apicectomia y las raíces se obturan con la técnica retrógrada habitual, para reducir la presión hidrostática desarrollada durante el reemplazo¹⁴.

Una vez que está preparado el diente para ser colocado nuevamente en su alvéolo, se introduce en un recipiente con suero a temperatura corporal siendo agitado con el fin de eliminar toda partícula o desecho residual del material de obturación de la raíz⁷.

En este momento se retira la gasa del alvéolo, el cual es irrigado también con suero a temperatura corporal, y finalmente, se reposiciona el diente en el alveolo con lentitud y cuidado, permitiendo que escape la sangre que se ha

acumulado en el mismo^{7,10}. Se presionan ligeramente las placas corticales bucal y lingual para asegurar la adaptación.

Se verifica la oclusión con papel de articular y el diente se desgasta para que quede fuera de oclusión⁷.

2.5. ESTABILIZACIÓN

Cuando sea necesario se construye una férula, principalmente cuando el diente tenga movilidad. Para la ferulización se debe utilizar resina compuesta con grabado ácido y de preferencia un arco suave, cuando existen superficies de esmalte vecinas, uniendo los dientes. También es adecuado colocar cemento quirúrgico⁷. El alambre ideal es el de ortodoncia 0.18. También es posible sustituir el alambre por férulas con nylon trenzado. Es útil el uso de brackets de ortodoncia con un arco pasivo.

Está contraindicado todo tipo de ferulización circunferencial de alambre porque puede provocar la extrusión dental, así como también deteriorar la zona cervical y la encía.

La férula se mantiene entre 7 y 10 días. Sólo debe utilizarse más tiempo, si al retirarla, el diente presenta una movilidad excesiva, en cuyo caso se volverá a colocar hasta que la movilidad esté dentro de los límites aceptables⁴. La férula tiene por objeto inmovilizar el diente reimplantado durante la fase de reparación biológica y protegerlo de los efectos de los movimientos linguales y de la masticación¹³.

2.6. INSTRUCCIONES POSTOPERATORIAS

Dieta blanda obligatoria, para evitar alimentos duros y de consistencia elástica⁸.

Para reducir la posibilidad de infección postoperatoria es necesario mantener limpia la boca. El cepillado debe ser normal en el resto de la boca, la higiene oral puede mejorarse con enjuagues con clorexidina, una o dos veces al día durante 7-10 días después de la reimplantación⁷.

La cobertura con antibióticos no suele ser necesaria, excepto en casos en los que exista infección evidente. Se prescriben analgésicos durante los primeros 4 días⁸.

Esta intervención puede durar máximo 10 minutos, si se sigue una técnica aséptica, no se lesiona el periodonto durante la extracción y se mantiene húmedo, obturando bien los ápices y ferulizando el diente, se podrá anticipar un buen pronóstico.

2.7. VENTAJAS

Aunque muchos autores consideran los reimplantes como un tratamiento temporal, ya que las posibilidades de supervivencia del diente son muy limitadas. El diente reimplantado actúa como un medio natural que reserva espacio y sirve para la conservación de la integridad de la arcada dentaria.

Principalmente en niños y adolescentes, evita que el desarrollo del maxilar pueda inhibirse en esa zona.

El hueso no se pierde con la reabsorción radicular, sino que experimenta siempre un proceso de reconstrucción.

En la mayoría de los casos, este tratamiento permite conservar durante años los órganos dentales y, de esta forma, retarda un tratamiento protésico¹³.

2.8. DESVENTAJAS

Cuando el tratamiento se prolonga y el diente pasa mucho tiempo fuera de su alveolo, no podemos saber a ciencia cierta el tiempo que permanecerá el diente en el alveolo ya que en cualquier momento puede presentarse la reabsorción radicular, y aunque este proceso sea lento, no lo podemos detener.

2.9. COMPLICACIONES

En un periodo de 2 a 3 años, incluso antes o después de este tiempo es posible que aparezcan las complicaciones a pesar de haber realizado un buen tratamiento.

La anquilosis alveolodentaria que brinda un aparente éxito con sorprendente fijación del diente dentro de su alveolo, gracias a la fusión de manera directa del hueso con la superficie radicular. Clínicamente se manifiesta por la absoluta inmovilidad del diente, aunque es necesario que esté afectada más del 20% de la superficie de la raíz para que sea diagnosticable por percusión o movilidad y por la pérdida de cualquier imagen radiolúcida a su alrededor⁴.

El hueso depositado sobre la raíz, en su constante renovación, reabsorbe el cemento y la dentina, remplazándolos por nuevo hueso.

Lentamente la raíz desaparece y la corona cae o se fractura al perder su sostén¹⁴.

CAPÍTULO III

TRASPLANTE

Consiste en la inserción de un diente, vital o no, o de un germen dentario en un alveolo natural que no es el suyo propio, o en un alveolo creado artificialmente con este fin⁴.

Según la nueva nomenclatura, el trasplante se clasifica en cuatro grupos:

- Autotrasplante o trasplante autógeno: es el trasplante de un diente de un mismo individuo, de un alveolo a otro.
- Isotrasplante o trasplante isógeno: es el trasplante de un diente entre dos individuos genéticamente idénticos (homocigotos).
- Alotrasplante o trasplante alógeno: es el trasplante de un diente entre dos individuos diferentes pertenecientes a la misma especie.
- Xenotrasplante o trasplante xenógeno: es el trasplante de un diente en donde el receptor y el donante pertenecen a especies distintas¹³.

Únicamente mencionaremos la técnica quirúrgica del autotrasplante en dientes plenamente formados.

El objetivo es sustituir un diente en mal estado o ausente por otro distinto en mejores condiciones. También se ha utilizado dientes despulpados, procedentes de un banco de dientes, denominado xenotrasplante⁴.

La selección del caso, como en todos los tratamientos, es la fase más importante de la terapia.

3.1. INDICACIONES

Pérdida prematura de dientes permanentes.

En dientes con caries muy amplias.

Complicaciones marginales (reabsorción radicular externa) y periapicales.

Fracturas, en las cuales es imposible el tratamiento convencional.

Ausencia congénita¹⁵.



Ejemplos de algunas indicaciones,(15).

3.2. MATERIAL

- ✓ Espejo bucal.
- ✓ Pinzas de curación.
- ✓ Excavador.
- ✓ Explorador.
- ✓ Anestesia.
- ✓ Jeringa para anestesiar.
- ✓ Gasas estériles.
- ✓ Solución antiséptica.
- ✓ Bisturí Bard Parker N° 12 o periostotomo Hollenback.
- ✓ Elevadores.
- ✓ Fórceps.
- ✓ Solución salina.
- ✓ Antibiótico.
- ✓ Cucharilla de Lucas.
- ✓ Pieza de mano de alta velocidad.
- ✓ Jeringa hipodérmica para irrigar.
- ✓ Limas endodónticas.
- ✓ Puntas de papel.
- ✓ Puntas de gutapercha.
- ✓ Loseta de vidrio.
- ✓ Espátula para cementos.
- ✓ Cemento para sellar los conductos.
- ✓ Espaciadores endodónticos.
- ✓ Recortador de gutapercha.
- ✓ Resina.
- ✓ Papel de articular.
- ✓ Cemento quirúrgico.

3.3. TÉCNICA

En primer, lugar se actúa sobre el diente dador (el injerto).

Una vez anestesiada el área a tratar, se corta la inserción epitelial a partir de la corona, con un bisturí.

La corona del diente que se va a trasplantar se toma con un fórceps y se le aplica una presión suave para luxarlo y liberarlo de su alveolo de forma incompleta, de manera que sea fácil de extraerlo en el momento en que el alveolo receptor esté preparado. Es importante dañar lo menos posible el ligamento periodontal, para lo cual tanto las incisiones sobre la mucosa como las maniobras de luxación deben ser lo más discretas posibles.



Luxación y liberación incompleta del injerto,(15).

Posteriormente se inicia el tratamiento del alveolo receptor. Si hay que extraer un diente, se debe realizar la extracción con el máximo cuidado para no lesionar el ligamento remanente en el alveolo, el periostio, el hueso alveolar o la mucosa adyacente. Se puede legar con suavidad en el fondo si existe un foco infeccioso o hay que retirar tabiques interradiculares.

Luego de la extracción, debe irrigarse cuidadosamente el alveolo con solución salina.



Extracción e irrigación del alveolo receptor.(15).

Si la región por recibir el trasplante está edéntula desde hace tiempo, será preciso preparar los tejidos blandos y duros. Se hace una incisión circular correspondiente a la circunferencia del diente en el reborde alveolar. El alveolo se prepara con fresas quirúrgicas de baja velocidad e irrigación constante con solución salina.

Por último, se acaba de luxar el diente a trasplantar y manipulándolo lo menos posible, se coloca en el nuevo alveolo sin presionar sobre los ápices, quedando ligeramente fuera de oclusión⁴.

3.4. ESTABILIZACIÓN

Hay diferentes tipos de estabilización.

Cuando un diente es rotado 45° una sutura que vaya desde la encía vestibular hasta la encía del lado lingual o palatino, reteniéndolo en el surco central del diente, es suficiente para la ferulización.

Si el diente no fuese rotado, se usará una sutura en forma de 8. También puede hacerse una férula más estable con un alambre de

0.2 mm pasando por oclusal en forma de 8, o con resina compuesta y grabado ácido y para retener un alambre ortodóntico.



Férula estable en forma de ocho,(15).

3.5. TRATAMIENTO DE CONDUCTOS

Hay diversos criterios sobre si se debe o no realizar el tratamiento de conductos. Algunos autores lo realizan durante la operación. Sin embargo, se ha comprobado, en las exploraciones de control, que ello conduce a una mayor probabilidad de reabsorción radicular. Que depende además, de la prolongación del tiempo de operación y las manipulaciones innecesarias del diente durante la intervención.

Otros autores practican, de forma rutinaria, el tratamiento endodóntico después del trasplante, porque temen una reabsorción radicular por necrosis pulpar. Este procedimiento evita cualquier posibilidad de revascularización de la pulpa cuando hay un orificio apical amplio.

Agnew y Fong han demostrado, histológicamente, una revascularización de la pulpa, tras el trasplante de piezas dentarias con una raíz plenamente

formada. En ápices desarrollados radiológicamente, también existe la posibilidad de una revascularización de la pulpa, si el orificio es lo suficientemente amplio para que los capilares puedan introducirse a través de él.

Algunos autores realizan un tratamiento endodóntico, cuando hay síntomas clínicos y radiológicos que indican una alteración patológica.

Thonner y Bolton han demostrado que un tratamiento endodóntico posterior puede servir, en determinados casos, para controlar un proceso de reabsorción radicular ya iniciado. Por este motivo, también ellos consideran que sólo debería realizarse una obturación radicular ante la evidencia de alteraciones patológicas (lesiones periapicales y/o reabsorciones radiculares).

Sin embargo, se sabe que la obturación radicular no ejerce ninguna influencia sobre la resorción por sustitución de la raíz (debida a la destrucción del periostio o del cemento). En estos casos, la obturación radicular no impide la progresión del proceso de resorción del diente afectado.

La revisión periódica y un control radiográfico son necesarios para detectar las resorciones en una fase temprana y, eventualmente, adoptar las medidas oportunas.¹³

3.6. COMPLICACIONES

La necrosis pulpar se diagnostica por lo general 6-8 semanas después del trasplante acompañada de resorción radicular inflamatoria.

Puede observarse obliteración del conducto radicular después de 2 meses, normalmente es más marcada a los 6 meses; este proceso, generalmente progresa hasta la completa obliteración, desarrollándose en casi todos los dientes con revascularización pulpar después del trasplante.

También se pueden presentar los tres tipos de resorción radicular, con su consecuente anquilosis¹⁵.

3.7. PRONÓSTICO

Los factores más importantes para el éxito son, la preservación de las fibras periodontales intactas en las raíces y las paredes alveolares. Así como también las fases de desarrollo radicular, ya que este tratamiento tiene más éxito en pacientes jóvenes con dientes inmaduros, con persistencia de vitalidad pulpar⁵.

CAPÍTULO IV

TRATAMIENTO ENDODÓNTICO

Como tratamiento endodóntico para aquellos dientes que han estado en algún momento fuera de su alveolo, presentamos las siguientes técnicas para la preparación y obturación de los conductos.

4.1. MATERIAL

- ✓ Espejo bucal.
- ✓ Pinzas de curación.
- ✓ Excavador.
- ✓ Explorador.
- ✓ Solución salina.
- ✓ Pieza de mano de alta velocidad.
- ✓ Jeringa hipodérmica para irrigar.
- ✓ Limas endodónticas.
- ✓ Puntas de papel.
- ✓ Puntas de gutapercha.
- ✓ Loseta de vidrio.
- ✓ Espátula para cementos.
- ✓ Cemento para sellar los conductos.
- ✓ Espaciadores endodónticos.
- ✓ Recortador de gutapercha.

4.2. TÉCNICA CONVENCIONAL DE CONDUCTOS RADICULARES

El objetivo del tratamiento endodóntico consiste en llegar a la unión CDC (cemento dentina conducto), con los instrumentos y el material de sellado. Los instrumentos cortantes deben recorrer la angosta vía que forma la longitud completa del conducto radicular hasta llegar al foramen apical.

La obtención de un acceso directo, visual y mecánico al interior de los conductos evitará la mayoría de las dificultades en el tratamiento endodóntico.

La preparación de la cavidad comienza en el momento en que se aborda con un instrumento cortante el diente afectado, la obturación final del espacio del conducto dependerá en gran parte del cuidado y de la exactitud que se logren en esta preparación inicial.

4.3. PREPARACIÓN DE LA CORONA

Para la preparación de la corona, se necesita de la eliminación de todas las lesiones cariosas y de las obturaciones temporales o permanentes.

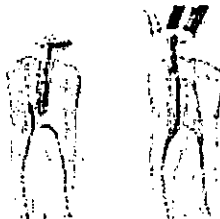
Cuando el tratamiento se realice dentro de la boca debe de usarse el aislamiento absoluto con dique de hule.

4.4. ACCESO

La obtención de un acceso directo, visual y mecánico al interior de los conductos evitará la mayoría de las dificultades en el tratamiento endodóntico. De tal manera, que es necesario obtener un acceso adecuado a la cavidad pulpar

Los principios que guían en el diseño de una cavidad son:

- 1.- La forma debe ser tal que los instrumentos no sean desviados por las paredes de la cavidad del acceso al pasar el instrumento al ápice de los conductos radiculares.
- 2.- Debe ser lo suficiente grande para permitir la remoción absoluta de la cámara pulpar.
- 3.- La cavidad no debe ser excesivamente grande, porque esto puede debilitar el diente.
- 4.- El piso de la cámara pulpar de los dientes posteriores no debe tocarse.
- 5.- Para seguir estos principios un conocimiento adecuado de la anatomía pulpar es esencial.



Preparación del acceso,(17).

4.5. REMOCIÓN DE TEJIDO

En dientes con conducto radicular único y recto el contenido de la cámara pulpar y de la pulpa radicular se remueven conjuntamente usando limas hedstroem o tipo K.

En dientes multirradiculares, la remoción pulpar se debe llevar a cabo en dos pasos:

- 1.- El contenido de la cámara pulpar se retirará con escavadores afilados, de tal manera que las aberturas de los conductos sean visibles.
- 2.- De la misma forma se extirpa la pulpa radicular.

Para despulpar dientes que no son vitales el instrumento es introducido dentro del conducto aproximadamente 3 milímetros, se engancha el contenido del conducto y se retira la lima para limpiarla, después reinsertarla para enganchar otra porción del tejido pulpar. Por lo tanto el conducto es limpiado en etapas y posteriormente se irriga.



Remoción de tejido pulpar.(17).

4.6. PREPARACIÓN DE LA CAVIDAD RADICULAR

Una vez determinada con exactitud la longitud del conducto, se inicia la preparación de la cavidad radicular, la cual determinará principalmente el éxito clínico.

Los objetivos principales son:

La eliminación de todos los residuos y dentina infectada para asegurar la desinfección.

La conformación específica de la preparación del conducto para dar cabida a algún tipo específico de obturación.

Las limas o ensanchadores numerados en forma consecutiva se colocan en la longitud de trabajo y se rotan 90°. Consecuentemente, el conducto es ensanchado de forma gradual, a lo largo de toda su longitud.

La irrigación durante la instrumentación es necesaria para facilitar la acción de corte de las limas y para remover las virutas de dentina y otros desechos.

4.7. OBTURACIÓN RADICULAR

Un conducto radicular se encuentra listo para obturarse cuando se le ha ensanchado hasta un tamaño óptimo y el diente esta seco y asintomático.

Esta es la etapa final del tratamiento endodóntico en la cual se intenta ocluir el conducto radicular así como los túbulos y canaliculos accesorios con el objeto de impedir que se filtren líquidos tisulares, toxinas y microorganismos.

Idealmente los materiales para la obturación radicular deben de cubrir ciertos requisitos que son:


- 1.- Fácilmente introducibles en el conducto radicular
- 2.- No ser dañinos al tejido periapical ni al diente.
- 3.-Ser plásticos a la inserción, pero capaces de fraguar al estado sólido poco tiempo después, preferentemente con cierto grado de expansión.
- 4.- Deben ser estables.
- 5.- Ser adherentes a las paredes del conducto.
- 6.- Ser auto esterilizantes y bacteriostático
- 7.- Ser radiopacos.
- 8.- Deben ser baratos y con una larga vida de almacenamiento
- 9.- Ser fácilmente removibles si es necesario.

TÉCNICA.

Se selecciona el cono del mismo tamaño que la última lima utilizada en la preparación el cual se ajustará con precisión a uno o dos mm. apicales.

Se recubren las paredes del conducto con una delgada capa de sellador y el cono o la punta primaria se cubre con cemento, esta se inserta en su lugar de manera que quede a 0.5 o 1 mm. del tope apical. Con un espaciador se presiona hacia apical y se condensa lateralmente, manteniendo la presión aprox. 15 seg.

El espaciador es retirado mediante rotación y es remplazado por una punta de gutapercha accesoria previamente sumergida en sellador. Se vuelve a introducir al conducto el espaciador para la condensación lateral. Se continua el proceso hasta obturarlo por completo . Posteriormente en la boca del conducto, se corta el exceso de gutapercha con un instrumento caliente y se limpia el sellador que quedó en la corona⁹.



Selección del cono y obturación del conducto,(7).

4.8. Técnica Crown-Down

El conducto se limpia y ensancha con rapidez, por lo que se requiere mucho menos trabajo. Con esta técnica se reduce significativamente la posibilidad de extruir o transportar material contaminado a través del foramen apical.

Este sistema crown-down se basa en la técnica de las fuerzas equilibradas del Dr. Roane, por lo que se requiere utilizar instrumentos de punta no agresiva así como un conocimiento de la anatomía del conducto.

4.9. PREPARACIÓN

- Apertura cameral correcta y suficiente para poder visualizar todos los orificios de entrada de los conductos.
- Inicio del acceso a los conductos con un trépano de Gates-Glidden (GG), empezando con un número 6. El avance será en sentido corono-apical. El ensanchamiento de la zona de acceso se conseguirá con pequeños incrementos de la profundidad de la penetración del GG; empezando siempre con los de mayor grosor para ir aumentando la profundidad con Gates de menor tamaño progresivamente. Así se inicia el acceso al canal con un GG del nº 6, el cual procuraremos que penetre 2 mm aproximadamente sin olvidar la irrigación abundante.
- La preparación con los GG debe ser aproximadamente de 2/3 de la longitud del conducto.


Una vez preparado y eliminadas las interferencias superiores puede pasarse una lima K pequeña que llegará al ápice sin encontrar estorbos ni curvaturas hasta que llegue cerca del foramen para poder tomar la conductometría (preferible con una lima del nº 15 mínimo).

Secuencia del ensanchamiento apical:

Una vez completado el acceso al tercio apical con los trépanos de Gates Gidden (6-5-4-3), se procederá a la limpieza y ensanchado del área apical. El Dr. Roane presenta las limas Pow-R para ser usadas en este proceso. Son limas de Níquel-Titanio rotatorias de sección triangular. Este instrumento sustituirá al GG. La lima inicial se montará en un contraángulo de reducción a 150-300 r.p.m. y se coloca en la entrada del canal ya en movimiento. Cuidadosamente se impulsa apicalmente.

Con la técnica

- En conductos amplios en los que empezamos con una lima del 80, la lima Pow-R del 60 debe quedar a 1 mm del ápice de la radiografía.
- En conductos medianos iniciados con un nº 70, la lima Pow-R de control será un nº 45.
- En conductos pequeños será de un nº 35.



4.10. VENTAJAS

- El conducto se limpia y ensancha más rápido, por lo que se requiere mucho menos tiempo de trabajo.
- Aumenta el efecto de la irrigación porque la aguja penetra más en el conducto.
- Desinfección coronal antes de llegar al ápice.
- Disminución del riesgo de extruir detritos al periápice.
- No se varía la longitud de trabajo como resultado de la preparación del conducto si se realiza la técnica correctamente¹⁶.

4.11. DESVENTAJAS

- No se puede tener un control adecuado del diente, ya que el operador debe de sostener y dirigir el contraángulo hacia la entrada del conducto.
- Se puede presentar sobrecalentamiento dentro del conducto.
- Cambiar secuencialmente el calibre de los trépanos GG.

MATERIAL

- ✓ Espejo bucal.
- ✓ Pinzas de curación.
- ✓ Excavador.
- ✓ Explorador.
- ✓ Puntas de gutapercha.
- ✓ Cemento sellador.
- ✓ Condensadores para gutapercha .
- ✓ Una fuente o un transmisor de calor.

TÉCNICA

Los condensadores deben probarse antes de introducirse en el conducto. Para producir el máximo efecto la extremidad del condensador tiene que cubrir un área de gutapercha tan grande como sea posible pero sin presionar las paredes del conducto, ya que puede ser un riesgo de fractura.



Elección de condensadores ,(17).

Para el cono principal se elige una punta de gutapercha no estandarizada con la extremidad cortada para producir un ajuste apical con resistencia a la retracción. El cono se adapta a 0.5-1 mm del ápex radiográfico.

Las paredes del conducto y el cono principal se revisten con un poco de cemento y el cono se adapta. El exceso de gutapercha en la cavidad de acceso se elimina con un escavador. Normalmente en esta fase se hace un control radiográfico. Finalmente se obtura la porción apical del conducto siguiendo los pasos presentados secuencialmente :

1. Condensar la gutapercha utilizando el condensador adecuado
2. Calentar el transportador de calor al rojo vivo y presionar la gutapercha en el conducto.

Cuando la porción apical esté bien condensada se completa el tratamiento con la obturación de los tercios medio y coronal al que se denomina empaquetamiento hacia atrás. Los dos primeros pasos arriba presentados se siguen de un tercero.

3. Se introduce en el conducto 3-4 mm de gutapercha. Estos incrementos se cortan del cono de gutapercha con la anchura aproximada del conducto.⁷



Pasos secuencialmente presentados para la obturación,(17).

4.12.2. MÉTODO DE INYECCIÓN DE GUTAPERCHA TERMOPLASTIFICADA MOLDEADA

Fue presentada en 1977, por un grupo de trabajo de Harvard/Forsyth, consiste en la obturación del sistema de conductos radiculares con gutapercha termoplastificada, inyectada a presión desde una jeringa previamente calentada a 160°C.

Posteriormente el dispositivo para dispensación de la técnica de inyección fue mejorado; actualmente consiste en una unidad de control eléctrico, una jeringa con empuñadura tipo pistola y gránulos (pellets) diseñados en forma específica para su uso en el sistema Obtura.

MATERIAL

- ✓ Espejo bucal.
- ✓ Pinzas de curación.
- ✓ Excavador.
- ✓ Explorador.
- ✓ Dispositivo de control eléctrico obtura.



Sistema de aplicación Obtura II ,(17).

TÉCNICA

Se elige una aguja que llegara en forma pasiva dentro del conducto a 3 o 5 mm de la terminación apical. En la pared del conducto se aplica un sellador de fraguado lento, que es llevado con el ultimo instrumento que se utilizo para conformar el conducto, con un léntulo o con una punta de papel. Una vez probada la consistencia de la gutapercha, se inserta la aguja en el conducto hasta la profundidad necesaria y se inyecta en forma pasiva la gutapercha activando el mecanismo disparador. A medida que la gutapercha caliente fluye y llena el espacio del conducto la presión de reacción va sacando en forma gradual la aguja del conducto.

El conducto se llena de una sola intención y la gutapercha se compacta con condensadores previamente sumergidos en alcohol isopropílico, que se usa como medio de separador, ya que la gutapercha recién inyectada es pegajosa y podría salirse junto con el condensador sino se usara el separador. Algunos clínicos prefieren la técnica de obturación por segmentos o incremental⁵.

VENTAJAS

- Básicamente su mayor ventaja es que el tiempo de trabajo es menor que la anterior y varia de 3 a 5 min. dependiendo del tamaño del conducto.

DESVENTAJAS

- Los tamaños de las agujas son difíciles de introducir en conductos estrechos.
- La gutapercha que no ha alcanzado la temperatura adecuada, puede afectar el éxito de la obturación tridimensional.
- Es muy difícil controlar la sobre extensión apical.
- Pueden quedar vacíos en la masa de obturación.

CONCLUSIONES

El buen diagnóstico y tratamiento de un diente puede cambiar todo el complejo anatomofisiológico que lo rodea, ya que a pesar de los nuevos materiales y técnicas protésicas no lo podrán reemplazar nunca en su totalidad.

El adecuado manejo y tratamiento de un diente que en algún momento ha estado fuera de su alveolo, aumenta la posibilidad de que todo este complejo esté nuevamente en total armonía, dando una oportunidad más para que no se presenten procesos de reabsorción ósea consecuente con una extracción. Quizá este tipo de tratamiento se mantenga como exitoso en un periodo corto, o tal vez sea más prolongado el tiempo, ya que el fracaso no depende directamente del operador, sino de la reacción que presenten los tejidos parodontales.

Como se pudo observar en este trabajo la reimplantación dental y su manejo adecuado pueden ser una muy buena alternativa antes de la extracción.

Dependiendo del caso se podrá usar alguna de las técnicas endodónticas mencionadas, esperando tener éxito en la totalidad del tratamiento donde ya se involucra la reimplantación.

Asimismo las nuevas técnicas endodónticas, ofrecen muchos beneficios para la realización de este tratamiento en menos tiempo, pero presentan algunas desventajas o inconvenientes que pudieran actuar directamente como un factor de riesgo al fracaso. Por lo tanto el manejo endodóntico convencional resulta ser el mejor o el más adecuado para este tipo de situaciones.

BIBLIOGRAFÍA

1. Cohen. Endodoncia. Los Caminos de la Pulpa. 5ª ed. Ed. Médica Panamericana. México 1994.
2. Clínicas Odontológicas de Norteamérica. Vol. 3. Tratamiento de Urgencia. Ed. Interamericana. México 1986.
3. Grossman. Práctica Endodóntica. 4ª ed. Argentina 1981.
4. Donado. Cirugía Bucal Patología y Técnica. 2ª ed. Ed. Masson. España 1998.
5. Walton. Endodoncia. Principios y Práctica. 2ª ed. Ed. Interamericana. México 1996.
6. Alventosa. Traumatología dental y Endodoncia. La Avulsión Dental. Santa Cruz de Tenerife 2001.
7. Messing. Atlas en Color de Endodoncia. Ed. Ediciones Avances Médico-Dentales, S.L. Madrid 1988.
8. Weine. Terapéutica en Endodoncia. 2ª ed. Ed. Salvat. España 1991.
9. Harty. Endodoncia en la Práctica Clínica. 4ª ed. Ed. McGraw-Hill Interamericana. México 1999.
10. Seltzer. Endodoncia. Consideraciones Biológicas en los Procedimientos Endodónticos. Ed. Mundi. Argentina 1979.
11. Lasala. Endodoncia. 4ª ed. Ed. Salvat. México 1992.
12. Clínicas Odontológicas de Norteamérica. Endodoncia. Ed. Interamericana. México 1974.
13. Horch. Cirugía Odontoestomatológica. Ed. Masson-Salvat Odontología. España 1992.
14. Maisto. Endodoncia. Ed. Mundi. Argentina 1967.
15. Andreasen. Reimplantación y Trasplante en Odontología. Atlas. Ed. Médica Panamericana. Argentina 1992.

16. Tondo. Técnica Crown-Down con Material Rotatorio y Limas Pow-R, Según el Dr. J.B. Roane. Operatoria Dental y Endodoncia. Vol. 3(1) España 1999.
17. Ingle. Endodoncia. 4^a ed. Ed. McGraw -Hill Interamericana. México 1996.