


47



Universidad Nacional Autónoma de México

FACULTAD DE ODONTOLOGÍA

**FRACTURAS DENTALES EN PACIENTES  
GERIÁTRICOS**

**T E S I N A**

QUE PARA OBTENER EL TÍTULO DE

CIRUJANA DENTISTA

P R E S E N T A N :

**NYDIA BAUTISTA MASTACHE  
AMANDA MINERVA ZURROZA SÁNCHEZ**

DIRECTORA: DRA ANA ROSA CAMARILLO PALAFOX



México

2001



Universidad Nacional  
Autónoma de México



**UNAM – Dirección General de Bibliotecas**  
**Tesis Digitales**  
**Restricciones de uso**

**DERECHOS RESERVADOS ©**  
**PROHIBIDA SU REPRODUCCIÓN TOTAL O PARCIAL**

Todo el material contenido en esta tesis esta protegido por la Ley Federal del Derecho de Autor (LFDA) de los Estados Unidos Mexicanos (México).

El uso de imágenes, fragmentos de videos, y demás material que sea objeto de protección de los derechos de autor, será exclusivamente para fines educativos e informativos y deberá citar la fuente donde la obtuvo mencionando el autor o autores. Cualquier uso distinto como el lucro, reproducción, edición o modificación, será perseguido y sancionado por el respectivo titular de los Derechos de Autor.

## DEDICATORIAS

### A MIS PADRES:

*Por haberme brindado su apoyo en todo momento para poder llegar a cumplir una meta  
Gracias por creer en mí y estar conmigo cuando más los he necesitado. Por su gran  
carifio y confianza que me han llevado a ser todo lo que soy*

### A AMARANTA, MAIRA , VIVIS, EL BEBÉ Y A TODA MI FAMILIA:

*Por ser personas tan excepcionales*

### A MIS VERDADEROS AMIGOS (ustedes saben quienes son):

*Que me quieren y están conmigo apoyándome, formando una gran  
amistad, y en quienes sé que podré confiar siempre*

### A YAN:

*Por haberme permitido conocerle, ser una persona tan valiosa y por todos los  
momentos tan trascendentales que hemos pasado. Por el amor incondicional que me  
brinda, la paciencia que me ha dado, aún en momentos difíciles.*

*Gracias por ser parte de mí.*

## **A MIS PADRES:**

*Por que me han dado su cariño, apoyo y consejos cuando más los he necesitado, por todos los esfuerzos que han hecho para que logre una de las metas más importantes de mi vida*

## **A MIS HERMANOS Y FAMILIA:**

*Por la confianza y cariño que me brindaron*

## **A AMANDA Y GERMÁN:**

*Por su gran cariño, amistad incondicional y apoyo en mi vida*

## **A CARLOS:**

*Por haberme dado momentos que jamás olvidaré y lo más importante: la seguridad que creó en mí.*

## **A CLAUDIA, BETY, ADRIANA, CARLITOS Y JOSÉ MANUEL:**

*Por ser mis amigos. Que pueden contar conmigo por siempre.*

## **AGRADECIMIENTOS**

A LA UNIVERSIDAD NACIONAL AUTÓNOMA DE MÉXICO.

A LA FACULTAD DE ODONTOLOGÍA.

A LA DRA. ANA ROSA CAMARILLO PALAFOX.

POR SU DEDICACIÓN, TIEMPO Y APOYO QUE NOS BRINDÓ EN LA DIRECCIÓN DE ESTA TESINA.

AL DR. ROLANDO BUNNEDER:

POR SU EJEMPLO Y VALIOSAS ENSEÑANZAS DURANTE EL SEMINARIO.

**A TODOS INFINITAMENTE GRACIAS.**

AMANDA Y NYDIA



## ÍNDICE

INTRODUCCIÓN .....	1
<b>CAPÍTULO I.</b>	
ETIOLOGÍA.....	5
1.1 Clasificación de la OMS.....	9
<b>CAPÍTULO II.</b>	
DIAGNÓSTICO.....	11
2.1 Historia clínica.....	11
2.2 Examen clínico.....	13
2.3 Examen radiográfico .....	15
<b>CAPÍTULO III.</b>	
DESPLAZAMIENTOS DENTARIOS.....	17
3.1 Intrusión.....	17
3.2 Extrusión.....	20
3.3 Luxación.....	23
3.4 Avulsión.....	29



## **CAPÍTULO IV.**

<b>FRACTURA CORONARIA.....</b>	<b>36</b>
4.1 Definición. ....	36
4.2 Clasificación.....	36
4.3 Sintomatología.....	37
4.4 Tratamiento.....	38

## **CAPÍTULO V.**

<b>FRACTURA CORONORADICULAR . . . . .</b>	<b>42</b>
5.1 Definición.....	42
5.2 Diagnóstico . . . . .	43
5.3 Sintomatología.....	44
5.4 Tratamiento.....	44
5.5 Pronóstico.....	48

## **CAPÍTULO VI.**

<b>FRACTURA RADICULAR HORIZONTAL.....</b>	<b>50</b>
6.1 Definición.....	50
6.2 Clasificación.....	51
6.3 Diagnóstico.....	51
6.4 Sintomatología.....	54
6.5 Tratamiento.....	54
6.6 Pronóstico.....	59



## **CAPÍTULO VII.**

<b>FRACTURA RADICULAR VERTICAL.....</b>	<b>62</b>
7.1 Definición.....	62
7.2 Diagnóstico.....	63
7.3 Sintomatología.....	67
7.4 Tratamiento .....	69
7.5 Pronóstico.....	73

## **CAPÍTULO VIII.**

<b>FISURAS.....</b>	<b>76</b>
8.1 Definición.....	76
8.2 Clasificación.....	77
8.3 Diagnóstico.....	78
8.4 Sintomatología.....	80
8.5 Tratamiento. ....	81
8.6 Pronóstico.....	84
8.7 Síndrome del diente fisurado.....	84

<b>CONCLUSIONES .....</b>	<b>88</b>
---------------------------	-----------

<b>BIBLIOGRAFÍA.....</b>	<b>90</b>
--------------------------	-----------





## INTRODUCCIÓN

Las fracturas dentales, son las lesiones más frecuentes del área maxilofacial. Dependiendo del tipo y la intensidad de ésta, implican un procedimiento diagnóstico y terapéutico difícil, que requiere además de las medidas quirúrgicas, tratamiento restaurador endodóncico y protésico

El traumatismo de la cavidad bucal puede afectar a tejidos blandos como labios, mejillas, lengua, piso de boca, y a tejidos duros como dientes maxilares y articulación temporomandibular. El diagnóstico oportuno, la terapéutica inicial adecuada, resultados óptimos en el tratamiento definitivo y la reconstrucción, deberán ser la meta en la atención de las lesiones traumáticas. 26

Existen evidencias de que las fracturas afectan con mayor frecuencia a los dientes superiores que a los inferiores. Los incisivos centrales superiores son los más frecuentemente traumatizados, y los niños con protusión maxilar son aún más susceptibles en especial a las fracturas coronarias 3



Las fracturas dentales pueden ser el resultado de un traumatismo directo e indirecto. En los traumatismos directos es alcanzado el propio diente, y se produce un traumatismo indirecto si la mandíbula presiona violentamente contra el maxilar superior. 16

La intensidad del impacto, la elasticidad, la forma del objeto que golpea y la dirección de la fuerza realizada determinan el alcance de la lesión. Un impacto violento favorece una fractura coronaria limpia; en caso de un choque romo, la fuerza se transmite a la región apical, con lo cual se puede producir una luxación o una fractura radicular. Si el diente es alcanzado por un objeto elástico o el golpe es amortiguado por los labios, disminuye el riesgo de una fractura y aumenta el de una luxación o una fractura de la apófisis alveolar. Un impacto a poca velocidad provoca mayores lesiones del aparato de sostén del diente y a mayor velocidad se encuentran mayores fracturas coronarias; esto se debe a que la energía del golpe es interceptada en su mayor parte por la corona y ligeramente se transmite a la raíz. 3, 11

Las fracturas dentales se han estudiado de una manera amplia y detallada en lo que respecta a su diagnóstico, clasificación, sintomatología, tratamiento, pronóstico y prevención.



La causa actual de traumatología ofrece con frecuencia accidentes de tránsito o laborales muy complejos que obligan a guardar un orden de prioridad en la atención de los pacientes

En la norma de éstos casos es necesaria la intervención del odontólogo o el equipo de urgencia maxilofacial: cirujanos, traumatólogos, periodoncistas y endodoncistas, para instaurar la mejor terapéutica de rehabilitación bucal. El odontólogo deberá evitar la pérdida de cualquier diente. Intentará en todos los casos una restauración integral dental, periodontal y oclusal

Como en la mayor parte de éstos traumatismos se producen lesiones concomitantes dentales y de la cortical ósea, se pondrá especial cuidado en elaborar una terapéutica de endodoncia y periodoncia que signifique una buena rehabilitación funcional 16

Los traumatismos de los dientes pueden dañar la pulpa o a veces ocasionar fracturas coronarias o radiculares y aún desplazarlos de su alvéolo. Cuando se produce una fractura coronaria o radicular, la pulpa puede recuperarse y sobrevivir a la lesión, sucumbir enseguida, degenerarse progresivamente o llegar a la necrosis. En caso de luxación, la pulpa puede sobrevivir; ello dependerá de la violencia del golpe o del grado de desplazamiento del diente. La luxación se presenta con menor frecuencia que la fractura.



Las fracturas no pueden considerarse una indicación automática para la extracción. Muchos dientes con raíces fracturadas pueden conservarse debido al potencial de curación de cada individuo y en otros casos se puede lograr un buen resultado mediante procedimientos restauradores y endodóncicos 3, 6



## CAPÍTULO I

### ETIOLOGÍA

La incidencia de fracturas aumenta cada vez más. existen varias razones para esto, una es la edad del paciente que cada vez sufre menos extracciones dentales por tanto hay más dientes que se someten a procedimientos operatorios. algunos de los cuáles son extensos y complejos, lo que permite que los dientes estén presentes por períodos más prolongados en la cavidad bucal.

En los tratamientos restauradores se elimina la dentina y por lo tanto se altera la resistencia interna dental; también los dientes absorben fuerzas externas que exceden la resistencia de la dentina y de manera gradual afectan la estructura dental.

Una razón para el aumento de la incidencia es la mayor conciencia y el mejor diagnóstico e identificación del problema. Otro factor es el creciente número de personas víctimas de stress, que sufren de hábitos parafuncionales (bruxismo) por un acelerado ritmo de vida actual de la población mundial, lo cuál es una etiología ya comprobada de las fracturas dentales.



Existen otros factores como cambios en la solidez estructural de los dientes; sin embargo está claro que las fracturas son el resultado de las fuerzas excesivas por lo regular fuerzas a largo plazo, y los que afectan la aparición de las mismas son la magnitud, dirección, frecuencia, localización y duración de la fuerza 16,26

Existen muchos casos de fracturas dentales en los cuales no pueden determinarse con certeza la causa que origina el problema, lo que parece estar claro es el hecho de que éstas son el resultado de fuerzas que exceden el límite elástico de la dentina y por lo tanto ocasionan la fractura de la misma

Diversos factores que predisponen a las fracturas de los dientes que no pueden ser alterados o controlados por el clínico, son los accidentes masticatorios, la conformación natural de las fosas y cúspides dentales y su relación intercuspídea, bruxismo y los ciclos térmicos. Por el contrario existen factores que sí pueden ser controlados por el profesional de odontología tales como los relacionados con procedimientos restauradores, protésicos y endodónticos. 16

Los traumas por oclusión pueden ser la causa de cúspides fracturadas mas que de fisuras. Las cúspides no funcionales son las susceptibles a las fracturas, debido a que las cúspides funcionales están soportadas o protegidas por los planos inclinados de las cúspides del diente antagonista.



Una buena guía anterior protege los dientes posteriores de fuerzas excéntricas dañinas y que los dientes que están situados adyacentes a espacios edéntulos resulten mas predispuestos al desarrollo de fracturas, debido a que sobre él se ejercen cargas oclusales desproporcionadas. Igualmente sucede con los dientes con malposición dental. como rotados, protruidos, inclinados, etc 26, 7

La mayoría de los autores coinciden en que los dientes con lesiones cariosas o con restauraciones extensas están mas propensos a sufrir de fisuras o fracturas. Otro factor predisponente en adultos de edad media y avanzada, en los que la dentina puede ser menos elástica y los tejidos son menos flexibles e incluso el soporte periodontal puede estar disminuido, cualquier accidente masticatorio o problemas de oclusión es de consecuencias mas graves

La amalgama, como material restaurador utilizado en el sector posterior requiere de forma adecuada para su retención. debe de desgastarse suficiente estructura dental para lograr ésta, el principal problema se presenta en las cúspides sin protección y esto se magnifica al estar en presencia de fuertes contactos oclusales. Las restauraciones de resina que no son colocadas de manera incremental pueden causar stress por la contracción del material, lo cual puede resultar en una fractura cuspídea.



Hábitos parafuncionales además del bruxismo, como morder lápices, uñas, clavos, pipa, también pueden ser factores causales de fracturas dentales.

Los dientes están sujetos diariamente a cambios de temperaturas y en cada uno de éstos ciclos sufren de stress térmico. Estos cambios están dados por la ingestión de alimentos muy fríos o calientes, pero que contribuyen en su deterioro. Cuando un diente es repentinamente expuesto a bajas temperaturas como alimentos o bebidas muy frías, el esmalte trata de contraerse, mientras que la dentina conserva su dimensión original debido a que su difusión térmica es menor. Esto trae como resultado la aparición de fisuras o fracturas en el esmalte o la extensión de las ya existentes.

Una fractura, cualquiera que sea el origen del traumatismo, significa para los tejidos dentales y periodontales un suceso inesperado en una fracción de segundo, provocando una lesión mayor o menor de los tejidos duros (esmalte, dentina, cemento, hueso cortical y esponjoso) y de los tejidos blandos (encía, ligamento periodontal, etc.) 23

Las fracturas dentales deben considerarse siempre como una urgencia, en casos estudiados la necrosis pulpar puede aparecer en el 1% de lesiones del esmalte, el 3% de las fracturas amelodentinarias, el 4% de las fracturas coronarias con exposición pulpar, el 20% de las fracturas radiculares, el 58% de las luxaciones laterales y el 85% de las intrusiones. 3





## 1.1 CLASIFICACIÓN DE ELLIS-O.M.S.

**Clase I.** Diente traumatizado: corona y raíz intactas

- A. La pulpa puede desvitalizarse.
- B. Pueden originarse resorciones internas.
- C. Pueden originarse resorciones externas.
- D. El conducto puede calcificarse

**Clase II.** Fractura coronaria: sin exposición pulpar

**Clase III.** Fractura coronaria: con exposición pulpar.

**Clase IV.** Fractura coronaria: que se extiende subgingivalmente.

**Clase V.** Fractura radicular con pérdida de estructura coronaria o sin ella.

*División 1:* Fracturas horizontales.

*División 2:* Fracturas verticales y en cincel.



**Clase VI.** Desplazamiento de dientes con fractura o sin ella.

*División 1:* Desplazamiento parcial.

A. Desplazamiento vestibular o lingual.

B. Intrusión.

C. Extrusión.

*División 2:* Luxación total (avulsión), s



## CAPÍTULO II

### DIAGNÓSTICO

La terapéutica inmediata para una fractura dental ayudará a aliviar el dolor y determinará las prioridades del tratamiento.

El análisis de la persona con lesiones dentales incluirá los siguientes elementos: motivo de consulta, antecedentes del padecimiento actual, historia médica pertinente, examen clínico y radiográfico. 13

#### ***2.1 Historia clínica***

Establece un factor muy importante: el tiempo transcurrido desde el episodio traumático hasta el examen presente.

##### **1. Motivo de la consulta.**

Es una declaración en palabras del paciente elaborando un interrogatorio directo o indirecto sobre el problema actual .



## 2. Antecedentes del padecimiento actual.

Es a fin de obtener la historia del traumatismo actual, se realizan preguntas específicas como:

- ¿ Cuándo y cómo ocurrió la lesión ?

Se registra la fecha y hora del accidente. y como sucedió. Esto es importante. particularmente si el diente fue avulsionado. El conocimiento y forma en que ocurrió la lesión proporciona cierta indicación sobre su tipo y extensión. El sitio de la lesión suele indicar la posible contaminación de heridas y la necesidad de profilaxis como tétanos. El intervalo entre la lesión y la presentación puede influir en la elección del tratamiento y es crítico para el éxito de la reimplantación del diente.

- ¿ Qué síntomas refiere ?

Como dolor, movilidad, interferencia con la oclusión, sensibilidad, etc. Es necesario investigar alteraciones de la oclusión ya que suelen indicar fractura mandibular o desplazamiento de los cóndilos. La sensibilidad térmica de los dientes puede ser una consecuencia de la exposición de la dentina o pulpa. Deben de realizarse los antecedentes médicos en caso de requerirse profilaxis de antibióticos o cuando pueda presentarse una hemorragia. Otros signos y síntomas que deben buscarse son mareos, vómito, cefalea intensa, convulsiones o ataques, visión borrosa, pérdida de la conciencia, pérdida de olfato, gusto, oído, visión o el equilibrio y hemorragia por la nariz u oídos. Una respuesta positiva a cualquiera de las preguntas anteriores señala la necesidad de buscar una evaluación médica de urgencia.



- ¿ Ha sido traumatizada anteriormente esa zona ?

Las lesiones repetidas afectarán la pulpa y su capacidad para recuperarse de traumatismos. Una lesión previa también puede explicar los datos clínicos que no concuerdan con la descripción de la lesión más frecuente

- ¿ Qué tratamiento dental tenía el diente afectado ?

Algunos factores como restauraciones amplias, profundas o mal ajustadas y tratamientos de conductos influyen en el diente afectado ya que sufre una deshidratación y fragilidad del mismo 13, 3

### 3. Historia médica

Los antecedentes médicos del paciente son importantes como: alergia a cualquier medicamento, administración de fármacos, presencia de algún problema hemorrágico o sistémico; ya que estos pueden afectar la terapéutica a realizar.

## **2.2 Examen clínico**

### 1. Evaluación de tejidos blandos.

Es necesario señalar cualquier lesión de tejido blando y considerar la presencia de un cuerpo extraño. Deben investigarse lesiones de la mucosa bucal, como hemorragia del surco gingival en dientes desplazados, en tanto que la de un borde gingival, suele indicar daño periodontal.



En fracturas coronales con laceraciones del tejido blando contiguo, se analizan las heridas en cuanto a la presencia de fragmentos dentarios. Los labios son zonas probables para la retención de cuerpos extraños, así mismo, las laceraciones graves pudieran requerir sutura.

## 2 Evaluación de tejidos duros.

- Fractura alveolar. si afectan los alvéolos dentales pueden provocar necrosis pulpar en dientes en conexión con las líneas de fracturas. Se sospechará de fracturas dentales cuando es posible mover en bloque varios dientes, o el desplazamiento dental es amplio

## 3. Dientes y tejidos de soporte.

El examen de dientes y tejidos de soporte proveerá información sobre el deterioro que pudieran sufrir los tejidos dentales, ligamento periodontal y alvéolos.

- Movilidad: se examina con mucho cuidado el diente con la supuesta lesión y los contiguos, registrando si existe movilidad a la palpación (esto indicará fractura alveolar). Se anota el grado de movilidad, de estar presente: 1 para la ligera; 2 para movilidad marcada y 3 para la intensa, que también incluye la capacidad de intruir el diente en el alvéolo.



- Desplazamiento: el diente desplazado se encuentra lejos de su posición normal; si es consecuencia de una lesión traumática, se conoce como diente luxado.

- Daño perirradicular: puede observarse como tumefacción, hemorragia o como defectos de sondeo. Los dientes presentan sensibilidad a la percusión, que indica traumatismo al ligamento periodontal. La lesión a los vasos que penetran el agujero apical pueden comprometer el riego sanguíneo causando necrosis pulpar

- Lesión pulpar: puede causar reabsorción dentinaria o interna, calcificación normal con cambio de color dental resultante o necrosis pulpar que pudiera conducir a la reabsorción radicular externa inflamatoria. Es posible establecer los estados pulpares por medio de síntomas, antecedentes y pruebas clínicas; una prueba para valorar la vitalidad es la prueba pulpar eléctrica (EPT) y térmica. 22, 4

### **2.3 Examen radiográfico**

Las radiografías revelan los desplazamientos dentales (intrusión ó extrusión), las fracturas radiculares, tratamientos endodónticos anteriores, proximidad de la pulpa en una fractura coronaria o radiolucidez periapical



El examen debe incluir una radiografía periapical con técnica de paralelismo de cada diente afectado, a fin de estandarizar las proyecciones, además la radiografía debe emplearse para una valoración periodontal y la evaluación de los tejidos adyacentes

En la valoración radiográfica se deben de tomar los siguientes aspectos

1. Localización y número de líneas de fractura
2. Grado de separación de los fragmentos.
3. Presencia y localización de la radiolucidez
4. Estados de desarrollo de la raíz y el ápice
5. Reabsorción radicular.

En lesiones por luxación es necesario utilizar una radiografía adicional con el cono girado en sentido mesial o distal. Si está afectada la región de los incisivos superiores se utiliza una radiografía oclusal, ya que dos imágenes en ángulos verticales diferentes pueden mostrar mejor una fractura radicular 16, 2, 22





## CAPÍTULO III

### DESPLAZAMIENTOS DENTARIOS

#### 3.1 INTRUSIÓN

La intrusión es una lesión consistente en el desplazamiento del diente hacia la profundidad del hueso alveolar, acompañada por fractura del alvéolo.

- Efecto coronario: la corona del diente está desplazada, habitualmente según el eje longitudinal, dentro del alveolo. Esto da como resultado la reducción o desaparición de la corona clínica.
- Efecto radicular: existe fractura del hueso alveolar pero el diente permanece intacto.
- Efecto pulpar: la intrusión casi invariablemente produce necrosis pulpar



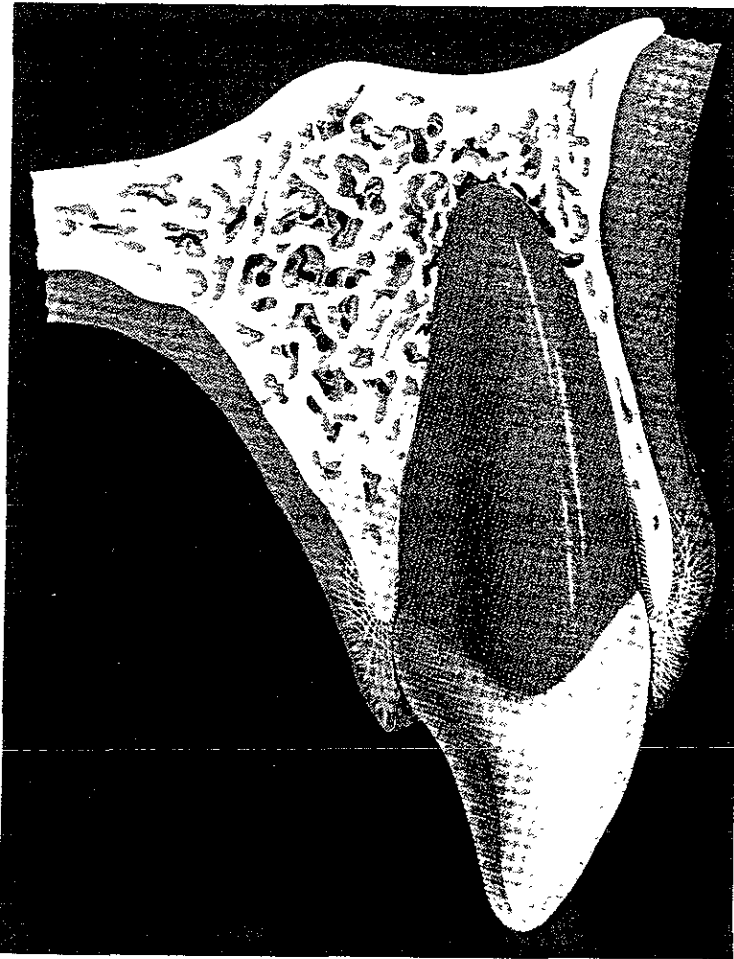
- Examen clínico: la radiografía muestra una desaparición del espacio del ligamento alveolar en la región apical, con el diente desplazado hacia el hueso alveolar. Las pruebas pulpares suelen ser negativas. El color del diente puede ser normal, la movilidad negativa y la percusión positiva.

- Tratamiento: el diente, si se deja en una posición de intrusión es muy probable que experimente anquilosis y los esfuerzos anteriores de extrusión quizá no den resultado. La extrusión inicial puede efectuarse con medios ortodónticos o quirúrgicos, lo cual dependerá del grado de intrusión. Un diente que se encuentra dentro del alvéolo y del que solo se ve el borde incisal, probablemente requerirá exposición quirúrgica y recolocación. En tanto que las intrusiones menos importantes pueden tratarse mediante la aplicación de implementos ortodónticos. En cualquier caso será necesaria la terapéutica del conducto radicular, sin embargo; no se requiere al principio poner en práctica el tratamiento endodóntico, puede concluirse cuando se haya recolocado en su posición.

- Pronóstico: el pronóstico para la conservación del diente es bastante bueno; para la conservación pulpar es pobre. En cuanto a la curación periodontal, existe un alto riesgo de reabsorción radicular (70%). Además se ha demostrado la aparición de anquilosis en algunos dientes hasta cinco años después de la lesión, por lo cual se requiere un prolongado período de seguimiento. 6, 1



## INTRUSIÓN





### 3.2 EXTRUSIÓN

La extrusión es una lesión que consiste en el desplazamiento parcial de un diente fuera de su alvéolo.

- Efecto coronario: la corona está intacta, pero extruida fuera del alineamiento normal de los dientes, habitualmente en sentido lingual.
- Efecto radicular: la raíz está intacta pero expuesta por la extrusión del diente.
- Efecto pulpar: la pulpa puede sobrevivir y conservar su vitalidad, según el grado de desplazamiento sufrido, pues la arteria que nutre al diente no siempre resulta seccionada o traumatizada 6 11
- Examen clínico: existe una maloclusión del diente traumatizado y una respuesta positiva a la movilidad dental. Las radiografías muestran un ensanchamiento del espacio del ligamento periodontal apical causado por la extrusión del diente. Las pruebas pulpares son negativas y el color de la corona es normal. Si se ve el diente inmediatamente después del traumatismo, la movilidad es severa, al examinario después, el diente puede acomodarse nuevamente en el alvéolo en alineamiento normal 4



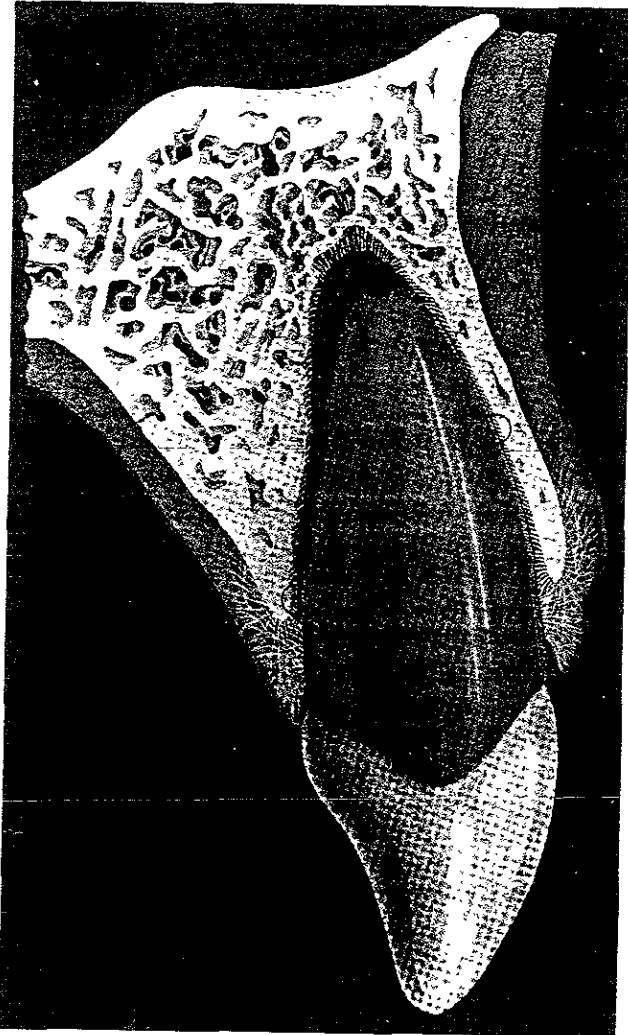
- Tratamiento: el diente queda parcialmente fuera de su alvéolo, y por lo tanto, cabe esperar que tenga gran movilidad. Es probable que se siga traumatizando por el contacto con los dientes antagonistas, debido a la oclusión prematura, lo cual contribuye al malestar del paciente y la intensa movilidad del diente. La atención urgente inmediata consiste en recolocar al diente, así como la estabilización con una férula no rígida durante 4 a 8 semanas. Este tiene por objeto permitir la realineación de las fibras del ligamento periodontal que soportan al diente. Durante este período es importante prevenir la gingivitis. En la recuperación, se vigilará el progreso mediante sondeo periodontal. Una vez que se haya producido la reinsertión, la profundidad en la exploración deberá ser similar a la que se encontraba antes del traumatismo.

Se vigilan signos de reabsorción radicular cuando por alguna razón no se incluye la terapéutica endodóntica en el plan de tratamiento temprano. Se efectuará el tratamiento del conducto radicular cuando se considere que hay una necrosis pulpar, si es así, se lleva a cabo pasando las dos primeras semanas. 6, 20, 1

- Pronóstico: el pronóstico para la conservación del diente es de regular a bueno. 15



## EXTRUSIÓN





### 3.3 LUXACIÓN

Es el desplazamiento o la dislocación de un diente en su alvéolo. En la luxación parcial el diente está desplazado de su alvéolo en parte; en la total, la avulsión es completa. Los dientes luxados pueden presentarse en intrusión (dentro del hueso alveolar), aunque casi siempre se presenta en extrusión (fuera del alvéolo). 6

Rara vez la luxación va acompañada de fractura, esto es porque el golpe se recibe en la dirección del eje mayor del diente y no perpendicular al mismo.22

- Sintomatología: El paciente refiere pequeñas molestias en relación con el aspecto de los tejidos exceptuando un dolor difuso en la zona afectada por el golpe, después el diente puede presentarse entumecido, móvil y con dolor, también acortado o alargado con respecto a los vecinos. 15

- Aspecto clínico: el más característico es la hemorragia de los tejidos blandos adyacentes acompañada de tumefacción, el diente puede presentarse con extrema movilidad, especialmente si está en extrusión, debido al traumatismo periodontal. 6



- Evaluación radiográfica: es importante para la valoración de la lesión general del diente y alvéolo; se pueden observar fracturas de la lámina alveolar bucal o palatina / lingual del hueso, calcificación pulpar, osteítis o periodontitis apical y reabsorción radicular, sin embargo, las radiografías no siempre revelan lesiones a las estructuras de soporte, y no hay que atenerse a ellas como único medio de diagnóstico. 2. 14

- Tipos de luxación:

#### 1. *Concusión*

Es la forma más leve de luxación, el impacto puede dar por resultado hemorragia y edema en el ligamento periodontal, tornando al diente sensible a la percusión y dolor a la masticación. Sin embargo, como las fibras del ligamento periodontal están intactas, el diente permanece firme en su alvéolo y no hay hemorragia del surco gingival. La concusión es menos grave, por lo tanto, es más probable que se recupere el riego sanguíneo. El tratamiento es sintomático, hay que permitir el reposo del diente el mayor tiempo posible para favorecer la recuperación del ligamento periodontal y los vasos apicales tras el traumatismo. Se vigila el estado pulpar mediante pruebas térmicas y eléctricas valorando clínicamente los cambios de coloración del diente. Y mediante radiografías, los signos de reabsorción. El pronóstico es favorable.





## 2 *Subluxación.*

Es un traumatismo que puede separar parcialmente de su alvéolo un diente, sin llegar a avulsarlo; puede ser por penetración o impactación del diente en el alvéolo (intrusión) o por salida parcial de éste (extrusión).

Los dientes presentan sensibilidad a la percusión y tienen un aumento en la movilidad. Presentan hemorragia del surco indicando ruptura y daño vascular en el ligamento periodontal, tiende a recuperar su capacidad de reacción pulpar. El tratamiento al principio es la observación y se permite el reposo del diente en la medida de lo posible, evitando su uso o prescribiendo al paciente una dieta muy blanda; o bien, puede ser necesario estabilizarlo durante un tiempo breve (de 2 a 3 semanas) para favorecer la recuperación del ligamento periodontal y la reducción de la movilidad. La férula que se utilice debe ser no rígida. Se vigila la vitalidad pulpar, si existe necrosis, se realiza el tratamiento endodóntico.

## 3. *Luxación lateral.*

Desplazamiento del diente en cualquier sentido que no sea el axial. La corona está intacta pero desplazada lateralmente y la raíz en sentido contrario de la corona, por lo consiguiente hay una fractura de una parte del hueso alveolar. Por lo general hay sensibilidad a la percusión, el color del diente es inicialmente normal pero puede cambiar a un tono más oscuro y presentar mayor movilidad. El tratamiento indicado es reubicar el diente seguido por la estabilización por una férula no rígida durante 2 a 6 semanas.



Si existen síntomas de pulpitis irreversible, la extirpación pulpar puede formar parte del tratamiento urgente inicial, posteriormente se realiza el tratamiento de conductos. El pronóstico es satisfactorio cuando se lleva a cabo el tratamiento apropiado.

#### *4. Luxación con extrusión.*

Los dientes que sufren este tipo de traumatismo presentan desplazamiento parcial fuera del alvéolo a lo largo de su eje longitudinal; los órganos así dañados presentan gran movilidad. El tratamiento de urgencia consiste en recolocar el diente, así como la estabilización con una férula no rígida de 2 a 6 semanas, esto para permitir la realineación de las fibras del ligamento periodontal del diente, si existen síntomas de pulpitis irreversible se realiza la terapéutica endodóncica.

#### *5. Luxación con intrusión.*

Se le llama así, cuando se aplica mayor fuerza externa al diente dentro de su alvéolo en dirección apical o axial. Presentan mayor movilidad y con frecuencia se anquilosan. Es necesaria la extrusión activa tan pronto como sea posible después del traumatismo, por lo regular con un aparato ortodóncico. En casos de intrusión extrema se requiere reubicarlo por medios quirúrgicos. El tratamiento endodóncico está indicado en éste caso.

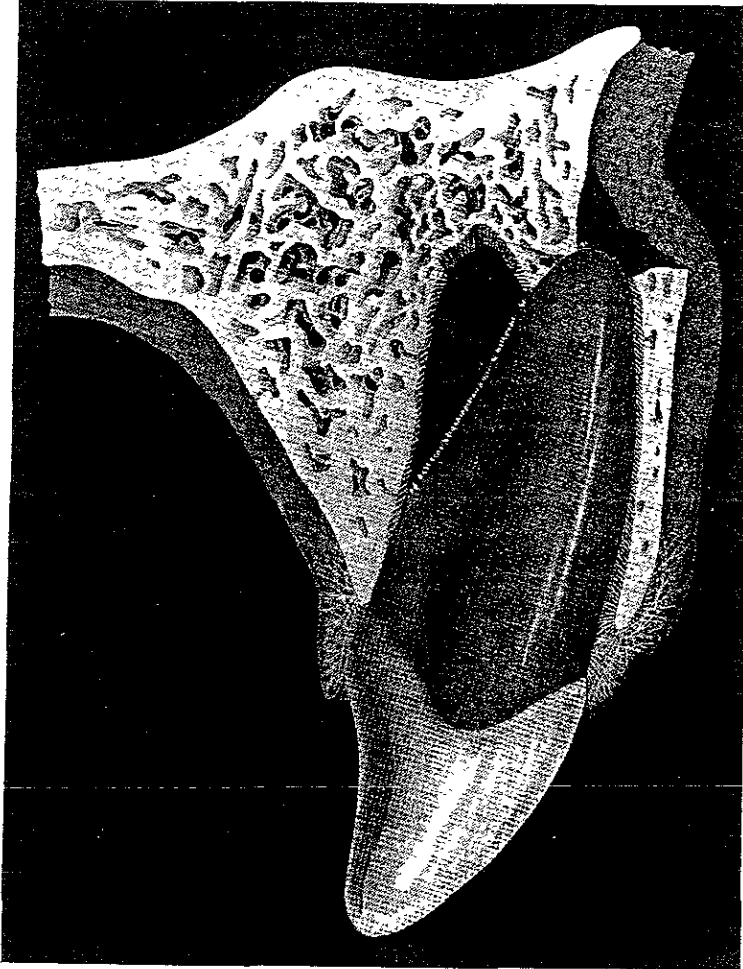


Las luxaciones, sean leves o graves, por lo general requieren atención inmediata para el alivio sintomático y control a largo plazo para la detección de complicaciones tardías

Se recomienda a los pacientes mantenerse al tanto de signos y síntomas, como cambio de color, reanudación de la sensibilidad al morder, edema o movilidad, lo cual indica complicaciones que requieren valoración profesional. Si resulta necesario el tratamiento de conductos suele ser satisfactorio después del procedimiento 22, 16, 1



## LUXACIÓN





### 3.4 AVULSIÓN

Las avulsiones constituyen el desplazamiento total del diente fuera de su alvéolo, los más comúnmente afectados son los incisivos centrales superiores. El tiempo es el factor más crítico en una reimplantación exitosa, es importante conservar las células y fibras del ligamento periodontal insertadas en la superficie radicular conservando húmedo el diente y evitando la manipulación innecesaria de la superficie radicular. 4, 24

- Efecto coronario radicular: la corona y raíz del diente están intactas pero avulsionadas
- Efecto pulpar: los vasos pulpares están seccionados.
- Historia y examen clínico: el hecho más importante en la historia es incluir el tiempo transcurrido desde el accidente hasta el examen. Las radiografías son esenciales para asegurar la ausencia de fracturas alveolares o apicales. El diente debe de ser examinado en busca de fracturas y caries notables. 6
- Tratamiento: la función de este es reubicar el diente avulsionado; el objetivo primario es la reinsertación del ligamento, el secundario es restaurar el aspecto anterior de la dentición por más reservado que sea el pronóstico



Se debe examinar cuidadosamente el diente avulsionado para ver si no tiene caries extensa o fracturas coronarias o radiculares. El alvéolo tampoco deberá tener fracturas de importancia porque éstas provocan reabsorción y no debe de existir enfermedad periodontal en el área afectada. 6

El éxito en el tratamiento de los dientes que experimentan avulsión parece guardar una relación directa con el tiempo extraalveolar que transcurre antes del reimplante: cuanto más pronto se reimplante un diente avulsionado tanto mejor será el pronóstico 15

Hasta ahora, los medios de conservación que demostraron permitir la curación periodontal son: suero fisiológico, sangre, medios para cultivo tisular, leche y saliva. Una característica común a todos estos medios es su relativo equilibrio osmótico con el ligamento periodontal. Por eso, los dientes avulsionados pueden ser conservados durante horas en ellos y en ciertos medios (por ejemplo los utilizados para el cultivo de tejidos) hasta días o semanas, antes que se produzca un deterioro de esos tejidos.

Sin embargo, en caso de usar la saliva, el periodo extraalveolar debe limitarse a un máximo de dos horas, a causa de la naturaleza levemente hipotónica del medio. 1



## 1. REIMPLANTE.

El 90% de los dientes reimplantados dentro de los 30 minutos consecutivos al traumatismo logran una curación en primera instancia sin reabsorción posterior. Se debe de emplear la siguiente técnica para el implante dentario:

a) Colocar el diente en suero fisiológico tibio para evitar que se sequen las fibras periodontales, de no hacerlo produce una reabsorción extensa. Si hubiera una contaminación de la raíz, se limpia suavemente con una gasa empapada de suero.

b) No intentar desinfectar la superficie radicular por que se daña el cemento y las fibras periodontales vitales, la conservación de éstas mejoran el pronóstico, si se conservan por una hora.

c) Para optimizar la curación, el alvéolo deberá ser irrigado con suero fisiológico para eliminar el coágulo (la presencia de un coágulo en el alvéolo puede estimular la anquilosis).

d) Una vez lavado el alvéolo y la superficie radicular con suero fisiológico, el diente puede ser reimplantado. Esto se efectuará con un mínimo de presión, teniendo cuidado para no dañar adicionalmente el ligamento periodontal.

e) Se estabiliza el diente reimplantado con una férula y se mantiene de 4 a 6 semanas, mediante la técnica de grabado ácido, hasta que la movilidad se haya reducido al mínimo.



f) La terapéutica endodóncica puede ser completada de 2 a 3 semanas más tarde cuando el diente se haya consolidado en su posición en la arcada para evitar la reabsorción externa de la raíz. La pulpa se extirpa introduciendo un tiranervio hasta la porción media del conducto radicular. La cámara pulpar de la corona se limpia de todo remanente pulpar con una cucharilla. éste procedimiento no produce dolor, y por lo tanto no requiere del uso de anestesia local. El conducto radicular se prepara por medio de procedimientos endodóncicos, durante éste, el conducto se irriga con hipoclorito de sodio El conducto se obtura con hidróxido de calcio y se distribuye con un espiral léntulo. El relleno se reemplaza un mes más tarde y el conducto puede ser obturado con gutapercha 6 a 12 meses después. cuando se haya formado una barrera apical.

g) Se retira la férula si el grado de inmovilidad fuera satisfactorio y se prueba la movilidad dentaria. Se toman radiografías para evaluar la integridad radicular.

## 2. TRATAMIENTO INDICADO PARA DIENTES CON LIGAMENTO PERIODONTAL NO VITAL :

Cuando un diente traumatizado, es mantenido en "seco" durante 24 horas puede esperarse un daño total e irreversible del ligamento periodontal y de la pulpa, además puede existir una severa contusión del alvéolo. En ésta situación, el tratamiento de elección consiste en diferir la reimplantación para permitir la curación del alvéolo, el tratamiento de la superficie radicular para hacerla resistente a la anquilosis y el tratamiento endodóntico para evitar la reabsorción inflamatoria:





- a) Tratamiento de la superficie radicular. Antes de hacer un tratamiento con fluoruro de sodio, se lava la superficie radicular y se elimina el ligamento periodontal muerto; así mismo se extirpa la pulpa. El objetivo de éste consiste en incorporar iones fluoruro en la dentina y el cemento para retrasar el proceso de reabsorción
- b) Tratamiento de la dentina y cemento con fluoruro. La pulpa se extirpa y se ensancha el conducto radicular para brindar acceso a la solución de fluoruro por todo el espacio. Se coloca entonces el diente en una solución de fluoruro de sodio al 2.4% durante 20 minutos.
- c) Tratamiento endodóncico. Después de lavar con suero fisiológico, se obtura el conducto radicular con gutapercha.
- d) Estado del alvéolo y reimplantación del diente. Luego de 3 semanas, el área alveolar y la encía contusa han sanado, se evacua el alvéolo con cucharilla y una fresa quirúrgica. El diente se reimplanta después de haber lavado con suero fisiológico para eliminar el exceso de solución de fluoruro.
- e) Ferulización. El diente se feruliza durante 6 semanas para crear una anquilosis. En estos casos en que no existe ligamento periodontal, la anquilosis es la única modalidad de curación posible.

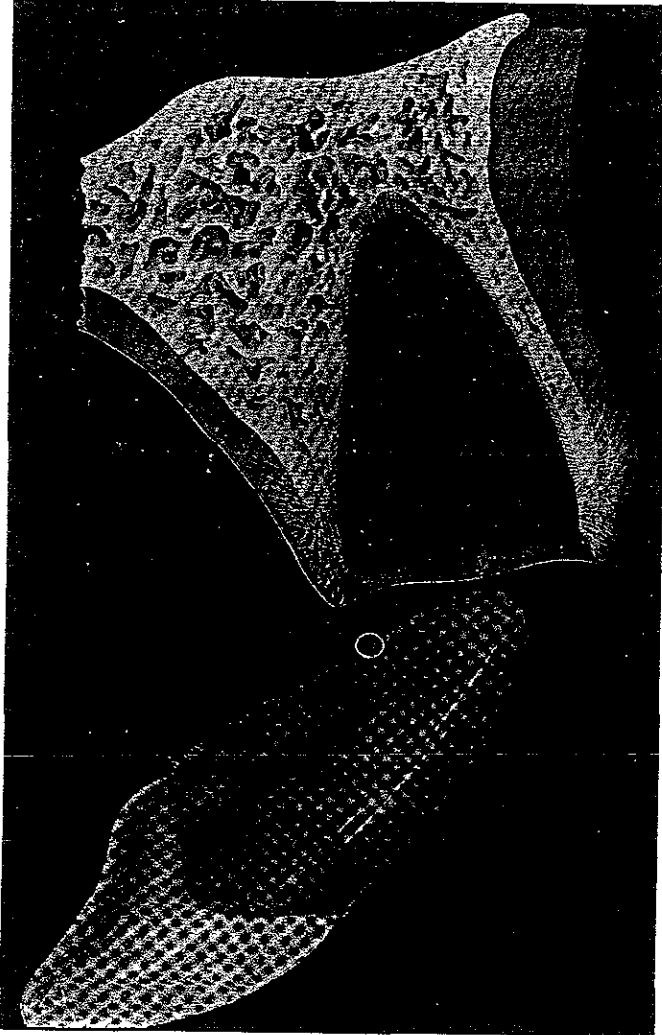


f) Seguimiento. Se observa radiográficamente el proceso de anquilosis durante un período de 3 años 1, 25, 24, 6, 23

- Pronóstico: aunque se producirá una cicatrización primaria en casi todos los casos, la mayoría de los dientes reimplantados sucumben ante la reabsorción. El pronóstico para la conservación del diente a largo plazo es pobre. 15 24



## AVULSIÓN





## CAPÍTULO IV

### FRACTURA CORONARIA.

#### **4.1 DEFINICIÓN**

Las fracturas coronarias son aquellas que involucran al esmalte, muy poco o nada a la dentina, las que dejan a la dentina al descubierto con o sin exposición pulpar, y cuando la totalidad de la corona es eliminada por el impacto. El estado de la pulpa y del periodonto después del traumatismo, no guarda relación constante con la altura de la fractura coronaria. Sin embargo, al instituir el tratamiento, ambos factores deben considerarse conjuntamente para lograr un mejor resultado. 3, 22

#### **4.2 CLASIFICACIÓN**

##### **1.- Fractura coronaria: sin exposición pulpar (no complicada).**

Son fracturas que afectan solamente esmalte y dentina.



Pueden incluir ángulos incisoproximales, bordes incisales o fracturas linguales de tipo "cincel" en dientes anteriores y con frecuencia, cúspides en dientes posteriores. La fractura coronal que afecta esmalte y dentina constituye casi el 33% de las lesiones.

## **2. Fractura coronaria: con exposición pulpar (complicada).**

Son fracturas que afectan al esmalte, dentina y pulpa. El grado de afección pulpar varía desde una exposición pequeña hasta una total. Las fracturas de la corona con exposición pulpar son mucho menos frecuentes y varían entre el 2 y 13%

## **3. Fractura coronaria: que se extiende subgingivalmente.**

Es una fractura total de la corona a nivel del margen gingival. La línea de fractura puede estar ubicada por debajo del borde libre de la encía y quedar la raíz en el alvéolo en su posición normal, o aún desplazada por la intensidad del golpe. 3, 15, 8

## **4.3 SINTOMATOLOGÍA**

### **1. Fractura sin exposición pulpar:**

Puede existir hipersensibilidad al estímulo con el frío, que se reducirá en pocas semanas, el color es normal y puede haber una ligera movilidad.



Si se presenta lesión amplia al ligamento periodontal y a la vasculatura apical que irriga a la pulpa, el diente estará sensible a la percusión

## **2. Fractura con exposición pulpar:**

La exposición traumática de la pulpa afecta el tejido y expone a aquella al entorno de la cavidad bucal. La reacción inicial es la hemorragia en el sitio de la herida, luego se presenta una respuesta inflamatoria superficial que se acompaña de una reacción destructiva necrótica. La prueba a la palpación puede ser positiva o negativa.

## **3. Fractura que se extiende subgingivalmente:**

La línea de fractura afecta las estructuras periodontales profundas, causando ligera movilidad. En personas de edad avanzada, al igual que en la fractura con exposición pulpar el diente puede presentarse casi asintomático. 11, 22, 8

## **4.4 TRATAMIENTO**

### **1. Fractura sin exposición pulpar:**

La consideración principal en ésta es conservar limpia la superficie dentinaria hasta restaurar el diente



Se repara la zona de fractura con restauración de resina compuesta por la técnica de grabado con ácido. Se coloca un recubrimiento pulpar indirecto sellando los túbulos dentinarios con hidróxido de calcio, óxido de zinc-eugenol o cemento de ionómero de vidrio en la parte central de la superficie fracturada antes de fijar la resina compuesta al esmalte y controlar la vitalidad pulpar de 6 a 8 semanas. 22 16

Si la fractura es pequeña y sólo ha producido la pérdida de un borde o ángulo, es preferible biselar y pulir la superficie de la fractura. 16

En ocasiones, cuando se puede encontrar el fragmento del diente fracturado, puede unirse a la corona del diente, y obtenerse un resultado muy estético y satisfactorio.

*En este tipo de fracturas existe vitalidad pulpar y el diente no requiere tratamiento endodóntico.* 15

El pronóstico es satisfactorio en los dientes con fracturas que involucran sólo esmalte y dentina. 15

## **2. Fracturas con exposición pulpar:**

En un diente que ha sufrido traumatismo con pulpa expuesta y la fractura de la corona clínica es tan grande que necesita la restauración de una prótesis es preferible realizar la pulpectomía y la terapéutica del conducto radicular.

15



### 3. Fracturas que se extienden subgingivalmente:

El tratamiento consiste en eliminar la corona fracturada si aún se encuentra adherida a la encía, se aísla con dique de goma a los dientes vecinos, se realiza la pulpectomía y el tratamiento de conductos obturando con gutapercha. Se desobtura realizando la preparación para el espacio del endoposte provisional (realizado con un alambre de acero inoxidable y un gancho hacia vestibular). El endoposte se cementa con óxido de zinc para permitir su extracción subsiguiente (máximo 2 milímetros hasta dejar suficiente tejido dentario fuera de la encía) éste se activa colocando una goma elástica sostenida de un alambre que está unido y reforzado al diente contiguo con un sistema de adhesivo con grabado para composite o con un pin con dos gomas elásticas. La extrusión quedará completa de 10 a 15 días y su estabilización requiere un mínimo de 2 meses. 8 10, 28

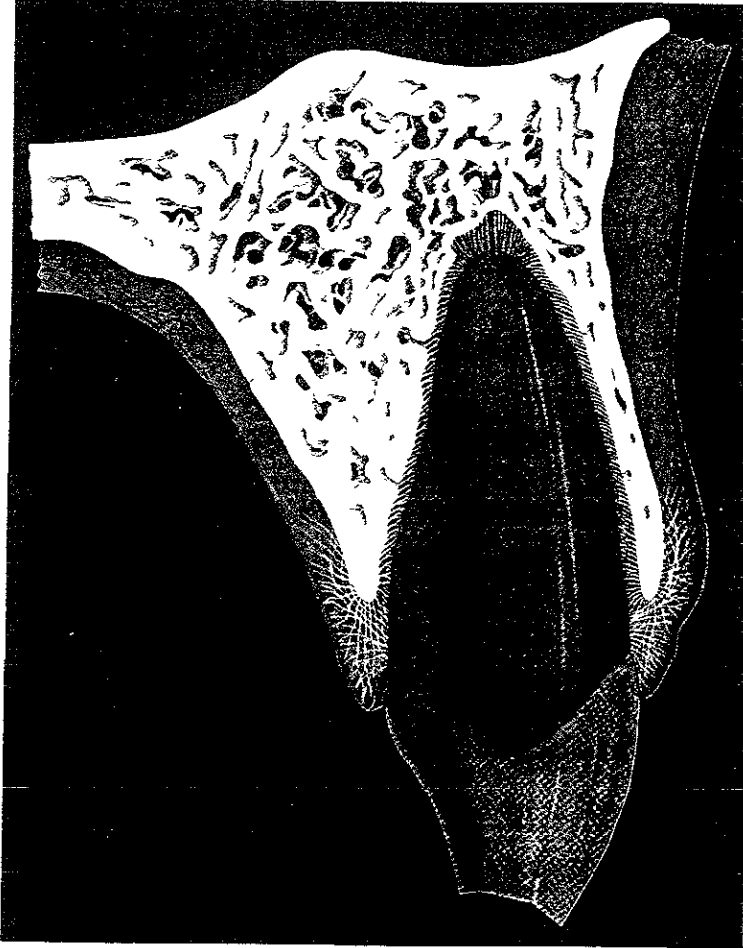
Una vez obtenido los resultados esperados se restaura con endoposte o perno y corona total.

El pronóstico para la conservación del diente es excelente 6





## FRACTURA CORONARIA





## CAPÍTULO V

### FRACTURA CORONORRADICULAR

#### *5.1 DEFINICIÓN.*

En este tipo de fracturas está afectado el esmalte, dentina y cemento; en casos mas complicados resulta también afectada la pulpa.

En dientes anteriores se presenta la fractura tipo cincel que separa diagonalmente la corona y se extiende por debajo del cuello hacia la superficie radicular, es más extensa y grave al incluir la raíz. Otra variación es la que destruye la corona en varios fragmentos, éstos permanecen en su sitio sólo por una parte del segmento fracturado y fijo aún del ligamento periodontal. En cualquiera de éstas dos variantes, puede aparecer o no exposición pulpar. En contadas ocasiones la fractura es longitudinal y se extiende a todo lo largo del diente en dirección vertical en cuyo caso la pulpa suele estar afectada. 15, 22



El grupo de fracturas coronorradiculares incluye con frecuencia a los molares y premolares y se atribuyen a traumatismo indirecto, que incluye restauraciones de gran tamaño, ciclos térmicos, instrumentación de alta velocidad, colocación de postes, y traumatismo directo, como son golpes accidentales en la cara o en los maxilares. 15

En los dientes posteriores, las fracturas coronorradiculares no siempre se vinculan con un solo incidente traumático, aunque en ocasiones los accidentes automovilísticos pueden producirlas. 22

La frecuencia es del 5% de todos los traumatismos de dientes permanentes.

3

## **5.2 DIAGNÓSTICO**

La percusión rara vez es útil para evaluar la afección periodontal apical en virtud de las partes móviles. Si no está expuesta la pulpa se efectuarán pruebas pulpares eléctricas tanto en los dientes lesionados como en los adyacentes

Los acontecimientos patológicos en caso de no ser tratada comprenden cambios inflamatorios en la pulpa, ligamento periodontal y encía, debido a la acumulación de placa en la línea de fractura. 1



Las radiografías de fracturas anteriores y posteriores de corona y raíz son difíciles de interpretar. Con gran frecuencia resulta más productiva la información obtenida mediante el examen visual, después de retirar todos los fragmentos sueltos. 15, 1

### **5.3 SINTOMATOLOGÍA**

Estas fracturas causan síntomas de dolor a la masticación y cuando se manipulan los fragmentos sueltos. Por lo general es necesario utilizar bloqueo local para poder extirpar el fragmento y evaluar la extensión de la fractura. Es frecuente que la hemorragia del ligamento periodontal o de la pulpa llene la línea de fractura. 1, 14

El color de la corona es normal o quizá esté ligeramente alterado, la movilidad es de 2° grado y se mantiene en posición por la adherencia epitelial. 6

### **5.4 TRATAMIENTO**

Uno de los aspectos más importantes al analizar ésta clase de fracturas es la eliminación de todos los fragmentos sueltos que se extienden hacia el alvéolo o apical antes de intentar la planeación terapéutica. Puede hacerse después de tomar las radiografías y luego del bloqueo.



Esta es la única manera de establecer si se puede restaurar la estructura dental residual!. En el diente con la corona en varios fragmentos no es raro encontrar que el mismo efecto destructor se extienda también a la raíz. Se toman dos radiografías más con diferente angulación: éstas ayudan a identificar las líneas horizontales de fractura 22, 15

Con frecuencia resulta complicado planear el tratamiento para los dientes con fractura coronoradicular. Por lo regular aparecen numerosas consideraciones, como: luego de quitar todos los fragmentos sueltos, ¿habrá suficiente estructura dental para soportar una restauración?, ¿la extensión subgingival de la fractura se encuentra por debajo de un nivel en el cual se pueda colocar el margen restaurativo, requiriéndose de ése modo la extrusión radicular o la gingivoplastia, la alveoloplastia o ambas?, ¿se tendrá que extraer el diente y sustituir con una prótesis?, si se extrae ¿puede cerrarse ortodónticamente el espacio? Estas son unas cuantas de las posibles interrogantes para crear el mejor plan terapéutico posible. El tratamiento si es posible se completa en una sola sesión. 22

#### Para dientes anteriores:

a) Se bloquea al paciente, se elimina con cuidado el fragmento coronario (colocándolo en solución fisiológica) y se controla la hemorragia. Después de eliminar el contenido de la corona se amplía la cámara pulpar para realizar el tratamiento endodóntico.



b) En el conducto se adapta un perno prefabricado y se utiliza la propia corona como restauración temporal. también se puede utilizar ionómero de vidrio sin una corona. Cualquier técnica deberá impedir que la encía prolifere sobre la raíz conservada

c) Se realiza una gingivectomía con alveolectomía para exponer la superficie de fractura oblicua, se debe tomar la impresión al completar el tratamiento endodóntico. Sobre el perno radicular se realiza una restauración con corona. 6

d) Eliminación del fragmento coronario y posterior extrusión ortodóncica de la raíz: se retira el fragmento coronario, se extirpa la pulpa y se obtura el conducto radicular. Como alternativa, el tratamiento endodóntico puede hacerse antes de retirar el fragmento coronario (es decir, cuando ese fragmento está temporalmente ferulizado a los dientes adyacentes). Posteriormente se aplica tracción ortodóncica sobre un bracket ajustado a la superficie vestibular del fragmento radicular o por medio de un gancho cementado en el conducto radicular. Se procede a extruir la raíz en un período de dos a tres semanas. La encía deberá seguir la guía de la raíz en extrusión, requiriendo una gingivectomía una vez que la extrusión esté terminada ferulizando el diente de dos a tres meses y la reconstrucción posterior con perno o muñón



Para dientes posteriores.

a) Bloquear al paciente tras localizar la fractura. eliminar el fragmento del diente y controlar la hemorragia 6

b) Si no hay exposición pulpar colocar una restauración temporal o si fuera posible, restaurar el diente con amalgama. Y si existe ésta. realizar el tratamiento de conductos colocar una base apropiada y una restauración "onlay" 6, 15

c) Otra sugerencia para el tratamiento, es cuando la fractura se extiende por debajo de la cresta del hueso en el lado lingual o palatino, se reimplanta intencionalmente el diente y se somete a extrusión y rotación:

- Se luxa la raíz con un elevador de hoja estrecha que se aplica sobre los ángulos mesiopalatino y distopalatino respectivamente.

- El diente se extrae e inspecciona en busca de fracturas adicionales.

- Reinserción del fragmento dental, "probando" las raíces en diferentes posiciones, para establecer dónde queda mejor expuesta la fractura con mínima extrusión y rotación

- Estabilización del fragmento dental ferulizándolo a los dientes adyacentes y realizando la terapéutica endodóncica obturándolos provisionalmente con hidróxido de calcio.



- Los conductos radiculares se obturan con gutapercha y sellador, lo más apicalmente posible un mes después de la extrusión quirúrgica.
- Terminación de la restauración: dos meses después de la extrusión quirúrgica, se realiza ésta colocando un perno y corona. 15 1

### **5.5 PRONÓSTICO**

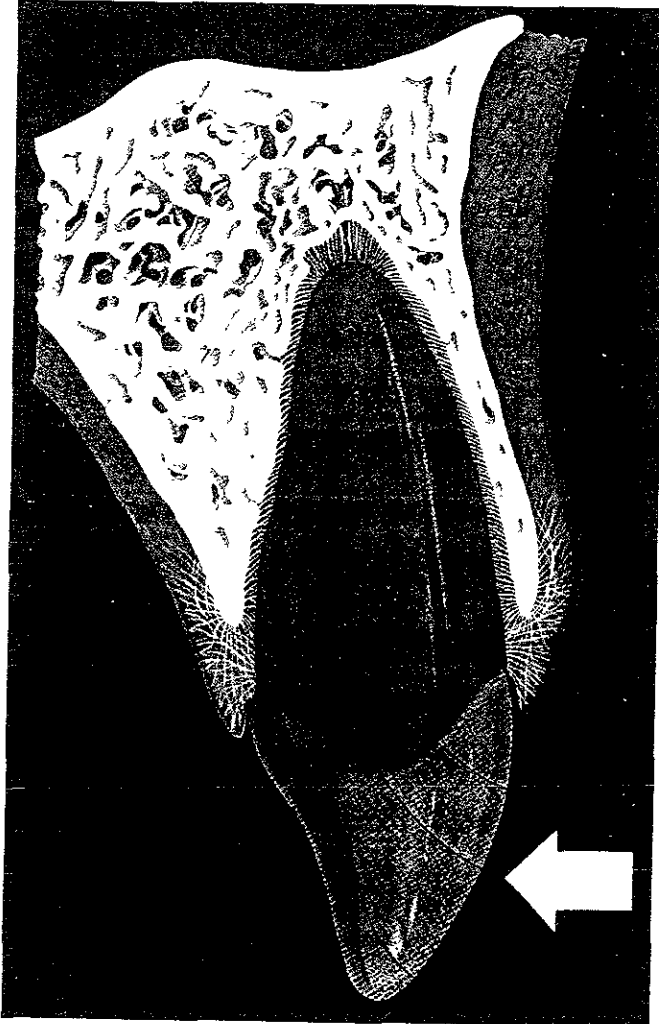
La calidad del procedimiento restaurador es factor importante para evaluar el éxito a largo plazo del tratamiento de las fracturas coronarradiculares. Las coronas con márgenes inadecuados favorecen los problemas periodontales, los puntos de contacto oclusal prematuros producen traumatismo apical. Ambos factores contribuyen al fracaso.

Si la pulpa en un principio no está afectada, la persistencia de su vitalidad depende de la habilidad del odontólogo para protegerla contra la contaminación. De ser posible, deberá de valorarse el estado de la pulpa durante un período suficiente para de ésta manera detectar una eventual necrosis. 15





### FRACTURA CORONORADICULAR





## CAPÍTULO VI

### FRACTURA RADICULAR HORIZONTAL

#### 6.1 DEFINICIÓN

Son lesiones combinadas de dentina, cemento, pulpa y tejido periodontal. Las fracturas del tercio medio y apical tienen normalmente una trayectoria oblicua. 3

Las fracturas radiculares intraalveolares, no se presentan con la misma frecuencia que otras lesiones, y constituyen menos del 3 % de todos los traumatismos dentales. Por lo general, se trata de fracturas transversales a oblicuas, que pueden ser sencillas o múltiples, completas o incompletas. 15

Las fracturas radiculares horizontales, son las más comunes y pueden localizarse a nivel de encía o en la profundidad del hueso. La causa suele residir en un golpe directo.



Una fuerza aplicada frontalmente mueve el fragmento coronario hacia palatino y también de forma insignificante fuera del alvéolo 2 3

## **6.2 CLASIFICACIÓN**

- 1 Fractura del tercio gingival o cervical.
- 2 Fractura del tercio medio.
3. Fractura del tercio apical

## **6.3 DIAGNÓSTICO**

El diagnóstico de las fracturas horizontales es de extraordinaria importancia. Se puede realizar mediante evaluación radiográfica, así como con pruebas térmicas y eléctricas, sin embargo, si se observa una pérdida de la vitalidad, aparecen síntomas clínicos. 23

Con frecuencia se diagnostica una fractura de la raíz al excluir signos clínicos de otra lesión traumática y mediante el examen radiológico en diferentes ángulos.

- Efecto coronario. el fragmento coronal puede tener alguna movilidad. Si los rayos pasan a través del espacio existente entre los fragmentos, la fractura aparecerá en la radiografía 4



- Efecto radicular: inmediatamente después del traumatismo, la radiografía puede no denotar cambios; pero una película posterior en 1 ó 2 semanas puede revelar la fractura.

- Efecto pulpar: la característica sobresaliente de la pulpa en su respuesta a la fractura radicular es la conservación de su vitalidad. ésta puede persistir por extensos períodos, mientras que la pulpa traumatizada de dientes no fracturados puede necrosarse. La pulpa dental en las fracturas radiculares de los tercios medio o apical puede permanecer viva a pesar del traumatismo. y aunque existe vitalidad pulpar, hay efectos desfavorables predecibles que deben ser impedidos. 6

### **Diagnóstico clínico:**

El trauma puede llevar a una parestesia en la pulpa afectada lo que hace que las pruebas de vitalidad dejen de ser fiables.

La pérdida de sensibilidad puede durar unas semanas o meses. El fragmento coronario puede tener alguna movilidad. 18, 4 13

En las fracturas del tercio apical, el examen visual puede ser positivo o negativo, si existe evidencia de patología pulpar o periapical está indicada la *terapia del conducto radicular*. 4



### Diagnóstico radiográfico:

Este tipo de fractura se observa con mayor facilidad en una radiografía oclusal que en una con técnica de paralelismo.

Estas fracturas quizá resulten difíciles de percibir en la radiografía, si no se ha producido desplazamiento de los fragmentos, si solo existe una fisura o si los fragmentos se han enclavado sin desplazamiento lateral. La fractura radicular durante la maniobra de la extracción constituye un incidente bastante frecuente, y la porción profunda de la raíz suele quedar in situ. En ésta etapa, las radiografías son muy útiles para determinar si está indicada la cirugía urgente con el fin de extraer la porción restante de la raíz. 2

En la radiografía perirradicular común, de angulación de 90°. es muy posible que pase inadvertida una fractura diagonal. Solo cuando el haz de los rayos X pasa directamente a través de la línea de fractura es cuando se podrá demostrar en la radiografía. Por ello es indispensable obtener más angulaciones en la película cuando se sospeche de una fractura radicular. Dos angulaciones de la película que en combinación con la de 90° estándar revelarán la mayor parte de las fracturas traumáticas de la raíz, son la angulación acortada (45°) y la alargada (110°). 15, 22



#### **6.4 SINTOMATOLOGÍA**

La sensibilidad presente en el período inmediato tras el traumatismo, pronto cede. El color de la corona puede ser normal, pero puede tornarse rosado y aún volver a la normalidad. Pero si el rosado cambia a gris, probablemente la pulpa esté necrótica. La movilidad varía con la ubicación de la fractura y el grado de desplazamiento; la percusión suele ser positiva por un breve período. Al explorar la movilidad coronaria podemos observar algún desplazamiento si palpamos la mucosa vestibular 6

Desde un punto de vista clínico, las fracturas radiculares pueden presentarse con movilidad y desplazamientos dentales con dolor a la masticación. Los síntomas de la masticación son leves, por lo que si la movilidad y el desplazamiento del segmento coronal es ligero o nulo, el paciente pudiera no tener una molestia importante y en realidad podría no buscar el tratamiento odontológico 22

#### **6.5 TRATAMIENTO**

El tratamiento de las fracturas radiculares horizontales es muy complejo. Cuando las líneas de fractura permanecen próximas a la pulpa, pero ésta conserva su vitalidad, no está indicado el tratamiento de conductos. Sin embargo, si aparecen síntomas clínicos o los fragmentos aparecen separados en la radiografía, es necesario realizarlo.



### **Tratamiento urgente:**

Si se identifica una fractura radicular, el tratamiento inicial incluye la reubicación del segmento coronario si está desplazado, y ferulización rígida durante ocho a doce semanas si hay cualquier grado de movilidad.

La reubicación de la porción coronal puede ser tan sencilla como aplicar presión digital en la corona para empujar el segmento hacia la alineación adecuada, o pudiera ser más complicada, requiriéndose varios tipos de métodos ortodónticos. Cuando se reubica un segmento coronal, (acción llamada a reducir la fractura) debe establecerse en su posición conveniente el tiempo suficiente para permitir que ocurra la reparación.

Se puede lograr la estabilización mediante fijación rígida, con alambre ortodóntico y fijando la férula al esmalte vestibular por medio de resina y grabado con ácido. El período de ferulización debe ser largo para permitir que haya calcificación, tal vez dentro del espacio pulpar y por fuera a través de las líneas de fractura; se sugiere hasta 12 semanas de estabilización. Si la reparación sucede sin rastros de necrosis pulpar, no se requerirá tratamiento del conducto radicular. 22

#### **1. En el tercio gingival o cervical de la raíz.**

Si existe vitalidad pulpar, la terapéutica estará indicada a mantenerla dentro de las normas siguientes:



- a) Se ferulizará la corona del diente con alambre a los dientes vecinos o con férulas de resina acrílica cementada, procurando en todo caso inmovilizar los fragmentos para que se inicie la reparación.
- b) Se evitará la infección, siendo optativa la administración de antibióticos, la colocación de un pequeño festón de cemento quirúrgico a nivel gingival. etc.
- c) Si existe una infección pulpar de carácter irreversible se practicará la biopulpectomía con la obturación de conductos inmediata ferulizando a continuación, para así intentar al menos lograr el callo cementario.
- d) En el caso de que ya exista una necrosis pulpar. con infección en el espacio entre los fragmentos se podrá intentar el tratamiento periodoncia endodoncia siguiente. amplia gingivectomía circular. eliminación del fragmento coronario, osteoplastia, formación del cuello artificial y conductoterapia de la raíz residual, para posteriormente restaurar la corona perdida con retención radicular. El diente lesionado deberá quedar fuera de oclusión y su evolución será controlada periódicamente. 16

## **2. En el tercio medio de la raíz.**

Es el tipo más difícil de tratar ya que la remoción de los fragmentos deja sustancia dentaria insuficiente para lograr una restauración a largo plazo del diente. El abordamiento puede ser conservador o quirúrgico y el propósito es preservar o mejorar la relación corona/raíz.





Conservador: Si la fractura es simple, los fragmentos se encuentran en aposición y la pulpa está vital, puede ser útil intentar la unión conservadora de éstos. La corona se libera de cualquier carga oclusal inmovilizándola mediante la ferulización con los dientes adyacentes. Ésta puede ser con ligadura de alambre o de acrílico, o acrílico y férula de yeso, cementadas sobre toda la arcada, bandaje ortodóncico o alambre y la técnica de grabado ácido que proporciona mejores resultados estéticos y menor retención de placa dentobacteriana. Cuando el diente ha sido inmovilizado, es posible que ocurra una unión fibrosa entre los dos fragmentos. La férula debe de mantenerse en posición por 2 o 3 meses y el diente deberá observarse con pruebas de vitalidad y radiografías

El éxito dependerá de la cercanía de los fragmentos radiculares, la eficacia de la inmovilización y la ausencia de infección. Si los fragmentos se encuentran en una posición cercana pero la pulpa no está vital, entonces se prepara el conducto radicular de manera convencional, obturando la raíz del diente con un poste, el cuál ha de ser lo suficientemente fuerte para inmovilizar y sostener los fragmentos juntos. 19, 10

Puede ser un poste de cromo o de níquel, una lima tipo K o Hedstroem ésta última es preferible debido a que puede ser atornillada y cementada en posición de tal manera que la retención está aumentada por lo menos en el fragmento apical. El extremo coronal de la lima es seccionado, dentro de la cavidad de acceso con una turbina y estabilizado con una obturación de amalgama bien condensada. 19, 10



Quirúrgico: si la fractura es conminuta o si los fragmentos no se encuentran en una posición relativamente cercana, el enfoque es quirúrgico y puede realizarse apicectomía, extracción del fragmento apical o de los fragmentos y obturación retrógrada. Esto se realiza solo si se considera que la longitud del fragmento por conservar es adecuado para el soporte de la corona. Se establece un control radiográfico periódicamente y el pronóstico casi siempre es favorable. 19

### **3. En el tercio apical de la raíz.**

Es el tipo de fractura más fácil de tratar y puede ser por la técnica conservadora o por tratamiento quirúrgico, como la apicectomía con obturación retrógrada. Si existe una necrosis pulpar, se realiza el tratamiento de conductos y la remoción quirúrgica del ápice fracturado, alisando y puliendo los bordes de la raíz residual. 23, 15, 3, 6, 22,16

### **Secuelas de las fracturas radiculares**

Con frecuencia la fractura de una raíz se caracteriza por la metamorfosis cálcica pulpar de los segmentos; por tanto, las lecturas de la prueba pulpar eléctrica son muy altas o ausentes. Sin embargo, en los casos de reacción nula, si no hay alguna otra prueba de necrosis pulpar, no está indicado el tratamiento del conducto radicular, pues el daño a los nervios (pero no a los vasos sanguíneos) pudiera ser permanente con la lesión.



Casi todas las fracturas radiculares cicatrizan de manera espontánea o luego del tratamiento de ferulización.

## 6.6 PRONÓSTICO

Las fracturas del tercio apical son las que tienen mejor pronóstico y pueden repararse muchas veces conservando la vitalidad pulpar.

Las fracturas del tercio medio son de pronóstico más dudoso, y cuando existen condiciones favorables (inmovilidad y buena nutrición pulpar), pueden repararse conservando la vitalidad pulpar con formación de un "callo" interno de dentina reparativa y otro externo de cemento. 16

Andreasen describe la patología, evolución y posible cicatrización de las fracturas radiculares del tercio medio, en varios tipos, condicionados por la reacción histológica, la movilidad y otros factores, que pueden ser:

1. Cicatrización con tejido calcificado, con unión de los fragmentos mediante un callo, formado por dentina, osteodentina y cemento. La dentina, al principio, es celular y atubular, pero después es tubular y normal. El cemento es a menudo precedido de un proceso de resorción y no llega a unir completamente las superficies fracturadas si no que está entremezclado con tejido conectivo proveniente del ligamento periodontal.



2. Interposición de tejido conectivo entre los dos fragmentos de la fractura que se hayan cubiertos de cemento en su superficie, quedando un nuevo foramen apical de origen dentinario. El diente puede estar firme y responder a pruebas de vitalidad.

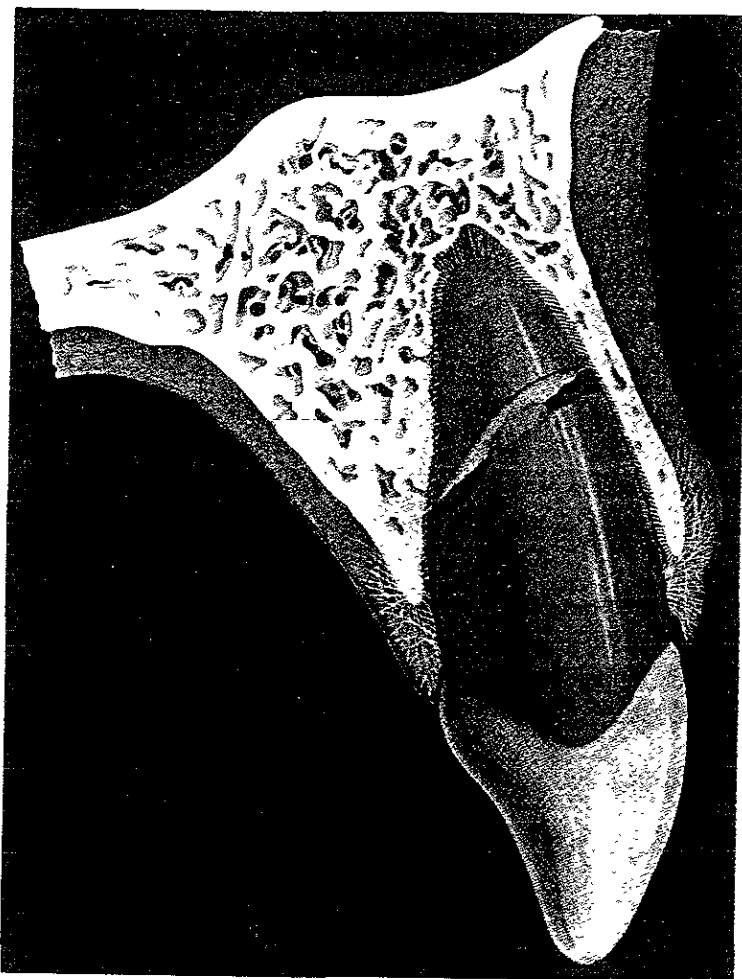
3. Interposición de tejido óseo y conectivo en forma de puente, separando los fragmentos con ligamento periodontal normal. Este tipo de cicatrización ocurre cuando el trauma se produce antes de completar su crecimiento el proceso alveolar, de tal manera que el fragmento coronario continua su erupción, mientras que el apical queda retenido en el maxilar y clínicamente responde normalmente a las pruebas de vitalidad.

4. Interposición de tejido de granulación inflamatorio, del que es responsable el fragmento coronario con la pulpa necrótica. El fragmento apical puede tener pulpa viva, pero existe una amplia línea de rarefacción del hueso alveolar, al nivel de la fractura, con extrusión, sensibilidad a la percusión y ocasionalmente fístula. 16

El pronóstico depende del grado de luxación de los fragmentos, movilidad, localización de la fractura, y calidad del tratamiento. El grado de luxación y movilidad del segmento coronal afecta el pronóstico, en virtud de cuanto más grave es la luxación (y con ella la movilidad) tanto menor será la probabilidad de lograr la reducción de la fractura, y también, tanto más factible será que se haya lesionado gravemente la pulpa. 15



## FRACTURA RADICULAR HORIZONTAL





## CAPÍTULO VII

### FRACTURA RADICULAR VERTICAL

#### 7.1 DEFINICIÓN

Es la fractura de los tejidos duros de la raíz debido a una fuerza o impacto que actúa sobre ella afectando al esmalte cemento, dentina y pulpa. cuando es paralela al eje longitudinal del diente

Puede ocasionar una comunicación entre el surco gingival y el periodonto apical, la línea de fractura será una puerta de entrada para las bacterias desde la boca hacia los tejidos, también dirigirse paralelamente al eje longitudinal, pero rara vez secciona el diente hasta el ápice. Habitualmente adopta una dirección oblicua en algún punto a lo largo de la raíz y termina cerca del ápice en el ligamento periodontal. Cuando la fractura es completa tiene movilidad uno o ambos fragmentos.

Un segundo problema sigue a un golpe que impulsa los dientes inferiores contra los superiores y provocan fuerzas de desgarre superiores a la resistencia del esmalte.



Estas fracturas no se adaptan al patrón de los traumatismos de la superficie de oclusión, puesto que la fractura se produce en cualquier dirección. En éste caso no es raro que el esmalte se separe totalmente de la dentina y, sin embargo, no se afecte la pulpa.

Una tercera causa de fractura, radica en los accidentes iatrogénicos durante la obturación de un conducto radicular o la colocación de una espiga o perno. La condensación lateral o vertical de la gutapercha puede causar una fractura vertical. En contraste con los traumatismos que actúan sobre la superficie de oclusión, éstas fuerzas internas provocan fracturas que habitualmente comienzan en el ápice y se extienden a lo largo de una pared del conducto radicular. Aunque pueden afectar la pared bucal, lingual o ambas, cuando se fracturan los dientes anteriores suele participar la lingual.

La fractura vertical es atribuida a un cierto número de causas, como traumatismos súbitos o asociados a disarmonías oclusales, bruxismo, atrición y a las fuerzas laterales generadas durante el espaciamento en la obturación de conductos radiculares como se mencionó anteriormente. 27, 3, 28, 9, 19.

## **7.2 DIAGNÓSTICO**

La fractura radicular vertical es una de las más difíciles de diagnosticar.



### Diagnóstico clínico:

La evidencia clínica externa suele consistir en una línea marginal de fractura que se extiende dentro de una fisura prominente, o bien en un margen aislado y poco uniforme de una restauración.

En la mayoría de los casos puede presentarse la formación de una bolsa periodontal, dolores sordos, abscesos periodontales, fístula: otros signos son los defectos óseos, la salida de pus, la inflamación y la movilidad del diente <sup>3</sup>

La profundidad del surco puede o no estar incrementada en un diente fracturado, dependiendo de su cronicidad. El estado periodontal general del paciente se correlaciona con el área periodontal del diente lesionado, cuando éste es saludable o presenta una enfermedad de leve a moderada, el único signo es una profundización localizada y estrecha del surco <sup>19</sup>

Para localizar el diente y la cúspide afectada, se pide al paciente que muerda sobre objetos bien colocados, como un disco de caucho, varilla de madera, tira de goma enrollada, un trozo de metal envuelto en celofán, una rama de naranjo o un aplicador con una punta de algodón. Si se reconocen las cúspides que ocluyen cuando aparece el dolor, se puede localizar el lugar de la fractura. <sup>9, 19</sup>

Al parecer la caries no invade éstas fracturas, aunque algunas se oscurecen y otras no muestran cambios de coloración





Las fracturas más pequeñas casi nunca se observan a simple vista, es recomendable la utilización de lentes de aumento con buena iluminación directa, seguida de transiluminación en un cuarto oscuro.

Si existe restauración profunda, realizar la remoción de ésta con el objeto de examinar piso y paredes de la preparación de la cavidad. Si existen problemas crónicos de filtración relacionados con la fractura, aparece una línea teñida utilizando una tinción para detectar la fractura. Con una torunda se aplica azul de metileno o violeta de genciana sobre el área por probar. Para lograr el máximo contacto y permeabilidad de la tintura dentro de la fractura, la torunda se deja dentro de la cavidad durante unos minutos, la velocidad y absorción de la tinción indica la profundidad y amplitud de la fractura, cuando es profunda y grave se absorbe de inmediato. La remoción de la tinción residual se efectúa mediante el lavado del diente con un algodón humedecido con solución de hipoclorito de sodio al 2%. 19

Un indicador de gran utilidad para el diagnóstico es la fibra óptica; el cemento y la dentina en contacto directo con la misma funciona como una continuación del haz de luz emitido por la fibra; la interrupción de dicho haz de luz nos orienta sobre la presencia de la fractura. 27

La detección suele ser inconfundible. Un súbito crujido, similar a la crepitación de la articulación temporomandibular enferma, y aunado a una reacción al dolor por parte del paciente, es una señal clara de que se ha fracturado la raíz. 15



Habitualmente se puede practicar la preparación de una ventana en la dentina en el plano de la fractura para demostrar su presencia. regularmente es una cavidad clase I. El suelo de la preparación de la ventana exploradora se debe alisar lo más posible para evitar las marcas lineales de la cavidad, que dificultarían la diferenciación de una fractura fina.

El diagnóstico de certeza se logrará mediante el levantamiento de un colgajo que permita visualizar de manera directa la lesión y está indicada cuando los dientes están completamente restaurados con un tratamiento radicular aceptable o postes, y cuando el examen de la corona clínica no es factible. Hay otros casos con requerimiento de exploración quirúrgica, ya sea por la dificultad para el diagnóstico o por el trazo que sigue la fractura. Por lo general la presencia, grado, gravedad y localización de una fractura radicular se determina con cirugía exploratoria, en especial si hay defecto óseo. La exploración quirúrgica es útil sólo para las superficies bucal y lingual de la raíz, las radiculares interproximales son difíciles de evaluar por éste medio. 15, 27, 19

#### Diagnóstico radiográfico:

Los signos de diagnóstico importantes son la radiotransparencia periapical en forma de media luna que llega al tercio medio de la raíz, un defecto óseo periodontal angular del hueso alveolar al extremo de la línea de fractura, así como un espacio periodontal ensanchado. 3



El estudio radiológico rara vez revela la fractura que suele ser paralela a la película. Sin embargo, es frecuente sospechar de fractura vertical cuando no existe una causa aparente de afección pulpar. Cuando los síntomas, las radiografías y las pruebas clínicas demuestran la presencia de patología pulpar en un diente posterior y la radiografía no muestra caries ni restauración en la proximidad de la pulpa, ésta observación es prácticamente patognomónica de fractura vertical. La mesiodistal es imposible de diagnosticar, ya que la línea de fractura no se encuentra en el plano de la radiografía, ni siquiera cuando se produce una hendidura profunda y nítida. 23

La presencia de una zona radiolúcida en forma de lágrima constituye un motivo de sospecha, acompañándose generalmente de una bolsa periodontal profunda y angosta por vestibular o lingual e incluso por ambos lados a la vez. La existencia de una fístula nos permitirá introducir una punta de gutapercha la cual se dirigirá hacia la imagen en forma de lágrima, confirmándose el diagnóstico. 27 6, 12

### **7.3 SINTOMATOLOGÍA**

Los síntomas se suelen caracterizar por un dolor breve y agudo durante la masticación. Las situaciones en las que aparece el dolor son muy especiales, por lo que resulta difícil localizar su causa



El tipo e intensidad del dolor abarca una amplia gama, a veces es agudo y transitorio, lo que hace que el paciente no acuda al odontólogo ni se trate, ya que se produce un alivio total como consecuencia de la falta de masticación de la zona afectada. Este tipo de dolor suele ser consecuencia de una fractura vertical concreta, en la que se produce una mínima fractura que se extiende hasta la dentina, pero sin alcanzar la cámara pulpar. El dolor agudo se debe a la exposición, distensión y fractura de las prolongaciones odontoblásticas en el plano de ésta. A veces progresa en sentido apical, afectando la cámara de la pulpa e infectando su contenido.

Las fracturas mínimas que llegan justo hasta el espacio de la pulpa o en un plano inmediatamente tangencial producen una inflamación de ésta, y a veces dolor espontáneo. Cuando ésta fractura progresa hacia el espacio de la pulpa y produce necrosis, la inflamación se extiende hasta el ligamento periodontal y hueso periapical, éstas poseen fibras propioceptivas lo que permite identificar el foco de dolor por la sensibilidad producida con la percusión.

Si la inflamación se delimita al tejido pulpar y no se extiende periapicalmente, su localización es más compleja, al menos que el dolor responda a los estímulos térmicos o a la prueba de mordida de objetos. 23

27

En la fractura vertical producida durante la condensación con gutapercha es evidente la presencia de un "crack" audible por el especialista junto con un dolor punzante acusado por el paciente. 27



- a) Si la pulpa está sana, en un período de estimulación corto de 2 a 4 segundos dará una reacción transitoria.
- b) Con la pulpa afectada, la respuesta se prolonga o comienza inmediatamente pero permanece por pocos segundos.
- c) Si la pulpa es no vital por lesiones repetidas patológicas previas y traumáticas, la reacción casi siempre se presenta más tarde y es débil, y el paciente por lo común describe una sensación, más que un dolor específico
- d) Y si la pulpa está necrótica y ha causado una lesión inicial en el tejido periapical, el paciente no reacciona al estímulo térmico. La estimulación física, como presión o percusión de mordida produce dolor o incomodidad

19

#### **7.4 TRATAMIENTO**

El 90% de todas las fracturas verticales son completas y llegan hasta la superficie radicular opuesta, desde la corona hasta el ápice radicular. El objetivo del tratamiento es la eliminación de la línea de fractura, a través de la cual se establece una comunicación con la cavidad oral.



Los dientes unirradiculares normalmente se extraen; en los multirradiculares se secciona la raíz afectada; y si la fractura se limita a la zona apical, se practica la apicectomía. 3

La posibilidad de salvar un diente con fractura vertical depende del tamaño y de la localización de los segmentos.

Debe hacerse un intento para salvar el diente cuando se sospecha una fractura vertical que no comunica con el surco a través de la inserción epitelial, si.

1) el sondeo periodontal no revela bolsas profundas.

2) la radiografía no demuestra engrosamiento del ligamento periodontal desde el ápice hasta la cresta ósea. 9

Cuando la fractura abarca una sola cúspide se puede liberar a ésta de la oclusión para aliviar los síntomas. Si el extremo apical de la fractura coronaria atraviesa la inserción epitelial, se produce un defecto de inserción del ligamento periodontal y del hueso alveolar adyacente, con una bolsa infraósea que se mantiene hasta la extracción del diente. Estas bolsas se pueden tolerar durante cierto tiempo pero en ningún caso son reversibles.

23, 28, 27



La hemiresección y la amputación radicular, están indicadas cuando una o dos raíces no pueden ser tratadas por razones endodónticas (instrumentos rotos, perforaciones radiculares por reabsorción o conductos obstruidos), razones periodontales (lesión de la bifurcación o seria lesión de la raíz), razones de restauración (destrucción por caries o erosión de una gran porción de la corona y raíz o perforaciones durante la preparación para pernos).

El tratamiento endodóntico siempre que sea posible, deberá ser completado antes de la cirugía, tanto en la hemiresección como en la amputación radicular ya que suele ser más fácil aislar un diente y prevenir la filtración de saliva y la contaminación cuando se sigue ésta secuencia de tratamiento.

#### Hemiresección :

Puede ser conveniente conservar la mitad de un diente, como convertir un molar en un tercer premolar. Este procedimiento puede estar indicado cuando se ha fracturado una raíz, cuando los conductos están bloqueados o perforados, o cuando un segmento del diente no es restaurable por caries en la bifurcación. En ésta situación, se puede realizar la terapéutica endodóntica por limpieza y obturación de la raíz que se conservará, y condensar la amalgama en toda la cámara pulpar.



Se secciona el diente con una fresa de diamante largo y fino, o con una de fisura con vástago largo. El corte inicial debe ser dirigido a la raíz que no se va a conservar. Puede ser necesario o no un coígaño para la hemiresección, según la situación. Se toma una radiografía para asegurarse que no existen bordes cortantes. La raíz restante será restaurada con una preparación para perno y corona que se asemejará a un premolar y en algunos casos, la raíz puede servir para sostener una sobredentadura. También, ambas raíces pueden ser conservadas y se secciona el diente para abrir la zona de bifurcación por razones periodontales; entonces se restauran ambas raíces para formar dos premolares (bipremolarización).

#### Amputación radicular :

La fase endodóncica consiste en el tratamiento de los conductos radiculares, obturándolos con gutapercha y en el remodelado de las raíces que se conserven mediante limas y fresas Gates-Glidden. Se emplea una fresa redonda No. 4 a 6 de vástago largo con baja velocidad para fresar 2 a 3 mm dentro de las raíces que se amputarán. La raíz y la cámara pulpar íntegra se obturan con una amalgama bien condensada para asegurar la continuidad del sellado de la cámara pulpar después de haber eliminado la raíz. En los molares superiores puede ser necesario amputar una o hasta dos raíces. El procedimiento es similar a la hemiresección, excepto en que el remodelado de la corona remanente es más complejo.





La porción coronaria sostenida por la raíz debe ser remodelada para que soporte las exigencias oclusales y para asegurar la buena higiene bucal.

Se puede remodelar primero la corona y después eliminar la raíz subyacente, o se pueden cortar a la vez corona y raíz. El seccionamiento se realiza con fresa de diamante o fisura de vástago largo y la raíz se elimina mediante un elevador. Después de amputada la raíz, la corona y las raíces remanentes deben ser examinadas clínica y radiográficamente para confirmar la total eliminación radicular y asegurarse una zona de bifurcación sin bordes agudos. La porción dentinaria remanente debe ser restaurable de modo que pueda recuperar la función.

Ambos procedimientos son excelentes, si se les utiliza cuando está indicado y es apropiado. Si se abusa de ellas pueden conducir a un fracaso previsible, tanto desde el punto de vista periodontal como restaurador. 6

## **7.5 PRONÓSTICO**

La valoración y el pronóstico de las fracturas verticales dependen de numerosas variables, entre las que se encuentran la dirección y la profundidad del plano de fractura, la separación o movimiento a lo largo de la línea, la afectación de la pulpa y la dimensión oclusal o longitud de la fractura.



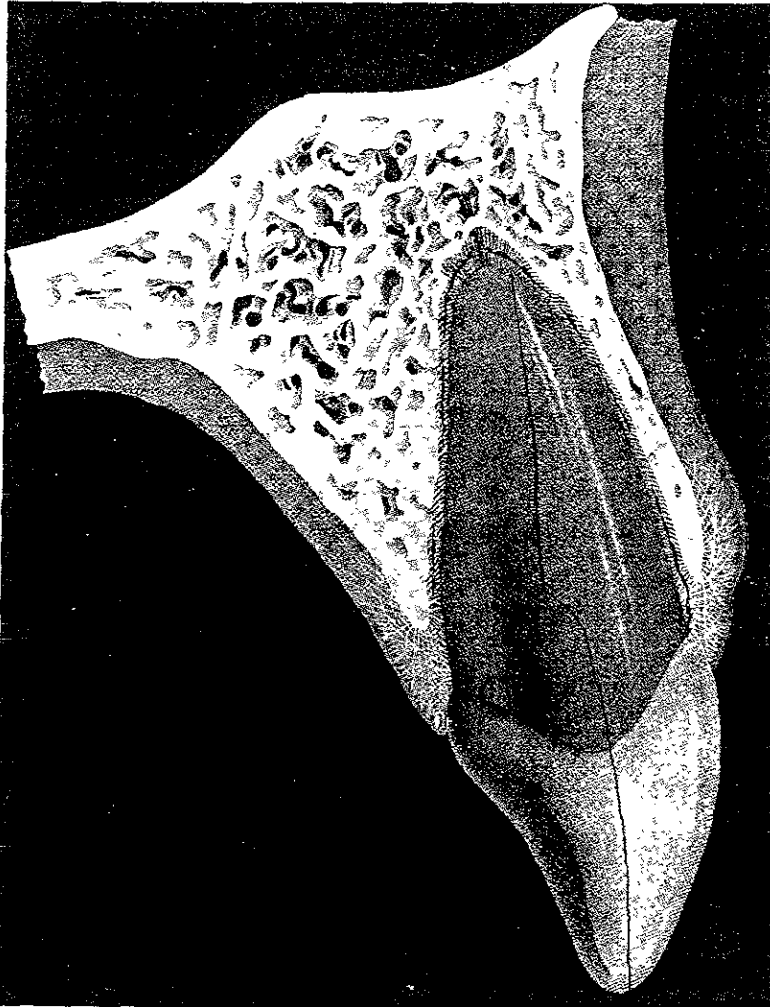
Solo se puede visualizar el corte transversal oclusal de una fractura vertical, incluso después de retirar todas las restauraciones siempre y cuando no se afecte la cámara de la pulpa. Es complicado saber cual es el extremo apical de la fractura, aunque se utilice transluminación y una lente de aumento.

Se debe establecer un juicio clínico sobre la posibilidad de salvar el diente con esta información tan limitada. Otros factores que influyen en la decisión son el valor estratégico del diente, la economía del tratamiento y la voluntad o no del paciente para conservarlo. En general, se puede decir que el pronóstico de una fractura que ocurre desde el plano mesial hasta el distal es muy desfavorable. Además, si se aprecia cualquier tipo de movimiento a lo largo de la línea de fractura, el diente no tiene salvación posible. 23

Las fracturas verticales en dientes de una sola raíz tienen un pronóstico muy desfavorable. Resulta imposible reparar el defecto, aún cuando la fractura no se extienda toda la distancia coronal-apical. 15



## FRACTURA VERTICAL





## CAPÍTULO VIII

### FISURAS

#### ***8.1 DEFINICIÓN***

Es la pérdida de continuidad de la superficie dental sin separación visible de los fragmentos, pueden involucrar el esmalte, la dentina y a veces la pulpa dental.

Las fisuras coronales son fracturas incompletas en la dentina y se dirigen hacia la raíz dental, aparecen tanto en dientes restaurados como en los no tratados. La mayor parte de las fisuras presentan una dirección vertical y la horizontal es rara. Las fisuras verticales recorren la corona en dirección mesiodistal y pueden afectar una o ambas zonas interproximales. Se ven favorecidas por todos los factores que reducen la estabilidad de los dientes, como las parafunciones, los traumatismos masticatorios, las caries extensas, como resultado de procedimientos operatorios restauradores y en los dientes con tratamiento de conducto o con procedimientos endodónticos.



Aparecen con mayor frecuencia en los primeros molares inferiores (restaurados y no restaurados), seguidos por los premolares superiores y los primeros molares superiores. 26

La mayor prevalencia de las fisuras dentales es entre los 30 y 60 años de edad. Existe un incremento en el número de pacientes con dolor causado por fisuras en los dientes y principalmente se observa la presencia de éstas en pacientes ancianos con una historia de infancia o adolescencia intranquila o problemática. Cuanto mayores sean la edad del paciente, la intensidad y uso mayor es la posibilidad de fisuras dentales. 3, 26, 5

## **8.2 CLASIFICACIÓN**

Se clasifica para establecer los signos y síntomas característicos de cada una de ellas que ayudan al diagnóstico, pronóstico y plan de tratamiento.

a) Directas oblicuas: son el resultado de fuerzas no axiales durante la masticación y la oclusión dental cuando se excede la capacidad del diente de resistencia a la fractura, se dirigen desde el esmalte a través de la dentina y se detienen en su recorrido, por tanto no ocasiona la fractura completa del segmento. Generalmente involucra una o varias cúspides.



b) Directas verticales: generalmente se dirigen en sentido mesiodistal sobre los rebordes marginales, se inician en el esmalte y se extienden en el interior de la dentina; si no son tratadas a tiempo pueden ocasionar daño pulpar y periodontal lo que empeoraría el pronóstico 26

### **8.3 DIAGNÓSTICO**

El objetivo del diagnóstico es no sólo determinar que la fisura esté presente si no cual diente y cúspide están involucrados.

Generalmente, reproducir las condiciones que ocasionan dolor en un paciente con una fractura dental incompleta es muy difícil, muchos de los signos y síntomas producidos por éstas fisuras también pueden ser asociados con problemas de tipo periodontal o pulpar. Incluso, la sintomatología puede confundirse con síndrome de disfunción temporomandibular, sinusitis, neuralgias y otros dolores faciales.

El diagnóstico de las fracturas incompletas en dientes posteriores es extremadamente complicado, éstas son muy delgadas y difíciles de localizar ya que frecuentemente se dirigen mesiodistalmente, se encuentran debajo de restauraciones mal ajustadas y no se observan radiográficamente.



### Elementos para el diagnóstico:

a) Historia clínica: Es la información de gran valor que nos proporciona el paciente. Debemos prestar atención a la sintomatología que refiere éste. Se interroga detenidamente acerca de accidentes masticatorios recientes seguidos de dolor agudo descartando la presencia de hábitos parafuncionales como bruxismo u otros como morder hielo, pipa, clavos, etc. que puedan ser la etiología del problema

b) Examen clínico. Sacar bien el cuadrante donde se sospecha que se encuentra la fisura ya sea con visión directa o indirecta con ayuda del reflejo de la luz en el espejo bucal para identificarla. Se sospechará particularmente de molares y premolares con restauraciones de amalgamas no recientes y de restauraciones fracturadas, cementos provisionales que se caigan con frecuencia y dientes con restauraciones mal ajustadas. Muchas veces la línea de fisura es observada en el piso de la cavidad al momento de eliminar una restauración, también se puede intentar localizar con la punta de un explorador fino. 22, 12

c) Examen radiográfico: Durante el examen radiográfico no es usual identificarlas, debido a que suelen ser paralelas a la radiografía. Se puede sospechar su presencia si no se encuentra causa aparente para la sintomatología o el problema pulpar. Solo cuando el haz de rayos X pasa directamente a través de la línea de fisura, es cuando se podrá demostrar en la radiografía y es recomendable varias angulaciones en la película para identificarla. 15

ESTA TESIS NO SALE  
DE LA BIBLIOTECA



d) Método de pigmentación. Existen diversas sustancias utilizadas como yodo, violeta de genciana o azul de metileno las cuales hacen evidente la fisura en forma de una línea oscura. clínicamente la velocidad de absorción de la tinta indica la profundidad y ancho de esta. 5

e) Método de transiluminación. Se utiliza una luz de fibra óptica y sirve para detectar las fisuras para tener una idea de su dirección y extensión, principalmente en el área de los rebordes marginales. La luz no pasa a través del diente por ser interrumpida abruptamente por la línea de fisura. 26

f) Prueba de mordida. Es la prueba definitiva para el diagnóstico de una fisura ya que reproduce la condición que provoca la sintomatología en el paciente. Para reproducir la molestia a la masticación se dispone de varios elementos como: rollos de algodón, discos de goma, el eyector de saliva, un lápiz o palillos de naranja entre el diente antagonista y el diente afectado, pidiendo al paciente que ocluya. 26

#### **8.4 SINTOMATOLOGÍA**

Los signos y síntomas característicos del diente fisurado, generalmente se observan en dientes vitales posteriores con una elevada carga oclusal, dientes con una mínima restauración y clínicamente con síntomas de dolor agudo a la masticación y sensibilidad ligera al frío. No se observan defectos periodontales asociados a la fisura. También existen síntomas como sensibilidad al calor, al dulce o a sabores fuertes. 5





Al morder los fragmentos dentarios se separan y no hay sintomatología, pero cuando la presión es liberada al cesar la masticación los fragmentos se unen y oprimen la pulpa dental ocasionando dolor agudo esto es debido a la conducción de fluidos orales en el interior de la fisura en dirección a la pulpa. Este fenómeno de liberación de la presión masticatoria es único de las fisuras. 6

En los dientes con éstas fisuras no tratadas, los cambios degenerativos en la pulpa progresan incrementándose la frecuencia, intensidad y duración del dolor, terminando en una pulpitis o necrosis pulpar. La ausencia de síntomas en algunos casos es debido a una lenta degeneración pulpar. 6 26

### **8.5 TRATAMIENTO**

Una vez obtenido el diagnóstico de la fisura, el ajuste oclusal es realizado para reducir el stress sobre el diente y aliviar la molestia del paciente. Ofrece una mejora temporal de los síntomas y previene la prolongación de la fisura.

Ya realizado el ajuste oclusal y que los síntomas han disminuido, se estabiliza el diente temporalmente colocando una banda de ortodoncia o de cobre que lo abraza y evite la propagación de la fisura.



El diente debe ser observado durante varios meses hasta determinar que los síntomas han desaparecido antes de realizar una restauración definitiva 3

La forma de resistencia y retención como la distribución de las fuerzas oclusales que se logra con la preparación para una corona completa minimizan el stress sobre los fragmentos fisurados. La forma de retención y el cementado sostiene la corona en su lugar por fricción, lo cual previene micromovimiento de estos fragmentos cuando las fuerzas oclusales inciden en el diente durante la masticación. Con éste tratamiento se obtiene una fijación permanente de los fragmentos fisurados. 26

Se debe considerar el tratamiento endodóntico si la pulpa ha sido involucrada. Al realizar el acceso a la cámara, debe inspeccionarse cuidadosamente el piso de la misma para destacar la presencia de la fisura a ese nivel; de ser así, el pronóstico del diente se presenta seriamente comprometido.

Durante la apertura de la cámara pulpar y preparación biomecánica, debe evitarse la remoción excesiva de tejido dentario que pueda debilitar aún más el diente. Se recomienda la colocación de hidróxido de calcio ya que medicamentos como el eugenol o el formocresol pueden pasar a través de la línea de fisura y afectar adversamente el periodonto.



Es importante instruir al paciente para que minimice la masticación sobre el diente que está siendo tratado. 12 26

Durante la fase de obturación de conductos se recomienda emplear una mínima fuerza de condensación y realizarla con gutapercha termoreblandecida usando cualquier sistema adecuado a tal fin. 26

En los factores restauradores se debe evitar la eliminación extensa de soporte dentinario. de restauraciones profundas clase I ó II en particular en premolares superiores y molares inferiores, las cavidades deben mantenerse lo más pequeñas posibles el tallado de las paredes de las cavidades con poca o ninguna divergencia. 22

En la actualidad, se destaca la necesidad de incorporar estrictamente el concepto de adhesión de los materiales restauradores a la estructura dentaria. Las restauraciones cerámicas adhesivas proveen una solución conservadora para dientes con fracturas verticales incompletas, éstas deben ser ejecutadas con procedimientos meticulosos para lograr una buena fuerza adhesiva. Los nuevos materiales adhesivos son ideales para preparaciones parciales o completas de dientes con fracturas incompletas ya que producen una disminución considerable del riesgo potencial de fisura y una mínima eliminación de tejido dentario.



La actividad del bruxismo es muy difícil de controlar. El grado de stress emocional parece tener una influencia determinante, por tanto el tratamiento debe ser integral: colocación de una férula oclusal, terapia psicológica y la colaboración del paciente para controlar el hábito 26

### **8.6 PRONÓSTICO**

El pronóstico de los dientes fisurados es por lo general impredecible: depende de la localización, extensión y magnitud del daño ocasionado por la fisura al momento de ser diagnosticada y del tratamiento oportuno. 3

También depende de cada situación y siempre será reservado. La fisura puede continuar su trayecto con las consecuencias finales indeseables, mientras más centrado sea el origen de la fisura a la superficie oclusal, peor es el pronóstico a largo plazo. éstas fisuras tienden a permanecer en el centro y crecer más profundas. El resultado es un daño mayor al diente y al periodonto. 22

### **8.7 SÍNDROME DEL DIENTE FISURADO**

El síndrome del diente fisurado no es un concepto nuevo, por el contrario, se conoce y discute ampliamente desde hace 3 décadas.



En 1954 se describió un grupo de síntomas ocasionados por una fractura incompleta en la dentina de un diente vital sin exposición pulpar franca, el síntoma principal fue dolor durante la masticación en ausencia de otros signos y síntomas. Posteriormente, se describieron los síntomas tempranos de dientes con fracturas incompletas los cuáles se caracterizaban por una molestia confusa durante la masticación y a los cambios térmicos principalmente al frío.

En 1958 se describen las "fracturas fisurales" y se establece que si éstas profundizaban en la dentina y alojaban bacterias podían invadir y afectar la pulpa dental. En 1964, Cameron considerando que la condición dental descrita presentaba un conjunto de signos y síntomas complejos que se manifestaban simultáneamente, sugirió que ésta fuera refrenda como Síndrome; este autor fue el primero en aplicar ésta terminología.

Definiendo la palabra Síndrome, se refiere a un conjunto de síntomas característicos de una enfermedad. El síndrome del diente fisurado se dice que se aplica a cualquier estado que no pueda definirse con facilidad y se caracteriza por una etiología compleja y sintomatología variada.

El síndrome del diente fisurado se refiere a un conjunto de signos y síntomas y el diente fisurado la fractura incompleta dentaria



El síndrome del diente fisurado únicamente puede presentarse en dientes vitales; sin embargo, las fisuras o fracturas incompletas también pueden afectar a dientes no vitales y a aquellos tratados endodónticamente.

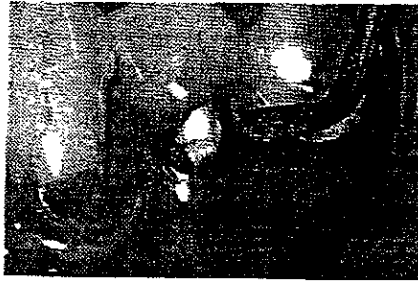
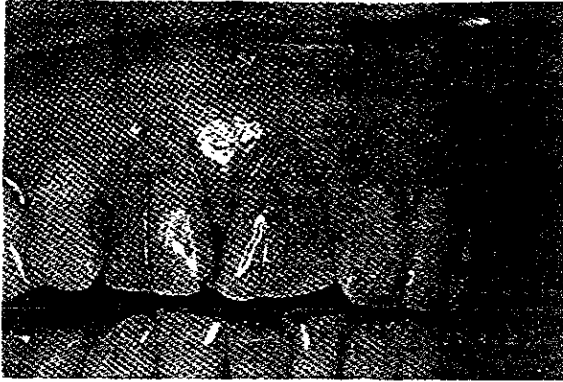
El “diente fisurado” dentro de su clasificación de las fracturas dentales o longitudinales, origina el síndrome del diente fisurado, el cuál está caracterizado por dolor agudo a la masticación (presión o liberación) y dolor agudo breve con el frío. 26

Un diente anterior nunca sufre este síndrome y en raras ocasiones ocurre en premolar inferior. Los síntomas están caracterizados por una molestia vaga durante la masticación con una sensibilidad ligera al frío y dificultad para identificar el diente causante, puede variar de acuerdo al grado de compromiso pulpar (hipersensibilidad inexplicable y constante de la pulpa, odontalgia constante) No se observan alteraciones radiográficas. En los casos del síndrome del diente fisurado el periodonto no se encuentra afectado. 22

Se describe en 1997, una técnica para tratar dientes con síndrome del diente fisurado utilizando resinas fluidas. Este tipo de material tiene la ventaja de que puede ser inyectado dentro de la línea de fisura, previo grabado con ácido, creando una traba mecánica que impide la profundización de ésta. Se recomienda desgastar ligeramente la línea de fisura con una fresa redonda pequeña antes de realizar el procedimiento y una limpieza con una punta ultrasónica para eliminar completamente los detritus de la línea de fisura antes de proceder al grabado ácido. 26



## FISURAS





## CONCLUSIONES

Las personas de la tercera edad son susceptibles a traumatismos dentales debido a su estado físico y mental, provocando caídas y golpes directos o indirectos. Otro factor predisponente es el cambio en la estructura dental (dentina menos elástica, tejidos menos flexibles y soporte periodontal disminuido), que junto con hábitos parafuncionales provocan fisuras o fracturas e incluso lesiones más graves.

Es importante que al presentarse éste tipo de pacientes con algún tipo de traumatismo dental al consultorio, se establezca un diagnóstico y plan de tratamiento adecuado mediante un interrogatorio minucioso incluyendo una historia médica, examen clínico y radiográfico.

Al identificar los desplazamientos dentales, es necesario llevar a cabo el tratamiento específico de cada uno de éstos, así, evitaremos complicaciones posteriores y la obtención de un pronóstico más favorable.

Dentro de las fracturas coroneales y coronorradiculares se tendrá que valorar la extensión de éstas para aplicar los diferentes procedimientos restauradores que van desde operatorios, endodóncicos, ortodóncicos hasta protésicos.





El diagnóstico de las fracturas radiculares horizontales es de extraordinaria importancia, realizando un examen radiográfico en diferentes angulaciones, pruebas térmicas y eléctricas, observando así su localización, compromiso pulpar y/ o el desplazamiento de los fragmentos. Con esto último se determinará la terapéutica urgente o conservadora.

En personas geriátricas, la fractura que se presenta con mayor frecuencia es la vertical, constituyendo uno de los traumatismos de mayor complejidad respecto a su diagnóstico y pronóstico. Cuando se presenta, el odontólogo se ve obligado a realizar una terapéutica agresiva y poco conservadora, como la extracción en dientes unirradiculares y la hemiresección o amputación en multirradiculares, siendo ésta no deseada e inesperada por el paciente. Se debe tener mayor cuidado en éste tipo de personas al realizar algún procedimiento restaurador, protésico o endodóncico, ya que son las principales iatrogenias que provocan la aparición de la fractura.

La identificación temprana de las fisuras y la prevención de su extensión, son la clave para que su manejo sea efectivo, lo fundamental es saber que son un problema común y el resultado de la combinación de diversos factores etiológicos y predisponentes. Las fisuras están relacionadas con el Síndrome del diente fisurado, caracterizado por signos y síntomas manifestados simultáneamente y que se presenta sólo en dientes vitales, a diferencia de las fisuras, que también pueden afectar a no vitales y tratados endodóncicamente.



## BIBLIOGRAFÍA

1. ANDREASEN, J O : Lesiones Dentales Traumáticas. Edit. Médica Panamericana. Madrid. 1990
2. BEECHING. W. Brian: Radiología Dental Interpretación de imágenes. Edit. Doyma Barcelona- España, 1985
- 3 BEER, R : BAUMANN. M. A ; KIM, S · Atlas de Endodoncia. Edit Masson S. A. Barcelona. 1998.
- 4 BENCE, Richard: Manual de clínica endodóntica Edit Mundi. 1a edición Argentina
5. BESNER. E. ; FERRIGNO. P. · Endodoncia práctica Guía clínica. Edit Manual moderno. 2a edición. México 1990
6. COHEN, Stephen. : Endodoncia. Los caminos de la pulpa. Edit. Intermédica P. 4a edición. Buenos Aires, 1988.
7. DOWSON. E. Peter: Evaluación, Diagnóstico y Tratamiento de problemas oclusales. Edit. Mundi. 1a edición Buenos Aires, Argentina.
8. DE SOUSA, F. Gabriel: Emergencias en Endodoncia. Edit. Actualidades médico- odontológicas Latinoamérica C. A. 2a edición. Venezuela 1999.



9. DONALD, E. Arens: Cirugía endodóntica. Edit. Española Doyma España, 1984.
10. FRANK. A. L. ; SIMONS, J. H : Endodoncia clínica y quirúrgica, fundamentos de la práctica odontológica. Edit. Labor S. A. 1a edición Barcelona, 1998.
11. GROSSMAN, I Louis. Práctica endodóntica. Edit. Mundi. 3a edición. Buenos Aires
- 12 GUTMANN. L. J. , HARRISON. W. J : Surgical endodontics. Blackwell scientific publications Boston, 1991
13. HARTY: Endodoncia en la práctica clínica. Edit Mc. Graw-Hill Interamericana. 4a edición. México, 1999
14. HARTY, F. J : Endodoncia en la práctica clínica. Edit. el manual moderno S.A. de C.V. 2a edición. México, 1984.
15. INGLE, I. John: Endodoncia. Edit. Mc. Graw-Hill Interamericana 4a edición. México 1996.
16. LASALA. Angel: Endodoncia. Edit. Salvat S.A. 3a edición. México, 1998
17. MAISTO, A. Oscar: Endodoncia. Edit. Interamericana Mc Graw-Hill. México 1995.



18. MESSING, J. ; STOCK, C: J. : Atlas en color de Endodoncia Edit Avances médico dentales. Madrid, 1991.
19. MONDRAGÓN. E. Jaime D. Endodoncia Edit Interamericana Mc Graw-Hill. México, 1995.
20. RASPALL, Guillermo: Cirugía Maxilofacial Edit médica panamericana Madrid. España, 1997.
- 21 TRONSTAD, Leif. Endodoncia clínica Edit Científicas y técnicas España. 1993.
22. WALTON, E., TORABINEJAD, M.: Endodoncia principios y práctica clínica Edit. Interamericana. 1a edición. México. 1991
23. WEINE, S. Franklin: Terapéutica en Endodoncia. Edit Salvat 2a edición Barcelona, España, 1991.
24. ALVENTOSA, Martín J. A. · Endodoncia. " Avulsión Dentaria: a propósito de dos casos clínicos ". Vol 14. No. 3. Julio-Septiembre 1996.
25. BOUCHAN, S.; ULIBARRI DE LA ROSA, I. . SANTOS E : Práctica odontológica " Reimplante intencional. informe de un caso ". Publicación odontológica. Vol. 13. No. 2 1992.
26. BÓVEDA, Z. Carlos: "El Síndrome del diente fisurado: etiología diagnóstico y tratamiento ". e-mail: carlosboveda@carlosboveda.com



27. RODRÍGUEZ, P: A.; MARTÍNEZ D. C. , COUCE V. L. Endodoncia. Fracturas verticales : presentación de casos clínicos Vol.13. No. 1 Enero-marzo 1995.

28 THEODOSSOPOULOU, J. .N: Endodontics & Dental Traumatology "Crown-root fracture of lower molar- restorative procedures". 1997