



11242
UNIVERSIDAD NACIONAL AUTONOMA
DE MEXICO 72

FACULTAD DE MEDICINA

DIVISION DE ESTUDIOS DE POSGRADO

CENTRO MEDICO NACIONAL

CURSO DE ESPECIALIZACION EN RADIOLOGIA E IMAGEN
"20 DE NOVIEMBRE" I.S.S.S.T.E.

BIOPSIA TRANSRECTAL DE PROSTATA GUIADA
POR ULTRASONIDO

TESIS DE POSGRADO
PARA OBTENER EL DIPLOMA DE
ESPECIALIDAD EN
RADIOLOGIA E IMAGEN
P R E S E N T A :
DRA. GEORGINA INES CHAVEZ LOPEZ

ASESORES:

DR HERMENEGILDO RAMIREZ JIMENEZ
DRA. JULITA DEL SOCORRO OROZCO VAZQUEZ



MEXICO, D. F.

FEBRERO 2001



Universidad Nacional
Autónoma de México



UNAM – Dirección General de Bibliotecas
Tesis Digitales
Restricciones de uso


DERECHOS RESERVADOS ©
PROHIBIDA SU REPRODUCCIÓN TOTAL O PARCIAL

Todo el material contenido en esta tesis esta protegido por la Ley Federal del Derecho de Autor (LFDA) de los Estados Unidos Mexicanos (México).


El uso de imágenes, fragmentos de videos, y demás material que sea objeto de protección de los derechos de autor, será exclusivamente para fines educativos e informativos y deberá citar la fuente donde la obtuvo mencionando el autor o autores. Cualquier uso distinto como el lucro, reproducción, edición o modificación, será perseguido y sancionado por el respectivo titular de los Derechos de Autor.




DR. MAURICIO DI SILVIO LOPEZ
SUBDIRECTOR DE ENSEÑANZA E INVESTIGACION




DR. ALVARO LOMELI RIVAS
COORDINADOR DE SERVICIOS AUXILIARES
DE DIAGNOSTICO Y TRATAMIENTO




DRA. MA. DEL CARMEN MORA ROJAS
JEFA DE ENSEÑANZA DE LA
COORDINACION DE SERVICIOS AUXILIARES
DE DIAGNOSTICO Y TRATAMIENTO




DRA. JULITA OROZCO VAZQUEZ
JEFE DEL SERVICIO DE RADIOLOGIA E IMAGEN



DR. HERMENEGILDO RAMIREZ JIMENEZ
PROFESOR TITULAR DEL CURSO DE RADIOLOGIA E IMAGEN
ASESOR DE TESIS



DRA. GEORGINA I. CHAVEZ LOPEZ
RESIDENTE TERCER AÑO
RADIOLOGIA E IMAGEN
AUTOR DE TESIS



DEPARTAMENTO DE INVESTIGACION:
JEFATURA DE INVESTIGACION Y DIVULGACION

DELEGACION:
ZONA SUR

UNIDAD MEDICA:
CENTRO MEDICO NACIONAL 20 DE NOVIEMBRE
I S S S T E

TITULO DE LA INVESTIGACION:
BIOPSIA TRANSRECTAL DE PROSTATA GUIADA POR ULTRASONIDO

AUTOR: DRA. GEORGINA INES CHAVEZ LOPEZ

ASESORES: DR. HERMENEGILDO RAMIREZ JIMENEZ
DRA. JULITA DEL SOCORRO OROZCO VAZQUEZ

DEDICO ESTA INVESTIGACION:

A MIS PADRES MARTIN Y HERMELINDA POR EL APOYO
BRINDADO EN CADA MOMENTO DE MI VIDA.

A MI HERMANO SERGIO PORQUE JUNTOS HEMOS CONOCIDO
EL VALOR DE CULMINAR NUESTRAS ASPIRACIONES PROFESIONALES Y
POR SU GRANITO DE ARENA EN LA ELABORACION DE ESTA TESIS.

A MIS MAESTROS POR SU AMPLIA EXPERIENCIA LA CUAL
ME HAN TRANSMITIDO A LO LARGO DE MI FORMACION.

MI MAS PROFUNDO APRECIO Y AGRADECIMIENTO A LA
DRA. OLIVIA BIELETTO TREJO, Y RESIDENTES HUGO BARBALES Y MAURO
PEREZ POR SU COLABORACION EN LA CULMINACION DE ESTA TESIS.

GRACIAS A **DIOS**

INDICE

RESUMEN.....	1
ABSTRACT.....	2
MARCO TEORICO.....	3
ESQUEMAS DE TIPOS DE BIOPSIAS.....	6
JUSTIFICACION.....	10
MATERIAL Y METODOS.....	12
ASPECTOS ETICOS.....	17
BIOSEGURIDAD.....	18
RESULTADOS.....	22
CUADROS Y GRAFICAS.....	24
DISCUSION.....	43
CONCLUSIONES.....	49
BIBLIOGRAFIA.....	50

RESUMEN

Biopsia Transrectal de Prostata Guiada por Ultrasonido.
Dra. Georgina Ines Chávez López. Radiología e Imagen.
Centro Médico Nacional 20 de Noviembre. I.S.S.S.T.E. México D.F.

El cáncer de la próstata se ha convertido en un problema de salud pública en muchos países, incluyendo el nuestro, siendo el ultrasonido de la próstata hoy en día un método bien establecido para la exploración de este órgano, ya que permite estimar su volumen y alteraciones debidas a padecimientos benignos y malignos; permitiendo además dirigir con precisión la toma de biopsia.

Se realizaron 24 biopsias de próstata guiadas por ultrasonido transrectal en pacientes con sospecha de cancer por clinica y/o de imagen, detectando ADENOCARCINOMA en 5 pacientes con un porcentaje del 21%, INFILTRACION PERINEURAL y NEOPLASIA INTRAEPITELIAL se dio en 3 casos respectivamente para cada uno de ellos con un porcentaje del 13% . Estas dos ultimas lesiones son precursores de cancer. Asi mismo las lesiones malignas y premalignas en el presente estudio suman un total de 11 pacientes de los 24 en estudio, lo que representa un porcentaje del 46% de especificidad por este metodo diagnostico.

Por lo anterior, pensamos que la BIOPSIA TRANSRECTAL POR ULTRASONIDO , es uno de los avances mas importantes para evaluar la enfermedad prostatica.

Palabras Clave: Próstata, Cáncer de Próstata, Ultrasonido Transrectal.

ABSTRACT:

TRANSRECTAL BIOPSY OF PROSTATE BY ULTRASAUND-GUIDED.
DR. GEORGINA INES CHAVEZ LOPEZ
CENTRO MEDICO NACIONAL 20 DE NOVIEMBRE I.S.S.S.T.E.

Prostate Cancer has been a public health problem in many countries including Mexico. Up to date the use of ultrasaund guided has been a well define method to explore this organ, this study give us an estimate volume, grade and stage of bening and malign cancer; with this let us guide with precision the tissue that is going to take.

We made 24 biopsys by ultrasound guided of prostate in patients with suspicion of cancer by clinical and image found them out 5 patients with adenocarcinoma that reprezent 21%, perineural infiltration and intraepitelial neoplasia given 13% in 3 cases of this last two injuries.

As a matter of fact the perineural infiltration and intraepitelial neoplasia are the common of cancer.

In the same way the malign and premalign injuries in the present study add up a total of 11 patients of 24 in this study, it represent as 46% specific by this diagnostic method.

We think that the use of transrectal biopsy of prostate by ultrasound guided is one of the most important advance to evaluate the illness of prostate.

Key Words: Prostate, Prostate Cancer, Transrectal Ultrasound

BIOPSIA TRANSRECTAL DE PROSTATA GUIADA POR ULTRASONIDO

I.- MARCO TEORICO

1.- DEFINICION DEL PROBLEMA

Cual es la sensibilidad y especificidad de la Biopsia Transrectal dirigida por ultrasonido en el diagnóstico de lesiones sospechosas de malignidad de la Prostata.

2.- ANTECEDENTES

Desde hace años se han utilizado múltiples métodos para la realización de Biopsias de la Próstata. Los métodos originales eran procedimientos transrectales y transperineales ciegos y tenían porcentajes de falsas negativas cercanas al 20%.

En la actualidad las principales técnicas empleadas son tres:

- Biopsia Transrectal con aguja fina con guía digital
- Biopsia Transperineal guiada por ultrasonido
- Biopsia Transrectal guiada por ultrasonido

En 1960 Franzen describió una técnica de biopsia transrectal por aspiración utilizando una aguja delgada calibre 22, la cual se inserta a través de un acoplador el cual se coloca en el dedo que efectua el tacto rectal y la aguja corre en este acoplador a lo largo de la concavidad del dedo explorador.

Holm y Gammelgaard en 1981 describieron la biopsia transperineal guiada por ultrasonido en un plano transverso, en 1983 Fornage y Rifkin describieron la utilización de la guía de esta biopsia con ultrasonido en un plano longitudinal y en 1987 Lee y Cols combinaron ambos planos. (2,8)

La biopsia transperineal permite obtener tejido por aspiración con agujas tipo chiba número 22, o un fragmento de mayor tamaño para estudio Histológico utilizando agujas tipo Tru-Cut, o modificaciones de esta para ser utilizada con los disparadores tipo Biopsy.

En relación a la biopsia transrectal guiada por ultrasonido podemos decir que gracias a la gran resolución anatómica de los equipos actuales de ultrasonido es posible discriminar la anatomía zonal de la Prostata, que es de gran utilidad para la práctica de biopsias transrectales ya que se pueden identificar áreas anatómicas débiles que son los sitios por donde se puede producir diseminación o extensión extra prostática, con este conocimiento se puede predecir la extensión tumoral al llevar a cabo biopsia transrectal dirigida específicamente a estos sitios que incluyen: el vértice de las vesículas seminales con la zona central, el espacio extraprostático invaginado que sigue los conductos eyaculadores, el área trapezoide y el sitio de entrada del paquete neurovascular, la biopsia estratégica hacia estos sitios permite una estadificación cuando ya se ha establecido el diagnóstico de Carcinoma. (9)

En la actualidad se considera que las biopsias guiadas por ultrasonido son más certeras que con guía digital convencional y de 30 a 35% de biopsias por guía digital en las que no se mostró evidencia de malignidad, esta se hizo evidente al repetir la biopsia con guía ultrasónica.

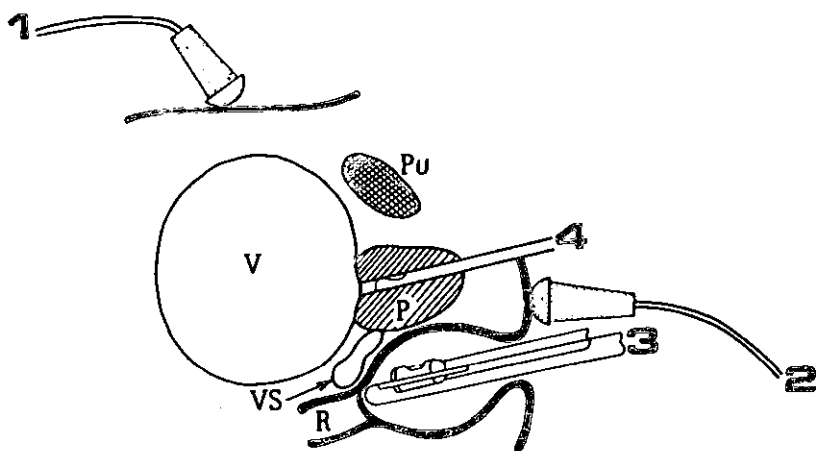
Las lesiones no palpables o con mínima anormalidad al tacto rectal son indicación de la biopsia guiada por ultrasonido.

En la serie de Hodge y Cols con biopsia guiada en 251 pacientes con Próstata anormal al tacto rectal 90% mostró área hipoecoica que correspondía al nódulo o sitio de induración en ellos la biopsia fue positiva en 66%, con estadios clínicos más avanzados el porcentaje de positividad se incrementa.


En 53% de pacientes con biopsia negativa por vía digital fue positiva utilizando la vía transrectal guiada por ultrasonido lo que indica la ventaja de este método.

El estudio sonográfico ha mostrado que 24 a 39% de los Carcinomas de Próstata son isoecoicos e indistinguibles de la Próstata normal. Este dato es importante ya que indica que el ultrasonido transrectal puede no detectar todas las lesiones clínicamente palpables además de que frecuentemente el Carcinoma Prostático es bilateral y/o multifocal. (1)

Este conocimiento ha encaminado a algunos autores a valorar la biopsia al azar y su valor en el diagnóstico, estadificación y manejo terapéutico de estos pacientes.



Se ilustran las diferentes vías de abordaje ultrasonográfico:
 (1) Examen por vía suprapúbica. (2) Examen transperineal.
 (3) Estudio con transductor endorrectal. (4) Vía transrectal.
 Próstata (P). Vejiga (V). Vesículas seminales (VS). Recto (R).
 Pubis (Pu).



Esquema que demuestra la biopsia transrectal con guía digital utilizando la técnica de Franzen.

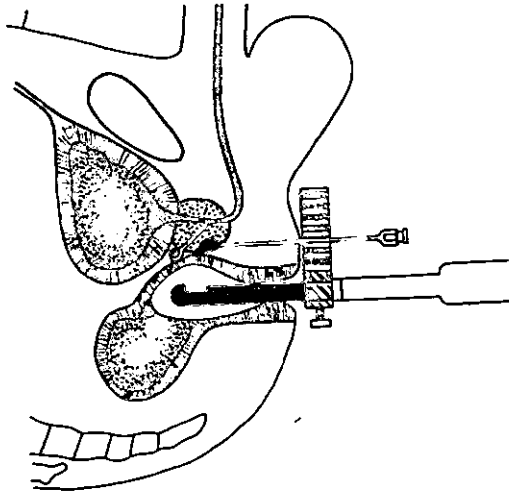


Diagrama que demuestra la biopsia transperineal con guía ultrasonográfica

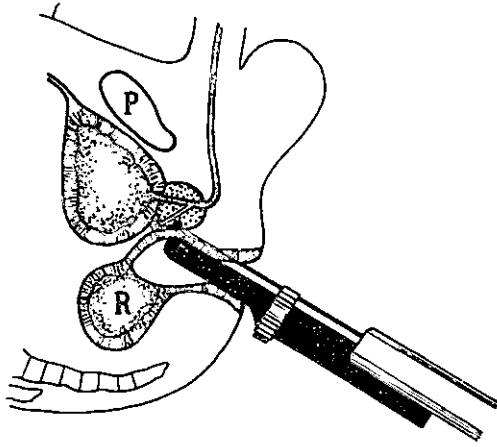


Diagrama que demuestra la utilización del transductor transrectal y toma de biopsia

3.- JUSTIFICACION

La patología de Próstata es una de las principales causas de morbi-mortalidad en el Servicio de Urología del Centro Médico Nacional 20 de Noviembre, por lo que su detección temprana es de suma importancia. Un método diagnóstico que ayuda a lograr tal fin en el diagnóstico del Cáncer Prostático es la biopsia transrectal de Próstata guiada por ultrasonido. Este procedimiento frecuentemente es concluyente para el diagnóstico, además de tener como principales ventajas las siguientes:

- A) Existe menor distancia entre la aguja y el blanco.
- B) Permite mayor libertad de movimiento.
- C) Presenta mejor tolerancia por el paciente, el cual no requiere anestesia local por la insensibilidad relativa de la pared rectal.
- D) Este procedimiento bien dirigido, es útil para valorar la extensión de la lesión en la región de la cápsula y los tejidos periprostáticos.
- E) Es un procedimiento rápido en su ejecución. (2,4,5,7)
- F) Es un procedimiento ambulatorio

4.-HIPOTESIS

La biopsia transrectal de Próstata guiada por ultrasonido tiene una sensibilidad y una especificidad del 90% para la detección de Carcinoma Prostático.

5.- OBJETIVO GENERAL

Determinar la sensibilidad y especificidad de la biopsia transrectal de Próstata guiada por ultrasonido en el diagnóstico de Carcinoma Prostático.

6.-OBJETIVOS ESPECIFICOS

Determinar el número de muestras insuficientes en la toma de biopsia transrectal de Próstata guiada por ultrasonido.

En relación a que un 24 a 39% de los Carcinomas de Próstata son isoeoicos e indistinguibles de la Próstata normal, determinar el porcentaje de ultrasonidos transrectales que no detecten todas las lesiones clínicamente palpables.

Determinar con que frecuencia el Carcinoma Prostático es bilateral o multifocal.

Dada la existencia de Carcinoma Prostático bilateral o multifocal valorar la utilidad de la biopsia al azar.

En nodulos hipoecoicos confinados a la mitad de la Próstata, determinar la utilidad de biopsia contralateral. Determinar la utilidad de practicar biopsia de diferentes áreas en forma sistemica en casos de sospecha clínica de Carcinoma Prostático con Próstata econograficamente normal por ultrasonido.

Determinar el tamaño del fragmento mínimo necesario para una adecuada valoración histológica.

Determinar las complicaciones más frecuentes del procedimiento.

II MATERIAL Y METODOS

7.-DISEÑO

Se realizará biopsia transrectal de Próstata guiada por ultrasonido a todos los pacientes enviados por el Servicio de Urología y pacientes enviados por otras unidades de los diversos niveles de atención médica con sospecha clínica de CA Prostático.

Dado que en la biopsia transrectal existe el peligro potencial de contaminación de la Próstata con materia fecal, al paciente deberá administrarsele antibioticos de amplio espectro por vía oral previo y posterior a la biopsia, los antibioticos se proporcionarán cuando menos una hora antes del procedimiento para alcanzar niveles sericos terapéuticos.

El paciente deberá contar con enema de limpieza previo a la toma de biopsia, también se deberá tener la seguridad que no existan problemas de coagulación para evitar sangrado y que el paciente no este en tratamiento con Aspirina o Anticoagulantes.

La toma de biopsia se realizara en un corte transversal de próstata, etiquetando las muestras en lóbulo derecho o izquierdo, dado que fué necesario adaptar una guía sobre el transductor electrónico líneal, el cual queda inactivo, pues no se cuenta con la guía específica. De esta manera queda solo en función el transductor convexo.

El examen ultrasonográfico y toma de biopsia puede ser realizado en varias posiciones, en este caso se prefirió el decúbito lateral izquierdo con las rodillas flexionadas, por considerar que esta posición es más confortable para el paciente.

8.-DEFINICION DEL UNIVERSO

Pacientes enviados del Servicio de Urología del Centro Médico Nacional 20 de Noviembre u otras unidades del ISSSTE con sospecha clínica de CA de Próstata (deberán contar con tacto rectal, antígeno prostático y tiempos de coagulación por arriba del 70%.)

9.-TAMAÑO DE LA MUESTRA

Un mínimo de 20 pacientes a un máximo de 50 pacientes enviados del Servicio de Urología del Centro Médico Nacional 20 de Noviembre u otras unidades con sospecha clínica de CA de Próstata que requieran biopsia prostática guiada con ultrasonido transrectal durante un periodo del 1° de Julio al 31 de Septiembre de 1999.

10.-DEFINICION DE LOS SUJETOS DE OBSERVACION

Pacientes con sospecha clínica de CA Prostático.

11.-DEFINICION DEL GRUPO CONTROL

No se requiere.

12.-CRITERIOS DE INCLUSION

Pacientes con sospecha clínica de CA de Próstata que se les indique toma de biopsia transrectal de Próstata guiada por ultrasonido.

Pacientes derechohabientes pertenecientes al Centro Médico Nacional 20 de Noviembre u otras unidades del ISSSTE.

Pacientes que cuenten con expediente clínico completo en el Centro Médico Nacional 20 de noviembre ISSSTE.

Pacientes que cuenten con tacto rectal, antígeno prostático, y tiempos de coagulación por arriba del 70%.

Pacientes que cuenten con premedicación de antibióticos de amplio espectro y enema de limpieza.

Pacientes que si se cuente con resultado histopatológico de la toma de biopsia.

13.-CRITERIOS DE EXCLUSION

Pacientes con transtornos de la coagulación o discrasias sanguíneas

Pacientes no cooperadores al procedimiento.

Pacientes que no cuenten con resultado histopatológico de la toma de biopsia.

14.-CRITERIOS DE ELIMINACION

Pacientes que no cuenten con sospecha clínica de CA de Próstata (tacto rectal, antígeno prostático, fosfatasa alcalina y tiempos de coagulación por arriba del 70%) ni resultado histopatológico. Pacientes que presenten patología perirectal y que por tal motivo no se pueda realizar el estudio de ultrasonido transrectal.

15.-DEFINICION DE VARIABLES Y UNIDADES DE MEDIDA

- Edad
- Tamaño de la Lesión
- Características ultrasonograficas de la lesión
- Resultado de Ag Prostático
- Resultado histopatológico

16.-DEFINICION DEL PLAN Y PROCEDIMIENTOS Y PRESENTACION DE LA INFORMACION (TECNICAS Y PROCEDIMIENTOS PARA EL TRATAMIENTO ESTADISTICO DE LOS DATOS).

Ingresarán al protocolo de estudio todos los pacientes con sospecha clínica de CA de Próstata enviados de la consulta externa u hospitalizados del Servicio de Urología del Centro Médico Nacional 20 de Noviembre u otras unidades con expediente clínico completo y AG Prostático elevado y resultado histopatológico de la toma de biopsia.

17.-TIPO DE INVESTIGACION

- A) Aplicada
- B) Exploratoria
- C) Clínica
- D) Transversal
- E) Prospectiva
- F) Abierta

18.-CEDULA DE RECOLECCION DE DATOS

*Se anexa formato.

CEDULA DE RECOLECCION DE DATOS

Nombre del Paciente: _____

Registro: _____ Edad: _____

Hospital De Procedencia: _____

Diagnóstico de Envío: _____

APE: _____

Cuadro Clínico: _____

Ultrasonido Previo: Si _____ No _____ Reporte: _____

Cirugía Previa: Si _____ No _____ Nombre: _____

Biopsia Previa: Si _____ No _____ Reporte: _____

Ultrasonido Actual: Próstata Homogenea _____ Heterogenea _____

Nodulo o Zona Sospechosa Derecha _____ Izquierda _____

Hipo _____ Iso _____ Hiper _____

Focal _____ Difuso _____

Zona Afectada: periferica _____

Central _____

Transicional _____

Tacto Rectal: Grado _____ Característica _____

Resultado Patologico: Lóbulo Derecho _____

Lóbulo Izquierdo _____

No. de Biopsia _____

III ASPECTOS ETICOS

19.- RIESGOS DE LA INVESTIGACION

El riesgo de la biopsia transrectal de Próstata guiada por ultrasonido va en relación a las posibles complicaciones que estan relacionadas con sangrado y sepsis ocurriendo en un pequeño porcentaje según la literatura 2.3% (8)

El paciente puede retener coagulos post-biopsia y tener elevación transitoria de la temperatura, otra posible complicación es laceración de la pared rectal si se mueve la aguja cuando ya protruye del canal de biopsia.

20.-CONSENTIMIENTO INFORMADO

Se realizará un escrito donde el paciente autorice el procedimiento (biopsia), notificándose las posibles complicaciones dado que es un procedimiento invasivo.

IV BIOSEGURIDAD

21.-ESPECIFICAR IMPLICACIONES Y MEDIDAS DE BIOSEGURIDAD

- El transductor se protegerá con una funda de latex desechable para cada paciente, dado que es intracavitario.
- Se empleará antibióticos de amplio espectro de manera profiláctica.
- Enema de limpieza para evitar en lo posible la contaminación con materia fecal.
- Tiempos de coagulación por arriba del 70% para evitar complicaciones de sangrado.
- Para evitar las posibles laceraciones de la pared rectal se introducirá la aguja ya cargada para el disparo con un protector.

V.- ORGANIZACION

22.- PROGRAMA DE TRABAJO

* CRONOGRAMA DE ACTIVIDADES

MES	ACTIVIDADES	RESPONSABLE
JULIO 1999	CAPTACION DE PACIENTES CON TOMA DE BIOPSIA	DRA. CHAVEZ
AGOSTO 1999	TOMA DE BIOPSIA	DRA. CHAVEZ
SEPTIEMBRE 1999	TOMA DE BIOPSIA	DRA. CHAVEZ
OCTUBRE 1999	ANALISIS, REDACCION Y ESCRITO DE LA INVESTIGACION	DRA. CHAVEZ ASESORES: DR. RAMIREZ
NOVIEMBRE 1999	ENTREGA DE TESIS	

23.- RECURSOS HUMANOS:

ASESOR DE TESIS:

DR. HERMENEGILDO RAMIREZ JIMENEZ.
JEFE DE AREA DE IMAGENOLOGIA.

DRA. JULITA DEL SOCORRO OROZCO.
RESPONSABLE DEL SERVICIO DE RADIOLOGIA.

RESPONSABLES DE TESIS:

DRA. GEORGINA INES CHAVEZ LOPEZ.
RESIDENTE DE TERCER AÑO DE RADIOLOGIA E
IMAGEN.

COLABORADORES:

RESIDENTES DEL SERVICIO DE UROLOGIA

- .- DR. HUGO BARBALES IRIAS
- .- DR. MARCO ANTONIO CHOPIN GASCA
- .- DR. CUAUHTEMOC DIAZ GARCIA

RESIDENTE DEL SERVICIO DE RADIOLOGIA

- .- DR. SANTIAGO MAURO PEREZ MOLINA

MEDICO ADSCRITO DEL SERVICIO DE PATOLOGIA

** DRA. OLIVIA BIELETTO TREJO

ENFERMERO DEL SERVICIO DE UROLOGIA

- ALFONSO DOMINGUEZ REYES

24.- RECURSOS MATERIALES:

.- Equipo de ultrasonido del servicio de urología.

Aloka SSD-1200
ECHO-CAMERA

(TRANSDUCTOR RECTAL CONVEXO/LINEAL DE 5-7.5 MHZ)

- .- PISTOLA PARA TOMA DE BIOPSIA DEL SERVICIO DE RAYOS E IMAGEN
- .- AGUJAS PARA TOMA DE BIOPSIA NUMERO 16 DE RADIOLOGIA E IMAGEN
- .- GUIA DE BIOPSIA PERTENECIENTE A LA DRA. GEORGINA I. CHAVEZ L.
- .- PRESERVATIVOS ADQUIRIDOS POR EL PACIENTE
- .- IMPRESORA DE EQUIPO DE ULTRASONIDO DE LA DRA. GEORGINA I. CHAVEZ
- .- MATERIAL DE CURACION, ASEPSIA, GEL, ETC. DEL SERVICIO DE UROLOGIA

25.- PRESUPUESTO

El dispuesto para el servicio de radiología e imagen como para el servicio de urología, sin embargo es necesario adquirir la guía de biopsia, ya que el hospital no cuenta con la misma.

VI.- DATOS DE IDENTIFICACION

Los médicos adscritos, residentes y personal de enfermería participantes en el presente estudio, se encuentran adscritos al servicio de radiología, urología y patología del CMN 20 DE NOV. Av. coyoacan y Felix Cuevas Col. del Valle, Tel 55-75-70-22

RESULTADOS:

Se estudiaron 24 casos de pacientes con sospecha de cancer de prostata durante el periodo comprendido del 1ro de Julio al 30 de Octubre de 1999, captados por los servicios de Radiologia e Imagen y Urologia del Centro Medico Nacional 20 de Noviembre asi como otros procedentes de los diferentes hospitales del ISSSTE, para toma de biopsia de prostata guiada por ultrasonido transrectal para confirmar o descartar cancer de prostata.

En el presente estudio se observo que el grupo etareo de 70 a 79 a, presento mayor cantidad de pacientes con 9 casos, lo que represento un 38% del total de casos, siguiendo en orden de frecuencia el grupo de 60 a 69a, con 8 casos y un 33%, posteriormente el grupo de 80 a 89 a, con 4 casos y un 17%. Y finalmente el grupo etareo de 50 a 59 a, con 3 casos y un porcentaje del 13%, debajo de este rango no se observo presentación de casos. (Ver cuadro 1 , gráfica 1 y 1.1.)

Con respecto al hospital de procedencia para toma de biopsia de prostata el CMN 20 DE NOVIEMBRE. fue el que mayor cantidad de casos apporto con un total de 18 pacientes para un porcentaje del 76% siguiendo en orden de frecuencia el HOSPITAL DARIO FERNANDEZ y el HOSPITAL 1RO DE OCTUBRE con un total de dos casos cada uno, representando un 8% respectivamente, por ultimo los HOSPITALES GONZALO CASTAÑEDA Y HOSPITAL GENERAL DE MERIDA enviaron 1 caso cada uno, lo que represento un porcentaje del 4% respectivamente. (Ver cuadro y gráfica 2).

El diagnóstico de envio de los pacientes en estudio fueron APE y APE PERSISTENTE en 5 casos cada uno, lo que representó un 21% respectivamente en forma individual. Posteriormente por orden de frecuencia le siguieron la hipertrofia prostática con 4 casos, para un porcentaje correspondiente del 17%. Posteriormente los de diagnóstico de Pb CA y busqueda de Primario desconocido con dos casos respectivamente para un porcentaje del 8% para cada uno de ellos. (Ver cuadro y gráfica 3).

Los resultados histopatológicos de los casos a los cuales se les realizó toma de biopsia de prostata guiada por ultrasonido transrectal fue con mayor frecuencia, HIPERTROFIA FIBROMUSCULAR en 14 pacientes, lo que represento un 58%, posteriormente HIPERTROFIA GLANDULAR con 12 casos y un porcentaje del 50%. Luego PROSTATISMO en 6 casos y un porcentaje del 25%, VESICULAS SEMINALES NORMALES se presentaron en 8 casos con un porcentaje del 33%, se detecto ADENOCARCINOMA en 5 pacientes con un porcentaje del 21%. La INFILTRACION PERINEURAL y la NEOPLASIA INTRAEPITELIAL se dio en 3 casos respectivamente para cada uno de ellos, con un porcentaje del 13%. (Ver cuadro y gráfica 4 y 4.1)

En los cinco casos en los cuales se detecto adenocarcinoma prostático presentaron antígeno prostático específico de 7 hasta 152 ng/dl, el cuadro clínico que predomino en ellos fué Sintomatología Obstructiva Baja.

El ultrasonido para dirigir la toma de biopsia revelo en los pacientes con adenocarcinoma prostático los siguientes hallazgos:

Zona periferica hipoecoica difusa y nódulo izquierdo hipoecoico;
Hipertrofia prostática con nódulo hipoecoico derecho periferico;
Próstata heterogenea con nódulo hipoecoico periferico derecho;
Hipertrofia prostática con nódulo isoecoico periférico derecho; y por último, hipertrofia prostática con calcificaciones difusas.

Al tacto rectal se presentaron con mayor frecuencia próstatas grado II, de consistencia indurada.

(Ver cuadro de características presentes en pacientes con hallazgo de adenocarcinoma prostático). Cuadro 5.

En el presente estudio se confirmó por histopatología 5 casos de ADENOCARCINOMA PROSTATICO, lo que represento un porcentaje del 21% de la población total (24 pacientes). Lesiones precursoras como la neoplasia intraepitelial se dio en 3 casos para un porcentaje del 12.5%.

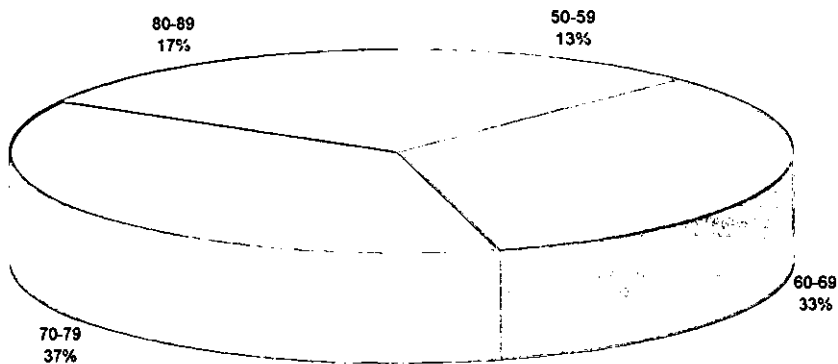
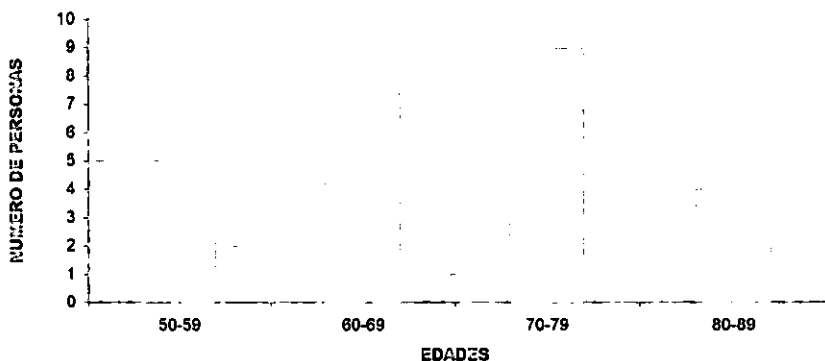
Lesiones invasivas como es la infiltración perineural se presentó en 3 casos lo que represento un porcentaje del 12.5% para la población en estudio.

CUADRO No 1.-

TOMA DE BIOPSIA POR GRUPO ETAREO

PROCEDENC	FRECUENCIA	PORCIENTO
50-59	3	13%
60-69	8	33%
70-79	9	38%
80-89	4	17%

GRAFICA 1
TOMA DE BIOPSIA POR GRUPO ETAREO



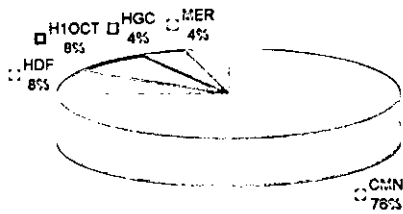
GRAFICA 1.1
TOMA DE BIOPSIAS DE GRUPO ETAREOS POR PORCENTAJES

FUENTE: CEDULA DE RECOLECCION DE DATOS

CUADRO 2

CLAVE HOSPITAL	CASOS	PORCENTAJE	PROCEDENCIA
CMN	18	76%	CENTRO MEDICO NACIONAL
HDF	2	8%	HOSPITAL DARIO FERNANDEZ
H1OCT	2	8%	HOSPITAL 1o DE OCTUBRE
HGC	1	4%	HOSPITAL GONZALO CASTANEDA
MER	1	4%	HOSPITAL MERIDA YUCATAN

GRAFICA 2
HOSPITAL DE PROCEDENCIA PARA TOMA DE BIOPSIA

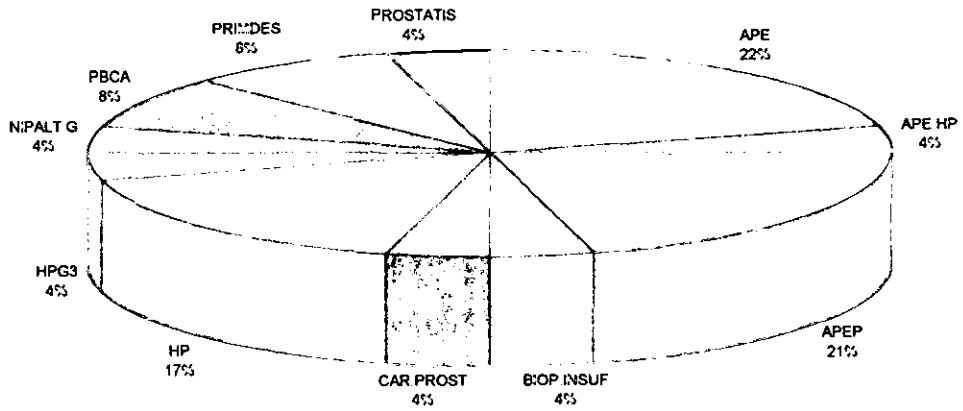


FUENTE: CEDULA DE RECOLECCION DE DATOS

CUADRO 3

CLAVE DX	CASOS	PORCENTAJE	DIAGNOSTICO ENVIO
APE	5	21%	ANTIGENO PROSTATICO ELEVADO
APE.HP	1	4%	ANTIGENO PROSTATICO ELEVADO HIPERTROFIA PROSTATICA
APEP	5	21%	ANTIGENO PROSTATICO ELEVADO PERSISTENTE
BIOP.INSUF	1	4%	BIOPSIA INSUFICIENTE
CAR.PROST	1	4%	CANCER RENAL, PROSTATISMO
HP	4	17%	HIPERTROFIA PROSTATICA
HPG3	1	4%	HIPERTROFIA PROSTATICA GRADO 3
NIPALT.G	1	4%	LESION INTRAEPITELIAL PROSTATICA
PBCA	2	8%	PROBABLE CANCER
PRIMDES	2	8%	PRIMARIO DESCONOCIDO
PROSTATIS	1	4%	PROSTATISMO

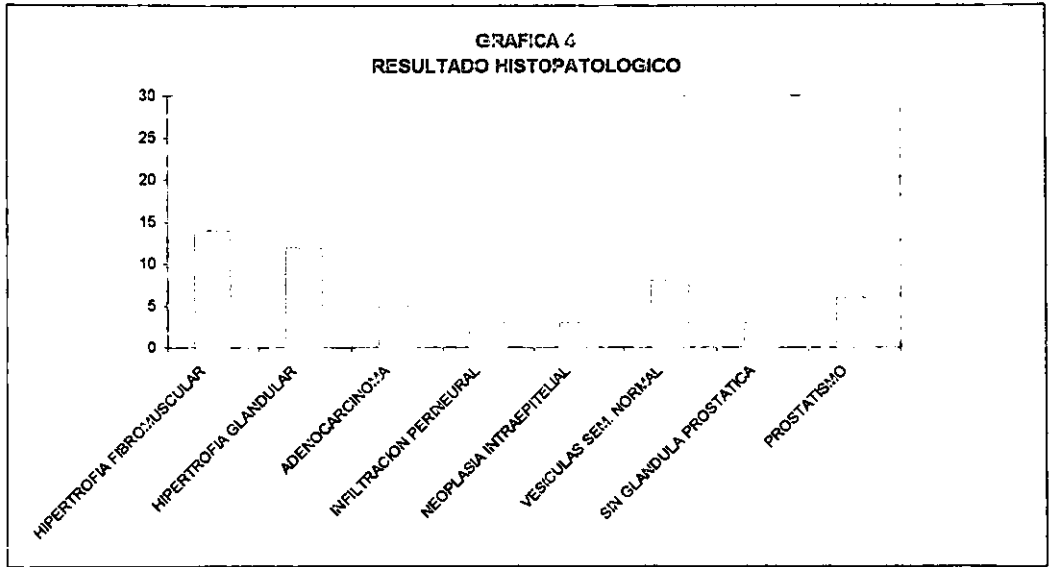
GRAFICA 3
DIAGNOSTICO DE ENVIO PARA TOMA DE BIOPSIA



FUENTE: HOJA DE REFERENCIA DE PACIENTES

CUADRO 4

RESULTADO HISTOPATOLOGICO	CASOS	POBLACION
HIPERTROFIA FIBROMUSCULAR	14	24
HIPERTROFIA GLANDULAR	12	24
ADENOCARCINOMA	5	24
INFILTRACION PERINEURAL	3	24
NEOPLASIA INTRAEPITELIAL	3	24
VESICULAS SEM. NORMAL	8	24
SIN GLANDULA PROSTATICA	3	24
PROSTATISMO	6	24

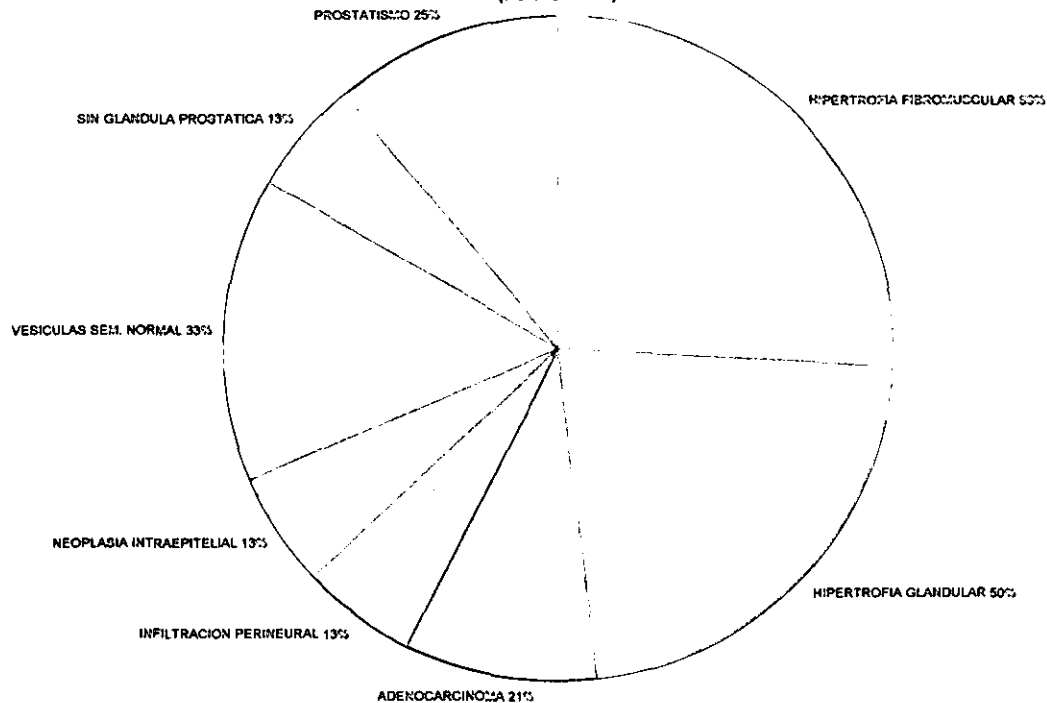


FUENTE : RESULTADOS DE HOJA DE PATOLOGIA

CUADRO 4.1

RESULTADO HISTOPATOLOGICO	CASOS	PORCENTAJE
HIPERTROFIA FIBROMUSCULAR 58%	14	58%
HIPERTROFIA GLANDULAR 50%	12	50%
ADENOCARCINOMA 21%	5	21%
INFILTRACION PERINEURAL 13%	3	13%
NEOPLASIA INTRAEPITELIAL 13%	3	13%
VESICULAS SEM. NORMAL 33%	8	33%
SIN GLANDULA PROSTATICA 13%	3	13%
PROSTATISMO 25%	6	25%

GRAFICA 4.1
RESULTADO HISTOPATOLOGICO
(PORCENTAJE)



FUENTE : RESULTADOS DE HOJA DE PATOLOGIA

**CARACTERISTICAS PRESENTES EN PACIENTES CON HALLAZGO DE
ADENOCARCINOMA PROSTATICO**

CUADRO 5

CASO	APE	C.CLINICO	US ACTUAL	TACTO RECTAL	RESULTADO PATOLOGICO
3	29.93	PROSLEVE	HIPOPDIFNI	G1-INDAPEX	ADECAAG4IPNFHFM,
11	15	SOBSB	HPNDHIPO	G2-NODDER	ADECAPDG9
15	7	SOBSB	HETNHIPOD	G2-INDLD	ADECAPDG9IPNF
19	11.31	SOBSB	HPNISOPD	G2-INDLI	ADECAAG6NIP2
24	152	SOBSB	HPCAL	G2-INDGEN	ADECAPDG8

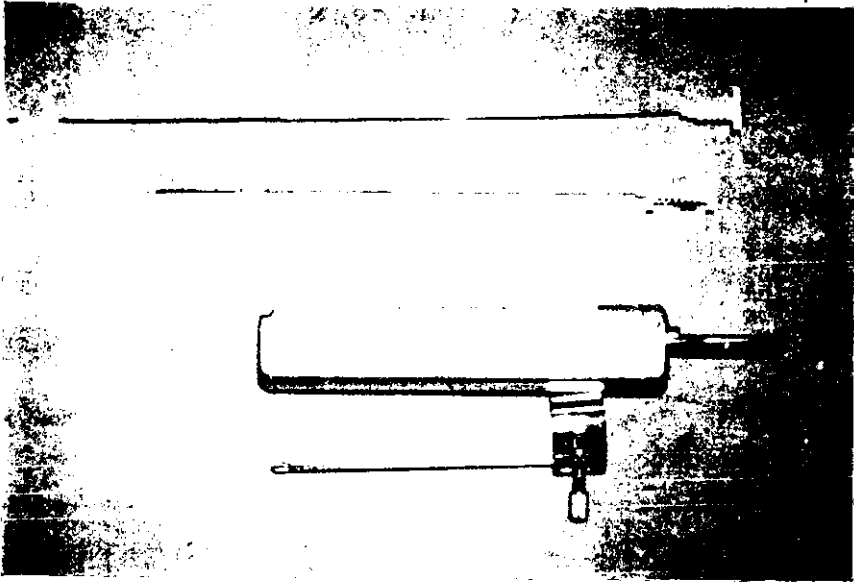
SIMBOLOGIA

DEFINICION

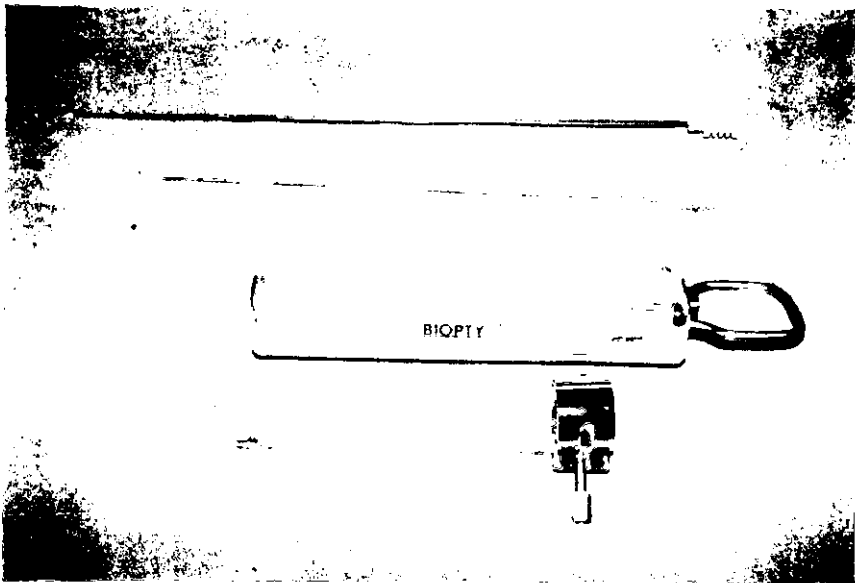
PROSLEVE	PROSTATISMO LEVE
SOBSB	SINTOMATOLOGIA OBSTRUCTIVA BAJA
HIPOPDIFNI	ZONA PERIFERICA HIPOECOICA DIFUSA Y NODULO IZQUIERDO HIPOECOICO
HPNDHIPO	HIPERTROFIA PROSTATICA CON NODULO HIPOECOICO DERECHO PERIFERICO
HETNHIPOD	PROSTATA HETEROGENEA CON NODULO HIPOECOICO PERIFERICO DERECHO
HPNISOPD	HIPERTROFIA PROSTATICA CON NODULO ISOECOICO PERIFERICO DERECHO
HPCAL	HIPERTROFIA PROSTATICA CON CALCIFICACIONES DIFUSAS
G1-INDAPEX	INDURADO HACIA EL APEX
G2-NODDER	NODULO DERECHO
G2-INDLD	INDURADO LOBULO DERECHO
G2-INDLI	INDURADO LOBULO IZQUIERDO
G2-INDGEN	INDURADO EN FORMA GENERALIZADA
ADECAAG4IPNFHFM,	ADENOCARCINOMA ACINAR GLEASON 4 CON INFILTRACION PERINEURAL FOCAL HIPERTROFIA FIBROMUSCULAR
ADECAPDG9	ADENOCARCINOMA POCO DIFERENCIADO GLEASON 9
ADECAAG6NIP2	ADENOCARCINOMA ACINAR GLEASON 6 CON NEOPLASIA INTRAEPITELIAL DE ALTO GRADO
ADECAPDG8	ADENOCARCINOMA POCO DIFERENCIADO GLEASON 8


FUENTE: CEDULA DE RECOLECCION DE DATOS Y HOJA DE RESULTADO DE PATOLOGIA





INSTRUMENTAL NECESARIO PARA TOMA DE BIOPSIA TRANSRECTAL DE PROSTATA
GUIADA POR ULTRASONIDO: AGUJA NUM. 16 PISTOLA Y GUIA DE BIOPSIA.
PRESERVATIVO PARA CUBRIR TRANSDUCTOR






TRANSDUCTOR ELECTRONICO TRANSRECTAL LINEAL/CONVEXO DE 5-7.5 MHZ



Guía para toma de biopsia, montada sobre transductor electrónico, quedando inactiva la parte lineal y solo queda operando la parte convexa.



Aguja montada sobre guía y transductor que toca la superficie de la próstata al ser disparada.



Fig. 1.1.- Próstata aumentada de volumen heterogenea con nódulo hipoeicoico periférico derecho. Se toma biopsia en diferentes porciones de la próstata(flechas). Se reporta histologicamente como hiperplasia fibromuscular y atrofia glandular quística sin evidencia de malignidad.



Fig. 1: Próstata en corte transversal con transductor convexo intrarectal. Se representan la zona periférica(zp) y zona transicional(zt). Se obtiene el volumen de zona transicional.

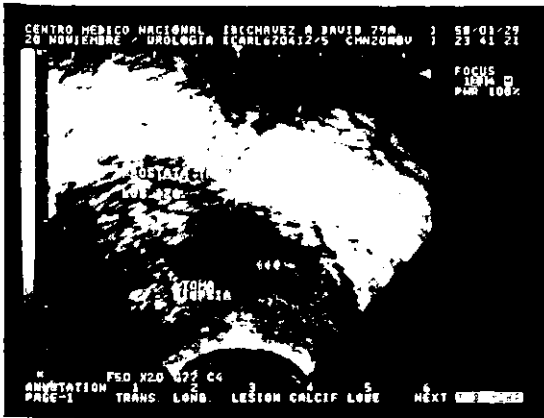

Fig.2

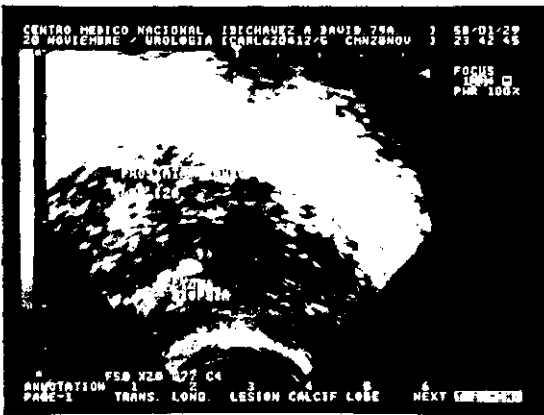

Fig. 2.1



Fig. 2.2

Fig. 2: Se ilustra el procedimiento de toma biopsia transrectal en un corte transversal. Se aprecia una próstata aumentada de volumen, irregular y con nódulo hipoeoico sospechoso en Lob. izq.
 Fig. 2.1: La lesión sospechosa queda en el campo de los marcadores electrónicos del monitor que indican el trayecto que va a seguir la aguja. (Flechas)
 Fig. 2.2: La presentación de la aguja en contacto con la próstata produce depresión de la misma, lo cual es mas evidente al momento del disparo, produciendose una línea hiperecoenita a lo largo del travecto de la biopsia.

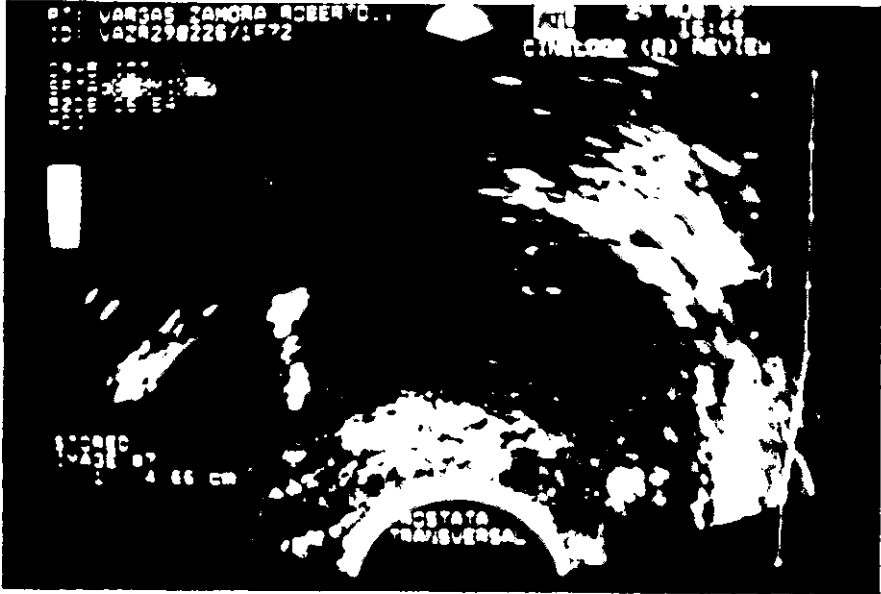


Fig. 3: US realizado en el servicio de Radiología e Imagen con transductor intracavitario convexo de 120 GRADOS DE APERTURA. Donde se observa la próstata en corte transversal heterogénea con imágenes hiperecogénitas sugestivas de calcificaciones de cuerpos amiláceos y lesión hipoeoica entre la zona transicional y periférica derecha.

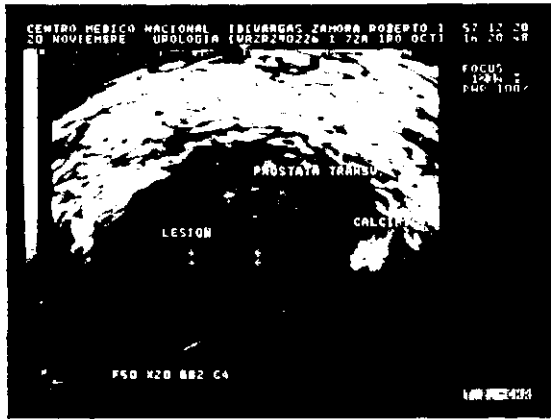


Fig. 3.2: Toma de biopsia de lesión sospechosa ya descrita. El reporte de patología fue tejido próstático con hiperplasia fibromuscular, sin evidencia de malignidad. Fragmentos de vesículas seminales sin alteraciones.

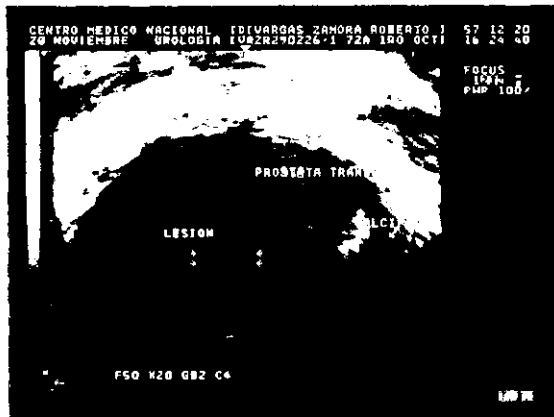

Fig. 3.1.: US realizado en el Servicio de Urología el día de la toma de biopsia, donde se observa misma imagen hiperecogénica de US previo sugestiva de calcificación. Sin embargo el resto de calcificaciones de corpora amilasa no se lograron observar. Lesión hipoeecóica sospechosa localizada entre la zona transicional y periférica derecha (flechas).

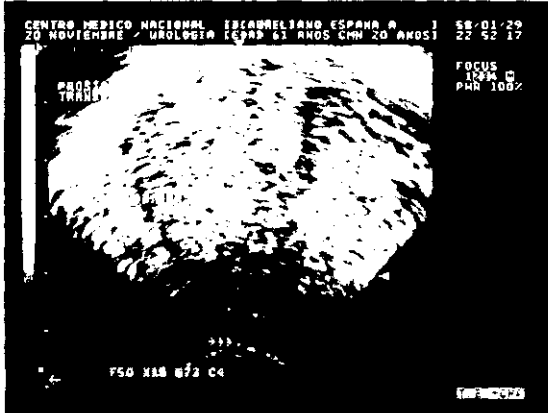
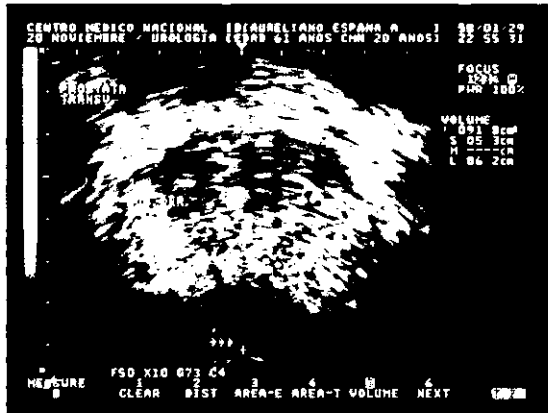

Fig. 4: Próstata aumentada de tamaño con volumen total de 91cc con características homogéneas. Dado que no existe lesión sospechosa se realiza biopsia al azar. El reporte de patología fué tejido protático con hiperplasia glandular y fibromuscular sin evidencia de malignidad. El antígeno prostático fué de 14 ng/dl.

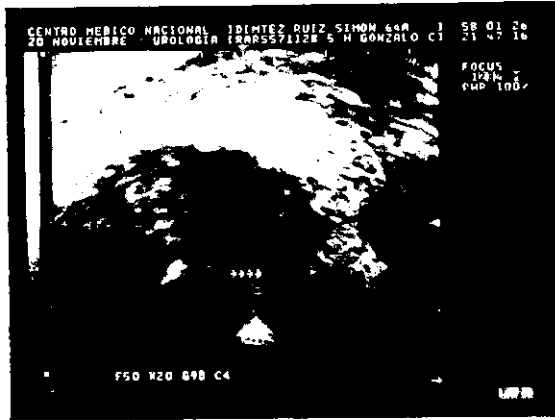


Fig. 5.1.: Próstata transversal con toma de biopsia de lóbulo izq. sin lesión sospechosa, el cual reporta patología hiperplasia glandular sin evidencia de neoplasia. Fragmento de vesicula seminal sin alteraciones.

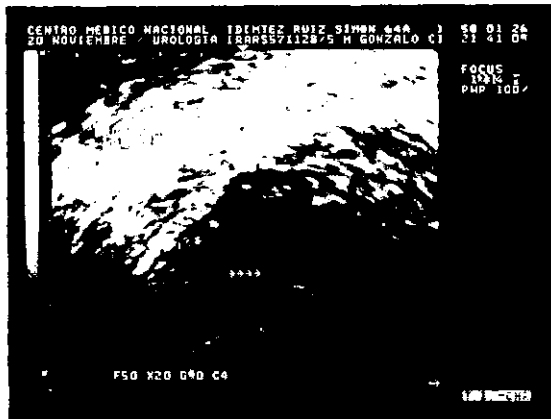


Fig. 5.: Próstata con volumen total de 39.29cc con bordes irregulares y heterogenea, con nódulo sospechoso isoecoico en zona periférica derecha Patología reportó adenocarcinoma acinar, con suma de Gleason 6(3+3) adyacente a zona de lesión intraepitelial prostatica de alto grado (PIN II). El resto con hiperplasia glandular.

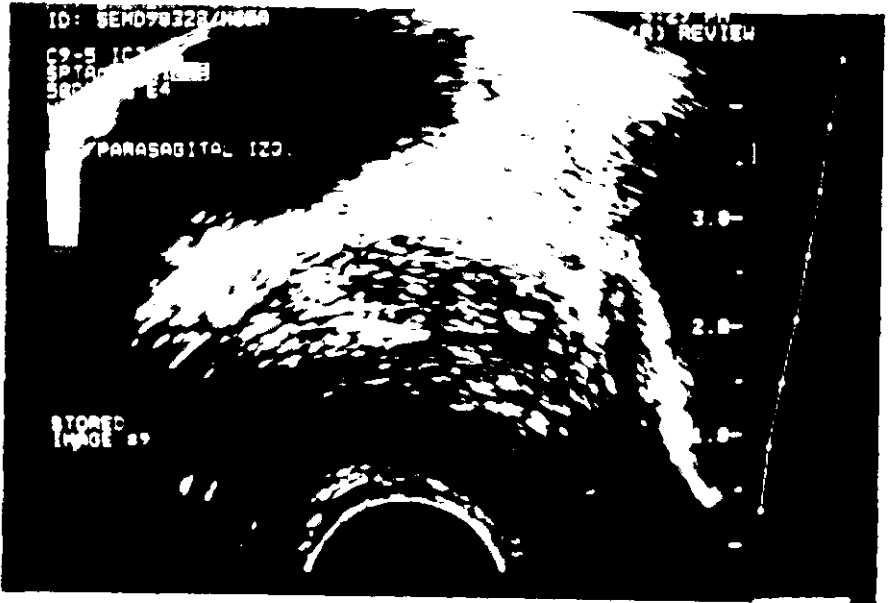


Fig. 6: Próstata aumentada de tamaño con volumen total de 40cc heterogenea con zona periférica que muestra areas hipoeoicas que tienden a lo anecoico, de distribución difusa con predominio en lóbulo izquierdo. No se descarta malignidad.

El reporte histopatologico fué de adenocarcinoma acinar suma de Gleason 4(2+2) con infiltración perineural focal.

Correspondiente a laminilla 1.


PACIENTE: CASO 3 SUMA DE GLEASON 4(2+2) Y FIG. 6

Laminilla 1.- Adenocarcinoma patrón dos de Gleason. Glandulas en monocapa con nucleolos aparentes y escaso estroma entre las mismas.



PACIENTE: CASO 11 SUMA DE GLEASON 9(4+5)

Laminilla 2.- Glandulas neoplasicas fusionadas con luces glandulares visibles (patrón cuatro de Gleason). Zonas solidas con necrosis central patrón cinco de Gleason.



DISCUSION:

El cáncer de próstata es en México la neoplasia más frecuente en el hombre, estudios epidemiológicos han expresado conjeturas respecto a la patogenia de este padecimiento, pero hasta ahora no se ha definido una causa del cáncer de próstata, sin embargo su diagnóstico se ha incrementado con el surgimiento de nuevos procedimientos de diagnóstico como la determinación del antígeno prostático específico (APE) y el ultrasonido transrectal de la próstata (USTRP) con toma de biopsia.

Los avances tecnológicos en la exploración ultrasonográfica de la próstata, han producido cambios en los conceptos acerca de la anatomía del órgano ya que la anatomía lobar clásica descrita por Lowsley en 1912 en la que se considera que la glándula se divide en cinco lóbulos (lóbulo anterior, lóbulo medio, lóbulo posterior y lóbulos laterales) donde se toma en cuenta la distribución del tejido según su disposición embrionaria, pero sin tomar en consideración los componentes histológicos de la glándula y que aún es adecuada para describir la patología clínica, no tiene una correlación adecuada con las imágenes seccionales biplanares que se obtienen con la ultrasonografía endorectal. Estas en cambio, se relacionan bien con el concepto anatómico descrito por el Dr. John Mc Neal en 1960 y que toma en cuenta la distribución de los componentes histológicos de la próstata en tres áreas glandulares llamadas: zona periférica, zona central y zona transicional, así como una zona aglandular que ocupa la parte anterior a la que se denomina zona anterior.

El concepto anatómico "zonal" ha permitido además, entender mejor las áreas anatómicas a través de las cuales el cancer puede encontrar vías de diseminación y salir fuera del confin de la próstata.

De acuerdo con la Organización Mundial de la Salud (OMS), los tumores de la próstata se clasifican en epiteliales y no epiteliales de acuerdo con el sitio en donde se originan.

La determinación de grados tumorales ha sido y sigue siendo, un esfuerzo por pronosticar el comportamiento de los tumores. La gradación de la estructura histológica del tejido tumoral de la próstata, se utiliza como factor pronóstico para evaluar la probabilidad de progresión de dicho tumor.

Para estandarizar los sistemas de determinación de grados, Murphy y Whitmore comunicaron que el National Prostatic Cancer Project había recomendado utilizar el sistema de Gleason.

Este sistema fue propuesto en 1966, reconoce un patrón primario y otro secundario y en cada uno, cinco patrones diferentes. La suma de los dos constituye el grado (suma de Gleason).

Por ejemplo, a un determinado tipo de carcinoma se le puede asignar el número 2 si el patrón predominante es bien diferenciado y el número 5 si el patrón minoritario es menos diferenciado, obteniendo una puntuación de Gleason de 7(2+5). Se ha descubierto que las metástasis nodulares son poco frecuentes en los pacientes con puntuación de Gleason de 2, 3 o 4 y que están presentes en un elevado porcentaje de pacientes con puntuación de Gleason de 7, 8 o 9. Sin embargo el principal problema que se plantea en la gradación del carcinoma de próstata es la imposibilidad de ofrecer un pronóstico preciso para el paciente con un tumor de grado intermedio como los de puntuación de Gleason 5 o 6.

En cada cáncer de próstata existen muchas variaciones de la estructura genética y de la morfología. Esta heterogeneidad hace difícil evaluar el pronóstico solamente sobre la base de la gradación. También se debe considerar la evaluación global del paciente, la edad, la puntuación de Gleason, los niveles de marcadores como el PSA y el contenido de oncogenes. Ningún sistema de gradación puede ofrecer un pronóstico preciso por sí solo.

Dentro de los métodos diagnósticos del carcinoma prostático se encuentra el examen digital rectal (EDR). Sin embargo, el descubrimiento de una malignidad por EDR en la mayoría de las veces, ha escapado de la cura potencial por cualquiera de los métodos terapéuticos. Con experiencia el EDR puede ser confiable, pero hay limitaciones, principalmente al considerar con certeza la detección, localización y extensión de un pequeño cáncer prostático palpable. La Sociedad Americana para el Cáncer y la Asociación Americana de Urología, recomiendan un EDR anual y APE empezando desde los 50 años para una detección temprana del cáncer prostático, y a los 40 años en los hombres con factores de riesgo.

Una vez que el estudio clínico del paciente que incluye: historia clínica, EDR, APE, USTRP como biopsia guiada por ultrasonido o por palpación, efectuados los estudios de extensión y ratificando el diagnóstico histológico de malignidad se debe estadificar el tumor.

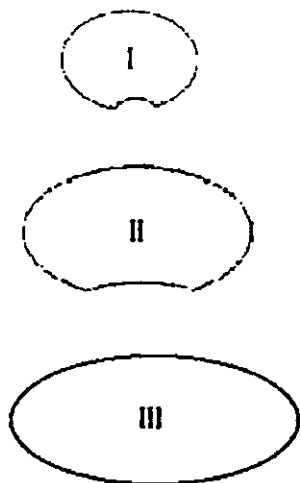
Existen dos sistemas reconocidos mundialmente para clasificar el cáncer de próstata, el primero es el TMN y el segundo es el A-D, el cual fue originalmente propuesto por Whitmore y ha tenido varias modificaciones por Cantrell, Jewet y más recientemente por Gibbons.

Una diferencia importante entre los sistemas TMN es que en 1992 se creó la categoría T1c para los tumores que son encontrados en forma incidental al indicar una biopsia por una elevación del APE pero que no son palpables ni visibles en los estudios de imágenes.

Clasificación de los tumores prostáticos de acuerdo con la Organización Mundial de la Salud		
Epiteliales		Adenocarcinoma
		Acinar (grande, pequeño)
		Cribiforme
		Sólido/trabecular
		Otros (endometroide, papilar, cistadenocarcinoma mucinoso, etc.)
		Carcinoma de células transicionales
		Carcinoma escamoso
		Carcinoma indiferenciado
No epiteliales		Rabdomiosarcoma
		Leiomiomasarcoma
		Otros (fibrosarcoma, etc.)
Misceláneos		Tumores carcinoides
		Carcinodsarcomas
		Melanoma maligno
		Tumores filoides

EXAMEN DIGITAL RECTAL

DEPARTAMENTO DE UROLOGIA CMN 20 DE NOVIEMBRE ISSSTE



Grado I

Próstata discretamente aumentada de volumen que se palpa en su totalidad, con surco medio bien definido

Grado II

Próstata aumentada de volumen que se alcanza a palpar casi en su totalidad. Surco medio se empieza a borrar

Grado III

Próstata aumentada de volumen. Sus bordes laterales y superior no se alcanzan a palpar. Surco medio borrado

Estadificación del cáncer de la próstata.

SISTEMA W.H. MOORE-JEWETT

SISTEMA TNM (UICC)

CÁNCER INCIDENTAL

ETAPA A

A1 Lesión en menos de 5% del material de RTUP y con suma de Gleason menor de 7



ETAPAT1

T1a Hallazgo incidental de 5% o menos del tejido estudiado producto de RTUP

A2 Lesión en más de 5% del material estudiado o bien A1 con suma de Gleason mayor de 7



T1b Hallazgo incidental en más de 5% del tejido estudiado de RTUP



T1c Tumor identificado por biopsia con aguja indicada por una elevación del APE

APE >4 ng/ml

*Cáncer confinado a la glándula.
Clínicamente detectable.*

ETAPA B

B1 Nódulo palpable no mayor de 1.5 cm, confinado a un lóbulo



ETAPAT2

T2a Tumor que involucra a mitad de un lóbulo o menos

B2 Tumor palpable que involucra todo un lóbulo o más; pero confinado a la glándula



T2b Tumor que involucra más de la mitad de un lóbulo pero no ambos lóbulos

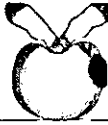

T2c Tumor que involucra ambos lóbulos

Cáncer localmente avanzado.

ETAPA C

C1 Tumor con infiltración macroscópica o perforación de la cápsula prostática



C2 Tumor que puede estar fijo, o con invasión a los márgenes de resección ya sea cuello o uretra



C3: Tumor extracapsular con extensión a vesículas seminales



ETAPA T3

T3a Extensión extracapsular unilateral

T3b Extensión extracapsular bilateral o a márgenes anterior o posterior

T3c Tumor que invade las vesículas seminales

ETAPA T4

T4: Tumor fijo o invade estructuras adyacentes distintas a las vesículas seminales

T4a Invade el cuello vesical y/o el esfínter externo y/o el recto

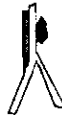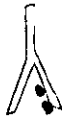T4b El tumor invade los músculos elevadores del ano y/o está fijo en la pared pélvica



Cáncer metastásico.

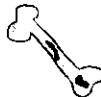ETAPA D

D1: Metástasis a ganglios linfáticos



ETAPA D2

D2: Metástasis a estructuras óseas u otros órganos



ETAPA N

NX Sin elementos para estadificación ganglionar

N1 Metástasis a un solo ganglio linfático regional

N2 Metástasis a varios ganglios linfáticos regionales

N3 Masa fija a la pared pélvica con espacio libre en la masa y el tumor primario

N4 Metástasis de ganglios fuera de la pelvis

ETAPA M

Mx. No existen elementos para identificar metástasis distantes

M0. No existen metástasis

M1: Metástasis a distancia

CONCLUSIONES :

La técnica actual del Ultrasonido Transrectal permite obtener imágenes axiales, sagitales y oblicual de alta calidad con las que es posible diferenciar diversas áreas que corresponden a zonas con distintos componentes histológicos. El concepto anatómico descrito por Mc Neal se adapta bien a las necesidades de la imagen seccional y correlaciona mejor con los diferentes procesos patogénicos de la próstata por lo que debe ser utilizado.

Esta vía endorectal es el método inicial para detectar cáncer temprano de la glándula en varones mayores de 50 años.

Los resultados del presente trabajo concuerdan con los de la literatura, haciendo notar que el rango de edad en el que mayor cantidad de pacientes presentó lesiones sospechosas de cáncer de próstata, fué en mayores de 60 años y no se presentó ningún caso en menores de 50 años.

La presentación de casos de adenocarcinoma prostático, se observó en pacientes mayores de 60 años, así como también lesiones precursoras y procesos invasivos del cáncer. Se encontró también correlación con el aumento progresivo del antígeno prostático específico, como factor de riesgo en la presentación de cáncer de próstata.

Se pudo corroborar de acuerdo a la literatura que los nodulos sospechosos de carcinoma en su mayoría son hipoecoicos (tres) e isoecoicos (uno) en su minoría. También se pudo concluir que al no existir lesión sospechosa es necesario hacer biopsia al azar.

Finalmente se puede decir que el estudio de toma de biopsia guiada por ultrasonido por vía transrectal para detección de cáncer de próstata, es de gran utilidad ya que puede detectar lesiones pequeñas con una sensibilidad mayor que la palpación, así como también permite tomar las muestras de lesiones sospechosas en forma específica, y dado el tamaño del fragmento obtenido por la aguja tipo tru-cut no se reportaron muestras insuficientes, como tampoco se presentaron complicaciones, por lo que pensamos que la biopsia transrectal por ultrasonido es el avance más importante para evaluar la enfermedad prostática.

**ESTA TESIS NO SALE
DE LA BIBLIOTECA**

BIBLIOGRAFIA

- 1.-Dana Alain et al; Atlas de Ecografía de la próstata, 2a Edición; Ed. Masson, Barcelona España
- 2.-Dyke Ch, Toi A, Sweet JM; Value of Randon Us-Guided Transrectal Prostate Biopsy, Radiology 1990, 176:345-349.
- 3.-Ezz El Din. K, ET AL: Transrectal Ultrasonography of te Prostate Bristish Journal of Urology 1996, 78:2-9.
- 4.-Hernández Ad. Smith JA. Transrectal Ultrasonography for The Early Detection And Staging of Prostate Cancer. Urol Clin North Am 1990, 17: 745-757.
- 5.-Hodge KK, McNeal JF, Torris MK, Stamey TA. Randon Systematic Versus Directed Ultradound Guided Transrectal Core Biopseis of the Prostate. J. Urol 1989, 142:71-75.
- 6.-Lee F, Torp Pedersen, S Littrup PJ Hipoechoic Lesions of the Prostate, Clinical Relevance of Tumor Sise, Digital Rectal Examination and Prostate specific antigen. Radiology 1989, 170:29-32.
- 7.-Leport Herbert, et al; Enfermedades de la próstata; Ed. Panamericana; Buenos Aires, Argentina; 1994:281-336
- 8.-Saavedra-Abril Et Al; Ultrasonido y Biopsia de la próstata por vía rectal; Revista Mexicana de Radiología 1991; 45:101-108
- 9.-Stoopen Et Al; Anatomía Zonal de la Próstata; Revista Mexicana de Radiología 1991; 45:95-100
- 10.-Sugiyama Yoshiki Et Al; Transrectal Prostatic Ultrasonography- Longitudinal and Reconstructed Transverse Imaging System (TRUS-L/RT) and Biplane Probe (TLC)
- 11.-Toshiba Medical Review 1990; 32:25-30
- 12.-Sociedad Mexicana de Urología; PAC Urología-1 Parte A Libro 5; 1998