

112416

1

HOSPITAL INFANTIL DE MÉXICO  
"FEDERICO GÓMEZ"

SERVICIO DE OTORRINOLARINGOLOGÍA PEDIÁTRICA.

EMPLEO DE MITOMICINA C EN EL MANTENIMIENTO DE LA  
PERMEABILIDAD DE LA MIRINGOTOMIA COMO TRATAMIENTO DE LA  
OTITIS MEDIA CON DERRAME EN NIÑOS CON SECUELAS DE PALADAR  
HENDIDO.

AUTOR: DR. RAMIRO SANTOS LARTÍGUE.

ASESORES DE TESIS:

DR. CARLOS DE LA TORRE GONZÁLEZ.  
PSIC. GABRIELA TERCERO QUINTANILLA.

FEBRERO 2001.



DIRECCION DE  
ENSEÑANZA

289319

2001



Universidad Nacional  
Autónoma de México



**UNAM – Dirección General de Bibliotecas**  
**Tesis Digitales**  
**Restricciones de uso**

**DERECHOS RESERVADOS ©**  
**PROHIBIDA SU REPRODUCCIÓN TOTAL O PARCIAL**

Todo el material contenido en esta tesis esta protegido por la Ley Federal del Derecho de Autor (LFDA) de los Estados Unidos Mexicanos (México).

El uso de imágenes, fragmentos de videos, y demás material que sea objeto de protección de los derechos de autor, será exclusivamente para fines educativos e informativos y deberá citar la fuente donde la obtuvo mencionando el autor o autores. Cualquier uso distinto como el lucro, reproducción, edición o modificación, será perseguido y sancionado por el respectivo titular de los Derechos de Autor.

## CONTENIDO.

### ▪ INTRODUCCIÓN.

Antecedentes históricos.	1
Bases anatomopatológicas.	2
Fundamentos fisiopatológicos.	3
Bases del tratamiento.	4
Planteamiento del problema.	7
Justificación.	8
Hipótesis.	9
Objetivo.	9

### ▪ METODOLOGÍA.

Lugar.	10
Diseño.	10
Población.	10
Criterios de inclusión.	10
Criterios de exclusión.	11
Criterios de eliminación.	11
Tamaño de la muestra.	11
Variables del estudio.	12
Definición conceptual de las variables.	12
Instrumentos.	13
Descripción general del estudio.	13
Análisis estadístico.	14

▪ <b>RESULTADOS.</b>	
Cuadro clínico.	15
Estudios audiológicos.	15
Tubos de ventilación.	15
Exploración clínica.	16
Oídos casos.	16
Cierre de la miringotomía.	16
Tabla 1.	17
▪ <b>DISCUSIÓN.</b>	18
▪ <b>CONCLUSIONES.</b>	21
▪ <b>REFERENCIAS BIBLIOGRÁFICAS.</b>	22
▪ <b>ANEXO.</b>	27
▪ <b>FIGURAS.</b>	28

## **DEDICATORIAS Y AGRADECIMIENTOS.**

- **A LOS NIÑOS DEL HOSPITAL INFANTIL DE MÉXICO "FEDERICO GÓMEZ":**

Este trabajo está dedicado a todos ustedes, que me brindaron la oportunidad de aprender. Gracias a todos los niños!.

- **AL DR. CARLOS DE LA TORRE G:**

Gracias por todo el apoyo, la confianza y el tiempo que dedicó a mi formación estos dos años, en los cuales me ayudó a ampliar mis conocimientos y a comprender más esta subespecialidad, la cual es difícil, interesante y necesaria en estos tiempos.

- **A MIS MAESTROS:**

Dra. **Alicia Álvarez Ch**, y Dres. **Hiram Álvarez N** y **Juan León Aguilar R**. Les agradezco por toda la confianza, las enseñanzas, la paciencia y en general, todas las atenciones que tuvieron conmigo. Gracias!

- **A MIS COMPAÑEROS Y AMIGOS:**

Dras. **Ada Villatoro** e **Ivonne García**; Dres. **Jorge Zúñiga** y **Luis Aguilar**; Psic. **Gabriela Tercero** y **Alejandra Hernández**; Enf. **Marina** y a **Doris**. Les doy gracias por su amistad y apoyo.

- **AL DR. JESÚS ANCER.**

Gracias por su apoyo incondicional y por motivarme siempre a que me supere.

## DEDICATORIAS Y AGRADECIMIENTOS.

- **A MIS PADRES:**

Mamá y Papá, no tengo palabras para agradecerles lo mucho que han hecho por mí; desde darme la vida, hasta lo que hoy en día soy. Con todo mi amor gracias!

- **A ALEJANDRA:**


Amor, este paso lo he logrado gracias a tu confianza, comprensión y a la fuerza que me diste en los momentos difíciles. Gracias por estar a mi lado siempre.

- **A MIS HERMANAS:**

Ahora que ya hemos crecido y que tenemos vidas distintas, le agradezco a Dios saber que siempre cuento con ustedes. Gracias por ser mis hermanas.



## INTRODUCCIÓN.



## ANTECEDENTES HISTORICOS.

La patología otológica, paladar hendido (PH) e hipoacusia han sido ampliamente reconocidas como enfermedades en común. Al respecto, Gutzmann fue el primero en reportar en 1893 la pérdida de la audición en la mitad de sus pacientes con PH, al igual que Lannois, quien también asoció la patología de oído medio y la pérdida auditiva en este tipo de pacientes. Más tarde Variot en 1904 hizo notar la presencia de hallazgos patológicos en el oído medio en pacientes con paladar hendido y Brunck en 1906, remarcó la necesidad de efectuar un examen otológico en todos estos pacientes<sup>1</sup>.

En 1936 Beatty describió la presencia de tubotimpanitis en pacientes con PH sugiriendo que estos cambios pudieran ser la causa de la patología en el oído medio. Sataloff y Fraser en 1952 encontraron, al revisar niños muy pequeños con PH, una alta incidencia de cambios patológicos en el oído medio a pesar de no contar con síntomas subjetivos de dicha enfermedad. Del mismo modo, Linthicum reportó hallazgos patológicos en la membrana y cavidad timpánicas en el 77 % de un grupo de 100 niños con PH<sup>1</sup> mientras que Stool y Randall, encontraron derrame en la cavidad timpánica al realizar miringotomía (Mt) en el 94% de 25 niños con paladar hendido<sup>2</sup>. En 1969 Paradise efectuó un estudio encontrando que al emplear otoscopia común, 49 de 50 niños con PH presentaron patología otológica<sup>3</sup>. Estudios subsecuentes de este mismo autor, indicaron que en los dos primeros años de vida de un niño con PH no reparado, la otitis media constituye una complicación constante. En niños mayores y adultos la prevalencia de patología en oído medio es mas alta. Severeid (1972) encontró en 191 pacientes con PH entre 5 y 27 años de edad, una incidencia de derrame en el oído medio del 83 %<sup>4</sup>.



La pérdida de la audición en la población con PH tiene una prevalencia muy variable de acuerdo a los reportes de la literatura. El rango va desde ausencia de hipoacusia hasta una prevalencia del 90% , mientras que la pérdida cuantificada en decibeles es de 20 a 30 dB<sup>1</sup> . Halfond y Ballenger encontraron en 69 pacientes examinados que el 54% presentaron pérdidas mayores a 20 decibeles, mientras que Miller reportó el mismo porcentaje (54 %) en 35 niños con PH con pérdidas auditivas mayores de 30 decibeles<sup>1</sup>.

Más recientemente, Bluestone encontró en una población de niños con PH y que mostraban exámenes audiológicos normales, una incidencia importante de derrame en el oído medio de acuerdo a estudios de otoscopia neumática<sup>5</sup>.

#### **BASES ANATOMOPATOLÓGICAS.**

El labio hendido y el PH secundario comprenden parte de las hendiduras maxilofaciales que corresponden a defectos congénitos de la cavidad oral y estructuras vecinas siendo los defectos más frecuentemente encontrados. Constituyen cerca de dos tercios de todas las malformaciones faciales mayores y cerca del 80 % de todos los tipos de hendiduras orofaciales. Las hendiduras pueden ocurrir aisladas para labio o paladar o asociarse ambas. La frecuencia de labio hendido varia según la raza observando que en asiáticos y nativos americanos se presenta 1 en 400 a 500 nacidos vivos y de 1 en 1500 a 2000 en población afroamericana; en la población blanca es de 1 en 750 a 900 nacidos vivos. El labio hendido es mas frecuente en el lado izquierdo por causas desconocidas.

En contraste en las hendiduras palatinas la raza no es un factor determinante, observándose una frecuencia de 0. 45 a 0. 50 en 1000 nacidos vivos. La fisura labial unilateral comprende el 80% y las bilaterales el 20%. La combinación de labio y PH es más frecuente en el hombre y la fisura palatina aislada es mas frecuente en mujeres. El desarrollo normal del labio ocurre cuando el proceso nasal mediano se fusiona con los procesos maxilares para formar el labio superior, la premaxila y las apófisis alveolares. Por otro lado los procesos palatinos se fusionan entre sí formando el paladar secundario, así como el tabique nasal, esto ocurre posterior al agujero incisivo. En el caso de las hendiduras palatinas ocurre una fusión epitelial tenue, pero esta fusión se abre por que no ha crecido tejido mesodérmico en su espesor, por lo tanto la fisura palatina es consecuencia de una falta de cohesión de los procesos palatinos. Por su parte la hendidura labial es debida a una falla en el proceso nasal mediano que no entra en contacto con el proceso nasal lateral y el proceso maxilar<sup>6</sup>.

## **FUNDAMENTOS FISIOPATOLOGICOS.**

El PH no reparado en lactantes y en muchos niños con paladar reparado suele producir obstrucción funcional de la trompa de Eustaquio (TE), debido a la falta de un punto de fijación del músculo periestafilino externo, que evita que la acción del músculo produzca el mecanismo normal de apertura por tracción del orificio de la trompa, abriéndolo durante la deglución.<sup>7</sup>

La falta de abertura de la trompa origina mala ventilación del oído medio y produce una presión negativa elevada persistente o recurrente en el oído medio, causando que las secreciones de la nasofaringe puedan ser aspiradas hacia este, causando inflamación y derrame<sup>8</sup>.

Por otro lado, también se han descrito malformaciones intrínsecas de la TE que consisten en un cierre patológico del cartilago tubárico que se pliega sobre si mismo obstruyéndola y causando disfunción crónica de la ventilación a nivel del oído medio lo que puede condicionar derrame o atelectasia de la membrana timpánica u otras condiciones patológicas, en especial pérdidas de la audición secundaria a otitis media con derrame<sup>9</sup>.

El manejo de todas las secuelas secundarias a las diferentes malformaciones que se presentan en el paciente con labio y PH constituyen un verdadero reto para el otorrinolaringólogo.

#### **BASES DEL TRATAMIENTO.**

Es necesaria la reparación quirúrgica del PH y el tratamiento temprano de la alteración otológica tan pronto como sea posible para restablecer la función y para evitar secuelas permanentes, sin embargo aún y cuando se efectúe la reparación del paladar la enfermedad del oído a menudo persiste o recurre, ya sea por falla persistente de la TE de abrirse activamente o por una mayor distensibilidad de la TE o ambas<sup>7,9</sup>.

El manejo quirúrgico de los pacientes con otitis media con derrame casi siempre incluye la colocación de un tubo de ventilación (TV)<sup>10</sup>. Este es un procedimiento ampliamente difundido al grado que se realiza aproximadamente en un millón de niños cada año<sup>11</sup>. Los TV reducen la incidencia de derrame en el oído medio y permanecen aproximadamente de 10 a 12 meses hasta su extrusión espontánea<sup>12</sup>. Un porcentaje importante de estos pacientes requiere múltiples colocaciones debido a la persistencia de la disfunción tubárica una vez que el tubo

ha sido extruído y se ha sellado la membrana timpánica. Eventualmente se ha propuesto la colocación de tubos de larga duración, que tienen como objetivo mantener la ventilación por más tiempo en el oído medio; sin embargo estos tubos se han asociado con una alta incidencia de perforaciones timpánicas residuales, requiriendo incluso de timpanoplastía para su corrección<sup>13</sup>. En un análisis de 12 estudios se examinó la incidencia de perforación residual de membrana timpánica posterior a la colocación de tubos en "T". Goode encontró la presencia de perforación timpánica en el 11.5% de los pacientes<sup>14</sup>, y de otorrea en el 40 %<sup>15,16</sup>. Otras secuelas que han sido documentadas después de la colocación de TV son la timpanoesclerosis, retracción de la membrana y atrofia<sup>17</sup>.

El laser de CO<sub>2</sub> es una modalidad terapéutica que ha sido utilizada previamente para evitar el cierre temprano de una Mt y proveer ventilación al oído medio durante un breve periodo de tiempo<sup>18</sup>. Al realizar una Mt convencional sin el uso de TV el cierre de la membrana timpánica se presenta en los primeros días<sup>19</sup>. Wilpizeski fue el primero en utilizar laser de CO<sub>2</sub> en membranas timpánicas de monos ardillas<sup>19</sup>, observando un cierre rápido de las perforaciones. Sodeiberg realizó Mt con laser de CO<sub>2</sub> en el cuadrante posterosuperior de membranas timpánicas en 22 animales de experimentación, observando que todas las Mt cerraban dentro de los primeros 24 días<sup>20</sup>. De Rowe realizó Mt con laser de CO<sub>2</sub> en 30 cerdos de Guinea variando la exposición de energía y tiempo, observando una relación directamente proporcional entre la energía usada y el patrón de duración de la Mt; el lapso de tiempo más largo que la Mt permaneció patente fue de 27.4 días con una exposición a 100 mseg. con 1.6 J<sup>21</sup>. Goode realizó Mt con laser de CO<sub>2</sub> en 11 pacientes. 10 de los cuales presentaron cierre de la Mt dentro de las primeras seis semanas<sup>22</sup>. Más recientemente Silverstein realizó 40 Mt con laser de CO<sub>2</sub> en 40 oídos humanos las cuales se mantuvieron abiertas en un promedio de 3.14 semanas<sup>18</sup>.

En 1998 , en un estudio hecho en Bruselas Bélgica se realizaron Mt con laser de CO<sub>2</sub> en oídos de 20 adultos, observando el cierre alrededor de la cuarta semana, con un promedio de 17 días. El 60% de las otitis medias sometidas a este procedimiento sanaron después de un periodo de tres meses sin presentar complicaciones<sup>23</sup>.

Entre las opciones para el tratamiento quirúrgico de las otitis medias con derrame, estudios recientes han demostrado que la duración de una Mt con laser de KTP puede prolongarse significativamente mediante el uso de mitomicina C (MC) tópica, cuya utilidad ya ha sido valorada en aves y roedores<sup>13,24</sup>.

La MC es un antibiótico utilizado como antineoplásico; fue aislado originalmente por Wakaki en 1958 del *Streptomyces caespitosus* y actúa como un agente alquilante, inhibiendo la síntesis de DNA y proteínas<sup>26</sup>. También se ha descrito la propiedad de inhibir la división celular y la proliferación de fibroblastos *in vitro* e *in vivo*<sup>26,27</sup>.

La MC aplicada tópicamente ha sido utilizada inicialmente en patologías oftalmológicas. Su principal indicación es en cirugía de glaucoma en cuyo caso se pretende evitar el cierre temprano de trabeculotomías. En forma similar se ha empleado en el manejo del terigión, cuya finalidad es la de evitar la proliferación postoperatoria de epitelio patológico<sup>25, 28</sup>. La MC se ha utilizado en humanos desde 1983 con amplio perfil de seguridad<sup>26</sup>.

Se ha propuesto que la MC detiene la replicación celular al romper las uniones de DNA y por inhibición de su síntesis<sup>26,27</sup>. La MC trabaja por inhibición selectiva de la replicación del DNA, mitosis y síntesis de proteínas, siendo ésta

activa contra todas las células a pesar de la fase del ciclo celular en el que se encuentren. Inclusive células que no sintetizan activamente DNA no proliferan después de la exposición a MC<sup>27</sup>. Ya que la MC al ser aplicada sistemáticamente y altas dosis inhibe la síntesis de RNA y proteínas de alta densidad y a dosis bajas inhibe la síntesis de DNA<sup>30</sup>.

La MC es un antibiótico antitumoral que ha demostrado tener efecto antiproliferativo en cultivos de fibroblastos humanos cuando se emplea a concentraciones de 0.04mg/ml y a diluciones de 1mg/ml<sup>30</sup>. La MC es citotóxica para los cultivos de fibroblastos, reduciendo el número de células cultivadas por debajo de la cuenta celular inicial<sup>30</sup>. La MC es altamente tóxica por vía sistémica y a dosis convencionales para tratar neoplasias, sin embargo, la aplicación de pequeñas cantidades en forma tópica no se ha asociado a toxicidad sistémica<sup>31</sup>. Esto demuestra que la MC puede tener un papel en el tratamiento de enfermedades otorrinolaringológicas en las cuales el cierre de heridas y formación de cicatrices puedan constituir un problema. Otras aplicaciones independientes al retraso en el cierre de las Mt se encuentra en diversas regiones de la cabeza y cuello como laringe (estenosis laringotraqueales), nariz y nasofaringe (atresia de coanas, estenosis nasal, cirugía endoscópica) y oído (estenosis de conducto auditivo externo)<sup>32</sup>.

## **PLANTEAMIENTO DEL PROBLEMA.**

¿ Es eficaz la aplicación de MC para mantener y prolongar la permeabilidad de la Mt como tratamiento de la otitis media con derrame en niños con secuela de PH?

## **JUSTIFICACIÓN.**

La relación fisiopatológica entre las malformaciones craneofaciales, especialmente la hendidura palatina, y la patología de oído medio ha sido reconocida durante varias décadas y por tal efecto ha sido ampliamente estudiada<sup>1</sup>. Por este motivo los padecimientos del oído medio son más frecuentes en los niños con PH; estas alteraciones van desde otitis media aguda recurrente, otitis media crónica con derrame, hasta la otitis media crónica supurada y mastoiditis. El tratamiento primario consiste en la reparación quirúrgica de la hendidura palatina y el manejo temprano de la alteración otológica que puede ir desde la realización de una Mt convencional o asistida por laser hasta colocación de TV, timpanoplastia, timpanomastoidectomía o adaptación de auxiliares auditivos externos<sup>2</sup>.

La variedad de situaciones clínicas y la necesidad de múltiples formas de tratamiento, así como la tendencia a la recurrencia y cronicidad de la patología la convierten en un problema de salud que exige un verdadero esfuerzo para el otorrinolaringólogo y audiólogo que tratan niños.

La opción terapéutica más común en pacientes con secuela de labio y PH y otitis media con derrame es la colocación de TV ya sea en forma repetida o permanente con el riesgo de dejar secuelas anatómicas y estructurales en la membrana timpánica y oído medio. Una alternativa es el uso de Mt con laser de CO<sub>2</sub> y aplicación posterior de MC en forma única o repetida a fin de mantener o prolongar su permeabilidad logrando de esta manera favorecer la ventilación del oído medio por un tiempo prolongado al evitar el cierre espontáneo de la membrana timpánica.

**HIPÓTESIS.**


Para el tratamiento de la otitis media con derrame en pacientes con secuela de PH es posible utilizar la MC para mantener y prolongar la permeabilidad de la Mt.

**OBJETIVO.**

Evaluar la eficacia de la aplicación tópica de MC, en el mantenimiento de la permeabilidad de la Mt en pacientes con secuela de paladar hendidos y otitis media.



**METODOLOGÍA.**



## **LUGAR.**

El estudio se realizó en la consulta externa del Servicio de Otorrinolaringología Pediátrica del Hospital Infantil de México "Federico Gómez", que es una institución de tercer nivel, dependiente de la SS y que atiende a pacientes de diversos estados de la República Mexicana.

## **DISEÑO.**

Se realizó un estudio de casos y controles.

## **POBLACIÓN.**

El universo de estudio fue de 14 sujetos de cinco a once años, hombres y mujeres con los diagnósticos de PH y otitis media con derrame, sometidos a Mt con laser de CO<sub>2</sub> y aplicación de MC tópica entre Enero del 2000 y Enero del 2001.

Toda la población fue considerada al mismo tiempo casos y controles, considerándose **casos** a los oídos de 14 sujetos a los que se le aplicó la MC después de la Mt en forma aleatoria y **controles** a los oídos contralaterales de esos pacientes a los cuales no se les aplicó la MC.

## **CRITERIOS DE INCLUSIÓN.**

- Aceptación de los padres y el paciente para participar en el estudio (Anexo 1).
- Todos los pacientes, de ambos sexos con los diagnósticos de PH y otitis media con derrame, sometidos a Mt con laser de CO<sub>2</sub>, en el periodo de estudio.

Los criterios de inclusión aplicables a todos los sujetos fueron:

- a) Procedimiento anestésico: Anestesia local con tetracaína al 8% en alcohol isopropílico durante 20 minutos.
- b) Técnica quirúrgica: Mt con laser de CO<sub>2</sub>, otoLAM marca sharplan, con una intensidad de 25 watts , pulso único , con duración de 0.05 seg. , Con diámetro de la perforación de 2 mm. y en forma ovoide.  
Aplicación de MC con gel foam a una concentración de 0.5 mg / ml durante cinco minutos en la perforación.
- c) Posquirúrgicos: Cuidados habituales para oído perforado.

#### **CRITERIOS DE EXCLUSIÓN.**

- a) Pacientes con otitis media aguda prequirúrgica.
- b) Pacientes que no regresaron a todas las consultas de revisión posquirúrgicas hasta el cierre de la Mt.

#### **CRITERIOS DE ELIMINACIÓN.**

Fallecimiento de los pacientes por complicaciones no relacionadas a la cirugía.

#### **TAMAÑO DE LA MUESTRA.**

De acuerdo a los informes del Departamento de Bioestadística y Archivo Clínico del Hospital , en 1999 se realizaron un total de 551 cirugías en el servicio de otorrinolaringología correspondiendo 28 procedimientos a Mt con laser.

De acuerdo a las fórmulas para muestras pequeñas:

$$n' = S^2 / V^2 \quad \text{y} \quad n = n' / 1 + n' / N$$

se considero que eran necesarios once sujetos para que el estudio tuviera un 95% de certeza y un 5% de error.

## **VARIABLES DEL ESTUDIO.**

### **INDEPENDIENTES:**

- Miringotomía (Mt) (variable cualitativa nominal).
- Mitomicina c (MC) (variable cualitativa nominal).

### **DEPENDIENTE:**

- Tiempo posquirúrgico para el cierre de la Mt (variable cuantitativa discreta).

### **DE CONFUSIÓN:**

- Escolaridad de los pacientes (variable cualitativa ordinal).
- Lugar de residencia de los pacientes (variable cualitativa nominal).
- Nivel socioeconómico de los pacientes (variable cualitativa ordinal).

## **DEFINICIÓN CONCEPTUAL DE LAS VARIABLES.**

**MITOMICINA C (MC).** La MC es un antibiótico antitumoral aislado del *streptomices caespitosus*, el cual se utiliza como agente quimoterapeutico antineoplásico, y que ha demostrado tener un efecto antiproliferativo en cultivos de fibroblastos humanos.

**MIRINGOTOMÍA (Mt).** La Mt es un procedimiento quirúrgico en el oído, en el cual se realiza una incisión en la membrana timpánica con el fin de drenar secreciones del oído medio. Entre las indicaciones se encuentran otitis media con derrame persistente por mas de 3 meses asociado a pérdida auditiva mayor a 30 decibeles con pobre respuesta al tratamiento con antibióticos.

**MIRINGOTOMÍA LASER.** Al igual que la Mt convencional, consiste en penetrar la membrana timpánica mediante la concentración de energía aplicada por laser de CO2 que vaporiza la membrana logrando una fenestración de forma regular y bordes definidos. El tamaño de la perforación puede ser calculado mediante la calibración de la intensidad y el diámetro de la zona de aplicación.

#### **INSTRUMENTOS.**

MC como agente que previene efectivamente la replicación de fibroblastos y células epiteliales.

#### **DESCRIPCIÓN GENERAL DEL ESTUDIO.**

Se estudiaron a todos los sujetos que fueron intervenidos en el Servicio de Otorrinolaringología Pediátrica de esta Institución y que cumplieron con los criterios de inclusión. El estudio se realizó en varias sesiones :

Primera sesión: En la consulta externa del servicio de Otorrinolaringología se realizó historia clínica y reconocimiento físico de los pacientes incluidos en el estudio.

Segunda sesión: Se practicó Mt con laser de CO<sub>2</sub> en los dos oídos de cada paciente.


En los oídos incluidos como "casos" se aplicó la MC . En los oídos "controles" no se aplicó el medicamento.

Tercera sesión y posteriores: Se efectuó la valoración de los pacientes en forma semanal a partir de la intervención hasta documentar el cierre de la Mt en ambos oídos.

### **ANÁLISIS ESTADÍSTICO.**

Para analizar los datos que resultaron del estudio se utilizó el Paquete Estadístico para las Ciencias Sociales (SPSS) 10.0 resumiéndose a través de la estadística descriptiva (medias y medianas) y de la estadística inferencial (coeficiente de correlación de Spearman).

**RESULTADOS.**



Se estudiaron 14 sujetos, eliminándose a tres por falta de seguimiento post-quirúrgico.

De los 11 pacientes restantes y que conformaron el total de la muestra, cinco (45%) fueron del sexo masculino y seis (55%) del femenino. El rango de edad osciló entre los cinco años cinco meses y los 11 años, siendo la media de ocho años tres meses.

### **CUADRO CLÍNICO.**

De los 11 pacientes, seis (55%) presentaron hipoacusia bilateral, cuatro (36%) se encontraron asintomáticos al momento de iniciar el estudio y solo a uno (9%) se le diagnosticó otalgia.

### **ESTUDIOS AUDIOLÓGICOS.**

A cinco pacientes (45%) del total, se les encontró hipoacusia conductiva superficial. El restante curso con audición normal. Ocho (72%) presentaron curvas tipo B de Jerger y solo tres (27%) curvas tipo C de Jerger.

### **TUBOS DE VENTILACIÓN.**

La colocación de TV a los pacientes, como antecedentes previo a la realización del estudio, osciló entre cero (cinco sujetos) y tres (un paciente), con una media de uno.



### **EXPLORACIÓN CLÍNICA.**

En 10 pacientes (91%) se encontró membrana timpánica retraída. En cinco (45%) membranas engrosada; en cuatro (36%) derrame y en cuatro (36%) hipomovilidad timpánica.

### **OÍDOS CASOS.**

De los 11 pacientes evaluados a quienes se les aplicó la MC, 6 (55%) correspondieron al oído derecho y 5 (45%) al oído izquierdo.

### **CIERRE DE LA MIRINGOTOMÍA.**

El cierre de la Mt en los oídos **casos** se presentó en un rango tres a siete semanas posquirúrgicas, con una media de cinco semanas (36 días); mientras que en los oídos **controles** osciló entre una y tres semanas posteriores a la Mt, con una media de dos semanas (16 días) (Tabla 1). Se aplicó el coeficiente de correlación de Spearman ( $r_s=0.919$ ) y se encontró una asociación estadísticamente significativa ( $p<0.01$ ) entre oídos casos y controles que indica que la MC retrasa el cierre de la Mt.

TABLA 1.


**CIERRE DE LA MIRINGOTOMÍA EN PACIENTES CON SECUELA DE PALADAR HENDIDO CON OTITIS MEDIA CON DERRAME.**

PAC.	1ª sem	2ª sem	3ª sem	4ª sem	5ª sem	6ª sem	7ª sem
1			Control			<b>CASO</b>	
2		Control		<b>CASO</b>			
3	Control		<b>CASO</b>				
4		Control		<b>CASO</b>			
5			Control				<b>CASO</b>
6		Control			<b>CASO</b>		
7			Control			<b>CASO</b>	
8		Control			<b>CASO</b>		
9		Control			<b>CASO</b>		
10		Control			<b>CASO</b>		
11			Control				<b>CASO</b>

Control = oído sin mitomicina c.

**CASO** = oído con mitomicina c.

**DISCUSIÓN.**



Es bien sabido y documentado que los pacientes con PH tienen una alta incidencia de otitis media con derrame<sup>7,8,9</sup>. La principal controversia en relación al manejo de los oídos con secuelas de PH se enfoca en la aplicación de TV<sup>32,33</sup>. La colocación de tubos mejora la ventilación del oído medio y la mayoría de los otorrinolaringólogos lo realiza de rutina. Sin embargo existen autores y escuelas más conservadoras<sup>33,34,35</sup>. En 1976 Crysdale argumentó que la aplicación rutinaria y repetitiva de TV resultaba en un mayor número de secuelas adversas al oído medio comparadas con las otitis medias con derrame no tratadas con tubos. Por esta razón recomendó su aplicación en niños de 18 meses de edad, con membranas timpánicas con retracción importante, otalgia, hipoacusia o pobre acceso a los servicios de salud<sup>36</sup>. Estos conceptos han sido reforzados por varios estudios retrospectivos. Gordon, Jean-Luis y Morton encontraron un mayor porcentaje de audiometrías, timpanogramas y hallazgos otoscópicos anormales en 48 pacientes con PH a quienes se le realizaron colocación de TV en comparación a un grupo control de 50 pacientes quienes no fueron sometidos a dicho procedimiento<sup>37</sup>. Robson y col. Realizaron un estudio similar y notaron un mayor umbral auditivo y mayor número de complicaciones otológicas en el grupo con timpanostomía<sup>38</sup>. Una explicación en relación a estos resultados radica en que en ambos estudios se encontró que los oídos con enfermedad más severa eran aquellos que habían sido manejados con colocación de TV<sup>32</sup>.

Contrariamente, otros autores han apoyado un tratamiento más agresivo sugiriendo la colocación de TV<sup>10,11,12</sup>. Gould analizó retrospectivamente 1699 estudios audiológicos y demostró una audición superior en los pacientes con PH tratados rutinariamente con colocación de TV en comparación a los tratados conservadoramente<sup>39</sup>. Otro estudio realizado en 1985 por Hubbar mostró un análisis de dos grupos de 24 niños con PH entre cinco y 11 años de edad a los

cuales se le realizó colocación de TV en forma temprana (tres meses) y en forma tardía (30.8 meses)<sup>40</sup>. La diferencia de edades en la colocación de TV reflejo las dos conductas controversiales relacionadas con su aplicación. Sus conclusiones demostraron que la agudeza auditiva y la articulación de consonantes estuvieron menos afectadas en el grupo de aplicación temprana, mientras que los hallazgos otoscópicos y las variables psicosociales fueron equivalentes<sup>40</sup>. A la fecha no existe ningún estudio prospectivo que compare el manejo conservador vs. timpanostomía en pacientes seguidos hasta la edad adulta<sup>32</sup>.

Una alternativa para evitar el uso de tubos de ventilación es la Mt con laser, cuya desventaja principal radica en el cierre temprano de la perforación, lo cual constituiría una limitante en los pacientes con secuelas otológicas de PH, en donde es necesario mantener el oído con ventilación prolongada. Una solución a este problema consiste en el empleo de MC en los márgenes de la perforación ya que al tratarse de un medicamento antineoplásico que actúa inhibiendo la división celular y la proliferación de fibroblastos<sup>26,27</sup> retarda el cierre temprano de la Mt como ha sido demostrado en estudios experimentales<sup>26</sup>. Esto permite mantener una perforación controlada al aplicar este medicamento en forma periódica sobre la membrana timpánica. La MC puede ser aplicada en humanos con un amplio margen de seguridad sin que cause molestias, prolongando la apertura de la Mt y favoreciendo la ventilación del oído medio por más tiempo que la timpanotomía convencional o aún asistida por laser. Esto evita además la presencia de un cuerpo extraño lo que reduce la incidencia de otorrea<sup>24</sup>.


Nuestros resultados demuestran un promedio de cinco semanas de permeabilidad en la Mt al aplicar MC. Los oídos controles presentaron un cierre a la segunda semana. En los reportes de la literatura se menciona el cierre de la

**ESTA TESIS NO SALE  
DE LA BIBLIOTECA**


Mt con laser de CO2 en 3.14 semanas. Esto nos demuestra que la aplicación de MC posterior a la Mt con laser si mantiene patente la perforación por mas tiempo. En pacientes con PH en donde es necesario mantener la ventilación del oído medio en forma prolongada, la Mt con láser mas la aplicación de MC constituye una alternativa excelente a la aplicación de TV en forma repetitiva o de permanencia.

Las limitantes en el empleo de esta técnica radican en la necesidad de contar con un seguimiento absoluto en los pacientes y adherencia al manejo lo cual no siempre es posible en nuestras instituciones de salud.

1. El manejo de la otitis media con derrame en pacientes con PH representa un reto aún para el especialista.
2. La controversia en el tratamiento de la patología otológica en estos pacientes se centra en colocar o no un TV.
3. Las complicaciones y secuelas derivadas de la aplicación de TV en niños con PH pueden ser significativas.
4. La Mt con laser puede ser una alternativa al empleo de TV; su desventaja es el cierre prematuro de la timpanostomía por lo que no sería una buena opción en pacientes con PH.
5. La combinación de MC y Mt permite mantener patente la perforación timpánica en forma controlada al aplicarla en forma periódica.
6. Nuestro estudio demostró la utilidad de la MC en el mantenimiento de la ventilación en el oído medio en pacientes con PH en el grupo de **casos**.
7. Por lo anterior, la MC asociada a Mt constituye una buena alternativa a los TV en pacientes seleccionados con fisura palatina.



**REFERENCIAS BIBLIOGRÁFICAS.**





1. Bluestone CD., Klein JO. Otitis media, atelectasis, and eustachian tube dysfunction. En : Bluestone CD, Stool SE, Kenna MA, editores. *Pediatric Otolaryngology*. 3<sup>rd</sup> ed. Philadelphia, Pennsylvania : W.B. Saunders Company;1996. P. 388-582.
2. Stool SE, Randall P. Unexpected ear disease in infants with cleft palate. *Cleft Palate J* 1967; 4: 99-102.
3. Paradise JL, Bluestone CD, Felder H. The universality of otitis media in fifty infants with cleft palate. *Pediatrics* 1969; 44: 35-40.
4. Severeid LR. A longitudinal study of the efficacy of adenoidectomy in children with cleft palate and secondary otitis media. *TAAO* 1972; 76: 1319-22.
5. Bluestone CD. Audiometry and tympanometry in relation to middle ear effusions in children. *Laryngoscope* 1973; 83: 594-599.
6. Vinageras E. Manejo y Tratamiento Integral de los Pacientes con Fisura Labiopalatina México : Ediciones Médicas del Hospital Infantil de México ,1987: 3-8.
7. Bluestone CD. Eustachian tube obstruction in the infant with cleft palate. *Ann Otol Rhinol Laryngol* 1971; 80: 1-30.
8. Bluestone CD, Paradise JLQC, Witten R. Certain effects cleft palate repair on eustachian tube function. *Cleft Palate J* 1972b; 9:183-93.

9. Bluestone CD, Paradise JL, Beery QC. Physiology of the eustachian tube in the pathogenesis and management of middle ear effusion. *Laryngoscope* 1972<sup>a</sup>; 82: 1654-70.
10. Bluestone CD. Complications and sequelae of nonsurgical and surgical management of otitis media. *Pediatrics* 1983; 71: 642-3.
11. Paradise JL. On tympanostomy tubes: rationale, results, reservations, and recommendations. *Pediatrics* 1977; 60: 86-90.
12. Le CT, Freeman DW, Fireman BH. Evaluation of ventilation tubes and myringotomy in the treatment of recurrent and persistent otitis media. *Pediatr Infect Dis J* 1991; 10: 2-11.
13. Scott A, Estrem MD. Preventing myringotomy closure with topical mitomycin c in rats. *Otolaryngol Head Neck Surg* June 1999; 120 (6): 794-8.
14. Goode RL. Long term middle ear ventilation with T tubes: the perforation problems. *Otolaryngol Head Neck Surg* 1996; 115: 500-1.
15. Mandel EM, Rockette HE, Bluestone CD. Efficacy of myringotomy with and without tympanostomy tubes for chronic otitis media with effusion. *Pediatr Infect Dis J* 1992; 11: 270-7.
16. Luxford WM, Sheehy JL. Myringotomy and ventilation tubes: a report of 1568 ears. *Laryngoscope* 1982; 92: 1293-9.


17. Buckingham RA. Cholesteatoma and chronic otitis media following middle ear intubation. *Laryngoscope* 1981; 91: 1450-6.
18. Silverstein H, Kuhn J, Chao D. Laser assisted tympanostomy. *Laryngoscope* 1996; 106: 1067-74.
19. Wilpizeski C, Maioriello RP, Reddy JB. Otological applications of laser: basic background. *Trans Pa Acad Odhtalmol Otolaryngol* 1977; 30: 185-92.
20. Soderberg O, Sellstrom S, Stenford LE. Myringotomy made by CO<sub>2</sub> laser an alternative to ventilation tubes? an experimental study. *Acta Otolaryngol (Stockh)* 1984; 97: 335-41.
21. DeRowe A, Ophir D, Katzir A. Experimental study of CO<sub>2</sub> laser myringotomy with a hand held otoscope and fiberoptic delivery system. *Laser surg med* 1994; 15: 248-53.
22. Goode RL. CO<sub>2</sub> laser myringotomy . *Laryngoscope* 1982; 92: 420-3.
23. Marchant H, Bisschop P. Value of laser CO<sub>2</sub> myringotomy in the treatment of seromucous otitis. *Ann Otlaryngol Chir Cervicofac* Dec 1998; 115(6): 347-51.
24. Scott A. Estrem ,MD Use of mitomycin C for maintaining myringotomy patency. *Otolaryngol Head Neck Surg.* 2000;122:1 , 8-10 .
25. Kupin TH, Juzych MS, Shin DH. Adjuntive mitomycin C in primary trabeculectomy in phakic eyes. *Am J Ophthalmol* 1995; 119: 30-9.

26. Verweij J, Pinedo HM. Mitomycin C: mechanism of action, usefulness, and limitations. *Anticancer Drugs* 1990; 1: 5-13.
27. Costa VP, Spaeth GL, Eiferman RA. Wound healing modulation in glaucoma filtration surgery. *Ophthalmic Surg* 1993; 3: 152-70.
28. Magevan GS, Salmon JF, Scholtz RP. The effect of reducing the exposure time of mitomycin C in glaucoma filtering surgery. *Ophthalmology* 1995; 102: 84-90.
29. Khaw PT, Doyle JW, Sherwood MB, Grierson I, Shultz G, Mc Gorray S. Prolonged localized tissue effects from 5 minutes exposures to fluorouracil mitomycin C. *Arch Ophthalmol* 1993; 111: 263-7.
30. Ingrams DR, Volk MS, Biesman BS. Sinus surgery: does mitomycin C reduce stenosis?. *Laryngoscope* June 1998; 108: 883-6.
31. Ward RF, April MM. Mitomycin C in the treatment of tracheal cicatrix after traqueal reconstruccion. *Int J Ped Otorhinolaryngology* 1998; 44: 221-22.
32. Bent JP, Smith RJ. The cleft palate ear. En : Grundfast KM, Lalwani AK, editores. *Pediatric Otology and Neurotology* . Philadelphia: Lippincott-Raven Publisher; 1998. p.627-34.
33. Paradise JL, Bluestone CD. The universality of otitis media of infants with cleft palate. *Pediatrics* 1969;44:35-42.

34. Paradise JL. Management of middle ear effusion in infants with cleft palate. *Ann Otol* 1976;85(Supp 2, Pt 2):285-8.
35. Paradise JL, Bluestone CD. Early treatment of the universal otitis media of infants with cleft palate. *Pediatrics* 1974;53:48-54.
36. Crysdale WS. Rational management of middle ear effusions in the cleft palate patient. *J Otolaryngol* 1976;5:463-7.
37. Gordon ASD, Jean-LouisF, Morton RP. Late ear sequelae in cleft palate patients. *Int J Pediatr Otorhinolaryngol* 1988;15:149-56.
38. Robson AK, Blanshard JD, Jones K. A conservative approach to the management of otitis media with effusion an cleft palate children. *J Laryngol Otol* 1992;106:788-92.
39. Gould HJ. Hearing loss and cleft palate: the perspective of time. *Cleft Palate J* 1990;27:36-9 .
40. Hubbard TW, Paradise JL, Mc Williams BJ. Consequences of unremiting middle-ear disease in early life. *N Eng J Med* 1985;312:1529-34.



ANEXO.





# HOSPITAL INFANTIL DE MEXICO FEDERICO GOMEZ

INSTITUTO NACIONAL DE SALUD  
DR. MARQUEZ NO. 162 C.P. 06720 MEXICO, D.F.

INSTITUCIÓN DE SERVICIO MÉDICO, ENSEÑANZA E INVESTIGACIÓN  
AFILIADO A LA UNIVERSIDAD NACIONAL AUTÓNOMA DE MÉXICO

\_\_\_ de \_\_\_ del 2000.

☎ 52-28-99-17

EMPLEO DE MITOMICINA C EN EL MANTENIMIENTO DE LA PERMEABILIDAD DE LA MIRINGOTOPIA COMO TRATAMIENTO DE LA OTIS MEDIA CON DERRAME EN NIÑOS CON SECUELAS DE PALADAR HENDIDO.

El que suscribe autoriza a los médicos del Hospital Infantil de México "Federico Gómez", que se encargan de la atención de \_\_\_\_\_, a realizar las investigaciones médicas que estimen indicadas para el diagnóstico de su padecimiento y a la aplicación de los tratamientos que juzguen convenientes.

Así mismo expresa que ha sido informado de los riesgos naturales inherentes a su enfermedad y a los tratamientos propuestos incluyendo los procedimientos Anestésicos y a las Intervenciones Quirúrgicas.

Parentesco: \_\_\_\_\_


Nombre y Firma

Testigo


Testigo

\_\_\_\_\_  
Nombre y firma

\_\_\_\_\_  
Nombre y firma



FIGURAS.

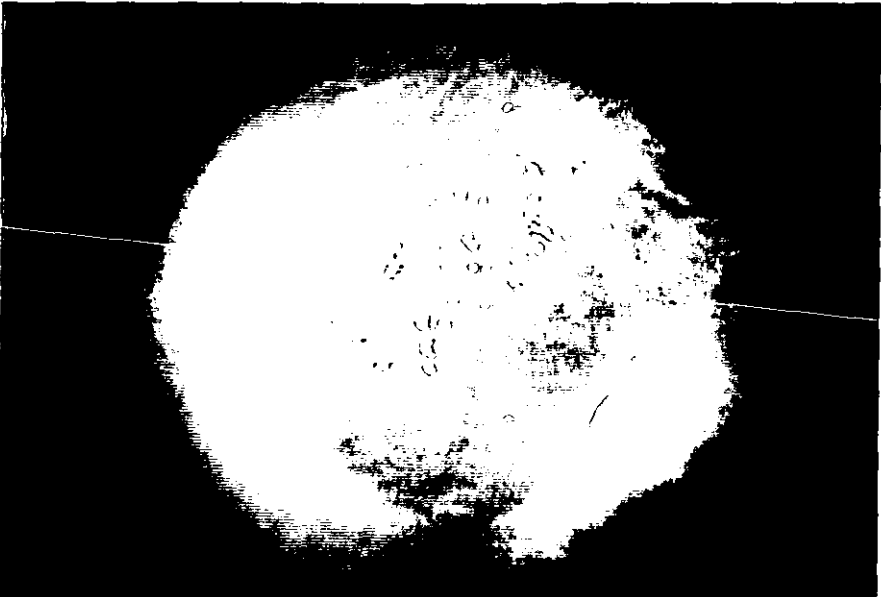



- **FIGURA 1.**  
Otoendoscopia que muestra membrana timpánica abombada con derrame en el oído medio.
  
- **FIGURA 2.**  
Enfoque de rayo laser.
  
- **FIGURA 3 y 4.**  
Aplicación de rayos laser.
  
- **FIGURA 5.**  
Perforación incipiente de membrana timpánica con rayos laser.
  
- **FIGURA 6.**  
Perforación de 2 mm sobre membrana timpánica con rayo laser.
  
- **FIGURA 7.**  
Equipo para miringotomía asistida con laser (otoLAM).




FIGURA 1



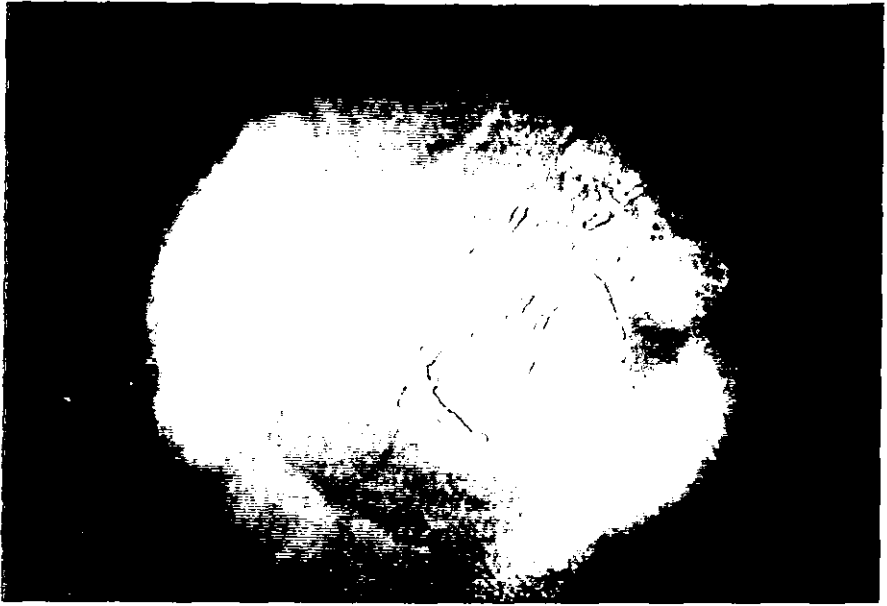


FIGURA 3





FIGURA 5




FIGURA 6



FIGURA 7