



UNIVERSIDAD NACIONAL AUTÓNOMA DE MÉXICO

FACULTAD DE ODONTOLOGÍA

LA FUNCIÓN NEUROMUSCULAR Y SU
INTERACCIÓN CON LA MORFOLOGÍA OCLUSAL

T E S I N A

QUE PARA OBTENER EL TÍTULO DE
CIRUJANO DENTISTA

P R E S E N T A

IVÁN ALEJANDRO GARCÍA MEDINA

Director de la Tesina
C.D. Pedro Lara Mendieta
Asesor de la Tesina
C.D. Gastón Romero Grande



MÉXICO, D.F.

Enero 2001



Universidad Nacional
Autónoma de México

Dirección General de Bibliotecas de la UNAM

Biblioteca Central



UNAM – Dirección General de Bibliotecas
Tesis Digitales
Restricciones de uso

DERECHOS RESERVADOS ©
PROHIBIDA SU REPRODUCCIÓN TOTAL O PARCIAL

Todo el material contenido en esta tesis esta protegido por la Ley Federal del Derecho de Autor (LFDA) de los Estados Unidos Mexicanos (México).

El uso de imágenes, fragmentos de videos, y demás material que sea objeto de protección de los derechos de autor, será exclusivamente para fines educativos e informativos y deberá citar la fuente donde la obtuvo mencionando el autor o autores. Cualquier uso distinto como el lucro, reproducción, edición o modificación, será perseguido y sancionado por el respectivo titular de los Derechos de Autor.

AGRADECIMIENTOS

A mis Padres: José Trinidad García Guerrero y Guadalupe Medina Quintero de García, por estar siempre con migo, y que son parte importante en mi ser.

A quienes me han heredado el tesoro más valioso que pueda dársele a un hijo: Amor.

A quienes sin escatimar esfuerzo alguno han sacrificado gran parte de su vida que me han formado y educado.

Quienes me han brindado su amor, su ejemplo y su apoyo para llegar al lugar y momento en que me encuentro.

Doy gracias a ellos por haberme llevado por un camino iluminado de satisfacciones y alegrías y poder reconocer lo bueno y lo malo de las cosas.

Les doy gracias por haberme enseñado a tomar decisiones para una vida futura.

Eso es lo mejor que pudo haberme sucedido en esta vida.

A mis hermanos: José Antonio García Medina,
Edgar García Medina,
Erika Magleny García Medina

Por haberme brindado un gran apoyo en mí y en mis actividades.

A la memoria de mis abuelitos paternos: Baldomero García Domensain y María Guerrero que colmaron una etapa de mi vida con su dulzura y alegría y sueños alentadores.

A mis abuelitos maternos: Francisco González Mata y Leonor Meléndez Quintero por darme mucho ánimo y sueños alentadores que me fortalecen en cada momento.

A una persona importante en mi vida a Irma Verónica Jiménez Álvarez por haberme apoyado y alentado a lo largo de mi carrera profesional y personal.

A todos y cada uno de mis **familiares** con mi más sincero reconocimiento y afecto.

A mis **Profesores** con respeto y agradecimiento por inculcar en mí, el conocimiento y deseo de superación.

A la Universidad Nacional Autónoma de México por brindarme la oportunidad de realizar una carrera universitaria.

Con mi más sincero agradecimiento al **C. D. O. Pedro Lara Mendieta**, por su atenta y valiosa asesoría para la realización del presente trabajo.

Al C.D. Gastón Romero Grande agradeciendo su colaboración y enseñanza en este seminario de titulación.

ÍNDICE

INTRODUCCIÓN

PLANTEAMIENTO DEL PROBLEMA

JUSTIFICACIÓN

OBJETIVO GENERAL Y ESPECÍFICO

CAPÍTULO PRIMERO

COMPONENTES DEL SISTEMA MASTICATORIO

I.- Definición y Componentes	1
II.- Elementos Óseos	2
2.1 Maxilar	2
2.2 Mandíbula	2
2.3 Hueso temporal	3
III.- Articulación Temporomandibular	3
3.1 La ATM	3
IV.- Órganos Dentarios	9
V.- Músculos de la Masticación	10
5.1 Temporal	10
5.2 Masetero	10
5.3 Pterigoideo Medio o Interno	11
5.4 Pterigoideo Lateral o Externo	11
5.5 Músculo Suprahioideo	12
5.6 Digástrico	12
5.7 Estilohioideo	13
5.8 Milohioideo	13
5.9 Geniohioideo	13
5.10 Músculo Infrahioideo	14
5.11 Esternohioideo	14
5.12 Omohioideo	14

5.13 Esternotirohioideo	14
5.14 Tirohioideo	14

CAPÍTULO SEGUNDO

NEUROANATOMÍA FUNCIONAL Y FISIOLOGÍA DEL SISTEMA MASTICATORIO

I.- Anatomía y función del sistema neuromuscular	16
II.- Músculos	16
2.1 La unidad motora	16
2.2 El músculo	16
2.3 Función muscular	17
III.- Estructuras neurológicas	18
3.1 La neuronas	18
3.2 Los receptores sensitivos	18
3.3 Husos musculares	19
3.4 Órganos tendinosos de Golgi	19
3.5 Corpúsculos de Pacini	20
3.6 Nociceptores	20
IV.- Función Neromuscular	21
4.1 Función de los receptores sensitivos	21
4.2 Acción refleja	21
4.3 Reflejo miotático (de distensión)	21
4.4 Periodo de silencio de los músculos de la masticación	22
4.5 Reflejo nociceptivo (flexor)	23
4.6 Inervación reciproca	24
4.7 Regulación de la actividad muscular	24
4.8 Influencia de los centros superiores	24
4.9 Sistema reticular	25
4.10 Sistema Límbico	25
4.11 Hipotálamo	25
4.12 Interacciones	26
V.-Dolor	26
VI.-Modulación de dolor	26
6.1 Sistema de estimulación cutánea no dolorosa	27
6.2 Sistema de estimulación dolorosa intermitente	27
6.3 Sistema de modulación psicológica	27
6.4 Fundamento racional	28

VII.-Tipos de dolor	28
VIII.-El efecto de excitación central	28
IX.-Funciones principales del sistema masticatorio	30
X.-Masticación	30
10.1 La acción masticatoria	30
10.2 Contactos dentarios durante la masticación	31
10.3 Fuerzas de masticación	32
10.4 Papel de los tejidos blandos de la masticación	32
XI.-Deglución	33
11.1 Primera fase	33
11.2 Segunda fase	34
11.3 Tercera fase	34
11.4 Frecuencia de la deglución	34
XII.-Fonación	35
12.1 Articulación de los sonidos	35

CAPÍTULO TERCERO

ALTERACIONES OCLUSALES A NIVEL MUSCULAR

I.- Oclusión funcional óptima	36
II.- Puntos prematuros de contacto	38
III.- Interferencias oclusales	38
CONCLUSIONES	42
BIBLIOGRAFÍA	44

INTRODUCCIÓN

Sabemos que los músculos de la masticación tienen funciones de elevación y abatimiento de la mandíbula sin embargo, se advierte que un considerable número de profesionales de la odontología, no hemos profundizado en el conocimiento de la constitución anatómica de esos músculos y de la función de los mismos en el mecanismo de la masticación. Tema que es de primordial importancia y de particular interés en materia de restauración dentales, ya que ante la necesidad de tales restauraciones, deben evaluarse previamente, entre otras, las condiciones que presentan los pacientes en cuanto al funcionamiento de los músculos de la masticación, previendo la eventualidad de una disfunción o la posible alteración por el desconocimiento de esa importante función muscular.

Algunos factores dentales locales tales como pérdidas dentarias o restauraciones inadecuadas pueden conducir a inclinaciones, sobreerupciones o rotación de los dientes adyacentes y sobreerupción de los antagonistas.

Cuando las malrelaciones dentarias en una dentición con maloclusión morfológica no son muy graves, los criterios para conseguir la armonía oclusal pueden alcanzarse, pudiendo llegar a funcionar como una oclusión fisiológica. Una oclusión funcional o fisiológica permite la armonía entre las piezas dentarias y las articulaciones y establece los mecanismos adaptativos mínimos necesarios en la neuromusculatura.

Por lo anterior me propongo realizar un investigación bibliografía del tema antes enunciado para conocer las bases de la oclusión que se relacionan con las estructuras dentales y su interrelación con los músculos de la masticación, conocimiento sin el cual resultaría sin apoyo todo trabajo de diagnóstico y de restauración dental para un buen funcionamiento.

En el capítulo primero, nos enfocamos a conocer los componentes del Sistema Masticatorio, así como el análisis correcto de la función de cada uno de ellos, sus interacciones y el mecanismo del control nervioso.

PLANTEAMIENTO DEL PROBLEMA

La función del sistema masticatorio es compleja. Es necesaria una contracción coordinada de los diversos músculos de la cabeza y el cuello para mover la mandíbula con precisión y permitir un funcionamiento eficaz. Existe un sistema de control neurológico muy sofisticado que regula y coordina las actividades de todo el sistema masticatorio. Básicamente está formado por nervios y músculos; de ahí el término de sistema neuromuscular. Es esencial un conocimiento básico de la anatomía y de la función del sistema neuromuscular para comprender la influencia que tienen los contactos dentarios y otros factores en el movimiento de la mandíbula.

JUSTIFICACION

Cuando las malrelaciones dentarias en una dentición con maloclusión morfológica no son muy graves, los criterios para conseguir la armonía oclusal pueden alcanzarse, pudiendo llegar a funcionar como una oclusión fisiológica. Una oclusión funcional o fisiológica permite la armonía entre las piezas dentarias y las articulaciones y establece los mecanismos adaptativos mínimos necesarios en la neuromusculatura.

OBJETIVO GENERAL Y ESPECÍFICO

Por lo anterior me propongo realizar una investigación bibliográfica del tema antes anunciado para conocer las bases de la oclusión y su función neuromuscular con las estructuras dentales y su interrelación con los músculos de la masticación, conocimiento sin el cual resultaría sin apoyo todo trabajo de diagnóstico y de restauración dental para un buen funcionamiento.

Para el desarrollo de este estudio es pertinente en primer término, investigar que es el sistema masticatorio y como está compuesto.

CAPÍTULO PRIMERO
COMPONENTES DEL SISTEMA MASTICATORIO

CAPÍTULO PRIMERO

COMPONENTES DEL SISTEMA MASTICATORIO

I.- DEFINICIÓN Y COMPONENTES

Para el desarrollo de este breve estudio es pertinente en primer término, investigar qué es el sistema masticatorio y como está compuesto.

Así tenemos que:

La palabra sistema proviene del latín *systema* y éste del griego *systema*, de *syn* junto, e *histemi*, poner.

El diccionario de la lengua española lo define como conjunto de elementos interrelacionados con un mismo propósito.

En lo relativo a la anatomía y fisiología se define como conjunto de órganos que intervienen alguna de las principales funciones vegetativas.

De las anteriores definiciones decimos que un sistema es un conjunto de elementos o de órganos que se interrelacionan para llevar a cabo una función común.

El calificativo de masticatorio utilizado en relación con el sistema antes aludido, se refiere a : un algo que sirve para masticar.

Y masticación viene del latín *masticatio*; *onis*; acción y efecto de masticar. Fisiol. Acto propio de los mamíferos, de triturar los alimentos en la boca con movimientos de la mandíbula contra el maxilar, desmenuzándolos, mediante las arcadas dentarias, principalmente con los molares y premolares.

Entendemos así, que el sistema masticatorio es un conjunto de órganos interrelacionados para llevar a cabo el mecanismo de la masticación.

Okeson, define al sistema masticatorio como:

La unidad funcional del organismo que fundamentalmente se encarga de la masticación, la deglución y el habla . Sus componentes también desempeñan un importante papel en sentido del gusto y en la respiración.

Existe un intrincado sistema de control neurológico que regula y coordina éstos componentes estructurales.

II. ELEMENTO ÓSEO

2.1 Maxilar.

El maxilar es un hueso par situado en la parte anterior e inferior de la cabeza formando parte del macizo facial; está fusionado con su homónimo constituyendo el paladar óseo, en su parte superior contribuye a formar la bóveda orbitaria y cavidades nasales; en su contorno inferior presenta alvéolos en donde están alojados los dientes. (Fig 1.1)

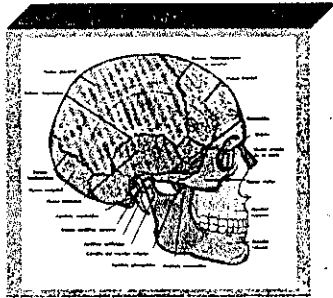


Fig 1.1

2.2 Mandíbula.

La mandíbula es un hueso impar, móvil situado en la parte inferior de la cara, constituido por un cuerpo en forma de herradura en donde se alojan a los dientes inferiores. Se extiende en dirección posterior formando el ángulo de la mandíbula y hacia superior, formando la rama ascendente que está constituida por apófisis corónoides y cóndilo. (Fig 1.2)

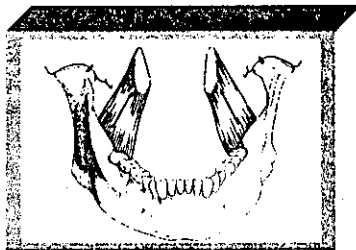


Fig 1.2

2.3 Hueso temporal.

El temporal es un hueso par situado en la parte lateral, media e inferior del cráneo que se encuentra constituido por tres porciones:

- a) Petrosa
- b) Timpánica
- c) Escamosa

En esta última se articula el cóndilo mandibular a través de la articulación temporomandibular con la fosa glenoidea o articular que se encuentra en la parte inferior de dicha porción. (Fig 1.3)

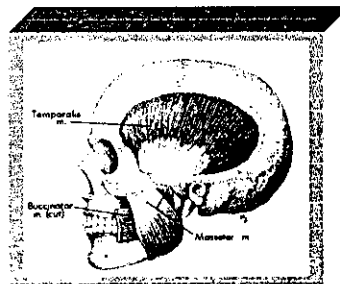


Fig 1.3

III. ARTICULACIÓN TEMPOROMANDIBULAR

3.1 La ATM

El área en la que se produce la conexión craneomandibular se denomina articulación temporomandibular.

La ATM, en verdad es una de las articulaciones más complejas del organismo. Permite el movimiento de bisagra en un plano, y puede considerarse, por lo tanto, una articulación *ginglimoide*. Sin embargo, al mismo tiempo, también permite movimientos de deslizamiento, lo cual la clasifica como una articulación *artrodial*. Técnicamente se le ha considerado una articulación *ginglimoartrodial* (permite los movimientos de rotación y de desplazamiento).

La ATM está formada por el cóndilo mandibular que se ajusta en la fosa mandibular del hueso temporal. Estos dos huesos están separados por un disco articular que evita la articulación directa. La ATM se clasifica como

una articulación compuesta. Por definición, una articulación compuesta requiere la presencia de al menos tres huesos, a pesar de que la ATM tan sólo está formada por dos. Funcionalmente, el disco articular actúa como un hueso sin osificar que permite los movimientos complejos de la articulación. Dada la función del disco articular como tercer hueso, a la articulación craneomandibular se la considera una articulación compuesta.

El disco articular está compuesto por un tejido fibroso y denso desprovisto de vasos sanguíneos y fibras nerviosas. (Fig. 1.4)

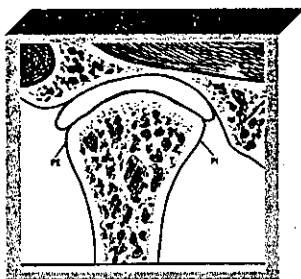


Fig. 1.4

Visto desde adelante, el disco es casi siempre más grueso en la parte interna que en la externa y ello se corresponde con el mayor espacio existente entre el cóndilo y la fosa articular en la parte medial de la articulación. La forma exacta del disco se debe a la morfología del cóndilo y la fosa mandíbula. Durante el movimiento, el disco es flexible y puede adaptarse a las exigencias funcionales de la superficies articulares. El disco conserva su morfología a menos que se produzcan fuerzas destructoras o cambio estructurales en la articulación. En este caso, la morfología del disco puede alterarse de manera irreversible y producir cambios biomecánicos durante su función.

El disco articular está unido por detrás a una región de tejido conjuntivo laxo muy vascularizado e inervado. Esta región se denomina *tejido retrodiscal*. Por arriba está limitado por una lamina de tejido conjuntivo que contiene muchas fibras elásticas, la lamina retrodiscal superior. Dado que esta región está formada por dos laminas, se la ha denominado *zona bilaminar*. Esta lámina se une al disco articular detrás de la lámina timpánica. En el borde inferior de los tejidos retrodiscales se encuentra la lámina retrodiscal inferior, que lo une del extremo posterior del disco al margen posterior de la superficie articular del cóndilo. La lámina retrodiscal inferior fundamentalmente está formada por fibras de colágeno y fibras que no son elásticas, como las de la lámina retrodiscal superior. El resto del cuerpo del

tejido retrodiscal está unido a un gran plexo venoso que se llena de sangre cuando el cóndilo se desplaza hacia delante. Las inserciones de la región anterior del disco se realizan en el ligamento capsular, que rodea la mayor parte de la articulación.

El disco articular está unido al ligamento capsular no sólo por delante y por detrás, sino también por dentro y por fuera. Esto divide la articulación en dos cavidades diferentes: La superior, que está limitada por la fosa mandibular y la superficie superior del disco, y la inferior, limitada por el cóndilo mandibular y la superficie inferior del disco. Las superficies internas de las cavidades están rodeadas por células endoteliales especializadas que forman un revestimiento sinovial. Este revestimiento, junto con una franja sinovial especializada, situada en el borde anterior de los tejidos retrodiscuales, produce el *líquido sinovial*, que llena ambas cavidades articulares. Por lo tanto, a la articulación temporomandibular se la considera una articulación sinovial, este líquido sinovial tiene dos finalidades. El líquido sinovial actúa como medio para el aporte de las necesidades metabólicas de estos tejidos. El líquido sinovial también sirve como lubricante entre las superficies articulares durante su función.

El líquido sinovial lubrica las superficies articulares mediante dos mecanismos:

El primero es la llamada *lubricación límite* que se produce cuando la articulación se mueve y el líquido sinovial es impulsado de una zona de la cavidad a otra.

Un segundo mecanismo de lubricación es la llamada *lubricación de lagrime*. La lubricación de lagrime ayuda a eliminar el roce cuando se comprime la articulación, pero no cuando esta se mueve.

Diagrama en el que se indica los componentes anatómicos.

- TR - Tejido retrodiscal.
- LRS - Lámina retrodiscal superior (elástica).
- LRI - Lámina retrodiscal inferior (colagenosa).
- LCA - Ligamento capsular anterior (colagenoso).
- PES y PEI - Músculos pterigoideos externos superior e inferior.
- SA - Superficie articular.
- CS y CI - Cavidad articular superior e inferior.

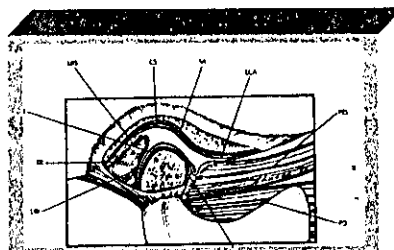


Fig. 1.5

Es la porción en la cual articula el cráneo (porción escamosa del hueso temporal) y la mandíbula es la articulación temporomandibular, que es *ginglimoartrodial* porque permite los movimientos de rotación (ginglimoide), y el desplazamiento (artrodial).

El cóndilo mandibular y la fosa mandibular están separados por una estructura de tejido conectivo fibroso y denso, el disco articular, desprovisto de vascularización e inervación.

El disco articular permite los movimientos de la articulación; es de forma bicóncava más delgado en su parte central y con dos bordes: el posterior más grueso que el anterior, unido por detrás con una porción de tejido conjuntivo laxo muy vascularizado e innervado, el tejido retrodiscal que presenta dos láminas (zona bilaminar) la superior contiene fibras elásticas, la inferior formada por fibras colágenas fundamentalmente, el resto del tejido retrodiscal se encuentra unido a un plexo venoso que se llena de sangre cuando el cóndilo se desplaza hacia delante. El disco articular se encuentra unido por su parte anterior al ligamento capsular y a las fibras tendinosas del músculo pterigoideo lateral superior.

El ligamento capsular unido al disco articular, forma dos cavidades superior e inferior. Las superficies internas de éstas se encuentran rodeadas por células endoteliales especializadas que forman un revestimiento sinovial que junto con una franja sinovial especializada, situada en el borde anterior de los tejidos retrodiscales, producen el líquido sinovial que actúa como medio para el aporte de necesidades metabólicas de los tejidos y como lubricante entre las superficies articulares dentro de su función.

La articulación temporomandibular, se encuentra provista por ligamentos de tejido conectivo colágeno, que no es distensible por lo que no interviene activamente en la función articular, si no que constituyen dispositivos que restringen los movimientos articulares.

Son tres los ligamentos funcionales:

- a) Ligamentos colaterales
- b) Ligamento capsular
- c) Ligamento temporomandibular

Además dos ligamentos accesorios:

- a) Ligamento esfenomandibular
- b) Ligamento estilomandibular

- 1.- Rama posterior de la eminencia (cabe apreciar el típico contorno convexo)
- 2.- Cóndilo.
- 3.- Disco articular (obsérvese la forma bicóncava del disco para ajustarse a los cóndilos, convexos, y al tubérculo articular, también convexo).
- 4.-Músculo pterigoideo externo superior.
- 5.-Músculo pterigoideo externo inferior.
- 6.-Tejido sinovial.
- 7.- Tejido retrodiscal, incluyendo la unión posterior del disco al hueso temporal.
- 8.- Unión ligamentosa posterior del disco al cóndilo.




Fig 1.6

Los ligamentos colaterales (discales), son dos ligamentos de tejido conjuntivo colágeno, vascularizados e innervados que fijan los bordes internos y externos del disco articular con los polos del cóndilo. Actúan limitando el movimiento de separación del disco respecto al cóndilo y permiten la rotación del disco sobre la superficie articular del cóndilo.

El ligamento capsular rodea toda la articulación temporomandibular, se inserta en superior en las superficies articulares de la fosa mandibular y la eminencia articular, en inferior se une al cuello del cóndilo. Evita que se separen las superficies articulares y proporciona información propioceptiva respecto a la posición y movimientos articulares.(Fig. 1.7)

El ligamento capsular (imagen de perfil). Se extiende hacia delante e incluye la eminencia articular y envuelve toda la superficie articular. (fig. 1.7)




Fig. 1.7

El ligamento temporomandibular esta constituido por dos partes, una oblicua externa y otra horizontal interna que se insertan en la superficie del tubérculo articular y la apófisis zigomática y se extienden, la oblicua en dirección posteroinferior a la superficie del cuello del cóndilo y la horizontal en dirección posterior y horizontal al polo externo del cóndilo y a la parte posterior del disco articular.

La porción oblicua del ligamento temporomandibular evita la excesiva caída del cóndilo limitando la amplitud de apertura de la boca. La porción horizontal del ligamento temporomandibular, limita el movimiento hacia atrás del cóndilo y el disco. También protege al músculo pterigoideo externo de una excesiva distensión. (Fig. 1.8)

El ligamento temporomandibular (imagen de perfil). Hay dos partes distintas.
 La porción oblicua externa (POE).
 La porción horizontal externa (PHI).
 La POE limita el movimiento de apertura rotacional normal.
 La PHI limita el movimiento hacia atrás del cóndilo y el disco. (Fig. 1.8)

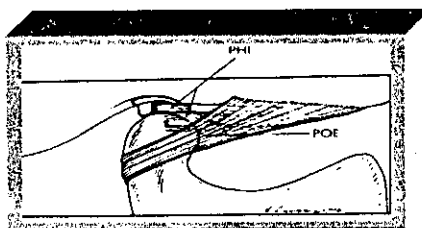


Fig. 1.8

El ligamento esfenomandibular se inserta en superior en la espina del esfenoides y en inferior en la superficie medial de la rama de la mandíbula, la lingula.

El ligamento estilomandibular se inserta en la apófisis estiloides en superior y en inferior en el ángulo y bordes posteriores de la mandíbula, limita los movimientos de protrusión excesiva de la mandíbula. (Fig. 1.9)

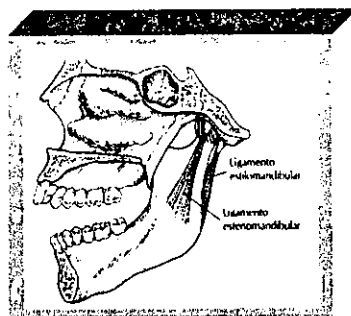


Fig. 1.9

IV.- ÓRGANOS DENTARIOS

Los dientes son formaciones ectodérmicas duras, resistentes que se encuentran insertados dentro de los alvéolos dentarios en el maxilar y la mandíbula, su función es la de fragmentar el alimento.

El diente es la unidad anatómica de la dentadura, su forma está condicionada por la función que desempeña.

Los incisivos cortan o inciden.

Los caninos rompen y desgarran.

Los premolares y molares trituran el alimento.

La dentadura humana está constituida por 32 dientes en el adulto, y 20 en el niño.

Los dientes se encuentran insertados en los arcos dentarios superior (maxilar) e inferior (mandíbula), siendo únicamente móvil el arco inferior. El contacto entre los dientes de cada arco asegura la oclusión, correspondiendo las eminencias dentales a las depresiones dentales de su antagonista.

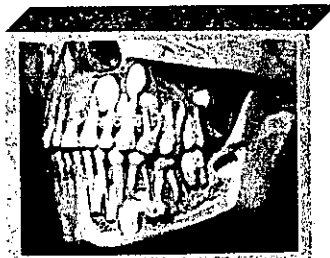


Fig. 1.10

V.- MÚSCULOS DE LA MASTICACIÓN

Existen cuatro músculos de gran importancia para la masticación, que son responsables del movimiento de la mandíbula. Estos se insertan en ella y proporcionan la abertura (abatimiento), cierre (elevación), protusión, retrusión y movimientos laterales. Están inervados por la rama mandibular del nervio trigémino y su aporte sanguíneo proviene de las ramas maxilares de la arteria carótida externa. (Fig. 1.11)

5.1 Temporal

Tiene forma de abanico.

Se inserta ampliamente sobre la cara externa del cráneo y se extiende hacia delante hasta el borde lateral del reborde supraorbitario. Su inserción inferior se hace en el proceso coronoideo y a lo largo del borde anterior de la rama ascendente de la mandíbula.

Tiene tres porciones: anterior, media y posterior; todas tienen su origen en la cresta anterior parietal y huesos de la fosa temporal. Este músculo corre vertical (fascículos anteriores), oblicua (medios) y horizontalmente (posteriores), y se inserta en la porción media del proceso coronoideo de la mandíbula, así como en el borde anterior y posterior de la misma. Al lado de este tendón terminal se observan las fibras que se originan de la parte inferior del ala mayor del esfenoides, formando un fascículo que termina en la línea oblicua de la mandíbula; las más numerosas pasan por fuera del ligamento pterigomaxilar y se continúan con las fibras más inferiores del músculo buccinador.

La función principal es la de elevar y estabilizar la mandíbula durante la fase terminal del cierre. La porción posterior retruye la mandíbula. (Fig. 1.11)

5.2 Masetero

Tiene forma de cuadrilátero.

Inserciones superiores, se efectúan en dos planos:

Plano superficial, tiene su origen en el arco cigomático del maxilar y se inserta inferior y posteriormente en el ángulo de la mandíbula, así como en la porción inferior y cara externa de la rama mandibular.

Plano profundo, se inserta en la parte media del arco cigomático.

Inserción inferior se realiza en la cara lateral del ángulo de la mandíbula, así como en la cara de la rama de la mandíbula del proceso coronoideo.

Músculo elevador. (Fig 1.11)

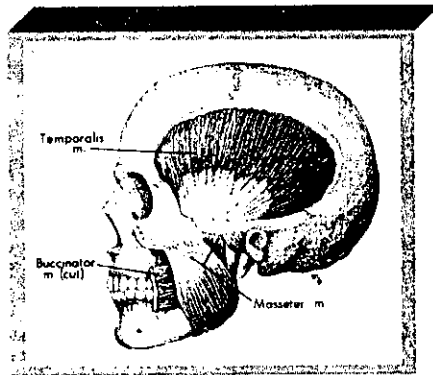


Fig. 1.11

5.3 Pterigoideo Medio o Interno

El cuerpo muscular es oblicuo abajo, lateralmente y atrás. Es cuadrilátero, con fibras cortas, tendinosas a nivel de las inserciones.

Está situado medial a la rama de la mandíbula, tendido del proceso pterigoideo al ángulo de la mandíbula.

Inserciones superomediales: se inserta en la fosa pterigoidea por debajo de la fosa escafoidea y en la cara posterior del proceso piramidal del hueso palatino. Un fascículo inconstante puede insertarse en la tuberosidad de la maxila.

Inserciones inferolaterales: se fijan en la cara medial del ángulo de la mandíbula y en la rama de ésta, por debajo del foramen superior del canal de la mandíbula (conducto dentario inferior). Parece continuarse con el músculo masetero.

Las funciones principales son la elevación y colocación en posición lateral de la mandíbula. (Fig. 1.12)

5.4 Pterigoideo Lateral o Externo

El fascículo superior es casi horizontal; el fascículo inferior es descendente. Los dos se dirigen hacia atrás y lateralmente formando un cuerpo muscular con base anteromedial y con vértice posterolateral.

La inserción principal se encuentra en la superficie anterior del cuello del cóndilo.

Existen dos fascículos, uno superior o esfenoidal que se origina en la cresta y superficie infratemporal del ala mayor del hueso esfenoides. Este pasa horizontal, y posteriormente penetra en la cápsula articular, para insertarse en el menisco; otro inferior o pterigoideo, inserto en la porción lateral del proceso pterigoideo y corre horizontal y posteriormente y se inserta en el cuello del cóndilo.

El músculo tiene como función, impulsar el cóndilo hacia delante y al mismo tiempo desplazar el menisco en la misma dirección. (Fig. 1.12)

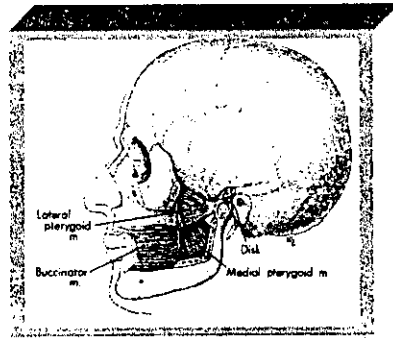


Fig. 1.12

5.5 Músculos Suprahioideos

Situados por encima del hueso hioides, de la superficie a la profundidad, se encuentran sucesivamente: el digástrico y el estilohioideo, luego el milohioideo y por último el geniohioideo. Desde el punto de vista funcional, pertenecen al grupo de los músculos de la masticación. (Fig. 1.13 y 1.14)

5.6 Digástrico

Forma una larga curva de concavidad superior, que se extiende de la base del cráneo a la sínfisis mentoniana. Presenta dos vientres, reunidos por un tendón intermedio situado a nivel del hueso hioides.

El vientre posterior se inserta en la cara medial de la base del proceso mastoideo en la ranura digástrica. Desde allí se dirige oblicuo hacia abajo y adelante continuándose en un tendón intermedio que atraviesa las

inserciones del estilohioideo por encima del hueso hioides, fijado al cuerpo del del hueso hioides.

El vientre anterior, continúa a la parte anterior de este tendón intermedio, se dirige hacia arriba, adelante y algo medialmente, para fijarse en la cara inferior de la sínfisis mentoniana. (Fig. 1.13 y 1.14)

5.7 Estilohioideo

Músculo fino y alargado, extendido desde el proceso estilohioideo del hueso temporal hasta el hueso hioides.

5.8 Milohioideo

Músculo delgado y cuadrilátero que limita abajo con el piso de la boca. Se fija arriba, en la línea oblicua de la mandíbula, abajo, en el hueso hioides, medialmente en el rafe medio suprahioideo formado entre los dos músculos milohioideos. Entre estas inserciones, las fibras musculares son oblicuas hacia abajo y medialmente. Las más anteriores son muy cortas y se extienden del hueso al rafe medio. Las más posteriores son las más largas y unen la mandíbula al hueso hioides.

5.9 Geniohioideo

Es un músculo corto y cilíndrico situado por encima del digástrico y del milohioideo.

Se inserta adelante, en la apofisis geni; desde aquí se dirige hacia abajo y atrás, para insertarse en la parte media de la cara anterior del hueso hioides.

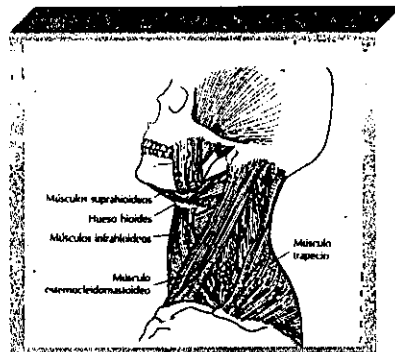


Fig. 1.13 y 1.14

5.10 Músculos Infrahioideos

Son músculos generalmente delgados, aplastados, situados lejos de la columna vertebral y dispuestos en un plano superficial (esternohioideo y omohioideo) y un plano profundo (esternotiroideo y tirohioideo). (Fig. 1.13 y 1.14)

5.11 Esternohioideo

Se inserta abajo, en la cara posterior del $\frac{1}{4}$ medial del borde posterior de la clavícula, en la cara posterior del ligamento esternoclavicular, en la mitad lateral del manubrio esternal y en el primer cartilago costal. Desde aquí se dirige hacia arriba para terminar en el borde inferior del cuerpo del hueso hioides.

5.12 Omohioideo

Este es un músculo digástrico, con dos vientres (inferior y superior) y un tendón intermedio. Une el borde superior de la escápula al hueso hioides. Atrás y abajo, el vientre inferior se inserta en el borde superior de la escápula, medial a la escotadura coroidea. De allí se dirige oblicuo hacia adelante, medial y arriba, para continuarse por el tendón intermedio.

El vientre superior, que se desprende de éste, se dirige vertical y medialmente, para llegar al borde inferior y lateral del cuerpo del hueso hioides.

5.13 Esternotirohioideo

Abajo, se inserta en la cara posterior del manubrio esternal y del primer cartilago costal. Arriba, se fija en la línea oblicua de la cara anterolateral del ala del cartilago tiroideo, en los tubérculos que la limitan y en el ligamento que los une.

5.14 Tirohioideo

Músculo plano y corto, parece continuar hacia el hueso hioides el trayecto del esternotiroideo.

Se inserta en la cara anterolateral del cartílago tiroideo, en la línea oblicua, sus tubérculos y en el ligamento que los une. Desde aquí se dirige hacia arriba para terminar en el borde y cara superficial del cuerpo y en la base del cuerno mayor del hueso hioides.

Músculos de la región cervical posterior.

Los músculos del cuello aseguran los movimientos de la cabeza y del raquis cervical. (Fig. 1.13 y 1.14)

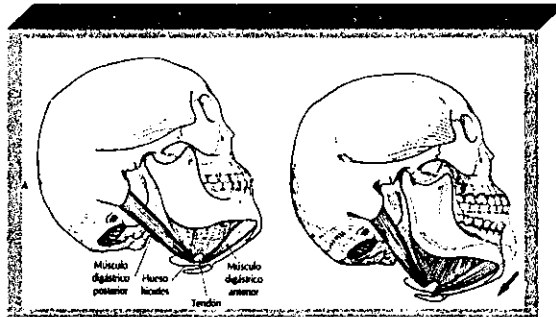


Fig. 1.13 y 1.14

globalmente <generador de patrones central > (GPC). Así, por ejemplo, durante el proceso masticatorio, el GPC inicia la contracción de los músculos suprahioides e infrahioides en el preciso momento en que se indica a los músculos elevadores que se relajen. Ello permite abrir la boca y aceptar el alimento. A continuación, el GPC inicia la contracción de los músculos elevadores al mismo tiempo que se relaja los suprahioides e infrahioides, lo cual produce el cierre de la boca sobre el alimento.

La información sensitiva que va a la corteza puede alterarse o modularse en el tronco encefálico por tres áreas distintas:

- a) el sistema reticular,
- b) el sistema límbico y
- c) el hipotálamo.

4.9 Sistema reticular

Se cree que el sistema reticular es capaz de modificar la actividades de las neuronas motoras e incluso de iniciar lo que se denomina actividad muscular irrelevante. Ésta es una actividad muscular que se produce sin un esfuerzo consistente y no interviene en la ejecución de un movimiento o tarea determinada (p. Ej., la protrusión de la lengua mientras se dibuja o el frotarse las manos nerviosas justo antes de hablar en público).

4.10 Sistema límbico

Se trata de área del encéfalo que se encarga fundamentalmente de las emociones. Está formada por tres regiones: las amígdalas, el sépto y el hipocampo. Cuando se estimulan las amígdalas, aparecen sensaciones de ansiedad, temor, agresión y pánico. Cuando se estimula el sépto y/o el hipocampo, aparece el enfado. La creación de estos estados emocionales por el sistema límbico modifica, a menudo, la respuesta de la corteza cerebral a un determinado estímulo.

4.11 Hipotálamo

Coordina actividades por el sistema nervioso autónomo y sobre todo se encarga de la respuesta de <lucha o huida> del organismo ante estímulo externo. El hipotálamo organiza los recursos físicos del cuerpo para realizar una tarea deseada, el hipotálamo es un centro importante de las emociones, y puesto que coordina funciones.

4.12 Interacciones

La corteza, con la influencia del tronco encefálico (es decir, el GPC, el sistema límbico, el sistema reticular y el hipotálamo), determina la acción que se realizará en cuanto a su dirección e intensidad. Sin embargo, cuando están presentes niveles más elevados de estados emocionales, como el temor, la ansiedad, la frustración o el enfado, pueden producirse:

1.-Un aumento del estrés emocional crea una mayor estimación del sistema gammaferente. Con esta estimulación se produce una contracción de las fibras intrafusales que da lugar a una distensión parcial de las regiones sensitivas de los husos musculares .

2.-Estas actividades a menudo adoptan la forma de hábitos nerviosos, como morderse las uñas de los dedos o morder un lápiz, apretar los dientes, o el bruxismo.

V.- DOLOR

El dolor es un proceso neurofisiológico muy complejo, simplemente parece un mecanismo reflejo de protección con la finalidad de advertir al individuo de una lesión, puede observarse cuando una persona toca un objeto caliente y retira la mano de manera refleja (es decir, el reflejo nociceptivo)

VI.-MODULACIÓN DEL DOLOR

Los factores que influyen en la modulación del estímulo nocivo puede ser psicológico o físicos. Los factores psicológicos están en relación con el estado emocional de la persona (p. Ej., alegría, tristeza, satisfacción, depresión). Además, el condicionamiento previo influye en la respuesta de una persona a un estímulo nocivo. Los factores físicos (p. Ej., el descanso o la fatiga)

También influyen en la modulación del dolor. La inflamación hística y la hiperemia tienden a aumentar la sensación de dolor.

El dolor es una sensación desagradable percibida en la corteza cerebral, generalmente como resultado de la llegada de un estímulo nociceptivo.

El SNC tiene la capacidad de alterar o modular el estímulo nociceptivo antes de que llegue a la corteza para ser identificado. Así pues, un estímulo nociceptivo que entra en el SNC puede ser modificado de forma que la corteza no llegue a percibir nunca como dolor. La capacidad del SNC de modular la estimación nociva es una función de extraordinaria importancia.

El sufrimiento indica la forma en que el ser humano reacciona ante la percepción del dolor. Cuando la corteza percibe un dolor, se inicia una interacción muy compleja de muchos factores.

La conducta dolorosa es otro término con un significado diferente. La conducta dolorosa es la única comunicación que recibe el clínico respecto a la experiencia dolorosa. Esta conducta es tan individual como las mismas personas.

6.1 Sistema de estimulación cutánea no dolorosa

Las fibras nerviosas que llevan la información al SNC (fibras aferentes) tienen diversos grososres.

Las aferentes se dividen en cuatro grandes grupos según su tamaño: I (A Y B), II, III y IV.

La información nociceptiva que llega a la médula espinal también puede ser alterada prácticamente en todas las sinapsis de la vía ascendente hacia la corteza. Esta modulación del dolor se atribuye a diversos estructuras a las que se denomina globalmente *sistema inhibidor descendente*.

6.2 Sistema de estimulación dolorosa intermitente.

La estimulación se estas áreas puede reducir el dolor percibido en un lugar distante. Esta reducción se debe a la liberación de opiáceos endógenos denominados endorfinas. Las endorfinas son polipéptidos producidos en el organismo que parece que tiene unos efectos iguales de potentes (y quizá más) que los de la morfina en la reducción del dolor.

6.3 Sistema de modulación psicológica

Se cree que ejerce una gran influencia en el sufrimiento que experimenta un individuo. Así, por ejemplo, algunos estados psicológicos afectan el dolor; algunos de manera positiva y otros de manera negativa.

El condicionamiento y las experiencias previas también influyen en el grado de dolor percibido.

El condicionamiento y las experiencias previas también influyen en el grado de dolor percibido.

6.4 Fundamento racional

El resultado final de un proceso que ha sido alterado entre su origen (los nociceptores) y su destino (la corteza), por la acción de factores físicos y psicológicos.

VII.- TIPOS DE DOLOR

El dolor en que la localización y el origen se encuentran en el mismo lugar es un dolor primario. El paciente nota el dolor en un diente en concreto y la exploración dentaria rebela que este diente presenta una gran lesión de caries, que de hecho está causando el dolor (la localización y el origen son iguales).

Sin embargo, no todo los dolores, son primarios, y ello puede causar problemas en el tratamiento de los trastornos de la masticación. Algunos dolores tiene una localización y un origen distintos. Estos dolores se denominan heterotópicos. En general existen tres tipos de dolor heterotópicos.

El primero es un dolor central. Cuando hay un tumor u otra alteración en el SNC, el dolor a menudo se siente no en el SNC, sino en las estructuras periféricas.

Un segundo tipo de dolor heterotópico es el dolor proyectado. En este caso, las alteraciones neurológicas causan sensaciones dolorosas que siguen la distribución periférica de la misma raíz nerviosa que está afectada por el trastorno. Un ejemplo de dolor proyectado seria el atrapamiento de un nervio en la región cervical.

Un tercer tipo de dolor es el dolor referido en este caso, la sensaciones se perciben, no en el nervio afectado sino en otras ramas de este nervio, incluso, en un nervio completamente distinto.

Un ejemplo de dolor referido es el dolor cardiaco.

VIII.- EL EFECTO DE EXCITACIÓN CENTRAL

Aunque el dolor referido clínicamente se ha identificado desde hace años, el mecanismo exacto que lo produce no se ha documentado de manera científica. Parece que algunos estímulos llegados al SNC, como el dolor profundo, pueden crear un efecto de excitación sobre otras

interneuronas no asociadas. Este fenómeno se denomina efecto de excitación central.

IX.- FUNCIONES PRINCIPALES DEL SISTEMA MASTICATORIO

El sistema masticatorio tiene tres funciones fundamentales:

- 1.-la masticación,
- 2.-la deglución y
- 3.-el habla.

También funciones secundarias la respiración y la expresión de las emociones, los movimientos son fenómenos neuromusculares.

X.- MASTICACIÓN

La masticación es la acción de aplastar, triturar y fragmentar los alimentos. Es la fase inicial de la digestión, para facilitar la deglución, utiliza los sentidos del gusto, el tacto y el olfato.

La masticación efecto relajante, puesto que reduce el tono muscular y las actividades nerviosas, función compleja que utiliza músculos dientes y las estructuras de soporte periodontales, labios, mejillas, lengua, paladar glándulas salivares. Actividad funcional automática y casi involuntaria, puede pasar a un control voluntario.

10.1 La acción masticatoria

La masticación se lleva a cabo mediante movimientos rítmicos bien controlados de separación y cierre de los dientes maxilares y los mandibulares, bajo el control del generador de patrones centrales en el tronco encefálico. El movimiento de masticación completo se describe como un movimiento en forma de lágrima. Puede dividirse en fase de *apertura* y *cierre*.

El movimiento de cierre, puede subdividirse en la fase de aplastamiento y la fase de trituración.

En la fase de apertura se desplaza de arriba abajo desde la posición intercuspídea hasta un punto en que los borde de los incisivos están separados de 16 a 18 mm. Se desplaza en sentido lateral unos 5 ó 6 mm de la línea media inicia el movimiento de cierre, atrapa el alimento y se denomina fase de trituración, se reduce el desplazamiento lateral, cuando la separación es de sólo 3 mm, la mandíbula tiene un desplazamiento lateral de sólo 3-4 mm respecto a la posición de partida del movimiento de masticación.

Las cúspides bucales de los dientes mandibulares están situadas casi directamente debajo de las cúspides bucales de los dientes maxilares en el lado hacia el que se ha desplazado la mandíbula.

Durante esta fase, la mandíbula es guiada por las superficies oclusales de los dientes, la llevan de nuevo a la posición intercuspídea, los planos inclinados de las cúspides dentarias pasan unos sobre otros y permiten el corte y el desmenuzamiento del bolo alimentario.

Sigue el movimiento de un incisivo mandibular en el plano sagital durante un movimiento de masticación típico, durante la fase de cierre sigue un trayecto posterior y termina con un movimiento anterior para regresar a la posición intercuspídea máxima. Es necesario cortar los alimentos, para ello, la mandíbula se desplaza hacia delante, el molar se desplaza algo de atrás adelante durante la fase de apertura y se cierra siguiendo un trayecto posterior y desplazándose hacia delante durante el cierre final, cuando las cúspides dentarias se acoplan. El cóndilo del lado derecho sigue este trayecto, con un cierre en una posición posterior y un movimiento anterior final hacia el acoplamiento intercuspídeo.

El cóndilo del lado izquierdo también sigue un trayecto similar al del molar, al principio se introduce el alimento en la boca, el grado del desplazamiento lateral es elevado y va reduciendo a medida que se fragmenta el alimento, el desplazamiento lateral varía según la consistencia del alimento, más duro, más lateral es el cierre del movimiento de masticación. La dureza del alimento también influye en el número de movimientos de la masticación. Se produce contacto dentario durante la masticación, cuando al principio se introduce el alimento en la boca, hay pocos contactos. A medida que el bolo va fragmentándose, aumenta.

10.2 Contactos dentarios durante la masticación

Se identifica dos tipos de contactos: *deslizantes*, que se dan cuando los planos inclinados de las cúspides pasan unos sobre otros en las fases de apertura y cierre de la masticación, y *simples*, que se llevan a cabo en la posición intercuspídea máxima. Las personas presentan un cierto grado de contacto deslizantes. En tanto por ciento medio de contactos de este tipo que se dan en la masticación se ha estimado en un 60% durante la fase de trituración y en un 56% durante la fase de apertura.

Estos contactos influyen o incluso determinan la fase inicial de apertura y la final de trituración del movimiento de masticación, la calidad de los contactos envían al SCN información sensitiva referente al carácter del movimiento de masticación.

Cuando los dientes posteriores contactan en un movimiento lateral indeseable, la maloclusión produce un movimiento de masticación irregular y menos repetible.

Las personas normales mastican con movimientos completos, de bordes bien definidos y medos repetidos. Cuando se observan los movimientos de masticación de personas con dolor en la ATM, se aprecia un patrón repetido. Los movimientos cortos y lentos tienen un trayecto irregular, pero repetibles parecen estar en relación con la alteración de movimiento funcional del cóndilo alrededor del cual se centra el dolor.

10.3 Fuerza de masticación

La fuerza de mordida máxima que puede aplicarse a los dientes varía de un individuo a otro. La fuerza máxima aplicada al primer molar fue de 41.3 a 89.9 kg, mientras que la aplicada a incisivos centrales fue de 13.2 a 23.1 kg.

La fuerza de mordida máxima parece aumentar con la edad, hasta llegar a la adolescencia, puede aumentar la fuerza de mordida máxima a lo largo del tiempo con la práctica y el ejercicio.

En un estudio de Gibbs y Cols . se indica que la fase de trituración del movimiento de cierre aplicaba un promedio de 23.3 kg en los dientes posteriores. Esto correspondía al 36.2% de la fuerza de mordida máxima de un individuo.

Anderson a descrito que al masticar zanahorias se realizaba una fuerza aproximadamente de 14 kg sobre los dientes, mientras que al masticar carne la fuerza producida solo ere de 7 kg.

10.4 Papel de los tejidos blandos en la masticación

Cuando se introduce el alimento en la boca los labios guían y controlan la entrada, realizan el sellado de la cavidad oral, la lengua tiene el sentido del gusto, también para remover el alimento dentro de la cavidad oral para conseguir que la masticación sea suficiente, inicia el proceso de desmenuzamiento presionándolo contra el paladar duro, empuja el alimento hacia la superficies oclusales de los dientes, donde se tritura durante el acto masticatorio. Durante la fase de apertura del siguiente acto masticatorio la lengua vuelve a colocar el alimento parcialmente triturado sobre los dientes para su mejor desmenuzamiento,

El músculo buccinador realiza la misma tarea en el lado bucal, el alimento se vuelve a colocar una y otra vez sobre las superficies oclusales.

La lengua también actúa dividiendo el alimento en porciones que requieren una mayor masticación.

Después de comer, la lengua limpia los dientes para eliminar los posibles restos de alimento que se encuentran atrapados en la cavidad oral.

XI.-DEGLUCIÓN

La deglución consiste en contracciones musculares coordinadas que desplazan un bolo alimenticio de la cavidad oral al estomago a través del esófago, consiste en una actividad muscular voluntaria, involuntaria y refleja. La decisión de deglutir depende de varios factores: El grado de finura del alimento, la intensidad del sabor extraído y el grado de lubricación del bolo.

Durante la deglución, los labios están cerrados y sellan la cavidad oral. Los dientes se sitúan en la posición de máxima intercuspidad y estabilizan la mandíbula.

La mandíbula debe de estar fija para que la contracción de los músculos suprahioides e infrahioides pueda controlar el movimiento del hueso hioides que es necesario para la deglución. La deglución normal del adulto, que utiliza los dientes para mantener la estabilidad mandibular se ha denominado deglución somática.

Cuando no hay dientes la mandíbula debe fijarse por otros medios. En la deglución infantil o deglución viseral, la mandíbula se estabiliza colocando la lengua hacia delante y entre los arcos dentarios o las encías.

El contacto dentario medio durante la deglución dura aproximadamente 683 mseg. Esto es más de tres veces superior al contacto existente durante la masticación. La fuerza que se aplica en los dientes durante la deglución es de aproximadamente 29 kg, es decir, 3.28 kg mas que la fuerza aplicada durante la masticación.

Los dientes contactan de manera uniforme y simultánea en la posición de cierre en retrucción, los músculos de la masticación parecen funcionar con un nivel de actividad inferior y de manera más armoniosa durante la masticación.

11.1 Primera fase

La primera fase de la deglución es voluntaria y se inicia con una separación selectiva del alimento masticatorio para formar una masa o bolo. Esta separación la efectúa principalmente la lengua. El bolo se coloca en el dorso de la lengua y es presionado ligeramente contra el paladar duro. La

punta de la lengua se apoya en el paladar duro detrás de los incisivos. Los labios están cerrados y los dientes permanecen unidos. La presencia del bolo en la mucosa del paladar inicia una onda de contracción refleja en la lengua que empuja el bolo de adelante atrás. Cuando el bolo llega a la parte posterior de la lengua, es trasladado a la faringe.

11.2 Segunda fase

Cuando ha alcanzado la faringe, una onda peristáltica por la contracción de los músculos constrictores faríngeos le hace descender hasta el esófago.

La epiglotis ocluye la vía aérea faríngea hacia la tráquea y mantiene el alimento en el esófago. La actividad muscular faríngea abre los orificios faríngeos de las trompas de Eustaquio, normalmente cerrados. La duración de esta fase es de aproximadamente un segundo.

11.3 Tercera fase

En la tercera fase el trayecto esofágico hasta llegar al estómago. Las ondas peristálticas hacen descender el bolo por el esófago. De 6 a 7 segundos en hacer pasar el bolo por toda su longitud. Cuando se aproxima al esfínter del cardias, éste se refleja y permite su paso al estómago. En la parte superior del esófago, los músculos principalmente son voluntarios y pueden ser utilizados para devolver el alimento a la boca. Los músculos son por completo involuntarios en la parte inferior.

11.4 Frecuencia de la deglución

El ciclo de la deglución se produce 590 veces durante un período de 24 horas: 146 ciclos durante las comidas, 394 ciclos entre las comidas estando despierto y 50 ciclos durante el sueño. (Fig.2.5)

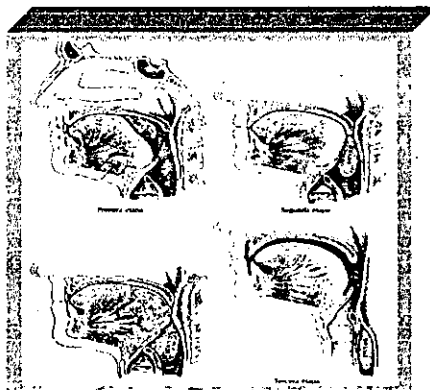

Fig. 2.5

XII.-FONACIÓN

La fonación se produce cuando se fuerza el paso de un volumen de aire de los pulmones a través de la laringe y la cavidad oral por la acción del diafragma. La contracción y la relajación controladas de la cuerda vocal de la laringe crea un sonido con el tono deseado. La forma exacta adoptada por la boca determina la resonancia y la articulación precisa del sonido.

La inspiración del aire es bastante rápida y se realiza al final de una frase o en una pausa. La espiración es prolongada y permite emitir una serie de sílabas, palabras o frases.

12.1 Articulación de los sonidos

Variando las posiciones de los labios con la lengua, el paladar y los dientes pueden producirse distintos sonidos. Los sonidos importantes formados por los labios son las letras M, B y P. Los labios se juntan y entran en contacto. Los dientes importantes para pronunciar el sonido S. Los bordes de los incisivos maxilares y mandibulares se aproximan mucho, pero no se tocan. El aire pasa entre los dientes y se crea el sonido S. La lengua y el paladar son especialmente importantes para formar el sonido D. La punta de la lengua se levanta hasta tocar el paladar detrás de los incisivos.

Pueden formarse sonidos mediante estructuras anatómicas, la lengua toca los incisivos maxilares para formar el sonido Z. El labio inferior toca los bordes incisivos de los dientes maxilares para formar los sonidos F y V. Para sonidos como K o G, la parte posterior de la lengua se eleva hasta tocar el paladar blando.

Durante las primeras etapas de la vida nos enseñan la articulación adecuada de los sonidos.

Si un diente en mala posición contacta con un diente opuesto durante el habla, los estímulos sensitivos del diente y el ligamento periodontal llevan rápidamente la información al SNC. Este percibe este hecho como potencial nocivo y altera de inmediato el patrón de la fonación a través de las vías nerviosas eferentes. Se desarrolla un nuevo patrón del habla que evita el contacto dentario.

Una vez se aprende a hablar, pasa a estar bajo un control casi por completo inconsciente, puede considerarse como un reflejo aprendido. (Fig. 2.6)

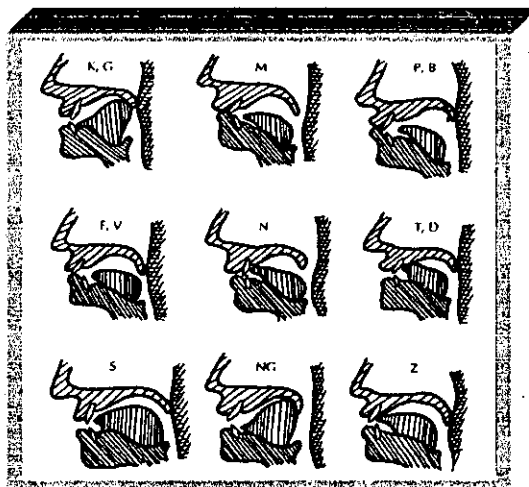


Fig. 2.6

II .- PUNTOS PREMATUROS DE CONTACTO

El cierre mandibular debe de ser de manera uniforme existiendo un contacto simultáneo dental lográndose una máxima intercuspidadación.

El contacto prematuro es el ocurrido al momento de cierre y desvía a la mandíbula en su recorrido normal, puede darse en uno o varios dientes.

Cuando un dientes interfiere en la correcta posición de la articulación, los sensores de presión situados alrededor de las raíces del diente prematuramente en contacto interpretan de forma errónea la precian como si fuera un bolo, por lo cual estimulan la contracción de todos los músculos elevadores con una fuerza excesiva contra los dientes, cuando en realidad no es necesaria, lo que resulta en una acelerado desgaste dentario.

Un ligero contacto prematuro es suficiente para estimular la incoordinación muscular.

Para evitar el punto prematuro de contacto y el consecuente deslizamiento mandibular, los músculos realizan un cierre más forzado rodeando y evitando dicho contacto durante la masticación, ocasionándose tensión para conservar está posición céntrica asimétrica en su intento por conseguirse un contacto uniforme o máxima intercuspidadación (oclusión céntrica). (Fig 3.2)

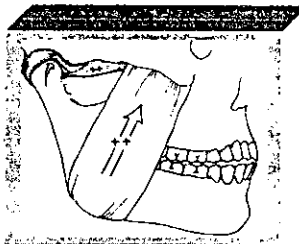


Figura No 3.2

Fig. 3.2 Un contacto prematuro que desplace la mandíbula distalmente puede intensificar en problema del disco lesionado, porque no sólo fuerza la mandíbula posteriormente sino que también da lugar a que se establezca una hiperactividad de los músculos masticatorios, los cuales originan una contracción incoordinada. Con ello se produce la carga del cóndilo con una fuerza mayor aplicada contra el disco lesionado contribuyendo a la progresión de la lesión, tanto del disco como de sus inserciones conjuntivas.

III .- INTERFERENCIAS OCLUSALES

Las interferencias oclusales son los contactos dentarios que limitan o interfieren los movimientos laterales y protrusivos de la mandíbula.

Las interferencias oclusales desvían o estorban los movimientos horizontales mandibulares.

Una interferencia en el lado de trabajo tiene lugar cuando las vertientes exteriores de las cúspides linguales de los dientes posteriores superiores hacen contacto en un movimiento lateral con las vertientes interiores de los dientes posteriores inferiores.

Una interferencia en el lado de balance ocurre cuando en un movimiento lateral hacen contacto las vertientes interiores de las cúspides linguales de los dientes posteriores superiores con las vertientes interiores de las cúspides bucales de los dientes posteriores inferiores.

Las interferencias oclusales en protrusiva ocurren cuando en un movimiento protrusiva hacen contacto las vertientes distales de los dientes posteriores superiores con las vertientes mesiales de los dientes posteriores inferiores.

Cuando hay interferencias oclusales pueden existir 15 respuestas diferentes.

- 1.-El diente puede volverse sensible al frío o al calor o hacerse doloroso.
- 2.-El diente puede volverse doloroso al tacto.
- 3.-El diente puede presentar movilidad.
- 4.-El diente puede desgastarse.
- 5.-La mandíbula puede desviarse sobre la interferencia, originando un desgaste de los dientes restantes.
- 6.-La desviación de la mandíbula puede hacer que otros dientes se muevan.
- 7.-La desviación de la mandíbula puede hacer que los músculos masticatorios se vuelvan hiperactivos o espásticos.
- 8.-La espasticidad muscular puede causar trismus.
- 9.-La tensión muscular puede producir cefaleas.
- 10.-La combinación de la inflamación de dietes y músculos junto con las cefaleas puede originar tensión y estrés.
- 11.-La tensión y el estrés puede conducir a una depresión.
- 12.-La combinación de mandíbula desviada y musculatura espástica puede causar un trastorno del conjunto cóndilo-disco articular.
- 13.-La combinación del trastorno del disco articular con el espasmo del músculo elevador puede iniciar cambios artríticos degenerativos en la articulación temporomandibular.
- 14.-Pueden darse todas las respuestas anteriores.
- 15.-Pueden no acaecer ninguna de las respuestas anteriores.

**ESTA TESIS NO SALE
DE LA BIBLIOTECA**

Los puntos prematuros de contacto y las interferencias oclusales pueden desencadenar apretamiento y rechinar dental que son movimientos para funcionales que constituyen el bruxismo (céntrico y excéntrico).

Tanto las interferencias oclusales como los puntos prematuros de contacto pueden desencadenar hiperactividad, incardinación y difusión muscular.

Cuando los músculos son incapaces de acomodarse para conseguir una acción equilibrada en los movimientos mandibulares complejos, se produce una incoordinación muscular.

Al aumentar las demandas de un músculo aumenta la porción de las fibras en contracción. Si la duración e intensidad de las demandas son mayores de las que los músculos pueden mantener mediante la alternancia de fibras en contracción y relajación, acabarán fatigándose.

La fatiga o espasmos que produce de una hiperactividad prolongada a menudo produce dolor muscular.

Las contracciones fuertes obstruyen el flujo capilar y esto disminuye el suplemento de oxígeno y el organismo recurre a producir ATP. Por vía anaeróbica para producir la relajación muscular.

La oxidación anaeróbica para producir ATP produce ácido láctico como desecho y este produce dolor.

El desequilibrio de los músculos masticatorios puede afectar a los músculos posturales de cabeza, cuello e incluso hombros, en el sentido de que la pérdida de armonía de un sistema afecta a otras unidades funcionales.(fig. 3.3)

Fig. 3.3 El movimiento de la cabeza y el cuello es el resultado de la acción finamente coordinada de muchos músculos. Los músculos de la masticación sólo son una parte de este complejo sistema.

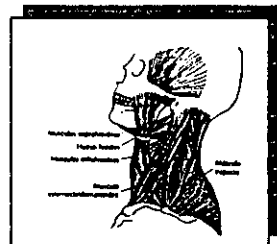


Figura No 3.3

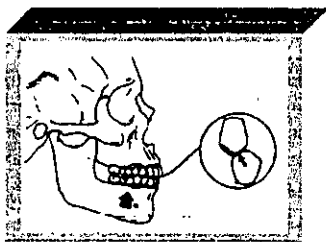


Figura No 3.4

Fig 3.4 Al cerrar tiene lugar una interferencia oclusal céntrica entre las vertientes mesiales de las cúspides de las piezas superiores y las distales inferiores. La mandíbula se deflexa hacia delante.

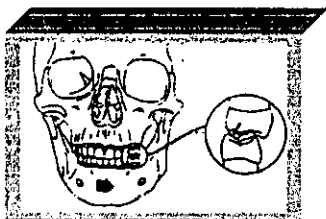


Figura No 3.5

Fig. 3.5 Interferencias en el lado de trabajo. Las vertientes exteriores de las cúspides linguales de las piezas superiores tropiezan con las vertientes interiores de las cúspides linguales inferiores.

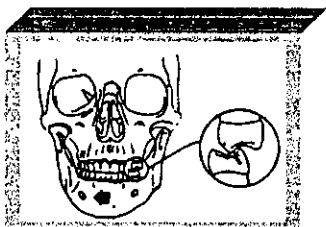


Figura No 3.6

Fig. 3.6 Interferencias en lado de balance. Las vertientes interiores de las cúspides linguales de las piezas superiores tropiezan con las vertientes interiores de las cúspides bucales inferiores.

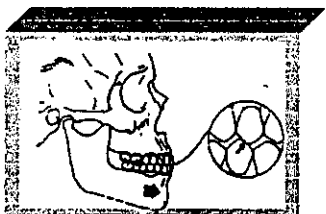

Figura No 3.7

Fig. 3.7 Interferencias en protrusiva. Cuando en un movimiento de protrusión tropiezan las vertientes distales de las piezas posteriores superiores con las vertientes mesiales inferiores.

CONCLUSIONES

- 1.- El sistema masticatorio es un sistema dinámico constituido por un conjunto de órganos interrelacionados entre sí para llevar a cabo el mecanismo de la masticación fundamentalmente, siendo parte integrante del sistema digestivo, interrelacionado con el sistema respiratorio y regulado por un control *neurológico*.
- 2.- La articulación temporomandibular es una articulación que permite los movimientos mandibulares por medio de rotación y traslación de esta.
- 3.- La articulación temporomandibular se encuentra provista por ligamentos que constituyen dispositivos que registren los movimientos articulares.
- 4.- Los músculos de la masticación son el masetero, el pterigoideo interno y externo, inferior y superior, interviniendo músculo digástrico.
- 5.- *El sistema neuromuscular* regula y coordina las funciones del sistema masticatorio.
- 6.- La función del sistema masticatorio es compleja, existe un sistema de control neurológico muy sofisticado que regula y coordina las actividades del todo el sistema masticatorio. Básicamente está formado por nervios y músculos; de ahí el término de sistema neuromuscular.
- 7.- En la cavidad oral se encuentran los propioceptores que son receptores sensitivos que proporcionan información sobre la posición mandibular.
- 8.- Para el proceso de la alimentación son realizados movimientos funcionales mandibulares efectuados por los músculos de la masticación y limitados por la articulación temporomandibular, los ligamentos y los dientes.
- 9.- La contracción de los músculos pterigoideos externos inferiores y del cuerpo anterior del digástrico proporcionan la apertura mandibular.
- 10.- En el movimiento de protrusiva máxima los ligamentos estilomandibulares se tensan y se contraen la porción superficial del masetero, el pterigoideo interno y la porción anterior del temporal.
- 11.- En la clusión óptima tiene que haber armonía anatómica, armonía funcional y estabilida oclusal.

12.- Los puntos prematuros de contacto y las interferencia oclusales pueden desencadenar movimientos para funcionales (bruxismo céntrico y excéntrico).

13.- Las interferencias oclusales y los puntos prematuros de contacto producen hiperactividad, incoordinación muscular y disfunción muscular.

BIBLIOGRAFÍA

- 1.- OKESON, JEFFREY. OCLUSIÓN Y AFECCIONES 3ra ED.
ED. MOSBY, MADRID, ESPAÑA, 1996.
- 2.- DAWSON, PETER, EVALUACIÓN, DIAGNOSTICO Y TRATAMIENTO DE
LOS PROBLEMAS OCLUSALES
ED. MASSON-SALVAT, BARCELONA, ESPAÑA 1995.
- 3.-LATARJET ANATOMIA HUMANA TOMO. II 2da ED.
ED. PANAMERICANA.
BUENOS AIRES, ARGENTINA, 1992.
- 4.-LATARJET. ANATOMIA HUMANA. TOMO I. 2 da ED.
ED. PANAMERICANA, BUENOS AIRES,
ARGENTINA, 1992
- 5.- RAMFJORD, SIGURD, OCLUSIÓN. 2 da ED.
ED. INTERAMERICANA.
MÉXICO, D.F. 1972.
- 6.-GROSS, MARTÍN. LA OCLUSIÓN EN ODONTOLOGÍA RESTAURADORA
ED. LABOR, S.A. BARCELONA, ESPAÑA. 1987
- 7.-DOS SANTOS, JOSÉ OCLUSIÓN. PRINCIPIOS Y CONCEPTOS.
ED. MUNDI. BUENOS AIRES, ARGENTINA
- 8.-SECHERMAN DE SAVDIE, GISELA. NEUROFISIOLOGÍA DE LA
OCLUSIÓN. 2 da. ED.
Ed. EDICIONES MONSERRATE
BOGOTA, COLOMBIA. 7997.
- 9.-DICCIONARIO DE LA LENGUA.
LAROUSE. MÉXICO, 1994
- 10.- DICCIONARIO ENCICLOPÉDICO. ESPASA-CALPE
MADRID, ESPAÑA, 1979.