



UNIVERSIDAD NACIONAL AUTÓNOMA DE MÉXICO

FACULTAD DE ODONTOLOGÍA

“AJUSTE OCLUSAL EN ODONTOPEDIATRÍA”

T E S I N A

QUE PARA OBTENER EL TÍTULO DE

CIRUJANA DENTISTA

P R E S E N T A :

LAURA GARCÍA GONZÁLEZ

TUTOR: C. D. M. O. HÉCTOR ORTEGA HERRERA.

U.S. *[Handwritten signature]*



México

2008



Universidad Nacional
Autónoma de México

Dirección General de Bibliotecas de la UNAM

Biblioteca Central



UNAM – Dirección General de Bibliotecas
Tesis Digitales
Restricciones de uso

DERECHOS RESERVADOS ©
PROHIBIDA SU REPRODUCCIÓN TOTAL O PARCIAL

Todo el material contenido en esta tesis esta protegido por la Ley Federal del Derecho de Autor (LFDA) de los Estados Unidos Mexicanos (México).

El uso de imágenes, fragmentos de videos, y demás material que sea objeto de protección de los derechos de autor, será exclusivamente para fines educativos e informativos y deberá citar la fuente donde la obtuvo mencionando el autor o autores. Cualquier uso distinto como el lucro, reproducción, edición o modificación, será perseguido y sancionado por el respectivo titular de los Derechos de Autor.

AGRADECIMIENTOS

Mi DIOS y mi Padre.

Gracias le doy, por darme la vida, por el amor, gracias
de todo corazón.

Por iluminar mis conocimientos, me diste sabiduría,
esperanza y fe

Te amo señor, porque escuchaste mi voz suplicante,
porque inclinaste tu oído hacia mi, el día de mi
angustia.

Todo lo que tengo todo lo que soy, a ti te lo debo.

Gracias Padre porque tú me guías, tu eres luz y el
camino que conduce a ti mi destino.

Gracias Papá.

Te agradezco la vida que me diste a lo largo de mi niñez de mi
adolescencia, me apoyaste en todo momento, en mis alegrías,
enfermedades, derrotas estuviste conmigo. Espero
corresponderte el gran sacrificio que hiciste por mí.

Gracias por tu esfuerzo, amor y apoyo incondicional en todo
momento, sin lo cual jamás lograría alcanzar esta meta, gracias
por ser el principal motivo de llegar al éxito.
Mientras Dios exista no hay imposibles.

A mi Madre.

Gracias Mamá por llevarme a Jesús, por darme tu amor
esfuerzos, apoyo y sobre todo por darme la vida.
Por creer en mí y no fijarse en mis derrotas, sino en mis triunfos.

A mis Abuelitos Isabel y Felipe.

Abuelitos les agradezco mucho que toda mi vida me dieron amor,
cariño, apoyo y esperanza para alcanzar la meta que fije, y al fin
he logrado. Aunque no se encuentren aquí, yo sé que nuestro
Señor Jesucristo los tiene en un bonito lugar.
Algún día estaremos juntos para no separarnos jamás.

A mis hermanos.

Paty, chabelita y pepe, que en los momentos difíciles que yo los necesite me apoyaron, gracias por su comprensión y sus esfuerzos.

Gracias a mi Director de Tesina, a mi maestro Héctor Ortega Herrera.

Quién me apoyo en una de las tantas experiencias de mi carrera. Es gratificante contar con el que comparte sus conocimientos, sabiduría, dedicación y esfuerzos, haciendo posible realizar mi Tesina.

Los que ayudan y sirven a sus semejantes, son bien vistos a los ojos de Dios.

ÍNDICE

INTRODUCCIÓN

PARTE I

DESARROLLO DE LA DENTICIÓN

DENTICIÓN PRIMARIA	1
DENTICIÓN SECUNDARIA A LOS TRES AÑOS DE EDAD	2
MORFOLOGÍA INDIVIDUAL DE LA DENTICIÓN TEMPORAL	2
ESPACIOS EN LA PRIMERA DENTICIÓN	7
PLANOS TERMINALES	8
CONDICIONES DE LA OCLUSIÓN ANTERIOR	11
AÑOS DE TRANSICIÓN ENTRE LOS SEIS Y DOCE AÑOS O	
DENTICIÓN MIXTA	13
CRONOLOGÍA DE LA DENTICIÓN	15
PARTE II	
AJUSTE OCLUSAL	
ANTECEDENTES	19
DEFINICIÓN	21
INDICACIONES	22
CONTRAINDICACIONES	25
TÉCNICA DE PEDRO PLANAS	26
PRINCIPIOS BÁSICOS DEL DESGASTE SELECTIVO	27
TÉCNICA PARA LA PRIMERA DENTICIÓN	27
TALLADO SELECTIVO EN LOS MODELOS DE TRABAJO	27
PROCEDIMIENTO	28
TÉCNICA DE TALLADO SELECTIVO	29

TÉCNICA DEL DR. CHARLES E. STUART	33
TÉCNICA DEL DR. ROBERTO MOYERS	34
PROCEDIMIENTO	34
ANEXO	35
CONCLUSIONES	38
BIBLIGRAFIA	39

INTRODUCCIÓN

El presente trabajo nos recuerda que la Odontopediatría se encarga cuidar el desarrollo de la dentición primaria, preparando la cavidad oral para la aparición de la dentición permanente.

Se expondrá la importancia de la formación y la morfología de la dentición. La existencia de espacios de primates y fisiológicos, los cuales tiene una aparición casi simultánea. Los espacios primates desaparecen durante la erupción de las piezas dentarias permanentes; los fisiológicos se encargarán de dejar lugar para la erupción de la segunda dentición, donde puede presentar problemas de oclusión.

La condición normal de la oclusión anterior en dentición permanente, depende de las relaciones de las piezas anteriores infantiles. Los dientes permanentes, cubrirán una cuarta parte de borde incisal inferior, presentando una sobre mordida, que será resultado del cambio de angulación de las piezas temporales superiores e inferiores al ser sustituidos por los dientes permanentes.

Al tener conocimiento de la armonía funcional de la dentición infantil podremos prevenir alteraciones que posteriormente causarían serios problemas oclusales en el paciente adulto. La dentición infantil además de permitir la fonación y la alimentación del niño servirá de guía de la erupción de los dientes permanentes, permitiendo el desarrollo de las arcadas dentarias.

Uno de los problemas de la dentición infantil son las interferencias oclusales capaces de generar mordidas abiertas anteriores, mordidas cruzadas. con su posible alteración en la articulación temporomandibular.

Se presenta también las definiciones de ajuste oclusal, y desgaste o tallado selectivo. Que serán una guía para la toma de decisiones dentro de un plan de tratamiento.

Para realizar el tratamiento del desgaste selectivo es obligado conocer sus indicaciones y contraindicaciones. Seguiremos las técnicas y procedimientos para su realización, como lo son la técnica de Pedro Planas, Roberto Moyes y Charles Stuart, los cuales de manera práctica, nos conducen a brindar grandes beneficios en nuestros pacientes infantiles, que como resultado obtendrán una buena rehabilitación en su dentición primaria, que prevendrá problemas oclusales en su vida futura adulta.

PARTE I

DESARROLLO DE LA DENTICIÓN

DENTICION PRIMARIA.

La formación de la dentición primaria, comienza después de los cuatro o cinco meses de vida intrauterina. Los primeros dientes erupcionan por lo regular seis o siete meses después del nacimiento y todos los dientes primarios generalmente se encuentran en boca alrededor de los dos y medio o tres años de edad.

Estudios histológicos realizados al nacimiento, en los dientes maxilares y mandibulares revela en la mayor parte de los casos un cierto grado de calcificación de las 24 unidades dentarias; 20 dientes primarios, más los 4 primeros molares permanentes.

El primer diente primario en erupcionar es el incisivo mandibular. Este diente erupciona casi siempre en la posición vertical recta; a medida que erupcionan otros dientes primarios se pueden espaciar entre sí, en particular en el área incisiva.

Existen otros espacios en la dentición primaria, llamados espacios primates que encuentran entre el canino mandibular y el primer molar inferiores primarios, y entre el incisivo lateral y el canino superior primario, dándole cierta estabilidad a la dentición primaria hasta que se recibe influencia del surgimiento de la dentición secundaria. (10)

LA DENTICION SECUNDARIA A LOS TRES AÑOS DE EDAD.

El primer molar permanente, es el primer diente que muestra formación del germen entre los tres y medio a cuatro meses de vida intrauterina, le siguen los incisivos centrales y laterales, que muestran formación entre los cinco y cinco meses y medio intrauterinos.

El primero y segundo premolar y el segundo y tercer molar muestran formación de germen después del nacimiento. Al nacimiento, los únicos dientes que muestran rastros de formación de tejido duro son los primeros molares permanentes.

Con excepción de los terceros molares, todos los dientes secundarios muestran formación de tejido duro hacia los tres años de edad.

MORFOLOGIA INDIVIDUAL DE LA DENTICION TEMPORAL.

INCISIVO CENTRAL SUPERIOR.

El diámetro mesiodistal de la corona, es mayor que la longitud cervicoincisal. La superficie vestibular es lisa.

El borde incisal es casi recto, presenta rebordes marginales bien desarrollados en la cara lingual y el cingulo bien desarrollado, La raíz tiene forma de cono y lados afilados.

INCISIVO LATERAL SUPERIOR.

El borde del incisivo lateral es similar al del central, pero su corona es más pequeña en todas sus dimensiones,

El largo de la corona de cervical a incisal es mayor que el ancho mesiodistal; la forma de la raíz es similar a la del central, pero es más larga en proporción de la corona.

CANINO SUPERIOR.

La corona del canino superior es más estrecha en la región cervical que los incisivos, posee unas superficies incisal y distal más convexas. Así mismo en lugar de un borde incisal relativamente recto presenta una cúspide puntiaguda y bien desarrollada.

El canino posee una raíz larga, delgada y afilada con una longitud más de dos veces superior a la de la corona. La raíz suele estar inclinada, a nivel distal, y apicalmente respecto al tercio medio.

INCISIVO CENTRAL INFERIOR.

Es más pequeño que el superior, la cara vestibular es lisa sin surcos de desarrollo. La cara lingual presenta rebordes marginales y cingulo. El tercio medio y el tercio lingual, pueden tener una superficie aplanada a nivel de los rebordes marginales. El borde incisal es recto.

INCISIVO LATERAL INFERIOR.

A excepción de la dimensión vestibulo-lingual, es mayor que el incisivo central inferior, puede tener una concavidad mayor en la cara lingual, entre los rebordes marginales. El reborde incisal se inclina hacia distal.

CANINO INFERIOR

Es similar al del canino superior, siendo un poco más corta la corona y la raíz. Además, la dimensión linguovestibular es menor que la del antagonista.

PRIMER MOLAR SUPERIOR.

La dimensión mayor de la corona está en las zonas de contacto mesiodistal, y a partir de aquí la corona converge hacia cervical. La cúspide mesiobucal es mayor. La cara vestibular es lisa y presenta escasos surcos, sus tres raíces son largas y delgadas y muy extendidas.

SEGUNDO MOLAR SUPERIOR.

Existe un gran parecido entre el segundo molar superior de los dientes temporales y el primer molar superior de los dientes permanentes. Presenta dos cúspides bucales bien definidas y separadas por el surco principal.

La corona del segundo molar es mucho más larga que la del primero. La bifurcación entre las raíces bucales se halla más cerca de la región cervical.

Las raíces son más largas y robustas que las del primer molar de la dentición temporal, y la raíz lingual es más grande y gruesa que las otras.

La superficie palatina presenta tres cúspides: una mesiolingual grande y bien desarrollada, la otra es distolingual más pequeña y una tercera suplementaria de menor tamaño (cúspide de Carabelli). Las cúspides mesiolingual y distolingual están separadas por un surco bien definido.

En la superficie oclusal existe una cresta oblicua prominente que une las cúspides mesiobucales y distobucal.

PRMER MOLAR INFERIOR.

Al contrario que el resto de la dentición temporal, el primer molar no se parece a ninguno de los dientes de la dentición permanente. Visto desde la cara bucal, el perfil mesial sigue un trayecto casi recto desde la zona de contacto hasta la región cervical. Así mismo, la zona distal del diente es más corta que la mesial.

Las dos cúspides bucales están bien definidas y no presentan signos de presencia de un surco que las separe, la más grande es la cúspide mesial.

Sobre la superficie bucal en el tercio cervico mesial se localiza una eminencia vestibular llamada tubérculo molar de Zuckerkandl.

En la cara mesial la corona presenta una convergencia lingual, en la cara distal, muestra un perfil romboide. La cúspide mesiolingual es larga y

puntiaguda, con un surco que la separa de la cúspide distolingual, que está bien definida y tiene forma redondeada.

El borde marginal mesial está bien desarrollado, hasta el punto que el área lingual se asemeja a otra cúspide más pequeña. Cuando se observan los dientes desde la cara mesial, en el tercio cervical se aprecia su extrema curvatura bucal.

La corona tiene un mayor tamaño en la zona mesiolingual; por lo tanto, la línea cervical se inclina hacia arriba, desde la superficie bucal a la lingual.

Las raíces más largas y delgadas se extienden notablemente en el tercio apical, sobrepasando el perfil de la corona vista desde la cara mesial, la raíz de ese lado no se asemeja a ningún otro diente de la dentición temporal. Los perfiles bucal y lingual son paralelos a partir de la mitad del recorrido. El extremo de la raíz es plano y algo cuadrado.

SEGUNDO MOLAR INFERIOR.

Se asemeja al primero de los dientes permanentes, a excepción de que en la dentición temporal es más pequeño en todas sus dimensiones. La superficie bucal se halla dividida en tres cúspides, separadas por un surco mesiobucal y distobucal. El tamaño de las cúspides linguales es casi igual, separadas por un surco corto.

Visto desde la superficie oclusal, el segundo molar temporal tiene forma rectangular y presenta una ligera convergencia distal de la corona.

El borde marginal mesial está más desarrollado que el distal, las cúspides distal son más pequeña que las otras dos.

Las raíces del segundo molar temporal son largas y delgadas, así mismo, en los tercios medios y apical presentan un típico acampanamiento mesiodistal. (7)

ESPACIOS EN LA PRIMERA DENTICION

ESPACIOS FISIOLÓGICOS O DE DESARROLLO.

La presencia de estos espacios de desarrollo generalizados pudieran garantizarnos, una disposición correcta al erupcionar de las piezas de la segunda dentición, sin embargo, aún con espacios de crecimiento. Se pueden observar ocasionalmente problemas de apiñamiento en la dentición permanente como consecuencia de la desarmonía entre el tamaño del diente y el espacio existente en el largo de la arcada.

ESPACIOS PRIMATES

Al mismo tiempo que aparecen los espacios fisiológicos o de crecimiento, se originan los espacios primates, los cuales se localizan, como ya dijimos, entre los incisivos laterales y los caninos en la arcada superior y entre los caninos y primer molar en la arcada inferior.

El Dr. Baume observó que los espacios en las denticiones de los niños eran semejantes a los espacios en las dentaduras de los monos Retzius, razón por la cual los llama espacios primates.

Estos espacios no aumentan de tamaño, después de los tres años, más bien, tienden a desaparecer durante la erupción de los incisivos permanentes.

PLANOS TERMINALES.

Existe un acuerdo por parte de diferentes autores, en que el primer diente que hace erupción de la segunda dentición es el primer molar permanente.

Con respecto al inicio de la etapa de la dentición mixta, el Dr. Moyers indica "Que con la aparición del primer diente permanente comienza el periodo de la transferencia de la dentición temporal a la permanente". Durante este periodo, que normalmente abarca de los seis a los doce años de edad, la dentición es altamente susceptible a las modificaciones ambientales.

El Doctor Baume puso énfasis en la importancia de los planos terminales de los segundos molares temporales, como CLAVES para predecir si los primeros molares permanentes erupcionarían en una oclusión normal clase I de Angle.

No obstante, aunque se observe una oclusión satisfactoria en un niño menor de seis años de edad, hay que prestar atención a la erupción de los primeros molares permanentes, y el observar con cuidado las posiciones de los molares temporales que permitirá establecer ciertas suposiciones predictivas de las posiciones de la oclusión futura de los molares de los seis

años, puesto que los planos terminales guían al erupcionar el primer molar permanente a su posición en la arcada dentaria.

Son cuatro tipos de planos terminales definidos por la oclusión de segundo molar temporal tomando como referencia la cara distal, según el Dr. Baume. A saber estos son:

- 1.- Plano terminal vertical.
- 2.- Plano terminal con escalón mesial.
- 3.- Plano terminal con escalón distal.
- 4.- Plano terminal con escalón mesial exagerado.

PLANO TERMINAL VERTICAL:

La cúspide mesiovestibular del segundo molar temporal superior, ocluye en la cúspide mesiovestibular del segundo molar temporal inferior, haciendo que las caras distales de ambos molares formen una línea recta. Esto permite que los primeros molares permanentes erupcionen en una relación de borde a borde.

Después cuando se produce la exfoliación de los segundos molares temporales, los primeros molares permanentes inferiores se desplazan hacia mesial; esto ha sido descrito por Moyers, "como desplazamiento mesial tardío", hacia una clase I de Angle o normooclusión.

PLANO TERMINAL CON ESCALÓN MESIAL

La cúspide mesiobucal del molar superior ocluye en el surco principal bucal del segundo molar inferior. Esto permite que la erupción del molar permanente sea de manera directa en clase I de Angle.

PLANO TERMINAL CON ESCALÓN DISTAL

La cúspide mesiovestibular del segundo molar temporal superior ocluye en el espacio interpróximo del primero y segundo molares temporales inferiores. Formando un desplazamiento de las caras distales de los molares como si fuera un escalón.

Este permite que la relación de oclusal a distal, de por consecuencia que los molares permanentes ocluyan en una clase II o maloclusión retrógnata.

PLANO TERMINAL CON ESCALÓN MESIAL EXAGERADO

La cúspide mesiovestibular del segundo molar temporal superior, cae por detrás del surco central del segundo molar temporal inferior, esto trae por consecuencia que los primeros molares permanentes sean guiados a una maloclusión de clase III o prognatismo. (15)

CONDICIONES DE OCLUSION ANTERIOR.

La relación normal de oclusión anterior primaria es con una ligera sobremordida de un tercio o un cuarto de la cara bucal de los dientes inferiores. O bien en una posición borde a borde de los dientes superiores con respecto a los inferiores, esto si se presenta un oclusión dental infantil con desgastes fisiológicos en las cúspides.

Cualquier otra relación anterior en la dentición primaria se considerará patológica y es posible que permanezca en la dentición permanente.

SOBREMORDIDA.

La sobremordida es observada comúnmente en la dentición temporal, y conforme al cambio de la dentición mixta, la sobremordida puede conservarse como condición normal.

Fundamentalmente por la reducción de la angulación en los dientes permanentes con respecto a la angulación en los dientes primarios.

Las lesiones cariosas en la dentición temporal, pueden propiciar la pérdida de los dientes influyendo en la sobremordida futura.

MORDIDA DE BORDE A BORDE.

La mordida de borde a borde, se considera, como una parte del crecimiento en la dentición primaria, apareciendo la oclusión baja, a causa de la atricción que aparece ocasionalmente en las piezas anteriores de ambas arcadas.

AÑOS DE TRANSICIÓN ENTRE LOS SEIS Y LOS DOCE AÑOS O DENTICIÓN MIXTA

Muchos niños experimentan la erupción de los cuatro primeros molares permanentes y la caída de los incisivos centrales y laterales, de ambos arcos dentales, en el comienzo de este período, con la erupción ulterior de los incisivos permanentes y los premolares caninos y segundos molares entre los seis y los doce años de edad. Los terceros molares harán una erupción tardía con respecto a los demás dientes.

En el arco inferior después de que los primeros molares e incisivos centrales permanentes hacen erupción, les seguirán los premolares en orden. Lo mismo ocurre en el arco superior, con excepción de los caninos, que usualmente brotan después de los premolares y más o menos al mismo tiempo que los segundos molares permanentes.

Las raíces de los incisivos centrales inferiores están completas hacia los 9 años de edad, las de los cuatro primeros molares permanentes, incisivos centrales superiores e inferiores suelen estar completas a los diez años de edad, y las de los incisivos laterales superiores, a los doce.

Cuando comienza la formación de las raíces de los dientes permanentes, también ocurre la migración hacia la cavidad bucal por parte de la corona dentaria. Por lo general su trayecto es tal, que se topa con la raíz de los dientes primarios, la absorben y hacen erupción en sentido localizado, en sentido labial a los dientes primarios en la arcada superior y hacia lingual en la arcada inferior. Por lo tanto los dientes permanentes suelen estar angulados.

MORDIDA CRUZADA ANTERIOR.

La mordida cruzada anterior, también es observada ocasionalmente en la dentición primaria. Es considerada como una relación patológica que sin embargo, no podemos asegurar que persistirá en la dentición permanente

Esto dependerá de las inclinaciones de las piezas anteriores, además las piezas permanentes inferiores, erupcionan por la parte lingual de las piezas anteriores temporales.

La erupción de los incisivos inferiores por la parte lingual. Sin haber exfoliado los incisivos temporales es frecuente.

Únicamente el Odontólogo podrá extraer los temporales, para así permitir la erupción de los incisivos permanentes, a una posición normal. Es decir, después de haber extraído los temporales, comúnmente la acción de la lengua mueve al incisivo permanente a la posición labiolingual normal.

Los premolares permanentes en su desarrollo, surgen entre las raíces de los molares primarios y hacen erupción levemente mesial a la posición de sus predecesores.

Los molares permanentes se desarrollan a partir de la lámina dental, y erupcionan con una inclinación mesial.

En comparación con los incisivos primarios, los permanentes son más grandes, y emergen en un área más restringida. También es frecuente que haya diastemas entre ellos, sobretodo en el maxilar.

Los caninos permanentes superiores son por lo general los últimos dientes que hacen erupción, en sentido mesial al primer molar permanente.

Al ocurrir tal erupción, su componente de erupción mesial con frecuencia, basta para enderezar los incisivos y cerrar los espacios interdentarios. Hay quienes le llaman a este periodo del desarrollo la etapa de "Patito feo".

CRONOLOGÍA DE LA DENTICIÓN.

A los dos años de edad, un gran número de niños poseen 20 dientes clínicamente presentes y funcionando. Los segundos molares deciduos se encuentran en proceso de erupción o lo harán dentro de los siguientes meses.

La formación de la raíz de los incisivos deciduos, está terminada y la de los caninos y primeros molares se acerca a su culminación.

A los dos años y medio la dentición primaria, generalmente está completa y funcionando en su totalidad. A los tres años de edad, las raíces de los dientes infantiles están completas. Las coronas de los primeros molares permanentes se encuentran totalmente desarrolladas y las raíces comienzan a formarse.

Existen indicios del estado futuro de la oclusión, puede existir lo que posiblemente se llamará sobremordida excesiva de los incisivos superiores, ocultando casi completamente a los inferiores al entrar los dientes en oclusión.

Entre los tres años de edad y seis años de edad, el desarrollo de los dientes permanentes continúa, produciendo un avance de los incisivos superiores e inferiores.

De los cinco a los seis años, justamente antes de la exfoliación de los incisivos deciduos, existen más dientes en los maxilares.

Entre los seis y siete años de edad hacen erupción, los primeros molares permanentes. En este momento cuando ocurre el primero de los ataques, contra la sobremordida excesiva, simultáneamente los incisivos deciduos centrales son exfoliados y sus sucesores permanentes comienzan su proceso eruptivo, hacia el contacto con los incisivos de la arcada opuesta.

Los incisivos centrales inferiores hacen erupción primero, seguidos por los incisivos centrales permanentes superiores.

La erupción de los incisivos generalmente se produce antes de lo ocho años de edad, los incisivos centrales y laterales ocupan su posición normal, la formación radicular aún no ha terminado.

A los nueve o diez años de edad, el tercer molar aún se encuentra en formación. Los ápices de los caninos y molares deciduos comienzan a resorberse. En este momento, en el maxilar inferior, la anchura combinada del canino deciduo, el primer y segundo molares deciduos es aproximadamente 1.7 mm mayor que el ancho combinado del canino y el primero y segundo premolares. En el maxilar superior, la diferencia combinada de esta dimensión tiene un promedio de 0.9 mm. Esta diferencia de espacio para cada segmento maxilar se llama "Espacio libre".

Entre los diez y doce años de edad, el canino mandibular, hace erupción antes que el canino maxilar. El segundo premolar superior y el canino superior hace erupción aproximadamente al mismo tiempo. Después

de la pérdida de los segundos molares deciduos existe en ajuste en la oclusión de los primeros molares permanentes.

La erupción de los segundos molares, sucede después de la aparición de los segundos premolares. Los segundos molares inferiores y superiores, hacen erupción al mismo tiempo. Poco tiempo después de la erupción del segundo molar permanente existe poco espacio en la arcada dentaria, para el acomodo del tercer molar.

DENTICIÓN PRIMARIA

MAXILAR	ERUPCIÓN	RAÍZ
Central	7 ½ meses	1 ½ años
Lateral	9 meses	2 años
Canino	18 meses	2 ½ a 3 años
Primer molar	14 meses	2 ½ a 3 años
Segundo molar	24 meses	3 años
MANDIBULA	ERUPCIÓN	RAÍZ
Central	6 meses	1 ½ años
Lateral	7 meses	1 ½ años
Canino	16 meses	3 ½ años
Primer molar	12 meses	2 ½ años
Segundo molar	20 meses	3 años

DENTICIÓN PERMANENTE

MAXILAR	ERUPCIÓN	RAÍZ
Central	7 a 8 años	10 años
Lateral	8 a 9 años	11 años
Canino	11 a 12 años	13 a 15 años
Primer premolar	10 a 11 años	12 a 13 años
Segundo premolar	10 a 12 años	12 a 14 años
Primer molar	6 a 7 años	9 a 10 años
Segundo molar	12 a 13 años	14 a 16 años
MANDIBULAR	ERUPCIÓN	RAÍZ
Central	6 a 7 años	9 años
Lateral	7 a 8 años	10 años
Canino	9 a 10 años	12 a 14 años
Primer premolar	10 a 12 años	12 a 13 años
Segundo premolar	11 a 12 años	13 a 14 años
Primer molar	6 a 7 años	9 a 10 años
Segundo molar	11 a 13 años	14 a 15 años

PARTE II AJUSTE OCLUSAL

ANTECEDENTES

En la literatura histórica de la Odontología, se habla de desgastes de los dientes con diferentes propósitos, así encontramos que Plinio el viejo nos recomienda la corrección de los dientes, mediante el limado de las irregularidades. (26)

Galeno nos informa que cuando un diente o varios dientes a consecuencia de un traumatismo, o por cualquier otra causa se aflojan o son proyectados, sobre el nivel de los demás, se eliminará la parte saliente con una lima pequeña. (26)

En el año 1000 Albucasis, describe en su texto Altaorif, una lima que en forma de pico era utilizada para el desgaste de los dientes mal colocados y producir su acomodo y cuando esto fuera imposible, entonces se debería realizar una extracción. (26)

Específicamente referencias sobre desgastes de caras oclusales las volvemos a encontrar en 1955, cuando Bober e Ingervall, confirman por medio de sus trabajos, que las interferencias oclusales son muy frecuentes en personas que no han desarrollado ni bruxismo ni otras alteraciones del sistema masticatorio. (22)

Sugerían Glaros y Rao en 1977, no todos los pacientes con problemas de interferencias oclusales pueden padecer bruxismo. (22)

Martínez Ross, en el año 1978, menciona una técnica para realizar el ajuste oclusal en pacientes que presentan prognatismo, (individuos clase III). Para el alivio de su sintomatología. (9)

1982 Egermark, Erickson e Ingervall, estudiaron la influencia de algunos factores oclusales, dentales y emocionales en el bruxismo y los signos y síntomas de disfunción tempomandibular en niños, entre las anomalías encontraron, interferencias oclusales algunas relacionadas con mordidas abiertas y disfunciones en la articulación tempomandibular. (24)

En 1983 Martínez Ross. Presenta una técnica para el ajuste oclusal de desviaciones laterales. Consiste en un desgaste oclusal mecánico que protege de lesiones a la parte de la dentadura, que no está funcionando, logrando así, la preservación de los órganos dentarios y evitando obstáculos oclusales que puedan iniciar un cuadro patológico.(9)

1988 Rugh y Harlan. Demuestran que no todos los que padecen problemas de interferencias oclusales puede presentar bruxismo. (21)

Después en el año de 1991, Dawson, realiza una corrección oclusal directa, como tratamiento, donde supone la aplicación de procedimientos de tallado selectivo para conseguir una oclusión fisiológica en la que no existan contactos prematuros, ni interferencias oclusales.(25)

DEFINICIÓN DE AJUSTE OCLUSAL.

Es importante conocer la definición del ajuste oclusal, desgaste o tallado selectivo, para poder tomar decisiones que mejoren un plan de tratamiento, al eliminar cualquier interferencia que pueda existir durante el movimiento masticatorio. Si bien la mayoría de referencias del desgaste son en pacientes adultos, pueden ser adaptadas para su aplicación en la cavidad oral infantil.

Una definición exclusiva no existe ya que han sido muchos los autores que han participado en la creación del concepto. A continuación haremos la revisión de algunas definiciones.

Para, Jeffrey P. Okeson. "El ajuste oclusal es una técnica mediante la cual se modifican de manera precisa, las superficies oclusales de los dientes para mejorar el patrón de contacto general." Se elimina selectivamente parte de la estructura dentaria hasta que el diente cuya forma se modifica contacta de manera que satisfaga los objetivos del tratamiento. (12)

Eric Martínez Ross nos dice que "el ajuste oclusal, por desgaste mecánico, es un procedimiento clínico y de laboratorio que tiene por objeto eliminar las prematuridades (sic) e interferencias que impiden los movimientos, posiciones y funciones mandibulares." Como consecuencia se logrará una buena estabilidad oclusal, que distribuirá las fuerzas oclusales, beneficiando así las articulaciones que recibirán fuerzas tolerables y que a su vez permitirán la estabilidad articular.(3)

El ajuste oclusal, es la modificación de las superficies oclusales de los dientes, con el fin de alterar sus relaciones funcionales, produciendo una nueva distribución y equilibrio de cargas funcionales, así es como lo define

Raymond C. Thurow. Que aclara "el ajuste oclusal no es un sustituto del tratamiento ortodóntico." (19)

Conocemos que el desgaste selectivo, es utilizado para eliminar las alteraciones de las superficies oclusales de los dientes, cambiando su forma y así establecer un equilibrio oclusal. (4)

Dawson, se refiere al desgaste selectivo como al mínimo desgaste a nivel oclusal que haga necesaria una intervención correctiva para conservar la dentición. (21)

Martín D. Gross Realiza el tallado selectivo de los dientes con el objeto de eliminar las discrepancias oclusales en tanto, se mantiene el contacto de los topes céntricos y una guía dentaria excéntrica favorable. (7)

INDICACIONES.

- En la presencia de contactos oclusales prematuros.

Mc. Donald, nos dice que en presencia de estos contactos oclusales prematuros, los cuales son más frecuentes en zona de caninos temporales; se puede desplazar la mandíbula, causando mordida cruzada funcional, es entonces cuando se efectúa un desgaste selectivo.(10)

- En la eliminación de traumas oclusales.

Signos y síntomas, son eliminados por ajuste oclusal, que puede ser una buena opción para el tratamiento del trauma. (24)

- En pacientes susceptibles a enfermedades periodontales.

Será una acción preventiva del avance de la enfermedad. (10 y 14)

- El desgaste dentario excesivo en niños.

Göran Koch, menciona que el desgaste dentario excesivo en niños también puede ser una indicación para el ajuste oclusal. Los principios de tratamiento usados en adultos para las afecciones craneomandibulares, pueden aplicarse por lo general a los niños, sin embargo hay que tomar en cuenta los cambios de la oclusión durante la erupción dentaria y de crecimiento facial. (6)

- Interferencias oclusales.

Egérmerk indica el ajuste oclusal en niños, cuando existan interferencias oclusales, causadas por un desorden patológico en la articulación tempomandibular. Los síntomas subjetivos como dolor de cabeza recurrente, espasmos musculares y sonidos articulares manifestados en el niño pueden ser signos de alteraciones en la ATM. (24)

Ramfjord, señala que las interferencias entre los dientes anteriores superiores e inferiores, tanto en excursiones laterales o protusivas, deben

ser corregidas rebajando la cara lingual de los incisivos y caninos superiores, por medio de un tallado o desgaste selectivo. (10)

- Mordidas abiertas.

Cuando estas son producto de contactos prematuros sobre los caninos infantiles.(13)

- Mordida cruzada anterior.

En la primera dentición causada por contactos prematuros de caninos, que desplazan a la mandíbula. (16)

Este tratamiento puede ser aplicable en adolescentes. (6)

- Cuando el niño no pueda realizar los movimientos de lateralidad.

Frotando los inferiores con los superiores, y observamos fácilmente que los caninos impiden éste movimiento. (3)

CONTRAINDICACIONES.

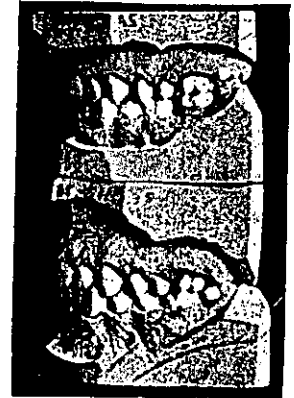
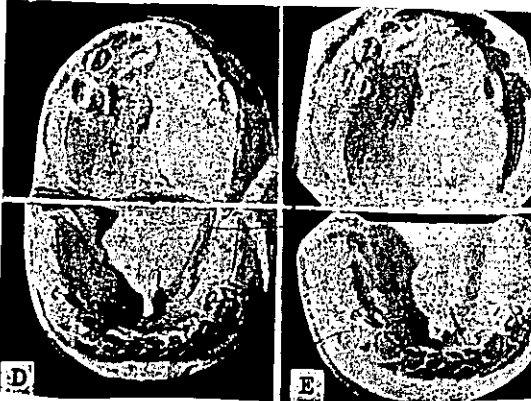
- La existencia de higiene oral deficiente. (10)
- Cuando la discrepancia entre máxima intercuspidadación y relación céntrica es exagerada. (6)
- Mordidas cruzadas bilaterales. (7)
- Relaciones oclusales de punta a punta de cúspides posteriores. (3)
- La oclusión con la disfunción mandibular. (2 y 4)
- Con presencia de dolor, en ATM. (6 y 20)
- En niños no se debe efectuar el tratamiento en dientes permanentes.

La estabilización de la oclusión en las personas en crecimiento cambia con el tiempo. (18)

TECNICAS

Una vez identificadas las indicaciones adecuadas para un tallado selectivo, y tras haber previsto apropiadamente los resultados del mismo, puede iniciarse la intervención.

Al realizar el ajuste oclusal o tallado selectivo directamente en boca, corremos el peligro de que nos equivoquemos en uno de sus pasos. Para evitar cualquier error en el plan de tratamiento, lo realizaremos primero en un modelo de trabajo.



A continuación presentamos algunas de las técnicas, de posible aplicación.

PRINCIPIOS BÁSICOS DE LOS DESGASTES SELECTIVOS.

- 1.- Mantener la estabilidad.
- 2.- Eliminar los puntos prematuros.
- 3.- Remover las interferencias oclusales.
- 4.- Redirigir las fuerzas oclusales adecuadamente.
- 5.- Mejorar la función.

TÉCNICAS PARA LA PRIMERA DENTICIÓN.

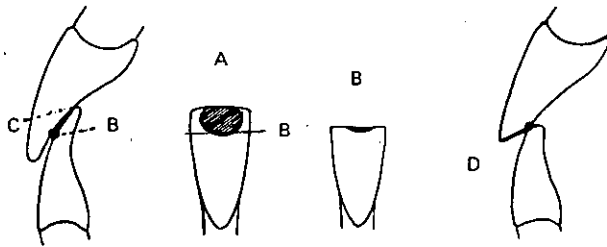
Entre las técnicas más empleadas, esta la recomendada por la Rehabilitación Neuro-Oclusal. La cual es un conjunto de procedimientos terapéuticos don de junto con el uso de pistas de composite y aparatología removible, se encuentra el tallado selectivo. (13)

TALLADO SELECTIVO EN MODELOS DE TRABAJO.

Se recomienda realizar el ajuste sobre los modelos antes de hacerlo en la boca, por que se valora y demuestra la localización de las interferencias y la cantidad de desgaste que se realizará en el esmalte dentario. Además es una excelente guía para operadores in expertos.

PROCEDIMIENTO

Se registra con papel articular, la marca de los sitios que impiden los movimientos de lateralidad, tanto en la arcada superior como en la arcada inferior.



Se inicia el tallado selectivo con la pieza de mano de alta y una fresa de diamante de tipo de rueda de coche, esta se realiza colocando la fresa de forma paralela a las vertientes de los dientes. Se debe tener cuidado de eliminar únicamente la capa de esmalte, si es necesario tallar más, se tendrá que realizar un tratamiento pulpar, como una pulpectomía.

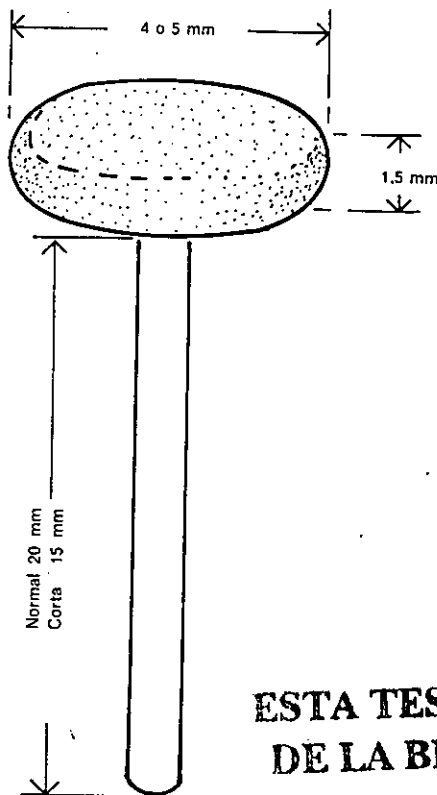
Realizados los tallados selectivos, se observa que se hallan eliminado las zonas interferentes y se pueden realizar libremente los movimientos de lateralidad. (13)

El procedimiento que propone Pedro Planas, para usarse en la boca de los niños es el siguiente.

TÉCNICA DEL TALLADO SELECTIVO.

La eliminación de las superficies de contacto prematuro en los dientes de la primera dentición, durante los movimientos de lateralidad, produce el funcionamiento adecuado casi inmediatamente, de la boca. Dando una solución del problema.

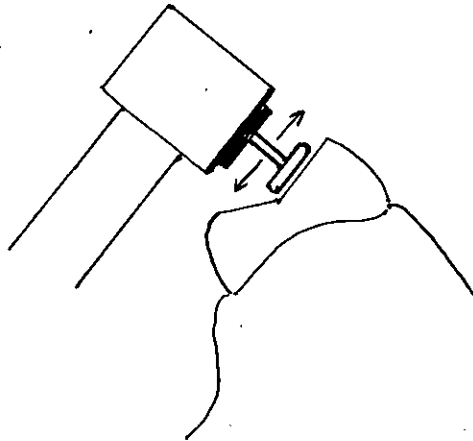
El desgaste de las superficies dentarias en los niños de dos a tres años con una pieza de mano de baja velocidad, produce rechazo de allí la importancia de usar la pieza de alta velocidad, ya que estas reducen la vibración, el calentamiento y por ende el dolor facilitando el trabajo.



Se podrá tallar con una fresa de disco, de diamante fino de 4.5 mm de diámetro y 1.5 mm de grueso, adecuada por ocupar menos espacio dentro de la boca, y poder trabajar verticalmente a la cara oclusal del diente de las bocas infantiles, sobre todo en la parte posterior.

Se realizará únicamente el tallado con la cara plana de la fresa de diamante, pasándola suavemente por la faceta que se deberá disminuir.

La ejecución requiere de un registro previo con papel de articular sólo en céntrica. Se tallarán las vertientes distales de los caninos inferiores, eliminando casi en totalidad la marca del papel de articular, de arriba a bajo, dejando el límite inferior. Se desgasta las marcas realizadas en el maxilar y en la mandíbula, se quita la marca de tinta y nuevamente se registra la céntrica. Haciendo nuevamente los movimientos de deslizamiento.



Se desgastará el esmalte del borde mesial del canino o caninos superiores, hasta lograr que los movimientos de lateralidad sean realizados por el niño, sin ninguna interferencia, en caso de existir, estarán del lado de

trabajo en las cúspides distovestibulares de los segundos molares temporales superiores.

También se pueden presentar como interferencias de movimientos de trabajo, las cúspides linguales de los segundos molares temporales inferiores, del lado de balance las vestibulares de los molares inferiores.


Los bordes incisales de laterales y centrales superiores también son objeto de tallados por distal, ya que; el papel articular nos los indicará. En los tallados no se deberán desgastar puntos de apoyo en céntrica, por que se debe mantener la dimensión vertical.

Se realizarán facetas que resbalen al suprimir las interferencias funcionales, y transformar el funcionamiento sobre un plano horizontal con un ángulo casi de 0° .

Con la yema del dedo pulgar, apoyada sobre los incisivos superiores donde sentiremos el roce de la mandíbula contra el maxilar durante los movimientos de lateralidad, el roce se hará con suavidad y sin asperezas.

Se llevarán a cabo sesiones de control cada 3 meses, donde se realiza un nuevo registro con el papel de articular, y preguntando a los padres acerca del cambio y la rapidez con respecto a la masticación, ya que por lo regular después de la primera sesión, el efecto es favorable.

Durante el segundo control, debemos eliminar el contacto prematuro de incisivos superiores que causan los movimientos de lateralidad de la mandíbula, para cumplir con las leyes de desarrollo y excitación de la articulación tempomandibular.



TOMADO DE REHABILITACIÓN NEURO OCLUSAL
DEL DR. PEDRO PLANAS.

Si comenzamos este tratamiento a los dos o tres años de edad, y llegamos a los cinco o seis años, con una boca completamente plana, sin cúspides en la cuál contactan todos los dientes inferiores contra los superiores, durante los movimientos mandibulares, entonces, habremos establecido una oclusión perfectamente madura con un plano oclusal bien definido.(13)

TÉCNICA DEL DR. CHARLES E. STUART.

El Dr. Charles E. Stuart, comienza el desgaste estando los incisivos borde a borde, con la finalidad de obtener la altura adecuada para evitar así las interferencias incisivos junto con su altura de las cúspides vestibulares superiores, siguiendo con desgastes y movimientos que van de punta a punta de caninos hacia céntrica tanto de un lado como del otro.

Empezando siempre primero del lado de descanso. Hay que llevar la mandíbula a céntrica con el fin, de dirigirse a los surcos de balance y posteriormente al lado de trabajo, con el propósito de dar paso a las cúspides vestibulares inferiores.

Por último, se hacen desgastes en posición de relación céntrica con el fin de dar anclaje a las cúspides, dándole a la mandíbula su máximo cerrado en esa posición.

El ajuste oclusal se debe realizar primero en los modelos, para darnos cuenta de la cantidad de tejido dentario que se desgastará, y si esta es mínima y no involucra dentina, el ajuste oclusal puede ser llevado a cabo en boca. (3)

DESGASTE SELECTIVO EN LA DENTICIÓN PRIMARIA

ROBERT. E. MOYERS.

Para el desgaste Selectivo en la dentición primaria, se necesitan los siguientes artículos e instrumentos.

- a) Papel articular.
- b) Fresas de diamante.
- c) Discos de diamante.
- d) Vaciado de registro.

Es útil realizar el procedimiento en el modelo antes de intentarlo en boca.

Los registros escritos de las superficies desgastadas y el orden del desgaste serán una invaluable guía, cuando se está realizando el procedimiento en la boca.

PROCEDIMIENTO.

- a) Enseñar al niño que junte sus dientes con las líneas medias coincidiendo, colocar los pulgares debajo de la mandíbula en cada lado, tomándola firmemente, mientras se tocan las encías. Las interferencias oclusales incisales a desgastar se verán con mayor claridad.

- b) Marcar las interferencias de la línea media con papel articular.
- c) Desgastar esas interferencias que suelen encontrarse, primero en los caninos y después en los molares.
- d) Enseñar al niño a protruir su maxilar con las líneas medias juntas, y tocando los dientes. Esto se hace colocando el dedo índice contra las encías en la línea media inferior, le pedimos al niño que siga el dedo con su maxilar, mientras suavemente se retira el dedo.
- e) Marcar las interferencias protusivas con papel articular.
- f) Desgastar las interferencias protusivas.
- g) Aplicar fluoruro, a todas las superficies desgastadas. (11)


ANEXO

En el caso de un niño de tres años de edad, donde se aprecia un bloqueo oclusal en céntrica y la posibilidad de realizar movimientos de la lateralidad espontáneamente y no trituraba, únicamente los prensaba, exprimía, eliminaba todo lo fibroso y lo escupía.

- b) Marcar las interferencias de la línea media con papel articular.
- c) Desgastar esas interferencias que suelen encontrarse, primero en los caninos y después en los molares.
- d) Enseñar al niño a protruir su maxilar con las líneas medias juntas, y tocando los dientes. Esto se hace colocando el dedo índice contra las encías en la línea media inferior, le pedimos al niño que siga el dedo con su maxilar, mientras suavemente se retira el dedo.
- e) Marcar las interferencias protusivas con papel articular.
- f) Desgastar las interferencias protusivas.
- g) Aplicar fluoruro, a todas las superficies desgastadas. (11)

ANEXO


En el caso de un niño de tres años de edad, donde se aprecia un bloqueo oclusal en céntrica y la posibilidad de realizar movimientos de la lateralidad espontáneamente y no trituraba, únicamente los prensaba, exprimía, eliminaba todo lo fibroso y lo escupía.



TOMADO DE REHABILITACIÓN NEURO OCLUSAL
DEL DR. PEDRO PLANAS.


En estas fotografías se aprecia la interferencias en la mandíbula con el maxilar y la falta de desgaste fisiológico en los dientes.

El ajuste oclusal en niños se realiza toda vez que una interferencia oclusal puede ser causante de desórdenes patológicos en la articulación mandibular.



TOMADO DE REHABILITACIÓN NEURO OCLUSAL
DEL DR. PEDRO PLANAS.

Este fenómeno ha sido demostrado por investigadores, algunos de ellos han concluido la interferencia oclusal, está relacionada una disfunción de la articulación que es una maloclusión morfológica.



TOMADO DE REHABILITACIÓN NEURO OCLUSAL
DEL DR. PEDRO PLANAS.

CONCLUSIONES

El presente trabajo me ha llevado a interesarme más por la prevención de problemas dentro de la segunda dentición, sobre todo por medio de un tratamiento tan aparentemente simple como lo puede ser un desgaste o tallado selectivo.

Me permitió detectar al momento de realizarlo, como existe un cierto desconocimiento sobre el cómo se constituye la oclusión normal del paciente infantil, por parte de muchos profesionales.

Pienso que le debe dar mayor importancia a la aplicación de este conocimiento dentro de la Clínica Integral de Niños.

El trabajo en la oclusión del paciente adulto, debe de iniciarse en la oclusión del paciente infantil.

Este tema es poco tratado por los autores de textos sobre oclusión.

Pareciera que al ser los dientes infantiles mudables hace que no se les dé suficientes importancia, por el futuro estomatognático de pacientes adulto.

BIBLIOGRAFIA

1. Ash, Major M. Jr. Oclusión. Segunda edición. Ed. Mc.Graw Interamericana México 1972
2. Barbería Leache, Elena: Odontopediatría. Ed. Masson S.A. 1995 pp324
3. Barnett Edward M.: Terapia Oclusal en odontopediatría. Ed. Médica Panamericana . Buenos Aires. pp115
4. Bernier, Joseph L.: Medidas preventivas para mejorar la práctica dental. Tercera edición. Ed. Mundi S.A.I.C.y F. Buenos Aires 1977 pp. 17
5. Dos Santos, José.: Diagnostico y Tratamiento de la Sintomatología Craneomandibular. Primera edición. Ed. Actualidades Médico Odontológicos Latinoamericana, C. A. Caracas Venezuela 1995. pp 77, 186, y 187.
6. Göran, Koch, Odontopediatría enfoque clínico. Primera edición Ed. Médica panamericana, Buenos Aires 1995 pp 223-224
7. Gross, Martín: La oclusión en odontología restauradora. primera edición. Ed. Labor, S.A. Barcelona 1982 pp 196
8. Finn Sydney. Odontología Pediátrica. Primera edición. Ed interamericana. México 1976 pp 273-290
9. Martinez Ross, Erik.: Rehabilitación y Reconstrucción oclusal. Primera edición. Ed. Cuellar. México D.F. 1996 pp110-119
10. McDonald, R. Avery, D.: Odontología Pediátrica y del adolescente. Sexta edición. Ed. Harcourt Brace . Buenos Aires 1998 pp.754
11. Moyers Robert E. : Manual de Ortodoncia. Cuarta edición. Buenos Aires 1998 pp 112, 113, y 548
12. Okeson, Jeffrey P.: Tratamiento de Oclusión y de Afecciones Tempomandibulares. Cuarta edición. Ed. Harcourt Brace, Madrid barcelona 1999 pp62

13. Planas, Pedro.: Rehabilitación Neuro-Oclusal (RNO). Segunda edición. Ed. Actualidades Médico Odontológicas Latino America, C.A. Caracas-Venezuela 1994 pp varias.
14. Plata Rueda, Ernesto: El pediatra eficiente. Cuarta edición Ed. Medica Panamericana Buenos Aires 1993. pp744
15. Pinkham.: Odontología Pediátrica segunda edición. Ed. Interamericana. México 1994.
16. Ramfjord, Sigurd P.: Manual de Ortodoncia. Segunda edición. Ed. Interamericana. México 1972 pp257
17. Rubiano, Mauricio C. Placa Neuro-Miorelajante Ed. Actualidades Medicina Odontológicas Latinoamericana, C.A.. Primera edición. Ed. Actualidades Medicodentales Latinoamericana, Caracas Venezuela 1990 pp 181-185
18. SIM, Joseph M. : Movimientos Dentarios Menores en Niños. Segunda edición. Ed. Mundi S.A. I. C. Y f. Buenos Aires. 1973 pp256
19. Thurow Raymond C.: Manual de Ortodoncia de Arco de Canto. Primera edición. Ed. Orientación Grupo Noriega. Noriega, México 1993 pp 400
20. Villa Vicencio, José Ortopedia Dentofacial, Tomo I. Primera edición. Ed. Actualidades Médico Odontológicos Latinoamericana, C.A. Venezuela 1996 pp229
21. Europea de Odonto-Estomatolog Vol. VII Núm.I Enero-Febrero 1995. Técnicas Oclusales Y Psicológicas del Bruxismo Parte I. Fernández Pérez.
22. Journal. Of Dentistry for children. 332 september- october-1999 Alphonso Trotman. Oclusal disharmonies in the primary dentitions of black and White children.

- 23.- An International Journal for pediatric Dentistry Vol. 6 No. 1 Junio 1995.- Odonto. Pediatr
- 24.-June. Luis Marini. Problemas de Oclusión en la Odontología Pediátrica 6 (1) 19-21
- 25.-Journal, Article .Aust. Ortho.j. 1995 mar, 13 (4): 231-7. Occlusal Contact Changes before and after Orthodontic treatment of group of child & adolescent patients with disturbance. Medline. Document #3 of 2000 from.
- 26.-Mto. Héctor Ortega Herrera. Recopilación y diseño de la actividad.
Inedito