

11242



UNIVERSIDAD NACIONAL AUTONOMA  
DE MEXICO

HOSPITAL DE ESPECIALIDADES  
DR. BERNARDO SEPULVEDA G.

17

ULTRASONIDO DOPPLER TRANSCRANEAL CON  
USO DE ECORREALIZADORES ESTUDIO  
COMPARATIVO CON ANGIOGRAFIA CEREBRAL  
POR SUSTRACCION DIGITAL

**T E S I S**

PARA OBTENER EL TITULO DE  
**MEDICO RADIOLOGO**  
P R E S E N T A :  
**DRA. YOLOXOCHITL GOMEZ RODRIGUEZ**



**IMSS**

MEXICO, D.F.

2000

28 5864



Universidad Nacional  
Autónoma de México



**UNAM – Dirección General de Bibliotecas**  
**Tesis Digitales**  
**Restricciones de uso**

**DERECHOS RESERVADOS ©**  
**PROHIBIDA SU REPRODUCCIÓN TOTAL O PARCIAL**

Todo el material contenido en esta tesis esta protegido por la Ley Federal del Derecho de Autor (LFDA) de los Estados Unidos Mexicanos (México).

El uso de imágenes, fragmentos de videos, y demás material que sea objeto de protección de los derechos de autor, será exclusivamente para fines educativos e informativos y deberá citar la fuente donde la obtuvo mencionando el autor o autores. Cualquier uso distinto como el lucro, reproducción, edición o modificación, será perseguido y sancionado por el respectivo titular de los Derechos de Autor.

**DR. NIELS H. WACHER RODARTE**  
JEFE DE LA DIVISION DE ENSEÑANZA E  
INVESTIGACION  
HOSPITAL DE ESPECIALIDADES  
DR. "BERNARDO SEPULVEDA G."  
CENTRO MEDICO NACIONAL SIGLO XXI IMSS

**DR. FRANCISCO JOSE AVELAR GARNICA**  
PROFESOR TITULAR DEL CURSO DE ESPECIALIZACION  
EN RADIOLOGIA E IMAGEN  
UNIVERSIDAD NACIONAL AUTONOMA DE MEXICO  
JEFE DEL SERVICIO DE IMAGENOLOGIA  
HOSPITAL DE ESPECIALIDADES  
"DR. BERNARDO SEPULVEDA G."  
CENTRO MEDICO NACIONAL SIGLO XXI IMSS

**DRA. JANET TANUS**  
MEDICO ADSCRITO AL SERVICIO DE IMAGENOLOGIA  
HOSPITAL DE ESPECIALIDADES  
"DR. BERNARDO SEPULVEDA G."  
CENTRO MEDICO NACIONAL SIGLO XXI IMSS

	FACULTAD DE MEDICINA
	Sec. de Servs Escolares
	NOV. 15 2000
	Unidad de Servicios Escolares
	MLCV, de ( Posgrado )

## **ULTRASONIDO DOPPLER TRANSCRANEAL CON USO DE ECORREALZADORES. ESTUDIO COMPARATIVO CON ANGIOGRAFIA CEREBRAL POR SUSTRACCION DIGITAL.**

Gómez R.Y., Tanus H.J., Galindo M.V., Avelar G.F.

**OBJETIVO:** Demostrar la utilidad de los ecorrealzadores en la valoración de la circulación intracraneal y compararlo con el estándar de oro que es la angiografía cerebral por sustracción digital.

**MATERIAL Y METODOS:** Pacientes del H.E.C.M.N. Siglo XXI con patología vascular intracraneal los cuales serán enviados por los servicios de la consulta externa de neurología y neurocirugía, a quienes se les realizará ultrasonido Doppler transcraneal con aplicación de ecorrealizador previo a la angiografía cerebral, entre Enero de 1999 a Septiembre de 1999.

**RESULTADOS:** Se estudiaron un total de 50 pacientes con edades de 18 a 67 años, 28 masculinos (56%) y 22 femeninos (44 %). Los resultados por angiografía digital fueron en aneurismas 16, malformaciones vasculares 10, meningiomas 5, arterioesclerosis 5, tumor intracerebral 3, fistula dural en 2 y estudios normales en 9. Por ultrasonido Doppler con ecorrealizador fueron: Aneurismas 14, malformaciones vasculares 10, meningiomas 4, arterioesclerosis 5, tumor intracerebral 3, fistula dural 2 y normales 12.

**CONCLUSIONES:** Los ecorrealzadores incrementan la sensibilidad diagnóstica del Ultrasonido Doppler transcraneal para detectar alteraciones vasculares, abriendo un panorama importante ya que son menos invasivos, carecen de efectos adversos y sobre todo tienen una menor repercusión económica.

La angiografía por sustracción digital continúa siendo el estándar de oro ya que la sensibilidad y especificidad en las exploraciones diagnósticas son mayores.

## AGRADECIMIENTOS

A DIOS:

*Por ser siempre mi guía y no abandonarme en los momentos más difíciles.*

A MIS PADRES:

*Sabiendo que no existirá una forma de agradecer una vida de sacrificio y esfuerzo, quiero que sientan que el objetivo logrado también es de ustedes y que la fuerza que me ayudó a conseguirlo fue su apoyo.*

A MI ESPOSO MAX:

*Con amor y agradecimiento por su constante apoyo y entusiasmo.*

A MI ABUELITA LEONOR:

*Por el apoyo brindado durante estos años de estudio y como un reconocimiento de gratitud al haber finalizado esta carrera.*

A MIS HERMANOS:

*Como un testimonio de cariño y eterno agradecimiento por el apoyo moral y estímulos brindados con infinito amor y confianza.*

A TODOS MIS MAESTROS:

*Por su siempre paciente disposición  
de brindarme sus conocimientos  
y las mejores guías para consolidarme  
como un verdadero profesional  
en esta especialidad.*

A MIS COMPAÑEROS:

*Con quienes compartí angustias, alegrías,  
desvelos y la experiencia de la responsabilidad.*

## INDICE

1. TITULO .....	05
2. AUTORES .....	06
3. ANTECEDENTES E INTRODUCCION. .	07
4. PLANTEAMIENTO DEL PROBLEMA. .	12
5. OBJETIVO .....	12
6. MATERIAL, PACIENTES Y METODOS.	13
7. SELECCIÓN DE LA MUESTRA. ....	14
8. PROCEDIMIENTOS. ....	16
9. ANALISIS ESTADISTICO .....	17
10. CONSIDERACIONES ETICAS .....	17
11. RECURSOS PARA EL ESTUDIO. ....	18
12. CRONOGRAMA DE ACTIVIDADES. .	19
13. RESULTADOS. ....	20
14. DISCUSION. ....	34
15. CONCLUSIONES .....	35
16. BIBLIOGRAFIA .....	36

1.- TITULO:

**ULTRASONIDO DOPPLER  
TRANSCRANEAL  
CON USO DE ECORREALZADORES.  
ESTUDIO COMPARATIVO CON  
ANGIOGRAFIA CEREBRAL POR  
SUSTRACCION DIGITAL**



**2.- AUTORES:**

DRA. YOLOXOCHITL GOMEZ RODRIGUEZ 

DRA. JANET TANUS HAJJ 

DR. VICENTE MARTINEZ GALINDO 

DR. FRANCISCO J.AVELAR GARNICA 

**SERVICIO.**

DEPARTAMENTO DE RADIOLOGIA E IMAGEN  
AREAS DE ULTRASONIDO Y HEMODINAMIA  
HOSPITAL DE ESPECIALIDADES  
"DR. BERNARDO SEPULVEDA G."  
CENTRO MEDICO NACIONAL SIGLO XXI IMSS

### 3.- ANTECEDENTES.

Los primeros reportes del empleo del ultrasonido transcraneal para el estudio de la hemodinámica cerebral fueron en 1979 por Satomura, Keneko, Nornes y colaboradores. Tres años después Aaslid y colaboradores introdujeron el Doppler pulsado para la medición no invasiva transcraneal de la velocidad del flujo sanguíneo a lo largo de las arterias intracraneales basales. Las exploraciones con Doppler pulsado se realizaron usando un transductor de 2 Mhz, estas unidades no proveyeron al operador las imágenes en tiempo real de las arterias intracraneales. Los vasos fueron identificados basándose en su profundidad relativa, la orientación hacia el transductor, la dirección del flujo, y la respuesta hacia las maniobras compresivas. Este tipo de equipo todavía se usa para escrutinio y vigilancia en las salas quirúrgicas y unidades de cuidados intensivos para detección de émbolos.

Recientemente los avances tecnológicos incluyen al Doppler duplex color y diferentes programas de Software que mejoran notablemente la exploración de la circulación cerebral. El Doppler duplex color analiza tanto las características estructurales del vaso como su comportamiento hemodinámico en escala de grises, código de color y análisis espectral, por lo que algunos autores lo definen como triplex.

Las principales indicaciones del Doppler transcraneal se circunscribieron a la evaluación de anomalías vasculares intracraneales y extracraneales. Es de valor probado en la detección de vasoconstricción causada por hemorragia subaracnoidea, estenosis u oclusión de las arterias intracraneales y coexistencia de rutas de circulación colateral, para identificar el nido de una malformación arteriovenosa, en la determinación de muerte cerebral, para mostrar la hemodinámica cerebral en el trauma, migraña o infarto y en lesiones ateroscleróticas de la arteria carótida interna, en casos de aneurismas, vasoespasmos, detección de émbolos, así como para analizar el monitoreo trans y post operatorio en la cirugía neurológica en la que es vital conocer el aporte hemodinámico al sistema nervioso central.

Las ventanas acústicas más utilizadas son: Fontanelas (en pacientes pediátricos), foramen magno, región temporoparietal y transorbitaria.

A pesar del desarrollo tecnológico de los equipos y de los transductores, persistió la dificultad técnica para la visualización de los vasos intracerebrales, por un lado el aspecto óseo y por otro la falta de impedancia acústica debida al pequeño calibre vascular y la baja velocidad del flujo. Sin embargo, la principal dificultad técnica en la realización del estudio, es la obtención de una adecuada ventana cústica a través de las estructuras óseas del cráneo que permita obtener imágenes de calidad para lograr establecer un diagnóstico. Es bien sabido que la capacidad del sonido para penetrar las estructuras óseas del cráneo está en relación con la edad y el sexo, encontrándose que en personas jóvenes y de sexo femenino hay menor dificultad para lograr un estudio óptimo.

En 1968 Gramiak y Shah introdujeron por primera vez el concepto de medio de contraste ecográfico, inyectaron salino en la aorta ascendente durante la ecocardiografía. El salino produjo ecos potentes en el interior de la aorta y las cámaras cardíacas, que generalmente son anecogénicas. En trabajos posteriores se demostró que estas reflexiones eran debidas a microburbujas de aire libre, que estaban contenidas en la solución o se habían formado por cavitación durante la inyección.

Se desarrollaron muchas otras soluciones que producían un efecto de contraste al ser inyectadas. La intensidad de los ecos producidos depende del tipo de solución utilizada: cuanto más viscosa sea la solución, mayor es el número de microburbujas atrapadas.

Las principales características que debe tener un agente potenciador de señal es poderse introducir en el sistema vascular, permanecer estable lo que dure el examen diagnóstico, ser de toxicidad baja y modificar una o más de las propiedades acústicas tisulares que sean determinantes de la génesis de imagen ecográfica. De entre estas propiedades, las más importantes son el coeficiente de retrodispersión, la atenuación y la velocidad de propagación acústica. Los agentes de contraste pueden potenciar la señal bien por ser captados selectivamente por los tejidos o por su presencia intravascular. Algunas de las razones que apoyan el uso de contraste en ecografía son mejorar la detección de tumores, mejorar la caracterización tisular y la relación señal-ruido en los estudios Doppler, lo que facilita la valoración del flujo vascular en vasos pequeños y profundos. Además, el refuerzo de la imagen puede emplearse para medir cuantitativamente el volumen del flujo a determinado órgano, con medida de la captación o del aclaramiento, y también medir el flujo Doppler en grandes vasos.

El agente de contraste que será usado para este estudio es el Levovist el cual contiene micropartículas de un monosacárido (galactosa) que al disolverse forman una matriz de burbujas de aire de tamaño uniforme. Tras la inyección se liberan las microburbujas, que están recubiertas por una monocapa de ácidos grasos que les confiere estabilidad. El tamaño medio estimado de las partículas es de 1.8 micras, el diámetro medio de la burbuja de 2 micras y el centil 97 de 6 micras.

Las investigaciones en medios de contraste ecográficos se ha concentrado en patología cardiovascular, vascular periférico, abdominal y musculoesquelética. En la actualidad su aplicación en la valoración de la patología vascular intracraneal se encuentra en etapas de investigación a nivel internacional, por lo que no existe experiencia suficiente al respecto.

## INTRODUCCION

Durante la última década los avances técnicos en el área de ultrasonido se han aumentado, lo que ha contribuido a que no sólo se utilice en el campo diagnóstico sino que también como método guía para procedimientos no invasivos, lo cual se ha favorecido con el advenimiento de agentes de contraste de uso ultrasonográfico (microburbujas), estos son inherentemente reflectores no lineales o esparcidores de la energía del ultrasonido, lo que significa que reforman el sonido o frecuencias que no estaban en la forma de onda transmitida.

Estos medios de contraste en la actualidad son útiles en la valoración de patología vascular intracraneal del tipo de aneurismas, malformaciones vasculares, tumores, estenosis arteriales, vasoespasma, detección de émbolos y enfermedad oclusiva, las cuales en tiempos remotos solo podían ser valoradas mediante la angiografía por sustracción digital, por lo que creemos que su potencial diagnóstico en Doppler es muy alto.

#### **4.- PLANTEAMIENTO DEL PROBLEMA**

¿ La aplicación de ecorrealzadores permitirá valorar la circulación de los vasos intracerebrales ?

#### **5.- OBJETIVO**

Demostrar la utilidad de los ecorrealzadores en la valoración de la circulación intracraneal y compararlo con el estándar de oro que es la angiografía cerebral por sustracción digital.

#### **4.- PLANTEAMIENTO DEL PROBLEMA**

¿ La aplicación de ecorrealzadores permitirá valorar la circulación de los vasos intracerebrales ?

#### **5.- OBJETIVO**

Demostrar la utilidad de los ecorrealzadores en la valoración de la circulación intracraneal y compararlo con el estándar de oro que es la angiografía cerebral por sustracción digital.



## **6.- MATERIAL, PACIENTES Y MÉTODOS.**

### **I.- DISEÑO DEL ESTUDIO**

Estudio prospectivo, longitudinal, cuasi experimental y comparativo entre el ultrasonido Doppler con ecorrealizador y angiografía cerebral por sustracción digital.

### **II.- UNIVERSO DE TRABAJO**

Pacientes del Hospital de Especialidades Centro Médico Nacional Siglo XXI del Instituto Mexicano del Seguro Social con patología vascular intracraneal a quienes se les realizará ultrasonido transcraneal con aplicación de ecorrealizador previo a la angiografía cerebral entre Enero de 1999 a Septiembre de 1999.

### III.- DESCRIPCION DE VARIABLES

**VARIABLE INDEPENDIENTE:** Angiografía por sustracción digital. Ultrasonido Doppler y ecorrealzadores.

**VARIABLE DEPENDIENTE:** Calidad de la imagen.

### 7.- SELECCIÓN DE LA MUESTRA:

#### A) TAMAÑO DE LA MUESTRA

La muestra quedará constituida por 50 pacientes con edades de 18 a 67 años, de cualquier género, con sospecha de patología vascular intracraneal que hayan sido valorados previamente por los servicios de neurología y/o neurocirugía y que acepten la realización del estudio firmando hoja de consentimiento.

### III.- DESCRIPCION DE VARIABLES

**VARIABLE INDEPENDIENTE:** Angiografía por sustracción digital. Ultrasonido Doppler y ecorrealzadores.

**VARIABLE DEPENDIENTE:** Calidad de la imagen.

### 7.- SELECCIÓN DE LA MUESTRA:

#### A) TAMAÑO DE LA MUESTRA

La muestra quedará constituida por 50 pacientes con edades de 18 a 67 años, de cualquier género, con sospecha de patología vascular intracraneal que hayan sido valorados previamente por los servicios de neurología y/o neurocirugía y que acepten la realización del estudio firmando hoja de consentimiento.

## B) CRITERIOS DE SELECCIÓN

CRITERIOS DE INCLUSIÓN: Todos los pacientes adultos con sospecha de patología vascular intracraneal.

CRITERIOS DE NO INCLUSIÓN: Pacientes con hipergalactosemia.

CRITERIOS DE EXCLUSIÓN: Pacientes con ventana acústica no permeable.

## **8.- PROCEDIMIENTOS**

Pacientes que acudan a la consulta externa del servicio de neurología o neurocirugía del HECMN SIGLO XXI y que sean diagnosticados con sospecha de patología vascular intracraneal, los cuales serán invitados a participar en el estudio a través de los médicos de base responsables de la consulta externa de dichos servicios, firmando hoja de aceptación del estudio angiográfico y de aplicación de ecorrealizador. Se les realizará ultrasonido Doppler transcraneal con administración de ecorrealizador por vena periférica a concentración de 300 mgs., inyectándose en forma continua 1 ml por minuto, previo a la realización de angiografía por sustracción digital.

Las imágenes se analizarán en conjunto con los médicos de base responsables del servicio de ultrasonido y hemodinamia.

## **9.- ANALISIS ESTADISTICO**

Para el análisis estadístico se tomará en cuenta el total de estudios realizados y que cumplan con los criterios de inclusión. Se aplicará una prueba estadística no paramétrica como es la prueba X cuadrada. Los resultados se clasificarán de acuerdo al diagnóstico de envío y al diagnóstico encontrado tanto por ultrasonido como por angiografía cerebral.

## **10.- CONSIDERACIONES ETICAS**

La realización de este estudio no transgrede la integridad y seguridad de los pacientes.

Los resultados se mantienen en forma confidencial.

## **9.- ANALISIS ESTADISTICO**

Para el análisis estadístico se tomará en cuenta el total de estudios realizados y que cumplan con los criterios de inclusión. Se aplicará una prueba estadística no paramétrica como es la prueba X cuadrada. Los resultados se clasificarán de acuerdo al diagnóstico de envío y al diagnóstico encontrado tanto por ultrasonido como por angiografía cerebral.

## **10.- CONSIDERACIONES ETICAS**

La realización de este estudio no transgrede la integridad y seguridad de los pacientes.

Los resultados se mantienen en forma confidencial.

## **11.- RECURSOS PARA EL ESTUDIO**

### **RECURSOS HUMANOS:**

- Personal médico de base de la consulta externa de los servicios de neurología y neurocirugía.
- Personal médico de base y residentes del servicio de imagenología.
- Pacientes enviados de la consulta externa.

### **RECURSOS MATERIALES:**

- Equipo de ultrasonido ATL modelo HDI 3000
- Equipo de angiografía de sustracción digital General Eléctric modelo Advantex 2000
- Ecorrealizador a base de microburbujas de galactosa y ácido palmítico (Levovist 4 g) a concentración de 300 mgs.
- Medio de contraste no iónico : Iopamidol 300 mgs l/ml.
- Ropería.
- Equipo de venoclisis.

### **RECURSOS FINANCIEROS:**

- No se requiere de partidas especiales de recursos financieros.



## **12.- CRONOGRAMA DE ACTIVIDADES**

Investigación bibliográfica	Enero 1999
Planteamiento teórico	Enero 1999
Captación de pacientes y realización de estudios	Enero a Septiembre 1999
Registro de información	Octubre 1999
Análisis de información	Noviembre 1999
Conclusiones y exposición de resultados	Enero del 2000

### 13.- RESULTADOS

Se evaluaron 28 pacientes masculinos (56 %) y 22 del sexo femenino (44%), dentro de un rango de edades de 18 a 67 años, con un promedio de 41 años. Los diagnósticos de envío fueron aneurismas en 18 pacientes (36%), malformaciones vasculares en 12 (24%), meningiomas en 6 (12%), enfermedad vascular cerebral en 5 (10%), enfermedad carotídea en 4 (8%), tumor intracerebral en 3 (6%), fístula dural en 2 (4%).

Los resultados por angiografía digital fueron en aneurismas 16 pacientes (32%), malformaciones vasculares en 10 (20%), meningiomas 5 (10%), arterioesclerosis 5 (10%), tumor intracerebral en 3 (16%), fístula dural en 2 (4%), estudios normales en 9 pacientes (18%); y por ultrasonido Doppler con aplicación de ecorrealizador fueron los siguientes: Aneurismas 14 (28%), malformaciones vasculares 10 (20%), meningiomas 4 (8%), arterioesclerosis 5 (10%), tumor intracerebral 3 (6%), fístula dural 2 (4%) y normales 12 (24%).

La concordancia entre el ultrasonido con ecorrealizador y la angiografía cerebral fue la siguientes: En aneurismas del 87.5 %, malformaciones vasculares 100 %, meningiomas 80 %, arterioesclerosis 100 %, tumor intracerebral 100 %, fístula dural 100 %.

El ultrasonido Doppler transcraneal con ecorrealizador tuvo una sensibilidad del 92%, con especificidad del 100 %.

La angiografía por sustracción digital presentó 100 % de especificidad y sensibilidad.


El valor predictivo positivo resultó del 100 % y el predictivo negativo del 75 %.

**RESULTADOS POR SEXO**

SEXO	TOTAL	%
MUJERES	22	44%
HOMBRES	28	56%
	50	100%

TABLA 1

**GRAFICA POR SEXO**



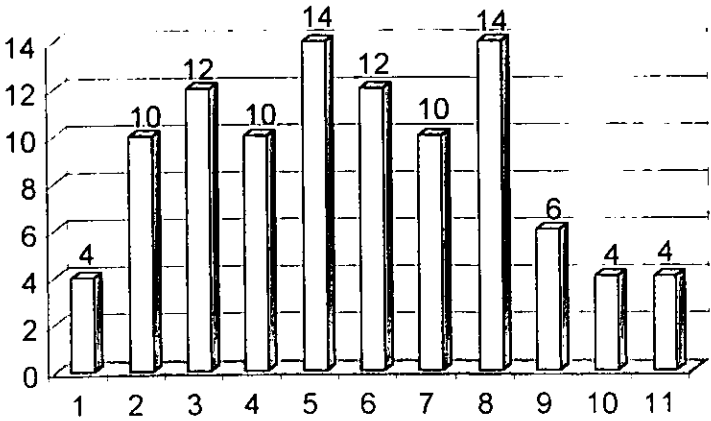
GRAFICA 1

**RESULTADOS POR GRUPO DE EDAD**

GRUPO DE EDAD	TOTAL	%
15-19	2	4
20-24	5	10
25-29	6	12
30-34	5	10
35-39	7	14
40-44	6	12
45-49	5	10
50-59	7	14
55-59	3	6
60-64	2	4
65-69	2	4
	50	100

TABLA 2

**GRAFICA POR GRUPOS DE EDAD**



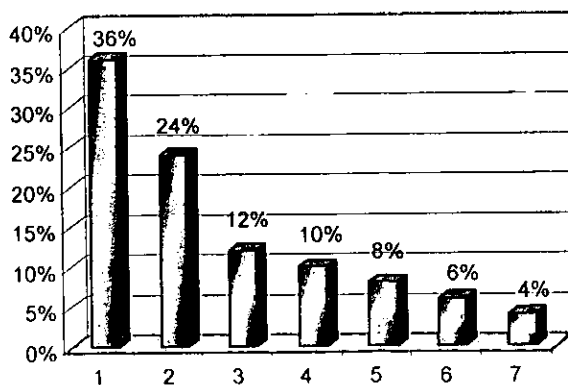
GRAFICA 2

**CONCENTRADO DE DATOS POR DIAGNOSTICO DE ENVIO**

DIAGNOSTICOS DE ENVIO	TOTAL	%
1.-ANEURISMAS	18	36%
2.-MALF. VASCULARES	12	24%
3.-MENINGIOMAS	6	12%
4.-ENF. VASCULAR CEREBRAL	5	10%
5.-ENF. CAROTÍDEA	4	8%
6.-TUMOR CEREBRAL	3	6%
7.-FISTULA DURAL	2	4%
	50	100%

TABLA 3

**GRAFICA DE CONCENTRADO DE DATOS POR DIAGNOSTICO DE ENVIO**



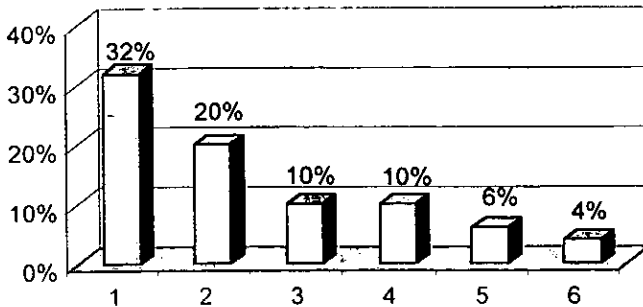
GRAFICA 3

**CONCENTRADO DE DATOS POR DIAGNOSTICO ANGIOGRAFICO**

DIAGNOSTICO ANGIOGRAFICO	TOTAL	%
1.-ANEURISMAS	16	32%
2.-MALF. VASCULARES	10	20%
3.-MENINGIOMAS	5	10%
4.-ARTERIOESCLEROSIS	5	10%
5.-TUMOR INTRACRANEAL	3	6%
6.-FISTULA DURAL	2	4%
7.-NORMAL	9	18%

TABLA 4

**GRAFICA DE CONCENTRADO DE DATOS POR DIAGNOSTICO ANGIOGRAFICO**



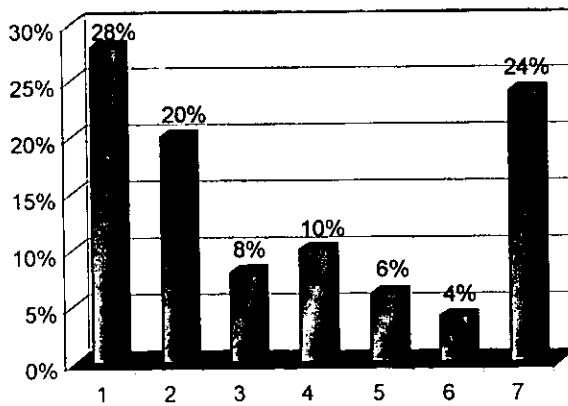
GRAFICA 4

**CONCENTRADO DE DATOS POR DIAGNOSTICO ULTRASONOGRAFICO  
CON ECORREALIZADORES**

<b>DX US POST. ECOREALIZADOR</b>	<b>TOTAL</b>	<b>%</b>
1.-ANEURISMAS	14	28%
2.-MALF. VASCULARES	10	20%
3.-MENINGIOMAS	4	8%
4.-ARTERIOESCLEROSIS	5	10%
5.-TUMOR INTRACEREBRAL	3	6%
6.-FISTULA DURAL	2	4%
7.-NORMAL	12	24%
	50	100%

TABLA 5

**GRAFICA DE CONCENTRADO DE  
DATOS ULTRASONOGRAFICOS CON  
ECOREALIZADORES**



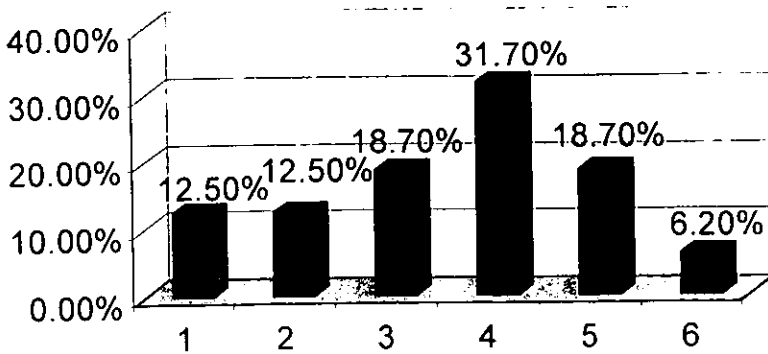
GRAFICA 5

**DIAGNOSTICO MAS FRECUENTE POR GRUPO DE EDAD  
ANEURISMAS**

GPO.EDAD	TOTAL	%
20-24	2	12.50%
30-34	2	12.50%
45-49	3	18.70%
50-54	5	31.70%
55-60	3	18.70%
65-69	1	6.20%
	16	100%

TABLA 6

**DIAGNOSTICO MAS FRECUENTE POR  
GRUPO DE EDAD  
ANEURISMAS**



GRAFICA 6

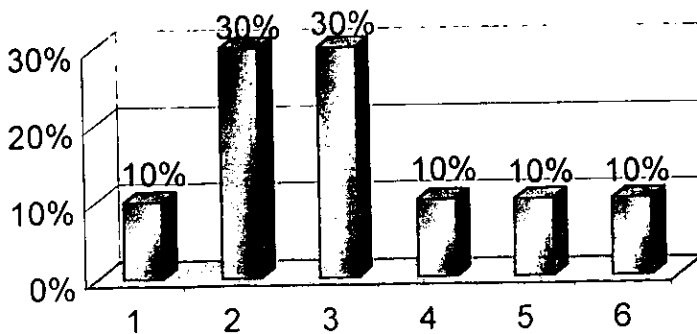


**DIAGNOSTICO MAS FRECUENTE POR GRUPO DE EDAD  
MALFORMACIONES VASCULARES**

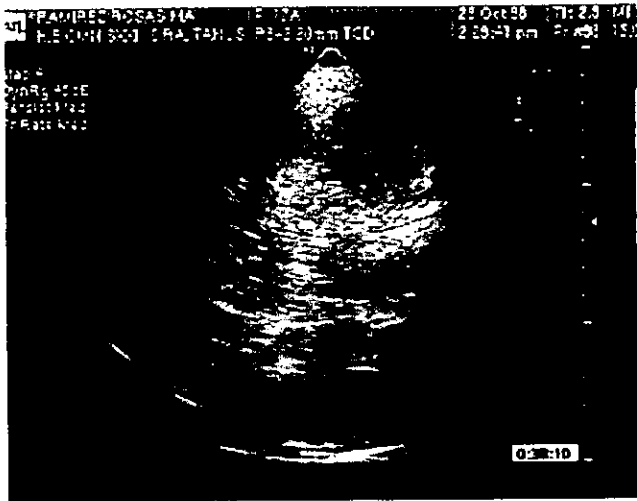
GPO.EDAD	TOTAL	%
15-19	1	10%
20-24	3	30%
25-29	3	30%
30-34	1	10%
35-39	1	10%
40-44	1	10%
	10	100%

TABLA 7

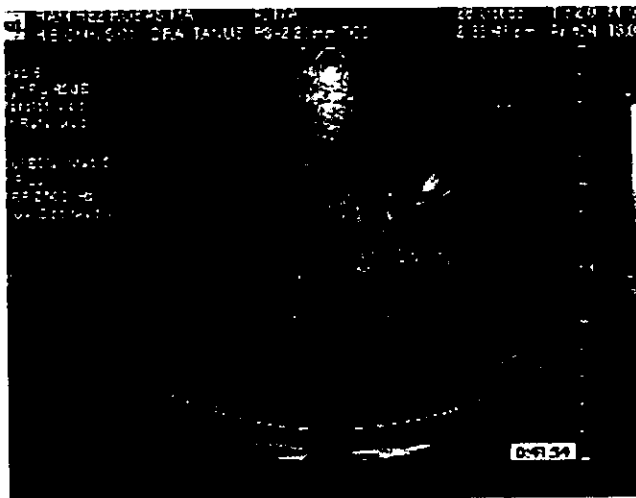**GRAFICA DE DX MAS FRECUENTE  
POR GRUPO DE EDAD  
MALFORMACIONES VASCULARES**



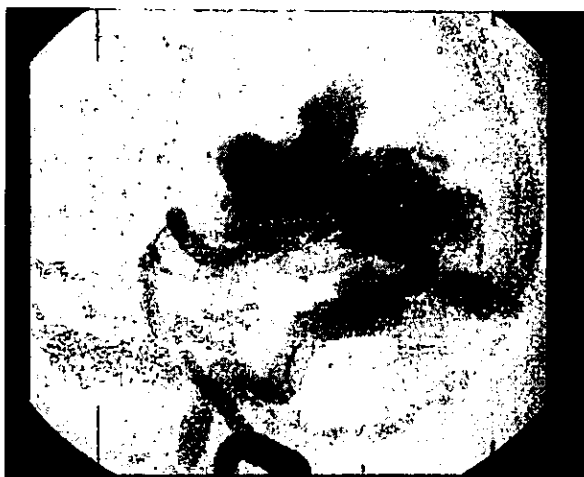
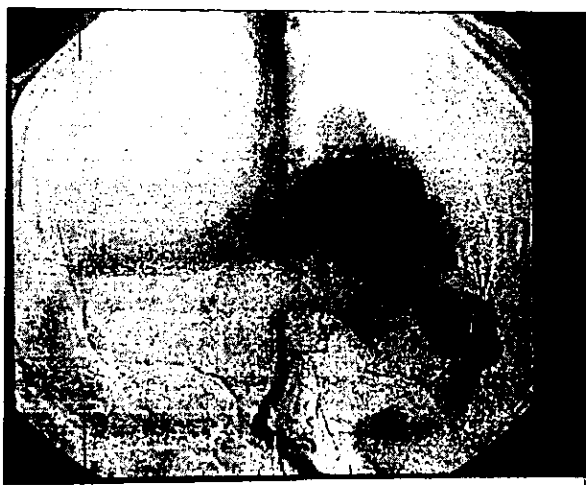GRAFICA 7



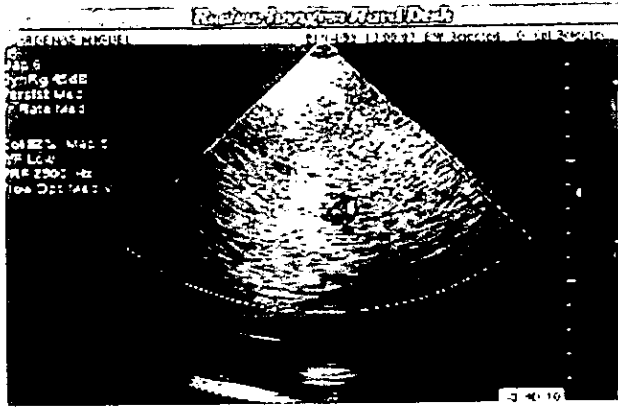
Estudio basal con lesión hiperecoica, con vascularidad moderada periférica.



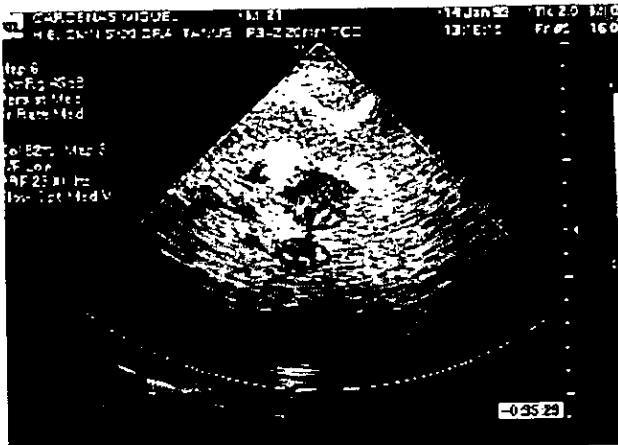Posterior al ecorrealzador importante hipervascularidad con presencia de fístula arteriovenosa.



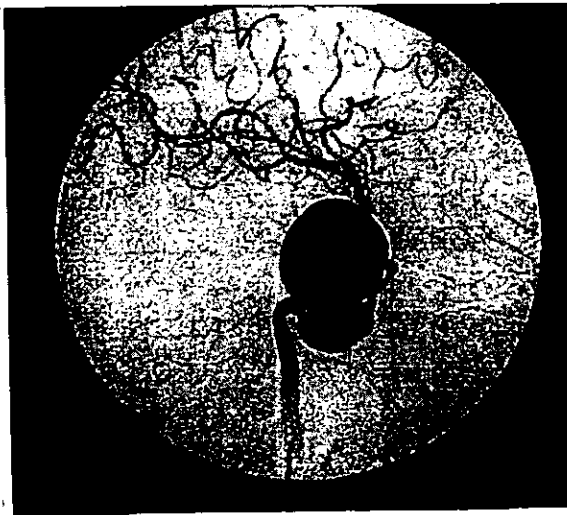
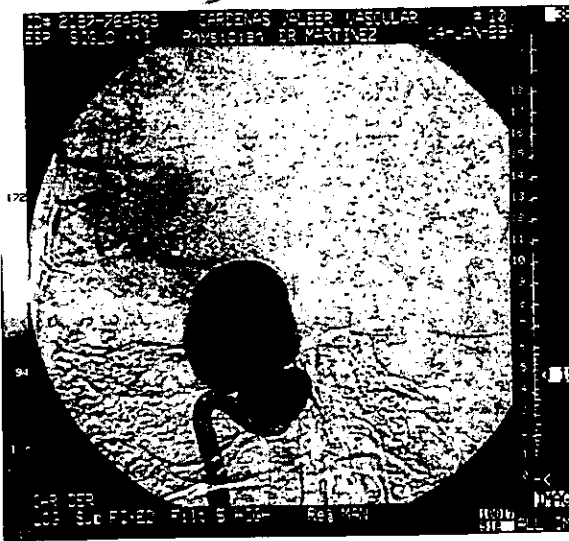
Malformación arteriovenosa temporo occipital izquierda grado IV de Spetzler dependiente de cerebral posterior izquierda



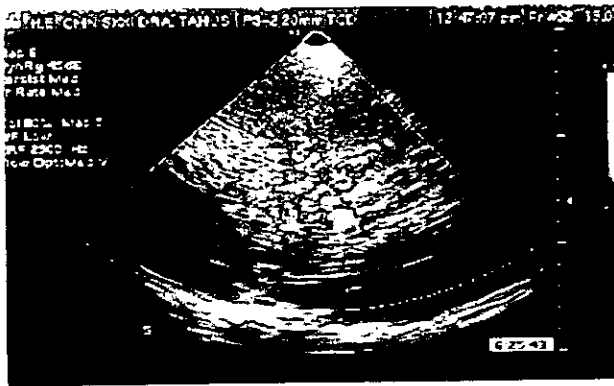
Doppler color basal por ventana temporal



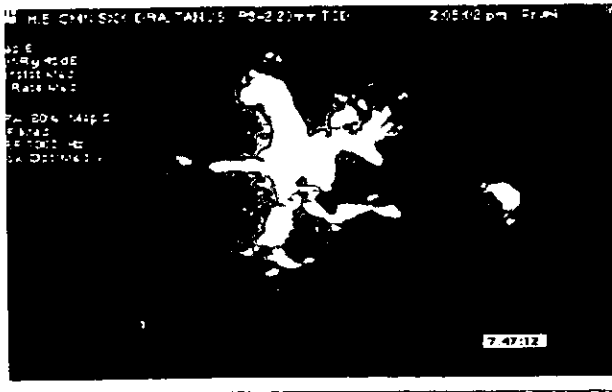Posterior al contraste aneurisma gigante del segmento cavernoso de la carótida interna derecha.



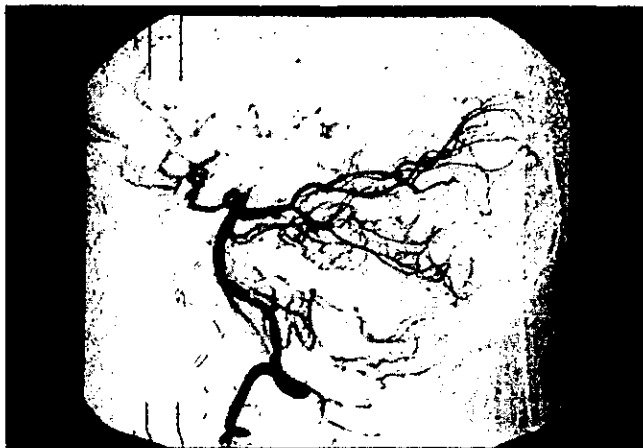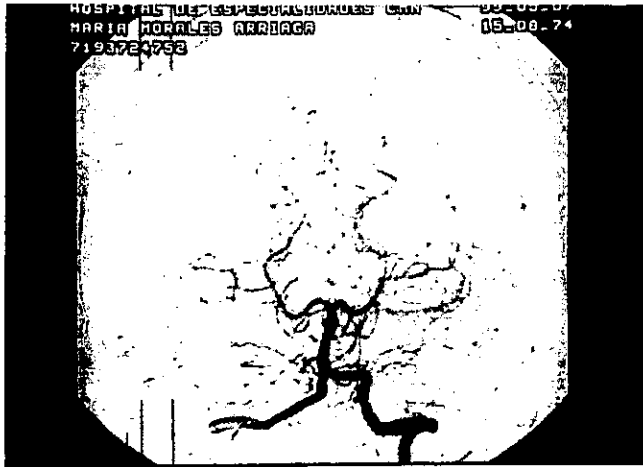
La angiografía corrobora la presencia de aneurisma gigante lobulado del segmento cavernoso con extensión supraselar.



Doppler color que demuestra posterior al contraste las arterias cerebrales anteriores, medias, posteriores y comunicantes.



Reconstrucción en tercera dimensión de la circulación normal de la base de cráneo.



Angiografía del sistema vertebrobasilar que demuestra permeabilidad de la comunicante posterior y llenado de la carótida interna y cerebral media. Estudio normal.

## 14.- DISCUSION

En el presente trabajo se demuestra que la aplicación de ecorrealizador incrementa la sensibilidad diagnóstica del ultrasonido Doppler para detectar alteraciones vasculares y permite establecer un diagnóstico específico para aneurismas, malformaciones vasculares, tumores intracerebrales, diferenciandolos de estudios normales. Esto permite establecer una utilidad práctica al ultrasonido Doppler en patología intracraneal sobre todo en aquellos pacientes que lleguen al servicio de urgencias en las unidades de segundo nivel que no cuenten con equipos de tomografía, resonancia magnética o angiografía digital.

También se observó que se mejora la visualización de las arterias cerebrales principales en el 100 % de los casos, no lográndose establecer el diagnóstico de certeza en solo dos pacientes con aneurismas pequeños y en otro con meningioma por el aumento de la densidad del tejido óseo presente en la lesión.



## 15.- CONCLUSIONES

Los ecorrealzadores incrementan la sensibilidad diagnóstica del ultrasonido Doppler transcraneal.

La implementación de este tipo de estudios abre un panorama importante para la patología intracraneal ya que son menos invasivos requiriendo solamente una vena periférica permeable; la aplicación de ecorrealzadores actuales carecen de efectos adversos de importancia y sobre todo tiene una menor repercusión económica que la tomografía computada, resonancia magnética y angiografía digital.

La angiografía por sustracción digital continúa siendo el estándar de oro ya que la sensibilidad y especificidad en las exploraciones diagnósticas son mayores.

## BIBLIOGRAFIA

- 1.- Anthony R. Lupetin, M.D. Donalee, A. Davis.  
Transcranial Doppler Sonography Part I: Principles, technique and normal appearances. Part II: Evaluation of Intracranial and extracranial abnormalities and procedural monitoring.  
Radiographics 1995; 15: 179-91 y 193-209.
- 2.- Suzanne Fontaine, M.D.  
Transcranial Doppler.  
Montreal Neurological Hospital.  
Diagnostic Radiology, McGill University Bubbles in Radiology 1998; 2-3:40-44.
- 3.- Stolz E., Burns P.N.  
Frontal bone windows for transcranial color – coded duplex sonography.  
Stroke 1999; 30 (4): 814-20.
- 4.- Kaps M., Proust F., et al.  
Imaging of the intracranial vertebrobasilar system using color-coded ultrasound.  
Stroke. 1992; 23 (11): 1577-82.
- 5.- Taylor K.J., Burns P.N., Will PN Doppler.  
Aplicaciones clínicas de la ecografía Doppler.  
Marban 1998: 127-31

- 6.- Bogdahn V, Becker G, Winkler J.  
Transcranial color coded real time sonography in adults.  
Stroke 1990; 21: 1680
- 7.- Saden SM, Grant EG, Duevinkcy AJ.  
Prospective study to compare MR angiography, transcranial Doppler and angiography in patients with cerebrovascular disease.  
Radiology 1996; 121: 104-12
- 8.- Gerriets T, Muredali D.  
Contrast-enhanced transcranial color-coded duplex sonography:Efficiency and validity.  
Neurology 1999; 12; 52 (6): 1133-37
- 9.- Lyden PD, Goldberg BB.  
Visualization of the cerebral circulation using three-dimensional transcranial power Doppler ultrasound imaging.  
Neuroimaging 1997; 7 (1):35-39
- 10.- Stolz E., Burns BN.  
Assesment of intracranial venous hemodynamics in normal individuals and patients with cerebral venous thrombosis.  
Stroke, 1999; 30 (1): 70-75

- 11.- Schuknecht B, Treiman RL, Trattinig S.  
Colour-coded Doppler sonographic study of the haemodynamics in the parent-artery of intracranial aneurysms.  
Neuroradiology 1999;41 (8): 553-62
- 12.- Droste DW, Schurman R, Winkler J.  
Four-gated transcranial Doppler ultrasound in the detection of circulating microemboli.  
Eur J Ultrasound 1999; 28; 76 (2-3):159-66
- 13.- Proust F, Lupetin MD, Donalee R.  
Usefulness of transcranial color coded sonography in the diagnosis of cerebral vasoospasmo  
Stroke 1999; 30 (5): 1091-98
- 14.- Li JB, Hipert P, Burns PN, Golberg BB.  
Intravenous US contrast agent for tumor diagnosis quantitative studies.  
Radiology 1990; 177: 140-46
- 15.- Kaps M, Postert, Ziegler DK, Hassanein RS.  
Transcranial Doppler echo contrast studies using different colour processing modes.  
Acta Neurological Scand. 1997; 95 (6):358-62.
- 16.- Postert Thomas R, Roederer GO, Langlois YE.  
Contrast-enhanced transcranial color – coded sonography in acute hemispheric brain infarction.  
Stroke 1999; 30 (9): 1819-26

**ESTA TESIS NO SALE  
DE LA BIBLIOTECA**

- 17.- Murphy K.J., Lyden D  
Use of intravenous contrast material in transcranial  
Sonography  
Academy Radiology. 1997; 4 (8): 577-82
- 18.- Baver A., Wilson S.R., Grant EG.  
Transcranial duplex ultrasound: Experience with  
contrast enhancing agents.  
Angiology 1997;16 (4): 216-21
- 19.- Postert T., Davis A.  
Echo contrast-enhanced three – dimensional power  
Doppler of intracranial arteries.  
Ultrasound Medical Biol. 1998; 24 (7): 953-62.
- 20.- Baumgartner RW, Visona A, Lusiani L.  
Contrast-enhanced transcranial color-coded duplex  
sonography in ischemic cerebrovascular disease.  
Stroke 1997; 28 (12):2473-78
- 21.- Delcker A., Mc Gaham JP  
Diagnostic value of the three-dimensional transcranial  
contrast duplex sonography  
Journal Neuroimaging 1997; 7 (3):139-44
- 22.- Fobbe F, Oshnersorge O, Reichel M, Schurman Ernesto  
Transpulmonary contrast agent and color coded duplex  
sonography: First clinical experience.  
Radiology 1992; 185: 142-45