

51945  
7  
UNIVERSIDAD NACIONAL AUTONOMA DE MÉXICO

FACULTAD DE ESTUDIOS SUPERIORES

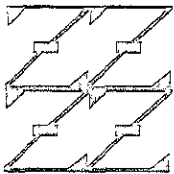
“ZARAGOZA”

EVALUACIÓN CLÍNICA DE LA INTEGRIDAD  
MARGINAL DE COMPOGLASS  
EN CAVIDADES CLASE I  
DE MOLARES PRIMARIOS

T E S I S

QUE PARA OBTENER EL DIPLOMA EN  
LA ESPECIALIDAD DE ESTOMATOLOGÍA  
DE NIÑO Y DEL ADOLESCENTE

P R E S E N T A:  
CARLA GABRIELA RIVERA COELLO



LO HUMANO EJE DE  
NUESTRA REFLEXION

Director: M. en C. Martha Sánchez Rodríguez

Asesor: Dr. Víctor M. Mendoza Núñez

México, D.F.

2000



Universidad Nacional  
Autónoma de México

Dirección General de Bibliotecas de la UNAM

**Biblioteca Central**



**UNAM – Dirección General de Bibliotecas**  
**Tesis Digitales**  
**Restricciones de uso**

**DERECHOS RESERVADOS ©**  
**PROHIBIDA SU REPRODUCCIÓN TOTAL O PARCIAL**

Todo el material contenido en esta tesis esta protegido por la Ley Federal del Derecho de Autor (LFDA) de los Estados Unidos Mexicanos (México).

El uso de imágenes, fragmentos de videos, y demás material que sea objeto de protección de los derechos de autor, será exclusivamente para fines educativos e informativos y deberá citar la fuente donde la obtuvo mencionando el autor o autores. Cualquier uso distinto como el lucro, reproducción, edición o modificación, será perseguido y sancionado por el respectivo titular de los Derechos de Autor.

## NOTA ACLARATORIA

El contenido de este trabajo es similar a de la tesis "EVALUACIÓN CLÍNICA DE LA REINCIDENCIA DE CARIES EN MOLARES PRIMARIOS RESTAURADOS CON COMPOGLASS" de la alumna Gabriela Angélica Ayala Zúñiga, debido a que el Comité Académico de la Especialidad de Estomatología del Niño y del Adolescente, aprobó que el trabajo se realizara en conjunto, no obstante con fines administrativos y de registro se denominaron en forma diferente.

Agradecimientos:

*A Dios:*

*Le doy las gracias por que puso en mi corazón bondad, amor y perdón; además de darme inteligencia y capacidad de soñar.*

A mi Familia:

Le dedico éste presente con cariño y respeto.

Mis padres: Sr. Jacobo Rivera Bolaños, Sra. Angeles Coello de Rivera quienes se esforzaron por darme la mejor herencia que me pudieron dar, mis estudios. Gracias por darme la vida y todo su amor.

Mis hermanos: Jesús, Rolando, Jacobo y Ricardo que sin su ayuda no hubiera realizado éste sueño, gracias por su apoyo incondicional.

Mi amiga Gabriela Ayala Zúñiga:

Gracias por tu amistad y participación en éste trabajo que nos permitió crecer juntas.

Maestra Martha Sánchez Rodríguez:

Nuestro más sincero agradecimiento por mostrar un interés fuera de lo convencional para la realización de éste trabajo. Sin su siempre acertada y profesional opinión no se hubiese podido concluir.

A la C.D. Ma. Eugenia Lira:

Infinitas gracias por su gran apoyo para la realización de todas las actividades clínicas para la elaboración de éste trabajo.

A la Maestra Lilia A. Juárez y al Doctor Víctor Mendoza Núñez:

Agradecemos de manera muy especial, sus valiosas aportaciones para el desarrollo y conclusión del presente trabajo .

Gabriela Ayala y Carla Rivera.

## INDICE

I.	Resumen .....	1
II.	Introducción .....	3
III.	Marco teórico.....	4
	III.1 Caries dental .....	4
	III.1.1.Epidemiología de la caries .....	5
	III.2 Materiales restaurativos utilizados en Estomatología pediátrica en clase I .....	7
	III. 2.1. Materiales restaurativos no estéticos .....	7
	III.2.1.1.Amalgama .....	8
	III.2.2. Materiales restaurativos estéticos .....	9
	III.2.2.1.Resinas compuestas (composites).....	10
	III.2.2.2.Cementos de ionómeros de vidrio .....	13
	III.3.Compómeros .....	17
	III.3.1.Composición.....	17
	III.3.2.Propiedades.....	18
	III.3.3.Compoglass.....	19
IV.	Planteamiento del problema .....	22
V.	Hipótesis .....	23
VI.	Objetivo .....	23
VII.	Material y Métodos .....	24
VIII.	Diseño estadístico .....	30
IX.	Resultados.....	32
X.	Discusión .....	41
XI.	Conclusiones .....	46
XII.	Recomendaciones.....	46
XIII.	Referencias .....	47
	Anexos .....	54

## I. RESUMEN

**Antecedentes:** En odontopediatría se manejan diferentes materiales restaurativos para cavidades clase I, de los más recientes se tienen los compómeros aparentemente con mayores ventajas para dientes primarios. Existen pocos estudios que demuestren la relevancia clínica de este material; por lo que se realizó este ensayo clínico controlado.

**Objetivo:** Evaluar el desempeño clínico del compómero (Compoglass) como material restaurativo en cavidades clase I de molares primarios.

**Material y Método:** Se llevó a cabo un estudio clínico experimental en una muestra de 80 molares primarios en los cuales, se realizaron cavidades clase I, en 40 pacientes entre 6 y 8 años. La muestra se dividió en dos grupos: grupo A de 40 molares donde se aplicó el compómero (Compoglass) y grupo B (grupo control) 40 molares en los cuales se aplicó la resina compuesta (Tetric); a los 3, 6 y 12 meses de ser aplicados ambos materiales se evaluaron la integridad marginal, pigmentación y reincidencia de caries siguiendo los criterios de Ryge (USPHS).

**Resultados:** Se recuperó el 83.7% de la muestra en el seguimiento. Se desalojaron 2 restauraciones de compómero (Compoglass) y 1 de resina (Tetric) a los tres meses de ser colocados ambos materiales. A un año se encontró que en el 50% de las restauraciones de compómero tuvieron una buena integridad marginal y el 44% con una pérdida de integridad marginal en esmalte, a diferencia de la resina compuesta con un 43% de buena integridad marginal, 45% con pérdida de integridad en esmalte y 3% con pérdida de integridad en dentina lo cual fue clínicamente inaceptable. En cuanto a la pigmentación el 6% de las restauraciones de compómeros mostraron un ligero cambio de color a diferencia de un 12% de las restauraciones con resina compuesta. Con relación a la reincidencia de caries, se encontró que los dientes restaurados con el compómero se mantuvieron sin caries, en tanto que el 15% de los molares restaurados con resina mostraron caries secundaria a los 12 meses de ser colocados, cuya diferencia fue estadísticamente significativa ( $p < 0.05$ ).

Conclusiones: El compómero (Compoglass) por sus propiedades anticariogénicas, fácil colocación y desempeño clínico aceptable, es una buena alternativa para restauraciones de cavidades clase I en molares primarios.



## II. INTRODUCCION

La práctica en Odontopediatría demanda el uso de diversos materiales restaurativos para la rehabilitación de dientes afectados por caries incipiente en los sectores posteriores de las arcadas por lo que al paso de los años se ha buscado un material ideal que reúna propiedades anticariogénicas, funcionales y estéticas.

El material más utilizado en nuestro país ha sido la amalgama, sin embargo su uso es controversial debido a sus efectos adversos en la salud por su contenido de mercurio además de ser un material antiestético; la resina compuesta es un material estético pero su colocación es más sensible ya que requiere grabado del esmalte y no cuenta con un componente anticariogénico como el ionómero de vidrio, el cual también se ha utilizado como material restaurativo en dientes primarios, sin embargo presenta baja resistencia a las fuerzas compresivas y su estética es limitada. El desempeño clínico de éstos materiales no ha sido satisfactorio, ya que el reemplazo de éstas restauraciones es común debido a problemas tales como desajuste marginal, pigmentación, fractura o reincidencia de caries ocasionando problemas de sensibilidad y reacciones pulpares.

Es importante llevar a cabo tratamientos restaurativos que utilicen procedimientos sencillos y materiales que contribuyan a preservar la estructura dentaria. De ésta necesidad surgen los compómeros compuestos del 80% de resina y 20% de ionómero de vidrio, combinando así las mejores propiedades de ambos materiales, es decir, nos brinda los elementos estéticos y funcionales de la resina y el efecto anticariogénico del ionómero de vidrio. El compómero es un material monocomponente, fotopolimerizable que no requiere grabado del esmalte, lo que facilita su colocación, siendo una alternativa para restaurar dientes primarios, sin embargo es necesario conocer su desempeño clínico dado que existen muy pocos estudios al respecto, de ahí la importancia del presente estudio en el que se evalúa la efectividad del compómero como material restaurativo en cavidades clase I de molares primarios en relación a la integridad marginal, pigmentación y reincidencia de caries.

### III. MARCO TEORICO

La caries es una de las principales patologías bucodentales que se presenta en nuestra población, por lo que su atención en la práctica diaria es de suma importancia desde el punto de vista de los procedimientos restaurativos y preventivos<sup>1</sup>; en nuestro país existe un alta prevalencia de caries dental y no se ha logrado alcanzar una condición dental aceptable marcada por la Organización Mundial de la Salud y la Federación Dental Internacional en 1982,<sup>2</sup> a pesar de que se cuenta con un programa de fluoración de la sal a nivel nacional, la demanda de atención odontológica en los escolares es muy elevada<sup>3</sup> de ahí la importancia para el odontopediatra de llevar a cabo un diagnóstico oportuno de caries incipiente a edades tempranas y poder aplicar tratamientos encaminados a una rehabilitación oral adecuada. En odontología existen diversos materiales de restauración, sin embargo el 70% de las restauraciones colocadas tienen que ser remplazadas por problemas de desajuste marginal, pigmentación, sensibilidad, problemas pulpares, reincidencia de caries o fractura del material,<sup>4</sup> por lo que al no contar con el material restaurativo idóneo los materiales se han ido modificando con el tiempo y actualmente con la disponibilidad de materiales adhesivos y técnicas orientadas hacia la conservación de estructura dental aparece un material restaurativo denominado compómero indicado en dentición temporal. A continuación se presenta la información pertinente sobre la caries dental, su prevalencia, así como los diferentes materiales restaurativos utilizados en Odontopediatría para cavidades clase I en los sectores posteriores, con lo cual se fundamenta la investigación y se precisa problema e hipótesis.

#### III.1 CARIES DENTAL

La caries se define como una enfermedad de los tejidos dentales caracterizada por la desmineralización de la porción inorgánica y la destrucción de la sustancia orgánica del diente,<sup>5</sup> se considera que la caries es producida por la acción de los ácidos formados por bacterias de la placa dentobacteriana mediante el metabolismo de los azúcares provenientes de la dieta,<sup>6</sup> clínicamente se caracteriza por un cambio de color, pérdida de traslucidez y descalcificación de los tejidos afectados, conforme el

proceso avanza hacia los órganos dentarios encontramos caries de 1er grado en donde se encuentra afectado sólo el esmalte y parte superior de la dentina, caries de 2do. grado afectando esmalte y dentina y caries de 3er. grado en donde se encuentran afectados esmalte, dentina y tejido pulpar.<sup>1</sup> Los sitios de mayor predilección para la caries son los molares inferiores, superiores e incisivos superiores; Principalmente las fosetas y fisuras, así como las superficies proximales y las zonas gingivales de las superficies lisas son las áreas más frecuentemente afectadas en dentición primaria.<sup>1,6</sup> El tratamiento restaurativo depende del grado de severidad que presente el órgano dentario, de ahí la importancia de seleccionar el material adecuado para cada caso en particular buscando la rehabilitación integral del individuo.

### III.1.1 Epidemiología de la caries

En los últimos treinta años la caries ha sido un problema significativo en los países subdesarrollados en contraste a los países desarrollados como Estados Unidos y en los países europeos donde disminuye,<sup>1,7,8,9</sup> Investigaciones recientes han demostrado una declinación en la prevalencia de caries dental en la mayoría de los países desarrollados debido a los programas de fluoración del agua y al incremento en el uso de suplementos y dentríficos fluorados.<sup>1</sup> Los niños de familias de bajos ingresos presentan mayor incidencia de pérdida dental por lesiones cariosas y presentan bajo porcentaje de restauraciones dentales, además de pobre higiene oral,<sup>10</sup> en un estudio se reporta que los jóvenes de familias de bajos ingresos tenían aproximadamente 4 veces más dientes cariados no tratados que los provenientes de familias con ingresos elevados.<sup>1</sup>

En nuestro país se tienen reportes con información aislada de algunos estados de la República y el D.F., por lo que la información epidemiológica que se tiene es escasa. En zonas rurales y periurbanas se encontró alta prevalencia de caries, así como tratamiento dental usualmente circunscrito a procedimientos mutilatorios, lo que incrementa la morbilidad dental.<sup>2</sup> Diversos reportes de la literatura muestran en 1995 una prevalencia de caries dental del 95.5% en niños entre 6 y 14 años<sup>11</sup>; en 1997 una prevalencia de caries del 90.5% con un Índice CPOD = 4.42 y CPOS = 6.53 en niños de

12 años, una prevalencia de 88.6% en escolares de 6 años, por lo que concluyó que el promedio de índices de caries aumenta considerablemente conforme aumenta la edad, sin embargo se acentúa entre los niños de 6 a 7 años lo cual sugiere que a esa edad existe un rápido desarrollo del proceso carioso lo que nos indica que son las etapas más adecuadas para una intervención ya sea preventiva y/o restaurativa a fin de obtener los mayores beneficios en el control de la caries dental en nuestra población infantil;<sup>12</sup> por lo que es importante la detección de caries incipientes y su tratamiento temprano con materiales restaurativos y preventivos en los pacientes escolares siendo los compómeros una alternativa.

## III.2 MATERIALES RESTAURATIVOS UTILIZADOS EN

### ESTOMATOLOGIA PEDIATRICA EN CAVIDADES CLASE I.

El odontólogo siempre ha aspirado a encontrar un material restaurativo que no solo reúna características estéticas sino que sea funcional y de fácil manipulación y que tenga una longevidad adecuada, sin embargo esto es difícil de medir ya que las evaluaciones de los materiales en el laboratorio sólo nos muestran datos aislados de una propiedad física o mecánica no pudiéndose predecir con fiabilidad el comportamiento real que va a tener en boca;<sup>13</sup> por lo que es importante llevar a cabo evaluaciones clínicas aun cuando éstas sean lentas y costosas. Entre los materiales de restauración que con mayor frecuencia se utilizan en odontopediatría para el tratamiento de lesiones cariosas en cavidades clase I podemos citar: amalgamas de plata, resinas compuestas, cementos de ionómero de vidrio convencionales o reforzados con resinas;<sup>14</sup> sin embargo no se ha encontrado el material idóneo ya que cada uno nos ofrece ciertas ventajas y desventajas de acuerdo a sus propiedades físicas y químicas, lo cual ha llevado a la evolución de los mismos a fin de encontrar un material tanto estético como funcional con una longevidad aceptable y una manipulación sencilla que acorte el tiempo en el sillón en particular en nuestros pacientes infantiles; actualmente existe un material novedoso denominado compómero el cual está indicado como material restaurativo en cavidades clase I en dentición primaria; sin embargo la información acerca de su desempeño clínico es escasa por lo que se considera importante llevar a cabo evaluaciones clínicas del mismo en nuestra población infantil.

#### III.2.1 Materiales restaurativos no estéticos.

El único material restaurativo antiestético para cavidades clase I es la amalgama, la cual se ha utilizado como principal restauración a lo largo de este siglo. En el mercado existe una gran variedad de aleaciones de amalgama y aún cuando ha evolucionando a través del tiempo, continúa con ciertas desventajas.

### III.2.1.1 Amalgama.

La amalgama es el material empleado con mayor frecuencia para restaurar lesiones de caries comprendiendo aproximadamente el 70% de todas las restauraciones,<sup>1</sup> su principal ventaja reside en la resistencia a las fuerzas compresivas masticatorias y su bajo costo, dentro de sus principales desventajas encontramos que no es un material estético, no se adhiere de forma química a la estructura dentaria y presenta deterioro de los márgenes<sup>14</sup>, aunque se ha reportado que la restauración de amalgama es sellada con la edad por la acumulación de productos de corrosión en los defectos marginales.<sup>15</sup> A través del tiempo se han observado fracasos de la misma, éstos pueden ocurrir en forma de caries recurrente, fractura, ya sea en el cuerpo del material o en los márgenes así como cambios dimensionales; existen diversos factores que llevan frecuentemente a estos fracasos clínicos como: diseño incorrecto de la cavidad y la manipulación inadecuada del material principalmente.<sup>1</sup>

Otro inconveniente que se ha discutido en los últimos años es la seguridad hacia el paciente y al profesional, siendo cuestionada por el contenido de mercurio en su composición, ya que la emisión de vapor de mercurio ha sido detectada en las restauraciones de amalgama en la boca del paciente en el momento de la aplicación, remoción, abrasión y desgaste de la misma, pasando el Hg a la sangre siendo los sitios de mayor predilección para depósito el riñón y el cerebro, también se ha encontrado que traspasa la barrera placentaria detectándose en el líquido amniótico, placenta y órganos fetales así como en la leche materna<sup>16,17</sup>. En un monitoreo teratogénico en ratas, se obtuvo que a niveles de exposición de 500µg /m<sup>3</sup> hubo daño fetal y se ha relacionado con enfermedades como síndrome de Young, sinusitis, bronquitis, osteoporosis, dermatitis atrófica y asma;<sup>16</sup> además, diversos estudios reportan que la presencia del mercurio en la amalgama provoca reacciones de hipersensibilidad<sup>16</sup>, disfunción renal, neurotoxicidad, aumento de nacimientos de niños muertos, defectos congénitos y problemas en la salud general.<sup>17</sup> En Alemania existen casos reportados de pérdida parcial de la visión ocasionada por el mercurio liberado de la amalgama y otros estudios en animales experimentales reportaron que los derivados de Hg

pueden causar tumores en el hígado en ratones y cambios de motilidad de recién nacidos de ratas sometidas a vapor de Hg inhalado <sup>14</sup>. Sin embargo existen otros autores que afirman que no hay riesgo para la salud renal y no existe afección del hígado, ni sistema inmunitario, ni en la salud física y mental<sup>14</sup> por lo cual, existe gran controversia alrededor del uso de restauraciones que contengan mercurio en su composición, incluso se ha contraindicado su uso en países como Japón, Suiza y Alemania; además el National Institute for Occupational Safety and Health (NIOSH) recomienda para la práctica profesional lugares abiertos y no exceder 50 µg/m<sup>2</sup> de mercurio por ocho horas de trabajo diario y cuarenta horas a la semana.<sup>16</sup> Por lo que desde hace algunos años se ha buscado sustituir el mercurio por otros metales como el Galio, pero los resultados clínicos no han sido satisfactorios, ya que la restauraciones evaluadas han presentado decoloración y superficies ásperas después de tres meses de haberse colocado, así como falta parcial de la integridad marginal y alto porcentaje de fractura, además sensibilidad postoperatoria a los 12 meses. <sup>19</sup>

En nuestro país sin embargo, la amalgama se sigue utilizando como el principal material restaurativo aún con las desventajas que presenta y su popularidad para restaurar cavidades clase I, sin duda continuará hasta que el desempeño clínico de los materiales estéticos sea satisfactorio, por lo cual se siguen realizando evaluaciones tanto *in vitro* como estudios clínicos que documenten su utilidad en boca.

### III.2.2 Materiales restaurativos estéticos.

Existe una diversa gama de materiales estéticos para restaurar dientes primarios, los cuales han evolucionado a través de los años de acuerdo a las necesidades. Los primeros materiales restaurativos estéticos que aparecieron en el mercado fueron las resinas compuestas autocurables sin embargo tanto su resistencia como su estética era muy limitada, por lo que posteriormente surgieron las resinas compuestas fotopolimerizables brindando mejores características; también llegó a utilizarse el cemento de ionómero de vidrio como material restaurativo, aunque no tenía una adecuada resistencia y su estética era muy pobre, es por ello que aparecieron los ionómeros de vidrio reforzados con resina mejorando la resistencia y la estética pero

aún estas propiedades no eran totalmente satisfactorias y más adelante surgen los compómeros los cuales ofrecen mejores características que los materiales estéticos precedentes.

### III.2.2.1 Resinas Compuestas (composites)

Son materiales estéticos que también han sido utilizados en dientes temporales. El término composite se refiere a una combinación tridimensional de por lo menos dos materiales químicamente diferentes con distintas interfases que separan a los componentes, este material se constituye de un relleno inorgánico ya sea cuarzo, vidrio de borosilicato u otros de un 70 a un 80% y una matriz de resina de 20 a un 30%, la mayor parte de los composites hacen uso de la molécula BIS-GMA (Bisfenol - Glicidil Metacrilato)<sup>1</sup> como material de relleno, el cual varía en el tamaño de partícula proporcionando diferentes tipos de composites<sup>20</sup> (Tabla 1). Un estudio que evaluó la tensión diametral de diferentes resinas con diferentes tamaño de partículas reveló que las resinas con macrorelleno y relleno de tipo híbrido tuvieron mayor resistencia a la tensión diametral que las resinas con microrelleno, esta tensión diametral esta en relación con la posibilidad de fractura del material.<sup>21</sup> Las resinas compuestas fueron activadas químicamente por un sistema aminoperóxido en el inicio, sin embargo en la actualidad los componentes fotocurados o fotoactivados tienen una popularidad creciente y no difieren en su composición de las resinas activadas químicamente a excepción del mecanismo de curado, no obstante los fotocurados ofrecen una ventaja en cuanto al tiempo de trabajo y la manipulación del proceso de polimerización que es manejado por el operador, además de presentar menos porosidad del material ya que evita el atrapamiento de burbujas al mezclar los dos componentes de la resina de polimerización química, así como mayor resistencia al desgaste<sup>12,22</sup>.



Tabla 1. Clasificación de los composites en relación al tamaño de partícula

Composites	Diámetro de la partícula	Propiedades	Uso
A) Macrorelleno	5 micras	> resistencia	Dientes posteriores
B) Microrelleno	0.1 micras o menos	> estética	Dientes anteriores
C) Híbridas	ambas partículas	< estética	Ambos.

Las resinas compuestas son una alternativa para la restauración de dientes primarios en posteriores y se acepta su colocación en niños hasta la transición de dentición primaria a mixta temprana,<sup>23</sup> están indicadas para restaurar clases I, II, y III en dentición primaria y clases III, IV y V en dentición permanente,<sup>1</sup> su uso se restringe a áreas donde predomine el factor estético, donde exista evidencia leve de fuerzas oclusales y en preparaciones conservadoras de la cavidad.<sup>15, 20, 22, 23, 24</sup> La técnica para su colocación es más sensible por lo que si el paciente no es cooperador será difícil alcanzar una calidad óptima en la restauración del composite, ya que se requiere: la técnica de grabado ácido del esmalte y colocación del agente adhesivo lo que aumenta el tiempo de trabajo en el sillón dental, lo cual es un factor importante en la atención de pacientes infantiles.

La técnica de grabado ácido del esmalte proporciona mayor retención de la resina al esmalte y evita el desajuste de la restauración, esta se llevó a cabo colocando ácido ortofosfórico en distintas concentraciones sobre la periferia de la cavidad lo que permite la formación de poros sobre ésta favoreciendo la retención mecánica al diente.<sup>1</sup> una vez que se ha grabado el esmalte se aplica el agente adhesivo que es el agente de unión entre el esmalte-dentina y el material restaurativo, ya que este por su baja viscosidad fluirá fácilmente en los poros creados por el grabado ácido y asegurará la retención del material mediante la formación de una capa híbrida,<sup>25</sup> alcanzando una unión íntima con el diente, lo que evita el espacio de la interfase esmalte-restauración que tiende a persistir causando sensibilidad postoperatoria adversa a reacción pulpar

y caries recurrente. Existen estudios que establecen que el grabado del esmalte y el adhesivo reduce la filtración marginal mostrada en dientes no grabados y sin adhesivo.<sup>15, 20</sup> El agente adhesivo es utilizado en los materiales estéticos ya sea en las resinas o compómeros, se compone de una matriz de resina, BISGMA diluida y sólo una pequeña cantidad de relleno o sin éste, lo que permite su baja viscosidad y penetración al esmalte grabado o a los túbulos dentinarios. Los agentes de unión son provistos en forma de resinas químicamente activas o actualmente de resinas fotopolimerizables.

La resina nos proporciona ciertas ventajas tales como: excelentes características estéticas, adhesión química y mecánica a la estructura dental, composición libre de Hg<sup>23</sup> y se pueden hacer agregados sin tener que remplazar la restauración completa una vez que se han detectado áreas defectuosas en el sellado marginal de la misma ya sea pigmentación o penetración del explorador, lo cual es una alternativa simple que permite la conservación de estructura dental;<sup>20,26,27,28</sup> y dentro de sus desventajas encontramos: filtración marginal, contracción por polimerización, poca resistencia al desgaste, sensibilidad postoperatoria y reincidencia de caries.<sup>20,22</sup> Se han llevado a cabo diversos estudios para evaluar la eficacia de las resinas compuestas en comparación con la amalgama, en donde se ha reportado una sensibilidad postoperatoria por períodos largos de tiempo en las resinas compuestas, así como desajuste de los márgenes en las restauraciones con amalgama mientras que las restauraciones con resina permanecieron intactas mostrando que la resina fue superior en cuanto a la adaptación marginal, inclusive la pérdida de anatomía es decir la resistencia al desgaste en estudios a dos años fue menor en las resinas compuestas en la dentición permanente a diferencia de la dentición primaria donde se reportaron resultados favorables;<sup>23</sup> un estudio clínico a diez años que evaluó la amalgama y resina concluye que las resinas en posteriores son una buena alternativa dentro de ciertos parámetros ya que la amalgama mostró corrosión a cinco años y el sellado marginal de la resina en el ángulo cavosuperficial se mantuvo<sup>29</sup>; aunque existen otros autores que reportan lo contrario en un estudio sobre la penetración de colorantes *in vitro* demostró que hay mayor penetración de tinta en las restauraciones con resina a diferencia de las restauraciones con amalgama.<sup>20</sup>

El desgaste abrasivo es un fenómeno complejo de los materiales que no puede ser evaluado en un estudio *in vitro*, ya que algunas resinas con alta resistencia a las fuerzas compresivas y de mayor dureza no necesariamente tiene alta resistencia al desgaste abrasivo, inclusive materiales que fueron expuestos a la abrasión por cepillado en el laboratorio se comportaron de forma diferente en boca. <sup>23</sup> Diversos autores han evaluado la resistencia al desgaste en estudios clínicos a 1, 2 y 3 años en dientes permanentes concluyendo que en molares es mayor que en premolares, así como en las áreas de contacto el deterioro es mayor que en la zona oclusal y mayor si la restauración es amplia <sup>22</sup>, es por ello que las restauraciones estéticas no se recomiendan en cavidades de gran extensión o zonas con estrés elevado aún cuando estos sean excelentes materiales estéticos; por lo que su uso debe ser evaluado por el operador de acuerdo a sus indicaciones y a los requerimientos de longevidad en boca para lograr su adecuado desempeño clínico, aunado a que no es un material bacteriostático ya que no libera iones de flúor como otros materiales restaurativos por lo que no previene la reincidencia de caries.

Las restauraciones de resina son un material que ha evolucionado a través del tiempo, desde su aparición, sus características y desempeño clínico han mejorado. Su popularidad es elevada por sus propiedades, y ha sido evaluada clínicamente por diversos autores. Es un material probado e indicado para la restauración tanto de dientes permanentes como temporales, además algunas resinas tienen la propiedad de liberar iones de flúor, como es el caso de la resina Tetric, por tal motivo se utilizó esta resina como material de referencia para el presente estudio, aunque en odontopediatría su uso es reservado por su elevado costo.

### III.2.2.2 Cementos de ionómero de vidrio (CIV).

Los cementos de ionómero de vidrio (CIV) surgen en los años 70's <sup>30,31,32</sup> y son materiales formados por un cristal que es la base (polvo) y un copolímero que es el ácido (líquido), sus componentes básicos son: vidrio de aluminosilicato (Ca, Al, Zn y F), poliácidos en forma líquida (ac. poliacrílico), dependiendo del fabricante puede combinarse o intercambiarse por otros ácidos (tartárico, itacónico, maléico, y

fosfórico), y agua siendo éste el medio para que se lleven a cabo los intercambios iónicos. <sup>25,31</sup> El flúor facilita el manejo del material al retardar la gelación y provee a la restauración efectos bacteriostáticos y anticariogénicos. <sup>20</sup> El fraguado se lleva a cabo por una reacción ácido-base de ambos componentes en la que se forma una sal (poliacrilato, polifosfonato, polimaleinato) y agua, esta reacción es posible gracias a la presencia de agua, siendo una reacción lenta por su propia naturaleza <sup>31</sup>, el balance adecuado entre la cantidad de polvo y líquido es vital debido a que la falta o exceso producen alteraciones estructurales del material, con tendencias al desquebrajamiento y al desgaste, lo que sale del control del operador provocando una disminución en la calidad de la misma, desventaja importante del material; tienen un tiempo largo de maduración después del fraguado inicial y los mecanismos de adhesión a los tejidos dentarios se llevan a cabo por un intercambio iónico mediante difusión entre el material y el diente, formándose una interfase continua entre ambos. <sup>26</sup>

Con el paso del tiempo estos materiales se han modificando y su uso no se restringe como material cementante como se utilizó al inicio, sino que en la actualidad se utiliza para reconstruir muñones o como base indirecta, y es un componente importante de los compómeros que le confiere ciertas propiedades; así también puede ser utilizado como material de restauración siendo una buena alternativa restauradora en cavidades conservadoras de dientes primarios, indicado en clase I, II, y V y en dientes permanentes en cavidades I y V. <sup>33,34,35</sup>

El cemento de ionómero de vidrio posee ciertas características como: prevención de caries secundaria por su liberación de iones de flúor lo cual lo hace un material con propiedades anticariogénicas, adhesión química a la estructura dentaria lo que proporciona un buen sellado marginal. <sup>26,36</sup> La estabilidad dimensional se alcanza en un ambiente húmedo por lo que hay sensibilidad al desbalance hídrico ya sea por exceso de humedad o desecación en las primeras fases del fraguado, pudiendo sufrir una expansión, por lo que la contaminación con saliva puede ocasionar cambios estructurales <sup>36</sup>, su resistencia a las fuerzas compresivas es calificada como buena <sup>37</sup>, sin embargo se han realizado estudios en los cuales se ha demostrado que su

comportamiento clínico es deficiente debido a que el tiempo de fraguado es largo ocasionando que el material se sobrehidrate o se disegue durante su colocación e inmediatamente después de ello, lo que conlleva a contar con poca resistencia a la fractura y una longevidad en la boca muy pobre.<sup>37</sup> de ahí que su uso como material restaurativo sea muy limitado y que en nuestro país no se utilice con tanta frecuencia por las desventajas que presenta.

Por otra parte con la evolución de los materiales y debido a las desventajas de CIV convencionales anteriormente mencionadas, clínicamente no tuvo mucho éxito por lo que se lanzan al mercado en 1980 los ionómeros de vidrio reforzados con resina (CIVRR)<sup>38</sup>, su composición básica es de 80% de ionómero de vidrio y 20% de resina fotopolimerizable; este último componente aporta al material un endurecimiento en 60 segundos de haberse realizado la mezcla y proporciona mejores características físicas al material, también permite llevar a cabo la reacción de fraguado controlándola por medio de fotopolimerización.<sup>38</sup> Este material tiene las siguientes ventajas: biocompatibilidad con los tejidos dentarios, coeficiente de expansión térmico similar a la estructura dentaria, buena resistencia a las fuerzas compresivas mejor que el CIV convencional, unión química a la estructura dentaria, insoluble a los fluidos bucales, liberación constante de iones de flúor con propiedades anticariogénicas y esta disponible en diferentes tonos a diferencia del CIV convencional,<sup>33,35,37,38,39</sup> Además el CIVRR tiene la ventaja de mejorar la adhesión físico-química al tejido dental en comparación con el CIV convencional, su coeficiente de expansión térmica es bajo cercano a la dentina, lo que proporciona buena estabilidad y compatibilidad con los tejidos, aunado a una adecuada tolerancia pulpar.<sup>39</sup> Sin embargo es importante resaltar que la principal y más importante desventaja es su presentación biocomponente (polvo-líquido) lo que genera que la incorporación de los elementos del material quede en manos del operador y por consiguiente, si no se lleva de forma adecuada el material restaurativo perderá o disminuirá considerablemente sus propiedades físicas lo que es importante, para su funcionamiento adecuado en el ambiente oral.

Se han llevado a cabo estudios clínicos donde se compara la resistencia a la abrasión de los CIVRR y de resina compuesta aplicados a cavidades clases V en donde se obtuvieron resultados clínicamente aceptables en cuanto al desgaste y sellado marginal de ambos materiales <sup>36</sup>, otro estudio clínico evaluó este material en cavidades clase II en molares primarios a dos años y no se encontró presencia de caries secundaria, desajuste marginal o fractura del material por lo que los resultados obtenidos fueron muy satisfactorios <sup>33</sup>; de igual forma se presenta el reporte de un caso de un molar restaurado en una cavidad clase II, evaluado a un año y que corrobora lo anterior, ya que los resultados fueron satisfactorios en relación al aspecto clínico de la restauración. <sup>35</sup> Estudios *in vitro* demuestran que las cavidades restauradas con CIVRR presentan menos microfiltración que las de CIV convencionales y concluyen que el control de la reacción de fraguado en las primeras etapas reduce la hidratación y desecación del material durante la colocación lo que evita que se formen microespacios entre la restauración y la pared de la cavidad <sup>37</sup>. Los CIVRR como precursores de los compómeros han demostrado ser una buena alternativa para restaurar dientes primarios por su excelente adhesión a la estructura dental, aunque se deben aplicar con cautela, sólo en los casos indicados ya que sino se corre el riesgo de un fracaso.

### III.3 COMPOMEROS

En la actualidad los pacientes no sólo requieren restauraciones funcionales y duraderas, si no también estéticas; aunado a la constante evolución de los materiales surgen los compómeros, un material estético restaurativo indicado en dentición temporal, que combina las propiedades de las resinas compuestas, las ventajas anticariogénicas y de biocompatibilidad de los ionómeros de vidrio.<sup>40,41,42</sup> El compómero es el primer material que sugiere la anulación de la aplicación del ácido grabador para simplificar el procedimiento clínico debido a la aplicación directa del adhesivo lo anterior, evita que el paciente infantil permanezca tiempos prolongados en el sillón dental y de ésta forma, llevar a cabo un mejor manejo de su conducta. A diferencia de las amalgamas y otros materiales estéticos, el compómero liberan iones de flúor lo que previene la formación de caries secundaria, además de ser un material monocomponente a diferencia de la amalgama o cementos de ionómero de vidrio convencionales o reforzados con resina, por lo que no requieren del operador para ser mezclados conservando así sus propiedades. Estudios *in vitro* reportan que los compómeros poseen una buena resistencia a las fuerzas compresivas, así como una constante liberación de fluoruro,<sup>43,44,45</sup> por lo anterior, los compómeros son una alternativa en la restauración y rehabilitación en la dentición primaria y tienden por sus características a sustituir a las restauraciones de amalgama de plata y a los ionómeros de vidrio tanto convencionales como a los reforzados con resina,<sup>46, 47, 48</sup> sin embargo, no existen reportes clínicos del desempeño de éste material que puedan corroborar los resultados obtenidos en el laboratorio.

#### III.3.1 Composición

La composición básica es la de una resina compuesta en un 80 % y el de un ionómero de vidrio en un 20%<sup>41</sup>; dentro de sus componentes encontramos: fluorosilicato de vidrio y de aluminio, ac. dicarboxílico con doble unión de polimerización de la resina compuesta (moléculas carboxílicas), fotoiniciador, monómero libre de doble unión y un relleno de base obturador (matriz de resina HEMA O TEGMA)<sup>30,31,40</sup>. Los compómeros presentan dos reacciones de curado: 1)

polimerización por radicales (reacción de curado de las resinas compuestas) y 2) reacción ácido-base (reacción de curado de los ionómeros de vidrio) <sup>40</sup>. El componente adhesivo de este material es ácido hidrofílico, polimerizable altamente compatible con la superficie de la dentina y el esmalte, se compone de ácido poliacrílico modificado con metacrilato, HEMA (metacrilato hidroxietílico), agua, ácido maléico, iniciadores y estabilizadores. <sup>40,44</sup>

### III.3.2 Propiedades

El compómero es un material monocomponente que nos ofrece ventajas tales como: fácil y rápida manipulación a diferencia de los cementos de ionómero de vidrio donde requieren una técnica de colocación más sensible, tampoco requieren grabado ácido del esmalte a diferencia de las resinas compuestas, poseen buena viscosidad y una liberación continua de fluoruro lo que nos proporciona propiedades anticariogénicas. <sup>40,42,49,50,51</sup> Algunos autores reportan que esta es menor en comparación con el ionómero de vidrio convencional, <sup>52</sup> el cual inicialmente tiene una alta liberación de fluoruro, sin embargo sus niveles caen rápidamente. <sup>46</sup> Estudios *in vitro* han demostrado que los compómeros tienen mayor resistencia a las fuerzas compresivas en comparación con los ionómeros de vidrio reforzados y convencionales. <sup>47, 48</sup> Se ha reportado mínimo desgaste, fuerte unión a la dentina y esmalte; siendo más alta que la resina compuesta y el ionómero de vidrio por sí solos, lo que promete un buen sellado marginal y mayor integridad marginal. Posee baja contracción, excelente estética debido a las partículas finas de relleno proporcionándonos una superficie lisa y también un alto brillo comparable con el de las resinas compuestas, además de contar con una variedad de tonalidades para brindar restauraciones más estéticas; la radiopacidad es otra característica benéfica ya que permite verificar radiográficamente un sellado adecuado, esta propiedad se obtiene mediante el Trifluoruro de Iterbio, que forma parte de su composición. Tiene una buena biocompatibilidad ya que biológicamente no son irritantes a los odontoblastos o al tejido pulpar subyacente. <sup>42</sup> Dentro de las desventajas del material encontramos que no es un material que resista a las fuerzas masticatorias en áreas críticas clase I extensas



o clase IV <sup>43</sup> , además se pretende una adhesión similar a la de los CIV convencionales, pero no se ha demostrado que la reacción ácido-base se lleve en efecto de manera eficaz completa y rápida. <sup>37</sup>

Los compómeros están indicados como material restaurativo en la dentición primaria, en dientes anteriores en cavidades clase III y en dientes posteriores en cavidades clase I y II. <sup>41,53</sup> Los compómeros que están disponibles en nuestro país son: Dyract (Dentsply), Compoglass (Ivoclar Vivadent) y F2000 (3M): de estos los que más han sido evaluados *in vitro* e *in vivo* son Dyract y Compoglass. Dyract fue evaluado en un estudio clínico a un año en cavidades clase I y II en molares primarios presentando decoloración marginal, fractura y reincidencia de caries. <sup>54</sup> Por otro lado, estudios *in vitro* muestran que Compoglass tiene mayor fuerza de adhesión y mayor liberación de flúor debido a sus tres fuentes de fluoruro a diferencia de los otros compómeros, <sup>40, 48</sup> por lo tanto el compómero que se evaluó en este estudio fue el Compoglass.

### III.3.3 Compoglass®.

Compoglass es el compómero de la casa Ivoclar-Vivadent, está disponible en diez tonalidades siendo el 205 y 210 para dentición primaria, su presentación es en cavifils o jeringas. Las ventajas de Compoglass según lo señalado por el fabricante es que posee alta liberación de iones de fluoruro, por medio de tres fuentes diferentes (el flúor silicato de aluminio, flúor inorgánico en el adhesivo y el trifluoruro de Iterbio), requiere una preparación mínima del diente a restaurar, fácil manipulación y colocación, adhesión a la estructura dentaria, pulido adecuado, resistencia a las fuerzas compresivas y radiopacidad. Compoglass es utilizado conjuntamente con su agente de unión Syntac Single Component (SSC) el cual nos ofrece las siguientes ventajas: adhesivo monocomponente, propiedades hidrofílicas, sin necesidad de aislar con dique de goma, no se evapora y la composición de los componentes activos nunca se altera de acuerdo al fabricante (Tabla 2).

Tabla 2. Composición química de Compoglass y Single Component

Compoglass

- Uretano
- Propoxilato (BISGMA)
- Dimetacrilato
- Tetraetilenglicoldimetacrilato
- Ac. dimetacrilato dicarboxilico cicloalifatico
- Oxido silanizado esfenoidal
- Trifluoruro de Iterbio
- Vidrio de Borosilicato

Syntac Single Component

- Dimetacrilato
- Ac.poliacrílico modificado
- Ac. maléico
- Dicamforquinona
- Agua

Estudios *in vitro* reportaron que Dyract y Compoglass presentaron una gran adhesión a dentina y esmalte, ésta ha sido aumentada mediante el grabado del esmalte,<sup>55</sup> con una excelente retención de Dyract a un año;<sup>52</sup> también Dyract mostró una fuerza de unión significativamente mayor tanto en la dentición temporal como permanente en comparación a Vitremer, así mismo Dyract y Compoglass mostraron una fuerza de unión mayor en dientes temporales que en permanentes y las fallas en la adhesión fueron registradas como cohesivas en el material restaurativo;<sup>43</sup> al igual se ha reportado alta resistencia a las fuerzas compresivas y tensión flexural más alta para Dyract y Compoglass en comparación con Vitremer, pero menor que Z100.<sup>41</sup> Los compómeros Dyract y Compoglass tienen una radiopacidad igual o mayor que el esmalte esto permite un control radiográfico óptimo, lo que nos permitirá tener un control exacto de restauraciones en cavidades clase I y II.<sup>54</sup>

Los reportes clínicos respecto a dichos materiales son escasos e inconsistentes, además de que en su mayoría son estudios *in vitro* en dientes permanentes o bien investigaciones con el patrocinio del fabricante; lo que impide contar con resultados objetivos; de ahí la necesidad de evaluar su desempeño clínico en relación a la integridad marginal, pigmentación y reincidencia de caries en nuestra población como material restaurativo y poder determinar si es una buena alternativa.

#### IV. PLANTEAMIENTO DEL PROBLEMA

La caries en nuestro país constituye un importante problema de salud bucal y aunque se dispone de medidas preventivas, su prevalencia aún es elevada. La caries es una enfermedad de origen bacteriano, químico, biológico de los tejidos duros del diente presentándose en determinadas áreas susceptibles como surcos, fosetas y fisuras principalmente en dientes posteriores; manifestándose en estadios tempranos como caries de primer grado o caries incipiente. El tratamiento oportuno de la caries incipiente en la dentición primaria es esencial para evitar estadios más avanzados. En odontopediatría contamos con diversos materiales restaurativos para el tratamiento de esta patología como: amalgamas, cementos de ionómero de vidrio, resinas compuestas y los compómeros, los cuales son materiales estéticos, con excelente adhesión a la estructura dentaria, la técnica de colocación es sencilla ya que no requieren del grabado ácido y liberan flúor de manera constante lo que les confiere propiedades anticariogénicas, por lo que podemos considerarlo como una excelente alternativa para su uso en pacientes infantiles.

Diversos autores han evaluado sus propiedades *in vitro* con relación a: resistencia a la fractura, al desgaste y la liberación de flúor; sin embargo existen reportes de caso o ensayos clínicos con tamaños de muestras pequeñas, por lo que hasta el momento no se ha evaluado clínicamente la integridad marginal, la pigmentación y la reincidencia de caries, siendo por esto muy relevante llevar a cabo ensayos clínicos en nuestra población y a través de los resultados poder corroborar si estos materiales constituyen una buena alternativa para la restauración de dientes primarios. Por tal motivo nos hacemos las siguientes preguntas de investigación:

¿Cuál será la eficacia clínica del compómero como material restaurativo en cavidades clase I en molares primarios en relación a la integridad marginal, pigmentación y reincidencia de caries?

¿Cuál será la eficacia clínica del compómero (Compoglass) como material restaurativo en cavidades clase I de molares primarios en comparación con una resina compuesta (Tetric) ?

## V. HIPOTESIS.

Considerando las propiedades fisicoquímicas de Compoglass, así como los resultados de estudios *in vitro* e *in vivo*, se prevee que el compómero tendrá una efectividad clínica en relación a la integridad marginal, la pigmentación y la prevención de reincidencia de caries superior a la resina compuesta.

## VI. OBJETIVO

### Objetivo General

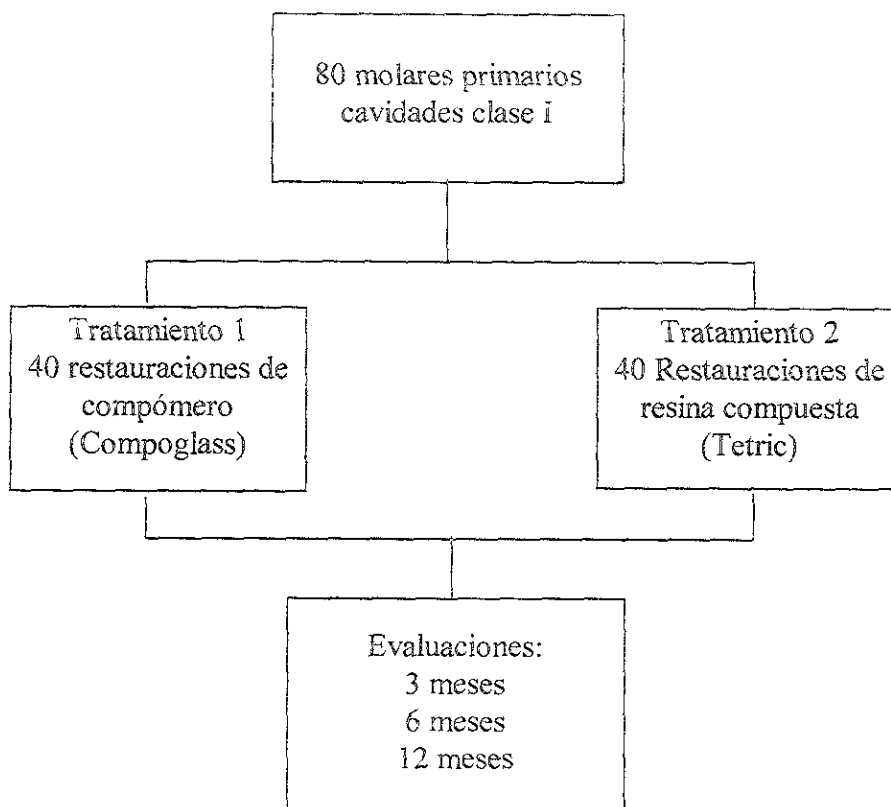
Evaluar la eficacia clínica del Compoglass como material restaurativo estético en cavidades clase I en molares primarios en comparación con una resina compuesta (Tetric).

### Objetivo específico

Establecer las diferencias del uso del Compoglass vs Tetric como material restaurativo estético, en relación a la integridad marginal, la pigmentación y la reincidencia de caries.

## VII. DISEÑO DE INVESTIGACION (MATERIAL Y MÉTODOS)

Se llevó a cabo un ensayo clínico experimental controlado del compómero Compoglass como material restaurativo en cavidades clase I en molares primarios, tomando como control a la resina compuesta Tetric. El estudio se realizó en una población escolar entre 6 y 8 años en Cd. Nezahualcoyotl con el siguiente diseño



Se seleccionaron 40 niños de la escuela primaria "Benito Juárez" que presentaron caries incipiente, el universo de estudio comprendió 80 molares temporales, que fueron seleccionados tomando en cuenta lo siguientes criterios:

### *Criterios de inclusión:*

- Pacientes con dentición mixta entre 6 y 8 años de edad, ambos sexos, que presentaron molares temporales afectados por caries de primero y segundo grado sin anomalías de color y textura y con su antagonista.
- Molares que al preparar la cavidad fuera clase I.
- Pacientes sin bruxismo.

*Criterios de exclusión:*

- Pacientes no cooperadores o con impedimentos físicos que dificulten la aplicación y evaluación del material.
- Dientes con anomalías de color y textura dental.

*Criterios de eliminación:*

- Pacientes que presenten alergia o sensibilidad a los compómeros o sustancias que los componen.
- Dientes seleccionados para el estudio por presentar clínicamente caries de 1° y 2°, pero que al realizar la preparación no cubran los requisitos de la cavidad en términos de forma y profundidad.

El universo de estudio se dividió en dos grupos:

**Grupo A:** 40 molares temporales con cavidades clase I a los cuales se les aplicó compómero (Compoglass)

**Grupo B:** (grupo control) 40 molares temporales con cavidades clase I a los cuales se les aplicó resina compuesta (Tetric).

Las variables operacionalizadas que fueron evaluadas son (Tabla 3):

Variable independiente

Tratamiento:

- Compómero (Compoglass®)
- resina compuesta (Tetric®)

Variable dependiente

Características del material:

- Integridad marginal
- Pigmentación
- Reincidencia de caries

Tabla 3 . OPERACIONALIZACION DE VARIABLES

Variable	Categoría*	Criterios de clasificación.
Integridad marginal. Íntima relación que guarda la restauración y el margen de la cavidad sin que existan socavados.	Alfa (A) **	La restauración está bien adaptada, el explorador no se detiene sobre la superficie de la restauración, no existe ninguna grieta visible sobre la restauración.
	Bravo (B)**	La restauración no se adapta del todo, el explorador se detiene sobre la superficie de la restauración y existe una grieta en el margen de la restauración, el esmalte se encuentra expuesto.
	Charlie (C)***	La restauración no se adapta, el explorador penetra en el ángulo cavo superficial y la grieta se extiende hacia la dentina.
	Gaby (G)***	La restauración se desalojó de la cavidad
Pigmentación. Cambio de color que sufre la restauración posterior a su colocación.	Alfa (A)**	No existe cambio de color ni superficie áspera en la superficie de la restauración.
	Bravo (B)**	Completo o parcial cambio de color de la superficie un tono arriba con pérdida de brillo, no presenta superficies ásperas.
	Charlie (C)***	Cambio de color, hay un color fuera del tono original de la restauración, las superficies están ásperas
	Gaby (G)***	La restauración se desalojó de la cavidad
Caries secundaria. Aparición de caries posterior a la limpieza y restauración de la cavidad, localizada en el perímetro o tejidos adyacentes a la misma.	Alfa (A)**	No presenta caries secundaria
	Charlie (C)***	Presenta caries secundaria, hay coloraciones oscuras adyacentes a la restauración
	Gaby (G)***	La restauración se desalojó de la cavidad
Compómero (Compoglass) Material estético restaurativo para dentición primaria.	Positivo (+)	Se aplicó el material.
	Negativo(-)	No se aplicó el material.
Resina Compuesta (Tetric) Material estético restaurativo	Positivo (+)	Se aplicó el material.
	Negativo(-)	No se aplicó el material.

\* Se consideraron las características establecidas por la ADA con ciertas modificaciones, agregando la categoría Gaby (G) para fines del presente estudio.

\*\* Valores clínicamente aceptables.

\*\*\* Valores clínicamente inaceptables.



## Técnica.

Los pacientes fueron captados por el módulo odontopediátrico del Hospital "La Perla" por medio del convenio de atención que se tiene con las escuelas de la zona. El estudio contempló para su desarrollo 4 fases:

1. Selección y registro de pacientes
2. Calibración:
  - a) preparación de cavidades
  - b) evaluación de los materiales.
3. Aplicación de ambos materiales.
4. Evaluación:
  - a) primera evaluación a 3 meses
  - b) segunda evaluación a 6 meses
  - c) tercera evaluación a 12 meses.

### 1° FASE

La selección comprendió la elaboración de la historia clínica convencional utilizada por el módulo odontopediátrico del Hospital, se seleccionaron los pacientes que presentaron caries de primero y segundo grado en caras oclusales de acuerdo a los criterios antes mencionados, seleccionándose 80 dientes a restaurar y se anotaron en fichas de registro de pacientes (Anexo 1).

### 2° FASE

Se llevó a cabo la calibración en dos periodos:

1. Se calibraron dos operadores para la realización de las cavidades en dientes extraídos realizándose 10 cavidades por operador, siguiendo parámetros establecidos: la profundidad de la cavidad no excede la altura de la fresa de pera #130 en sentido vertical, y en sentido transversal el grosor no excede la cima de las cúspides (3 mm).

2. Se calibró un operador para la evaluación de los materiales por medio de tres evaluaciones clínicas seguidas de 16 restauraciones, la exploración clínica fue por medio de un explorador aesculap de punta fina auxiliada por una lámpara de luz fría. Para evaluar el estado clínico de la restauración, se tomaron en cuenta los parámetros establecidos en E.U. por la Asociación Dental Americana: United States Public Health Service Ryge Criteria for Direct Clinical Evaluations of Restorations (USPHS) <sup>56</sup>

### 3° FASE

Una vez seleccionados y registrados los pacientes, se llevó a cabo la aplicación de ambos materiales en cada paciente para tener control sobre el ambiente bucal, bajo los siguientes criterios clínicos:

1. Procedimiento operatorio:
  - a) Anestesia local.
  - b) Aislamiento relativo del campo operatorio.
  - c) Elaboración de las cavidades con fresa de pera de carburo No130 (S.S White), siguiendo los parámetros establecidos (Fig 1-A).
2. Aplicación de los materiales siguiendo las indicaciones del fabricante(Anexo 2):
  - Se colocó la resina compuesta (Tetric-Ivoclar Vivadent), previo grabado del esmalte y colocación del adhesivo y posteriormente se fotocuró.
  - Se colocó el compómero (Compoglass Ivoclar Vivadent), y su agente de unión Syntac Single Component (SSC-Ivoclar Vivadent) de la siguiente forma:
    - ◊ Se aplicó el adhesivo (Compoglass SSC, Vivadent) en la cavidad con un pincel desechable (Fig 1-B).
    - ◊ Se dejó el adhesivo intacto durante 20 seg.

- ◊ Se inyectó aire suavemente sobre el material para obtener una capa fina. (Fig 1-C)
- ◊ Se fotopolimerizó el material durante 20 seg.
- ◊ Se aplicó una segunda capa del adhesivo, se inyectó aire y se fotopolimerizó 20 seg.
- ◊ Se colocó el material restaurador Compoglass (tono pediátrico 110), en la caja oclusal mediante la jeringa (Fig 1-D)
- ◊ El material restaurador se adapta a la preparación, se le da anatomía y se fotopolimeriza durante 40 seg, (Fig 1-E)
- ◊ Se efectúa el terminado, puliendo la restauración.
- ◊ Eliminación de puntos prematuros de contacto detectados por medio de papel de articular.

De esta manera se aplicaron 80 restauraciones: 40 con Tetric y 40 con Compoglass (Fig 1-F), anotándose en las fichas de registro de pacientes, posteriormente una persona ajena a la investigación codificó los dientes restaurados entregando una relación con los nombres de los pacientes, los dientes restaurados y su código.

#### 4° FASE

Se llevaron a cabo las evaluaciones de ambos materiales a 3, 6 y 12 meses de ser colocados, tomando en cuenta los criterios de Ryge (USPHS) mediante un operador previamente calibrado. Cada evaluación se realizó por medio de observación y exploración clínica con ayuda de un explorador aesculap y luz fría, los resultados fueron registrados (Anexo 3).

## VIII. DISEÑO ESTADÍSTICO

### Tamaño de la muestra.

El cálculo del tamaño de la muestra se realizó empleando la fórmula para proporciones utilizando como proporción la prevalencia de caries de 95% reportada por Irigoyen,<sup>12</sup> con una diferencia esperada del 5%.

$$z = 1.96$$

$$p = 95\% \text{ caries } (.95)$$

$$q = 5\% \text{ no caries } (.05)$$

$$d = 5\% (.05)$$

$$n = \frac{z^2 \cdot pq}{d^2}$$

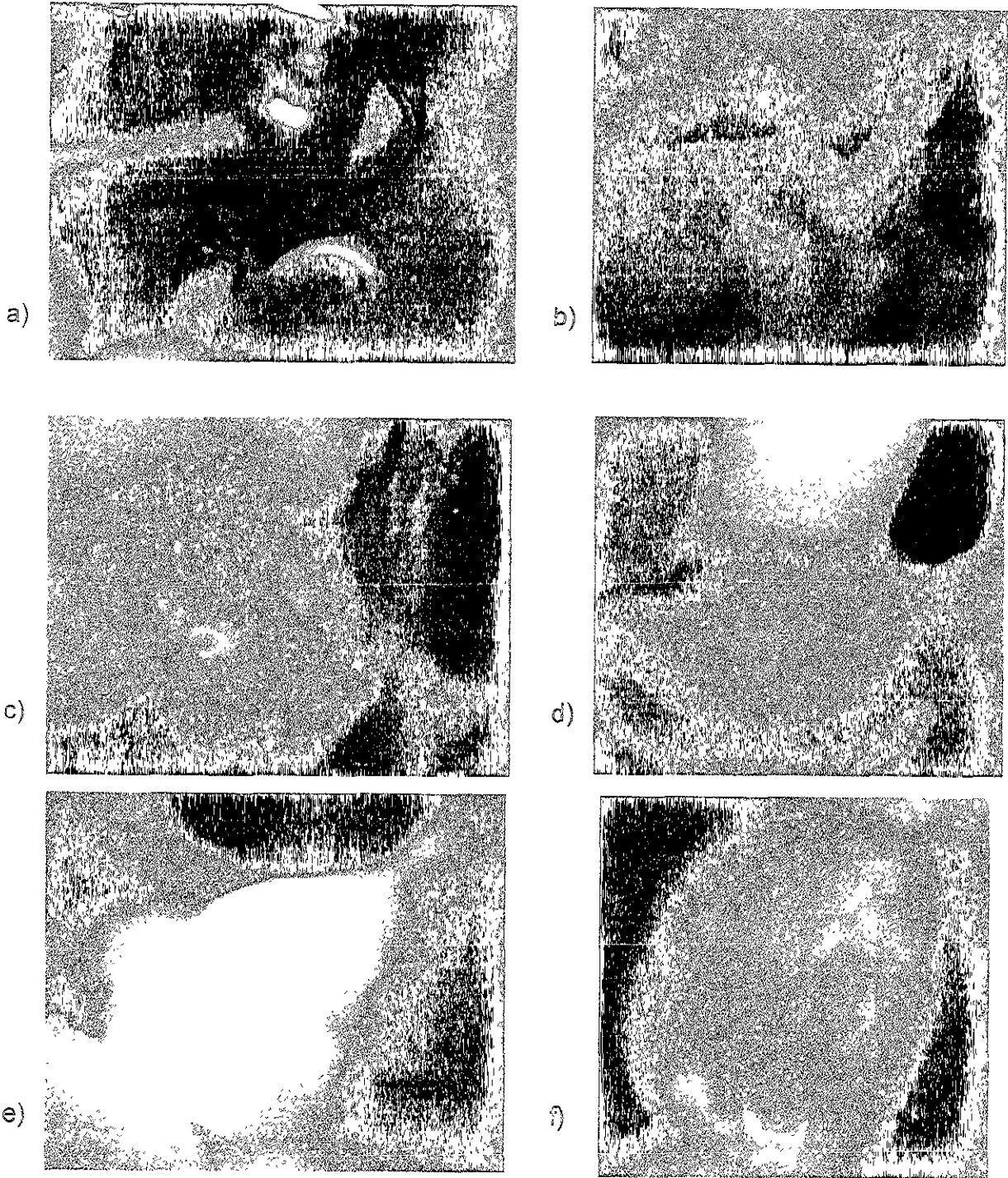
$$n = \frac{(1.96)^2 (.95)(.05)}{(.05)^2}$$

$$n = 72.99 \approx 73 \approx 80$$

### Análisis Estadístico.

Se obtuvieron las estadísticas descriptivas por medio de frecuencias y proporciones y el análisis comparativo del tratamiento por medio de Ji cuadrada, ambos llevados a cabo con el paquete estadístico EPIINFO versión 6.04.

Figura 1. Preparación de la cavidad y colocación de la restauración de compómero



## IX. RESULTADOS.

De los 80 molares primarios tratados, se recuperaron 67 restauraciones (87.7%) para las tres evaluaciones, 34 restauraciones de compómero (Compoglass) y 33 de resina (Tetric). Del total de restauraciones de compómero el 6% se desalojó contra un 3% de la resina compuesta a los tres meses de ser colocado ambos materiales.

En relación a la integridad marginal (tabla 4) en la primera evaluación, se encontró que el compómero presentó el 79.4% con un valor de A, que corresponde a una buena integridad y 14.7% con valor B, es decir falta de integridad en esmalte; de la resina compuesta, el 75.8% tuvieron un valor A y el 21.2% valor de B; comparando ambos materiales no se encontró diferencia estadísticamente significativa ( $p=0.69$ ). En la segunda evaluación se encontró que la integridad marginal del compómero fue de un 61.8% con valor A (Fig 2A) y un 32.4% con valor B; mientras la resina mostró un 66.7 con valor A, un 27.3% con valor B y un 2.9% con valor C, es decir, falta de integridad en esmalte y dentina, lo cual es clínicamente inaceptable, al comparar los materiales no se encontró diferencia estadísticamente significativa ( $p=0.67$ ). En la tercera evaluación, la integridad marginal del compómero fue de 50% con valor A (Fig 2B), 44 % con valor B, mientras que la resina fue un 42.9% con valor A, 45.7% con valor B y 2.9% con valor C; no encontrándose diferencias estadísticamente significativas ( $p=0.69$ ) (gráfica 1). Comparando la 1ª y 3ª evaluación en ambos materiales, se encontró diferencia estadísticamente significativa ( $p<0.05$ ), ya que al pasar el tiempo la integridad marginal disminuyó.

En cuanto a la pigmentación (tabla 5) el compómero en la primera evaluación no se pigmentó en un 91.2% (A) y sufrió una ligera pigmentación en un 2.9% (B), mientras que la resina no se pigmentó en un 97% (A); comparando ambas restauraciones no se encontraron diferencias estadísticamente significativas ( $p=0.51$ ). En la segunda evaluación, el compómero no se pigmentó (A) en un 91.2% y el 2.9% sufrió ligera pigmentación (B), mientras que la resina no se pigmentó en un 93.3% (A) y sufrió ligera pigmentación en un 3%, no se encontraron diferencias estadísticamente significativas ( $p=0.85$ ). En la 3ª evaluación (Fig 2-C) el 82.2% de las restauraciones con compómero

se mantuvo sin pigmentación (A) y el 5.9% con un valor B; en tanto que la resina se mantuvo con A en un 84.8% y valor B en un 12.1%, no encontrándose diferencias estadísticamente significativas para ambos materiales ( $p=0.59$ ) (Gráfica 2). Al comparar las evaluaciones no se encontraron diferencias estadísticamente significativas.

Con respecto a la reincidencia de caries (tabla 6) en la 1ª, 2ª, y 3ª evaluación los dientes restaurados con compómero se mantuvieron sin caries secundaria (A), mientras los molares restaurados con la resina en la 1ª y 2ª evaluación presentaron un 9.1% con caries (B) (Fig 2D) y en la 3ª evaluación un 15%; al comparar ambas restauraciones se encontraron diferencias estadísticamente significativas ( $p<0.05$ ) (Gráfica 3). Comparando las evaluaciones no se encontraron diferencias estadísticamente significativas.

Tabla 4. Frecuencia de la integridad marginal en ambos materiales en las 3 evaluaciones

CRITERIO	COMPOGLASS			TETRIC		
	1	2	3*	1	2	3*
A	27	21	17	25	22	15
B	5	11	15	7	9	16
C	0	0	0	0	1	1
G	2	2	2	1	1	1
TOTAL	34	34	34	33	33	33

1= Evaluación a 3 meses

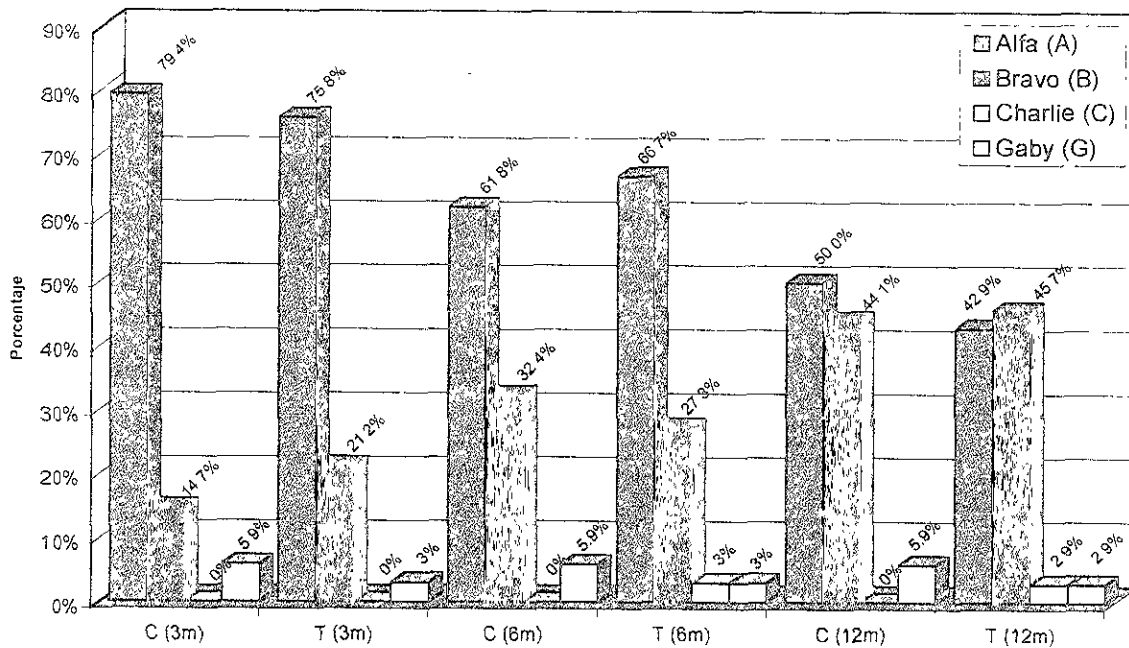
2= Evaluación a 6 meses

3= Evaluación a 12 meses

\* Diferencia estadísticamente significativa ( $p < 0.05$ )



Gráfica 1. Comparativo de la integridad marginal en ambos materiales



C = Compómero (Compoglass)

T = Resina compuesta (Tetric)

Tabla 5. Frecuencia de pigmentación en ambos materiales en las 3 evaluaciones

CRITERIO	COMPOGLASS			TETRIC		
	1	2	3	1	2	3
A	31	31	30	32	31	28
B	1	1	2	0	1	4
C	0	0	0	0	0	0
G	2	2	2	1	1	1
<b>TOTAL</b>	<b>34</b>	<b>34</b>	<b>34</b>	<b>33</b>	<b>33</b>	<b>33</b>

1= Evaluación a 3 meses

2= Evaluación a 6 meses

3= Evaluación a 12 meses

Gráfica 2. Comparativo de la pigmentación en ambos materiales

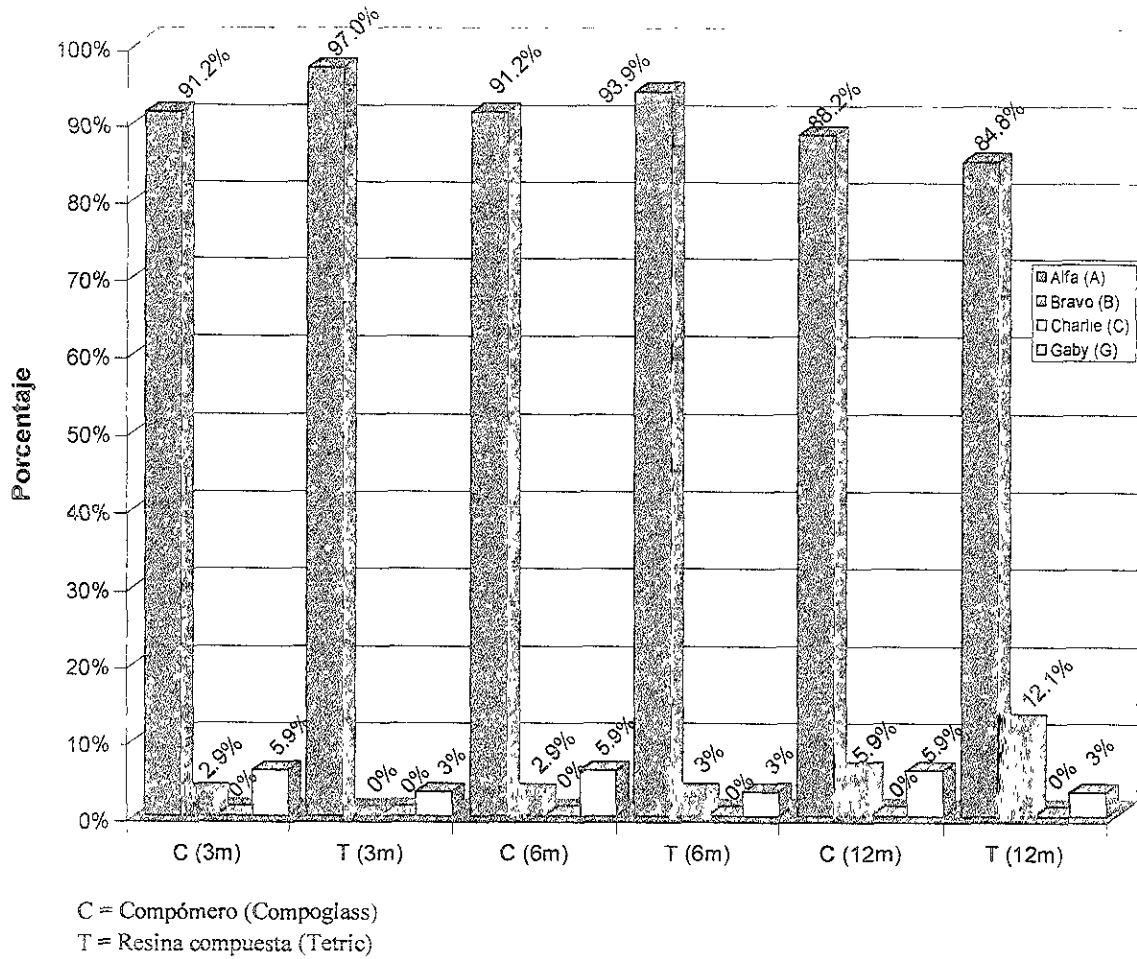


Tabla 6. Frecuencia de caries en ambos materiales en las 3 evaluaciones.

CRITERIO	COMPOGLASS*			TETRIC*		
	1	2	3	1	2	3
A	32	32	32	29	29	27
C	0	0	0	3	3	5
G	2	2	2	1	1	1
TOTAL	34	34	34	33	33	33

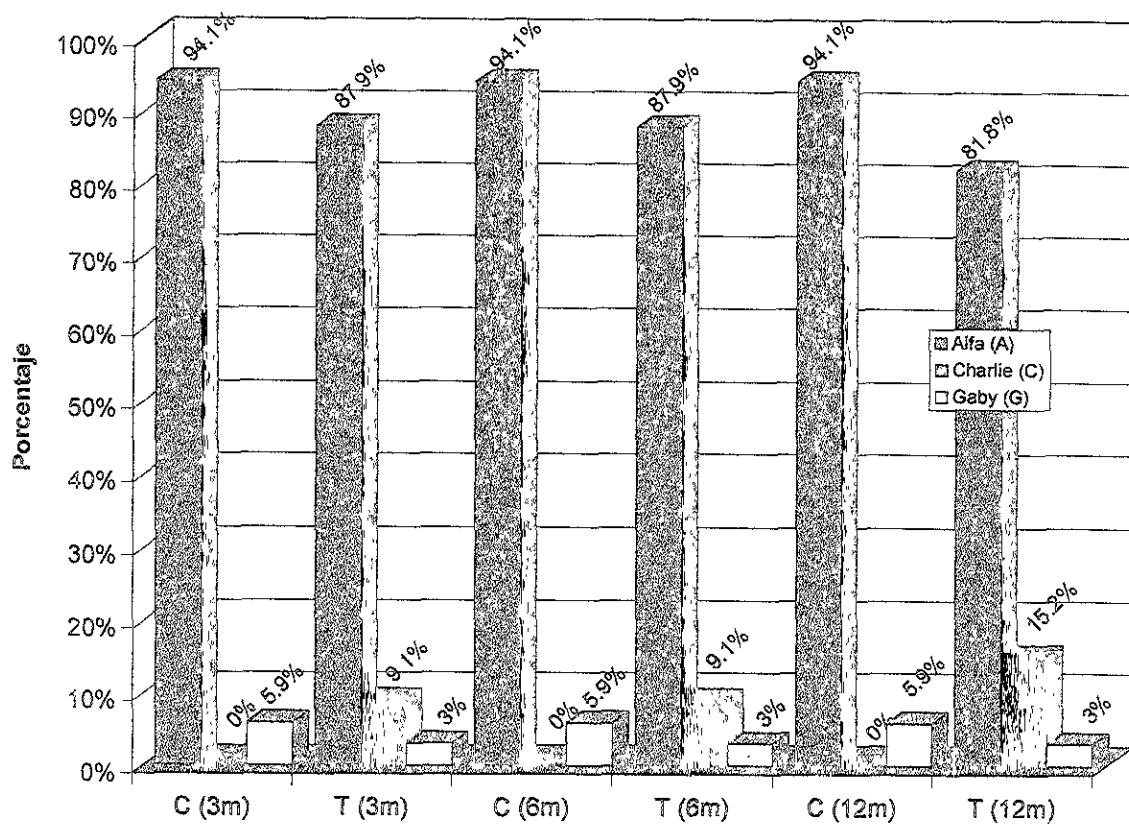
1= Evaluación a 3 meses

2= Evaluación a 6 meses

3= Evaluación a 12 meses

\* Diferencia estadísticamente significativa ( $p < 0.05$ )



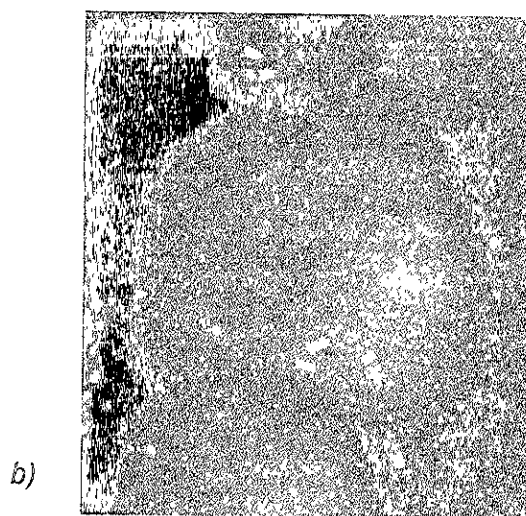
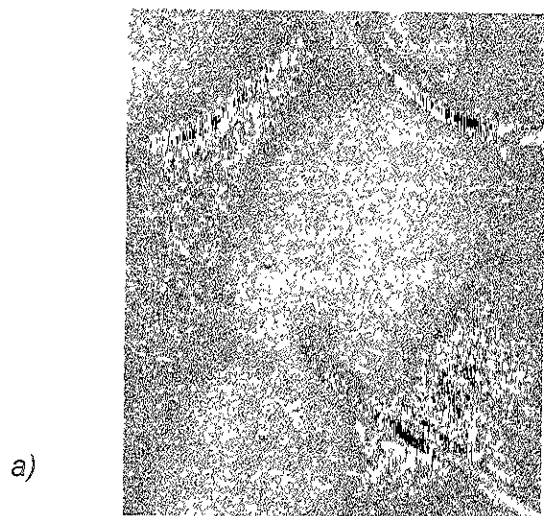
Gráfica 3. Comparativo de la reincidencia de caries en ambos materiales



C = Compómero (Compoglass)

T = Resina compuesta (Tetric)

Figura 2. a) Compoglass evaluación a los 6 meses  
b) Compoglass evaluación a un año  
c) Evaluación de ambos materiales al año de su colocación  
d) Reincidencia de caries en molar restaurado con Tetric.



## X. DISCUSIÓN

Es muy importante que los materiales restaurativos dentro del ambiente bucal conserven una buena integridad marginal para prevenir microfiltración es decir, el paso de bacterias, fluidos y sustancias químicas entre el diente y la restauración, lo que produce problemas de pigmentación, reacciones pulpares, sensibilidad postoperatoria y reincidencia de caries; causa principal del fracaso de las restauraciones.<sup>50,57</sup> En molares primarios, las amalgamas son reemplazadas en un 70.7%, las resinas en un 54.3% y los CIV en un 28%; el tiempo promedio de su permanencia en boca para las amalgamas es de 5 años, para las resinas es de 32 meses y 12 meses para los CIV de acuerdo a lo reportado por Papathanasiou y cols.<sup>58</sup> La Asociación Dental Americana ha establecido parámetros para evaluar la integridad marginal, pigmentación y reincidencia de caries, los cuales han sido tomados en cuenta en diversos estudios para la valoración clínica de los materiales, sin embargo no contempla el desalojo del material situación observada en el presente estudio, por lo que se incluye la categoría Gaby (G) para tal caso.

De acuerdo a lo observado en el presente trabajo el compómero Compoglass, mostró un mejor comportamiento clínico en relación a la integridad marginal, pigmentación y reincidencia de caries que la resina Tetric.

La integridad marginal se define como la íntima relación que guarda la restauración y el margen de la cavidad sin que existan socavados. Se ha reportado que el pretratamiento dentinario que haya recibido la cavidad puede influir en la adhesión del material y por consiguiente en la integridad o ajuste marginal; estudios *in vitro* reportan que la fuerza de adhesión es incrementada por el pretratamiento con ácidos quelantes, cloruro férrico o ácido maleico contenidos en los agentes adhesivos, los cuales tienen un efecto equivalente al del ácido fosfórico, ya que producen similar desmineralización y morfología tanto en esmalte como en dentina.<sup>59</sup> Estos componentes del agente adhesivo favorecen la adhesión de los materiales a los diferentes tejidos dentarios; siendo mayor para la dentina de 14.5 MPa que para el esmalte de 9.6 MPa<sup>52</sup>. Otros autores han reportado que la adhesión se ve aumentada

con el grabado ácido ya que proporciona las condiciones ideales en el tejido dentario por la remoción completa de la capa superficial y posterior desmineralización de 3 a 10  $\mu\text{m}$ , lo que permite la microdifusión de la resina en las microporosidades de la matriz de colágena expuesta y túbulos dentinarios formando una capa híbrida.<sup>25,60</sup> En cuanto a la adhesión de los compómeros en esmalte grabado y no grabado existe controversia en las investigaciones publicadas, por un lado se ha observado diferencia estadísticamente significativa en esmalte grabado y no grabado<sup>61</sup>, lo cual genera una unión muy cercana a la estructura dental con algunas prolongaciones del material en los túbulos dentinarios.<sup>62</sup> Por otra parte García-Godoy y cols no encontraron evidencia de la capa híbrida dentro de los túbulos dentinarios, observando fractura cohesiva en diferentes compómeros.<sup>46</sup> Otros autores observaron que no hay diferencia significativa en relación a las fuerzas de adhesión en esmalte grabado y no grabado para el compómero Compoglass a diferencia de Dyract<sup>51</sup>. Se han reportado diferentes fuerzas de adhesión en los materiales, siendo mayor para Tetric de 5.7 MPa en comparación a Compoglass de 1.82 MPa en molares primarios<sup>25</sup> y fuerzas de adhesión para Tetric de 16.5 MPa comparado con 16.29 MPa para Compoglass y 15.33 MPa para Dyract en molares permanentes.<sup>60,63</sup> Cabe resaltar que estos estudios fueron realizados *in vitro*, por lo que el comportamiento de los materiales en boca puede diferir, debido a las condiciones particulares del ambiente bucal, tales como el pH salival, la flora bacteriana, los hábitos higiénicos y alimenticios, así como los programas comunitarios de prevención. Con relación a la integridad marginal; en el presente estudio se observó que a los 12 meses de colocación ambos materiales mostraron disminución en el ajuste marginal con una integridad marginal ligeramente superior para Compoglass que para Tetric. El desajuste que sufrieron los materiales se asocia a los cambios volumétricos que sufren los mismos, dependiendo de la intensidad y el tiempo de fotocurado,<sup>64</sup> así como las distintas fuerzas de adhesión que presentan; la falta de integridad marginal observada en el presente estudio se relaciona a estos factores, así como el desgaste que sufrieron los materiales a la masticación sobre todo en el contorno de la restauración.



La estética dental en la actualidad representa una prioridad tanto para el paciente como para el profesional, a través del tiempo se ha buscado lograr en las restauraciones una apariencia natural que armonice con la estructura dentaria. Por ello es importante que los materiales restaurativos estéticos tengan estabilidad en su color y no sufran pigmentación. García-Godoy y otros autores señalan mayor estabilidad de color en los compómeros, similar a las resinas en comparación a los CIVRR, ya que estos últimos absorben agua y presentan una superficie áspera.<sup>65,66</sup> En este estudio no se observaron diferencias estadísticamente significativas en cuanto a la pigmentación, sin embargo clínicamente el compómero Compoglass sufrió menos cambios de color que la resina. La pigmentación observada pudo deberse a la absorción que sufren los materiales favorecida por la porosidad de los mismos.

Los resultados obtenidos en el presente estudio en relación a Compoglass difieren con lo reportado por Trummler en un estudio publicado por el fabricante donde señala que a 2 años de colocación *en boca* el 95% de las restauraciones con Compoglass se encontraba en una buena condición clínica, con 88 de 93 restauraciones con la categoría excelente, 5 con categoría buena y sin ninguna restauración desalojada.<sup>48</sup> Nosotras pudimos observar que a un año de ser colocados el 94% de las restauraciones se encontraron en condiciones clínicamente aceptable; 50% con categoría excelente, 44% con categoría buena y 2 restauraciones desalojadas, aunque cabe señalar que los estudios se llevaron a cabo en poblaciones con características idiosincrásicas diferentes, lo que resalta la evaluación clínica de materiales restaurativos innovadores en nuestra población para evaluar las ventajas, así como el desempeño que señalan los fabricantes. Otros reportes clínicos encontraron resultados diferentes ya que a un año el 6.4% de Compoglass y 3.1 % de resina Prisma TPH fueron clínicamente inaceptables<sup>67</sup> en comparación a un 3% para Compoglass y 6% para Tetric en el presente estudio, ya sea por desajuste a nivel de dentina o desalojó del material. Hse reportó que a los 12 meses no se encontraron diferencias significativas en reincidencia de caries, pigmentación e integridad marginal, pero se observaron diferencias clínicas en desajuste y pigmentación siendo menor para el compómero que para la resina<sup>68</sup> resultados similares al presente trabajo.

Una de las propiedades que más se ha resaltado de los compómeros como material estético restaurativo es la prevención de reincidencia de caries, gracias a su contenido de ionómero de vidrio, ya que éste inhibe la formación de caries secundaria incrementando el potencial de remineralización de la estructura dental, además de interferir en el crecimiento de las colonias bacterianas.<sup>69,70</sup> Morgolis encontró que a una liberación de 0.02 ppm de flúor se disminuye la desmineralización del esmalte ocasionada por los ácidos e inhibición de caries a 1 ppm,<sup>71</sup> así mismo se ha reportado que las restauraciones de ionómero de vidrio disminuyen en un 51% el número de estreptococos en saliva después de su colocación<sup>72</sup>. La absorción de flúor en la estructura se facilita por el contacto íntimo del material con la cavidad, detectándose los iones de flúor a lo largo de las paredes y en los márgenes de la misma, lo que provoca que la matriz de hidroxiapatita se transforme en flúorapatita o hidroxifluorapatita, que es más resistente a la corrosión ácida del proceso carioso.<sup>70</sup> La liberación de fluoruro varía en los diferentes materiales. Los ionómeros de vidrio y las resinas que contienen fluoruro tienen una liberación inicial alta, seguida por niveles más bajos hasta llegar a una liberación pobre y se ha reportado que tanto las resinas como los ionómeros de vidrio reforzados con resina liberan menor cantidad que los compómeros.<sup>73,74</sup> Show y cols observaron en un estudio realizado *in vitro* que los compómeros aunque no tienen una liberación inicial alta ésta se mantiene constante<sup>43</sup>. Eliades reporta una liberación inicial de fluoruro en el Compoglass de 2 mg en una semana con una constante durante 3 semanas; siendo mayor que para Tetric con una liberación de 0.02 ppm.<sup>49</sup> Lo que explica la eficacia preventiva de Compoglass a 1 año de ser colocado, ya que los dientes restaurados con este material se mantuvieron sin reincidencia de caries, por el contrario el 9% de los dientes restaurados con la resina Tetric presentaron reincidencia de caries a los 3 meses y el 15% al año de haber sido colocadas las restauraciones, con una diferencia estadísticamente significativa de  $p < 0.05$  al comparar ambos materiales. Esto corrobora los estudios *in vitro* que apoyan la propiedad anticariogénica de las restauraciones de compómero, previniendo caries secundaria adyacente a la restauración debido a la liberación de fluoruro.<sup>40, 43, 49, 69, 75</sup>

Es importante mencionar el desalojo a los tres meses de ser colocados ambos materiales, dos restauraciones de compómeros (6%) y una restauración de resina (3%); el desalojo de los materiales pudo deberse a factores como los hábitos alimenticios e higiénicos, ya que la preparación de la cavidad y contaminación del campo operatorio fueron controlados.

El objetivo de colocar restauraciones que contengan flúor es disminuir el riesgo de caries secundaria en sitios susceptibles a la acumulación de placa.<sup>76</sup> El compómero demostró ser un material estético ideal en la prevención de caries secundaria, además de tener un comportamiento clínico aceptable en relación a la integridad marginal y pigmentación, aunado a que es un material de menor costo en el mercado en comparación con las resinas, lo que constituye una importante ventaja para llevar a cabo la rehabilitación de la dentición temporal en nuestra población. Otro factor importante es la permanencia en boca, sobretodo si consideramos que las cargas masticatorias en el periodo de la dentición primaria son menores y la longevidad requerida también es menor; por lo que consideramos que el compómero Compoglass es una buena alternativa de restauración en cavidades clase I en molares primarios.

## XI. CONCLUSIONES

1. El compómero Compoglass mostró una tendencia de mejor desempeño clínico que la resina compuesta Tetric, aunque no se encontró diferencia estadísticamente significativa.
2. El compómero no presentó reincidencia de caries a diferencia de la resina, debido a su constante liberación de flúor, lo cual lo hace no solo un material restaurativo estético sino preventivo.
3. Por su fácil aplicación, sus componentes, propiedades anticariogénicas y bajo costo, el compómero constituye una buena alternativa para la restauración de cavidades clase I en molares primarios.

## XII. RECOMENDACIONES

- Aún cuando el compómero Compoglass mostró ser un buen material restaurativo en cavidades I de molares primarios, es conveniente llevar a cabo un número mayor de estudios clínicos con materiales de diferentes fabricantes y evaluarlos a periodos prolongados de tiempo.
- La dieta, el pH salival, los microorganismos que constituyen la flora bacteriana bucal y la higiene oral son factores que pueden influir en el desempeño clínico de las restauraciones, es por ello que deben tomarse en cuenta estas variables para llevar a cabo estudios posteriores en nuestra población.
- Los resultados obtenidos en este estudio deben interpretarse de forma cuidadosa, ya que son válidos bajo las condiciones en las que este se llevó a cabo.

### XIII. REFERENCIAS

1. McDonald RE, Avery RD. Odontología pediátrica y del adolescente. 5a. ed. Argentina: Panamericana, 1990: 347-356.
2. Maupome-Cervantes G, Borges-Yaquez AS, Ledesma-Montes C, Herrera-Echauri R, Leyva-Huerta E, Navarro-Alvarez A. Prevalencia de caries en zonas rurales y periurbanas marginadas. Salud Pública de Mex 1993; 35(4):320-6
3. Irigoyen-Camacho M, Molina-Feichero N, Villanueva-Arriaga R, García-López S. Cambios en los índices de caries dental en escolares de una zona de Xochimilco México: 1984-1992. Salud Pública Mex 1995; 37(5):430-5.
4. Burke FJ, Wilson NH. When is caries caries, and what should we do about it?. Quintessence Int 1998; 29(10):668-672.
5. Gilmore HW, Lund MR. Odontología operatoria. 2a. ed. Méx: Interamericana, 1973: 40-5.
6. Braham R. Odontología pediátrica. 2a. ed. Argentina: Editorial Médica Panamericana, 1989:113-9.
7. Pinkham JR. Odontología pediátrica. Filadelfia: Interamericana, 1991: 9-14.
8. Magnusson BO. Odontopediatría. Madrid: Editorial Salvat, 1985:12-4.
9. Maupomé G. An introspective qualitative report on dietary patterns an elevated levels of dental decay in a deprived urban population in north Mexico. J Dent Child 1998; 65(4): 276-285.
10. Nurko C, Merced-Aponte L, Bradley EL, Fox L. Dental caries prevalence a dental health care of mexican american workers children. J Dent Child 1998; 65 (1): 65-72.
11. Irigoyen ME, Molina N, Zepeda MA, Sánchez G. Utilización de dentríficos y caries dental en escolares de educación media básica del Estado de México. Rev ADM 1996; LIII(4): 185-9.

12. Irigoyen ME. Caries dental en escolares del Distrito Federal. *Salud Pública Mex* 1997; 39(2):133-136.
13. Calderón GJ, García BE, Oteo CC, García BJ. Estudio clínico de un composite posterior de microrelleno resultados a los 5 años. *Rev ADM* 1991; 3(4): 235-240.
14. Rosello ME, Boj QJ, Canalda SC. Utilización de la amalgama en la odontopediatría actual. *Dental Word* 1997; 7(5): 43-7.
15. Full CA, Hollander WR. The composite resin restoration: a literature review part I proper cavity preparation and placement techniques. *J Dent Child* 1993; 60(1) 48-51.
16. Saldaña AF. Toxicidad de la amalgama dental revisión bibliográfica. *Rev ADM* 1996; 13(6): 277-281.
17. Eley BM , Cox SW. The reelease absorption and possible healt effects of mercury from dental amalgam: A review of recent findings. *Brish Dental J* 1993; 20: 355-9.
18. Ulukopi I. Mercury hipersensitivity from amalgam: report case. *J Dent Child* 1995; 62(5):363-4.
19. Masayuki K, Hiroshi N, Takahiro S, Haruhisa O. Galium alloy restoration in primary teeth: a 12 month study. *JADA* 1996; 127:1195-1197.
20. Beech DR, Díaz JM. Restauración de dientes posteriores con materiales de resina composite. *Rev Española Estomatología* 1987; 35(5): 369-372.
21. Pérez de Alba C, Sánchez-Laredo G, Melanco-Covarrubias F, Montalvo-Cabrera G. Estudio sobre la resistencia a la tensión diametral para resinas compuestas. *Revista ADM* 1991; 48(4): 213-6.
22. Swif EJ. Desgaste de resinas composite en dientes posteriores. *Rev Europea Estomatología* 1980; 50: 267-270.
23. Clemens AF, Hollander WR. The composite resin restoration: a literature review parte II comparasions between and alloy restorations.

24. Olmez A, Oztas N, Basak F, Erdal S. Comparison of the resin-dentin interface in primary and permanent teeth. *J Clin Pediatr Dent* 1998; 22(4): 293-28.
25. Kielbassa AM, Wrbas KT, Heliwing E. Initial tensile bond strength of resin-modified glass ionomers and polyacid-modified resins on perfused primary dentin. *J Dent Child* 1997; 64(3): 183-7.
26. Wieczkowski G, Joynt RB, Davis EL, Yu XY, Cleary K. Leakage patterns associate with glass-ionomer-based resin restoration. *Operative Dent* 1992; 17:21-5.
27. Croll TP. Repair of class I resin-composite restoration. *J Dent Child* 1997; 30:22-7.
28. Croll TP. Repair of defective class I composite resin restorations. *Quintessence Int* 1990; 21(9): 695-8.
29. Lawrence HM. Ten-year clinical assessment of three posterior resin composites and two amalgams. *Quintessence Int* 1998; 29: 483-90.
30. Al-Obaidi AF, Salama FS. Resin-modified glass ionomer restorations in primary molars: A comparison of three in vitro procedures. *Clin Pediatr Dent* 1996; 21(1): 71-3.
31. De la Macorra JC. Nuevos materiales a base de vidrio ionómero: vidrios ionómeros híbridos y resinas compuestas modificadas. *Rev Europea Odontostomatología* 1995; 7(5): 259-272.
32. Vaikuntam J. Resin-modified glass ionomer cements (RM GIC's): Implications for use in pediatric dentistry. *J Dent Child* 1997; 20:131-4.
33. Croll TP, Killian CM, Helpin ML. A restorative dentistry renaissance for children: light hardened glass ionomer, resin cement. *J Dent Child* 1993; 60(2): 89-94.
34. Wandera A, Garcia G. Comparative In vitro microradiographic effects of resin-modified and autopolymerizing glass ionomers on demineralization of primary and permanent enamel. *J Dent Child* 1998; 65(4): 239-3.
35. Croll TP, Helpin ML. Class II vitremer restoration of primary molars. *J Dent Child* 1995; 25:17-21.

36. Nicholson JW, Croll TP. Glass-ionomer cements in restorative dentistry. *Quintessence Int* 1997; 28(11): 705-14.
37. Erdilek N, Ozata F, Sepetcioglu F. Microleakage of glass ionomer cement composite resin and glass ionomer resin cement. *Pediatr Dent* 1997; 21(4): 311-4.
38. Barnes DM, Blank LW. A Clinical evaluation of a resin modified glass ionomer restorative material. *JADA* 1995; 126(9): 1245-53.
39. Morand JM, Jonas P. Resin-modified glass ionomer cement restoration of posterior teeth with proximal carious lesions. *Quintessence Int* 1995; 26(6): 389-394.
40. Araujo R. Los compómeros. *Rev Odontol* 1997; 25(2): 16-9.
41. García-Godoy F, El-Kalla IH. Mechanical properties of compomer restorative materials. *Oper Dent* 1999; 24: 2-8.
42. Tarim B, Hafez AA, Suzuki SH, Suzuki S, Cox CF. Biocompatibility of compomer restorative systems on nonexposed dental pulps of primate teeth. *Oper Dent* 1997; 22: 149-158.
43. Show AJ, Carrick T, McCabe JF. Fluoride release from glass ionomer and compomer restorative materials: 6 month data. *J Dent* 1998; 26: 355-9.
44. Irie M, Naka H. Flexural properties and swelling after storage in water of polyacid-modified composite resin (compomer). *Dent Mater J* 1998; 17: 77-82.
45. Peutzfeldt A. Compomers and glass ionomers: bond strength to dentin and mechanical properties. *Am J Dent* 1996; 9: 259-63.
46. El-Kalla IH, García-Godoy F. Bond strength and interfacial micromorphology of compomer in primary and permanent teeth. *Int J Pediatr Dent* 1998; 8(2):103-14.
47. García-Godoy F. Restauración de molares primarios con compoglass. *Signature Int* 1997; 1(1):16-7
48. Trummler A, Gaitsch M, Müller D, Weiss V. Resultados clínicos de un compómero a los dos años. *Signature Int* 1998; 3(1): 2-5.



49. Eliades G, Kakaboura A, Palaghias G. Acid-base reaction and fluoride release profiles in visible light-cured poliacid-modified composite restoratives (compomers). *Dent Mater* 1998; 14: 57-63.
50. Cortes O, García C, Pérez L, Pérez D. Marginal microleakage around enamel and cementum surface of two compomers. *Pediatc Dent* 1998; 22(4): 307-310.
51. Cortés O, García C, Pérez L, Bravo LA. A comparison of the bond strength to enamel and dentin of two compomers: an in vitro study. *J Dent Child* 1998; 65(1): 29-31.
52. Tyas MJ. Clinical evaluation of a poliacid-modified resin composite (compomer). *Oper Dent* 1998; 23: 77-80.
53. Gordon JC. Compomers vs resin-reinforced glass ionomer. *JADA* 1997; 128: 479-480.
54. Peters CR, Roeters JM, Frankenmolen WA. Clinical evaluation of Dyract in primary molars: 1-year results. *Am J Dent* 1996; 9:83-7.
55. Bouschlicher MR, Cobb DS, Boyer DB. Radiopacity of compomers, flowable and conventional resin composites for posterior restorations. *Oper Dent* 1999; 24: 20-5.
56. Cvar JF, Ryge G. Criteria for the clinical evaluation of dental restorative materials. U.S. Public Health Services Publication No. 709-244. San Francisco U.S. Government Printing Office; 1971.
57. Mjör IA. The location of clinically diagnosed secondary caries. *Quintessence Int* 1998; 29(5): 313-317.
58. Papathanasiou AG, Curzon EJ, Fairpo CG. The influence of restorative material on the survival rate of restorations in primary molars. *Pediatric Dentistry* 1994; 16 (4):282-8.
59. Cagidiaco MC, Ferrari M, Davidson CL. Comparison of in vivo and in vitro demineralized dentin with phosphoric and maleic acid. *J. Dent Child* 1997; 17-21.

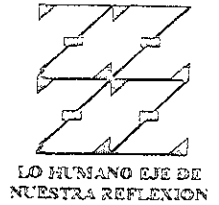60. García-Godoy F, Rodríguez M, Berbería E. Dentin bond strength of fluoride-releasing materials. *Am J Dent* 1996;80-2.
61. Abate PF, Bertacchini SM, Polack MA, Macchini RL. Adhesion of compomer to dental structures. *Quintessence Int* 1997; 28: 509-12.
62. García-Godoy F, Hosaya Y. Bonding mechanism of Compoglass to dentin in primary teeth. *J Clin Pediatr Dent* 1998; 22:217-20.
63. Fruits TJ, Duncanson MG, Miller RC. Bond strengths of fluoride-releasing restorative materials. *Am J Dent* 1996; 9: 219-22
64. Miyazaki M, Fukuish K, Onose H. Influence of light irradiation on the volumetric change of polyacid-modified resin composite. *J Dent* 1999; 27: 149-53.
65. Jan WV, Van-Dijken. 3-Year clinical evaluation of a compomer, a resin-modified glass ionomer and a resin composite in class III restorations. *Am J Dent* 1996;195-8.
66. Abdalla AI, Alhadainy HA, García-Godoy F. Clinical evaluation of glass ionomers and compomers in class V carious lesions. *Am J Dent* 1997; 10(1) 18-20.
67. Allin T, Oplowski A, Meyer C, Zingg-Meyer B, Heewing E. Clinical evaluation of a hybrid composite resin class II restorations in deciduous molars. *Clin Oral Invest* 1998; 2(3): 115-9.
68. Hse KM, Wei SH. Clinical evaluation of compomer in primary teeth: 1-year results. *J Am Dent* 1997; 128: 1088-96.
69. Saldaña AF, Ramírez EJ. Liberación de flúor de los ionómeros de vidrio. *ADM*; 55(5): 250.
70. Loyola RJ, Pesina AN, Pantoja AN, Leyva OP. Actividad anticaries de los cementos ionómeros de vidrio. *ADM* 1997; 54(3): 147-50.
71. Strother JM, Konh DH, Dennison JB, Clarkson BH. Fluoride release and re-uptake in direct tooth colored restorative materials. *Dent Mater* 1998; 14: 129-136.

72. De la cruz CD, Gurrola MB, Alcantara Bi, González GB, Valdivia HR, Alvarez BV. Efecto de fluoruro liberado a partir de ionómero de vidrio sobre streptococcus mutans. ADM 1994; 51 (5): 285-7.
73. Aboush YE, Torabzadeh H. Fluoride release from tooth-colored restorative materials: a 12 month report. J Can Dent Assoc 1998; 64: 561-4.
74. Beila O. Ve-ta-sli, M Can H. Fluoride release from various materials restoratives. J Nihon Univ Sch Dent 1997; 39: 123-7.
75. Dionysopoulos P, Kotsanos N, Papadogiannis Y, Kanstantinidis A. Artificial secondary caries around to new F-containing restoratives. Oper Dent 1998; 23:81-6.
76. Damen JM, Buijs MJ, van-Strijp AJ, ten-Cate JM. In vitro fluoride up take intra-orally aged and contaminated glass ionomer cement. Caries Res 1999, 33(1): 88-90.

ANEXO 1



UNIVERSIDAD NACIONAL AUTÓNOMA DE MÉXICO  
 Facultad de Estudios Superiores Zaragoza  
 Especialidad en Estomatología del Niño y el Adolescente



FICHA DE REGISTRO DE PACIENTES

DATOS GENERALES:

Nombre del paciente: \_\_\_\_\_ Edad: \_\_\_\_\_

Dirección: \_\_\_\_\_

Tel: \_\_\_\_\_

Escuela : \_\_\_\_\_

Grado y grupo escolar: \_\_\_\_\_

ODONTOGRAMA:

55	54	53	52	51	61	62	63	64	65
85	84	83	82	81	71	72	73	74	75

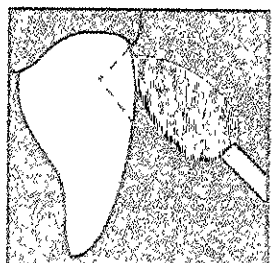
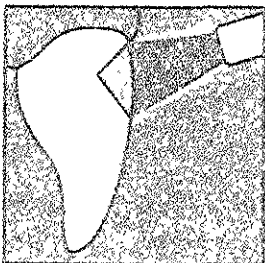
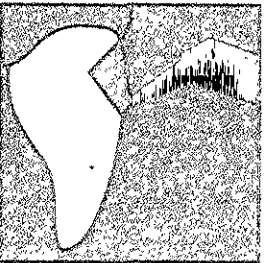
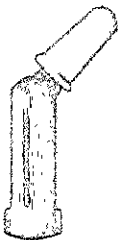
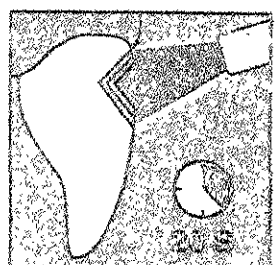
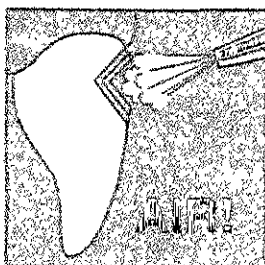
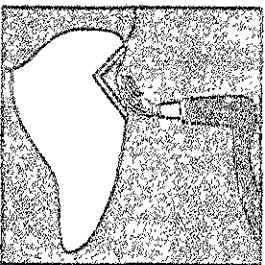
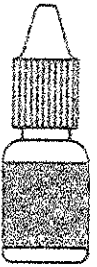
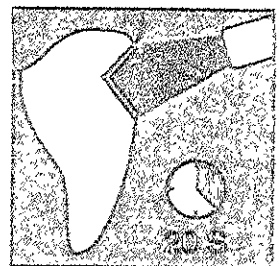

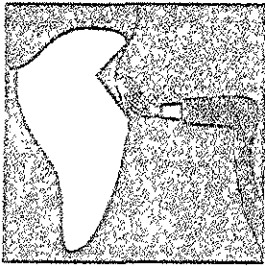

REGISTRO DEL MATERIAL:

Fecha	Diente	Cavidad	Grupo (Material)

# ANEXO 2

## Compomer

Syntac Single-Component



### ANEXO 3



UNIVERSIDAD NACIONAL AUTÓNOMA DE MÉXICO  
 Facultad de Estudios Superiores Zaragoza  
 Especialidad en Estomatología del Niño y el Adolescente



## REGISTRO DE EVALUCION

### DATOS GENERALES:

Nombre del paciente \_\_\_\_\_ Edad \_\_\_\_\_

Grado y grupo \_\_\_\_\_

Escuela \_\_\_\_\_

Fecha de evaluación	Diente	Código	Integridad Marginal	Pigmentación	Reincidencia de caries

### CRITERIOS

#### INTEGRIDAD MARGINAL

ALFA (A)  
 BRAVO (B)  
 CHARLIE (C)  
 GABY (G)

#### PIGMENTACIÓN

ALFA (A)  
 BRAVO (B)  
 CHARLIE (C)  
 GABY (G)

#### REINCIDENCIA DE CARIES

ALFA (A)  
 CHARLIE (C)  
 GABY (G)