

1120
95



**UNIVERSIDAD NACIONAL AUTONOMA
DE MEXICO**

FACULTAD DE MEDICINA
DIVISION DE ESTUDIOS DE POSTGRADO
INSTITUTO MEXICANO DEL SEGURO SOCIAL
CENTRO MEDICO NACIONAL LA RAZA
HOSPITAL DE ESPECIALIDADES
MEXICO, D. F.



**UTILIDAD DE LA ENDOPROTESIS
COLOCADA EN LA VIA BILAR**

TESIS DE POSTGRADO
QUE PARA OBTENER LA ESPECIALIDAD EN:
CIRUGIA GENERAL
PRESENTA:

DR. SAUL DE LA ROSA MARTINEZ



ASESOR: DR. JESUS ARENAS OZUNA

2000

MEXICO, D. F.



Universidad Nacional
Autónoma de México

Dirección General de Bibliotecas de la UNAM

Biblioteca Central



UNAM – Dirección General de Bibliotecas
Tesis Digitales
Restricciones de uso

DERECHOS RESERVADOS ©
PROHIBIDA SU REPRODUCCIÓN TOTAL O PARCIAL

Todo el material contenido en esta tesis esta protegido por la Ley Federal del Derecho de Autor (LFDA) de los Estados Unidos Mexicanos (México).

El uso de imágenes, fragmentos de videos, y demás material que sea objeto de protección de los derechos de autor, será exclusivamente para fines educativos e informativos y deberá citar la fuente donde la obtuvo mencionando el autor o autores. Cualquier uso distinto como el lucro, reproducción, edición o modificación, será perseguido y sancionado por el respectivo titular de los Derechos de Autor.

DEDICO ESTA TESIS CON PROFUNDO AMOR Y RESPETO
A MI ESPOSA **SUNAMITA** QUIEN SIEMPRE HA
CAMINADO A MI LADO APOYANDOME EN TODAS MIS
DESICIONES TANTO EN LO MORAL COMO EN LO
ECONOMICO, MUCHAS GRACIAS POR TU COMPRESION
Y POR TU AMOR LIMPIO E INCONDICIONAL QUE SIEMPRE
ME HAS BRINDADO

CON CARÍÑO Y ADMIRACION

SAUL

A G R A D E C I M I E N T O S

A DIOS POR DARMER LA VIDA Y JUNTO CON ELLA A MI FAMILIA SIN LA CUAL NO HUBIERA PODIDO LLEGAR AL TERMINO DE MI ESPECIALIDAD.

A MI HIJA SILVIA QUE ES LA DICHA MAS GRANDE QUE ME HA DADO DIOS, QUE CADA DIA ME MOTIVA A SUPERARME CADA VEZ MAS

A MI ABUELA SILVIA QUE CON SU CARINO HIZO DE MI NIÑEZ UNA DE LAS ETAPAS MAS FELICES DE MI VIDA

A MI PADRE QUE ME ENSEÑO A RECONOCER EL VERDADERO VALOR DE LAS COSAS Y A LUCHAR POR CONSEGUIRLAS E INCULCARMER UNA MENTALIDAD DE SUPERACION

A MI MADRE POR TODO SU APOYO INCONDICIONAL Y POR CONTAGIARME UN POCO DE SU TEZON Y ESPIRITU DE LUCHA PARA LEVANTARSE DE LAS ADVERSIDADES Y POR SER UNA MADRE EJEMPLAR.

A MIS HERMANOS POR EL APOYO QUE ME HAN BRINDADO DURANTE MI CARRERA.

A TODOS MIS MAESTROS DEL HECM.R. POR SU ENSEÑANZAS Y EXPERIENCIAS TRANSMITIDAS Y POR CONTRIBUIR A TRANSFORMAR A UN MEDICO GENERAL EN UN ESPECIALISTA EN CIRUGIA GENERAL; EN ESPECIAL AL DR. JESUS ARENAS OSUNA

CON PROFUNDO RESPETO :

SAUL

UTILIDAD DE LA ENDOPROTESIS COLOCADA EN

LA VIA BILIAR

Nº DE REGISTRO:

986900030.



Hospital de especialidades

DIVISION DE EDUCACION
E INVESTIGACION MEDICA



DR. ARTURO ROBLES PARAMO
JEFE DE EDUCACION E INVESTIGACION MEDICA



DR. JOSE FENING RODRIGUEZ
TITULAR DEL CURSO UNIVERSITARIO DE CIRUGIA GENERAL



DR. SAUL DE LA ROSA MARTINEZ
ALUMNO

RESUMEN

TITULO: UTILIDAD DE LA ENDOPROTESIS COLOCADA EN LA VIA BILIAR.

OBJETIVO: Analizar las indicaciones y morbilidad de la colocación de endoprótesis en la vía biliar

MATERIAL Y METODOS. Se efectuó un estudio retrospectivo, trasversal, descriptivo, observacional de enero de 1992 a diciembre de 1998 en el servicio de cirugía general del H.E.C.M.R analizando el expediente clínico de los pacientes a quien se les fue colocada endoprótesis en la vía biliar, registrando: indicación para la colocación, sexo, edad, cuadro clínico, protocolo de estudio, cirugía previa y complicaciones al colocar la endoprótesis y posterior a la colocación de esta.

RESULTADOS; Se incluyeron a 25 pacientes en quienes se colocó endoprótesis en la vía biliar de ellos, en 21 la indicación fue estenosis maligna de la vía biliar extrahepática, y en 4 por fístula biliar la edad promedio fue de 68,3 años, de estos fueron 17 mujeres y 8 hombres, no se presentó ninguna complicación durante la colocación de la endoprótesis, en todos los pacientes la endoprótesis fue colocada al primer intento. Se presentaron 2 casos de colangitis y 1 caso de migración de la endoprótesis.

CONCLUSIONES: La colocación de la endoprótesis en la vía biliar es un método seguro y efectivo en el manejo de la estrechez maligna de la vía biliar extrahepática y en el tratamiento de la fístula biliar ya que las complicaciones son mínimas y no puso en peligro la vida de los pacientes en este estudio.

PALABRAS CLAVE Endoprótesis biliar - fístula biliar - estenosis maligna de la vía biliar extrahepática

S U M M A R Y

T I T L E : UTILITY OF BILIARY TRACT ENDOPROSTHESES.

OBJETIVE: Analyze the indications and morbidity in the placement of biliary tract endoprosthesis.

MATERIALS AND METHODS: Between January 1992 to December 1998, in a retrospective setting, the clinical archives of patients submitted for biliary tract endoprosthesis placement in the H.E.C.M.R., were reviewed, data taken from archives include; sex, age, clinical manifestations, studies alone, previous surgery, complications during and after endoprosthesis placement

R E S U L T S: 25 Patients were submitted for endoprosthesis placement, indications include malignant extrahepatic biliary tract stenosis in 21 patients, and biliary fistula in 4 patients average age was 68.3 years, 17 patients were female and 8 male. There were no complications registered during placement procedure. In all patients placement was done during the initial procedure. 5 and 7 weeks after placement cholangitis occurred in 2 patients and migration of endoprosthesis occurred in one patient

CONCLUSIONS: Endoprosthesis placement is a safe and effective method in the management of extrahepatic biliary tract obstruction secondary to malignancy and in the treatment of biliary tract fistula. The complications rate is small and not life threatening in this study.

KEY WORDS: Endoprosthesis - biliary tract fistula - malignant extrahepatic biliary tract stenosis

INTRODUCCION.

Desde las 2 décadas pasadas los metodos endoscòpicos para el diagnòstico y tratamiento de las enfermedades pancreatobiliars, han sido utilizadas con frecuencia creciente.(1)

Una gran variedad de enfermedades pancreatobiliars han sido tradicionalmente tratadas con cirugía y dentro de estas se encuentran; litiasis en conductos biliars, parasitosis, estrecheces malignas y benignas colangitis, pancreatitis de origen biliar, fistulas biliars, lesiones de la via biliar, entre otras menos comunes y en la actualidad se han manejado con metodos endoscòpicos con exelentes resultados. (1-24)

La evolución de la endoscopia pancreatobiliar ha sido rápida y se han ido sumando en la actualidad nuevas opciones para el diagnòstico y tratamiento (1)

Dentro de las tecnicas endoscòpicas mas utilizadas se encuentra la Colangio-Pancreatografia Retrograda Endoscopica, (CPRE) que desde su primer reporte en 1968 ha tenido una gran difución y depuración en su técnica, con la cual es posible visualizar adecuadamente los conductos pancreaticobiliars en un 90% de los pacientes. lo que convierte a este estudio en el standar de oro para la evaluación de las enfermedades pancreatobiliars. Entre las indicaciones más frecuentes de la CPRE se incluyen; la ictericia obstructiva, dilatación del árbol biliar demostrada por ultrasonido ò tomografia computada, probables tumores de conductos pancreatobiliars ò ampulares, pancreatitis crónica en los cuales el tratamiento quirùrgico es contemplado. (1-24)

En condiciones apropiadas la CPRE puede ser utilizada para evaluar a los pacietes con pseudoquistes pancreático, fistula pancreática ò ascitis pancreatica para demostrar el ò los sitios de comunicaciòn ductal. ocasionalmente la CPRE se ha utilizado en el manejo de pancreatitis aguda ò subaguda. pacientes con litiasis en conductos pancreáticos y biliars, coledococoles y sindromes postcolecistectomía (1,4,6,8,11,15,18,21,23,24)

La contraindicaciòn absoluta de la CPRE es la incooperabilidad del paciente para el estudio. sin embargo esta puede efectuarse bajo anestesia general si el caso lo requiere.(1)

Las contraindicaciones relativas para la CPRE incluyen: pancreatitis aguda activa , colangitis, pseudoquistepancreático y alergia al yodo.

Las complicaciones más frecuentes de la CPRE son; pancreatitis aguda en el 1% de los casos, colangitis 2% , sepsis pancreática 2% y las inherentes a la sedación como; depresión respiratoria, sobredosificación, broncoaspiración, perforación del tracto digestivo al paso del endoscopio. (1,5,8,14,16,18,19,20,22)

La CPRE se utiliza también para la toma de biopsia en tumoraciones periampulares, ya sea por aspiración o con pinza especial, con lo cual se ofrece de un 45 a 65% de certeza diagnóstica (1)

Otros métodos endoscópicos diagnósticos incluyen; coledoscopia directa , coledoscopia transoperatoria, coledoscopia percutánea, manometría pancreaticobiliar y ultrasonografía endoscópica.(1)

Dentro de las aplicaciones terapéuticas de la endoscopia en el árbol pancreatobiliar se encuentra la esfinterotomía endoscópica (EE), la cual desde su primera descripción en 1974. ha tenido gran depuración en su técnica y en la actualidad goza de gran aceptación (1-24)

La indicación más frecuente de la EE es la litiasis de los conductos biliares y otras como; colangitis supurativa, cáncer obstructivo periampular, ascariasis biliar, como vía de acceso para la colocación de endoprótesis en estrecheces malignas o benignas de la vía biliar, para la introducción de balones dilatadores en estrecheces benignas, en los casos de pancreatitis de origen biliar, estenosis de la papila, síndromes post-colecistectomía, disqueneas del esfínter de Oddi y fístulas biliares. (1-24)

Las contraindicaciones para la EE incluyen: coagulopatía incorregible, papila inaccesible, tales como posterior a una gastroyeyunostomía en Y de Roux y litos de gran tamaño que al pasar al tracto intestinal puedan ocasionar íleo biliar. (1,2,11,18

Las contraindicaciones relativas son; presencia de vesícula biliar, colangitis aguda y pancreatitis aguda (1-4, 6,9,10,15,18,22)

La EE tiene una mortalidad de 0.4 a 1.5% y una morbilidad de 1.4 a 4% (1,12), dentro de estas la hemorragia se presenta en un 2 a 5% de los casos . pero solo del 15 al 30% de estos requieran cirugía

la perforación duodenal ocurre en un 1 a 2% , pancreatitis en un 3%, colangitis 1 a 3%, ileo biliar menor a 1% y la mortalidad se relaciona con los eventos antes mencionados.(1,5,8,9,11,15,19,20)

Las complicaciones a largo plazo son; estenosis recurrente en un 3%, calculos recurrentes 6%. colangitis y abscesos hepáticos 3%. y menos frecuente estenosis de conductos biliares y de la papila. (1)

La colocación de las endoprótesis biliares es una alternativa para la descompresión de obstrucciones biliares de etiología benigna o maligna y también se ha utilizado en el manejo de fistulas biliares.(1-29)

Las endoprótesis biliares son cateteres relativamente rígidos fabricados de teflón , polietileno o poliuiretano, los cuales estan equipados con multiples orificios en sus caras laterales y en uno de sus extremos o en ambos tienen forma de pig tail, en " C " . u onduladas lo cual impide su dislocación o migración una vez colocada , el calibre minimo es de 7 Fr y el maximo de 12 Fr (1,23,29) La colocación requiere de CPRE seguida de EE o dilatación de la papila de Vater La colocación de la endoprótesis es satisfactoria en un 80 a 90% de los casos (1,4,6,8-13, 16,17,19,20,22,24.)

El carcinoma del árbol biliar extrahepático se reconoce desde hace un siglo. Musser en 1889 realizó el primer reporte de esta patologia, posteriormente Stewart en 1936 y Sako en 1954 describieron esta lesión maligna extrahepática

Alteimer en 1957 informo la presencia de adenocarcinoma del árbol biliar intrahepático y en 1956 Klatskin estudio la neoplasia de la bifurcación del conducto hepático del cual deriva su nombre.

Se reporta una frecuencia entre 0.01 a 0.46% No se conoce con precisión su etiología. estudios en animales de experimentación se inclinan a favor de la hipótesis de que los hepatocarcinogenos pueden inducir diferenciación neoplásica de las células madre hepática pluripotencial (3)

En el ser humano se relaciona con la presencia de cálculos biliares, colangitis esclerosante, colitis ulcerosa. enfermedad de Caroli, quiste de colédoco. clonorchiasis y con relación probable a el asbesto isoniacida. metildopa. anticonceptivos orales y difenilos policlorados. (1)

La colelitiasis se encuentra en la tercera parte de los pacientes con canceres de los conductos biliares

se presenta entre la quinta y séptima décadas de la vida, el cuadro clínico característico es ictericia, pérdida de peso y dolor abdominal difuso. (3).

El cáncer de los conductos biliares extrahepáticos continúa siendo una enfermedad morbosa, la cual conduce rápidamente a la muerte del paciente y las manifestaciones clínicas se presentan solo después de que el tumor es de gran tamaño. Al momento del diagnóstico, los tumores se encuentran con metástasis por lo que se consideran irresecables y sin tratamiento paliativo la supervivencia de los pacientes es de solo 3 meses en promedio siendo la causa más común de muerte la falla hepática y la colangitis ambas secundarias a la obstrucción biliar.(22-26)

El tratamiento de los cánceres del árbol biliar extrahepático consiste en la resección curativa si esta es posible o medidas paliativas con la finalidad de aliviar la obstrucción biliar, dentro de estos procedimientos se encuentran; bypass bilio-entérico, colocación quirúrgica de stents transtumorales drenaje biliar externo con catéteres transhepáticos tipo pig tail o mediante la colocación endoscópica de sondas nasobiliares, esfínterotomía endoscópica y actualmente se han utilizado endoprótesis en la vía biliar colocada por endoscopia o por vía percutánea transhepática. (1,3,22-29)

Los procedimientos paliativos quirúrgicos conllevan a una mortalidad operatoria de 33% y mortalidad postoperatoria dentro de los 60 días posteriores a la cirugía del 26 al 30% (21)

El uso de las endoprótesis biliares como método paliativo en la ictericia obstructiva maligna ha adquirido una gran aceptación en Estados Unidos y Europa. existe la controversia sobre cual es la mejor vía para la colocación de la endoprótesis. la endoscópica o la transhepática percutánea.(17,21-27)

Sin embargo en estudios recientes se ha comprobado que la inserción endoscópica de la endoprótesis es la más segura ya que se presentan menos complicaciones relacionadas al procedimiento y de estas la más frecuente es la colangitis y la oclusión de la prótesis.(19-23)

Las complicaciones relacionadas a la colocación transhepática percutánea se incluyen; colangitis, hemobilia, fuga intraperitoneal de bilis con la peritonitis biliar secundaria, perforación duodenal, perforación de conductos biliares, fístula biliocutánea en el sitio de punción, infección del sitio de punción, abscesos

hepáticos, neumotorax, punción del diafragma, hemorragia intraperitoneal, atelectasia, neumonia.(22-27)
la mortalidad relacionada a la colocación transhepática percutánea de las endoprótesis es de 14 a 21%
(22, 23,25,27)

Con la CPRE se ha abierto una nueva era tanto en el diagnóstico como en el tratamiento de las fistulas biliares, dentro de las opciones endoscópicas que han probado tener eficacia para el manejo no quirúrgico de las fistulas biliares, se encuentran; la esfinterotomía sola o combinada con la colocación de sonda nasobiliar o endoprotesis.(4,8,9,12,13,15,17,18)

El principio de dichos procedimientos radica en que al mantener una igualdad de presiones entre la vía biliar y el duodeno se permite el paso libre de bilis al duodeno.(30)

De estos métodos endoscópicos la colocación de la endoprótesis ha demostrado ser el más efectivo en el manejo de las fistulas biliares, independientemente del sitio de origen en el árbol biliar.(4-19, 16, 30) ya que permite el cierre de la fistula en un promedio de 7 días.(6,13, 15,16,18,30)

Dentro de las complicaciones más frecuentes que se han observado con la endoprótesis colocada por endoscopia son, colangitis, hemorragia intestinal y migración de la endoprótesis, las cuales no presentaron problemas para su manejo médico (1,4,15,17,18)

Dados los resultados obtenidos en estudios recientes en los que la endoprótesis colocada por endoscopia en la vía biliar ha probado ser un método terapéutico seguro y efectivo en diversas patologías del árbol biliar extrahepático, el objetivo de este estudio es analizar las indicaciones y morbilidad de la colocación de endoprótesis en la vía biliar.

MATERIAL Y METODOS.

Con el objetivo de analizar las indicaciones y morbilidad de la colocación de endoprótesis en la vía biliar; se decidió efectuar un estudio retrospectivo, transversal, descriptivo, observacional de enero de 1992 a diciembre de 1998, en el servicio de cirugía general del Hospital de Especialidades del Centro Médico Nacional La Raza. Analizando el expediente clínico de los pacientes a quienes se les colocó endoprótesis en la vía biliar, para el manejo de patologías del árbol biliar extrahepático, registrando, sexo, edad, cuadro clínico, protocolo de estudio, diagnóstico, cirugía previa si existió, complicaciones durante la colocación de la endoprótesis y las complicaciones que se presentaron posterior a la colocación de la endoprótesis y como se resolvieron tales complicaciones.

R E S U L T A D O S .

De enero de 1992 a diciembre de 1998, en el servicio de cirugía general del Hospital de Especialidades del Centro Médico Nacional La Raza, a 25 pacientes se les colocó endoprótesis en la vía biliar; de estos fueron 17 mujeres y 8 hombres, con una edad promedio de 68.3 años, (rango 31 a 82 años) en 4 pacientes la indicación para a colocación de la endoprótesis fue la presencia de fistula biliar postcolecistectomía. de ellos 3 fueron mujeres y 1 hombre, en 3 pacientes (1 hombre y 2 mujeres) la colecistectomía fue efectuada de urgencia y en 1 (mujer), la cirugía fue electiva consistente en colecistectomía por laparoscopia El intervalo entre la cirugía y la valoración endoscópica con CPRE fue de 19 7 días (rango de 10 a 42 días), el gasto promedio de la fistula fue de 492 5 ml/día (rango 280 a 900 ml/día), en los 4 pacientes se evidencio el sitio anatómico de la fistula en el árbol biliar, en 2 pacientes la fuga se presento a nivel del muñon cístico en 1 a nivel del hepático común y en 1 a nivel del colédoco. En un paciente se efectuó extracción de lito residual en colédoco con canastilla de Dormia previo a la colocación de la endoprótesis. El cese del gasto de bilis posterior a la colocación de la endoprótesis se presento en todos los pacientes en un promedio de 6 días (rango de 4 a 8 días). durante la colocación de la endoprotesis no se presento ninguna complicación. La endoprótesis se retiró en todos los pacientes en un promedio de 8 5 semanas (rango 6 a 10 semanas) posterior al retiro de la endoprótesis se efectuó CPRE de control y en ninguno de los pacientes se presento fuga de medio de contraste del árbol biliar. No se presentaron complicaciones posterior a la colocación ni al momento de ser retirada la endoprótesis.

En 21 pacientes la indicación para la colocación de la endoprótesis en la vía biliar fue para el tratamiento paliativo de estenosis maligna del árbol biliar extrahepático, de estos fueron 14 mujeres (66.6%) y 7 hombres (33.33%), el cuadro clínico incluyo, ictericia de 6 meses de evolución, y perdida de peso en el 100% de los pacientes y en 16 pacientes (76.2%) dolor abdominal difuso. El protocolo de estudio incluyo Tomografía Axial Computada y Ultrasonido en todos los pacientes. seguido de CPRE. En 16 pacientes (76.2%) la estenosis fue clasificada como tipo I en la clasificación para las estenosis malignas

del árbol biliar de Bismuth y Corlette, en 3 pacientes (14.6%) como tipo II; en 1 estenosis tipo IIIa; y en 1 estenosis tipo IIIb. A los 21 pacientes la colocación de la endopròtesis se logro al primer intento sin que se presentara ninguna complicación durante el procedimiento.

El reporte histopatològico fue de colangiocarcinoma en 12 pacientes (57%) y de adenocarcinoma en 9 pacientes (43%). Posterior a la colocación de la endopròtesis se presentaron 2 casos de colangitis que se manejaron con antibioticoterapia intrahospitalariamente; y un caso de migración de la endopròtesis manejandose con recolocación de la endopròtesis.

D I S C U S I O N .

La incidencia de fistulas biliares postoperatorias se reporta que es de 0.22% (4) ,y generalmente es secundaria a la lesiòn nadvertida de la la via bilíar en el transoperatorio (4-7, 12-18) . Sin embrago debido a que en nuestro país no se cuenta con un sistema integral de estadística nacional no es bien conocida la incidencia real ,a lo que se suma que muchas fugas biliares pueden curar en forma espontanea (4,13) . En la actualidad en que la cirugía laparoscòpica se encuentra en pleno apogeo, ha aumentado la incidencia de lesiòn de vias biliares , reportandose hasta en un 2% (4,6,8,11,31) En nuestro estudio todas las fistulas biliares fueron secundarias a colecistectomía, en 3 pacientes la cirugía fue de urgencia y en 1 en forma electiva secundaria a colecistectomía por laparoscopia . dichos resultados concuerdan con la literatura, aunque las fistulas biliares sehan presentado tambièn secundarias a trauma abdominal con lesiones hepáticas (4,5,7,11)

Antiguamente el criterio tradicional del manejo de las fistulas biliares era quirùrgico y consistía en metodo de drenaje interno de la via biliar mediante un asa de yeyuno, dicho procedimiento se acompaña de alta morbimortalidad con la consiguiente larga estadia intrahospitalaria postquirùrgica (4,12,14,17) , apartir de las 2 decadas pasadas se introdujeron nuevos metodos de tratamiento como son; la colocacion de cateteres en la via biliar para el drenaje biliar externo, colocados por via percutanea transhepática y posteriormente por via endoscòpica consistente en sondas nasobiliares, obteniendo resultados buenos, pero acompañados de complicaciones como; hemorragia , nemotorax, perforaciòn de conductos biliares entre otras como los reporta Kosarek y cols (6) Posteriormente se introdujo la esfinterotomía endoscòpica con resultados exelentes como lo reporta Del Olmo y cols (7) , Vitale y cols (8) Liguory y cols (9) Entre otros pero temendo fracasos . en los casos en los cuales las lesiones mayores de 1 cm y en las que se encontraban por arriba del colèdoco , (7-15) . Desde los trabajos de Goldin y cols (5) donde reporta 5 casos de fistulas biliares manejados con endopròtesis biliar con exelentes resultados, en los cuales el cierre de la fistula

biliar se presentó en un promedio de 4 días, retirando la endoprótesis en un promedio de 10 semanas posteriores a su colocación. El uso de las endoprótesis se ha extendido, reportándose series de casos en 8 años como el de Liguory y cols (9), donde reportan un 80% de efectividad en el manejo de fistulas biliares con endoprótesis en la vía biliar, teniendo éxito en el cierre de la fistula en 12 de 15 pacientes, reportando como complicaciones 2 casos de colangitis, 1 sangrado de la papila al efectuar esfinterotomía y 1 caso de pancreatitis. A nivel nacional Gáitron y cols (13), reportan una casuística de 5 años en los cuales se maneja a 17 pacientes con fistula biliar mediante colocación de endoprótesis en la vía biliar, con cierre total de la fistula en todos los pacientes sin reportar ninguna complicación. En nuestro estudio se obtuvieron resultados similares con cierre total de la fistula en todos los pacientes en un promedio de 6 días posteriores a la colocación de la endoprótesis siendo retirada en un promedio de 8.5 semanas sin que se presentara ninguna complicación durante la colocación de la endoprótesis ni posterior a esta. Ponchon y cols (13), y Smith y cols (14), reportan casos de fistulas biliares manejadas con endoprótesis biliares colocadas por vía transhepática percutánea sin reportar complicaciones, sin embargo en diversos estudios y en la literatura (4,9,15,17) se han reportado complicaciones como son: hemorragia, neumotorax, fuga de bilis a través del sitio de punción, punción del diafragma, entre otras. Lo que hace a la vía endoscópica el método más seguro dejando a la técnica percutánea como una segunda elección en los casos en que la colocación endoscópica no pueda ser posible.

En nuestra revisión, en los casos de estenosis maligna de los conductos biliares extrahepáticos se encontró una frecuencia de 2% cifra similar a lo comunicado en la literatura (3). De los pacientes con dicha patología el 75 a 80% se encuentra al momento del diagnóstico con enfermedad metastásica lo que los hace irrecatables por su alto porcentaje de recidiva tumoral, por lo cual se ha optado por opciones terapéuticas paliativas encaminadas al alivio de la ictericia obstructiva, ya que la principal causa de muerte de estos pacientes es la falla hepática y la colangitis secundaria a la misma obstrucción (4,22-26). El grupo de edad más afectado es entre la quinta y séptima década de la vida, cifras similares encontramos en nuestro estudio.

con un promedio de edad de 72 años con un rango de 48 a 82 años. El cuadro clínico se caracteriza por la presencia de ictericia, pérdida ponderal, y dolor abdominal difuso (3,23,25,27) Datos que concuerdan con nuestra revisión. La localización anatómica en el árbol biliar influye en el diagnóstico, tratamiento y pronóstico. Cameron y Sons lo encontraron con más frecuencia a nivel del colédoco, 33 a 40%, seguido por el hepático común en un 20%. Similares resultados obtuvimos en nuestra revisión al encontrar a 16 pacientes con estenosis tipo I de Bismuth y Corlette, a 3 con estenosis tipo II, a 1 con estenosis tipo IIIa y a 1 con estenosis tipo IIIb. En cuanto a el manejo paliativo de la ictericia obstructiva desde que Glenn en 1962 propuso por primera vez el drenaje percutáneo de la vía biliar, han surgido nuevas opciones como en 1974 cuando Melner introduce la descompresión de los conductos biliares mediante catéteres y en la actualidad este método es el más aceptado como tratamiento para el manejo de la ictericia obstructiva de origen maligno. (22-27, 31)

Existen diferentes procedimientos paliativos para el manejo de la ictericia obstructiva de origen maligno el drenaje externo de la vía biliar, a través de la colocación de catéteres de pig tail, mediante vía percutánea transhepática o con sondas nasobiliares colocadas por vía endoscópica, sin embargo tienen el inconveniente de provocar trastornos digestivos y nutricionales relacionados a la pérdida permanente de bilis y la necesidad de traer consigo bolsas colectoras lo que representa un handicap para los pacientes (20,25,27)

El drenaje biliar interno es el método preferido por ser el más fisiológico y por ende mejor tolerado por el paciente: dentro de este método se encuentra el quirúrgico mediante un asa de yeyuno, colocación de stents metálicos o anastomosis mediante cirugía (3,23,25), y con endoprótesis por medio de endoscopia (3,20,21,22) o en forma percutánea. (23,25,26,27)


El tratamiento paliativo no quirúrgico mediante la inserción de endoprótesis metálicas, o stents, poliuretano, teflón o polietileno (1,23,25,29), tiene la ventaja de disminuir el prurito la bilirrubina total presenta decremento en más del 30% a los 10 días, permite una descompresión satisfactoria del 80 a 85% y

habitualmente solo requiere de un intento para su colocación, como lo reportan los estudios de Soehendra y cols(20) polydorou y cols (21) Lammer y cols (22) entre otros, similares resultados se observaron en nuestra revisión.(1,2,22-27) en nuestra revisión no se presento ninguna complicación

El porcentaje de complicaciones propias del procedimiento es del 3.7% entre las que se encuentran; sangrado gastrointestinal perforación de conductos biliares entre las más frecuentes (1,2,22-27) en nuestra revisión no se presento ninguna complicación. De las complicaciones tardias se reporta pancreatitis, desarrollo de fistula biliar, oclución de la prótesis. migración de la prótesis y colangitis, (1,2,22-27) de ellas en nuestra revisión solo se observaron 2 casos de colangitis y 1 de migración de la endoprótesis que se resolvieron mediante la administración de antibiòticos y la recolocación de endopròtesis.

A diferencia de lo comunicado en la literatura mundial en nuestra serie la estirpe histologica más frecuente reportada fue el colangiocarcinoma en 12 pacientes (57% y en 9 adenocarcinoma (43%).

Kuvshinoff y cols (25) reportan un estudio de 12 pacientes manejados con drenaje biliar interno con endopròtesis colocadas por metodo percutaneo trashepático en 6 pacientes y en 4 por endoscopia y 2 mediante cirugía, aunado radioterapia con Iridio 192 intraluminal, reportando buenos resultados por lo que dicho manejo puede ser considerado a futuro en el tratamiento paliativo de la estenosis maligna.



CONCLUSIONES

- En el hospital de Especialidades del Centro Médico Nacional La Raza las fistulas biliares son más frecuentemente secundarias a colecistectomía de urgencia, con predominio en el sexo femenino de 3:1.
- El sitio anatómico más frecuente de origen de la fistula en el árbol biliar fu el muñon del cístico.
- Con la endoprótesis biliar el cierre de la fistula ocurrió en un promedio de 6 días sin que se presentara ninguna complicación durante la colocación, posterior a la colocación y durante el retiro de la endoprótesis.
- Las estenosis malignas de la vía biliar en el Hospital de Especialidades del Centro Médico La Raza tiene una frecuencia del 2%.
- Predomino en el sexo femenino en proporción de 2:1.
- Anatómicamente se clasificó en el 76% de los casos como Bismuth I.
- El colangiocarcinoma fue la neoplasia más frecuente
- La colocación de la endoprótesis es usada más frecuente para el manejo paliativo de las estenosis malignas de la vía biliar.
- La colocación de la endoprótesis para el manejo paliativo de las estrecheces malignas de la vía biliar y para el manejo no quirúrgico de las fistulas biliares es un metodo seguro y eficaz ya que las complicaciones son mínimas y no puso en peligro la vida de los pacientes en quienes se utilizó.

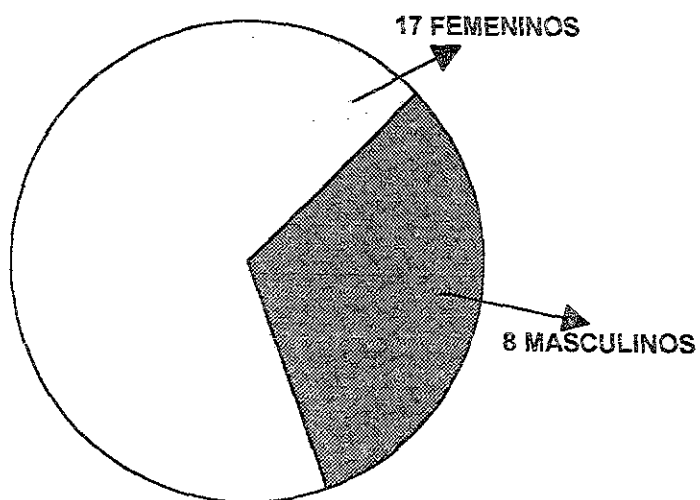
BIBLIOGRAFIA.

- 1.- Knol J. A., Eckhauser F : Endoscopy and Endoscopic Surgery in Hepatobiliary and Pancreatic disease in Zuidema G, Shackelford's Surgery of the alimentary tract Vol III; Fourth edition. Saunders Company 1996 pp 296-307.
- 2.- Martin M., Braasch J.W. : Strictures and Benign Obstructive Disorders of the Bile Ducts. In Zuidema, Shackelford's Surgery of the alimentary tract , Vol III, Fourth edition, Saunders Company , 1996, pp 308-319.
- 3.- Mei J. P. , Gadacz T. R. : Tumors of the Biliary Tract. In Zuidema G.; Shackelford's, Surgery of the alimentary tract, Vol III, Fourth edition, Saunders Company, 1996 , pp 320-331.
- 4 - Knol J.A., Raper S. E., Eckhauser F. E. Biliary Fistulas. In Zuidema G; Shackelford's, Surgery of the alimentary tract, Vol III; Fourth edition, Saunders Company, 1996 pp 332-37.
- 5 - Goldin E., Katz E., Wengrower D , Kluger Y., Haskel L., Shiloni E., Libson E., . Treatment of fistulas of the biliary tract by endoscopic insertion of endoprothesis. Surg Gynecol Obstet, 1990;170:418-23.
- 6 - Kosarek R.A , Ball T J., Patterson D.J., Brandabur J J , Raltz S., Traverso W.. Endoscopic treatment of biliary injury in the era of laparoscopic cholecystectomy. Gastrointest Endosc. 1994;40 10-6
- 7 - Del Olmo L. , Meroño E. , Moreira V F. , Garcia T. , Garcia-Plaza A Successful treatment of postoperative external biliary fistulas by endoscopic sphincterotomy . Gastrointest Endosc 1988;34:307-9
- 8.- Vitale G.C. . Stephens G. , Wieman T J. , Larson G M. . Use of endoscopic retrograde cholangiopancreatography in the management of biliary complications after laparoscopic cholecystectomy Surgery 1993.114:806-14
- 9.- Liguory C. , Vitale G C , Lefebre J F. , Bonnel D., Cornud F . Endoscopic treatment of postoperative biliary fistulae. Surgery 1991. 110:779-84

- 10.- Horattas M. C. , Lewis R. D , Fenton A. H , Awender H. M. . Modern Concepts in nonsurgical management of traumatic biliary fistulas. *J Trauma* 1994;29:186-89
- 11.- Scioscia P. J. , Dillon P.W., Cilley R.E., Hoover W.C., Krummel T.M.. Endoscopic sphincterotomy in the management of posttraumatic biliary fistula. *J. Pediatr Surg.* 1994;29:3-6.
- 12 - Sauerbruch T., Weinzierl M., Holl J., Pratschke E.. Treatment of postoperative bile fistulas by internal endoscopic biliary drainage. *Gastroenterology* 1986;90:1998-2003.
- 13.- Güitron A. Adalid R. , Nares J. , Albores A. . Manejo endoscopico de la fistula biliar. *Rev. Gastroenterol. Mex.* 1997;62 (1):29-33
- 14 -Smith A. C. , Schapiro R. H. , Kelsey P.B. , Warshaw A.L. . Successful treatment of nonhealing biliary-cutaneous fistulas with biliary stents. *Gastroenterology* 1986;90:764-9
- 15 - Ponchon T , Gallez J. F , Valette P. J. , Chavaillon A , Bory R.. Endoscopic treatment of biliary tract fistulas. *Gastrointest Endosc* 1989;35:490-98.
- 16.-Davids P. H P , Rauws E. A. J. , Coene P.P L O., Tytgat G.N.J., Huijbregtse K.. Endoscopic stening for post-operative biliary strictures. *Gastrointest Endosc* 19928: 12-8.
- 17 - Siegel J.H. , Harding G T. , Chateau F . Endoscopic decompression and drainage of benign and malignant biliary obstruction. *Gastrointest Endosc*, 1982;28 79-82
- 18.-Czernaik A., Thompson J.N., Soreide O., Benjamin I.S , Blumgart L.H.. The management of fistulas of the biliary tract after injury to the bile duct during cholecystectomy. *Surg Gynecol Obstet* 1988.167 33-8
- 19 - Siegel J H. . Improved biliary decompression with large caliber endoscopic prostheses *Gastrointest Endosc* 1984;30:21-3.
- 20 - Soehendr N. , Reynders-Frederix V. . Palliative bile duct drainage - a new Endoscopic method of introducing a transpapillary drain. *Endoscopy* 1980.12:8-11.
- 21 - Polydorou A. A. , Cairns S. R. , Dowsett J.F , Hatfield A R W. . Salmon P. R , Cotton P. B., Russel.

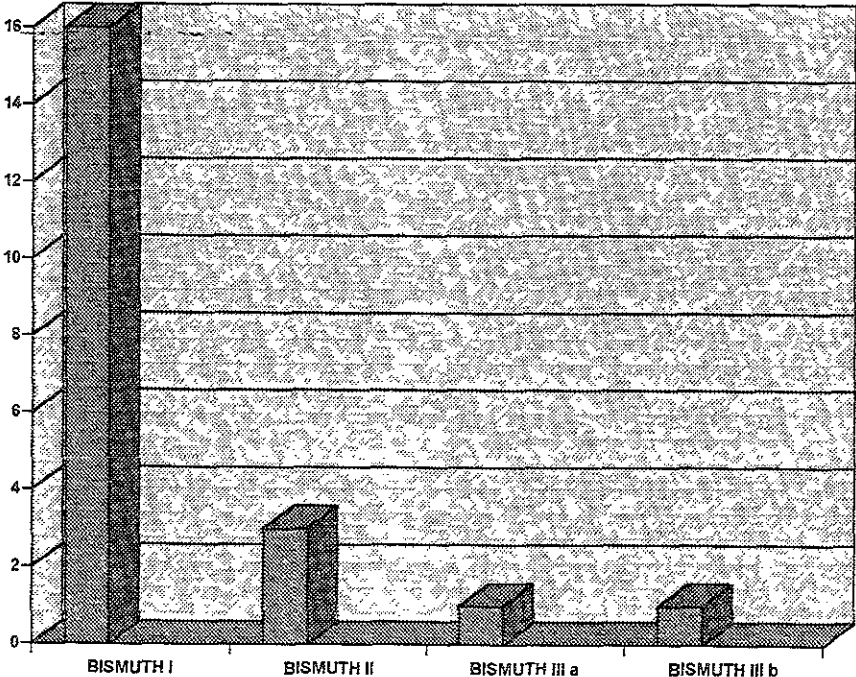
- Palliation of proximal malignant biliary obstruction by endoscopic endoprosthesis insertion. *Gut* 1991;32:685-89.
- 22.- Lammer J., Neumayer K. . Biliary drainage endoprostheses :Experience with 201 placements. *Radiology* 1986;159 625-629.
- 23 -La: E. C. S. Chu K.M., Lo C.Y., Fan S.T. Lo C M. Wong J. . Choice of palliation for malignant hilar obstruction. *Am. J. Surg.* 1992;163 208-12.
- 24.- Sezeur A. Kracht M., Fagniez P.L., Rey P , Leandri J., Julien M., Malafosse M.. Proximal stenosis of the bile ducts : Results with a new surgical endoprosthesis *World J. Surg.* 1989;13.100-4.
- 25 -Kuvshinoff B. W. . Armstrong J.G., Fong Y. , Schupak K., Geiradjman G., Heffernan N., Blumgart L.H. Palliation of irresectable hilar cholangiocarcinoma with biliary drainage and radiotherapy. *Br J. Surg.* 1995;82:1522-25.
- 26 - Dooley J. S., Dick R., George P. , Kirk R. M., Hpbbs K.E.F., Sherlock S. Percutaneous transhepatic endoprosthesis for bile duct obstruction *Gastroenterology* .1984 ;86'905-9
- 27.- Lameris J. S., Stoker J., Nijs H. G. T , Zonderland H.M., Terpstra O T , Blankenstein M. V.. Schutte H E . Malignant biliary obstruction Percutaneous use of self-expandable stents. *Radiology* 1991.179 703-707.
- 28.- Leung J W. C , Del Favero G , Cotton P. B . Endoscopic biliary prostheses: a comparison of materials *Gastrointest Endosc.* 1985;31'93-95
- 29 - Siegel J H Combined endoscopic dilation and insertion of large diameter endo`prostheses for bile duct obstruction *Gastrointest Endosc.* 1984,30 91-92.
- 30.- Kosarek R. . Técnicas para el tratamiento de las lesiones de vias biliares. *Surg Clin North Am.* 1994;4:929-34
- 31.- Schulak J. A. .Corry R. J Complicaciones quirùrgicas In Sabiston Principios de cirugía . Primera edeción , Mexico , Interamericana McGraw-Hill 1987, pp 200-222.

DISTRIBUCION POR SEXO

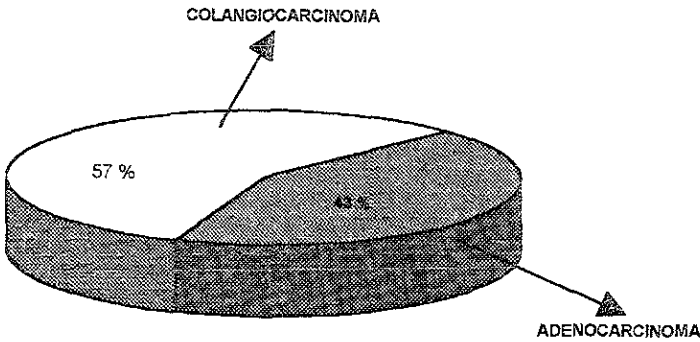


CLASIFICACION DE LAS ESTENOSIS MALIGNAS

PACIENTES



VARIEDAD HISTOLOGICA DE LAS ESTENOSIS-MALIGNAS



COMPLICACIONES POSTERIORES A LA COLOCACION DE ENDOPROTESIS		
COMPLICACION	FISTULA BILIAR	ESTENOSIS MALIGNA
COLANGITIS	0	2
MIGRACION	0	1