

248



UNIVERSIDAD NACIONAL AUTÓNOMA DE MEXICO

FACULTAD DE ODONTOLOGIA

DETERMINACION DE AgNORs EN LIQUEN PLANO Y CARCINOMA EPIDERMÓIDE

T E S I S  
QUE PARA OBTENER EL TITULO DE:  
CIRUJANO DENTISTA  
P R E S E N T A :  
ALEJANDRA ZAVALA DURAN

Uo 13a

TUTORA: DRA. ELBA ROSA LEYVA HUERTA



MEXICO, D. F.

2000.

282042



Universidad Nacional  
Autónoma de México

Dirección General de Bibliotecas de la UNAM

**Biblioteca Central**



**UNAM – Dirección General de Bibliotecas**  
**Tesis Digitales**  
**Restricciones de uso**

**DERECHOS RESERVADOS ©**  
**PROHIBIDA SU REPRODUCCIÓN TOTAL O PARCIAL**

Todo el material contenido en esta tesis esta protegido por la Ley Federal del Derecho de Autor (LFDA) de los Estados Unidos Mexicanos (México).

El uso de imágenes, fragmentos de videos, y demás material que sea objeto de protección de los derechos de autor, será exclusivamente para fines educativos e informativos y deberá citar la fuente donde la obtuvo mencionando el autor o autores. Cualquier uso distinto como el lucro, reproducción, edición o modificación, será perseguido y sancionado por el respectivo titular de los Derechos de Autor.

**AGRADEZCO A MIS PADRES VIRGINIA Y FRANCISCO POR SU APOYO INCONDICIONAL DE TODO LA VIDA.**

**AGRADEZCO A LA DOCTORA ELBA POR SU APOYO Y PACIENCIA PARA LA REALIZACIÓN DE ESTA TESIS.**

**GRACIAS A:  
LA DRA. CLAUDIA DE LEON  
LA DRA. BEATRIZ C. ALDAPE BARRIOS  
A TEO**

**GRACIAS A MI HERMANA VERONICA POR SU AYUDA**

**GRACIAS A MIS TIOS REYNA Y OCTAVIO POR SU APOYO INCONDICIONAL DURANTE TODO ESTE TIEMPO.**

**GRACIAS A LULU Y RAFA POR SU AYUDA EN LA REALIZACIÓN DE ESTA TESIS.**

**GRACIAS A MIS AMIGAS:  
SARAHÍ, ARISBETH(COMADRE), MARCELA, IVONNE, ANGELICA, ARITH,  
GABY Y DALIA POR SU AMISTAD Y APOYO INCONDICIONAL.**

**GRACIAS A TODAS LAS PERSONAS QUE DE UNA U OTRA FORMA PUSIERON UN GRANITO DE ARENA PARA LA REALIZACIÓN DE ESTA TESIS.**

# DETERMINACION DE AgNORs EN LIQUEN PLANO Y CARCINOMA EPIDERMÓIDE

ÍNDICE	PAGINA
<b>Resumen</b>	1
<b>Introducción</b>	2
<b>Antecedentes</b>	3
Cavidad bucal	3
Mucosa bucal	4
Lámina propia	5
Submucosa	6
Epitelio	6
Subdivisiones de la mucosa bucal	11
Zonas queratinizadas	11
Mucosa masticatoria	11
Áreas no queratinizadas	12
Mucosa especializada	15
<b>Liquen plano bucal</b>	16
Etiología y patogenia	17
Características clínicas	19
Liquen plano reticular	19
Liquen plano buloso	20
Liquen plano atrófico	20
Liquen plano tipo placa	20
Liquen plano erosivo	21
Características histológicas	21
<b>Transformación maligna en liquen plano bucal</b>	22
<b>Carcinoma epidermoide</b>	24
<b>División, proliferación y diferenciación celular</b>	26
<b>Nucleolo</b>	29
<b>Regiones de organizadores nucleolares</b>	33
Ciclo nucleolar	35
Ciclo celular	35
<b>Planteamiento del problema</b>	37
<b>Justificación</b>	37
<b>Hipótesis</b>	37
<b>Objetivo general</b>	37
<b>Objetivos específicos</b>	38
<b>Universo de estudio</b>	38
<b>Criterio de inclusión</b>	38
<b>Criterio de exclusión</b>	38
<b>Variables dependientes</b>	38
<b>Variables independientes</b>	38
<b>Tipo de estudio</b>	39
<b>Material y métodos</b>	39

<b>Reactivos</b>	<b>39</b>
<b>Metodología</b>	<b>40</b>
<b>Análisis estadístico</b>	<b>42</b>
<b>Resultados</b>	<b>42</b>
<b>Discusión</b>	<b>60</b>
<b>Conclusiones</b>	<b>63</b>
<b>Bibliografía</b>	<b>64</b>

## ÍNDICE DE TABLAS

## PAGINA

<b>Tabla 1.Resultados histológicos de liquen plano</b>	<b>42</b>
<b>Tabla 2.Número de células positivas a AgNORs en liquen plano</b>	<b>48</b>
<b>Tabla 3.Resultados de la gradificación de carcinoma epidermoide según Jakobsson</b>	<b>49</b>
<b>Tabla 4.Número de células positivas a AgNORs en carcinoma epidermoide</b>	<b>55</b>
<b>Tabla 5.Comparación de AgNORs en liquen plano y carcinoma epidermoide</b>	<b>56</b>
<b>Tabla 6.Resultados del coeficiente de correlación de Spearman</b>	<b>59</b>

## ÍNDICE DE FIGURAS PAGINA

<b>Figura 1.</b> Estructuras de la mucosa bucal	<b>10</b>
<b>Figura 2.</b> Patogénesis de liquen plano	<b>17</b>
<b>Figura 3.</b> Ciclo nucleolar	<b>32</b>
<b>Figura 4.</b> Cuantificación de AgNORs	<b>41</b>
<b>Figura 5.</b> Liquen plano con tinción de H y E .	<b>46</b>
<b>Figura 6.</b> Liquen plano con tinción de H y E y AgNORs.	<b>47</b>
<b>Figura 7.</b> Carcinoma epidermoide con tinción de H y E y AgNORs.	<b>53</b>
<b>Figura 8.</b> Carcinoma epidermoide con tinción de H y E y AgNORs.	<b>54</b>

<b>Grafica 1.</b> Porcentaje de AgNORs en liquen plano	<b>57</b>
<b>Grafica 2.</b> Porcentaje de AgNORs en carcinoma epidermoide	<b>58</b>

## ÍNDICE DE CUADROS PAGINA

<b>Cuadro 1.</b> Características de la hiperplasia y displasia epitelial	<b>22</b>
<b>Cuadro 2.</b> Gradificación de criterios de displasia	<b>26</b>

## RESUMEN

Se ha planteado que la cuantificación de AgNORs puede ser un parámetro para monitorear y discriminar en el laboratorio de patología alteraciones celulares incipientes, estos hallazgos contribuyen a facilitar el diagnóstico temprano y el conocimiento del crecimiento tumoral.

Para el conteo de Organizadores Nucleolares se utilizó la tinción de plata coloidal.

Se utilizaron 14 casos de *liquen plano* y 14 casos de *carcinoma epidermoide*.

Se revisaron con tinción de hematoxilina y eosina.

El *carcinoma* se clasificó de acuerdo a los criterios de Jakobsson y *liquen plano* solo se describió histológicamente, y en ambas lesiones se cuantificaron AgNORs.

Los resultados obtenidos fueron: en el *liquen plano* el menor número de células contadas fue de 171 con un promedio de 2.05 AgNORs y el número mayor de células fue de 728 con un número promedio de 10.19 AgNORs; en el caso de *carcinoma epidermoide* el número menor de células contadas fue de 154 con un promedio de 3.47 AgNORs y el número mayor de células contadas fue de 781 con un número promedio de 10.15 AgNORs.

Al hacer una comparación de los resultados entre el *liquen* y el *carcinoma*, encontramos que la media para el líquen fue de 6.80 AgNORs,  $Sd \pm 2.13$  y para el carcinoma fue de 6.85 AgNORs,  $Sd \pm 2.24$ , por lo cual al analizar estadísticamente aplicando el coeficiente de correlación de Spearman tuvimos un nivel de confiabilidad de  $p \Rightarrow .01$ , el resultado fue que ambas variables y la cuantificación de los organizadores nucleolares se correlacionan de manera positiva es decir cuando una aumenta o disminuye en la otra sucede lo mismo.



## INTRODUCCIÓN

El papel de las Regiones de Organizadores Nucleolares (NORs) para predecir el comportamiento biológico de un tumor se basa en la capacidad de reflejar la actividad proliferativa de una neoplasia dada, los NORs están típicamente agregados dentro del nucléolo durante la interfase de la célula normal; el número de NORs visualizados depende de el número de NORs presentes en los cromosomas, el nivel de actividad transcripcional del RNA y el estadio del ciclo celular.

El *liquen plano* es una enfermedad mucocutánea crónica que puede presentarse con un curso subagudo crónico pudiendo verse involucrada la piel, la mucosa bucal o ambas.

En la piel clínicamente se presenta como pápulas violáceas, pruríticas con lesiones blancas superficiales denominadas estrías de Wickham; se observa más frecuentemente en las zonas de flexión del cuerpo, pero también puede observarse en otras áreas como membranas mucosas; las lesiones se observan blancas, como líneas en forma de red, úlceras dolorosas o como gingivitis descamativa, histológicamente se caracteriza por infiltrado inflamatorio linfocitario en banda y licuefacción basal.

El *carcinoma epidermoide* es una neoplasia maligna epitelial que se origina en la superficie del epitelio en las células escamosas.

El *carcinoma epidermoide* de cavidad bucal representa el 4% de todos los tumores malignos que ocurren en cabeza y cuello, y de estos el 90% corresponde a este tumor.

Algunos síntomas frecuentes en un paciente con carcinoma son: irritación de la boca, pequeño dolor ó dolor cuando la lesión empieza a ulcerarse.

Histológicamente muestra hiperparaqueratosis, proliferación irregular y anárquica de células del estrato espinoso dispuestas en cordones mal limitados que invaden la lámina propia; hay atipias celulares manifestadas por variaciones en el tamaño de las células y sus núcleos, falta de puentes intercelulares, mitosis atípica y queratinización individual. La malignidad está en relación directa con las atipias e inversa con la queratinización individual o las perlas de queratina.

## ANTECEDENTES

### CAVIDAD BUCAL

La cavidad bucal es la zona inicial del tubo digestivo, donde se realizan complejas funciones de masticación o trituración de los alimentos, insalivación, degustación y deglución de los mismos, fonación, entrada y salida del aire del aparato respiratorio; interviene en otras funciones relacionadas con la mímica y la estética. Se denomina APARATO ESTOMATOGNÁTICO, esto significa integración anatómica y funcional de los componentes de la cavidad bucal con elementos articulares como la articulación temporomandibular, glándulas salivales, lengua, etc.<sup>1,2,3</sup>

Está limitada por seis paredes revestidas por mucosa cuyas características particulares están adaptadas a las funciones que cada área desempeña en el tratamiento de los alimentos, las paredes son: hacia adelante los labios, hacia atrás el velo del paladar, lateralmente las mejillas hacia abajo el piso de la boca y hacia arriba el paladar .

Se considera que con las piezas dentarias articuladas, la cavidad es virtual por la adaptación de las paredes entre sí y el contacto de la lengua con la bóveda palatina. Las arcadas dentarias marcan una zona externa o vestibular y otra interna palatina (maxilar superior) o lingual (maxilar inferior).

En oclusión fisiológica, la comunicación de estas zonas se hace por los espacios retrodentales y espacios interdentarios.<sup>1,2,3</sup>

La superficie de la cavidad bucal es una membrana mucosa que varía según la función en diferentes regiones de la boca, las áreas que intervienen en la masticación de los alimentos son la encía y la bóveda palatina, las cuales poseen una estructura diferente a la del piso de la boca o la mucosa de las carrillos.<sup>1</sup>

En base a estos criterios funcionales, podemos dividir a la mucosa bucal en tres tipos principales:

- 1.- Mucosa masticatoria (encía y bóveda palatina).
- 2.- Mucosa de revestimiento o de reflaxión (labio, mucosa del carrillo, fórnix vestibular, mucosa alveolar, piso de la boca y velo del paladar).
- 3.- *Mucosa especializada (dorso de la lengua y botones gustativos).* <sup>1,2,3</sup>

La mucosa masticatoria suele estar fija al hueso y no experimenta estiramiento, soporta las fuerzas generadas con la masticación; la mucosa de revestimiento no está expuesta a dichas fuerzas, sin embargo, cubre la musculatura y es distensible, adaptándose a la contracción y relajación de las mejillas, labios y lengua, y a los movimientos de la mandíbula producidos por los músculos de la masticación; constituye todas las superficies de la boca con excepción del dorso de la lengua y la mucosa masticatoria; la mucosa especializada (sensitiva) recibe este nombre porque aloja a los botones gustativos, que tienen función sensitiva.<sup>1</sup>

## MUCOSA BUCAL

Se encuentra formada por dos capas, epitelio y tejido conectivo, el componente de tejido conectivo de la mucosa bucal se denomina "lámina propia" y es comparable a la parte de la piel llamada "dermis" o "corion", algunas fibras nerviosas penetran en el epitelio y no contienen vasos sanguíneos.<sup>1</sup>

Ambos tejidos contactan en un límite ondulado, donde el componente conjuntivo presenta elevaciones hacia el epitelio denominadas papilas coriales, las que llevan vasos y nervios; <sup>12</sup> a su vez, el epitelio se proyecta hacia la lámina propia o corion en forma de prolongaciones que se interdigitan con las papilas coriales y reciben el nombre de clavos epiteliales.

En una membrana mucosa se deben considerar las siguientes características:<sup>1</sup>

- 1.- *Tipo de epitelio de revestimiento.*
- 2.- *Estructuras de la lámina propia; su densidad, espesor y la falta o no de elasticidad.*
- 3.- *La forma de unión entre el epitelio y la lámina propia.*
- 4.- *Su fijación a las estructuras subyacentes.*

### **LÁMINA PROPIA**

La lámina propia es un tejido conectivo de espesor variable que confiere sostén y nutrición al epitelio, está dividida en dos partes: papilar y reticular. La porción papilar se denomina así por las papilas coriales que posee. La reticular debe su nombre a las fibras reticulares; dado que existen considerables variaciones de longitud y grosor de las papilas en diferentes regiones también la porción papilar tiene una profundidad variable.

Una parte de la lámina propia subyacente a la membrana basal puede ser diferenciada del tejido conectivo por su propiedad, las finas fibras de colágeno inmaduro que son argirófilas y tienen una organización en enrejado se denominan “de reticulina” esta porción tiene fibras reticulares.<sup>1,2</sup> Las porciones papilar y reticular no están separadas forman un continuo, pero se utilizan para describir esta región, siempre existe la zona reticular, mientras que la zona papilar puede faltar en algunas áreas tales como la mucosa alveolar, cuando las papilas son muy cortas o no existen.<sup>1,3</sup>

La disposición entrelazada de las papilas del tejido conectivo y los clavos epiteliales, y aún las ondulaciones y proyecciones más finas que se encuentran en la base de cada célula epitelial, aumentan el área de contacto entre la lámina propia y el epitelio, este incremento de superficie facilita el intercambio de materiales entre el epitelio y los vasos sanguíneos del tejido conectivo, además de que la lámina propia puede adherirse al periostio del hueso alveolar “o reticular”.<sup>1,3</sup>

## **SUBMUCOSA**

Está constituida por tejido conectivo de espesor y densidad variable, que adhiere la membrana mucosa a las estructuras subyacentes, dicha inserción es laxa o firme según el carácter de la submucosa; aquí se encuentran glándulas, vasos sanguíneos, vasos linfáticos, nervios, tejido adiposo, además de grandes arterias que se dividen en ramas más pequeñas y que penetran entonces en la lámina propia hasta formar una red capilar subepitelial en las papilas, cuyas venas que se originan en la red capilar retornan siguiendo el recorrido descrito por las arterias.<sup>1,3</sup>

Los nervios sensitivos de la membrana mucosa suelen estar más agrupados hacia la parte anterior de la boca (rugas, punta de la de la lengua, etc), las fibras nerviosas son mielínicas cuando atraviesan la submucosa, pero pierden su vaina de mielina antes de dividirse. En las papilas se encuentran terminaciones nerviosas sensitivas de diversos tipos, algunas de las fibras penetran en el epitelio, donde terminan entre las células epiteliales como terminaciones nerviosas libres.<sup>1</sup>

Los vasos sanguíneos están acompañados por fibras nerviosas autónomas amielínicas que inervan a los músculos lisos, sin embargo, otras fibras del mismo tipo van a inervar a las glándulas.<sup>1</sup>

## **EPITELIO**

El epitelio de la mucosa bucal es de tipo estratificado queratinizado, paraqueratinizado o no queratinizado, según su localización; el epitelio de la encía y bóveda palatina es queratinizado no siendo así el de los carrillos, y el piso de boca que son no queratinizados.<sup>1</sup>

El epitelio bucal queratinizado tiene cuatro capas o estratos: basal, espinoso, granuloso y córneo, denominados en latín *estratum basale*, *estratum spinosum*, *estratum granulosum* y *estratum corneum*, respectivamente, tomando estos nombres de su aspecto morfológico.<sup>1,2</sup>

Durante su evolución cada célula del epitelio estratificado recorre estas capas, desde la profundidad hasta la superficie.

Luego de producida la mitosis puede permanecer en la capa basal y dividirse nuevamente, o puede emigrar o ser desplazada hacia arriba. Durante su migración se transforman en unas células especializadas y experimentan cambios bioquímicos y morfológicos para formar un queratinocito.

Cuando un queratinocito penetra en el estrato córneo, se convierte en una escama queratinizada, la que después de llegar a la superficie se descama y cae al medio bucal; para que el tejido permanezca con espesor constante, debe formarse una célula en la capa basal por cada célula descamada o perdida en la superficie.<sup>1</sup>

La capa basal está formada por células que sintetizan ADN y experimentan mitosis, proporcionando así nuevas células, además pueden verse algunas figuras mitóticas en células espinosas inmediatamente al lado de la capa basal, por tanto, las células basales y las células espinosas parabasales en su conjunto se denominan estrato germinativo.<sup>1</sup>

Las células basales forman una capa única de células cúbicas, o cúbicas altas, con prolongaciones protoplasmáticas (pedículos) que se proyectan desde su superficie basal hacia el tejido conectivo.

En la superficie basal se encuentran estructuras especializadas, denominadas hemidesmosomas, están formados por una única placa de inserción, por una membrana plasmática, y una estructura extracelular asociada que parece adherir el epitelio al tejido conectivo. La lámina basal está compuesta por una zona clara (lámina lúcida) justamente por debajo de las células epiteliales y una zona oscura (lámina densa) más allá de la lámina lúcida y adyacente al tejido conectivo.<sup>1</sup>

Los bordes laterales de la células basales adyacentes se encuentran en íntima aposición y conectados por desmosomas,<sup>12</sup> estos son especializaciones de la superficie celular, constituidos por membranas celulares adyacentes a un par de regiones más densas, además de placas de inserción así como estructuras extracelulares interpuestas. Las células basales contienen tonofilamentos que corren hacia las placas de inserción y están unidos a ellas, encontrándose además ribosomas y elementos de retículo endoplasmático

rugoso lo cual indica actividad sintetizadora de proteínas. Por último, existen otros tipos de uniones celulares como las uniones estrechas y próximas.<sup>1</sup>

El estrato espinoso está constituido por células de forma poliédrica irregular y más grandes que las células basales. Mediante la observación con el microscopio óptico, parece que las células están unidas por “puentes intercelulares”, al parecer, las tonofibrillas van de una célula a otra a través de estos puentes; los puentes intercelulares son desmosomas y las tonofibrillas son haces de tonofilamentos que rotan o se arquean adyacentes a las placas de inserción.<sup>1,2</sup>

Los espacios intercelulares de las células espinosas en los epitelios queratinizados son más grandes o están distendidos, por eso los desmosomas son más prominentes adquiriendo un aspecto espinoso, cuyas puntas terminan en un desmosoma; de las cuatro capas, la de células espinosas es la más activa en la síntesis de proteínas; la capa que le sigue (estrato granuloso) contiene células más planas y más anchas, además de tener mayor tamaño que las células espinosas. Se le denomina estrato granuloso debido a los gránulos de queratohialina.<sup>1,2</sup> Los núcleos muestran signos de degeneración y picnosis, éste estrato todavía sintetiza proteínas. <sup>1</sup>

Al acercarse la célula al estrato córneo, la síntesis de proteínas disminuye, los tonofilamentos son más densos en cantidad y se ven a menudo asociadas con gránulos de queratohialina, además de que las superficies celulares se tornan más regulares y están unidas más íntimamente a las superficies celulares adyacentes.

La unidad interna de la membrana celular aumenta de grosor, esto puede deberse a una de las proteínas que se encuentra en el gránulo de queratohialina, rica en azufre y estabilizadas por enlaces transversales covalentes formando así una estructura muy resistente; la cantidad de material intercelular aumenta y es volcado en el espacio intercelular por las células.<sup>1</sup>

El estrato córneo está formado por escamas queratinizadas, que son más planas que las células granulosas; aquí todos los núcleos y otros organitos como ribosomas y mitocondrias han desaparecido. La capa es amorfa desde el punto de vista histológico, las células epiteliales del estrato córneo se diferencian de los epitelios queratinizados porque no producen la capa superficial córnea.<sup>1</sup>

A las capas del epitelio no queratinizadas se les denomina: basal, intermedia y superficial, las células basales de ambos tipos son similares, sin embargo; las células del estrato intermedio son más grandes que las del estrato espinoso, además de que el espacio intercelular no está distendido y por eso las células no tienen aspecto espinoso.

Sin embargo, es frecuente denominar células espinosas a las del estrato intermedio, aún cuando morfológica y fisiológicamente no son queratinocitos, se encuentran adheridas por desmosomas, otras uniones y sus superficies celulares se encuentran adosadas más íntimamente que las células espinosas.

No existe estrato granuloso (aunque pueden formarse gránulos incompletos o vestigiales), ni estrato córneo, en la superficie se encuentran células nucleadas, las cuales finalmente se descaman, tal como ocurre con las escamas córneas.<sup>1</sup>

En la ortoqueratinización se forman escamas queratinizadas, en la paraqueratinización las células conservan núcleos picnóticos y condensados y otros organitos celulares parcialmente lisados hasta que se descaman, presentando signos de condensación de las células superficiales, que parece como si se estuvieran queratinizando.

Los tejidos que no son queratinizados en un período del desarrollo pueden queratinizarse en otro, aún cuando pueden emplearse invariablemente los términos “queratinizado” y “paraqueratinizado” con los términos “queratinocitos” y “paraqueratinocitos”; los primeros se refieren a aspectos fisiológicos y los últimos a patológicos.



Cuando se produce la queratinización en un tejido que normalmente no es queratinizado, se dice que ha habido queratosis; por otra parte, cuando un tejido que normalmente se queratiniza resulta paraqueratinizado, se dice que se ha producido paraqueratosis.<sup>1</sup> En la queratinización existen tres tipos de capas:

- 1.-Queratinizada.- En la cual las células superficiales forman escamas de queratina y pierden sus núcleos, además de presentar un estrato granuloso.
- 2.- Paraqueratinizada.- En la cual las células superficiales retienen sus núcleos picnóticos y muestran algunos signos de queratinización; sin embargo, falta en general el estrato granuloso.
- 3.- No queratinizada.- En la cual las células superficiales son nucleadas y no muestran signos de queratinización.

El epitelio bucal contiene además melanocitos, células de Langerhans, células de Merkel y diversos leucocitos.<sup>2,3</sup> En la **figura 1** se muestran las estructuras de la mucosa bucal.

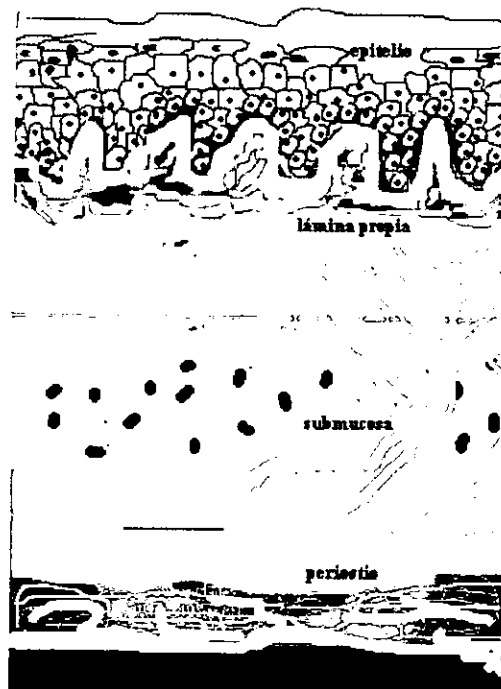


Figura 1. Estructuras de la mucosa bucal

Cuando se produce la queratinización en un tejido que normalmente no es queratinizado, se dice que ha habido queratosis; por otra parte, cuando un tejido que normalmente se queratiniza resulta paraqueratinizado, se dice que se ha producido paraqueratosis.<sup>1</sup> En la queratinización existen tres tipos de capas:

- 1.-Queratinizada.- En la cual las células superficiales forman escamas de queratina y pierden sus núcleos, además de presentar un estrato granuloso.
- 2.- Paraqueratinizada.- En la cual las células superficiales retienen sus núcleos picnóticos y muestran algunos signos de queratinización; sin embargo, falta en general el estrato granuloso.
- 3.- No queratinizada.- En la cual las células superficiales son nucleadas y no muestran signos de queratinización.

El epitelio bucal contiene además melanocitos, células de Langerhans, células de Merkel y diversos leucocitos.<sup>2,3</sup> En la **figura 1** se muestran las estructuras de la mucosa bucal.

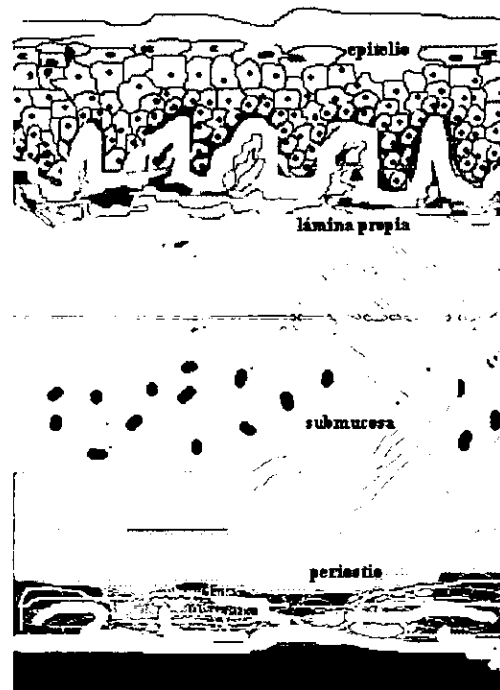


Figura 1. Estructuras de la mucosa bucal

## SUBDIVISIONES DE LA MUCOSA BUCAL

Como ya se mencionó, la mucosa bucal se divide en zonas queratinizadas y no queratinizadas:

### ZONAS QUERATINIZADAS

#### *Mucosa masticatoria*

- **Bóveda palatina.**
- **Encía.**
- **Borde rojo o libre del labio.**

### *MUCOSA MASTICATORIA*

La mucosa masticatoria es queratinizada está integrada por la encía y la bóveda palatina ambas tienen similitudes de grosor, queratinización, espesor, densidad y firmeza de inserción de la lámina propia, sin embargo, existen diferencias en la submucosa.<sup>1,3</sup>

- **Bóveda Palatina**

La mucosa de la bóveda palatina está firmemente fija al periostio subyacente y no tiene movilidad lo mismo que la encía, el epitelio es uniforme con una superficie queratinizada; la lámina propia (tejido conectivo denso) es más gruesa en la parte anterior del paladar que en la posterior y presenta numerosas papilas coriales largas; en las partes laterales de la bóveda palatina, la lámina propia está fija al periostio por bandas de tejido conectivo fibroso denso dispuestas en ángulo recto con la superficie que divide a la capa submucosa en espacios de forma irregular.

La distancia entre la lámina propia y el periostio es menor en la parte anterior que en la posterior. En la zona anterior el tejido conectivo contiene tejido adiposo mientras que en la parte posterior contiene glándulas mucosas.<sup>2,3</sup>

- **Encía**

Se encuentra formada por epitelio estratificado, que puede ser queratinizado o no, aunque frecuentemente es paraqueratinizado, el epitelio cubre una lámina propia compacta; las fibras colágenas de la lámina propia pueden insertarse al hueso alveolar, cemento o unirse al periostio.

La lámina propia de la encía está compuesta por un tejido conectivo denso que no tiene vasos de gran calibre, contiene pocas fibras elásticas que, en su mayor parte, están circunscritas a las paredes de los vasos sanguíneos; por otro lado, la mucosa alveolar y la submucosa contiene numerosas fibras elásticas, las que alcanzan su máximo grosor en la submucosa.<sup>1</sup>

La encía es paraqueratinizada en 75% de los casos, queratinizadas en 15% y no queratinizada en un 10%; se ha sugerido que la inflamación que se observa en casi todas las muestras gingivales, interfiere en la queratinización, cuanto más blanco y más transparente es más queratinizado.<sup>1</sup>

### **BORDE ROJO O LIBRE DEL LABIO**

La superficie externa del labio se encuentra cubierta por un epitelio queratinizado con un estrato córneo grueso, las papilas del tejido conectivo son escasas y cortas, encontrándose glándulas sebáceas en relación con los folículos pilosos.

La región de transición presenta un epitelio delgado y se caracteriza por numerosas papilas dérmicas de la lámina propia, de disposición compacta, que llegan hasta las profundidades del epitelio y llevan grandes vasos capilares hasta cerca de la superficie.<sup>1</sup>

### **AREAS NO QUERATINIZADAS**

- **Mucosa de revestimiento**
- **Mucosa labial y yugal**
- **Fórnix vestibular y mucosa alveolar**
- **Cara ventral de la lengua y piso de la boca**
- **Velo del paladar**

- **Mucosa de revestimiento**

La mucosa de revestimiento se encuentra en el labio, las mejillas, la mucosa alveolar, el piso de la boca, las superficies inferiores de la lengua y el paladar blando.<sup>1,2</sup> Todas las zonas de la mucosa de revestimiento se caracterizan por un epitelio no queratinizado relativamente grueso, y una lámina propia delgada; las diferentes zonas de la mucosa de revestimiento varían entre sí por la estructura de la submucosa, donde la mucosa de revestimiento hace reflaxión en los labios, carrillos y la lengua hacia el hueso alveolar, la submucosa tiene una textura laxa, la mucosa de reflaxión que se encuentra en el fórnix vestibular y en el surco sublingual en el piso de la cavidad bucal tiene una submucosa laxa y de considerable volúmen.<sup>1</sup>

- **Mucosa labial y yugal**

El epitelio de la mucosa de los labios y de los carrillos es estratificado no queratinizado, la lámina propia de la mucosa labial y yugal está formada por tejido conectivo denso y tiene papilas cortas e irregulares.

La capa submucosa conecta la lámina propia con la delgada aponeurósis de los músculos y está constituida por haces de fibras colágenas agrupadas en forma densa, además de presentar tejido conectivo laxo que contiene grasa y pequeñas glándulas mixtas de predominio mucoso entre ellos.<sup>1,2</sup>

Las glándulas salivales accesorias de los labios están situadas en la submucosa, mientras que en la mucosa yugal o bucal las glándulas son más grandes y por lo general se encuentran entre los fascículos del músculo buccinador y, a veces, sobre su superficie externa; una comparación de la mucosa masticatoria y yugal muestra que el epitelio queratinizado es más delgado.<sup>1</sup>

- **Fórnix vestibular y mucosa alveolar**

En el surco vestibular la mucosa está unida en forma laxa a las estructuras subyacentes, y eso permite los movimientos necesarios de los labios y las mejillas; la membrana mucosa que cubre la superficie externa de la apófisis alveolar (mucosa alveolar) está adherida al periostio.

Los frenillos labiales medios y laterales son pliegues de membrana mucosa que contiene tejido conectivo laxo.<sup>1</sup>

- **Cara ventral de la lengua y piso de la boca**

La membrana mucosa del piso de la boca es delgada y está adherida laxamente a las estructuras subyacentes para permitir la libre movilidad de la lengua,<sup>12</sup> el epitelio es no queratinizado y las papilas de la lámina propia son cortas. La submucosa contiene tejido adiposo.

La membrana mucosa de la cara ventral de la lengua es lisa y relativamente delgada, el epitelio no es queratinizado. las papilas del tejido conectivo son numerosas, pero cortas, aquí no es posible identificar a la submucosa como una capa separada.<sup>1</sup>

- **Velo del paladar**

La membrana mucosa de la superficie bucal del velo del paladar está muy vascularizada y es de color rojizo, notablemente diferenciado del color pálido de la bóveda palatina. El epitelio estratificado es no queratinizado, la lámina propia muestra una capa definida de fibras elásticas que la separan de la submucosa; esta última es relativamente laxa y contiene una capa casi continua de glándulas mucosas.<sup>13</sup>

## **MUCOSA ESPECIALIZADA**

- **Mucosa dorso lingual**
- **Botones gustativos**

- **Mucosa dorso lingual**

La superficie dorsal de la lengua es áspera e irregular, una línea en forma de V la divide en una parte anterior o cuerpo, y una parte posterior o base; el cuerpo y la base de la lengua difieren considerablemente en cuanto a la estructura de la membrana mucosa. Podemos denominar porción “papilar” a la parte anterior, y porción “linfática” a la parte posterior de la mucosa dorsolingual.<sup>1,3</sup>

En la parte anterior se encuentran numerosas papilas en forma de cono, que le dan un aspecto aterciopelado; estas proyecciones llamadas papilas filiformes, son estructuras epiteliales que contienen un centro de tejido conectivo del cual sobresalen hacia el epitelio las papilas secundarias, el epitelio que las cubre es queratinizado y forma penachos en el ápice de la papila dérmica; las papilas filiformes no contienen botones gustativos.<sup>1,3</sup>

- **Botones gustativos**

Son pequeños órganos intraepiteliales de forma ovoide o de tonel, de unos 80 mm de altura y 40 mm de espesor; se extienden desde la lámina basal hasta la superficie del epitelio; su superficie externa está cubierta casi por completo por unas pocas células epiteliales planas, que rodean a un pequeño orificio, el poro gustativo que conduce a un espacio angosto tapizado por las células de sostén del botón gustativo.<sup>3</sup> Las células de sostén externas están dispuestas como las maderas de un túnel, las internas y más cortas tienen forma de huso y entre ellas se encuentran de diez a doce células neuroepiteliales que son los receptores de los estímulos gustativos, son células delgadas, se colorean intensamente y tienen prolongaciones digitiformes en su extremo superficial.<sup>1</sup>

## LIQUEN PLANO BUCAL

El *liquen plano* es una enfermedad mucocutánea crónica frecuente, <sup>4-7</sup> que puede presentar un curso subagudo o crónico <sup>8</sup> pudiendo verse involucrada la piel, la mucosa bucal o ambas.

En la piel clínicamente se presenta como pápulas violáceas pruríticas con lesiones blancas superficiales denominadas estrías de Wickham; se observa más frecuentemente en las zonas de flexión del cuerpo pero también puede observarse en otras áreas como membranas mucosas, cuero cabelludo, genitales y uñas. En las membranas mucosas las lesiones se observan blancas, como líneas en forma de red, úlceras dolorosas o como gingivitis descamativa.<sup>9</sup>

Dentro de sus presentaciones clínicas en boca se encuentran el *liquen plano reticular* y las variantes *liquen plano tipo placa*, *liquen plano erosivo*, *liquen plano buloso* y *liquen plano atrófico*. <sup>5,8,10-12</sup>

En una evaluación retrospectiva de Brown y cols. en 1993<sup>12</sup> reportan que de 193 pacientes con *liquen plano* bucal 138 fueron mujeres y 55 hombres y que la forma más frecuente de *liquen* fue la ulcerativa seguida por la reticular en ambos grupos; de los pacientes que estudiaron el 69.5% presentaron síntomas dolorosos mencionando que en su población el porcentaje de la sintomatología dolorosa varía del 68.5% al 79% en contraste con grupos anglosajones donde la incidencia de síntomas dolorosos es del 43%.

Duffey menciona que el *liquen plano* se presenta de un 0.02 al 1.2% de la población en general; <sup>11</sup> observándose frecuentemente entre la 4a y 5a década de la vida, con predilección por el sexo femenino y con una mínima remisión espontánea, <sup>10</sup> de un 80% a un 99% de los casos de *liquen plano* se presenta en la cavidad bucal, de éste, un 13% a un 38% se encuentra en la cara dorsal y bordes laterales de la lengua de forma multifocal y bilateral. <sup>11,12</sup> Entre el 10 y 45% de pacientes con lesiones bucales presentan lesiones cutáneas.<sup>12</sup> Silverman y cols.<sup>6</sup> opinan que la prevalencia del *liquen plano* permanece desconocida ya que muchas personas que presentan *liquen plano* no son diagnosticadas por que las lesiones son asintomáticas o no son reconocidas.



## ETIOLOGÍA Y PATOGENIA

Aunque la etiología de la lesión permanece desconocida se sugiere que existe predisposición genética la cual se ha determinado como resultado de estudios de *liquen plano* familiar y su asociación con antígenos leucocitarios humanos (HLA)<sup>7,13</sup> asociada a enfermedades autoinmunes y a factores predisponentes como uso de drogas,<sup>4,9,11</sup> los hallazgos histológicos e inmunohistoquímicos han demostrado que consiste en una reacción de hipersensibilidad tipo IV sin poderse detectar el alergeno que provoca la reacción. Sin embargo la causa por la que se desarrolla la lesión permanece aun incierta.<sup>10,11</sup>

El *liquen plano* afecta las células basales del epitelio, su mecanismo de daño se relaciona con la alteración de la inmunidad celular involucrando las células de Langerhans, linfocitos T y macrófagos.

Algunas de las características histológicas encontradas en el *liquen plano* son la presencia de linfocitos T, macrófagos, atrofia epitelial e hiperqueratosis asociada con linfocitos infiltrados al tejido conectivo. En la **figura 2** se muestra un esquema sobre la patogénesis de *liquen plano*. Donde los linfocitos T son atraídos al tejido conectivo, los linfocitos T activados secretan gamma-interferón, que inducen a los queratinocitos a expresar antígenos de histocompatibilidad.

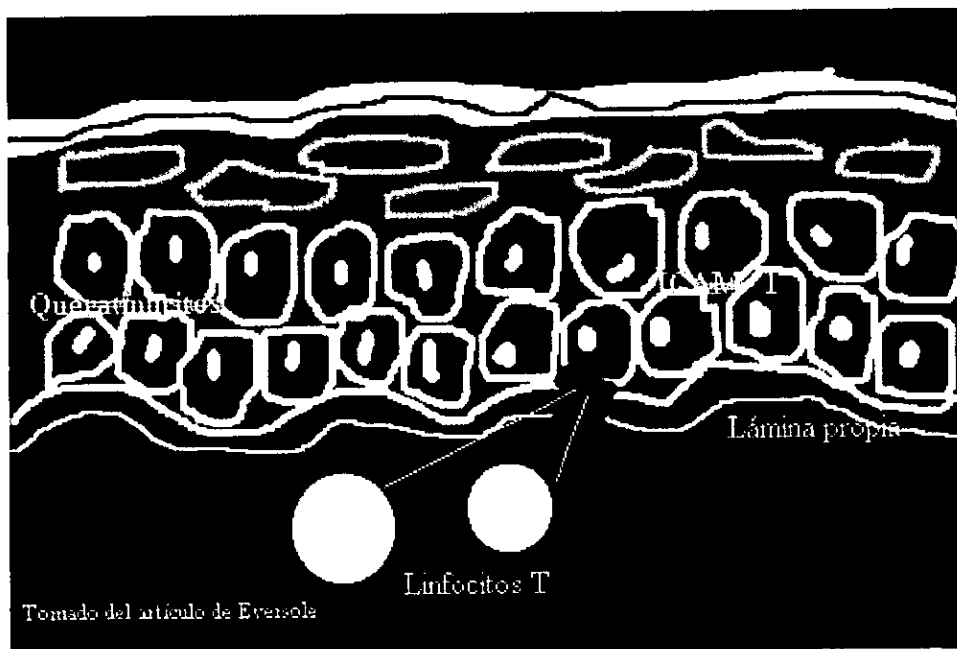


Figura 2. Patogénesis de liquen plano

Existe una hipótesis acerca de la patogénesis de ésta enfermedad en la cual se mencionan una serie de eventos en el que las células de Langerhans tienen contacto y “reconocen” un antígeno ya sea de origen endógeno o exógeno, los linfocitos T que son atraídos al área por una linfocina Langerhans macrófago que se conoce como interleucina-1, está estimula a los linfocitos T para producir interleucina-2, que provoca proliferación de las células T; los linfocitos activados también secretan gamma-interferón, que inducen a los queratinocitos a expresar antígenos de histocompatibilidad clase II (HLA-DR) aumentando su velocidad de diferenciación lo que produce hiperqueratosis.<sup>4,7,11</sup>

La expresión HLA-DR puede explicar, en parte, la citotoxicidad de los linfocitos T8 contra los queratinocitos basales. Se sabe que la información antigénica se transfiere desde las células de Langerhans y macrófagos hasta los linfocitos donde hay una expresión recíproca de los antígenos HLA-DR.<sup>4,13</sup> Por este mecanismo las células epiteliales reconocen anticuerpos como antígenos extraños, lo que produce una reacción autoinmunitaria.

Al inducir a los queratinocitos para que produzcan antígenos, pueden hacer contacto con las células epiteliales y durante este contacto transferir información epitelial antigénica incorrecta.<sup>4,11</sup> Motivo por el cual una característica de líquen plano es la infiltración al tejido conectivo submucoso de linfocitos CD4<sup>+</sup> y CD8<sup>+</sup> que trafican a través de la membrana basal y el área basal parabasilar.<sup>11,13</sup>

## CARACTERÍSTICAS CLÍNICAS

Silverman y cols. en 1985 <sup>6</sup> dividen las diferentes formas clínicas de *liquen plano* en tres grupos: *La forma reticular* que consiste en patrones queratósicos semejantes a encaje; *La forma atrófica* caracterizada por queratosis reticular mas eritema y *la forma erosiva* que consiste en ulceraciones combinadas con áreas atróficas.

Strassbur, Manfred <sup>8</sup> y otros mencionan otros tipos de *liquen plano* aparte de la clasificación de Silverman son: *liquen plano* reticular, buloso, atrófico, tipo placa y erosivo.

### *Liquen plano reticular*

Clínicamente se observa una placa blanca queratósica, entrelazada en forma de estrías llamadas de Wickham, que no se pueden remover y están rodeadas por áreas eritematosas, su principal localización es la mucosa del carrillo, zona vestibular de los dientes posteriores, lengua, encía, paladar y labios. Las estructuras y la forma de red no se ven en la encía y labios, la estructura en forma de anillos y disco resultan del alargamiento de las papilas filiformes y aparecen en el dorso de la lengua.<sup>8</sup>

Las mujeres son afectadas después de los 30 años de edad.<sup>8</sup>

Histológicamente; existe infiltrado severo de linfocitos T, este causa la destrucción de la capa de células basales, ortoqueratosis, hiperqueratosis y acantosis.<sup>8</sup>

Existe un tipo de *liquen plano* en la piel que se da por factores mecánicos de irritación (rascarse, frotarse, medicamentos y sustancias químicas) los cuales inducen el desarrollo del fenómeno de Koebner o efecto isomórfico por irritación; este fenómeno se puede dar en la cavidad bucal, en pacientes que tengan un factor local irritativo o químico, cuando la forma básica se vuelve crónica presenta remisión espontánea.<sup>8</sup>

No existe tratamiento efectivo, sólo paliativo que se debe seguir adecuadamente para evitar que la condición benigna se agrave; se deben eliminar los factores irritativos y realizarse una revisión periódica.<sup>8</sup>

### ***Liquen plano buloso***

Este tipo resulta de un aumento en el exudado inflamatorio en el tejido conectivo, el cual tiene relación con una capa circunscrita de la superficie epitelial, coagulación de la capa de las células basales y una consecuente formación de ampolla. Las ampollas miden pocos milímetros y cuando son severas miden centímetros, el período de estas es corto, ya que son inevitables los microtraumas en la cavidad oral y el efecto macerativo de la saliva; en la exploración bucal se encuentran erosión y úlceras poco profundas cubiertas de fibrina.<sup>8</sup>

En algunos casos dudosos en donde hay ampollas en la piel se requiere de un diagnóstico detallado por medio de una biopsia.

### ***Liquen plano atrófico***

Se considera que existe una combinación de ***liquen plano*** de tipo atrófico con el erosivo en un 25% de los casos ya que el tipo erosivo sufre transformación atrófica. Este tipo de liquen es una condición crónica, en especial en cambios asociados con una reacción inflamatoria activa., clínicamente se observan áreas lisas, relativamente bien delimitadas, ligeramente deprimidas y que presentan estrías de Wickham en los bordes; en comparación con el aspecto clínico en piel, en cavidad bucal es raro que se presenten pigmentaciones melaninogénicas postinflamatorias en el centro de la lesión.<sup>8</sup>

El área atrófica se traumatiza fácilmente, por lo cual existe poca tendencia a la curación de las lesiones, por lo que el paciente durante el proceso crónico aprende a evitar los factores irritativos.<sup>8</sup>

### ***Liquen plano tipo placa***

Este tipo es más frecuentemente encontrado en piel. Clínicamente se presenta hipertrofia en donde se distinguen grandes placas delgadas, pueden variar al existir una irritación ocasionada por una lesión ya existente; a simple vista el aspecto es de una leucoplasia con estrías de Wickham alrededor de la zona. La localización más frecuente es la lengua.<sup>8</sup>

Se encuentra con mayor prevalencia en personas fumadoras, no existe todavía una explicación de la posible combinación de *liquen* con la leucoplasia.<sup>8</sup>

### ***Liquen plano erosivo***

Las erosiones o ulceraciones poco profundas pueden ser pequeñas y dispersas o extendidas sobre grandes áreas, también es posible observar en el borde de éstas una capa moteada mostrando la forma básica original, siendo esto importante para el diagnóstico clínico. Las erosiones extendidas son más frecuentes en personas mayores, ofreciendo mayor dificultad para el diagnóstico diferencial.<sup>8</sup>

El diagnóstico diferencial debe hacerse con gingivitis descamativa, por medio de biopsia y observación con inmunofluorescencia, la necesidad de tratamiento sintomático depende del tipo de erosión. Se deben de eliminar todos los factores irritantes, incluyendo todos los enjuagues bucales que tengan astringentes a base de alcohol, se deben tener una buena higiene bucal, pero muy cuidadosa, el control de placa puede lograrse por medio de una pasta de dientes alcalina, la reparación o cambio del aparato protésico, en caso de la presencia de alguno puede iniciarse después de mejorar la condición del estado parodontal y continuos controles de placa.<sup>8</sup>

En el caso de erosiones circunscritas y refractarias se recomiendan aplicaciones tópicas de glucocorticoides en combinación con agentes inmunosupresores, para eliminar el dolor se utiliza anestesia tópica; en condiciones aisladas, las erosiones de superficie pequeña que han estado presentes por meses pueden ser tratadas por medio de intervención quirúrgica con la cual se pueden confirmar histológicamente el diagnóstico clínico.<sup>8</sup>

## **CARACTERÍSTICAS HISTOLÓGICAS**

En general el *liquen plano* se caracteriza por un infiltrado inflamatorio crónico predominantemente por linfocitos y macrófagos en la dermis. Observándose en las lesiones activas exocitosis de linfocitos en áreas de espongiosis focal; eosinófilos y neutrófilos son ocasionalmente observados en lesiones tempranas.<sup>9</sup>

Las lesiones bucales difieren en su aspecto histológico a las de la piel. <sup>14</sup> El criterio histológico para el *liquen plano bucal* se basa en la presencia de hiperqueratosis, acantosis o atrofia epitelial, degeneración o licuefacción de las células basales y ensanchamiento o destrucción de la membrana basal la cual se observa como una banda amorfa, infiltrado en banda en el corium de células mononucleares y un número variable de células mononucleares intraepiteliales en relación estrecha con los queratinocitos; algunas lesiones pueden presentar separación del epitelio de la lámina propia,<sup>7,12</sup> aumento en el número de células de Langerhans, queratinocitos necrosados, cuerpos de Civatte, depositos de fibrinógeno en la membrana basal entre el 90 y 100% de los casos. En el **cuadro 1** se describen las características de la hiperplasia y displasia epitelial.

**CUADRO 1**

CARACTERISTICAS DE LA HIPERPLASIA EPITELIAL	CARACTERISTICAS DE LA DISPLASIA EPITELIAL
<i>Hiperqueratosis</i> <i>Ortoqueratosis</i> <i>Paraqueratosis</i> <i>Acantosis</i> <i>Leucoedema</i> <i>Espangiosis</i>	<i>Hiperplasia de las células basales</i> <i>Perdida de la polaridad de las células basales</i> <i>Polimorfismo celular</i> <i>Incremento en el número de mitosis</i> <i>Disqueratosis</i> <i>Estratificación anormal del epitelio</i>

TRANSFORMACIÓN DEL LIQUEN PLANO BUCAL. DR. C. A. VILLAS, 1983, Pág. 28 de 38

## TRANSFORMACIÓN MALIGNA EN LIQUEN PLANO BUCAL

La posibilidad de que cada epitelio de la cavidad bucal sufra cambios displásicos no debe ser excluida y se le denomina condición precancerosa facultativa, cuando en algunas enfermedades es posible establecer la correlación entre el tipo de tejido alterado y su semejanza con cambios malignos se le denomina condición precancerosa obligatoria. <sup>8</sup>

En la Reunión sobre Precáncer de la OMS en 1972 <sup>16</sup> se definió a la condición precancerosa como: " Un estado generalizado que se asocia con un riesgo significativamente mayor de cáncer".

Las lesiones bucales difieren en su aspecto histológico a las de la piel. <sup>14</sup> El criterio histológico para el *liquen plano bucal* se basa en la presencia de hiperqueratosis, acantosis o atrofia epitelial, degeneración o licuefacción de las células basales y ensanchamiento o destrucción de la membrana basal la cual se observa como una banda amorfa, infiltrado en banda en el corium de células mononucleares y un número variable de células mononucleares intraepiteliales en relación estrecha con los queratinocitos; algunas lesiones pueden presentar separación del epitelio de la lámina propia,<sup>7,12</sup> aumento en el número de células de Langerhans, queratinocitos necrosados, cuerpos de Civatte, depositos de fibrinógeno en la membrana basal entre el 90 y 100% de los casos. En el **cuadro 1** se describen las características de la hiperplasia y displasia epitelial.

**CUADRO 1**

CARACTERÍSTICAS DE LA HIPERPLASIA EPITELIAL	CARACTERÍSTICAS DE LA DISPLASIA EPITELIAL
Hiperqueratosis	Hiperplasia de las células basales
Ortoqueratosis	Perdida de la polaridad de las células basales
Paraqueratosis	Polimorfismo celular
Acantosis	Incremento en el número de mitosis
Leucoedema	Disqueratosis
Espangiosis	Estratificación anormal del epitelio

*(MODIFICADO DE BRUSHARDT). ORAL CANCERS, 1981, Pp 28 a 33*

## TRANSFORMACIÓN MALIGNA EN LIQUEN PLANO BUCAL

La posibilidad de que cada epitelio de la cavidad bucal sufra cambios displásicos no debe ser excluida y se le denomina condición precancerosa facultativa, cuando en algunas enfermedades es posible establecer la correlación entre el tipo de tejido alterado y su semejanza con cambios malignos se le denomina condición precancerosa obligatoria. <sup>8</sup>

En la Reunión sobre Precáncer de la OMS en 1972 <sup>16</sup> se definió a la condición precancerosa como: " Un estado generalizado que se asocia con un riesgo significativamente mayor de cáncer".

La posibilidad de un cambio carcinomatoso del *liquen plano bucal* ha sido ampliamente discutido, las opiniones varían en cuanto al potencial canceroso de las variantes erosivas y atróficas o si un carcinoma junto con el *liquen plano* representan hallazgos coincidentales.<sup>8</sup> En 1985 Silverman y cols.<sup>6</sup> reportan los resultados del seguimiento de 570 pacientes con *liquen plano bucal* reportando que se encontró transformación maligna en 7 pacientes (1.2%) con un promedio de 3.4 años después de detectarse el liquen, los cambios malignos ocurrieron en pacientes con *liquen plano erosivo* dentro de su grupo de estudios, el 6% del grupo entero desarrollo cáncer en otros sitios principalmente cáncer de mama mencionando que sus hallazgos indican que los carcinomas bucales ocurren en el *liquen plano* en un porcentaje mayor que en la población en general, por lo cual parece ser que con esta lesión se incrementa el riesgo de desarrollar condiciones malignas siendo los factores de riesgo a largo plazo, también mencionan que algunos autores opinan que el liquen plano debe clasificarse como lesión premaligna pero esto no está justificado.

En 1991 el mismo Silverman y cols. reportan los hallazgos y manejo en 214 pacientes con *liquen plano* mencionando que los resultados obtenidos fueron similares a los reportados en 1985 obteniendo que la remisión espontánea de las lesiones se presentó en un 6.5% la transformación maligna ocurrió en 2.3% de los casos, el seguimiento de los pacientes fue de 7.5 años; siendo la forma erosiva de *liquen plano* la más frecuentemente asociada con dolor.<sup>5</sup> Markopoulos y cols. en 1995<sup>5</sup> reportan el seguimiento de 326 pacientes con *liquen plano bucal* durante un periodo de 6 meses a 10 años con un promedio de 4.8 años de seguimiento, la transformación maligna se observó en 4 pacientes (1.3%) con un tiempo promedio de 6.5 años después de diagnosticarse el *liquen plano*; antes de desarrollarse el cáncer 3 de los pacientes habían presentado *liquen plano erosivo* y el otro una combinación de la forma atrófica papular.



Brown y cols. en 1993<sup>12</sup> no encontraron casos que sufrieran transformación maligna pero explican que puede ser debido a que su estudio fue retrospectivo teniendo las limitaciones que esto conlleva, por lo cual como menciona Silverman en 1985<sup>6</sup> la transformación maligna ocurre a través de los años y debido a la persistencia de las lesiones, Brown y Duffey consideran que la transformación maligna de las lesiones vesiculobulosas y vesiculoerosivas, es controversial<sup>11,12</sup> proponen que es necesario determinar la existencia de factores genéticos y vírales que puedan servir como marcadores para establecer el potencial maligno del *liquen plano*.

## CARCINOMA EPIDERMOIDE

Es una neoplasia maligna epitelial que se origina en la superficie del epitelio en las células escamosas. Representa aproximadamente el 3% de las neoplasias de cabeza y cuello y menos del 1% de todas las neoplasias malignas. Se considera el tipo de neoplasia epitelial más común en esta región, en la que afecta más a varones que a mujeres entre la sexta y séptima década de la vida.

El *carcinoma epidermoide* de cavidad bucal representa el 4% de todos los tumores malignos que ocurren en cabeza y cuello, y de estos el 90% corresponde a este tumor. El orden de frecuencia con que se presenta en cavidad bucal es el siguiente:<sup>18</sup>

*Carcinoma de labio: representa el 40% de todos los carcinomas.*

*Carcinoma de lengua: representa el 25% de todos los carcinomas.*

*Carcinoma del piso de la boca: representa el 20% de todos los carcinomas.*

*Carcinoma de encía: representa el 6% de todos los carcinomas.*

*Carcinoma de paladar duro y blando (incluyendo la úvula): representa del 5 al 6% de todos los carcinomas.*

*Carcinoma de amígdala: representa el 5% de todos los carcinomas.*

*Carcinoma de mucosa bucal: representa el 2% de todos los carcinomas.*

*El carcinoma epidermoide puede caracterizarse dentro de tres categorías:*

*Carcinoma bien diferenciado, que presenta una queratinización mayor del 75%.*

*Carcinoma moderadamente diferenciado, que presenta una queratinización del 25 al 75%.*

Brown y cols. en 1993<sup>12</sup> no encontraron casos que sufrieran transformación maligna pero explican que puede ser debido a que su estudio fue retrospectivo teniendo las limitaciones que esto conlleva, por lo cual como menciona Silverman en 1985<sup>6</sup> la transformación maligna ocurre a través de los años y debido a la persistencia de las lesiones, Brown y Duffey consideran que la transformación maligna de las lesiones vesiculobulosas y vesiculoerosivas, es controversial<sup>11,12</sup> proponen que es necesario determinar la existencia de factores genéticos y vírales que puedan servir como marcadores para establecer el potencial maligno del *liquen plano*.

## CARCINOMA EPIDERMÓIDE

Es una neoplasia maligna epitelial que se origina en la superficie del epitelio en las células escamosas. Representa aproximadamente el 3% de las neoplasias de cabeza y cuello y menos del 1% de todas las neoplasias malignas. Se considera el tipo de neoplasia epitelial más común en esta región, en la que afecta más a varones que a mujeres entre la sexta y séptima década de la vida.

El *carcinoma epidermoide* de cavidad bucal representa el 4% de todos los tumores malignos que ocurren en cabeza y cuello, y de estos el 90% corresponde a este tumor. El orden de frecuencia con que se presenta en cavidad bucal es el siguiente:<sup>18</sup>

*Carcinoma de labio: representa el 40% de todos los carcinomas.*

*Carcinoma de lengua: representa el 25% de todos los carcinomas.*

*Carcinoma del piso de la boca: representa el 20% de todos los carcinomas.*

*Carcinoma de encía: representa el 6% de todos los carcinomas.*

*Carcinoma de paladar duro y blando (incluyendo la úvula): representa del 5 al 6% de todos los carcinomas.*

*Carcinoma de amígdala: representa el 5% de todos los carcinomas.*

*Carcinoma de mucosa bucal: representa el 2% de todos los carcinomas.*

*El carcinoma epidermoide puede caracterizarse dentro de tres categorías:*

*Carcinoma bien diferenciado, que presenta una queratinización mayor del 75%.*

*Carcinoma moderadamente diferenciado, que presenta una queratinización del 25 al 75%.*

*Carcinoma poco diferenciado, que presenta un 25% de queratinización.*<sup>18</sup> La morbilidad debida a esta enfermedad representa el 2% en el hombre y 1% en mujeres, <sup>1</sup> siendo los factores que constituyen la etiología del cáncer bucal, el tabaco inhalado, masticado, fumado y el alcohol.<sup>4,19</sup>

El pronóstico depende del sitio donde se encuentre, el tipo de evolución y el estado clínico.

Este tumor puede tener muchas y diferentes apariencias clínicas desde una lesión inocente hasta una lesión francamente maligna, en forma de úlceras ó erosión, lesión blanca, lesión roja ó blanca, indurada y linfadenopatía.

Algunos síntomas frecuentes en un paciente con carcinoma son: Irritación de la boca, pequeño dolor ó dolor cuando la lesión empieza a ulcerarse.

Las características son:

Ulceración

Induración

Linfadenopatía

Leucoplasia

Eritroplasia.

El color del carcinoma epidermoide varía presentándose en los siguientes porcentajes:

Solo rojo 42%, rojo con áreas focales 44%, blanco con áreas rojas focales 6% solo blanco 5%, otros 3%.

Cuando inician las lesiones más del 90% tendrán un componente eritroplásico y cerca del 60% tienen un componente blanco, pero sólo cerca del 2 al 3% serán totalmente blancos. La eritroplasia, es de los primeros signos de carcinoma bucal y deben ser tratados acorde a las circunstancias, las lesiones rojas con o sin componentes blancos deberían ser consideradas como representantes del carcinoma epidermoide hasta probar lo contrario.<sup>19</sup>

La epidermis muestra hiperparaqueratosis, proliferación irregular y anárquica de células del estrato espinoso dispuestas en cordones mal limitados que invaden dermis; hay atipias celulares manifestadas por variaciones en el tamaño de las células y sus núcleos, falta de puentes intercelulares, mitosis

atípicas y queratinización individual que origina globos córneos. La malignidad está en relación directa con las atipias e inversa con los globos córneos, es decir, con la diferenciación.

En dermis superficial hay un moderado infiltrado inflamatorio crónico.<sup>20</sup>En el cuadro 2 se describen los criterios para gradificar la displasia.

CUADRO 2

GRADIFICACION DE CRITERIOS DE DISPLASIA	
GRADO	CARACTERISTICAS
BAJO	HIPERPLASIA DE LAS CELULAS BASALES PERDIDA DE POLARIDAD DE LAS CELULAS BASALES
MEDIO	HIPERPLASIA DE LAS CELULAS BASALES PERDIDA DE POLARIDAD DE LAS CELULAS BASALES MODERADO POLIMORFISMO CELULAR MITOSIS AUMENTADAS DISQUERATOSIS OCASIONAL
ALTO	HIPERPLASIA DE CELULAS BASALES PERDIDA DE POLARIDAD DE CELULAS BASALES MARCADO POLIMORFISMO CELULAR INCREMENTO DE MITOSIS NUMEROSAS DISQUERATOSIS EPITELIO ESTRATIFICADO ANORMAL
CARCINOMA IN SITU	LAS CARACTERISTICAS MARCADAS DE DISPLASIA PERDIDA DE LA ESTRATIFICACION EPITELIAL EL ESTROMA NO HA SIDO INVADIDO

MODIFICADO DE BURISHARDI. ORAL CANCERS, 1981, Pg. 23 a 33

## DIVISIÓN, PROLIFERACIÓN Y DIFERENCIACIÓN CELULAR

El crecimiento y el desarrollo de los organismos vivientes dependen del crecimiento y la multiplicación de las células; en el curso de la vida todas las células pasan fundamentalmente por dos periodos; uno de interfase o de no división y otro de división por medio del cual se producen dos células hijas. Este ciclo se repite en cada generación celular pero el tiempo varía considerablemente de un tipo celular a otro. Existen células que tienen ciclos breves de vida y se dividen muy a menudo mientras que otras poseen periodos

atípicas y queratinización individual que origina globos córneos. La malignidad está en relación directa con las atipias e inversa con los globos córneos, es decir, con la diferenciación.

En dermis superficial hay un moderado infiltrado inflamatorio crónico.<sup>20</sup> En el cuadro 2 se describen los criterios para gradificar la displasia.

CUADRO 2

GRADIFICACION DE CRITERIOS DE DISPLASIA	
GRADO	CARACTERISTICAS
BAJO	HIPERPLASIA DE LAS CELULAS BASALES PERDIDA DE POLARIDAD DE LAS CELULAS BASALES
MEDIO	HIPERPLASIA DE LAS CELULAS BASALES PERDIDA DE POLARIDAD DE LAS CELULAS BASALES MODERADO POLIMORFISMO CELULAR MITOSIS AUMENTADAS DISQUERATOSIS OCASIONAL
ALTO	HIPERPLASIA DE CELULAS BASALES PERDIDA DE POLARIDAD DE CELULAS BASALES MARCADO POLIMORFISMO CELULAR INCREMENTO DE MITOSIS NUMEROSAS DISQUERATOSIS EPITELIO ESTRATIFICADO ANORMAL
CARCINOMA IN SITU	LAS CARACTERISTICAS MARCADAS DE DISPLASIA PERDIDA DE LA ESTRATIFICACION EPITELIAL EL ESTROMA NO HA SIDO INVADIDO

TOMADO DE BL RICHARDY, DRAL CANCERS, 1987, Pg 28 a 33

## DIVISIÓN, PROLIFERACIÓN Y DIFERENCIACIÓN CELULAR

El crecimiento y el desarrollo de los organismos vivientes dependen del crecimiento y la multiplicación de las células; en el curso de la vida todas las células pasan fundamentalmente por dos periodos; uno de interfase o de no división y otro de división por medio del cual se producen dos células hijas. Este ciclo se repite en cada generación celular pero el tiempo varía considerablemente de un tipo celular a otro. Existen células que tienen ciclos breves de vida y se dividen muy a menudo mientras que otras poseen periodos

mas largos. Durante la división celular el núcleo experimenta una serie de complejos cambios regulares y constantes, <sup>21</sup> cada órgano y parte del cuerpo tienen una forma determinada así como un tamaño establecido genéticamente; la información presente en cada individuo dicta un camino ordenado de proliferación, división y diferenciación celular para cada tejido específico; en el adulto la proliferación y la división continúan solo cuando es necesario reemplazar a las células que se pierden de manera normal; así el tamaño de la población celular en un organismo multicelular está estrictamente controlado por un balance de complejas señales las cuales estimulan o inhiben la proliferación, diferenciación y supervivencia de las células, alteraciones en los eventos intra y extracelulares que regulan las funciones celulares pueden dar como resultado cambios en el número de células de un tejido en particular. <sup>22</sup> Un incremento en el número de células da como resultado una hiperplasia o una neoplasia. <sup>22</sup> El análisis de la regulación de la proliferación celular es importante por si misma pero lo es aún más cuando se estudia la célula maligna y la formación de tumores; las células malignas de alguna manera se liberan de los mecanismos de control, proliferan y se dividen de una manera irrefrenable. <sup>23</sup>

La definición clásica de neoplasia sugerida por Willis en 1948 es: Una neoplasia es una masa anormal de tejido con un crecimiento excesivo e incontrolado el cual persiste después de que cesa el estímulo que provocó el cambio; <sup>22</sup> la característica más prominente de la célula maligna consiste en la pérdida de control sobre su proliferación. La capacidad para proliferar, dividirse y moverse es muy parecida entre las células normales y malignas; las células normales proliferan sólo en condiciones controladas dentro de tejidos que tienen un alto índice de recambio, las células malignas proliferan indefinidamente y al parecer el cuerpo es solo un medio de cultivo que sirve como soporte nutritivo; la proliferación sin control es uno de los aspectos de la letalidad del estado canceroso, otro es la tendencia de los grupos de células malignas de separarse del sitio de proliferación primaria y entrar al torrente circulatorio provocando metástasis con la subsecuente formación de tumores secundarios <sup>23</sup> de donde se desprende la definición de que el Cáncer es una enfermedad que implica defectos heredables en los mecanismos de control celular que da como consecuencia la formación de tumores malignos usualmente invasores; además del incremento en la proliferación dos alteraciones en el comportamiento son inherentes a las células malignas: una es la alteración de la diferenciación celular donde el fenotipo neoplásico se caracteriza por una combinación de rasgos inapropiados para el estadio de diferenciación de la célula como una actividad secretoria anormal, alteración de

las vías metabólicas cambios en el citoesqueleto y organización nuclear y alteraciones bioquímicas de la membrana celular y la otra es la relación anormal entre las células y su microambiente donde el estricto control ambiental sobre la proliferación y localización se pierde en las neoplasias donde la comunicación de las células neoplásicas y el estroma puede ser por la secreción inapropiada de factores de crecimiento, citocinas y enzimas o bien por la expresión anormal de receptores y moléculas de adhesión por las células neoplásicas y las células del estroma. <sup>22</sup>

Scully y cols.<sup>24</sup> en 1992 describen al cáncer como una enfermedad de etiología multifactorial con múltiples procesos involucrados para su iniciación, promoción y progresión tumoral, independientemente de los factores carcinogénicos; existen factores inmunológicos y/o genéticos propios del huésped que también se encuentran involucrados. Los genes que predisponen al cáncer pueden actuar afectando la vía del sistema de vigilancia inmunológica del huésped y/o alterar la habilidad de los genes para reconocer y eliminar tumores incipientes alterando así su capacidad para reparar el daño al ADN.

## NUCLÉOLO

El núcleo es el centro de control de la célula eucariótica, las instrucciones genéticas para el crecimiento y desarrollo están codificadas en el ADN, que constituye parte de la fibra cromosómica de nucleoproteína; la replicación del ADN y su transcripción en ARN ocurren en el núcleo, de modo que las diferentes formas de ARN deben procesarse ahí antes de ser canalizadas a sus sitios de actividad en el citoplasma, los cromosomas empaquetan los genes, participan en la regulación de la expresión génica y constituyen el almacén para que los genes replicados sean distribuidos a los núcleos de la progenie durante la reproducción. Además de cromosomas el núcleo contiene uno o más nucléolos en las que se ensamblan las subunidades de los ribosomas.<sup>25</sup>

El nucléolo es una estructura esférica rodeada por un nucleoplasma pero no separada de éste por una membrana. Cada nucléolo es producido por una región organizadora del nucléolo (NOR) u organizador nucleolar específico localizado en un sitio particular de un cromosoma organizador del nucléolo específico. Dicho organelo permanece adherido a los NOR. Un genoma puede incluir uno o más cromosomas organizadores del nucléolo y por tanto, puede haber uno o más nucléolos en el mismo núcleo; los nucléolos se fusionan, de modo que un recuento nucleolar no es una indicación del número de cromosomas organizadores del nucléolo en un complemento de cromosomas.

En algunos casos los NOR están localizados cerca del extremo de un cromosoma y una pequeña perilla o satélite del cromosoma se proyecta más allá de la NOR.<sup>26,27</sup>

En el complemento cromosómico humano, los cromosomas 13,14,15,21 y 22 son organizadores nucleolares y cada uno de ellos está compuesto por un satélite en el extremo del más corto de los dos brazos cromosómicos.<sup>26,27</sup>

La organización estructural del nucléolo refleja su adhesión cromosómica y sus funciones en la producción de la subunidad del ribosoma.<sup>25,28</sup>

Los NORs son estructuras constituidas a base de ARN ribosómico y proteínas, formadas como consecuencia de la actividad transcripcional de determinados genes, que en conjunto constituye el organizador nucleolar. Es el lugar en el que está llevándose a cabo la transcripción y maduración de los ARN ribosómicos.<sup>28</sup>



El número de nucléolos generalmente suele ser de uno por núcleo, aunque hay tipos celulares que suelen presentar dos (neuronas, hepatocitos) aunque en los occitos de anfibios pueden presentar en su maduración hasta 1000 nucléolos por núcleo, este fenómeno se logra gracias a un proceso de amplificación génica que consiste en que los genes integrantes del organizador nuclear, se replican selectivamente mientras que el resto del genoma permanece constante; estos ADNs extra neosintetizados, se separan del ADN molde y forman círculos rodantes que se sitúan bajo la cubierta nucleolar organizando de cada uno de ellos un nucléolo.<sup>28</sup>

La posición del nucléolo suele ser más o menos centrada dentro de la esfera nuclear si bien en el caso de que exista más de un nucléolo, estos pueden desplazarse e incluso situarse por debajo de la cubierta, como ocurre en los nucléolos de las células de los Anfibios.<sup>28</sup>

El nucléolo presenta aspecto más o menos redondeado aunque de contornos irregulares. Es una esfera bastante densa frente al resto de estructuras nucleolares que lo rodean. Dentro de esa esfera se distinguen una serie de regiones. La región fibrilar, constituida por fibrillas de 50 - 80 Å de grosor y la región granular por gránulos densos de 150 - 200 Å de diámetro,<sup>29</sup> fibrillas y granulaciones se encuentran embebidas en una zona grisácea y homogénea o región amorfa.<sup>28</sup>

Las zonas fibrilar y granular equivaldrían al nucleoloma de la microscopía óptica. Sobre las regiones actúan la ARNasa desorganizándolas de lo cual se deduce que su composición es a base de ARN. La pepsina actúa desorganizando la estructura lo que indica también la existencia de proteínas en su composición.<sup>28</sup>

Dependiendo del estado metabólico y tipo celular, el nucléolo puede presentarse bajo dos formas estructurales. La forma laxa, caracterizada por la alternancia de regiones fibrilares y granulares a nivel de toda la estructura y la forma condensada, que muestra una estructura mucho más densa, caracterizada por la disposición de la región granular en la periferia, mientras que la fibrilar ocupa el centro, en este caso disminuye e incluso desaparece la región amorfa.<sup>28</sup>

La función del nucléolo como sede de los procesos de transcripción y maduración de los precursores ribosómicos ha sido establecido; el RNA ribosómico presente en el nucléolo origina por transcripción a partir de ciertas regiones del ADN del cromosoma denominadas Organizadores Nucleolares.

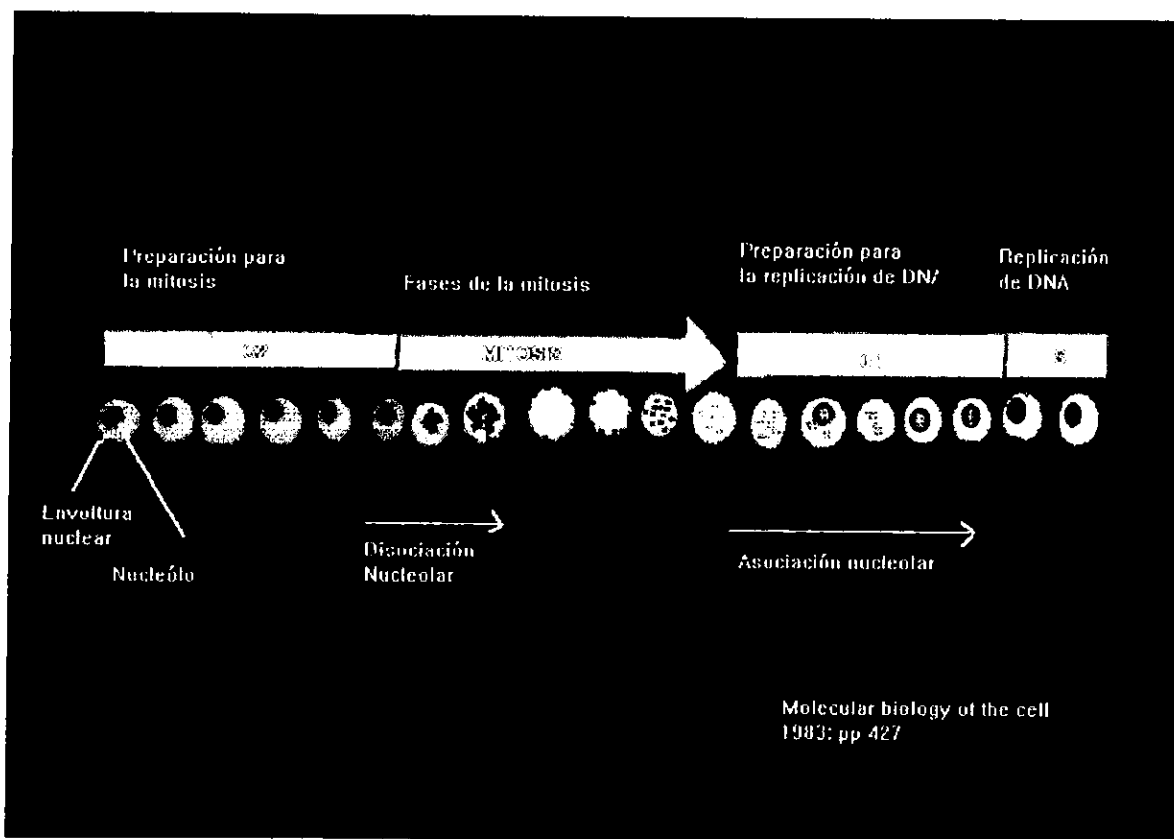
El Organizador Nucleolar está constituido por un elevado número de genes (unidades de transcripción) todos ellos con la misma información genética cuyo ADN es abundante en pares, estos genes repetidos en tándem a lo largo de toda la secuencia fibrilar, están separados por zonas de material genético que no se transcriben (espaciadores).<sup>28</sup> Cada unidad de transcripción contiene la información para la síntesis de ARNs 45s, que posteriormente madurará fragmentándose en varias moléculas de ARNr concretamente una de 18s, otra de 5,8s y finalmente una de 28s todas ellas integrantes de los ribosomas. Estas cadenas de ARNr sufren una serie de cambios postranscripcionales que implican pérdida de nucleótidos, se originarán las dos partículas ribonucleicas 40s y 60s constituyentes de los ribosomas eucarióticas.<sup>28</sup>

Conforme se van sintetizando las fibrillas de ARN 45s se van uniendo a proteínas y acaban desprendiéndose del ADN moldeándose hasta, formar partículas de ribonucleoproteínas que constituyen la porción granular del nucléolo.<sup>28</sup>

Durante la división nuclear por mitosis o meiosis, los nucléolos desaparecen en el momento de la metafase y reaparecen durante la reorganización nuclear en la telofase.<sup>29</sup> Toda síntesis de macromoléculas se detiene, incluyendo la de ARN, cuando los cromosomas se condensan y los nucléolos desaparecen de las células en división.<sup>25</sup> Cuando empieza la telofase, en los NOR de cada cromosoma organizador nucleolar se forman nucléolos pequeños que crecen y se fusionan para formar uno o más nucléolos grandes.

La síntesis macromolecular se reanuda y continúa en toda la interfase entre las divisiones del núcleo celular es decir en las fases G1, S y G2 del ciclo celular.<sup>25,29</sup>

En resumen existen grandes variaciones entre los distintos tipos de células en cuanto a la disposición de los nucléolos, pero en la mayoría de los organismos el nucléolo se destruye eventualmente, a nivel ultraestructural la destrucción del nucléolo se detecta primero por la pérdida de la estructura, las zonas fibrilar y granular se toman menos aparentes por la pérdida de matriz nucleolar, el nucléolo se hace cada vez más pequeño quedando solo el componente granular posteriormente el nucléolo se reorganiza a partir de uno o mas cromosomas apareciendo primero como un cuerpo esférico que aumenta gradualmente de tamaño hasta alcanzar su forma interfásica típica, considerándose que el número de nucléolos que se forman en este estadio es una característica de cada especie. <sup>21,29</sup> En la **figura 3** se observa el nucléolo en cada una de las fases del ciclo celular.



**FIGURA 3. CICLO NUCLEOLAR**

## REGIONES DE ORGANIZADORES NUCLEOLARES

Cuando existe una excesiva proliferación de células se incrementa el potencial de crecimiento de un tumor, por lo que se ha propuesto que un incremento en la actividad proliferativa está casualmente enlazada con la carcinogénesis y la progresión tumoral.<sup>22</sup> Diversas técnicas han sido estudiadas para una posible aplicación en las lesiones premalignas para establecer el diagnóstico y el pronóstico en la histopatología de rutina para establecer que lesiones bucales tienen el riesgo de sufrir transformación maligna, estas técnicas solo pueden ser satisfactorias y tener valor pronóstico en estudios longitudinales y en lesiones no tratadas, esta fue la base para examinar cortes histológicos utilizando la técnica de plata coloidal para Regiones de Organizadores Nucleolares.<sup>30</sup>

El papel de las Regiones de Organizadores Nucleolares (NORs) para estimular el comportamiento biológico de un tumor se basa en la capacidad de reflejar la actividad proliferativa de una neoplasia dada; los NORs están típicamente agregados dentro del nucléolo durante la interfase de la célula normal; los números de NORs visualizados depende de el número de NORs presentes en los cromosomas; el nivel de actividad transcripcional de RNA y el estadio del ciclo celular.<sup>30</sup> El conteo de AgNORs refleja la actividad celular y/o el grado de transformación maligna,<sup>31,32</sup> los parametros convencionales del conteo de AgNORs se basan en el tamaño, forma y distribución de ellos,<sup>32</sup> observando diferencias significativas entre lesiones benignas y malignas así como una correlación entre el grado del tumor y el pronóstico.<sup>31</sup>

La cantidad de RNA ribosomal se visualiza indirectamente con tinciones de plata (que identifican a las proteínas asociadas a NORs) por lo cual la cantidad de proteínas asociadas a los NORs teñidas con plata coloidal reflejan indirectamente el grado de diferenciación de una neoplasia.<sup>26,27,33,34</sup>

Los NORs pueden considerarse como parte de la maquinaria nuclear comprometida con la fabricación de ribosomas;<sup>31</sup> ellos son transcritos a RNAr por la enzima RNA polimerasa I (RNAPol - I).<sup>33,34</sup> La transcripción de RNA Pol-I produce una transcripción primaria o de preRNA la cual es producida en el nucleoplasma fuera del nucléolo; la frecuencia de iniciación de la transcripción se relaciona con la necesidad del producto de un gen, así en

las células que se están dividiendo a menudo, los genes para el RNA ribosómico se transcriben con frecuencia.<sup>21,25</sup>

Los cambios nucleolares han sido considerados como un parámetro secundario en el diagnóstico de un tumor; existen evidencias de que ocurren variaciones significativas en el epitelio adyacente al carcinoma epidermoide el cual no exhibe signos morfológicos de atipia por lo cual la cuantificación de AgNOs puede ser un parámetro para monitorear y discriminar en el laboratorio de patología alteraciones celulares incipientes, estos hallazgos contribuyen a facilitar el diagnóstico temprano y el conocimiento del crecimiento tumoral,<sup>32</sup> el epitelio adyacente al carcinoma epidermoide se considera que representa cambios morfológicos e histoquímicos de una carcinogénesis temprana, estas alteraciones pueden ser determinadas por factores de crecimiento producidos durante la expansión lateral del tumor o pueden expresar los cambios premalignos por un proceso de cancerización de campo cualquiera que sea el mecanismo involucrado, la evaluación de los marcadores biológicos de transformación maligna en estos sitios puede ser útil en el diagnóstico temprano en la evaluación de los márgenes quirúrgicos de seguridad y en la capacidad de crecimiento tumoral.<sup>32,33</sup> Amanda Schhwint y sus cols.<sup>32</sup> encontraron dentro de la cuantificación de los AgNOs un promedio de 2.95 AgNOs en mucosa normal, 4.81 en el epitelio adyacente y 6.56 en el carcinoma epidermoide, mencionando que la mucosa adyacente al tejido tumoral es un modelo interesante para estudiar la biología del epitelio la cual puede tener un alto riesgo de cambios malignos esto es por que el carcinoma de la boca usualmente se desarrolla a sitios de las membranas mucosas por expansión en profundidad y lateralmente.<sup>32</sup> Cabrini y cols. en 1992<sup>34</sup> cuantificaron el número de AgNORs mucosa normal, papiloma y carcinoma epidermoide sus resultados fueron un promedio de 2.95, 4.53 y 8.04 respectivamente mencionando que sus resultados indican un cambio en el patrón de los NORs en los papilomas y carcinomas epidermoides comparados con la mucosa normal y que estos cambios están ligados y orientados a las variaciones en los diferentes procesos y rangos de proliferación, diferenciación y transformación maligna.<sup>34</sup> El número de AgNORs solamente no es útil para distinguir entre tumores epidermoides de laringe y faringe.<sup>34,26</sup> Xin Xie y sus colaboradores mencionan que en epitelio normal el 70% de los núcleos mostraron únicamente de 1 a 2 AgNORs, contrario al carcinoma epidermoide en el cual más del 60% de los núcleos presento más de 4 AgNORs.

En 1986 Ploton y cols.<sup>27</sup> aplican el método de teñir con nitrato de plata las proteínas AgNORs a nivel del microscopio óptico y tuvieron éxito en la visualización precisa de la interfase NOR.

La interfase NOR aparece como puntos negros bien definidos cuyo número y distribución se puede evaluar por completo por microscopio óptico, cada punto corresponde a la interfase NOR.<sup>26,27,34</sup> Por lo tanto el proceso de tinción de plata descrito en 1986 permite que a forma y tamaño nuclear sean fáciles de reconocer y cuantificar en muestras histopatológicas de rutina por una simple evaluación de la distribución y número de puntos teñidos de plata.<sup>27</sup>

## CICLO NUCLEOLAR

Durante la *mitosis* los nucléolos experimentan cambios cíclicos. Los primeros estudios efectuados al respecto pusieron de relieve que desaparecen aparentemente al comienzo de la división celular (*profase*), y que reaparecen al final de la división (*telofase*). La conexión entre los ciclos nucleolar y cromosómico ha sido esclarecida parcialmente al demostrarse, en células vegetales, la íntima relación que existe entre los nucléolos y ciertos cromosomas; cada nucléolo se encuentra en contacto con un par de cromosomas, y el punto de unión es la región especial denominada “organizador del nucléolo”. En la telofase, la sustancia nucleolar puede provenir de la función de pequeños “*cuerpos prenucleolares*” que están agrupados junto al Organizador Nucleolar.<sup>21</sup>

## CICLO CELULAR

La continuidad del número cromosómico es mantenida por medio de la división celular o mitosis. Cuando se produce la división celular, el núcleo experimenta una reorganización.

La *mitosis* comprende una serie consecutiva de fases, conocidas como *profase, metafase, anafase y telofase*. En las células somáticas, los nucléolos se dividen por mitosis y de ellos resultan núcleos hijos con el mismo número de cromosomas. Las células hijas son, debido a su constitución cromosómica, idénticas entre sí y a sus antecesores.<sup>21</sup>

Los cromosomas se duplican individualmente durante la interfase, en esta etapa y en la profase temprana, los cromosomas aparecen como filamentos extendidos y delgados. Al final de la profase, se convierten en bastones cortos y compactos por el empaquetamiento de las fibras nucleoproteicas. En la metafase se produce un huso entre los dos centriolos y los cromosomas van a colocarse en un solo plano formando la placa ecuatorial de la célula. En la anafase, cada cromosoma hijo se separa para ir al correspondiente polo celular.

Finalmente, en la telofase se forman dos nucléolos a partir de cada uno de los dos grupos polares de cromosomas hijos.<sup>21</sup>

## PLANTEAMIENTO DEL PROBLEMA

El *liquen plano* es una enfermedad que ha sido considerada dentro de la literatura odontológica como una lesión premaligna, existiendo actualmente controversia con respecto a los mecanismos mediante los cuales las células epiteliales específicamente los queratinocitos sufren transformación maligna, por lo cual es nuestro interés cuantificar el número de AgNORs en *liquen plano bucal* como indicadores de proliferación celular y compararlos con los resultados de la cuantificación de los mismos organizadores en *carcinoma epidermoide de boca*.

## JUSTIFICACIÓN

Los cambios morfológicos tisulares observados bajo microscopía de luz son considerados como una consecuencia tardía de eventos moleculares claves que han iniciado cambios patológicos. Con un conocimiento mayor de los mecanismos del control celular específicamente con la determinación de la presencia de Regiones de Organizadores Nucleolares se podrá contribuir al esclarecimiento del potencial precanceroso del *liquen plano bucal* con el propósito de proponer un monitoreo de este tipo de lesiones ya que pueden ocultar el desarrollo de un *carcinoma epidermoide*.

## HIPÓTESIS

En el *liquen plano* existe un incremento en el número de Organizadores Nucleolares semejante al número observado en el *carcinoma epidermoide*.

## OBJETIVO GENERAL

Evaluar la presencia de AgNORs como indicadores de proliferación celular en *carcinoma epidermoide* y *liquen plano* en boca y su posible papel como indicador pronóstico.



## **OBJETIVOS ESPECÍFICOS**

\*Determinar la presencia de manchas nucleolares en *carcinoma epidermoide* de boca.

\*Determinar la presencia de manchas nucleolares en *liquen plano bucal*.

\*Correlacionar la presencia de AgNORs con el grado de diferenciación histológica de los tumores.

## **UNIVERSO DE ESTUDIO**

Se seleccionaron 14 casos de *carcinoma epidermoide* y 14 casos de *liquen plano* del Archivo de Laboratorio de Patología Clínica y Experimental de la División de Estudios de Posgrado e Investigación.

## **CRITERIO DE INCLUSIÓN**

Todos aquellos casos en que clínica e histológicamente se diagnosticaron como *carcinoma epidermoide* y/o *liquen plano bucal*.

## **CRITERIO DE EXCLUSIÓN**

Aquellos casos en donde no existieron las lesiones.

## **VARIABLES DEPENDIENTES**

*Liquen plano*

*Carcinoma epidermoide*

## **VARIABLES INDEPENDIENTES**

La respuesta de los tejidos a la plata coloidal

## **TIPO DE ESTUDIO**

Retrospectivo  
Descriptivo  
Transversal

## **MATERIAL Y MÉTODOS**

### **MATERIAL**

Matraz 125ml  
Vasos de coplin  
Pipetas de 5 y 10ml  
Portaobjetos  
Cubreobjetos  
Balanza analítica  
Microtomo  
Histokinette  
Microscopio de campo claro  
Fotomicroscopio

### **REACTIVOS**

Nitrato de plata  
Gelatina bacteriológica  
Acido Fórmico  
Agua bidestilada  
Formalina amortiguada 10%  
Xilol  
Alcohol  
Hematoxilina de Gill  
Eosina  
Solución de Scott  
Resina sintética

## METODOLOGÍA

Para llevar a cabo este estudio se seleccionaron 14 casos de *carcinoma epidermoide* y 14 casos de *liquen plano* del Archivo del laboratorio de Patología Clínica y Experimental de la División de Estudios de Posgrado e Investigación.

Los casos seleccionados se revisaron al microscopio para confirmar el diagnóstico histopatológico; en aquellos tejidos en que no existió evidencia de la lesión y/o de tumor fueron eliminados del estudio.

Se utilizaron únicamente los bloques de tejido para realizar 4 cortes histológicos a 4 micras de espesor, dos de las laminillas se tiñeron con la técnica convencional de H y E, se revisaron con microscopía de campo claro, se gradificaron los tumores de acuerdo a los criterios establecidos por Jakobsson donde se clasificaron en bajo, mediano y alto grado de malignidad.

Las otras dos laminillas se tiñeron con sales de plata para Regiones de Organizadores Nucleolares de acuerdo con la técnica de Ploton descrita en 1986 con la siguiente fórmula:

Gelatina al 2% en ácido fórmico acuoso al 1%, posteriormente se mezcló una parte de la solución con dos partes de nitrato de plata al 50% durante 45min, en cuarto oscuro a una temperatura aproximada de entre 20 y 25° C.

1.-Se desparafinaron e hidrataron las laminillas en agua destilada, después pasaron por:

\*Xilol 1, durante 10 min.

\*Xilol 2, durante 10 min.

\*Alcohol xilol, 10 a 15 baños

\*Alcohol al 100% (1) 10 a 15 baños

\*Alcohol al 100% (2) 10 a 15 baños

\*Alcohol 96 % (1) 10 a 15 baños

\*Alcohol 96% (2) 10 a 15 baños

Se colocaron las laminillas en vasos de Coplin y se hidrataron durante un minuto, mientras se preparó la solución de trabajo, que consistió de 2% de gelatina en un litro de ácido fórmico acuoso al 1%. Se mezcló una

parte de esto con dos partes de nitrato de plata acuoso al 50% la cual fue la solución de trabajo. (La solución de trabajo se preparo antes de teñir).

La solución de trabajo se manejo en un cuarto oscuro a una temperatura de entre 20 y 25%, se coloco la solución de trabajo en vasos de Coplin y se sumergieron las laminillas, dejándose durante 45 min.


Después se lavaron con agua bidestilada, se deshidrataron en :

- \* Alcohol 96° (2) 10 a 15 baños
- \* Alcohol 96° (1) 10 a 15 baños
- \* Alcohol 100°(2)10 a 15 baños
- \*Alcohol 100% (1) 10 a 15 baños
- \*Alcohol xilol 10 a 15 baños
- \*Xilol (1) 10 a 15 baños
- \*Xilol (2) 10 a 15 baños

Una vez realizada la técnica se montaron las laminillas para su observación al microscopio.

La observación y la cuantificación de las manchas nucleolares se realizó a doble ciego por un Patólogo bucal y el alumno que realizó esta tesis, se utilizó un objetivo de 100x y aceite de inmersión.

La cuantificación de las células positivas se realizó a 100x contando en 10 campos por caso. En la **figura 4** demostramos la forma como se cuantificaron los AgNORs para obtener nuestros resultados.



**Figura 4.** Cuantificación de AgNORs en : a)Liquen plano y b)Carcinoma epidermoide

## ANÁLISIS ESTADÍSTICO

Se contaron número total de AgNORs y el número total de células en un estudio a doble ciego y se les aplicó porcentaje, promedio, desviación estándar, y el coeficiente de correlación de Spearman. Analizando todos los datos con una confiabilidad de  $p \Rightarrow .01$

## RESULTADOS

Los resultados obtenidos al observar y realizar la descripción de cada uno de los casos de *liquen plano* se presentan a continuación, en la **tabla 1**.

TABLA 1

### RESULTADOS HISTOLOGICOS DE LIQUEN PLANO

#### FOI-24498

*Presencia de epitelio escamoso estratificado paraqueratinizado, con ligera acantosis del estrato espinoso y espongiósis en una zona de la lesión, lámina basal definida en la mayor parte pero en otras zonas hay ligera licuefacción basal, hay presencia de infiltrado inflamatorio leve y queratinocitos necrosados, tejido conectivo denso, poca cantidad de vasos sanguíneos y presencia de músculo.*

#### FOI-24098

*Presencia de epitelio escamoso estratificado paraqueratinizado, presencia de estrato granular prominente, acantosis del estrato espinoso, licuefacción de queratinocitos basales, presencia de infiltrado inflamatorio linfocitario regular hacia la lamina basal, hay fibras de tejido conectivo, y músculo.*

**FOI-25498**

*Presencia de epitelio escamoso estratificado paraqueratinizado, con ligera acantosis poco infiltrado inflamatorio, tejido conectivo denso y presencia de músculo.*

**FOI-23698**

*Presencia de epitelio escamoso estratificado ortoqueratinizado, presencia del estrato granular prominente, acantosis en el estrato espinoso, lámina basal definida en algunas zonas en otras hay pérdida de la continuidad en la unión del epitelio y el tejido conectivo, infiltrado inflamatorio muy abundante, presencia de músculo.*

**FOI-24898**

*Presencia de epitelio escamoso estratificado, los estratos se encuentran bien definidos, la lámina basal se encuentra intacta, presencia de fibras colágenas y músculo.*

**FOI-25598**

*Presencia de epitelio escamoso estratificado paraqueratinizado muy delgado con clavos epiteliales, licuefacción basal y acantosis del estrato espinoso, con presencia de células claras, infiltrado inflamatorio abundante, tejido conectivo denso, gran cantidad de vasos sanguíneos y presencia de músculo.*

**FOI-24398**

*Presencia de epitelio escamoso estratificado ortoqueratinizado, estrato granular prominente, se observan bien definidas las capas del epitelio, presencia de clavos epiteliales, presencia de gran cantidad de infiltrado inflamatorio en algunas zonas presencia de gran cantidad de vasos sanguíneos, músculo y en algunas zonas pérdida de la continuidad del epitelio con el tejido conectivo.*

**FOI-23798**

*Presencia de epitelio escamoso estratificado paraqueratinizado muy delgado, con acantosis, la capa basal no se distingue, el infiltrado inflamatorio linfocitario es abundante algunos vasos sanguíneos.*

**FOI-25398**

*Presencia de epitelio escamoso estratificado paraqueratinizado, el epitelio se observa adelgazado, hay presencia de clavos epiteliales, pérdida de la lámina basal, células pleomórficas, células con queratinización individual, presencia de gran cantidad de infiltrado inflamatorio, tejido conectivo denso y músculo.*

**FOI-25198**

*Presencia de epitelio escamoso estratificado paraqueratinizado delgado, con amplias zonas de licuefacción, infiltrado linfocitario regular, pocos vasos y músculo.*

**FOI-24798**

*Presencia de epitelio escamoso estratificado paraqueratinizado el epitelio se observa delgado, no se distinguen con claridad los estratos, hay licuefacción en el estrato basal presencia de queratinocitos necrosados, en una zona del epitelio no se observa infiltrado, en otra zona hay gran cantidad de infiltrado inflamatorio hay fibras colágenas y músculo.*

**FOI-23598**

*Presencia de epitelio escamoso estratificado paraqueratinizado, presencia del estrato granular prominente, la capa basal bien definida infiltrado inflamatorio moderado y músculo estriado.*

**FOI-22498**

*Presencia de epitelio escamoso estratificado ortoqueratinizado, pérdida completa de la lámina basal y extensas áreas de licuefacción, queratinocitos basales, ligera acantosis infiltrado inflamatorio, presencia de algunos vasos y eritrocitos.*

FOI-25698

*Presencia de epitelio escamoso estratificado paraqueratinizado, estrato granular prominente, la capa basal indefinida con extensas áreas de licuefacción, pérdida de la continuidad del epitelio con el tejido conectivo, ligera acantosis de las células espinosas, infiltrado inflamatorio leve, gran número de vasos sanguíneos y músculo.*

En general en los 14 casos de *liquen plano* se encontró infiltrado inflamatorio crónico, acantosis del estrato espinoso, estrato granular prominente, en algunos casos se encontró pérdida de la interfase del epitelio tejido conectivo, vasos sanguíneos y presencia de músculo.



En la **figura 5** se muestra el *liquen plano* con tinción de H y E, así como también con tinción de plata coloidal a 1000 aumentos, 400 aumentos y 200 aumentos.

En las fotografías del lado izquierdo se aprecian múltiples organizadores nucleolares, con granulos finos.



**Figura 5.** Liquen plano con tinción de plata coloidal y tinción con H y E.

En la **figura 6** se muestra el *liquen plano* con tinción de H y E, así como también con tinción de plata coloidal a 1000 aumentos, 400 aumentos y 200 aumentos.

En las fotografías del lado izquierdo se muestran múltiples organizadores nucleolares con granulos gruesos.



**Figura 6.** Liquen plano con tinción de plata coloidal y tinción con H y E.

Una vez hecha la descripción microscópica de cada uno de los 14 casos de *liquen plano*, se procedió a la cuantificación de las células presentes en cada una de las lesiones en estudio así como también de los Organizadores Nucleolares presentes en las lesiones. En la **tabla 2** se muestran los resultados obtenidos así como el promedio de ellos.

TABLA 2

<b>NUMERO DE CELULAS POSITIVAS A AgNORs EN LIQUEN PLANO</b>			
<i>Liquen plano</i>	# total de células	# total de AgNORs	Promedio de AgNORs
FOI-25698	574	1190	2.05
FOI-22498	547	2600	4.77
FOI-23598	728	4810	5.0
FOI-24798	616	4227	6.88
FOI-25198	882	2544	6.56
FOI-25398	1291	1135	6.97
FOI-23798	535	2552	7.01
FOI-24398	618	2918	7.05
FOI-25598	368	4031	7.16
FOI-24898	517	3695	7.24
FOI-23698	362	2796	7.75
FOI-25498	558	2270	7.87
FOI-24098	522	6043	8.23
FOI-24498	457	4664	8.09
<b>LIQUEN PLANO</b>		<b>DESVIACION ESTANDAR</b>	<b>2.1307</b>

Los resultados obtenidos mediante la gradificación de Jakobsson fueron, de las 14 lesiones de *carcinoma epidermoide* (100%) de nuestros casos gradificados, el 35.71% (5 casos) fueron de alto grado, el 35.71% (5 casos) fueron de grado intermedio y el 28.58% (4 casos) fueron de grado bajo.

Los resultados obtenidos mediante la gradificación de Jakobsson para cada uno de los casos en estudio de carcinoma epidermoide se muestran en la *tabla 3*.

TABLA 3

**RESULTADOS DE LA GRADIFICACION DE CARCINOMA EPIDERMIOIDE SEGUN JACKOBSSON**

<b>FOI-20898</b>		
<i>Queratinización</i>	2	
<i>Polimorfismo nuclear</i>	3	
<i>Numero de mitosis</i>	3	
<i>Patrón de invasión</i>	2	
<i>Estado de invasión tumoral</i>	1	
<i>Infiltrado linfoplasmocitario</i>	2	
<b>Resultado:</b>	13	Grado: Bajo

<b>FOI-21098</b>		
<i>Queratinización</i>	3	
<i>Polimorfismo nuclear</i>	4	
<i>Numero de mitosis</i>	3	
<i>Patrón de invasión</i>	4	
<i>Estado de invasión tumoral</i>	2	
<i>Infiltrado linfoplasmocitario</i>	2	
<b>Resultado:</b>	18	Grado: Alto

<b>FOI-22298</b>		
<i>Queratinización</i>	2	
<i>Polimorfismo nuclear</i>	3	
<i>Número de mitosis</i>	2	
<i>Patrón de invasión</i>	1	
<i>Estado de invasión tumoral</i>	3	
<i>Infiltrado linfoplasmocitario</i>	1	
<b>Resultado:</b>	12	Grado: Bajo

<b>FOI-22398</b>		
<i>Queratinización</i>	4	
<i>Polimorfismo nuclear</i>	3	
<i>Número de mitosis</i>	2	
<i>Patrón de invasión</i>	3	
<i>Estado de invasión tumoral</i>	2	
<i>Infiltrado linfoplasmocitario</i>	2	
<b>Resultado:</b>	16	Grado: Intermedio

<b>FOI-21298</b>		
<i>Queratinización</i>	1	
<i>Polimorfismo nuclear</i>	4	
<i>Número de mitosis</i>	1	
<i>Patrón de invasión</i>	4	
<i>Estado de invasión tumoral</i>	2	
<i>Infiltrado linfoplasmocitario</i>	2	
<b>Resultado:</b>	14	Grado: Intermedio

<b>FOI-21698</b>		
<i>Queratinización</i>	1	
<i>Polimorfismo nuclear</i>	4	
<i>Número de mitosis</i>	1	
<i>Patrón de invasión</i>	4	
<i>Estado de invasión tumoral</i>	2	
<i>Infiltrado linfoplasmocitario</i>	2	
<b>Resultado:</b>	14	Grado: Intermedio

<b>FOI-20998</b>	
<i>Queratinización</i>	2
<i>Polimorfismo nuclear</i>	3
<i>Número de mitosis</i>	2
<i>Patrón de invasión</i>	3
<i>Estado de invasión tumoral</i>	2
<i>Infiltrado linfoplasmocitario</i>	1
<b>Resultado:</b>	11 Grado: Bajo

<b>FOI-21798</b>	
<i>Queratinización</i>	4
<i>Polimorfismo nuclear</i>	4
<i>Número de mitosis</i>	1
<i>Patrón de invasión</i>	4
<i>Estado de invasión tumoral</i>	4
<i>Infiltrado linfoplasmocitario</i>	4
<b>Resultado:</b>	21 Grado: Alto

<b>FOI-21598</b>	
<i>Queratinización</i>	1
<i>Polimorfismo nuclear</i>	4
<i>Número de mitosis</i>	1
<i>Patrón de invasión</i>	4
<i>Estado de invasión tumoral</i>	1
<i>Infiltrado linfoplasmocitario</i>	4
<b>Resultado:</b>	21 Grado: Alto

<b>FOI-21398</b>	
<i>Queratinización</i>	2
<i>Polimorfismo nuclear</i>	4
<i>Número de mitosis</i>	1
<i>Patrón de invasión</i>	4
<i>Estado de invasión tumoral</i>	2
<i>Infiltrado linfoplasmocitario</i>	1
<b>Resultado:</b>	14 Grado: Intermedio

<b>FOI-22198</b>		
<i>Queratinización</i>	3	
<i>Polimorfismo nuclear</i>	3	
<i>Número de mitosis</i>	2	
<i>Patrón de invasión</i>	2	
<i>Estado de invasión tumoral</i>	2	
<i>Infiltrado linfoplasmocitario</i>	1	
<b>Resultado:</b>	<b>13</b>	<b>Grado: Bajo</b>


<b>FOI-21898</b>		
<i>Queratinización</i>	6	
<i>Polimorfismo nuclear</i>	4	
<i>Número de mitosis</i>	2	
<i>Patrón de invasión</i>	6	
<i>Estado de invasión tumoral</i>	2	
<i>Infiltrado linfoplasmocitario</i>	1	
<b>Resultado:</b>	<b>17</b>	<b>Grado: Alto</b>

<b>FOI-21498</b>		
<i>Queratinización</i>	2	
<i>Polimorfismo nuclear</i>	1	
<i>Número de mitosis</i>	1	
<i>Patrón de invasión</i>	6	
<i>Estado de invasión tumoral</i>	2	
<i>Infiltrado linfoplasmocitario</i>	2	
<b>Resultado:</b>	<b>15</b>	<b>Grado: Intermedio</b>

<b>FOI-22598</b>		
<i>Queratinización</i>	1	
<i>Polimorfismo nuclear</i>	3	
<i>Número de mitosis</i>	1	
<i>Patrón de invasión</i>	3	
<i>Estado de invasión tumoral</i>	3	
<i>Infiltrado linfoplasmocitario</i>	3	
<b>Resultado:</b>	<b>17</b>	<b>Grado: Alto</b>

En la **figura 7** se muestra el *carcinoma epidermoide* con tinción de plata coloidal y tinción de H y E a 1000 aumentos, 400 aumentos y 200 aumentos.

En las fotografías del lado izquierdo se muestran multiples organizadores nucleolares, pequeños y finos.




**Figura 7.** Carcinoma epidermoide con tinción de plata coloidal y H y E.



En la **figura 8** se muestra el *carcinoma epidermoide* con tinción de plata coloidal y H y E a 1000 aumentos, 400 aumentos y 200 aumentos.

En las fotografías del lado izquierdo se muestran múltiples organizadores nucleolares grandes y gruesos.



**Figura 8.** Carcinoma epidermoide con tinción de plata coloidal y H y E.

Una vez realizada la descripción microscópica de cada uno de los 14 casos de carcinoma epidermoide y gradificadas las neoplasias de acuerdo a los criterios establecidos previamente, procedimos a la cuantificación de las células presentes en cada una de las lesiones en estudio, así como también los Organizadores Nucleolares, en la **tabla 4** se muestran los resultados obtenidos.

TABLA 4

<b>NÚMERO DE CELULAS POSITIVAS A AgNORs EN CARCINOMA EPIDERMÓIDE</b>			
<i>Carcinoma epidermoide</i>	<i># total de Células</i>	<i># total de AgNORs</i>	<i>Promedio de AgNORs</i>
<i>FOI-22598</i>	457	1627	3.57
<i>FOI-21498</i>	380	658	3.64
<i>FOI-21898</i>	781	4370	5.59
<i>FOI-22198</i>	440	2552	5.83
<i>FOI-21398</i>	296	1571	5.28
<i>FOI-21598</i>	319	2358	6.45
<i>FOI-21798</i>	300	2156	6.48
<i>FOI-20998</i>	526	3811	7.22
<i>FOI-21698</i>	369	2791	7.34
<i>FOI-21298</i>	362	2701	7.34
<i>FOI-22398</i>	500	3665	7.43
<i>FOI-22298</i>	283	2288	8.02
<i>FOI-21098</i>	454	4448	9.43
<i>FOI-20898</i>	319	2883	8.09
<b>CARCINOMA EPIDERMÓIDE</b>		<b>DESVIACIÓN ESTANDAR</b>	<b>2.242</b>

En la cuantificación de células y número de AgNORs tanto en *liquen plano* como en *carcinoma epidermoide* obtuvimos: en el *liquen plano* el número menor de células contadas fue de 171 con un promedio de 2.05 AgNORs y el número mayor de células fue de 728 con un promedio de 10.19 AgNORs. En el caso del *carcinoma epidermoide* el número menor de células contadas fue de 154 con un promedio de 3.47 AgNORs y el número mayor de células contadas fue de 781 con un promedio mayor de 10.51 AgNORs. Los resultados de la comparación del número de células y AgNORs en las dos lesiones en estudio se presentan en la **Tabla 5**

TABLA 5

**COMPARACION DE AgNORs EN LIQUEN PLANO Y CARCINOMA EPIDERMÓIDE**

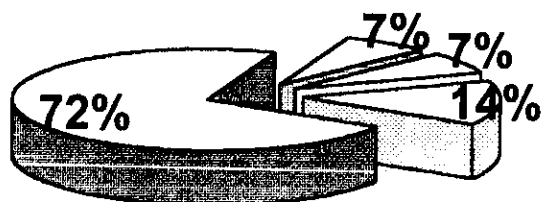
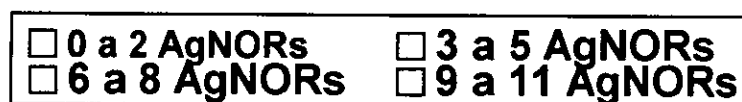
LIQUEN PLANO	#total de células	#promedio de AgNORs	CARCINOMA	#total de células	#promedio de AgNORs
FOI-25698	574	2.05	FOI-21598	657	3.47
FOI-22498	562	6.77	FOI-21498	1180	3.64
FOI-23598	728	5.9	FOI-21398	781	5.26
FOI-24798	614	6.58	FOI-21298	1121	5.80
FOI-25198	389	6.66	FOI-21198	2006	5.98
FOI-25398	171	6.93	FOI-21098	819	6.15
FOI-23798	335	7.07	FOI-20998	819	6.65
FOI-24398	313	7.05	FOI-20898	526	7.99
FOI-25598	568	7.09	FOI-21698	1162	7.24
FOI-24898	517	7.26	FOI-21298	1162	7.34
FOI-23698	369	7.75	FOI-21098	510	7.93
FOI-25498	551	7.77	FOI-20998	233	9.09
FOI-24098	522	8.23	FOI-21098	154	9.13
FOI-24498	457	10.19	FOI-20898	319	10.51
<b>LIQUEN PLANO</b>			<b>DESVIACION ESTANDAR</b>	2.1307	
<b>CARCINOMA EPIDERMÓIDE</b>			<b>DESVIACION ESTANDAR</b>	2.2442	

En base a la cantidad de AgNORs contados encontramos que en *liquen plano* de 14 casos estudiados (100%), 10 de estos tuvieron de 6 a 8 puntos nucleolares (72%), 2 casos tuvieron de 3 a 5 puntos nucleolares (14%), se encontró un caso de 0 a 2 AgNORs este fue el (7%) y encontramos un caso de 9 a 11 AgNORs con un porcentaje del (7%).

En la **gráfica 1** se muestran los porcentajes obtenidos en *liquen plano* de acuerdo a la cantidad de puntos nucleolares.

GRAFICA 1

PORCENTAJE DE AgNORS EN LIQUEN PLANO

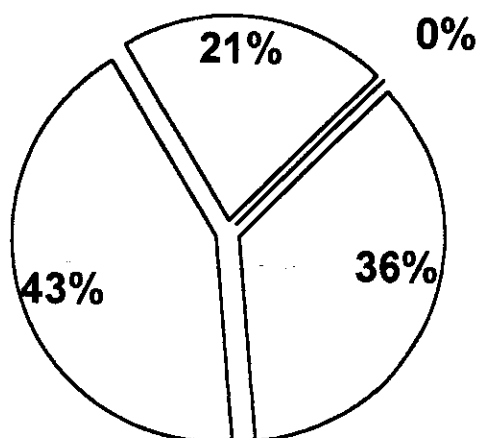
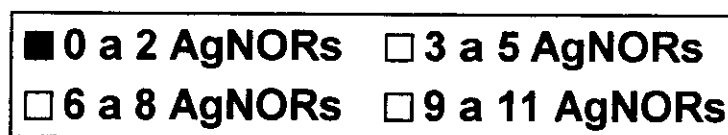


De acuerdo a la cuantificación de AgNORs en 14 casos (100%) de *carcinoma epidermoide*, 6 casos tuvieron de 6 a 8 puntos nucleolares (43%), 5 casos de 3 a 5 puntos nucleolares (36%), 3 casos de 9 a 11 puntos nucleolares (21%).

En la **gráfica 2** se muestra en porcentaje la cantidad de puntos nucleolares obtenida en *carcinoma epidermoide*.

GRAFICA 2

PORCENTAJE DE AgNORS EN CARCINOMA EPIDERMÓIDE



Al aplicar a nuestros resultados el coeficiente de correlación de Spearman obtuvimos los siguientes datos, **tabla 6**

Se aplicó la siguiente fórmula:  $r^2 = \frac{1-6(\sum D^2)}{n(n^2-1)}$

TABLA 6

**RESULTADO DEL COEFICIENTE DE CORRELACION DE SPEARMAN ENTRE AgNORs DE CARCINOMA EPIDERMOIDE Y LIQUEN PLANO**

Carcinoma	#AgNORs	Líquen Plano	#AgNORs	Rx	Ry	di	Di <sup>2</sup>
FOI-22598	3.57	FOI-25698	2.75	1	1	0	0
FOI-21998	3.69	FOI-25298	4.17	2	2	0	0
FOI-21898	3.59	FOI-25398	5.2	3	3	0	0
FOI-21998	3.80	FOI-25498	6.58	4	4	0	0
FOI-21898	3.98	FOI-25198	6.66	5	5	0	0
FOI-21598	6.45	FOI-25898	6.98	6.5	6.5	0.5	0.25
FOI-21798	6.45	FOI-25998	7.09	6.5	7	0.5	0.25
FOI-21098	7.27	FOI-25598	7.05	8	8	0	0
FOI-21698	7.54	FOI-25698	7.09	8.5	9	0.5	0.25
FOI-21298	7.54	FOI-24898	7.26	9.5	10	0.5	0.25
FOI-22398	7.98	FOI-23698	7.75	10	10	0	0
FOI-22298	9.02	FOI-25098	7.77	10.2	10.2	0	0
FOI-21098	9.18	FOI-24998	8.98	13	13	0	0
FOI-20898	10.51	FOI-25098	10.19	14	14	0	0

$r^2=0.997812$

*Este estudio es estadísticamente significativo por tener una p>.01\**

\*El estudio tiene un margen de error del 10%

$$r^2 = \frac{1-6 \times 1}{14(14^2-1)} = \frac{6}{2774} = 2.1873 \quad r^2=0.997812$$

Por los resultados obtenidos al analizar estadísticamente aplicando el coeficiente de correlación de Spearman tuvimos un nivel de confiabilidad de  $p=>.01$ , el resultado fue que ambas variables; y la cuantificación de los Organizadores Nucleolares, se correlacionan de manera positiva es decir cuando una aumenta o disminuye en la otra sucede lo mismo.

A mayor número de AgNORs en cualquiera de las lesiones mayor grado de malignidad, a menor número de AgNORs menor grado de malignidad.

## DISCUSIÓN

El conteo de AgNORs refleja la actividad celular y/o el grado de transformación maligna,<sup>31,32</sup> los parámetros convencionales del conteo de AgNORs se basan en el tamaño, forma y distribución de ellos,<sup>32</sup> observando diferencias significativas entre lesiones benignas y malignas así como una correlación entre el grado del tumor y el pronóstico<sup>31</sup>.

Xin Xie y colaboradores<sup>26</sup> mencionan que en su estudio con epitelio normal se encontraron de 1 a 2 AgNORs, contrario al *carcinoma epidermoide* el cual presentó más de 4 AgNORs

Cabrini y cols. En 1992<sup>34</sup> cuantificaron el número de AgNORs en *mucosa normal, papiloma y carcinoma epidermoide* sus resultados fueron un promedio de 2.95, 4.53 y 8.04 AgNORs respectivamente mencionando que sus resultados indican un cambio en el patrón de los NORs en los papilomas y carcinoma epidermoide respectivamente.

Warnakulasuriya y cols.<sup>30</sup> compararon AgNORs en *queratosis, displasia epitelial, candida con displasia y carcinoma epidermoide* encontrando en la queratosis 4.51 AgNORs, en la displasia 5.61, en candida 5.67 y en carcinoma 8.37 AgNORs.

Amanda Shwint y cols.<sup>32</sup> encontraron dentro de la cuantificación de los AgNORs un promedio de 2.95 AgNORs en *mucosa normal*, 4.81 en *epitelio adyacente* y 6.56 en *carcinoma epidermoide*.

Al comparar los resultados mencionados con los obtenidos en esta tesis encontramos que el promedio de AgNORs en **carcinoma** fue de 6.85 y en **liquen** de 6.80 estos son muy parecidos a los encontrados en carcinoma por Amanda 4.81 AgNORs, sin embargo la etiología del **liquen** y el **carcinoma** son completamente diferentes. En este estudio se intento comparar lesiones de etiologías diferentes; no se tomo tejido adyacente a las lesiones ni tampoco tejido sano por que el estudio fue de tipo retrospectivo.

Warnakulasuriya comparo AgNORs en 4 lesiones de etiología completamente diferente al igual que esta tesis encontrando en **queratosis** 4.51AgNORs, en **displasia** 5.61 en candida 5.67 y en **carcinoma** 8.37AgNORs en comparación con los nuestros donde se encontraron 6.85 AgNORs en carcinoma y 6.80 en **liquen**. La cantidad de AgNORs reportada en carcinoma por Warnakulasuriya es mayor, a los resultados obtenidos en este trabajo. Al igual que nosotros el comparo lesiones de etiología diferente, lo cual puede ser un factor importante para valorar los resultados.

Al comparar la cantidad de AgNORs encontrados en **liquen** y **carcinoma** podemos decir que aunque las dos lesiones son de etiología diferente, quizas el que el **liquen** pueda ser de tipo inmune influya en las células del epitelio y haya una gran actividad celular y esto de como resultado un aumento en la cantidad de AgNORs.

Por los resultados obtenidos podemos decir que encontramos diferencias significativas entre los AgNORs observados en **carcinoma epidermoide** y **liquen plano** ya que en el primero se observaron; más grandes o gruesos, más juntos, más teñidos y mayor cantidad de ellos. En comparación de los encontrados en **liquen** donde se vieron más pequeños, delgados, más dispersos, más claros con respecto a su tinción y con una cantidad de ellos parecida al **carcinoma** además es importante que se tome en cuenta la morfología de los AgNORs en todos los estudios que se han realizado ya que esta varia de acuerdo al tipo de lesión.



Al hacer una comparación de los resultados que se obtuvieron entre el *carcinoma* y el *liquen* encontramos que el promedio de AgNORs para el *carcinoma* fue de  $6.85 \text{ Sd} \pm 2.2442$  y para el *liquen* fue el promedio de AgNORs de  $6.80 \text{ Sd} \pm 2.1307$ , lo cual al analizar estadísticamente aplicando el coeficiente de correlación de Spearman tuvimos un nivel de confiabilidad de  $p \Rightarrow .01$  por lo que el resultado fue que ambas variables y la cuantificación de los Organizadores Nucleolares, se correlacionan de manera positiva es decir cuando una aumenta o disminuye en la otra sucede lo mismo.

## CONCLUSIONES

\*De acuerdo con los resultados encontramos que; en el *liquen plano* existe un número incrementado de NORs semejante al de *carcinoma epidermoide*.

\*La tinción de plata coloidal puede servir como marcador de proliferación celular en una lesión.

\*Para poder establecer que la tinción de plata coloidal puede servir como una tinción de rutina es necesario que se unifique la técnica de tinción.

\*Por la cantidad de NORs encontrados en *liquen plano* en comparación con el *carcinoma epidermoide* podríamos decir que las lesiones de *liquen* estudiadas presentan un patrón nucleolar indicativo de una gran actividad celular específicamente proliferación.

\*De acuerdo al análisis estadístico concluimos que; en ambas lesiones a mayor número de AgNORs mayor grado de malignidad y viceversa.

\*Para poder generalizar y decir que todas las lesiones de *liquen plano* van a tener tendencia a la malignizarse basándose en los resultados obtenidos es importante que se realicen estudios con *liquen* pero de tipo prospectivo para tener un seguimiento del paciente y la evolución de la lesión.

## **BIBLIOGRAFÍA.**

- 1.- Sicher, H. Histología y Embriología bucales. 4a edición. Edit. La Prensa Medica Mexicana. México, D.F. 1991, pg. 209,213,214.
- 2.- Ten Cate, A.R., Dale C. y otros. Histología oral desarrollo, estructura y función. 2a edición. Edit. Medica Panamericana. Buenos Aires.1986, pg 426
- 3.- Ross H. Michael, Romrell J., y otros. Histología Texto y Atlas a color. 3ª edición. Edit. Medica Panamericana. México,1997, pg 817.
- 4.- Regezi A. Joseph. Patología Bucal. 2a edición. Edit. Interamericana. México,1995, pg R24, 118 a 125.
- 5.- Markopoulus A. K., Antoniadis D. P., and Trigonidis G. Malignant potential of oral lichen planus. A follow up study of 326 patients. Oral oncology. 1997, Vol 33, No.4, pg 263 a 269.
- 6.- Silverman S.,Gorsky M. L. F. A prospective follow- up study of 570 patients with oral lichen planus: Persistence, remisión, and malignant association. Oral Surg. Oral Med.Oral Pathol. 1985, Vol 60, pg 30 a 34.
- 7.- Walton L.J, Thornhill M. H., Farthing P. M. VCAM - 1 and ICAM - Iarea expressed by Langerhans cells, macrophages and endothelial cells in oral lichen planus. J oral Pathol Med. 1994, Vol 23, pg 262 a 268.
- 8.- Strassbur, Manfred y otros. Diseases of the oral mucosa a color atlas. 2a edición. Edit. Quintessence books. Alemania . 1972, pg. 323, 329.
- 9.- Beutner E. H., Tadeusz P. Chorzelski, Vija y Kumar. Inmunopathology of the skin. Lichen planus Capitulo 39. Edit.Publicaciones. Hon Wiley y sons. Estados Unidos. Octubre 1987, pg 647, 648.
- 10.- Eversole L. R. Inmunopathology of oral mucosal ulcerative, descamative and bullous diseases. Oral surg oral med oral pathol. 1994, Vol. 77, pg. 555 a 571.

- 11.- Duffey C. D., Eversole L. R. and Abemayor E. Oral Lichen planus and its association with squamous cell carcinoma: An update on pathogenesis and treatment implications. Laryngoscope. 1995, Vol.106 , pg.357 a 362.
- 12.- Brown. R. S. Bottomley W. K, Puente E., Lavigne G. L. A retrospective evaluation of 193 patients with oral lichen planus. J oral pathol med. 1993, Vol.22, Pg 69 a 72.
- 13.- Poter S. R., Kirky A., Olsen I, and Barret W. Inmunologic aspects of dermal and oral lichen planus. Oral Surgery Oral Medicine Oral Pathol Oral Radiol Endod. 1997, Vol. 83, Pg. 358 a 366.
- 14.- Lever F., W. Histopathology of the skin. 7a edición. Edit.J.B. Lippincott company. Pennsylvania. 1990, pg 170.
- 15.- Burkhardt A., Maerker R. Oral Cancer. Wolfe medical publications. Ltd. Year Book Medical Plishers, Inc. 1981, pg 28 a 33.
- 16.- Pindborg J. Cáncer y precancer bucal. Edit.Panamericana. Argentina. 1981, pg 30.
- 17.- Silverman S., Gorsky M, Lozada F., Giannotti K. A prospective study of findings and management in 214 patients with oral lichen planus. Oral Surg Oral Med Oral Pathol. 1991, Vol. 7, pg 665 a 670.
- 18.- Flores F. G., Vincenzo A. C., Barrera R. R. y otros. Patología Oncológica. Edt. Mc Graw - Hill Interamericana. México 1997, pg 28.
- 19.- Auclair L. Oral squamous cell carcinoma. Departament of oral pathology. Armed Forces, Institute of pathology, Washington DC, 1996, pg 1 a 22.
- 20.- Arenas R. Dermatología. Edit. McGrawhill. México 1987, pg 570.
- 21.- Robertis E. D. P., De Saenz A. F, Robertis de F. M. E. Biología celular. 9a Edición. Edit. Libreria "El ateneo" pg. 226,231,233,235 y 344.

- 22.- Puzstai L., Lewis., C.E., Y. E. Cell proliferaci3n in cancer. Edit. Oxford University press. New York. 1995, pg 3,4,6.
- 23.- Karp Gerald., Villavueva L G., H3rnandez L. G. Biolog3a celular. Edit. McGraw - Hill. M3xico, 1987, pg 705, 828.
- 24.- Scully C. Oncogenes, Onco supresors, Carcinogenesis and Oral Cancer. Br Dent J. 1992, Vol 173, Pg 53 a 59.
- 25.- Avers J. C. Biolog3a celular. 2a edici3n. Edit. Iberoamericana. California, 1991, pg. 533,538 a 350.
- 26.- Xin Xie y cols. Diagnostic and Prognostic Valued of Nucleolar Organizer Regions in Normal Ephetelium, Displasia, and Squamous Cell Carcinoma of the oral Cavity. Cancer. 1997, Vol 79, pg 2200 a 2208.
- 27.- Derenzini M., V. S., D. T. Nuucleolar Organizer Regions in Tumor cells. The Cancer Journal. 1997, Vol 7, Num.2.
- 28.- Herreros P., Maria de los Angeles., Raya P. J. A., Haro A. F, y otros. Biolog3a celular. Edit. Universidad de Ja3n. M3xico ,1994, pg 235 a 240,381.
- 29.- Wolfe L. Biolog3a celular. Edit. Omega. Barcelona. 1977, pg. 17,300,367,302.
- 30.- Warnakulasurya K., Jonshon. N. Nucleolar Organizer region (NOR) Distribution as a Diagnostic Marker in Oral Keratosis, Displaisa and Squamous cell carcinoma. J Oral Pathol Med. 1993, Vol. 22, pg. 77 a 81.
- 31.- J3zsef P. Standardized Demonstration of Silverman- Stained Nucleolar Organizer Regios - Associated Protein in Archival Oral Squamous Cell Carcinoma and Adjacent Non- Neoplastic Mucosa. Mod Pathol. 1997, Vol.10 (2) , pg 98 a 104.

32.- Schwint E. A., Savino M.T., Lanfranchi E., Marschiff E., Cabrini L. y otros. Nucleolar Organizer Regions in Lining Epithelium Adjacent to squamous cell Carcinoma of human Oral Mucosa. Cancer. 1994, Vol. 73, pg 2674 a 2679.

33.- Schwint E. A. Nucleolar Organizer Regions Associated Proteins in Archival Oral Squamous Cell Carcinomas and Adjacent Non Neoplastic Mucosa. Med Pathol. 1997, Vol.10(2), pg 98 a 104.

34.- Cabrini R. L., Schwint A. E., Mendez A., Femopase F., Lanfranchi H., Itoiz M. E. Marphometric study of nucleolar organizer regions in human oral normal mucosa, papilloma and squamous cell carcinoma. J. Oral pathol Med.1992, Vol 21, pg 275 a 279.