

11222
2
Zej

**UNIVERSIDAD NACIONAL AUTÓNOMA DE MÉXICO
FACULTAD DE MEDICINA
DIVISIÓN DE ESTUDIOS DE POSTGRADO**

**HOSPITAL REGIONAL 1° DE OCTUBRE
ISSSTE**

**LESIÓN DEL MANGUITO ROTADOR: DIAGNÓSTICO CLÍNICO Y
RADIOLÓGICO. MEJOR MODALIDAD TERAPEÚTICA.**

T E S I S

**QUE PARA OBTENER EL TÍTULO DE MÉDICO ESPECIALISTA
EN MEDICINA DE REHABILITACIÓN**

P R E S E N T A
ngelica

DRA. BEATRIZ A. ALVAREZ GARCIA

México, D.F. a 29 Octubre de 1999.

**TESIS CON
FALLA DE ORIGEN**

281164



Universidad Nacional
Autónoma de México

Dirección General de Bibliotecas de la UNAM

Biblioteca Central




UNAM – Dirección General de Bibliotecas
Tesis Digitales
Restricciones de uso


DERECHOS RESERVADOS ©
PROHIBIDA SU REPRODUCCIÓN TOTAL O PARCIAL

Todo el material contenido en esta tesis esta protegido por la Ley Federal del Derecho de Autor (LFDA) de los Estados Unidos Mexicanos (México).

El uso de imágenes, fragmentos de videos, y demás material que sea objeto de protección de los derechos de autor, será exclusivamente para fines educativos e informativos y deberá citar la fuente donde la obtuvo mencionando el autor o autores. Cualquier uso distinto como el lucro, reproducción, edición o modificación, será perseguido y sancionado por el respectivo titular de los Derechos de Autor.



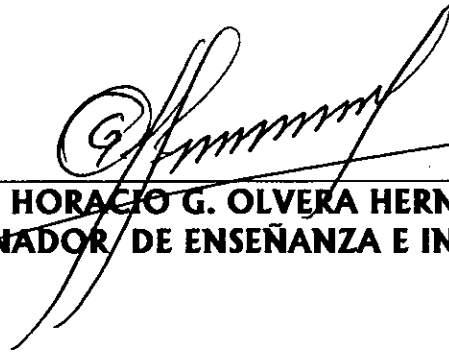

DR. ANGEL OSCAR SÁNCHEZ ORTIZ
PROFESOR TITULAR DEL CURSO



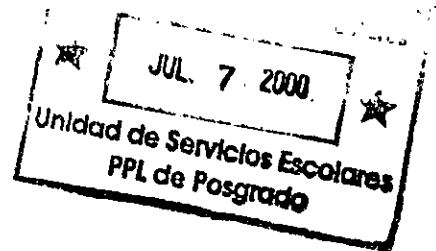
DR. ANGEL OSCAR SÁNCHEZ ORTIZ
ASESOR DE TESIS



DRA. MA. LUZ IRMA PÉREZ BENITEZ
COASESOR DE TESIS



DR. HORACIO G. OLVERA HERNÁNDEZ
COORDINADOR DE ENSEÑANZA E INVESTIGACIÓN



I N D I C E

RESUMEN	1
INTRODUCCIÓN	2
HIPÓTESIS	8
OBJETIVOS	8
MATERIAL Y MÉTODO	9
RESULTADOS	10
DISCUSIÓN	17
CONCLUSIÓN	18
BIBLIOGRAFÍA	18

RESUMEN

Se realizó un estudio en 30 pacientes (22 mujeres y 8 hombres) con edad promedio de 44.1 años, con diagnóstico clínico y radiológico de lesión del manguito rotador; divididos en dos grupos, con tratamiento rehabilitatorio basado en aplicación de calor superficial con compresa húmedo caliente (CHC) y calor profundo con ultrasonido terapéutico (US) en el hombro afectado; durante un promedio de 28 sesiones de terapia física, con valoración de aumento del arco de movilidad pasivo (AMP), aumento de la fuerza muscular y disminución del dolor evaluado por medio de la escala visual análoga (EVA), cada 10 sesiones; valorándose así mismo el mayor efecto benéfico entre las modalidades terapéuticas descritas; lo cual se obtuvo de la aplicación de calor superficial, con un requerimiento menor de sesiones de tratamiento. Finalmente, se concluye que el calor superficial es la mejor opción de modalidad terapéutica, tanto por lo beneficios obtenidos, como por el costo menor que representa.

Palabras clave: manguito rotador, compresa húmedo caliente (CHC), ultrasonido (US), arco de movilidad pasivo (AMP), escala visual análoga (EVA) para dolor.

SUMMARY

This study included 30 patients (22 women, 8 men) with aged average of 44.1 years , with injury of the rotator cuff diagnosed by clinic and radiologic studies. They were divided into two groups with rehabilitation treatment based on superficial heat with warm humid compress (WHC) and deep heat with therapeutic ultrasound (US) applied on the affected shoulder, through 28 sessions of physical therapy, with evaluation of the passive mobility range (PMR) increase, muscular strength increase and pain decrease, tested by the analogous visual scale (AVS) , every 10 sessions, also with evaluation of the main benefit effect between the described therapeutic variety. This benefit was obtained of the superficial heat, with less treatment sessions. Finally, we concluded that the superficial heat is the best therapeutic variety, because of the obtained benefits and the lower cost.

Keywords: rotator cuff, warm humid compress(WHC), ultrasound (US), passive mobility range (PMR), pain analogous visual scale (AVS).

INTRODUCCIÓN.

Dentro de la práctica clínica rehabilitatoria existe una falta de unificación de criterios sobre el mayor beneficio obtenido entre el calor superficial o calor profundo para el tratamiento de la lesión del manguito rotador.

Clínicamente mediante una exploración física adecuada del paciente se puede obtener un diagnóstico certero, siendo los estudios de gabinete (US y artrografía) medios confirmatorios de dicha lesión.

Antes de continuar con ésta breve reseña es interesante mencionar que es un tema importante, ya que *no* existe ningún antecedente en la literatura mundial donde se compare el beneficio obtenido del efecto del calor superficial con respecto al efecto resultante del calor profundo en el tratamiento conservador de la lesión del manguito rotador.

El manguito rotador se encuentra formado por los músculos *supraespinoso*, *infraespinoso*, *redondo menor* y *subescapular*, los cuales se extienden para formar un tendón conocido como tendón conjunto, tendón del supraespinoso, o **TENDÓN DEL MANGUITO ROTADOR**. Estos músculos son auxiliares en la función de estabilizar la cabeza del húmero dentro de la fosa glenoidea en comparación con el músculo deltoides. El músculo *supraespinoso* es el principal apoyo estático del húmero dentro de la articulación glenohumeral. Las bases mecánicas para el sostén de la cabeza humeral dentro de la fosa glenoidea se fundamentan en que el ángulo de la fosa forma un plano inclinado. La cabeza del húmero, que es una estructura redonda, tiende a girar hacia abajo y hacia fuera. El tendón supraespinoso que se une a la cabeza del húmero, evita la rotación excesiva y por lo tanto una subluxación (1).

El supraespinoso es también el principal músculo para iniciar el movimiento y el cambio funcional del brazo en abducción y flexión hacia delante y atrás, y rotación externa dentro de la fosa glenoidea. *Es el componente principal del manguito rotador.*

Junto al músculo supraespinoso y formando el manguito está el músculo *infraespinoso*. Este músculo se origina de la superficie mayor de la fosa infraespinosa escapular que se localiza inmediatamente debajo de la espina de la escápula. Corre lateralmente para insertarse justo debajo de la inserción del tendón del músculo supraespinoso en la tuberosidad mayor; este tendón junto con el tendón del músculo supraespinoso se unen al del músculo *redondo menor* para formar el *tendón del manguito rotador*.

Estos tres músculos, el *supraespinoso*, *infraespinoso* y *redondo menor* terminan en un tendón conjunto que incluye al tendón del músculo *subescapular*.

También se considera que el músculo *subescapular* forma parte del manguito rotador (2).

Por lo general, los desgarros que ocurren dentro del tendón del manguito son precedidos por cambios degenerativos así como tracción exagerada o fuerzas compresivas. Estos desgarros suelen ocurrir longitudinalmente en la porción anterior del manguito, entre el tendón supraespinoso y el ligamento coracohumeral en la *zona crítica*.

Esta zona denominada crítica es el sitio dentro del tendón conjunto donde ocurren cambios degenerativos y desgarros. Se le llamó zona crítica porque en forma original se consideró que era la región de isquemia vascular tendinosa. Estudios más recientes refutaron la pérdida de la circulación adecuada, más que eso, el área crítica posee anastomosis colaterales profusas a partir de ramas de la arteria circunfleja anterior y de las arterias subescapular y supraescapular. La primera da las ramas óseas y las dos últimas las musculares.

La zona crítica varía desde un estado isquémico, cuando las anastomosis se constriñen hasta el estado hiperémico cuando se permite el flujo libre. El área es isquémica cuando el brazo pende, y en consecuencia se alarga y comprime el flujo arterial. Cuando el brazo se eleva, abduce y flexiona hacia delante, los músculos del manguito rotador se contraen, las anastomosis se comprimen, y se produce isquemia. Sólo el área es hiperémica cuando se sostiene el brazo de manera pasiva y no se contraen los músculos rotadores (3)

Es evidente que esta área cambiará diariamente de isquemia a hiperemia, dependiendo del soporte pasivo o reposo con el brazo colgante o en condiciones de contracción activa durante el movimiento (4).

Los factores predisponentes que conducen a la tendinitis es la degeneración por privación nutricional (isquemia) y tensión mecánica. Dentro del tendón se forman restos que contienen calcio y desecho de la ruptura de fibrillas. La microruptura de fibrillas produce detritos e inflamación. De manera gradual, las fibrillas tendinosas (colágena) se llegan a fibrosar. Conforme hay degeneración posterior, los husos del tendón quedan libres y se depositan en la profundidad, semejando detritus necróticos. Algo de este calcio se deposita como microcristales, causando reacción inflamatoria. Esta ruptura ocurre en su mayor parte o con predominio en el área avascular, que se encuentra dentro del tendón del músculo supraespinoso (3).

La circulación dentro de un tendón es inversamente proporcional a la tensión y disminuye cuando ésta se incrementa. La tensión prolongada sobre el brazo pendiente causa isquemia, y la contracción muscular isométrica sostenida también conserva la tensión dentro del tendón.

Muchas de las posiciones diarias y prolongadas del brazo ocurren cuando se sostienen los brazos hacia delante del cuerpo, postura que se presenta en posiciones de pie y sentado. Tal esfuerzo provoca contracción isométrica sostenida de los músculos supraespinoso y deltoides, al igual que los escapulares. Es posible que exista fatiga del supraespinoso y, en vista de que este músculo tiene un tendón más largo y de que los otros músculos del cinturón escapular no tienen uniones tendinosas óseas importantes, éste tendón es más susceptible de sufrir cambios degenerativos que los demás tendones musculares (4).

Se ha observado una degeneración progresiva del manguito rotador en personas que ignoran el dolor o las molestias. Está bien comprobado que cualquier persona después de los 65 años mostrará degeneración del manguito rotador e incluso desgarro parcial o completo. Es evidente que no todos son cambios sintomáticos, necesariamente, aunque sí patológicos; sin embargo están presentes (3).

A menudo el paciente se presenta con un antecedente vago de dolor en la región anterior del hombro, pero con frecuencia no hay razones claras de cuándo, por qué, o cómo ocurrió. Es posible que una caída directa sobre el brazo extendido sea el factor original (5).

El dolor puede ser nocturno, y a menudo interfiere con el sueño (6).

Puede obtenerse del paciente el antecedente de elevación abrupta del brazo sobre la cabeza de manera inadecuada, cuando el incidente y su significado no se consideraron de importancia.

Sin considerar la causa, el paciente se queja de dolor en el área del hombro (5). Es factible que los límites pasivos de movimiento sean dolorosos. Es posible reproducir el dolor y la restricción del movimiento sólo hasta alcanzar el arco doloroso. Este arco doloroso es el movimiento desde aproximadamente 60° de abducción hasta los 90°, hacia arriba o abajo (4).

Arco doloroso es un término que se utiliza, en esencia, en abducción hacia la elevación hacia arriba de la cabeza, pero también hay un arco doloroso en la rotación externa al momento que la tuberosidad mayor pasa al acromión o al ligamento coracoacromial (6)

Debe ser posible la rotación externa del brazo en la posición pendiente o con el brazo en abducción, aunque este movimiento sea doloroso y limitado, si el tendón del manguito no está completamente separado. Por lo general, la contracción de los rotadores externos en presencia de un tendón inflamado de modo agudo y desgarrado parcialmente, causa dolor e incomodidad, pero suele ser posible cierto grado de movimiento.

Los pacientes con desgarro parcial crónico pueden abducir, rotar externamente el brazo o ambas cosas, pero la debilidad se determina al comparar con el brazo contralateral.

Una vez que haya la sospecha clínica de lesión del manguito rotador, se dispone de pruebas confirmatorias que verifican la presencia de cualquier lesión de dicha estructura (4)

La artrografía y el ultrasonido han demostrado ser eficaces.

Los ultrasonidos son más útiles en el diagnóstico de las rupturas tendinosas parciales, que a veces pasan desapercibidas clínicamente. Se presentan como defectos focales hipoeoicos en el seno de la estructura fibrilar ecogénica. Debido a su alto valor predictivo negativo, una ecografía normal puede evitar cirugías innecesarias.

Los ultrasonidos son eficaces para el diagnóstico y seguimiento de tendinitis, tenosinovitis y bursitis. En tendinitis aguda el tendón está edematoso, su ecogenicidad disminuye y sus contornos se delimitan mal.

Las indicaciones principales de la ecografía en el hombro son la valoración del manguito rotador y el estudio del tendón del bíceps.

La ecografía es una técnica bastante fiable para el diagnóstico del manguito rotador normal y de las rupturas totales, pero es menos precisa para los desgarros parciales. En los pacientes con alta sospecha clínica de desgarró del manguito y con una exploración ecográfica normal o que no responden al tratamiento conservador, está indicada la realización de una artrografía.

La ecografía por su bajo costo, es la modalidad preferida para el análisis del dolor de hombro (7).

La artrografía elimina los falsos resultados negativos en las exploraciones del hombro. La bolsa subacromiodeltoidea se encuentra separada de la articulación glenohumeral por el manguito rotador, por lo que no experimenta repleción en condiciones normales durante la artrografía.

Cuando la artrografía del hombro revela medio de contraste por debajo del acromión y en situación lateral a la cabeza humeral, así como repleción de la articulación glenohumeral, nos hallamos ante un desgarró completo del manguito rotador. El tamaño de la bolsa es susceptible de variaciones anatómicas y no guarda relación con el desgarró del manguito. La repleción lenta de la bolsa subacromiodeltoidea indica probablemente que se trata de un desgarró pequeño. En algunos pacientes no es evidente la repleción de la bolsa hasta que se efectúan las placas postejercicio, lo cual suele indicar la existencia de un pequeño desgarró (8).

Aquellos que proponen el tratamiento conservador NO quirúrgico del desgarró crónico del manguito rotador afirman que, con el tiempo, la reacción inflamatoria del manguito remite y que la integridad de las fibras remanentes del manguito funciona mejor que cuando se efectúa una intervención quirúrgica. Con el tiempo el espesor del desgarró disminuye y ocurre la autorreparación de las fibras (9).

La intervención quirúrgica del manguito rotador aumenta la posibilidad de capsulitis adhesiva y bursitis adhesiva (hombro congelado) (10).

El calor local superficial está indicado en casos subagudos para reducir el dolor y la inflamación mediante efectos *analgésicos*. El calor superficial produce una diferencia de temperatura entre la zona de la lesión (más fría) y los tejidos superficiales (más caliente), lo que produce analgesia.

El calor produce vasodilatación haciendo que los capilares que están en reposo se abran y aumenten la circulación. La piel está inervada por fibras simpáticas "vasoconstrictoras" que liberan noradrenalina en sus terminaciones (especialmente evidente en pies, manos, labios, nariz y oídos). Con una temperatura corporal normal los nervios simpáticos vasoconstrictores mantienen las anastomosis vasculares prácticamente cerradas, pero cuando los tejidos superficiales se calientan, el número de impulsos simpáticos se reduce mucho, de manera que las anastomosis se dilatan y permiten que cantidades importantes de sangre caliente fluyan hacia los plexos venosos. Ello favorece la pérdida de calor por el organismo, que puede aumentar el flujo sanguíneo hasta el doble.

La hiperemia creada por el calor ejerce un efecto beneficioso en las lesiones musculoesqueléticas. Ello es debido al aumento del flujo y del almacenamiento de sangre durante los procesos metabólicos.

Un efecto primario del calor local es el aumento en la tasa metabólica con el resultado de un aumento en la producción de metabolitos y de calor adicional. Estos dos factores conducen a un aumento en la presión hidrostática intravascular produciendo *vasodilatación* arteriolar y un aumento en el flujo sanguíneo capilar. Sin embargo, con el aumento de la presión hidrostática, existe una tendencia hacia la formación de un edema, que puede prolongar el tiempo de rehabilitación de una lesión particular. El aumento del flujo sanguíneo capilar es importante para muchos tipos de lesiones en las que existe una inflamación leve o moderada, ya que produce un aumento en el aporte de oxígeno, anticuerpos, leucocitos, y otros nutrientes necesarios y enzimas junto con un incremento en el aclaramiento de metabolitos. Con intensidades mayores de calor, la vasodilatación y el aumento del flujo sanguíneo se extienden a otras áreas produciendo un aumento del metabolismo en el área no calentada. Esto se conoce como vasodilatación consensual por calor y puede ser útil en casos en que el calor local esté contraindicado.

La aplicación de calor puede producir un efecto analgésico, disminuyendo la intensidad del dolor. El *efecto analgésico es la indicación* más frecuente para la utilización del calor. Aunque no se comprenden bien los mecanismos subyacentes a éste fenómeno, la creencia actual es que está relacionado con la teoría de las barreras para la modulación del dolor.

Se aplica el calor para los trastornos musculoesqueléticos y neuromusculares. Generalmente se considera que el calor produce un efecto de relajación y una disminución de la tensión en el músculo esquelético. También aumenta la elasticidad y disminuye la viscosidad del tejido conjuntivo, lo que es importante en la fase aguda de lesiones articulares o tras períodos prolongados de inmovilización.

Se han reportado los siguientes efectos fisiológicos del calor:

- a) Aumento de la temperatura local en la superficie
- b) Aumento del metabolismo local
- c) Vasodilatación de arterias y capilares
- d) Aumento del flujo sanguíneo hacia la zona calentada
- e) Aumento de los leucocitos y de la fagocitosis
- f) Aumento de la permeabilidad capilar
- g) Aumento del drenaje venoso y linfático
- h) Aumento de productos del metabolismo
- i) Aumento de la actividad refleja de los axones
- j) Aumento de la elasticidad de los músculos, ligamentos y fibras capsulares
- k) Analgesia
- l) Aumento de la formación de edema
- m) Disminución del tono muscular
- n) Disminución del espasmo muscular.
- o) Disminución de rigidez articular
- p) Eleva el umbral al dolor
- q) Ayuda a movilizar el edema, los exudados y los infiltrados inflamatorios
- r) Aumenta velocidad de conducción nerviosa

El ultrasonido es una verdadera modalidad terapéutica, que se clasifica generalmente como una *modalidad de penetración profunda*.

El uso principal del ultrasonido es el tratamiento de lesiones de las partes blandas. La propagación de la energía ultrasónica por los tejidos biológicos depende de las propiedades de absorción de los mismos, así como de la densidad de cada tejido. Una gran ventaja del ultrasonido es la capacidad de calentar tejidos profundos sin producir un calentamiento significativo de las capas superficiales.

El ultrasonido es una modalidad clínica muy efectiva. Su efectividad se puede atribuir a una combinación de factores térmicos y mecánicos.

Los efectos fisiológicos que se producen como consecuencia del calentamiento de los tejidos se denominan térmicos. El ultrasonido se utiliza con el objetivo primario de elevar la temperatura en los tejidos situados a una profundidad de 5 cm o más. Muchos de los efectos del ultrasonido se atribuyen al calor, como se mencionó previamente.

Cuando se añade energía al organismo en forma de ondas sonoras, ésta se absorbe, transmite, refleja o refracta. La penetración y la absorción son inversamente proporcionales. Los tejidos con un alto contenido en agua tiene una tasa de absorción baja (y una tasa de penetración elevada), mientras que los tejidos con un alto contenido en proteínas tienen una tasa de absorción elevada. La grasa tiene una tasa de absorción relativamente baja, y los músculos absorben bastante más. El hueso que sea superficial absorbe más energía ultrasónica que ningún otro tejido. Se cree que esto es debido al alto contenido proteico y a la densidad del hueso comparada con otros tejidos. Se cree que los tejidos blandos en contacto con los huesos reciben más efecto del ultrasonido debido a un fenómeno de rebote. Las estructuras articulares como el periostio, cápsula, tendón y ligamentos extracapsulares se afectan significativamente por el ultrasonido. También se ha demostrado que el ultrasonido eleva la temperatura en el colágeno del tendón. Se han encontrado mejorías en la extensibilidad del tejido capsular.

El ultrasonido produce los efectos terapéuticos que se esperan de cualquier modalidad de calor profundo. El efecto más característico del ultrasonido es la capacidad de incrementar selectivamente la temperatura en zonas localizadas.

El ultrasonido es efectivo para liberar las adherencias y también para reducir los síntomas de una plica sinovial inflamada (pliegue de membrana sinovial medial de la rótula) en la rodilla.

La reducción del dolor es un objetivo del tratamiento con ultrasonido en algunos casos (11).

HIPÓTESIS

El calor superficial no mejora el cuadro clínico de la lesión del manguito rotador, sin embargo, el calor profundo mejora importantemente el cuadro clínico de la lesión del manguito rotador.

Los estudios radiológicos (US y artrografía) sirven de soporte en el diagnóstico definitivo de lesión del manguito rotador.

OBJETIVOS

- **Demostrar que dentro del tratamiento conservador (rehabilitatorio) de las lesiones del manguito rotador, el calor profundo tiene mayor efectividad que el calor superficial.**

Cuando se añade energía al organismo en forma de ondas sonoras, ésta se absorbe, transmite, refleja o refracta. La penetración y la absorción son inversamente proporcionales. Los tejidos con un alto contenido en agua tiene una tasa de absorción baja (y una tasa de penetración elevada), mientras que los tejidos con un alto contenido en proteínas tienen una tasa de absorción elevada. La grasa tiene una tasa de absorción relativamente baja, y los músculos absorben bastante más. El hueso que sea superficial absorbe más energía ultrasónica que ningún otro tejido. Se cree que esto es debido al alto contenido proteico y a la densidad del hueso comparada con otros tejidos. Se cree que los tejidos blandos en contacto con los huesos reciben más efecto del ultrasonido debido a un fenómeno de rebote. Las estructuras articulares como el periostio, cápsula, tendón y ligamentos extracapsulares se afectan significativamente por el ultrasonido. También se ha demostrado que el ultrasonido eleva la temperatura en el colágeno del tendón. Se han encontrado mejoras en la extensibilidad del tejido capsular.

El ultrasonido produce los efectos terapéuticos que se esperan de cualquier modalidad de calor profundo. El efecto más característico del ultrasonido es la capacidad de incrementar selectivamente la temperatura en zonas localizadas.

El ultrasonido es efectivo para liberar las adherencias y también para reducir los síntomas de una plica sinovial inflamada (pliegue de membrana sinovial medial de la rótula) en la rodilla.

La reducción del dolor es un objetivo del tratamiento con ultrasonido en algunos casos (11).

HIPÓTESIS

El calor superficial no mejora el cuadro clínico de la lesión del manguito rotador, sin embargo, el calor profundo mejora importantemente el cuadro clínico de la lesión del manguito rotador.

Los estudios radiológicos (US y artrografía) sirven de soporte en el diagnóstico definitivo de lesión del manguito rotador.

OBJETIVOS

- Demostrar que dentro del tratamiento conservador (rehabilitatorio) de las lesiones del manguito rotador, el calor profundo tiene mayor efectividad que el calor superficial.

Quando se añade energía al organismo en forma de ondas sonoras, ésta se absorbe, transmite, refleja o refracta. La penetración y la absorción son inversamente proporcionales. Los tejidos con un alto contenido en agua tiene una tasa de absorción baja (y una tasa de penetración elevada), mientras que los tejidos con un alto contenido en proteínas tienen una tasa de absorción elevada. La grasa tiene una tasa de absorción relativamente baja, y los músculos absorben bastante más. El hueso que sea superficial absorbe más energía ultrasónica que ningún otro tejido. Se cree que esto es debido al alto contenido proteico y a la densidad del hueso comparada con otros tejidos. Se cree que los tejidos blandos en contacto con los huesos reciben más efecto del ultrasonido debido a un fenómeno de rebote. Las estructuras articulares como el periostio, cápsula, tendón y ligamentos extracapsulares se afectan significativamente por el ultrasonido. También se ha demostrado que el ultrasonido eleva la temperatura en el colágeno del tendón. Se han encontrado mejorías en la extensibilidad del tejido capsular.

El ultrasonido produce los efectos terapéuticos que se esperan de cualquier modalidad de calor profundo. El efecto más característico del ultrasonido es la capacidad de incrementar selectivamente la temperatura en zonas localizadas.

El ultrasonido es efectivo para liberar las adherencias y también para reducir los síntomas de una plica sinovial inflamada (pliegue de membrana sinovial medial de la rótula) en la rodilla.

La reducción del dolor es un objetivo del tratamiento con ultrasonido en algunos casos (11).

HIPÓTESIS

El calor superficial no mejora el cuadro clínico de la lesión del manguito rotador, sin embargo, el calor profundo mejora importantemente el cuadro clínico de la lesión del manguito rotador.

Los estudios radiológicos (US y artrografía) sirven de soporte en el diagnóstico definitivo de lesión del manguito rotador.

OBJETIVOS

- **Demostrar que dentro del tratamiento conservador (rehabilitatorio) de las lesiones del manguito rotador, el calor profundo tiene mayor efectividad que el calor superficial.**

- **Demostrar que la lesión del manguito rotador puede ser diagnosticada certeramente por medio de una adecuada exploración física, y que el ultrasonido y artrografía son confirmatorios.**

MATERIAL Y MÉTODO.

PACIENTES

Se estudiaron 30 pacientes en dos grupos de 15, con un promedio de edad de 44.1 años (rango de 15 a 75), captados por medio de la consulta externa del servicio de Rehabilitación. El diagnóstico clínico, se corroboró por medio de artrografía (realizada con un equipo de radiología con fluoroscopia marca Philips 1800 con tubo fijo y bukíe, con chasis de 10 x 12, aguja raquídea del número 22 y medio de contraste iopamiron 300) ; y ultrasonido (realizado con un aparato de ultrasonido diagnóstico RT 3000 General Electric Fase Array de tiempo real con transductor de 7.5MHz lineal con cámara multiformato con chasis 8 x 10 con 6 exposiciones).

Fueron excluidos los pacientes con intervención quirúrgica previa del tendón del manguito rotador, recídivas, enfermedades metabólicas subyacentes y pacientes que abandonaron el tratamiento.

GRUPOS DE TRATAMIENTO

Uno de los grupos, recibió tratamiento rehabilitatorio basado en calor superficial, el cual consistió en aplicación de compresa húmedo caliente (convencional) por 15 minutos en el hombro afectado; y el otro grupo fue tratado con calor profundo, el cual fue aplicado por medio de un aparato de ultrasonido terapéutico marca Rich-Mar modelo X, a 1.5 watts por cm², por 15 minutos en el hombro afectado. Teniendo ambos grupos como tratamiento rehabilitatorio complementario una rutina de ejercicios para hombro, consistente en ejercicios con bastón y de Codman

A cada paciente de ambos grupos se le proporcionó un promedio de 28 sesiones de terapia física de lunes a viernes con revaloración cada 10 sesiones de tratamiento, en las cuales se evaluó el incremento del arco de movilidad pasivo y de la fuerza muscular; y la disminución del dolor por medio de la escala visual análoga.

Finalmente se compararon los resultados obtenidos de las variables mencionadas anteriormente de ambos grupos; así como el mayor efecto benéfico de cada modalidad terapéutica utilizada.

- **Demostrar que la lesión del manguito rotador puede ser diagnosticada certeramente por medio de una adecuada exploración física, y que el ultrasonido y artrografía son confirmatorios.**

MATERIAL Y MÉTODO.

PACIENTES

Se estudiaron 30 pacientes en dos grupos de 15, con un promedio de edad de 44.1 años (rango de 15 a 75), captados por medio de la consulta externa del servicio de Rehabilitación. El diagnóstico clínico, se corroboró por medio de artrografía (realizada con un equipo de radiología con fluoroscopia marca Philips 1800 con tubo fijo y bukíe, con chasis de 10 x 12, aguja raquídea del número 22 y medio de contraste iopamiron 300) ; y ultrasonido (realizado con un aparato de ultrasonido diagnóstico RT 3000 General Electric Fase Array de tiempo real con transductor de 7.5MHz lineal con cámara multiformato con chasis 8 x 10 con 6 exposiciones).

Fueron excluidos los pacientes con intervención quirúrgica previa del tendón del manguito rotador, recidivas, enfermedades metabólicas subyacentes y pacientes que abandonaron el tratamiento.

GRUPOS DE TRATAMIENTO

Uno de los grupos, recibió tratamiento rehabilitatorio basado en calor superficial, el cual consistió en aplicación de compresa húmedo caliente (convencional) por 15 minutos en el hombro afectado; y el otro grupo fue tratado con calor profundo, el cual fue aplicado por medio de un aparato de ultrasonido terapéutico marca Rich-Mar modelo X, a 1.5 watts por cm², por 15 minutos en el hombro afectado. Teniendo ambos grupos como tratamiento rehabilitatorio complementario una rutina de ejercicios para hombro, consistente en ejercicios con bastón y de Codman

A cada paciente de ambos grupos se le proporcionó un promedio de 28 sesiones de terapia física de lunes a viernes con revaloración cada 10 sesiones de tratamiento, en las cuales se evaluó el incremento del arco de movilidad pasivo y de la fuerza muscular; y la disminución del dolor por medio de la escala visual análoga.

Finalmente se compararon los resultados obtenidos de las variables mencionadas anteriormente de ambos grupos; así como el mayor efecto benéfico de cada modalidad terapéutica utilizada.

RESULTADOS.

De los 30 pacientes estudiados, 22 (73%) fueron mujeres y 8 (27%) hombres (fig.1), con predominio de edad para las mujeres entre 36 a 45 años y sin predominio de edad importante para los hombres (fig. 2); con diagnóstico clínico de ingreso, confirmado por US y artrografía de tendinitis (27), ruptura parcial (1) o ruptura total (2) del manguito rotador (fig. 3). Requiriendo menor número de sesiones de tratamiento las mujeres tratadas con compresa húmedo caliente (CHC) (mujeres 25.8, hombres 26.6) y los hombres tratados con ultrasonido (US) (mujeres 32, hombres 24) (tabla 1).

El porcentaje promedio de arco de movilidad pasivo (AMP) conservado al ingreso se ilustra en la tabla 2, observándose que las mujeres preservaban mayor rango de movilidad en todos los arcos, excepto en la flexión, donde se encontró una mínima diferencia (flexión: mujeres 79%, hombres 80%; abducción: mujeres 75.9%, hombres 75%; rotación interna: mujeres 79.5%, hombres 75%; rotación externa: mujeres 68.6%, hombres 60%). Cabe mencionar que en todos los pacientes la aducción y la extensión del hombro se encontraban conservadas.

Así mismo, observamos que los hombres tratados con US, tuvieron mayor incremento del AMP desde la primera valoración (hombres 56%, mujeres 49%), (fig. 4); de igual manera los hombres tratados con CHC (hombres 66.6%, mujeres 55.8%) (fig. 5). Al realizar una comparación entre las dos modalidades terapéuticas, podemos observar que el incremento obtenido del AMP fue mayor en el grupo tratado con CHC (1ª val. CHC 61.5%, US 52.5%; 3ª val. CHC 84.5%, US 82.5%) (fig. 6).

Con respecto al dolor evaluado con la escala visual análoga (EVA), hubo disminución de éste en mayor proporción en los hombres (1ª val. hombres 3.8, mujeres 5; 3ª val. hombres 1, mujeres 2) durante las diferentes valoraciones (fig. 7), disminuyendo de manera muy semejante en ambos sexos con US (1ª val. hombres 4.4, mujeres 4.3; 3ª val. hombres 1.4, mujeres 1.8) (fig. 8); lográndose la desaparición total a la tercera valoración con la aplicación de CHC, también en los hombres (3ª val. hombres 1, mujeres 2.2) (fig. 9).

Finalmente, realizando una comparación entre las dos modalidades terapéuticas para alivio del dolor, observamos que la CHC, proporcionó el mayor beneficio disminuyendo el dolor durante las diferentes valoraciones (1ª val. CHC 4.2, US 4.3; 3ª val. CHC 1.1, US 1.6) (fig. 10).

El análisis estadístico con la Chi cuadrada, dio como resultado 3.144, con significancia de p menor de 0.05.

FIGURA 1. DISTRIBUCIÓN POR SEXO.

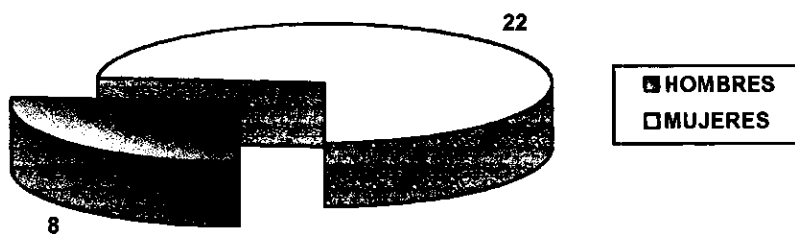


FIGURA 2. DISTRIBUCIÓN POR GRUPO DE EDAD Y SEXO (n=30)

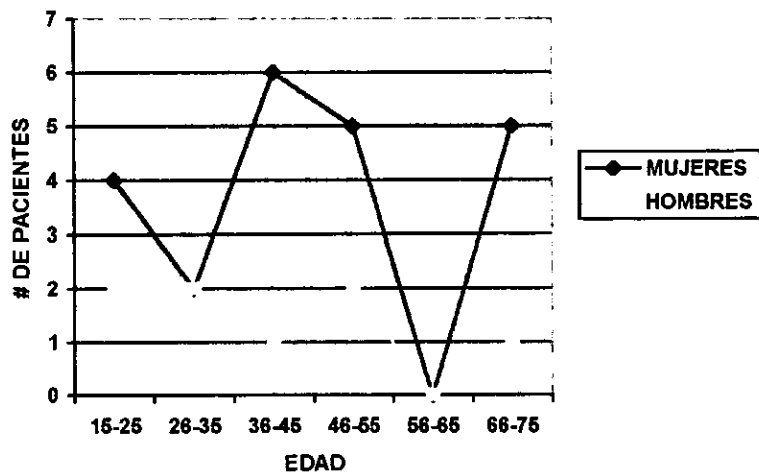


FIGURA 3. DIAGNÓSTICO DE INGRESO POR SEXO

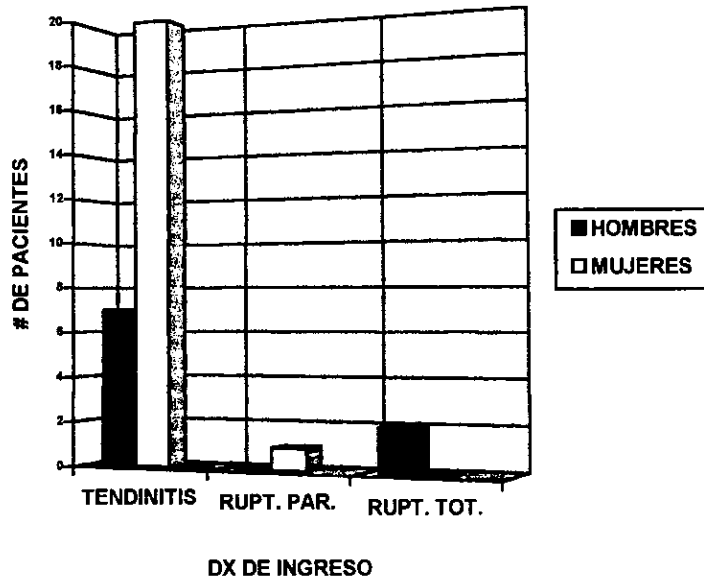


TABLA 1. PROMEDIO DE SESIONES DE TRATAMIENTO POR SEXO Y MODALIDAD TERAPÉUTICA

ULTRASONIDO		CHC	
MUJERES (N=10)	HOMBRES (N=5)	MUJERES (N=12)	HOMBRES (N=3)
32	24	25.8	26.6

TABLA 2. PORCENTAJE PROMEDIO DE AMP AL INGRESO POR SEXO

	FLEX	ABD	RI	RE
MUJERES	79	75.9	79.5	68.6
HOMBRES	80	75	75	60

FIGURA 4 . PORCENTAJE PROMEDIO DE MEJORIA DEL AMP CON US POR SEXO (n=15)

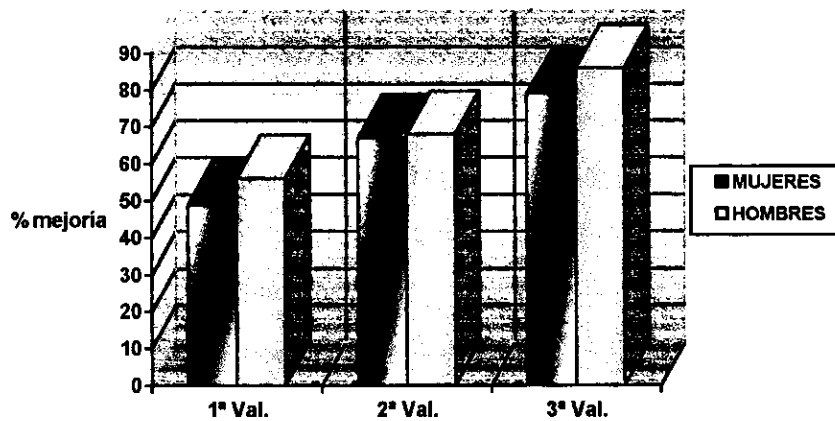


FIGURA 5. PORCENTAJE PROMEDIO DE MEJORIA DEL AMP CON CHC POR SEXO.

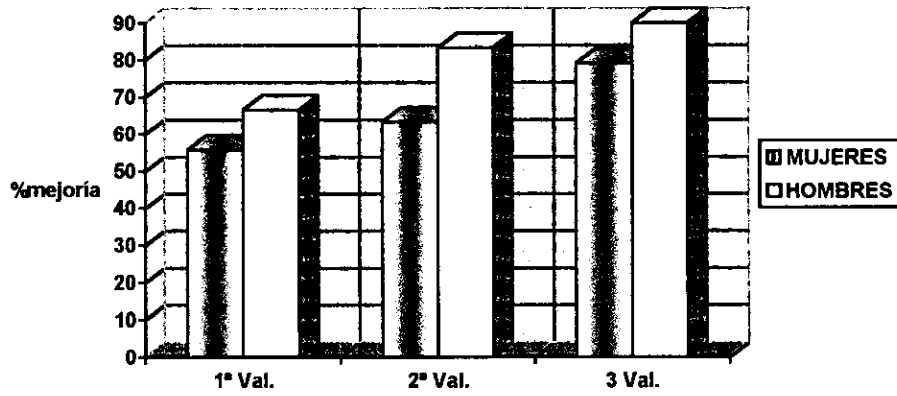


FIGURA 6. PORCENTAJE PROMEDIO DE MEJORÍA POR MODALIDAD TERAPÉUTICA.

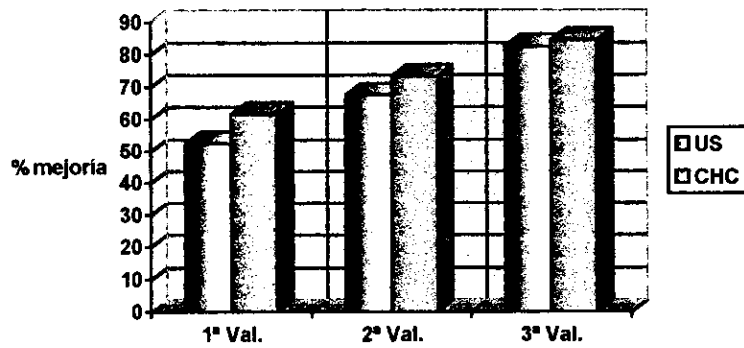


FIGURA 7. PUNTAJE EVA PARA DOLOR POR SEXO EN LAS DIFERENTES VALORACIONES

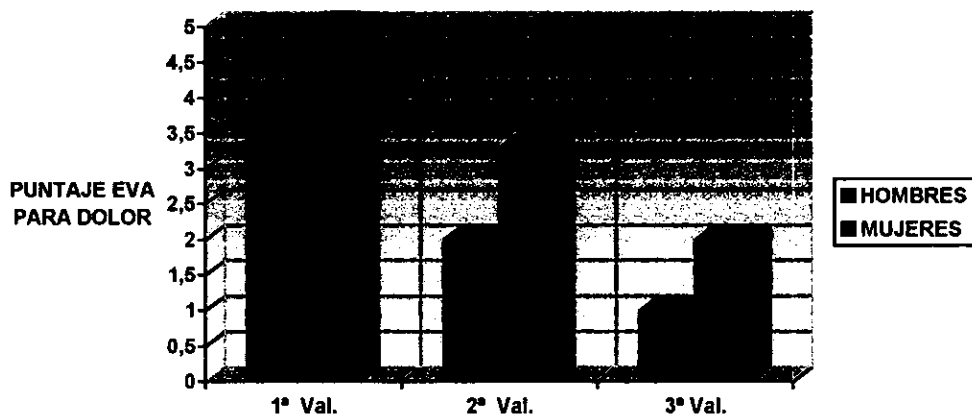


FIGURA 8. PUNTAJE EVA PARA DOLOR CON US

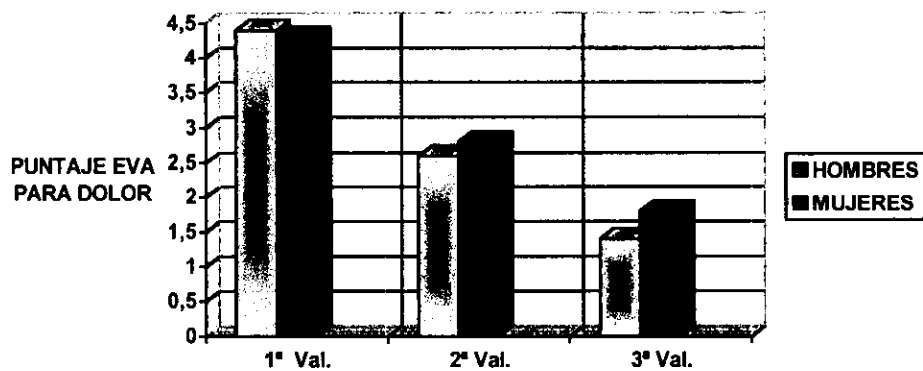


FIGURA 9. PUNTAJE EVA PARA DOLOR CON CHC.

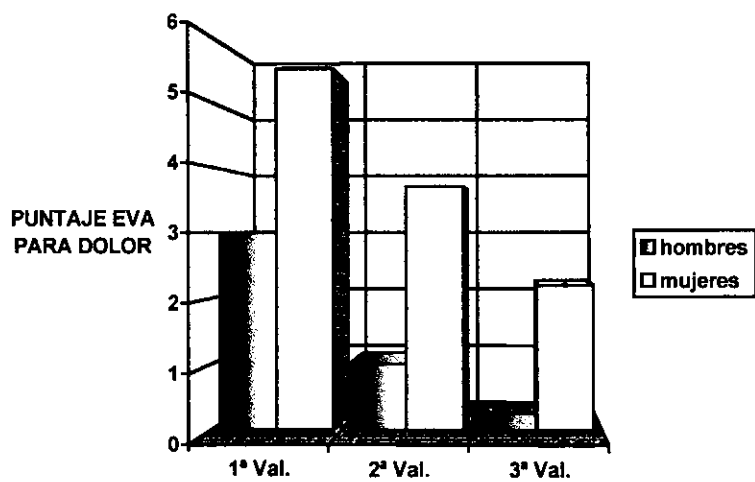
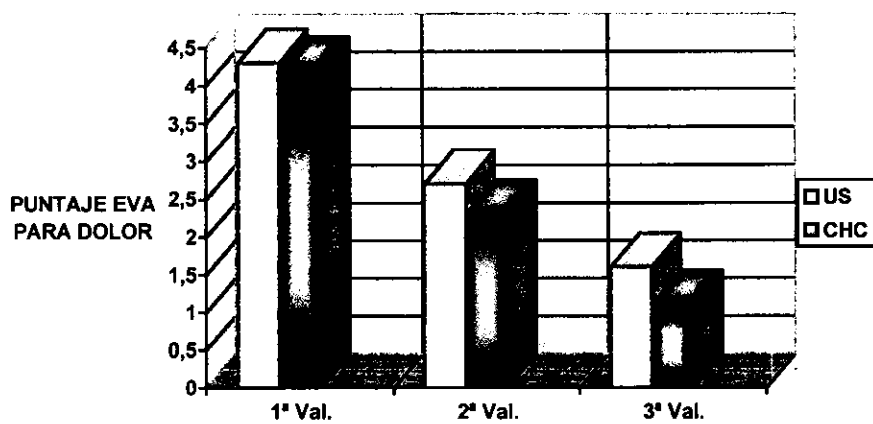


FIGURA 10. PORCENTAJE PROMEDIO DE MEJORÍA DE PUNTAJE EVA PARA DOLOR.



DISCUSIÓN.

Dentro de la práctica clínica rehabilitatoria existe una falta de unificación de criterios sobre el mayor beneficio obtenido entre el calor superficial o el calor profundo para el tratamiento de la lesión del manguito rotador, pero además no existe tampoco ningún antecedente en la literatura mundial donde se compare lo antes mencionado.

Se conocen diversos efectos fisiológicos del calor entre los que podemos mencionar aumento del metabolismo basal, aumento del flujo sanguíneo, aumento de la elasticidad de músculos, ligamentos y fibras capsulares; y ANALGESIA entre otros, siendo el efecto analgésico la indicación más frecuente para la utilización del calor. Se aplica el calor para los trastornos musculoesqueléticos y neuromusculares (4, 11).

El US es una verdadera modalidad terapéutica, que se clasifica generalmente como una modalidad de penetración profunda, siendo su uso principal para el tratamiento de lesiones de las partes blandas, teniendo la capacidad de calentar tejidos profundos sin producir calentamiento significativo de las capas superficiales. El US es una modalidad terapéutica muy efectiva, cuya efectividad se puede atribuir a una combinación de factores térmicos y mecánicos. Muchos de los efectos del US se atribuyen al calor (4, 11).

En el hombro, la inmovilización crea grandes problemas capsulares, en promedio, por cada día de inmovilización se requieren 7 días de tratamiento rehabilitatorio para su recuperación (12), por lo que se insiste en que el tratamiento rehabilitatorio (conservador) de la lesión del manguito rotador, aún cuando exista ruptura total, es la mejor opción terapéutica, ya que el tratamiento quirúrgico aumenta de manera importante la posibilidad de capsulitis adhesiva y bursitis adhesiva (hombro congelado) (9, 10).

Para complementación diagnóstica la artrografía y el ultrasonido han demostrado ser eficaces, siendo éste último más útil en el diagnóstico de las rupturas tendinosas parciales, que a veces pasan desapercibidas clínicamente. Las indicaciones principales del ultrasonido en el hombro son la valoración del manguito rotador y el estudio del tendón del bíceps (7). La artrografía elimina los falsos resultados negativos en las exploraciones de hombro (8).

Dentro de las acciones de terapia física se favoreció la relajación muscular con la aplicación de modalidades de calor sobre el hombro afectado; los ejercicios de Codman favorecieron la distracción de la cápsula glenohumeral, ya que, como es conocido por muchos autores, no requieren de la actividad de los músculos, son sólo para conseguir el aumento de espacio articular. Las movilizaciones fueron activas.

Las lesiones de hombro requieren para su tratamiento disminuir, evitar y erradicar el dolor, ya que el hombro doloroso crea un bloque de la movilidad per sé, por lo que fue necesaria la prescripción de medicamentos del grupo de los AINES.

CONCLUSIONES

La aplicación de calor superficial presentó un mayor efecto benéfico que la aplicación de calor profundo, tanto en disminución del dolor, como en el incremento del arco de movilidad pasivo y de la fuerza muscular. Así mismo, se requirieron de menor número de sesiones de tratamiento con esta modalidad terapéutica; y aunque estadísticamente no hubo significancia importante ($p < 0.05$), es la mejor opción por todos los beneficios obtenidos clínicamente, y por el menor costo que representa, por no requerirse de equipos sofisticados, ni de personal especializado para su aplicación, incluso pudiendo ser aplicado por el mismo paciente en casa.

Finalmente, reafirmamos que la clínica bien aplicada continúa siendo la mejor herramienta diagnóstica, y que los estudios de gabinete son únicamente auxiliares de diagnóstico.

BIBLIOGRAFÍA:

- 1) Romanas G. Cunningham Tratado de Anatomía. 12ª ed. España: Interamericana McGraw-Hill, 1987: 240-244, 340.
- 2) Moore L. Anatomía con orientación clínica. 3ª ed. España: Médica Panamericana, 1996: 559-568, 536.
- 3) Arthritis Foundation. Principios de las Enfermedades Reumáticas. 9ª ed. E.U.A.: Arthritis Foundation, 1988: 287-290.
- 4) Cailliet R. Síndromes dolorosos de hombro. 3ª ed. México: Manual Moderno, 1993: 11, 18, 22-27, 29, 32, 33, 49, 57-60, 64, 73, 81, 86-89, 93, 95, 97-106, 118, 146, 147, 160, 173, 191, 193, 197.
- 5) Macfarlane G, Hunt I, Silman A: Predictors of chronic shoulder pain: a population based prospective study. J Rheumatol 1998; 25: 1612-5.

Las lesiones de hombro requieren para su tratamiento disminuir, evitar y erradicar el dolor, ya que el hombro doloroso crea un bloque de la movilidad per sé, por lo que fue necesaria la prescripción de medicamentos del grupo de los AINES.

CONCLUSIONES

La aplicación de calor superficial presentó un mayor efecto benéfico que la aplicación de calor profundo, tanto en disminución del dolor, como en el incremento del arco de movilidad pasivo y de la fuerza muscular. Así mismo, se requirieron de menor número de sesiones de tratamiento con esta modalidad terapéutica; y aunque estadísticamente no hubo significancia importante ($p < 0.05$), es la mejor opción por todos los beneficios obtenidos clínicamente, y por el menor costo que representa, por no requerirse de equipos sofisticados, ni de personal especializado para su aplicación, incluso pudiendo ser aplicado por el mismo paciente en casa.

Finalmente, reafirmamos que la clínica bien aplicada continúa siendo la mejor herramienta diagnóstica, y que los estudios de gabinete son únicamente auxiliares de diagnóstico.

BIBLIOGRAFÍA:

- 1) Romanas G. Cunningham Tratado de Anatomía. 12ª ed. España: Interamericana McGraw-Hill, 1987: 240-244, 340.
- 2) Moore L. Anatomía con orientación clínica. 3ª ed. España: Médica Panamericana, 1996: 559-568, 536.
- 3) Arthritis Foundation. Principios de las Enfermedades Reumáticas. 9ª ed. E.U.A.: Arthritis Foundation, 1988: 287-290.
- 4) Cailliet R. Síndromes dolorosos de hombro. 3ª ed. México: Manual Moderno, 1993: 11, 18, 22-27, 29, 32, 33, 49, 57-60, 64, 73, 81, 86-89, 93, 95, 97-106, 118, 146, 147, 160, 173, 191, 193, 197.
- 5) Macfarlane G, Hunt I, Silman A: Predictors of chronic shoulder pain: a population based prospective study. J Rheumatol 1998; 25: 1612-5.

Las lesiones de hombro requieren para su tratamiento disminuir, evitar y erradicar el dolor, ya que el hombro doloroso crea un bloque de la movilidad per sé, por lo que fue necesaria la prescripción de medicamentos del grupo de los AINES.

CONCLUSIONES

La aplicación de calor superficial presentó un mayor efecto benéfico que la aplicación de calor profundo, tanto en disminución del dolor, como en el incremento del arco de movilidad pasivo y de la fuerza muscular. Así mismo, se requirieron de menor número de sesiones de tratamiento con esta modalidad terapéutica; y aunque estadísticamente no hubo significancia importante ($p < 0.05$), es la mejor opción por todos los beneficios obtenidos clínicamente, y por el menor costo que representa, por no requerirse de equipos sofisticados, ni de personal especializado para su aplicación, incluso pudiendo ser aplicado por el mismo paciente en casa.

Finalmente, reafirmamos que la clínica bien aplicada continúa siendo la mejor herramienta diagnóstica, y que los estudios de gabinete son únicamente auxiliares de diagnóstico.

BIBLIOGRAFÍA:

- 1) Romanas G. Cunningham Tratado de Anatomía. 12ª ed. España: Interamericana McGraw-Hill, 1987: 240-244, 340.
- 2) Moore L. Anatomía con orientación clínica. 3ª ed. España: Médica Panamericana, 1996: 559-568, 536.
- 3) Arthritis Foundation. Principios de las Enfermedades Reumáticas. 9ª ed. E.U.A.: Arthritis Foundation, 1988: 287-290.
- 4) Cailliet R. Síndromes dolorosos de hombro. 3ª ed. México: Manual Moderno, 1993: 11, 18, 22-27, 29, 32, 33, 49, 57-60, 64, 73, 81, 86-89, 93, 95, 97-106, 118, 146, 147, 160, 173, 191, 193, 197.
- 5) Macfarlane G, Hunt I, Silman A: Predictors of chronic shoulder pain: a population based prospective study. J Rheumatol 1998; 25: 1612-5.

6)Cailliet R. Síndromes dolorosos: Mecanismos y manejo. 1ª ed. México: Manual Moderno, 1995: 159-165, 72.

7)Mittelstaedt C. Ecografía General. 3ª ed. España: Marban, 1995: 3-32.

8)Dalinka M. Artrografía. 1ª ed. España: Salvat Editores, 1984: 99-104.

9)Dines D, Levinson R: Conservative management of the unstable shoulder. Clinics in sports medicine 1996; 15 (4): 799-813.

10) Savoie F, Field L, Jenkins N: Costs Analysis of Successful Rotator Cuff Repair Surgery: An Outcome Study. Comparison of Gatekeeper System in Surgical Patients. Journal of Arthroscopic and Related Surgery 1995; 11: 672-676

11) Prentice W. Medicina Deportiva.Técnicas terapéuticas. 1ª ed. España: Mosby Year Book, 1993: 90-93, 129-139.

12) Kotke F., Stillwell K., Lehman J.: Krusen Medicina Física y Rehabilitación. 3aed. México: Editorial Médica Panamericana, 1985.

**ESTA TESIS NO DEBE
SALIR DE LA BIBLIOTECA**