

318322
7
2ef



UNIVERSIDAD LATINOAMERICANA

ESCUELA DE ODONTOLOGIA
INCORPORADA A LA
UNIVERSIDAD NACIONAL AUTONOMA DE MEXICO

ACCIDENTES DE PROCEDIMIENTO DURANTE EL
TRATAMIENTO ENDODONTICO

TESIS PROFESIONAL
QUE PRESENTAN:
IVONNE CABRERA SANTAMARIA
CLAUDIA VERONICA CABRERA SANTAMARIA
PARA OBTENER EL TITULO DE:
CIRUJANO DENTISTA

ASESOR DE TESIS: C.D.M.O. CESAR DIAZ DE ITA

MEXICO, D. F.

1999

TESIS CON
FALLA DE ORIGEN

279913



Universidad Nacional
Autónoma de México



UNAM – Dirección General de Bibliotecas
Tesis Digitales
Restricciones de uso

DERECHOS RESERVADOS ©
PROHIBIDA SU REPRODUCCIÓN TOTAL O PARCIAL

Todo el material contenido en esta tesis esta protegido por la Ley Federal del Derecho de Autor (LFDA) de los Estados Unidos Mexicanos (México).

El uso de imágenes, fragmentos de videos, y demás material que sea objeto de protección de los derechos de autor, será exclusivamente para fines educativos e informativos y deberá citar la fuente donde la obtuvo mencionando el autor o autores. Cualquier uso distinto como el lucro, reproducción, edición o modificación, será perseguido y sancionado por el respectivo titular de los Derechos de Autor.

INDICE

INTRODUCCION	5
I.-HISTOLOGIA Y FISIOLOGIA PULPAR.	
1.1 Pulpa	7
1.1.1 Funciones de la pulpa	7
a) Función formativa	7
b) Función sensorial	7
c) Función nutritiva	8
d) Función defensiva	8
1.2 Histología pulpar	9
1.2.1 Componentes pulpares	9
a) Fibroblastos	9
b) Odontoblastos	9
c) Células defensivas	10
d) Fibras de la pulpa dental	11
e) Sustancia Fundamental	11
1.3 Fisiología pulpar	12
1.3.1 Circulación pulpar	12
II.-ANATOMIA DE LA CAVIDAD PULPAR.	
2.1 Descripción de la cavidad pulpar	13
2.1.1 Techo de la cavidad pulpar	13
2.1.2 Paredes de la cavidad pulpar	14
2.1.3 Piso de la cavidad pulpar	14
2.1.4 Conducto radicular	15
2.2 Nomenclatura de Alvarez	15
2.3 Nomenclatura de los conductos	19
2.4 Anatomía de la cavidad pulpar	21
2.5 Factores que modifican la cavidad pulpar	26
2.5.1 Edad	26
2.5.2 Caries dental	26

2.5.3 Traumatismos y fracturas dentales	26
2.5.4 Calcificaciones pulpares	26
2.5.5 Resorción dental	27
2.5.6 Anomalías en el desarrollo den	31
III.-PREPARACION DEL ACCESO ENDODONTICO.	
3.1 Acceso endodóntico	33
3.1.1 Postulados del acceso endodóntico	33
3.1.2 Pasos para la preparación del acceso.	34
a) Penetración inicial	34
b) Exploración	35
c) Fresado	35
3.2 Contorno cavitario de los distintos grupos dentarios	37
IV.-PREPARACION E IRRIGACION DE CONDUCTOS.	
4.1 Preparación de conductos	39
4.1.1 Instrumentos manuales y mecanizados	39
4.1.2 Principios generales para la preparación de conductos	56
4.1.3 Técnicas de preparación de conductos	61
a) Técnicas apicocoronales o retrogradadas	61
- Técnica estandarizada	61
- Técnica de retroceso	62
- Técnica de Roane	65
b) Técnicas coronoapicales	68
- Técnica de retroceso inverso	68
- Técnica de doble ensanchamiento	70
- Técnica coronoapical sin presión	72
- Técnica con ultrasonido	74
4.2 Irrigación de conductos	76
4.2.1 Soluciones irrigadoras	76
a) Hipoclorito de Sodio	76
b) Detergentes sintéticos	78
c) Quelantes	79

d) Agentes oxidantes	80
e) Soluciones diversas	80
- Hidróxido de Calcio	80
- Solución fisiológica	81
4.2.2 Técnicas de irrigación	81
a) Irrigación simple	81
b) Irrigación gasógena	82
c) Irrigación con aspiración.	82
d) Irrigación con conos de papel	83
V.-OBTURACION DE CONDUCTOS RADICULARES.	
5.1 Definición de obturación de conductos	84
5.1.1 Objetivos de la obturación	85
5.1.2 Extensión de la obturación	85
5.1.3 Cuando obturar el conducto radicular	86
5.2 Materiales de obturación	91
5.2.1 Propiedades de los materiales de obturación	91
5.2.2 Tipos de materiales de obturación	93
a) Rígidos	93
b) Semirígidos	95
c) Cementos, pastas y resinas	99
5.3 Técnicas de obturación	107
5.3.1 Técnica de cono único	107
5.3.2 Técnica de cono invertido	109
5.3.3 Técnica de condensación lateral	111
5.3.4 Técnica seccional	112
5.3.5 Técnica de gutapercha caliente o vertical	114
5.3.6 Técnica lateral modificada	116
VI.-TRATAMIENTO QUIRURGICO Y NO QUIRURGICO DE LOS ACCIDENTES ENDODONTICOS.	
6.1 Tratamiento no quirúrgico	117
6.1.2 Tratamiento de los accidentes durante la preparación	

del acceso endodóntico	117
6.1.3 Tratamiento de los accidentes durante la preparación e irrigación de conductos radiculares	121
6.1.4 Tratamiento de los accidentes durante la obturación de conductos	130
6.2 Tratamiento quirúrgico	135
6.2.1 Generalidades de la cirugía endodóntica	135
a) Indicaciones	136
b) Contraindicaciones	137
c) Tipos de colgajos	137
d) Suturas	143
e) Agujas	144
6.2.2 Curetaje apical	144
6.2.3 Apicectomía	147
6.2.4 Obturación retrógrada	149
6.2.5 Hemisección	154
6.2.6 Bisección o Hemiresección	155
6.2.7 Amputación radicular o radicectomía	156
CONCLUSION	158
BIBLIOGRAFIA	159

INTRODUCCION.

Todo cirujano dentista debe tener un concepto definido de lo que es la endodoncia. La endodoncia es la disciplina de la odontología que se ocupa de la morfología, fisiología y patología de la pulpa dentaria y del tejido perirradicular, con el objetivo de preservar el diente mismo.

Cualquier error o falta de conocimiento al realizar un tratamiento de endodoncia puede conducir a un accidente operatorio que cambie el pronóstico del tratamiento endodóntico, pero es necesario entender que en algunos casos pueden surgir complicaciones inesperadas, aunque sea tomada en cuenta toda la información obtenida en el diagnóstico del diente tratado y aún después de haber realizado el tratamiento ideal.

Es importante saber que en tratamientos no absolutamente correctos es posible lograr el éxito desde el punto de vista clínico y radiológico.

En 1985 Ingle y Taintor publicaron un análisis estadístico de las causas que pueden dar lugar al fracaso del tratamiento a los dos años del mismo. Se estudiaron 1.229 casos sometidos a tratamientos endodónticos, de los cuales el 91.5% se considero que tuvieron éxito y el 8.5% fracasaron. Las causas del fracaso fueron por obturación incompleta, perforación radicular, lesión periodontal y periapical simultánea, sobreobturación, instrumentos fracturados, conducto lateral no obturado, traumatismo persistente, perforación a la cavidad nasal, extracción de conos de plata y formación de quiste apical.

Este estudio nos puso de manifiesto que la fractura de instrumentos dentro del conducto, la preparación y la obturación incompleta del conducto radicular son responsables de las dos terceras partes de todos los fracasos.

Recientemente Ruddle en 1992 manifiesta estadísticamente que los fracasos endodócticos han aumentado el 50% más que en el estudio anterior.

Recordemos que para el éxito endodóntico requerimos de conocimiento, paciencia y pericia para no producir tales problemas.

CAPITULO I. HISTOLOGIA Y FISIOLOGIA PULPAR.

La pulpa es un tejido conectivo laxo, que se caracteriza específicamente por encontrarse encerrado en el interior de un tejido duro y rígido, la pulpa esta formada por células, substancia fundamental y fibras. (1)

La pulpa es un órgano especializado derivado del mesodermo, que cumple las siguientes funciones:

- ◆ Función formativa.
- ◆ Función sensorial.
- ◆ Función nutritiva.
- ◆ Función defensiva.

Función formativa.

Los odontoblastos continuamente tienen la capacidad de producir dentina a lo largo de su vida. La formación de dentina es mucho más rápida durante los primeros estadios de formación dentaria, pero se hace más lenta conforme la pulpa madura y envejece. Su producción puede detenerse en cierto punto. Sin embargo, los odontoblastos pueden ser estimulados para de nuevo formar dentina. (2)

Función Sensorial.

La función sensorial provee fibras nerviosas sensorias a la pulpa para mediar la sensación de dolor. Los receptores dentarios son únicos en cuanto responden a los distintos estímulos sólo con dolor. La pulpa no suele distinguir entre calor, tacto, presión y sustancias químicas. Las fibras motoras inician reflejos en las paredes de los vasos sanguíneos para regular la circulación en la pulpa.

(1) STOCK J. R. Christopher, et. al., Atlas en color y texto de endodoncia, 2° Edición, Editorial Mosby-Doyma, Madrid (España) 1996, pp.1.

(2) WALTON Richard E., et. al., Endodoncia principios y práctica clínica, 1era. Edición, Editorial Interamericana, U. S.A. 1991, pp.13.

Función Nutritiva.

La función nutricia aporta elementos nutricios y humedad a la dentina a través de la irrigación sanguínea de los odontoblastos y sus prolongaciones.

Función Defensiva.

La función defensiva de la pulpa está relacionada primordialmente con su respuesta a la irritación mecánica, térmica, química o bacteriana. Esos irritantes pueden causar la degeneración y muerte de las prolongaciones odontoblásticas afectadas y sus correspondientes odontoblastos originando depósitos de dentina irregular o reparadora originada por odontoblastos de reemplazo. La morfología, velocidad de formación y propiedades de esta dentina reparadora dependen principalmente del tipo y grado de irritación. (3)

(3) STURDEVANT Clifford M., et. al., Arte y ciencia de la operatoria dental, 2° Edición, Ed. Médica Panamericana, Buenos Aires 1987, pp.33.

HISTOLOGIA PULPAR.

COMPONENTES PULPARES.

FIBROBLASTOS.

Los fibroblastos son las células fundamentales de la pulpa derivados del mesénquima. Algunas células mesenquimáticas inmaduras se desarrollan de tal forma que se convierten en fibroblastos, células capaces de producir colágena.

En la pulpa joven existe notable predominio de fibroblastos sobre fibras colágenas.

Los elementos celulares comienzan a disminuir en los tejidos más viejos. Existen más fibras y menos células, al parecer las fibras se tornan más anchas.

El aumento fibroso y reducción celular tienen implicaciones clínicas: la pulpa más fibrosa es menos capaz de autodefenderse contra irritantes que la pulpa joven con celularidad elevada. Los fibroblastos pulpares originan el crecimiento de dentículos, porque el material dentinoide elaborado alrededor de los últimos proviene de fibroblastos, no de odontoblastos.

ODONTOBLASTOS.

Los odontoblastos son células pulpares muy diferenciadas derivada del mesénquima. La función principal del odontoblasto es producir dentina. Ocurren variaciones morfológicas; se presentan como células columnares altas en la corona del diente y de tipo columnar bajo en la mitad de la raíz. En la porción radicular del diente, los odontoblastos son más cortos y más o menos cuboidales. Hacia el ápice se aplastan para parecer fibroblastos.

Los odontoblastos se alinean en forma de empalizada a lo largo del límite de la predentina. Por lo general, la profundidad de la capa odontoblástica es de unas seis u ocho células, sus prolongaciones odontoblásticas cruzan la predentina para después ocupar un conducto dentinario. (4)

(4) SELTZER Samuel, et. al., Pulpa Dental, 3era Edición, Ed. Manual Moderno, Philadelphia 1987, pp. 79.

ZONA ACELULAR O ZONA DE WEIL.

Bajo la capa odontoblástica, en la porción coronal del diente, existe una zona libre de células que contiene elementos nerviosos. En la porción media y apical no se observan regiones acelulares. El espesor es de 40 a 60 nm aproximadamente.

ZONA CELULAR.

Por debajo de la zona de Weil se encuentra la zona celular, como su nombre lo indica es muy rica en elementos celulares como fibroblastos. (5)

CELULAS DEFENSIVAS Y DE OTRO TIPO.

Algunas de las células pulpares son defensivas. Por lo general, se encuentran cerca de vasos sanguíneos histiocitos o células errantes en reposo. Tienen ramificaciones largas y delgadas son capaces de retraerlas y convertirse con rapidez en macrófagos cuando son necesarias.

Los macrófagos se derivan de una pequeña fuente de células precursoras, que se dividen con rapidez en la médula ósea (monocitos). Los monocitos se dirigen a la zona de la lesión donde se diferencian en macrófagos, cuya función es la de ingestión del material extraño.

A igual que en todo tejido conjuntivo, en la pulpa hay células mesenquimatosas indiferenciadas. Durante traumatismos son capaces de transformarse en macrófagos. También pueden convertirse en fibroblastos, odontoblastos u osteoclastos. Las células mesenquimatosas indiferenciadas forman un depósito celular al que el cuerpo puede acudir para desempeñar funciones que por lo regular no se necesitan.

La función de los linfocitos es la de sintetizar, almacenar y transportar nucleoproteínas para que otras células las usen. Las células plasmáticas (plasmocitos) sintetiza y almacena ácido ribonucleico (RNA) y gammaglobulinas, para que otras células, que favorecen la regeneración o remplazo, las utilicen. (6)

(5) ABRAMOVICH, Abraham, Histología y embriología dentaria, 1era Edición, Ed. Mundi, Buenos Aires (Argentina) 1985, pp. 85.

(6) Op. Cit., SELTZER, pp.92.

FIBRAS DE LA PULPA DENTAL

Con excepción de las fibras elásticas, la pulpa contiene las mismas fibras que se encuentran en los tejidos conectivos de cualquier otra parte del cuerpo. Estas incluyen fibras reticulares y fibras de colágena madura.

FIBRAS COLAGENAS.

En la pulpa joven, se encuentran fibras colágenas alrededor de los vasos sanguíneos como elementos de soporte. Conforme el individuo envejece se deposita más y más colágena en la pulpa, con el consiguiente incremento en fibras colágenas; este es un cambio retrógrado que, por lo general, ocurre en todas las pulpas.

FIBRAS RETICULARES:

Las fibras reticulares forman paquetes enrollados en espiral, que pasan entre odontoblastos para desplegarse como abanico y crear un reticulado delicado en la dentina sin mineralizar o en la predentina. Estas fibras, llamadas de Von Korff, son fibrillas colágenas inmaduras y sustancia fundamental que van desde la pulpa, a través de la capa odontoblástica, hacia el interior de la predentina. Después maduran para ser fibras colágenas.

La pulpa contiene muchas fibras reticulares que forman una red alrededor de los vasos sanguíneos. (7)

SUSTANCIA FUNDAMENTAL.

La sustancia fundamental se describe como un líquido viscoso, que cambia su constitución de acuerdo a su actividad. Por su función, la sustancia fundamental es un medio a través del cual los nutrientes y oxígeno se transportan a las células, y a través del cual los metabolitos de la célula (o sus desechos) son eliminados por la circulación venosa. (8)

La sustancia fundamental esta constituida por proteínas asociadas con glucoproteínas y mucopolisacáridos ácidos.

(7) IBIDEM, SELTZER Samuel, et. al., pp. 63.

(8) Op. Cit., WALTON Richard, et. al., Pp.18.

FISIOLOGIA PULPAR

La función principal de la circulación pulpar es transportar nutrientes y eliminar los productos de desecho.

Circulación pulpar:

La circulación pulpar se origina en las ramas alveolar posterosuperior, infraorbitario y alveolar inferior de la arteria maxilar interna. Las arteriolas procedentes de estas arterias penetran por el agujero apical y discurren por el centro de la pulpa recorriendo los conductos radicales dando origen a ramas laterales, que a su vez se subdividen en vasos más pequeños, denominados metarteriolas o precapilares. Por los conductos laterales pueden entrar vasos de menor calibre, pero es poco probable que proporcionen suficiente circulación colateral. Al estrato odontoblástico llegan vasos más pequeños, que se dividen ampliamente formando un plexo por debajo y por el interior del estrato odontoblástico.

Los precapilares drenan en vénulas. Las vénulas constituyen el lado eferente de la circulación pulpar, las vénulas llegan a alargarse conforme se unen y avanzan al agujero apical. Después se unen para formar venas, las venas pulpares, junto con otras venas tributarias, forman el plexo pterigoideo, localizado en dirección posterior a la tuberosidad del maxilar. Dicho plexo drena en la vena maxilar interna, que se une con la temporal inferior.

El aporte sanguíneo va disminuyendo con la edad y el sistema de irrigación se va simplificando, y al ir disminuyendo el aporte sanguíneo la pulpa puede volverse más propensa a daños irreversibles. (9)

(9) Op. Cit., STOCK J. R. Christopher, et. al., pp 77.

CAPITULO II. ANATOMIA DE LA CAVIDAD PULPAR.

DESCRIPCION DE LA CAVIDAD PULPAR.

La cámara pulpar es la parte de la cavidad pulpar que corresponde a la corona. Su estudio y conocimiento son indispensables para todo aquel operador que realice un tratamiento endodóntico.

Por lo general, la cámara pulpar en dientes monorradiculares se divide en dos partes: techo y paredes; y en dientes multirradiculares se divide en techo, paredes y piso. (1).

TECHO DE LA CAVIDAD PULPAR

El techo de la cámara pulpar es la superficie oclusal en dientes posteriores y anteriores respectivamente. Sus límites constituyen las prolongaciones hacia las cúspides llamadas cuernos pulpares y escotaduras. La superficie del techo no es plana sino convexa, la cual con los cuernos y paredes forman ángulos diedros.

La superficie del techo depende directamente del diente que se trate; en los dientes incisivos, el techo tiene forma de punta de flecha con su vértice en dirección cervicolingual, y los ángulos divergentes de la base de la flecha constituye los cuernos pulpares hacia incisal. Toda esta superficie es cóncava lingualmente y convexa bucalmente.

En los premolares, la ubicación del techo corresponde de manera directa a la cara oclusal; en ocasiones, se carga de forma leve hacia mesial, con sus cuernos en dirección a las cúspides bucal y lingual. Casi siempre, los cuernos bucales son más pronunciados que los linguales. Sea superior o inferior el premolar, la superficie del techo es cóncava hacia oclusal y convexa hacia cervical.

En los molares se debe hacer una diferencia entre los superiores y los inferiores pues la amplitud de techo es mayor en mesial en los inferiores, y en bucal, en los superiores.

(1) MONDRAGON I., Endodoncia, 3era Edición, Ed. Mc Graw Hill, México, D.F. 1990, pp.82.

Al igual que en los premolares, los cuernos corresponden en mayor o menor medida a las cúspides existentes en la corona; el techo corresponde a la cara oclusal.

PAREDES DE LA CAVIDAD PULPAR.

Las paredes de la cámara pulpar reciben el nombre de acuerdo con su ubicación y según el diente que se trate, a saber: mesial, distal, bucal o lingual.

Sus límites con respecto a la cara oclusal en dientes posteriores y lingual en dientes anteriores, forman la unión con las escotaduras del techo y los cuernos pulpares que constituyen ángulos con él; en dientes monorradiculares con respecto a cervical, las paredes terminan donde comienza la pared de los conductos radiculares, que no es otra cosa que la continuación de la pared de la cámara pulpar, ya que dichos dientes no presentan piso. En piezas polirradiculares, el límite cervical de las paredes está dado no sólo por la pared de los conductos, sino también por el piso de la cámara pulpar correspondiente a la furcación del diente.

Las paredes de la cámara pulpar en su superficie son casi siempre paralelas a la pared exterior del diente; o bien, hay una leve convexidad y muy rara vez, concavidad. La unión de dos paredes forma un ángulo parabólico o curvado cervicoodclusal, sin llegar a ser esas curvaturas tan pronunciadas, como en el caso del techo.

PISO DE LA CAVIDAD PULPAR.

El piso de la cámara pulpar es el lugar que corresponde a la bifurcación, trifurcación o tetrafurcación radicular. Está limitado por las paredes de la cámara, formando con ella ángulos que van de agudos a rectos. La periferia del piso de la cámara pulpar forma la unión con las paredes y se interrumpe en la entrada a los conductos.

En los premolares polirradiculares, el piso más que presentarse de manera definida, lo hace en forma de tabique divisorio entre los conductos; por ello, se debe tener mucho cuidado y no perderlo de vista durante el acceso y preparación de conductos.

CONDUCTO RADICULAR.

Es de gran valor quirúrgico no olvidar que los conductos radiculares tienen un tamaño menor a escala, con respecto a la superficie radicular externa. Se recomienda que el conducto y la raíz se dividan en tres tercios de grosor y espesor de crecientes hacia apical; por lo tanto, el conducto no tendrá el mismo grosor en su trayecto hacia el foramen.

La periferia de los conductos depende de la periferia radicular, así que cuando se tienen raíces muy planas bucolingualmente o mesiodistalmente, el conducto mostrará esa forma y al mismo tiempo, su espacio decrecerá hasta convertirse en el tercio apical de un conducto de periferia circular o casi circular.

Sin embargo, todo lo anterior no es una regla general como nada lo es en anatomía de la cavidad pulpar; por ejemplo es posible decir que la raíz mesial de los primeros molares inferiores, la cual es una sola, generalmente presenta dos conductos que distan mucho de tener el talle y la periferia de dicha raíz.

NEMOTECNIA DE ALVAREZ.

Para proporcionar las características de los conductos radiculares en caso de que éstos sufran fusiones o bifurcaciones, Alvarez creó la fórmula de nemotecnia.

Nemotecnia es la combinación de los vocablos mnem (memoria) y techne (arte), lo cual quiere decir que se trata de memorizar por medio de una fórmula la descripción topográfica del trayecto de los conductos radiculares.

En 1954 J.R. Alvarez, al estudiar el problema anatómico que presenta en endodoncia la topografía de los conductos, desarrolló la siguiente fórmula. (2)

1. Conducto único que va desde cervical a apical.




2. Dos conductos que nacen separadamente desde la cámara pulpar y llegan al tercio apical también por separado.



(2)BIDEM.Pp.85.

1-2. Es aquel conducto que al nacer de la cámara pulpar se divide en dos más pequeños y termina en el tercio apical de manera separada.



2-1. Son aquellos conductos que al nacer por separado en la cámara pulpar se fusionan formando uno solo, y terminan en un único foramen.



1-2-1. Es aquel conducto que bifurca en algún tercio del conducto, pero estos se fusionan y terminan como uno solo en el tercio apical.



2-1-2. Son conductos que se fusionan en algún tercio de la raíz, formando uno solo, más adelante éste se bifurca y constituye dos conductos nuevamente, los cuales terminan en dos forámenes por separado.



NOMENCLATURA DE LOS CONDUCTOS:

a) CONDUCTO PRINCIPAL:

Recorre la longitud de la raíz y sale de la cámara pulpar.

b) CONDUCTO COLATERAL:

Sale de la cámara pulpar y recorre el trayecto de la raíz paralelo al conducto principal. Puede tener foramen diferente o unirse y tener el mismo.

c) CONDUCTO LATERAL:

Emerge del conducto principal y se dirige al periodonto a nivel del tercio medio de la raíz, también puede emerger del colateral.

Este conducto se puede dirigir de dos formas al periodonto en forma oblicúa o transversal.

d) CONDUCTO SECUNDARIO:

Emerge del conducto principal o colateral, se dirige hacia el periodonto a nivel del tercio apical .

e) CONDUCTO ACCESORIO:

Emerge del conducto secundario y se dirige hacia el periodonto a nivel del tercio apical.

f) INTERCONDUCTO:

Conducto que emerge del conducto principal y que se comunica con otro conducto ya sea con el conducto principal o colateral.

g) CONDUCTO RECURRENTE:

Emerge del conducto principal se separa de él y en su trayecto vuelve a unirse.

h) DELTA APICA

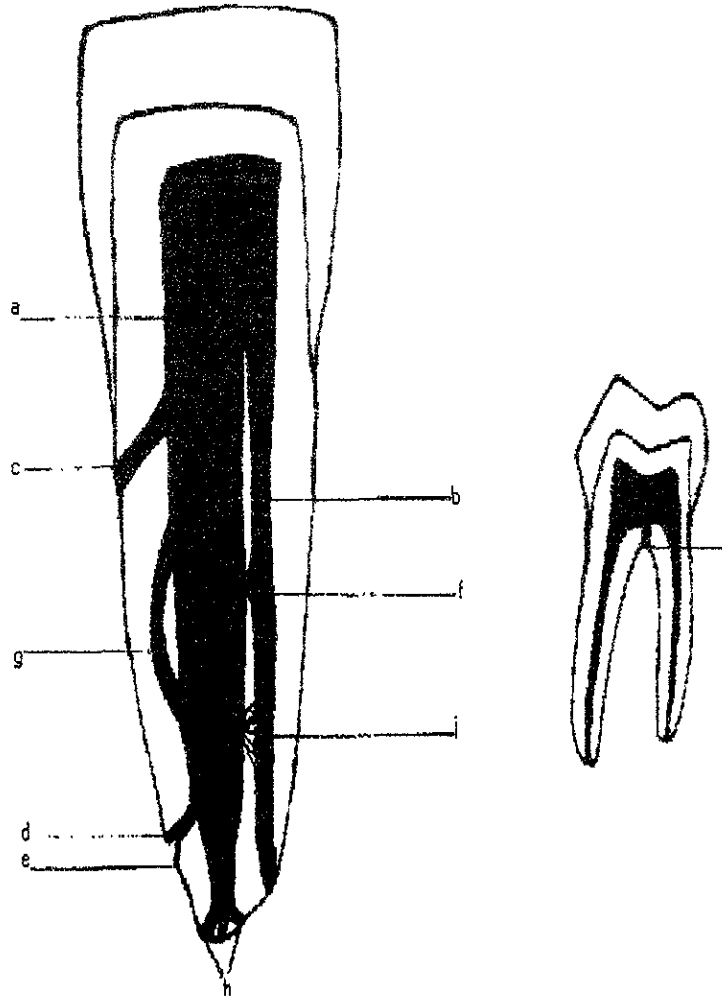
Es una serie de conductos que emergendel conducto principal a nivel del tercio apical .

i) PLEXO RETICULAR:

Serie de conductos que van ha comunicar el conducto principal con el conducto colateral.

j) CAVO RADICULAR:

Emerge de la cámara pulpar y se dirige hacia la furcación de molares.



ANATOMIA DE LA CAVIDAD PULPAR.

DIENTES ANTERIORES.

Centrales superiores.

Los incisivos centrales superiores tienen dos cuernos pulpares uno mesial y otro distal, por lo general presentan una sola raíz y en su raíz generalmente presentan un sólo conducto radicular relativamente más ancho en sentido mesio-distal y radiográficamente se aprecia recto. La raíz de los incisivos centrales muestra una nula o escasa curvatura en dirección distal.

Laterales superiores

Los incisivos laterales presentan características similares al central, tienen dos cuernos pulpares uno mesial y otro distal, por lo general presentan un sólo conducto relativamente más ancho en sentido bucopalatino, la raíz está frecuentemente curvada en sentido distal, palatina o en ambos sentidos. Su longitud promedio es de 23mm.

Centrales inferiores.

Los incisivos centrales generalmente presentan 2 cuernos pulpares uno mesial y otro distal, sus cámaras pulpares son más pequeñas; generalmente presentan una sola raíz con un sólo conducto, su raíz es aplanada, su máxima longitud es buco-lingual, por lo general su conducto es recto.

Laterales inferiores.

Laterales inferiores son muy similares a los centrales pero el lateral es algo más ancho en sentido mesiodistal y su raíz es escasamente más larga. El conducto radicular, es más ancho y de forma oval en el tercio coronal del conducto, se estrecha en sentido apical. Aunque por lo general sólo tiene un solo conducto, no es infrecuente que las raíces pequeñas especialmente anchas en sentido labiolingual tengan dos conductos. La longitud promedio es de 21mm.

Canino superior.

El canino superior es el diente más largo. Apenas depara dificultades endodónticas, si se exceptúan los casos en los que mide más de 31 mm, superando así la longitud de todos los instrumentos endodónticos. Generalmente presenta una sola raíz con un solo conducto radicular presenta una sección transversal de forma oval en sentido bucopalatino, que adopta forma redondeada al aproximarse al ápice. La punta de la raíz está frecuentemente curvada en sentido labial o palatina. La longitud promedio es de 26mm

Canino inferior.

Presenta una sola raíz con un solo conducto, un solo cuerno pulpar, la morfología del conducto radicular del canino inferior es igual a la del superior su máxima amplitud es bucolingual y generalmente recto. Por lo general tienen una raíz y un conducto, aunque se han observado ocasionalmente las siguientes variaciones:

-1 raíz, 2 conductos.

-2 raíces unidas, 2 conductos.

-2 raíces separadas, 2 conductos.

En aproximadamente el 7% de casos este diente presenta dos conductos uno lingual y otro vestibular. El promedio de longitud es de 23mm.

PREMOLARES:

Primer premolar superior.

Presenta dos cuernos pulpares uno vestibular y otro palatino. En relación con la configuración de la raíz y del conducto, este diente muestra una gran variabilidad. Más del 60% poseen dos raíces, una bucal y una palatina. En el caso de que sólo tenga una raíz, en más del 90% de los casos tienen dos conductos, separados entre sí por un tabique de dentina y que pueden desembocar en un orificio apical común, o en orificios separados; generalmente, el conducto de mayor tamaño es el orientado palatinamente. Sólo aproximadamente un 9% de estos tiene una única raíz con un único conducto.

En raras ocasiones se encuentran primeros premolares superiores con tres raíces. Su longitud promedio es de 21mm

Segundo premolar superior.

Más del 85% de los segundos premolares sólo tienen una raíz que, sin embargo, tiene dos conductos en casi la mitad de los casos; el 75% de estos dientes sólo tienen un foramen apical, de los que en numerosos casos corresponden a orificios comunes para dos conductos que se fusionan antes del ápex, su máxima amplitud es bucopalatina. En la mayoría de los segundos premolares superiores con dos raíces existe fusión de las raíces; en el resto, la bifurcación se encuentra en el tercio apical. Los de tres raíces son extraordinariamente raros. Al igual que ocurría con el primer premolar, la pulpa es ancha en dirección bucopalatina y estrecha en dirección mesiodistal. La longitud promedio es de 21.5mm.

Premolares inferiores.

Aunque las coronas dentarias de los dos premolares inferiores son muy diferentes, la forma y disposición de sus conductos radiculares es muy similar. Lo más frecuente es que estos dientes tengan una sola raíz, con un único conducto. No es infrecuente diagnosticar un conducto que se ramifica en dos o tres conductos en el tercio medio o apical de la raíz, o que se hallan separados por un tabique de dentina. Es frecuente que los conductos cuenten con orificios apicales separados, pero también pueden fusionarse en la proximidad del ápice. El conducto bucal es siempre el mayor y más fácil de localizar.

Los premolares inferiores con dos conductos se cuentan entre los dientes más difíciles desde el punto de vista endodóntico, porque es frecuente que el conducto lingual no se ramifique hasta el tercio apical, de modo que pasa frecuentemente desapercibido. Las estadísticas referentes al número de conductos difieren ampliamente entre sí. La longitud promedio es de 21.5mm.

MOLARES:

Primer molar superior.

El sistema de conductos radiculares del primer molar superior es complejo. El diagnóstico radiológico de este diente se ve dificultado con frecuencia por la superposición de otras estructuras anatómicas en la proximidad del ápice.

Presenta 4 cuernos pulpares que corresponden a las cúspides es decir son 2 palatinas y dos vestibulares. Su cámara pulpar es amplia y presenta carga hacia mesial. Este diente tiene tres raíces de diferente forma, una palatina, una mesiobucal y una distobucal.

La raíz palatina contiene el conducto mayor, que es también el más fácil de encontrar, su máxima amplitud es mesiodistal. El 55% de estas raíces se hallan curvadas en dirección bucal. El conducto distobucal es fácil de preparar, pero su embocadura suele ser difícil de encontrar su mayor amplitud es en dirección bucopalatina. La mayoría de los fracasos con estos dientes están relacionados con la raíz mesiobucal. Esta ancha y robusta raíz presenta dos conductos en aproximadamente 40% de los casos, uno mesiobucal y uno mesiopalatino.

Los dos conductos mesiales se encuentran separados por un tabique de dentina, y suelen tener un foramen común. El conducto mesiopalatino, que se encuentra a 1.5-2mm en sentido palatino del conducto mesiobucal, es frecuentemente tan estrecho y está tan curvado que no se puede preparar hasta la proximidad del ápice, o sólo con gran dificultad.

Muy raramente se encuentran primeros molares superiores con cinco conductos.⁽³⁾

Segundo molar superior.

La morfología del segundo molar superior es similar a la del primero. Por lo general posee tres raíces y tres conductos. Mientras que los molares con dos raíces son muy frecuentes, los que tienen una o cuatro raíces son raros. Su longitud promedio es de 21mm.

Primer Molar Inferior.

Presenta 5 cuernos pulpares que corresponden a cada una de sus cúspides, 3 vestibulares y 2 linguales. Suele tener dos raíces, una mesial y una distal. Mientras que la mesial suele estar curvada hacia distal en el 84% de los casos, la distal suele ser recta.

(3) LANGELAND Kaare, et al., Endodoncia, diagnóstico y tratamiento, 3era Edición, Ed. Springer-verlag Ibérica, Barcelona 1995, pp 100.

La raíz mesial suele tener dos conductos; la distal, por lo general, sólo uno. Las variaciones entre las estadísticas acerca del número de conductos son considerables. Los primeros molares poseen cuatro conductos con mayor frecuencia que los segundos. Los molares inferiores con una y tres raíces son raros.

Segundo Molar Inferior.

Al igual que el primer molar, tiene 5 cuernos pulpares, 3 vestibulares y dos linguales, tiene dos raíces una mesial y otra distal. En la raíz mesial tiene generalmente dos conductos los cuales son estrechos y redondos y en la raíz distal tiene un conducto amplio en sentido vestibulolingual.

Las raíces mesiales con un único conducto solamente suelen encontrarse en el segundo molar. La longitud promedio es de 21 mm. (4)

Terceros molares .

Los terceros molares tienen características muy similares a las de los segundos molares, pero generalmente su superficie es más pequeña, en especial de los terceros molares superiores. Pueden presentar tres o dos raíces generalmente unidas entre sí.

En varios casos los terceros molares no presentan una anatomía definida.

(4) ESPONDA Vila Rafael, Anatomía Dental. 6ª Edición, Ed. Dirección general de publicaciones, México. D. F. 1981, pp. 285.

FACTORES QUE MODIFICAN LA CAVIDAD PULPAR.

EDAD

Conforme la pulpa envejece, disminuye su circulación. Hay cambios ateroscleróticos en vasos sanguíneos, que se angostan y calcifican progresivamente. Después ocurre un deterioro circulatorio; por ende, hay atrofia, muerte celular e incremento fibrotico.

CARIES DENTAL.

La caries produce la degeneración y muerte de los odontoblastos y de sus extensiones en los túbulos, así como una inflamación pulpar.

Esta irritación puede modificar la cámara pulpar haciéndola más estrecha, con la formación de odontoblastos de reposición (secundarios), que forman dentina reparadora contra la pared pulpar. La estructura de la dentina reparadora puede variar desde una dentina tubular bien organizada hasta una dentina atubular muy irregular, según la severidad del estímulo. Los estímulos más severos pueden conducir también a la formación de dentina no adherida dentro de la cámara pulpar.

TRAUMATISMOS Y FRACTURAS DENTALES.

Los traumatismos y fracturas pueden modificar la cavidad pulpar originando obliteraciones de los conductos, calcificaciones y en muchos casos se forma una callosidad en la unión de los tejidos duros del diente.

CALCIFICACIONES PULPARES.

Dentro de las pulpas de los dientes se encuentran diversas formas de calcificación, con una frecuencia tal que se puede dudar acerca de si su presencia representa un estado patológico o solamente aspecto de las variaciones biológicas normales.

Estas calcificaciones se pueden localizar en cualquier parte del tejido pulpar, aunque ciertos tipos son más comunes en la cámara pulpar y otros en el conducto radicular.

Las dos formas morfológicas principales de calcificaciones pulpares son los dentículos o nódulos pulpares y la calcificación difusa.

Los nódulos pulpares se dividen en:

-Dentículos verdaderos que están formados de masas localizadas de tejido calcificado que, debido a su estructura tubular, se asemejan a la dentina. De hecho, estos nódulos guardan una mayor similitud con la dentina secundaria que con la primaria. Son mucho más comunes en la cámara pulpar que en el conducto radicular y pueden estar adheridos a la dentina que es más común encontrarlos o pueden estar libres .

-Dentículos falsos se componen de masas localizadas de material calcificado y, a diferencia de los dentículos verdaderos, no muestran túbulos dentinarios .Los dentículos falsos también se clasifican como libres y adheridos y se presentan más en la cámara pulpar que el conducto.

Calcificación Difusa.

Es más frecuente en los conductos radiculares de los dientes. Su patrón usual es en bandas o columnas lineales no organizadas, amorfas, que son paralelas a los vasos sanguíneos y a los nervios de la pulpa.

La etiología de las calcificaciones pulpares se desconoce. Aunque la frecuencia parece aumentar con la edad de las personas, no existe una asociación definitiva con la irritación pulpar o con la inflamación (5)

RESORCION DENTAL

La resorción de un diente puede empezar ya sea en la superficie externa (originada por una reacción tisular en el tejido periodontal) o dentro del diente (a partir de una reacción del tejido pulpar), se usan los términos generales "resorción externa" y "resorción interna" para distinguir ambos tipos.

(5) WALTON Richard E., et al., Endodencia principios y práctica clínica, 1era edición, Ed. Interamericana, U.S.A. 1991, pp. 19.

Las causas principales o situaciones en las cuales se pueden presentar la resorción son:

1.-Resorción externa.

Inflamación periapical.

Reimplantación de dientes.

Tumores y Quistes.

Fuerzas oclusales o mecánicas excesivas.

Impactación de dientes.

Idiopática.

2.- Resorción interna.

Idiopática.

RESORCION EXTERNA.

Resorción externa relacionada con inflamación.

Un granuloma periapical que es el resultado de la infección pulpar o del traumatismo en ocasiones causa la resorción subsecuente del ápice radicular, si la lesión inflamatoria persiste un periodo suficiente. Sin embargo, gran parte de los dientes que están afectados por un granuloma periapical no muestra ningún grado importante de resorción . Se desconoce la razón por que esto se presenta ocasionalmente. Por lo regular, se concuerda en que la resorción ósea es más rápida en las áreas altamente vasculares que en la que son relativamente vasculares y, debido a que el granuloma periapical es bastante vascular es interesante observar que la resorción radicular no se presenta con mucha frecuencia.

El hueso se resorbe con más rapidez que el tejido dental por el hecho de que el hueso siempre se destruye cuando se desarrolla un granuloma periapical, mientras que rara vez se presenta la resorción radicular sin pérdida ósea, excepto a nivel microscópico.

Dientes reimplantados.

La reimplantación o trasplante de los dientes casi invariablemente origina una gran resorción de la raíz. La raíz es reabsorbida y reemplazada por hueso, produciéndose una anquilosis. Si la raíz dental no se resorbe por completo, la anquilosis asegurada puede dar como resultado un diente funcional :

Tumores y quistes.

En muchas ocasiones la resorción causada por tumores o quistes. Parece ser básicamente un fenómeno de presión. Esto es de esperarse, ya que el fenómeno de la resorción del hueso bajo presión es bien reconocida y de hecho es parte básica de la práctica ortodóntica.

Tanto los tumores benignos como los malignos puede causar resorción radicular, aunque las lesiones benignas probablemente produzcan un desplazamiento en vez de destrucción del diente. En la mayor parte de los casos, el tejido conectivo aparece entre el tumor y el diente, y es a partir de este tejido que se desarrollan las células, principalmente osteoclastos, que parecen ser los agentes causales de la resorción radicular.

Fuerzas oclusales o mecánicas excesivas.

La forma usual de fuerza mecánica excesiva con la cual se puede asociar la resorción dental es la aplicación durante el tratamiento de ortodoncia. Los pacientes que han recibido tratamiento ortodóntico con frecuencia muestran múltiples áreas de resorción radicular independiente al tratamiento, es decir, el tipo de aparato o la duración y el grado de fuerza ejercida. En algunos pacientes esta resorción es moderada y afecta solo a algunos dientes; en otros puede haber una pérdida casi del 50% de la longitud de la raíz en gran parte de los dientes.

Dientes impactados.

Los dientes que están por completo impactados o incrustados en el hueso en ocasiones sufren resorción de la corona o de ésta y la raíz o también pueden originar resorción de raíces de dientes adyacentes esto se debe a que el tejido conectivo interpuesto entre los dos dientes es activado debido a la presión que existe originando la activación de los osteoclastos.

Resorción Idiopática.

Es la resorción que se origina en dientes que aparentemente no tienen una causa obvia para la resorción.

RESORCION INTERNA.

La resorción interna es una resorción de la dentina, causada por alteraciones vasculares degenerativas en el seno de la pulpa, que induce a la formación de tejido de granulación, con capacidad resortiva.

El cuadro patológico se interpreta como consecuencia de una pulpitis crónica irreversible. Durante este proceso, las células indiferenciadas del tejido conjuntivo de la pulpa dan origen a células gigantes polinucleares (odontoclastos), indiferenciables de los osteoclastos. Inicialmente sólo se resorbe la dentina y, en caso de que el tratamiento no se realice a tiempo, se acaba por resorber también el cemento, el esmalte o ambos. Histopatológicamente pueden observarse también linfocitos, neutrófilos y macrófagos. Junto a las zonas de resorción se observan simultáneamente áreas de reparación con odontoblastos y osteoblastos, que forman un tejido similar al óseo y dentina atípica. La pulpa se mantiene vital por lo menos mientras se halla rodeada por tejido duro, si existe una perforación a la cavidad bucal, los microorganismos penetran hacia la pulpa y, progresivamente, se produce una necrosis pulpar. Si la perforación ocurre hacia el periodonto lateral, la pulpa se conserva vital.

La resorción interna se relaciona con los siguientes factores etiológicos: pulpitis crónica, traumatismos, pulpotomía y recubrimiento pulpar directo. No obstante, la etiología es frecuentemente desconocida, ya que se han encontrado alteraciones resortivas en dientes carentes de obturaciones.

Está se diagnóstica más comunmente por las radiografías que muestran la expansión interna de la pulpa con destrucción dentinaria evidente. En los casos más avanzados de resorción interna de la corona, se puede ver una mancha rosada a través del esmalte. En todos los casos diagnosticados hay que proceder al tratamiento endodóntico, la resorción sesa tan pronto se elimina la pulpa inflamada crónicamente.

ANOMALIAS EN EL DESARROLLO DENTAL.

GEMINACION.

Los dientes geminados son anomalías que surgen al tratar de dividir por medio de invaginación un solo germen dental, originando formación incompleta de los dientes. Suele ser una estructura con dos coronas completas o incompletamente separadas, que tienen una sola raíz y un solo conducto. Se observa tanto en la dentición decidúa como en la permanente y en algunos casos tiene tendencia hereditaria.

FUSION.

Los dientes fusionados surgen a través de la unión de dos gérmenes dentarios normalmente separados. Según el desarrollo de los dientes en el momento de la unión, la fusión se puede clasificar en:

- Completa: va estar fusionada la corona y la raíz.
- Incompleta: se fusiona la corona o la raíz.

El diente puede tener conductos radiculares fusionados o separados, dos raíces, una cámara pulpar o dos cámaras pulpares. Es más común en dentición temporal que en la permanente.

CONCRESCENCIA.

Es la unión que se presenta una vez que se ha completado la formación de la raíz. En este caso, los dientes sólo están unidos por el cemento. Se piensa que surge por el traumatismo o por apiñamiento dental con resorción del hueso interdentario de manera que las dos raíces están en contacto y se fusionan por el depósito de cemento entre ambos dientes.

DENS IN DENTE.

Surge por la invaginación del epitelio dentro de la superficie de una corona dental antes de su calcificación.

Los incisivos laterales superiores permanentes son los dientes afectados con más frecuencia, y en la mayor parte de los casos el dens in dente se puede observar con una ligera invaginación en la foseta palatina.

TAURODONTISMO.

Se caracteriza por tener cámaras pulpares muy amplias en sentido ocluso-cervical, conductos pulpares muy estrechos y la furcación se encuentra en sentido más apical. Se presenta con mayor frecuencia en molares inferiores.⁽⁶⁾

(6) SHAFER G. William, et al., Tratado de patología bucal, 4ª Edición, Ed. Interamericana, Nueva York 1986, pp. 43.

CAPITULO III. PREPARACION DEL ACCESO ENDODONTICO.

Después de establecer el plan diagnóstico y terapéutico, la primera parte del tratamiento que se aplica directamente al diente consiste en preparar la cavidad de acceso. El tratamiento depende de la precisión y del grado de corrección con que se practique la primera fase. Si el acceso se prepara de forma inadecuada, ya sea por su posición, profundidad o extensión, difícilmente se alcanzará un resultado óptimo.⁽¹⁾

El acceso es la eliminación del techo de la cámara pulpar, y tiene como objetivo primordial la localización de los conductos radiculares, para que el instrumental se deslice con facilidad y sin forzarlo durante la preparación de los mismos. ⁽²⁾

POSTULADOS DEL ACCESO ENDODONTICO.

Los postulados son aquellas características previas que deberá presentar la corona antes de realizar la penetración a la cámara pulpar.

1. - El diente deberá estar bajo anestesia, perfectamente aislado por la técnica de dique de hule, para que de ese modo obtengamos primero visibilidad clara de la zona por intervenir y segundo control de seguridad contra cualquier contaminante de la cavidad bucal como la saliva.

2. - Eliminar todo el tejido carioso. Esto quiere decir, la limpieza total de la corona y no dejar el más mínimo remanente de dentina contaminado, pues dicha caries en caso de dejarla, seguirá destruyendo tejido sano hasta la pérdida total del diente. Por otro lado, si se dejan remanentes cariosos, se corre el riesgo de contaminar la pulpa y el tejido periapical durante la preparación de conductos.

(1) WEINE S. Franklin, Terapéutica en endodoncia, 2ª Edición, Ed. Salvat, Barcelona 1991, pp. 229.

(2) ARDINES Limonchi Pedro, Endodoncia 1 "El acceso", 3era Edición, Ed. Odontolibros, México, D.F. 1985 pp.115.

3. - Eliminar todo esmalte sin adecuado soporte dentario. Esto quiere decir, que si dejamos paredes no resistentes al uso de la corona, se corre el riesgo de alguna fractura que podría cambiar el pronóstico del tratamiento y terminar en extracción.

4.- Eliminar todo tejido ajeno a la corona. En muchas ocasiones se nos presentan cavidades de quinta, segunda o tercera clase, en las cuales ya ha penetrado la mucosa gingival por hipertrofia de la misma. En estos casos la técnica de gingivoplastia será de gran utilidad, pues en caso de dejar ese tejido, obstruiría la cavidad antes de aislar.

5. - Eliminar todo material ajeno a la corona. Cada vez con mayor frecuencia, nos encontramos con la necesidad de realizar tratamientos de conductos en dientes ya tratados en operatoria dental y prótesis. En los casos de amalgamas, incrustaciones metálicas y resinas, lo conveniente es eliminar completamente, pues no se puede asegurar la limpieza absoluta de las caries sin la visualización directa de toda la cavidad. Algunos operadores prefieren dejar alguna pared en caso de restauraciones, con el objeto o creencia de obtener un mejor y más seguro aislamiento, pero esto es falso, pues determinar clínicamente la salud del tejido que está por debajo de las restauraciones es prácticamente imposible.

En el caso de dientes pilares de prótesis fija, que necesitan tratamiento endodóntico, y llegan con la prótesis ya cementada definitivamente, primero se trata de remover dichas prótesis; pero si no se logra no debemos insistir, porque se corre el riesgo de fracturar la porcelana o el material de revestimiento del metal. Entonces se realiza un acceso a través del material de revestimiento y el metal, se realiza una cavidad poco más amplia de lo normal. (3)

PASOS PARA LA PREPARACION DEL ACCESO:

Ya cumplidos los postulados, se iniciará la apertura del techo pulpar, los pasos de la preparación son los siguientes:

Penetración inicial.

Es necesario incidir a través del techo con la fresa en la zona más cercana de la cara oclusal, pues esto facilita y abrevia el trabajo. Ahora bien, cuando se presenta una franca comunicación a la cámara pulpar, éste es el lugar idóneo

(3) IBIDEM, Pp. 117.

para indicar la exploración del techo de la cámara para su ulterior eliminación. Los movimientos del fresado deben hacerse de adentro hacia fuera como si se tratara de un explorador, para que por si en un descuido se tocaran las paredes y el piso de la cámara, no se forme un escalón y así prevenir las perforaciones. En cámaras pulpares muy calcificadas es necesario tener mucho cuidado al penetrar con la fresa.

Para todo lo anterior, el estudio radiografico es de gran ayuda, sobre todo tratándose de dientes posteriores ya que la radiografía muestra que parte del techo de la cámara pulpar se encuentra más lejano del piso de la misma, la cual como ya se sabe no debe tocarse para la realización de un acceso. Las radiografías de aleta de mordida ayudan especialmente en este paso.(4)

No pretendamos forzar el diseño de la cavidad al realizar el acceso ya que existen cambios que puede sufrir el techo de la cámara pulpar debido a ellos, el operador deberá adecuarse estrictamente al acceso anatómico que le proporcione cada diente en particular.

EXPLORACION.

La exploración del techo de la cámara pulpar es el único medio de que nos valemos para poder asegurar que realmente se ha eliminado el techo en todos sus límites. Un concepto erróneo que la Endodoncia ha acarreado a lo largo del tiempo, es el hecho de presumir de acuerdo a estereotipos, el diseño de la cavidad para remover un techo de cámara pulpar que no es visible directa o indirectamente.

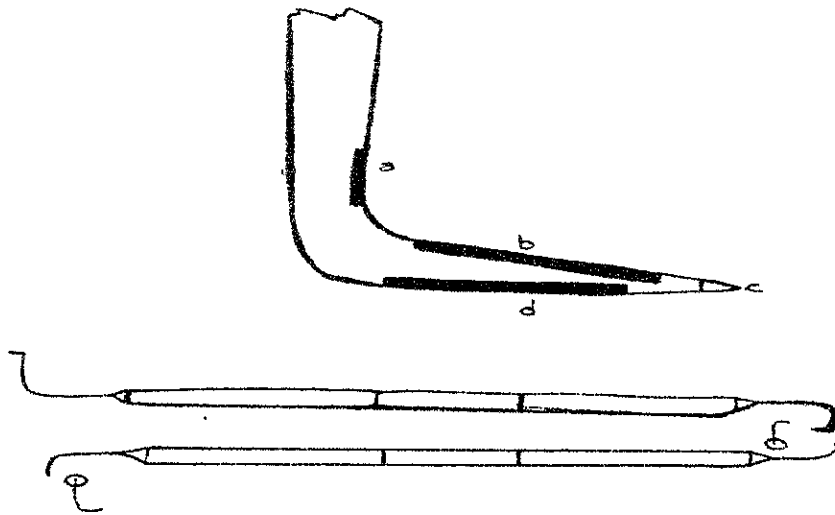
La única forma de observar, conocer y describir el techo pulpar es estar en una posición que nos permita la visualización completa de él, y ese lugar es el piso. La cámara pulpar no es la excepción. Aun con la mayor eliminación del campo operatorio, es imposible verlo.

Los exploradores del techo de la cámara pulpar son dos, el PCE 1 y PCE 2. El explorador número 1 está diseñado para detectar las zonas mesiales y distales del techo de molares y el techo de los dientes anteriores. El explorador número 2 está diseñado para detectar las zonas bucales y linguales de los dientes premolares y molares, aunque algunos operadores también los utilizan para dientes anteriores.

(4) MONDRAGON J., Endodoncia, 3era Edición, Ed. McGraw Hill, México, D.F. 1990, pp. 94.

El Principio funcional de los exploradores queda resumido en su punta de trabajo que consta de cuatro funciones:

- a) Área de contacto específica para chocar con el borde del techo de la cámara pulpar.
- b) Área de contacto específica para detectar con movimientos interoexterno el techo de la cámara pulpar.
- c) Área o punta específica para chocar con la pared de la cámara pulpar.
- d) Área de contacto específica para apoyo y ubicación del piso de la cámara pulpar.(5)



FUENTE: op.Cit. ARDINES,Limonchi Pedro pp.126.

(5) op. Cit. ARDINES, Limonchi Pedro, Pp.126

CONTORNO CAVITARIO DE LOS DISTINTOS GRUPOS DENTARIOS:

Dientes Anteriores:

El contorno de la cavidad en los dientes anteriores corresponde aproximadamente a la forma de la corona. El acceso directo al conducto sólo resulta posible si la cavidad se prepara desde el lado bucal, lingual o palatino.

Premolares:

Todas las cavidades de los dientes posteriores se preparan desde oclusal. La cavidad de los premolares deben presentar su mayor extensión en dirección bucolingual, con forma elíptica, de manera que permita localizar sin dificultades los accesos a los conductos. Esto es válido tanto para los premolares con uno o con dos conductos, porque estos últimos frecuentemente no pueden detectarse radiológicamente. Si, en un premolar se encuentra un orificio bucalmente al punto medio de la superficie coronaria oclusal, siempre se encontrará también un acceso palatino; si, por el contrario, el orificio de acceso se encuentra en el centro de la superficie oclusal, suele tratarse de un diente con un solo conducto, aunque el conducto puede ramificarse más apicalmente.

Molares Superiores:

La preparación de la cavidad en los molares superiores se ve limitada en sentido distal por una banda transversal de esmalte; las embocaduras de los conductos se encuentran siempre mesialmente a la misma, a pesar de lo cual la cavidad preparada debe ser lo suficientemente grande para poder localizar todos los conductos sin obstáculos de visibilidad.

Prácticamente no hay dificultad para encontrar las entradas de los conductos palatino y mesiobucal, ni en el primero ni en el segundo molar, porque por lo general se encuentran en la misma zona. Por el contrario, el orificio del conducto distobucal se suele encontrar en el primer molar más hacia bucal y distal que en el segundo molar, en el que puede encontrarse incluso en la zona intermedia entre las embocaduras mesiobucal y palatina.

Molares Inferiores:

En los molares inferiores las embocaduras de los conductos se encuentran en el tercio mesial y medio de la corona. Debe prepararse una cavidad anatómica debiendo

eliminarse una gran cantidad de sustancia dentaria en dirección mesial y, especialmente, en dirección bucal, para poder encontrar la embocadura del conducto mesiobucal. Si adicionalmente se acorta la eminencia mesiobucal unos 2-3mm, se posibilita la visión directa de todas las embocaduras, lo que facilita la preparación de los conductos.

En sentido distal, la cavidad debe prepararse sólo escasamente más allá de la línea media, pero debe extenderse suficientemente en sentido bucolingual para poder encontrar con facilidad las dos embocaduras distales. (6)

(6) LANGE LAND, Kaare, et al. Endodencia diagnóstico y tratamiento, 3 era. Edición, Editorial Springer-verlag ibérica, Barcelona 1995, pp 152.

CAPITULO IV. PREPARACION E IRRIGACION DE CONDUCTOS.

El principal objetivo del tratamiento intraconducto es eliminar el contenido del conducto radicular. Ello significa no sólo eliminar el tejido pulpar, los detritus necróticos, los microorganismos y la dentina afectada del diente tratado, sino también preparar las paredes del conducto para recibir el material de obturación con el que se sellará el foramen apical.

La preparación mecánica del conducto radicular se efectúa mediante instrumentos manuales o movidos a máquina, ondas sónicas, ultrasonido, o con una combinación de todas esas posibilidades.

INSTRUMENTOS MANUALES.

Entre los instrumentos manuales se encuentran: Las sondas, escariadores o ensanchadores y limas; los cuales deben contar con ciertas características como:

- **Flexibilidad:** Los instrumentos para la preparación de conductos radiculares, principalmente en los curvos, deben poseer una elevada flexibilidad, ya que de otra manera la forma del conducto, tras su preparación, difiere en mayor o menor medida a la anatomía original. La flexibilidad depende directamente del diámetro, de la forma de la sección transversal, del número de superficies de corte, de la longitud de la espiral y de la calidad del acero.
- **Capacidad de corte:** La cantidad de dentina eliminada por unidad de tiempo depende de la capacidad de corte de los instrumentos empleados para la preparación del conducto. La eficiencia de la eliminación de dentina también depende de la forma de la sección transversal del instrumento, así como del número, ángulo y disposición de los bordes cortantes. También se ve afectada por la técnica de preparación.

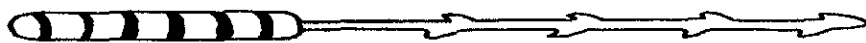
- Efecto limpiador (desbridación): La eliminación del tejido pulpar, tanto vital como necrótico, de los restos de dentina y la eliminación de residuos que puedan revestir los túbulos dentinarios, dependen del tipo de instrumento, la técnica empleada así como también del efecto limpiador de la solución empleada.

Todos estos puntos deben ser tomados en cuenta para poder tomar la decisión de que tipo de instrumento es el más adecuado usar, dependiendo del conducto a tratar.

SONDAS: existen dos tipos de sondas lisas y barbadas.

Las sondas lisas se utilizan como instrumento inicial para explorar el conducto radicular.

Las sondas barbadas, tiranervios o extirpador de pulpa se han utilizado principalmente para eliminar tejido pulpar o en algunas ocasiones para eliminar cuerpos extraños como puntas de papel o algodón de los conductos. Estos se encuentran de 5 a 7 calibres con o sin código de colores, esto depende del fabricante.



La pulpectomía o extirpación de la pulpa vital se realiza introduciendo un extirpador en el conducto del calibre adecuado para que no se atasque en la pared del conducto, hasta aproximadamente el comienzo del tercio apical de la raíz y se gira 360° y se retira del conducto. Este tipo de sondas solo se usan en conductos amplios y rectos debido a que son muy frágiles y se pueden fracturar con facilidad. (1)

(1) LANGELAND, Kaare, et al. Endodoncia Diagnóstico y Tratamiento. 3era Edición, Ed. Springer-Verlag Ibérica, Barcelona 1995, Pp. 170.

Los extirpadores de pulpa no deben ser usados para eliminar pulpa en conductos en donde no este formado el ápice, pues en tales situaciones podrían extirpar también parte de los tejidos periapicales. (2)


ENSANCHADORES o ESCARIADORES.

Estos instrumentos como su nombre lo indica son para ensanchar el conducto radicular, para alisar y para eliminar el tejido pulpar, vital o necrótico.

Los ensanchadores tienen una sección triangular y dependiendo de su calibre, presentan de 8 a 16 filos. (3)

El uso de los ensanchadores consiste en introducir el instrumento en el conducto y se gira más de una vuelta en sentido horario para permitir la eliminación del tejido pulpar, para eliminar la dentina del conducto se debe insertar de modo que desgaste las paredes con las aristas del ensanchador. (4)

El Ensanador tipo K es un instrumento que se fabrica retorciendo un vástago piramidal es decir, de sección transversal triangular, lo que hace que los ensanchadores sean más flexibles que las limas K. Estos instrumentos tienen entre menos de un décimo y un cuarto de espiral por milímetro de longitud, el cual corta con mayor eficacia utilizando un movimiento rotatorio.(5)



(2) LEAL, Jayme, et al., Endodoncia tratamiento de los conductos radiculares, 2ª Edición, Ed. Panamericana, Argentina 1994, Pp. 175.

(3) Op. Cit., LANGE LAND, Pp.170.

(4) WEINE, S. Franklin, Terapéutica en endodoncia, 2ª Edición, Ed. Salvat, España 1991, Pp. 290.

(5) STOCK, Christopher, et al., Atlas en color y texto de endodoncia, 2ª Edición, Ed. Mosby-Doyma, España 1996, Pp. 116.

LIMAS: Se emplean para la extirpación del tejido pulpar y eliminar la dentina del conducto. Dependiendo del calibre presentan de 24 a 36 superficies cortantes.

Las limas se introducen en el conducto radicular ejerciendo nula o poca presión, posteriormente se ejerce una presión algo más intensa contra la pared del conducto, y se extrae la lima sin rotarla o, a lo sumo, con 1/8 de vuelta. Todavía más eficaz resulta el efecto de limado circular que se logra con el instrumento realizando movimientos de 2-3mm de presión-tracción a lo largo de la pared del conducto en sentido bucal, lingual y proximal. El ensanchamiento del conducto se acelera mediante este procedimiento, al tiempo que se alisan en cierta medida las irregularidades de la pared y, en el caso de necrosis pulpar, se elimina la dentina del conducto infectado. (6)

Existen diferentes tipos de limas dentro de las cuales podemos encontrar:

- Limas Cuadradas (Limas K).
- Limas Triangulares (limas Flexofile, Flex-R y Zipper Flexicut)
- Limas Romboidales (limas K Flex)
- Limas Circulares (limas Hedstroem)
- Limas en forma de S (limas S)
- Limas Unifile.
- Limas Helifile.
- Limas de Níquel Titanio.

LIMAS CUADRADAS

Limas K: Este instrumento se fabrica retorciendo un vástago piramidal de cuatro lados, es decir de sección transversal cuadrangular. Algunos fabricantes utilizan una sección transversal triangular a partir de la lima de calibre 35 para reducir la rigidez. Los instrumentos tienen aproximadamente 4 espirales y medio por milímetro de longitud. (7)

(5) Op. Cit., LANGE LAND, Pp. 171.

(6) Op. Cit. STOCK, Pp. 116.



Fuente:Op. Cit LANGELAND pp.171

LIMAS TRIANGULARES Y ROMBOIDE.

Tienen una mejor capacidad de corte y una mayor flexibilidad, aspectos fundamentales para la preparación del conducto. Teniendo más capacidad de corte las limas con sección triangular y las de sección romboide tienen la ventaja de que pueden eliminar más tejido pulpar con movimientos de vaivén que la anterior, al ser mayores los espacios entre sus bordes cortantes (8)

Limas romboidales.

Limas K-Flex. Este instrumento se fabrica retorciendo un vástago cónico con una sección transversal romboidal. Esta forma, da una profundidad de ranura alternamente profunda y poco profunda, que no solo aumenta la flexibilidad, si no también facilita la eliminación de detritus.



Fuente:IBIDEM pp.171.

Limas triangulares.

Limas Flexofile: es un instrumento flexible fabricado retorciendo un vástago de acero inoxidable de sección transversal triangular con aproximadamente 2 ranuras por milímetro de longitud. La punta se modifica para que sea inactiva.(9)

(7) Op. Cit.,LANGELAND. Pp.170.

(8) Op. Cit.,STOCK. Pp.116.

Una de las grandes ventajas que ofrece la lima flexofile es su gran flexibilidad, que favorece su paso por las partes más curvas de los conductos y reduce de manera considerable la formación de escalones.⁽¹⁰⁾



Fuente: IBIDEM. Pp. 171.

Limas Flex-R : Este instrumento está diseñado para su uso en la “técnica de fuerzas balanceadas”. Mecanizada a partir de un vástago de sección transversal triangular, se asemeja a un instrumento helicoidal para permitir mayor control de las fuerzas y flexibilidad en los tamaños mayores y aumentar la resistencia en los tamaños de menor calibre. Este instrumento está diseñado para cortar de forma más eficaz con movimientos rotatorio antihorario, pero también eliminará dentina con un movimiento de limado convencional. Una característica importante de este instrumento es su punta roma modificada. Al igual que otros instrumentos mecanizados, tiene tendencia a la fractura. Esta lima está indicada para usarlas en conductos atrésicos y acentuadamente curvos. ⁽¹¹⁾

Fuente: IBIDEM Pp. 171.



Limas Zipper Flexicut: Este instrumento se produce retorciendo un vástago triangular realizado de acero SCS, que es cromo níquel fundido al vacío que asegura proporcionar una estructura uniforme, este material hace más flexible las limas. ⁽¹²⁾



Fuente: Op. Cit. STOCK, Pp. 117.

(10) Op. Cit. LEAL Jayme, Pp. 182.

(11) Op. Cit. STOCK, Pp. 119.

(12) IBIDEM. Pp. 117.

LIMAS HEDSTROM.

Estas limas presentan un espiral que parece una sucesión de conos consecutivamente dispuestos, de tamaño progresivamente menor hacia la punta. Estas limas poseen bordes cortantes agudos, por lo que tiene un efecto más abrasivo, acelerando así la limpieza del conducto. Al contrario de otras limas estos son instrumentos fresados y no son fabricadas mediante torneado. Otra características de estas limas es que son menos flexibles y presentan mayor tendencia a la fractura, por lo cual solo pueden forzarse con movimientos de tracción y no de rotación. (13)



Fuente: IBIDEM. Pp. 118.

LIMAS S.

Exhiben una disposición en doble hélice de las espirales cortantes, con sección transversal sigmoidea y con dos bordes cortantes. Esta lima tiene como finalidad distribuir regularmente la presión originada por la flexión, al tiempo que aumenta la flexibilidad del instrumento. (14)

LIMAS UNIFILE.

Son instrumentos muy semejantes a la lima Hedström pero estas presentan dos bordes cortantes en vez de uno. Los surcos de la parte activa de este instrumento mantienen la misma profundidad en toda su extensión. Este detalle de fabricación tiene por finalidad atribuir a la lima mayor resistencia a la fractura y mayor flexibilidad en la porción apical.

LIMAS HELIFILE.

Las limas Helifile se construyen a partir de un vástago cilíndrico que, sometido a microprocesamiento ofrece tres bordes cortantes.

El objetivo fundamental para la fabricación de un instrumento con tres bordes cortantes es el de permitir la centralización de las limas en los conductos radiculares.

(13) Op. Cit. LANGELAND: Pp. 171.

(14) IBIDEM. Pp. 171.

LIMAS DE NIQUEL TITANIO.

La preparación de conductos es necesaria para facilitar la obturación. La forma más apropiada del conducto para la obturación con gutapercha es la forma de embudo con el diámetro más pequeño en el ápice.

Durante los pasados 20 años han sido revelados muchos instrumentos endodónticos y numerosas técnicas de preparación han sido descritas, pero pocas han sido mostradas para lograr consistentemente lo requerido, la forma de embudo circular.

Las limas manuales de acero inoxidable tienden a crear un número de aberraciones en conductos curvos incluyendo zips, la prevalencia y severidad de esas aberraciones han sido reducidas por el mejoramiento de instrumentos diseñados con énfasis particular en la configuración de la punta y su forma cross-seccional.

Sin embargo esto es claro, que todas las limas de acero inoxidable tienen una propensión para crear aberraciones probablemente como un resultado de la rigidez de el metal el cual es confundido por el diseño del instrumento y la forma del conducto.

Una nueva generación de instrumentos endodónticos han sido revelados recientemente de níquel titanio que potencialmente sigue la forma de los conductos estrechos y curvos sin causar aberraciones.

La fabricación de limas endodónticas de níquel titanio fueron investigadas inicialmente por Walia en 1988 quien evaluó las propiedades torsionales de las limas tipo K y las limas de níquel titanio fueron encontradas 2 o 3 veces más elásticas que las limas de acero inoxidable y mostraron superior resistencia a la fractura, debido a la ductilidad del níquel titanio.

Walia sugirió que las limas de nitinol pueden ser utilizadas en preparaciones de conductos curvos.

Himel en 1995 evaluó las limas manuales de acero inoxidable y nitinol preparando dos conductos curvos en bloques de resina, las preparaciones en las que se utilizaron limas de nitinol fueron más rápidas, y se presentaron significativamente menos zips y rebordes.

Métodos mecánicos de preparación de conductos incluyendo rotacional y aparatos híbridos han sido encargados para evaluar la eficacia y seguridad de esos aparatos. En general, el resultado de los estudios de laboratorio han sido desfavorables con el resultado de que no son recomendados para uso de rutina.

Sin embargo los problemas creados por estos aparatos mecánicos no son necesariamente una consecuencia de la acción de la pieza de mano, pero algunas veces el factor es que los instrumentos fueron invariablemente hechos de acero inoxidable. Los instrumentos rotatorios de níquel titanio han llegado a ser disponibles en los últimos años y reportes en sus usos están siendo publicados ahora. Más estudios han concluido que la preparación del conducto fue mantenido por las limas rotatorias de níquel titanio y con el proceso siendo significativamente más rápido que la preparación manual.

Los instrumentos de níquel titanio con aumento de su calibre han sido fabricados con el objeto de que el más grande calibre de la lima creara automáticamente el calibre requerido en la preparación del conducto. (15)

Dentro de estos instrumentos podemos encontrar los siguientes:

NT Engine

Es una lima rotatoria que se utiliza en conductos curvos y estrechos y disminuye la necesidad de usar fresas Gates Glidden para ampliar el conducto. Tiene un calibre estándar de 0.02 y dos diferentes diseños de instrumentos.

Las limas tipo H son numeradas de 15-35, tienen una terminación radial y son esencialmente limas Hedstrom las cuales han sido elaboradas con ranuras en forma de L. Existe un espacio que sale entre cada ranura para crear el filo del instrumento, previniendo de esta manera que la lima quede atornillada dentro del conducto.

Las limas NT Engine de tamaño 37.5-60 tienen una diferencia en su diseño helicoidal el cual previene que se atore la lima dentro del conducto.

La superficie de trabajo de estos instrumentos contiene dos o más cuchillas en espiral alrededor del vástago, a diferentes ángulos por lo cual el fabricante afirma que los instrumentos se mantienen holgados dentro del conducto permitiendo la preparación de ramificaciones dentro del sistema de conducto.

(15) THOMPSON A. S. Et. al., Shaping ability of NT engine and McKim rotatory nickel titanium instruments in simulated root canals. Part 1. International Endodontic Journal. 1997., Pp. 262.

McXim.

Estas limas son hechas por la misma compañía y son suplemento de las limas NT Engine. Las limas son numeradas en 6 calibres de un rango convencional de 0.02, diseñado entre 0.03, 0.04, 0.045, 0.05 a 0.055. Las limas McXim de calibre 0.03, 0.045 y 0.055 tiene un diseño de lima tipo U con tres ranuras espaciadas igualmente. Las limas con calibre 0.04 y 0.05 son diseñadas como las limas tipo H con ranuras radiales, las cuales son más extensas en la punta del instrumento, para tratar de prevenir la transportación apical. (16)

LIGHTSPEED.

La limpieza y la completa preparación de conductos radiculares son considerados como la principal importancia en el éxito obtenido en la terapia de conductos.

Procedimientos erróneos como: el zip o infindibulo, elbow o itsmos, forma de escalones y traspaso apical pueden evitar un adecuado desbridamiento y la obturación de conductos disminuye su pronóstico, para el diente afectado.

Uno de los objetivos de la instrumentación de conductos, es evitar el traspaso de él foramen apical. La curvatura de los conductos y la rigidez de los instrumentos de conductos a medida que va aumentando, puede evitar el resultado de este objetivo.

Estudios previos han demostrado la dificultad de mantener los instrumentos de tallado en el centro del conducto durante el procedimiento de limpieza y tallado. Estos resultados, se traducen en procedimientos erróneos como los ya mencionados.

En 1989, Wildey y Senia descubrieron un instrumento endodóntico que departió radicalmente desde las características de el instrumento intraconducto, más usado durante el procedimiento de limpieza y tallado. Este instrumento llamado "Canal Master" caracterizado por un piloto no cortante, una reducción de la longitud de la porción cortante del instrumento de 16 mm a 2.5-4mm, y un diámetro constante por toda su longitud.

(16) IBIDEM: Pp. 264.

Este instrumento fue hecho de aleación de acero inoxidable. El intento de él único diseño de estos instrumentos fue para combatir la tendencia de transporte de limas hacia apical y para la deformación de conductos. Algunos investigadores concluyeron que la técnica de instrumentación "Canal Master" perforó menos conductos y produjo preparaciones más redondas cuando se compararon con las limas tipo K usando una técnica de obturación circunferencial.

Más recientemente Wildey y Senia han avanzado en el diseño original de el "Canal Master" con avances de un nuevo tipo de instrumento para conductos llamado Lightspeed.

La principal modificación es que este instrumento esta específicamente diseñado para uso con una pieza de mano de baja velocidad, como el "Canal Master" tiene una parte cortante pequeña y un piloto suave. Este es construido de aleación de níquel titanio para mayor flexibilidad y para mayor resistencia.

El lightspeed es un instrumento que ha sido reportado para quedarse centrado dentro del conducto, esto reduce algunos accidentes durante la preparación de conductos como el zip, elbow y las perforaciones.

Se concluye que el uso de instrumentos rotatorios para preparar conductos es mucho más fácil y rápido que la instrumentación manual, ya que la velocidad es de 2000 r.p.m. (17)

INSTRUMENTOS MECANIZADOS.

La preparación de los conductos radiculares con instrumentos manuales es un trabajo arduo y consume tiempo. La mayoría de los profesionales se sienten atraídos por la idea de utilizar un instrumento automático que realice la preparación del conducto radicular con mayor facilidad y rapidez. Hay muchos aparatos mecánicos disponibles, pero ninguno de ellos proporciona un mejor control o produce una forma más predecible que los instrumentos operados manualmente. La principal desventaja de estos instrumentos es la perdida de la sensación táctil y, por tanto, la ausencia de control respecto dónde y cuánta dentina es retirada de la pared del conducto radicular. (18)

(17) KNOWLES, I. K., Et. al., Assesing apical deformation and transportation following the use of lightspeed root-canal instruments. International Endodontics Journal, 1996, 29: 113-117.

(18) Op. Cit., STOCK, Pp. 141.

Estos instrumentos se clasifican dependiendo del tipo de movimiento impartido al instrumento cortante.

ROTATORIO.

Estos tipos de instrumentos son las piezas de mano estándar de baja velocidad, en la cual usamos fresas Gates Glidden, Peeso y Canal Master, las cuales explicaremos más adelante.

Estos tipos de instrumentos se usan principalmente para ampliar el conducto en su parte coronal y para la preparación del conducto en la realización de endopostes.

Como ya habíamos mencionado las fresas más usadas en este tipo de instrumento son:

Gates Glidden: Estos instrumentos tiene un eje largo y su punta activa tiene forma de llama.


Estas fresas no abren espacios en profundidad pues, de acuerdo con su conformación (en llama), cortan en sentido lateral, por lo cual deben ser empleadas con mucho cuidado para evitar una perforación.

Las fresas deben ser llevadas girando hacia el interior del conducto, con leve presión en dirección al ápice y deben ser retiradas de la misma forma; nunca se les debe ejercer movimientos de palanca porque podemos fracturar las fresas en el conducto.



Fuente: Op. Cit. LEAL, Pp. 175.

Peeso : También se emplean como auxiliares en la preparación del conducto; su función es similar a las fresas Gates. Las fresas peeso tiene lados de corte paralelos en vez de forma elíptica. Estas fresas se recomiendan para ensanchar la parte coronal del conducto radicular.
(19)



Fuente: IBIDEM, Pp. 175.

Canal Master: La porción cortante de este instrumento se asemeja a un ensanchador con bordes romos y se reduce a 1-2 mm con una punta piloto de 0,75 mm inactiva. El resto del instrumento consiste en un vástago recto de sección transversal redonda, más estrecho que la punta cortante y muy flexible. La forma más eficaz de cortar es utilizar un movimiento rotatorio horario.
(20)

CUARTO GIRO RECIPROCO.

Este instrumento es una pieza de mano especial que contrarrotta el instrumento a 90°. El Giromatic se introdujo en 1964. Una segunda pieza de mano, con movimientos similares, es el Endo-Cursor, que tiene un botón de presión y puede utilizar instrumentos manuales. El Endolift de Kerr tiene un componente vertical además de la rotación, pero es poco utilizada.

El más usado es el Giromatic el cual cuenta con una variedad de instrumentos disponibles:

- Giro-pointer, se usa para la apertura del orificio.
- Giro-broach o limpiador.
- Giro-lima, con configuración Hedstroem.
- Giro-ensanchador.
- Heli-girolima, con tres hojas de corte en sección transversal.

(19) Op. Cit., LEAL, Pp. 173.

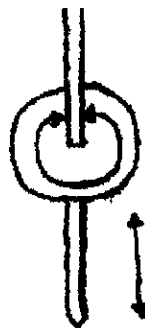
(20) Op. Cit. STOCK, Pp. 119.



Fuente: Op. Cit. STOCK, Pp. 142.

VERTICAL.

El sistema Canal Finder es una pieza de mano especializada con movimientos verticales de 0.3-1.0mm y movimientos rotatorios libres. El movimiento rotatorio libre permite que la punta del instrumento pueda traspasar alguna obstrucción del conducto radicular. Este instrumento tiene una ventaja cuando se preparan conductos curvos porque disminuye los movimientos rotatorios y aumenta los movimientos verticales. Este mecanismo permite la penetración de limas finas y flexibles a través del conducto hasta la región apical. Este sistema utiliza limas Canal Master.



Fuente: IBIDEM, Pp. 142.

ALEATORIO.

La pieza de mano denominada Excalibur, produce movimientos vibratorios lateral aleatorio y a su vez hay un lavado simultáneo del conducto. Este sistema tiene la ventaja de no formar escalones y evita las perforaciones. Esta pieza funciona a 20.000-25.000 r.p.m. y utiliza limas K modificadas.



OSCILACION SONICA.

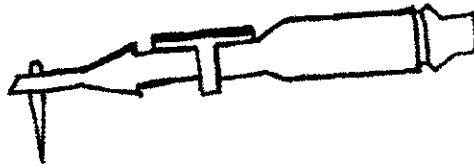
Dentro de estos instrumentos encontramos el Sonic air 1500 y el Megasonic 1400, producidos por Endostar. Se imparten ondas vibratorias al vástago de la lima con la finalidad de facilitar la limpieza, irrigación y preparación del conducto. La pieza usa Limas Ripsi (se usan en los dos tercios coronales), Heli-sonic y Sharpers (estas se utilizan en el tercio apical).⁽²¹⁾



Fuente: Op. Cit. STOCK, Pp. 143.
(21) Op. Cit. STOCK, Pp. 143.

Los instrumentos sónicos han sido introducidos a la práctica endodóntica para limpiar y preparar los conductos radiculares, y los efectos benéficos de los instrumentos sónicos en particular para los microtratamientos acústicos y el mejoramiento del corte.


El MM1500 es un instrumento vibratorio el cual opera en la frecuencia sónica con unos rangos de 1.5 a 8 KHz.



Las limas que se utilizan en el MM1500 son diferentes, por ejemplo las Shaper y las Rispisonic son limas delgadas con púas, mientras que las Heliosonic tienen un borde filoso acanalado. Las Heliosonic y las Shaper son numeradas de la 15-40, y las Rispisonic son numeradas de 1-6. (22)

Las limas endodónticas sónicas no tienen la misma rigidez, las diferencias de la flexibilidad y la rigidez de las limas pueden afectar sus características de eficacia. En particular la regularidad de oscilación de las limas cuando son activadas por una pieza de mano sónica, la cantidad de presión aplicada a las paredes del conducto y finalmente la habilidad de corte y el tallado de el conducto.

Las limas Rispisonic y Shaper tienen una mejor eficacia en el corte que las Heliosonic, las limas Shaper y Heliosonic son más resistentes a la deformidad que la Rispisonic. (23)



(22) LUMLEY, J. P., et. al., Factors affecting the cutting ability of sonic files, International Endodontic Journal, 1996; 29, Pp.174.

(23) LUMLEY, J. P., et. al., Factors affecting the wear of sonic files, Endodontics & Dental Traumatology, 1996, 12, Pp. 199.

OSCILACION ULTRASONICA.

Este sistema consiste en el uso combinado y simultáneo de la acción de la lima y la activación ultrasónica de la solución irrigadora (hipoclorito de sodio y agua oxigenada), la cual origina un flujo turbulento conocido como "acoustic streaming". El uso simultáneo del ultrasonido y la solución irrigadora puede lograr la eliminación de un gran número de bacterias. (24)

(24) Op. Cit., LANGELAND, Pp. 178.

PRINCIPIOS GENERALES PARA LA PREPARACION DEL CONDUCTO.

Antes de comenzar con la preparación del conducto, es indispensable determinar exactamente la longitud del diente y establecer la longitud de trabajo. Solo de esta manera se puede evitar que la longitud de trabajo estimada sea mayor o menor que la distancia que existe entre el punto de referencia coronario y el foramen apical.

La longitud dentaria o conductometría aparente corresponde a la distancia desde el borde incisivo (en caso de dientes anteriores) o el vértice de una cúspide (en dientes posteriores) y el ápice anatómico.

La longitud de trabajo o conductometría real corresponde a la distancia entre los puntos de referencia coronal (borde incisivo o vértice de una cúspide) y apical (foramen fisiológico o constricción apical). En caso de ausencia del borde incisal o el vértice de una cúspide a consecuencia de caries, abrasión oclusal o fractura de la corona, es preciso preparar o reconstruir la corona de tal modo que permite determinar un punto de referencia inequívoco.

En el caso de que la longitud de trabajo sea mayor a la que se debió establecer correctamente podemos originar varios problemas, entre ellos se encuentran:

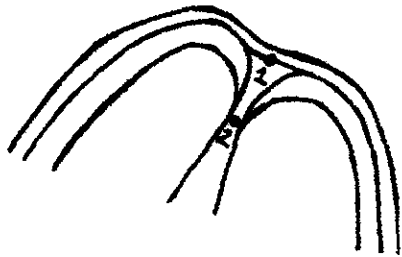
- Las limas pueden ocasionar lesiones en el tejido periapical, lo que puede desencadenar una reacción inflamatoria o, incluso, la formación de un absceso periapical agudo.
- Podemos ensanchar el foramen apical, lo que favorece a una sobreobturación del conducto.
- En el caso de que el ápice de los dientes posteriores se encuentre muy cerca de los senos maxilares, existe el riesgo de provocar una infección en estos.

En el caso de que la longitud sea menor a la que se debió establecer correctamente puede también originarnos problemas como:

- El conducto radicular no queda preparado y obturado completamente; quedando material necrótico o infectado residual que puede originar lesiones periapicales agudas o crónicas.

Para poder establecer la longitud de trabajo adecuada es indispensable conocer la anatomía del ápice radicular, el cual esta conformado por:

- 1.- Foramen apical o anatómico: Es donde se une cemento, dentina y el conducto.
- 2.- Foramen fisiológico: Es el espacio que existe a partir del foramen anatómico hasta la línea imaginaria que une cemento a cemento.



Fuente: Op. Cit. LANGELAND: PP: 159.

Métodos para la determinación de la longitud de trabajo.

Los métodos más usados en endodoncia son:

- El método radiológico es el que permite determinar con mayor exactitud la longitud dentaria real.

Procedimiento:

- En la radiografía diagnóstica se mide la longitud del diente con una regla endodóntica.
- Puesto que el foramen fisiológico no coincide con el ápice radiológico y además, existen distorsiones de la imagen, a la medida estimada se le restan de 1 a 3 mm..

- Posteriormente se coloca una lima con la medida estimada y se corrobora con una radiografía. Se debe tomar en cuenta que es necesario que la lima ajuste en el conducto para que no tengamos error debido a que la lima se puede desplazar fuera del conducto; también es necesario usar limas de calibre mayor al No. 15 por que es muy fácil que la punta de las limas de menor calibre no se observen en la radiografía.

Esta técnica tiene varias ventajas entre las cuales están:

- Obtención simultánea de información acerca de la curvatura del conducto.
- Información acerca del trayecto del conducto. ⁽²⁵⁾

- Localizadores de ápice electrónicos. Estos trabajan aplicando una corriente alternamente entre dos electrodos, uno de los cuales se une a la lima y el otro, con una pinza, a la mucosa del labio o la mejilla. A medida que se introduce la lima en el conducto, el localizador mide la impedancia y compara ese valor con el valor estándar calibrado; cuando se iguala el valor quiere decir que la lima se encuentra en el foramen fisiológico. ⁽²⁶⁾

Los equipos electrométricos proporcionan falsa información en los siguientes casos:

- Presencia de un medio ionizado en el conducto (sangre, tejido pulpar y solución irrigadora).
- Obliteración del conducto.
- Cuando no esta formado totalmente el ápice.
- Cortocircuito del instrumento, debido al contacto con alguna reconstrucción metálica.

Ventajas de la determinación de la longitud con los localizadores electrónicos.

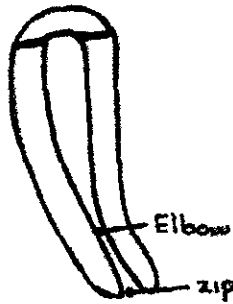
- Poco consumo de tiempo.
- Puede repetirse tantas veces como se desee durante el tratamiento.
- No se produce irradiación.
- La medición se puede efectuar con limas de calibre no.6 y 8, que apenas resultan visibles radiográficamente.
- Determinación segura del foramen fisiológico.
- Puede emplearse en el diagnóstico, cuando se sospecha de perforación del conducto.

⁽²⁵⁾ Op. Cit. LANGELAND, Pp.161.

⁽²⁶⁾ Op. Cit. STOCK, Pp.105.

Después de haber determinado la Longitud de Trabajo o Conductometría Real, con el método más conveniente, seleccionado por el Odontólogo; se empieza a preparar el conducto pero tomando en cuenta ciertos principios:

- ◆ Los instrumentos para el conducto deben estar siempre provistos de marcas identificadoras (identificadores de goma o silicona, erróneamente denominados topes), para señalar la longitud de trabajo adecuada; esto evita que el tejido infectado se empuje a través del foramen apical y se traumatice el tejido apical o que el instrumento este corto originando una instrumentación insuficiente.
- ◆ La preparación del conducto debe efectuarse siempre en un medio húmedo. La irrigación frecuente del conducto es necesario para una eficaz preparación del conducto, ya que nos sirve como un medio de lubricación.
- ◆ Curvado previo de los instrumentos: Antes de emplear cualquier instrumento se debe curvar en mayor o menor medida de acuerdo con la curvatura del conducto. Esto nos proporciona las siguientes ventajas:
 - Facilita la preparación hasta el punto de referencia apical.
 - Reduce la formación de escalones.
- ◆ Durante la preparación del conducto no deben saltarse ningún tamaño de limas porque se puede originar escalones en el conducto.
- ◆ En las técnicas en donde no es posible llevar todas las limas a la longitud de trabajo, es necesario la recapitulación.
- ◆ Cuando los conductos estén demasiado curvos se debe evitar cualquier movimiento de rotación debido a que podemos producir el efecto “elbow-zip” esto es, cuando existe un estrechamiento del canal denominado “Elbow” y un ensanchamiento apical denominado “Zip”.



Fuente: Op. Cit. LANGELAND, Pp. 178

- ◆ El tamaño de la preparación depende de varios factores:
 - Tamaño del conducto a tratar.
 - Curvatura del conducto.
 - Estado pulpar. En los caso de pulpa necrótica las bacterias se encuentran distribuidas en los túbulos dentinarios por lo cual es necesario ensanchar más el conducto que en los dientes con pulpa vital, esto es para poder eliminar la mayor cantidad de bacterias que se alojan en el conducto. (27)

- ◆ Dependiendo de la forma y tamaño del conducto a tratar se debe emplear la técnica de preparación de conductos. Las técnicas de preparación de conductos se dividen en 2 grupos: 1) Técnicas apicoroniales, en las cuales el trabajo se inicia a nivel apical y se termina a nivel coronal. 2) Técnicas coronoapicales, en las cuales se prepara primero la porción coronal y posteriormente la porción apical.

Las técnicas coronoapicales tienen ciertas ventajas como: permitir el desbridamiento temprano de la porción coronal del conducto, que puede contener una gran cantidad de bacterias así como también reducir el riesgo de llevar este material al extremo apical; el ensanchamiento coronal temprano permite una mejor penetración de la solución irrigante y permite un mejor control de la instrumentación apical.

Así como tiene ventajas tiene sus desventajas como la formación de escalones, que se llegue a tapan el conducto y la perforación del conducto; cuando no es emplea correctamente estas técnicas.

(27) Op. Cit. LANGELAND, Pp. 174.

TECNICAS APICOCORONALES O RETROGRADA

PREPARACION ESTANDARIZADA.

Esta técnica se utiliza principalmente si los conductos de los dientes son rectos o estrechos.

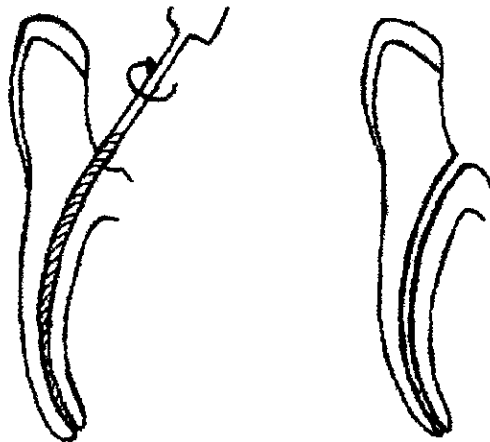
El objetivo es preparar el conducto radicular alargándolo secuencialmente hasta un tamaño determinado, tal y como se describe a continuación:

Se coloca una lima inicial a la longitud de trabajo adecuada.



Fuente: Op. Cit. STOCK, Pp. 125.

Se empieza a ensanchar el conducto mediante limado circular y movimientos de 1/8 de vuelta, efectuando predominantemente movimientos de tracción de 2-3 mm, lo que evita que la zona de la constricción apical se bloquee con dentina, el limado se continua hasta que la lima quede alojada sin fricción dentro del conducto y de esa forma se continua con otras limas de calibre mayor (aproximadamente 3-5 limas, esto depende del conducto a tratar) siguiendo la misma técnica.



Fuente: IBIDEM Pp.125.

En el caso de que la lima siguiente no pueda introducirse hasta la longitud de trabajo, por ninguna forma debe aplicarse fuerza mediante rotación y presión en sentido apical porque podemos originar fractura en la raíz del diente o perforación del mismo así que tenemos que volver a preparar con la lima anterior.

PREPARACION DEL CONDUCTO CON TECNICA DE RETROCESO.

Esta técnica está bien establecida y es habitualmente la que más se utiliza. En esencia, consiste en la preparación del conducto utilizando limas con un movimiento de empuje y tracción, hasta crear un cono más ancho que el producido por la técnica estandarizada.

Esta técnica es utilizada en conductos curvos debido a que no se pueden

introducir limas de calibre mayor a nivel apical porque al aumentar el grosor de estas disminuye la flexibilidad, lo que significa que la lima puede perder su curvatura y como consecuencia de esto, la porción apical del conducto en las proximidades del foramen fisiológico se ensancha durante la preparación y aumenta el radio de la curvatura, lo que algunos autores como Weine y cols. les denominaron elbow al estrechamiento del conducto y zip al ensanchamiento apical.

La curvatura original del conducto puede conservarse durante la preparación en gran medida, sin alteraciones recurriendo a las siguientes medidas.

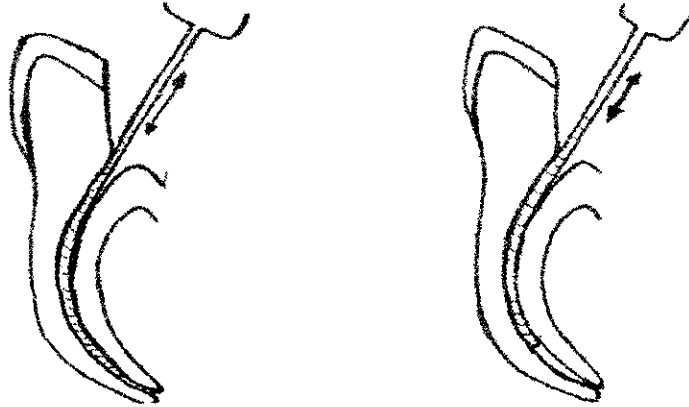
- Empleo de limas precurvadas y flexibles.
- Empleo de lubricantes.
- Recapitulaciones.

Los pasos para la preparación de esta técnica son:

Se determina la longitud de trabajo con la lima de mayor calibre que entre en el conducto y posteriormente se lima el conducto mediante limados circulares de $1/8$ de vuelta y efectuando movimientos de tracción de 2-3 mm, hasta que la próxima lima entre sin forzarse y repetir el mismo procedimiento con 2 a 3 limas mayores a la primera lima esto depende del tamaño del conducto que se este preparando.



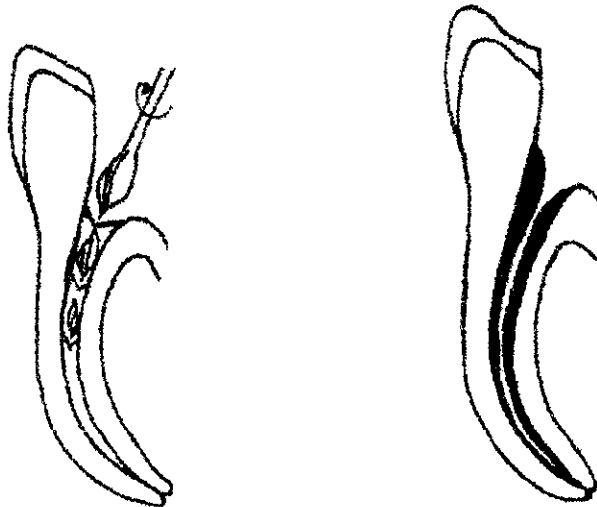
La preparación se continúa utilizando limas de mayor calibre 1 mm más corta que la lima previa.



Fuente: IBIDEM. Pp.127.

Después de cada lima es muy importante hacer la recapitulación del conducto para que no se formen escalones, con la ultima lima usada a la longitud de trabajo establecida.

Después de haber terminado se recomienda utilizar fresas gates Glidden para refinar la parte coronal del conducto.



Fuente: IBIDEM. Pp.128

TECNICA DE ROANE (FUERZAS EQUILIBRADAS).

Esta técnica es relativamente nueva, se utiliza las limas flex R con movimientos rotatorios horario y antihorario para la remoción de la dentina. Una de las principales características de la preparación en esta técnica es que los conductos son preparados con dimensiones predeterminadas de las cuales se designan dependiendo del conducto a tratar en los cuales se emplean tres medidas básicas 45, 60 y 80. En la siguiente tabla se especifica que medida se debe emplear en cada uno de los conductos.

DIENTE	RAICES	CONDUCTOS	TAMAÑO DE LA PREPARACION
DIENTES SUPERIORES			
INCISIVO CENTRAL	1	1	80
INCISIVO LATERAL	1	1	80
CANINO	1	1	80
PRIMER PREMOLAR	2	2	45
PRIMER PREMOLAR	1	2	60
PRIMER PREMOLAR	1	1	80
SEGUNDO PREMOLAR	1	1	80
SEGUNDO PREMOLAR	1	2	60
SEGUNDO PREMOLAR	2	2 amplios	60
SEGUNDO PREMOLAR	2	2 estrechos	45
MOLAR	3	Vestibular	45
MOLAR	3	Palatino	60
DIENTES INFERIORES			
INCISIVO	1	1 / 2	60
CANINO	1	1	80
CANINO	2	2	60
PREMOLAR	1	1	80
PREMOLAR	2	2 amplios	60
PREMOLAR	2	2 estrechos	45
MOLAR	2	Mesial	45
MOLAR	2	Distal	60
MOLAR	3	Mesial	45
MOLAR	3	Distovestibular	60
MOLAR	3	Distolingual	45
MOLAR	1	1	80

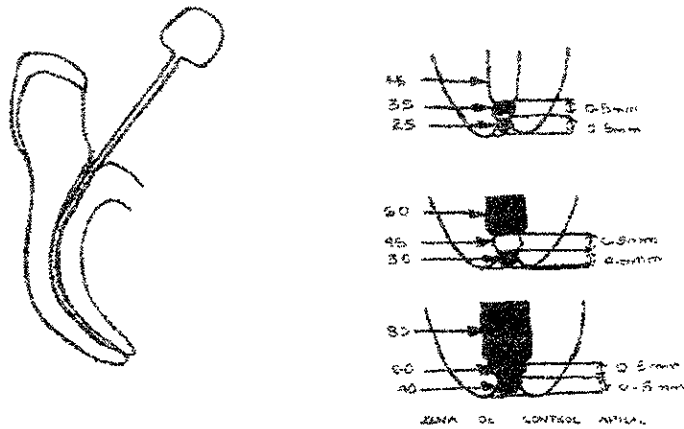
Fuente: IBIDEM, Pp. 130.

Los estadios de esta técnica se describen a continuación.

Determinar la longitud de trabajo hasta el ápice radiográfico (esto es para que cuando se prepare el conducto se pueda crear su propia constricción apical la que

es denominada zona de control apical), con la lima de mayor tamaño que entre en el conducto sin hacer fuerza y sin precurvarla por lo cual se usan limas demasiado flexibles como las limas Flex R.

Fuente: IBIDEM. Pp. 129 y 130.

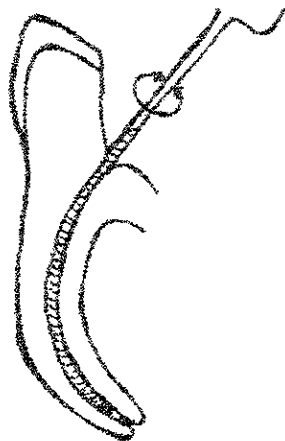


Se coloca la lima en el conducto se gira 90° en sentido horario; efectuando movimientos de tracción de aproximadamente 2-3 mm para evitar que se bloquee con dentina y después hacer movimientos antihorario haciendo un poco de presión apical para evitar que se salga la lima. Es necesario saber controlar el grado de fuerza que se debe emplear al girar los instrumentos para no fracturarlos o en algunos casos dirigir la lima más allá de los límites establecidos a nivel apical.



Fuente: IBIDEM., Pp. 129.

Después de haber preparado el conducto con aproximadamente de 3 a 4 limas como se explico anteriormente a la medida que fue establecida. Se sigue limando con limas de mayor calibre pero se les disminuye 0.5 mm a cada una de limas utilizando la misma técnica descrita anteriormente utilizando aproximadamente de 2 a 3 limas.



Fuente: IBIDEM, Pp 129.

Terminado de preparar se realiza un retroceso de 1 mm a las siguientes limas con relación a la longitud de trabajo determinada anteriormente y se prepara siguiendo la misma técnica descrita anteriormente.

Para finalizar se acentúa y se regulariza el conducto en la porción coronal con fresas Gates Glidden.



Fuente: IBIDEM, Pp. 129.

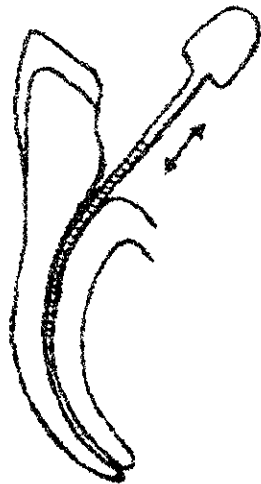
TECNICAS CORONOAPICALES.

TECNICA DE RETROCESO INVERSA.

Es esencialmente una modificación de la técnica de retroceso. Esta técnica tiene algunas desventajas como la formación de escalones, el bloqueo apical, perforaciones, especialmente en conductos estrechos, pero estos se puede solucionar con una manipulación cuidadosa de las limas y la frecuente recapitulación.

Esta técnica comprende los siguientes pasos:

Primero se prepara la porción coronal del conducto a una profundidad de 16 a 18 mm o hasta el principio de la curvatura utilizando limas Hedstroem de calibres 15, 20 y 25; en caso de que el conducto este más estrecho, se inicia el limado con calibres 08 y 10 para poder posteriormente usar las limas Hedstroem. También es necesario usar limas de calibres 08 y 10 para mantener la permeabilidad del conducto.



Posteriormente se usan las fresas Gates Glidden de calibre 1,2 y 3 para regularizar la preparación coronal, pero solo usaremos la fresa calibre 3 para preparar solo 1 a 2 mm en la parte más coronal del conducto.

Después de haber preparado la porción coronal se determina la longitud de trabajo.



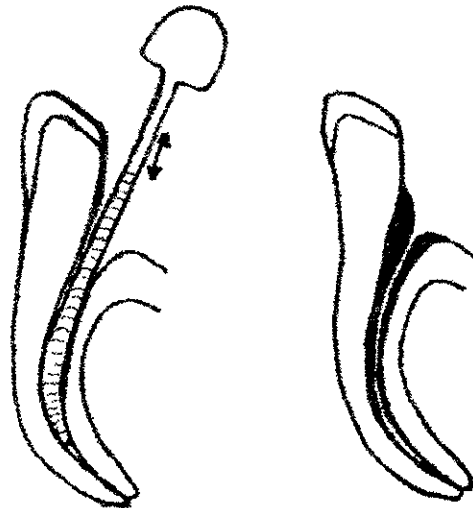
Fuente: IBIDEM, Pp.131.

Posteriormente se realiza la técnica de retroceso como se explico anteriormente, esto es preparar el conducto a la longitud de trabajo establecida con aproximadamente de 3-5 limas.



Fuente: IBIDEM, Pp.132.

La preparación se continúa utilizando cada lima mayor 1 mm más corta que la lima previa aproximadamente se utiliza 4 limas, esto depende del conducto a tratar.



Fuente: IBIDEM, Pp 132

TECNICA DE DOBLE ENSANCHAMIENTO.

Esta técnica se recomienda usar en conductos rectos y para las partes rectas de los conductos curvos. Está contraindicado en conductos calcificados, dientes permanentes jóvenes y en aquellos con ápices abiertos.

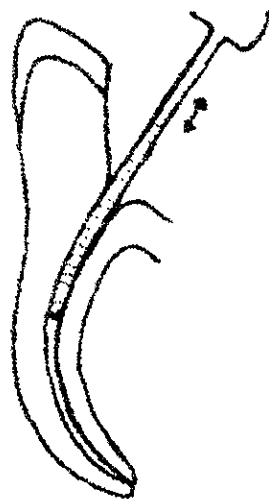
Para la realización de esta técnica se deben seguir los siguientes pasos:

Colocar una lima dentro del conducto para tomar la longitud de trabajo.



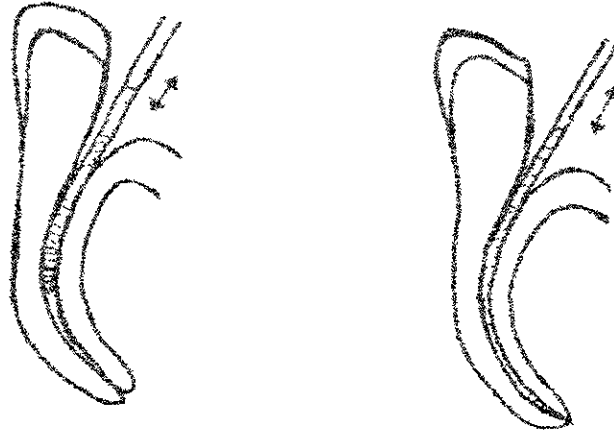
Fuente: IBIDEM, Pp.133.

Posteriormente se coloca una lima de mayor calibre dentro del conducto a aproximadamente 14 mm pero esta debe quedar holgada y se empieza a limar el conducto.



Fuente: IBIDEM, Pp. 133.

Después de haber terminado de limar se repite pero con una lima de menor calibre y con 1mm más (15 mm) y se continúa esta maniobra hasta llegar a la longitud de trabajo establecida anteriormente (para corroborar es necesario tomar una radiografía).



Fuente: IBIDEM, PP.133.

El conducto se prepara ahora utilizando técnica de retroceso esto es que se elimina 1 mm a cada una de las limas como se explico anteriormente.

TECNICA CORONOAPICAL SIN PRESION.

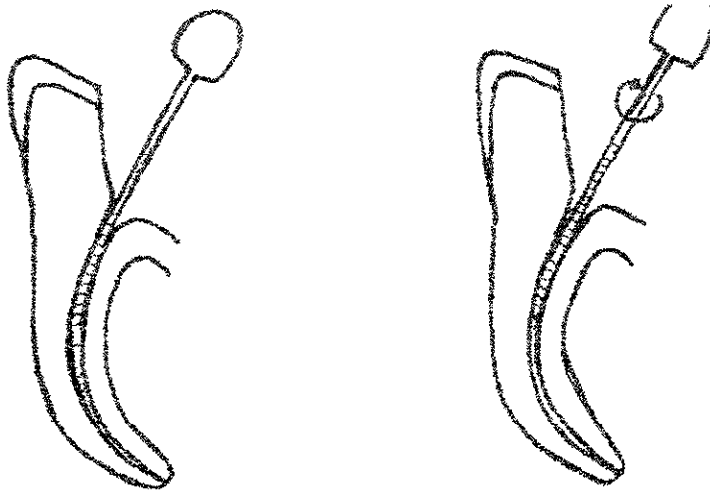
El objetivo de esta técnica es facilitar la preparación de conductos curvos sin producir desviación.

Esta técnica se describe de la siguiente manera:

Establecer la longitud de trabajo provisional, 3 mm más corta que el ápice radiográfico.
Se coloca una lima de calibre 35 hasta su punto de máxima resistencia a aproximadamente a 16 mm dentro del conducto, la cual debió ser llevada al conducto sin ejercer presión y se empieza a preparar el conducto pero si la lima

penetra menos de 16 mm, se debe tomar una radiografía para determinar si es por la curva o por calcificación. Si es debido al inicio de la curvatura, el conducto se prepara hasta el punto de máxima resistencia; si no se debe a este motivo, el conducto se ensanchará con limas más pequeñas hasta que la lima no. 35 penetre a 16 mm.

Fuente: IBIDEM, Pp.135



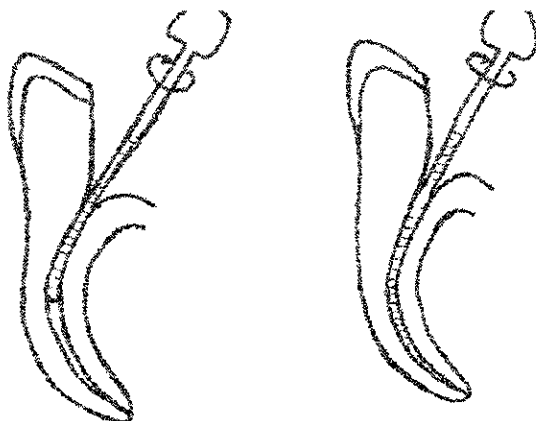
Posteriormente se continúa limando con limas de menor calibre hasta que alcance la longitud de trabajo provisional.



Fuente: IBIDEM, Pp.136.

Después se vuelve a repetir la secuencia pero se inicia con una lima de mayor calibre como una No. 40, la cual debe ser colocada en el conducto sin ejercer presión.

Fuente: IBIDEM, Pp. 137.



Repetir la secuencia, utilizando el siguiente instrumento de mayor tamaño hasta que la porción apical del conducto se haya preparado al diámetro deseado.⁽²⁸⁾

TECNICA DE PREPARACION DE CONDUCTOS CON ULTRASONIDO.

Esta técnica inicia con la preparación coronal, con fresa Gates Glidden .



Fuente: IBIDEM, Pp. 137.

(28) Op. Cit., STOCK, Pp. 125-138.

Posteriormente se determina la longitud de trabajo y se empieza a prepara manualmente hasta una lima calibre No. 20.

Después se prepara con el equipo de ultrasonido con una lima calibre No. 15 y con una longitud de trabajo acortada 3 mm. Este paso se repite con limas No. 20 y 25 recordando que en los conductos curvos es necesario precurvar las limas.

Terminando de preparar con el ultrasonido es necesario volver a pasar el último instrumento usado en forma manual.

IRRIGACION DEL CONDUCTO RADICULAR.

La preparación mecánica del conducto radicular, por sí misma, es insuficiente para eliminar el tejido pulpar y la dentina afectada, por esa causa en Endodoncia se han usado varias soluciones para irrigar los conductos radiculares, pero sólo algunos han demostrado ser eficaces.

Las sustancias irrigadoras deben cumplir con ciertas características como:

- Escasa toxicidad.
- Capaz de eliminar restos pulpares, sangre y restos necróticos que pueden actuar como verdaderos cultivos de bacterias.
- Capaz de eliminar la virutas de dentina y prevenir que el conducto quede obstruido con la viruta de dentina.
- Propiedades bactericidas.
- Humedecer o lubricar las paredes del conducto para facilitar la utilización de los instrumentos dentro del conducto.

Existen diferente soluciones irrigadoras usadas en endodoncia, entre las que encontramos:

COMPUESTOS HALOGENADOS "HIPOCLORITO DE SODIO".

El hipoclorito de sodio (NaOCl) es, sin duda, el más difundido de los limpiadores actualmente empleados en endodoncia, porque es capaz de desprender el tejido orgánico y, además, posee un buen efecto antibacteriano. (29)

El hipoclorito de Sodio presenta varias propiedades ventajosas para su utilización entre las cuales se encuentran:

- Neutraliza los productos tóxicos: Esta propiedad del hipoclorito de sodio tiene fundamental importancia, pues nos permite neutralizar y eliminar todo el contenido tóxico del conducto radicular en la sesión inicial del tratamiento y de esa forma prevenir el riesgo de una agudización.
- Bactericida: Al entrar en contacto con los restos orgánicos pulpares libera oxígeno y cloro, los cuales actúan sobre las bacterias que pudieran hallarse

(29) Op. Cit. LANGELAND, Pp. 190.

dentro del conducto, debido a este mecanismo de acción del hipoclorito sobre las bacterias no es selectivo, esto es, que también puede destruir células del organismo, por eso se debe tener cuidado cuando se emplea para no lesionar los tejidos periapicales.

- Favorece la instrumentación: Por medio del humedecimiento de las paredes del conducto radicular favorece la acción de los instrumentos.
- pH alcalino: Gracias a su pH alcalino (11.8) el hipoclorito de sodio neutraliza la acidez del medio y, por lo tanto, crea un ambiente inadecuado para el desarrollo bacteriano.
- Disolvente de material orgánico: El hipoclorito tarda aproximadamente entre 20 minutos y 2 horas en disolver el tejido pulpar, esta propiedad permite una mayor y mejor limpieza de las áreas inaccesibles a los instrumentos endodónticos, así también deshidrata y solubiliza las sustancias proteicas como bacterias, toxinas y restos alimenticios transformándolos en materia fácilmente eliminable del conducto.
- Acción rápida: La interacción de esta sustancia con las bacterias y material orgánico es muy rápido por lo cual favorece a la eliminación de el material y muerte bacteriana con rapidez.⁽³⁰⁾

Indicaciones para el uso de hipoclorito de sodio en el tratamiento de conductos radiculares.

- En la neutralización de los productos tóxicos.
- En dientes con reacción periapical crónica evidenciable en la radiografía.
- En la irrigación alternada con agua oxigenada

La eficacia del hipoclorito de sodio depende de la concentración de este. En Endodoncia el hipoclorito se maneja en tres diferentes concentraciones:

-Hipoclorito de sodio al 0.5% o Solución de Dakin.

Esta solución se utiliza principalmente en dientes vitales debido a que no tiene la capacidad para disolver tejido necrótico. Esta sustancia es ineficaz en un término de 12 días.⁽³¹⁾

(30) Op. Cit. LEAL. Pp. 250.

(31) Op. Cit. FRANKLIN. Pp. 189.

-Hipoclorito de sodio al 1% o Solución de Milton.

Esta indicada para tratamientos endodónticos de dientes despulpados y/o infectados, sin reacción periapical y como coadyuvante en la preparación biomecánica.

-Hipoclorito de sodio al 4-6% o soda clorada en doble concentración.

Esta sustancia es denominada soda clorada debido a que contiene agua oxigenada, esta es capaz de neutralizar los productos tóxicos y de disolver tejido necrótico que se encuentre dentro del conducto.

LOS DETERGENTES SINTETICOS.

Los detergentes son sustancias químicas semejantes al jabón. Desempeñan la acción de limpieza debido a su baja tensión superficial, pueden penetrar con facilidad en zonas del conducto radicular que son difíciles de limpiar con los instrumentos, haciendo que los restos orgánicos, virutas de dentina y bacterias que se encuentran en el interior del conducto estén en suspensión para facilitar su eliminación; además tienen la capacidad de disolver sustancias grasas.

Estos detergentes se usan principalmente en casos en donde la pulpa este vital donde necesitamos una sustancia inocúa para los tejidos apicales. Esta sustancia no tiene acción bactericida por lo cual esta contraindicada en dientes con necrosis pulpar.

Los detergentes se dividen en dos grupos:

1. Detergentes *aniónicos*:

- Tergentol (laurildietilenglicol éter sulfato de sodio al 1.25%)
- Tergentol (laurildietilenglicol éter sulfato de sodio al 1.25%)

2. Detergentes *cationicos*:

- Zefiról-cloruro de alquildimetilbencilamonio (cloruro de benzalconio)
- Dehyquart-A (cloruro de cetiltrimetilamonio)

Estas sustancias actúan en los procesos de:

- Humectación: Esto es, que los detergentes mejoran el poder humectante del agua, las moléculas o iones de detergentes quedan en torno del residuo y penetran por los intersticios. Por la disminución de la adhesión entre aquellos y el sustrato, se produciría en consecuencia un total humedecimiento de éste por la solución detergente
- Acción emulsionante y dispersante: La eliminación del residuo de la superficie y mantenimiento en suspensión estable.
- Acción solubilizante.
- Acción espumante: La formación de espuma ayuda a la separación del los residuos.

Los detergentes también tienen sus inconvenientes cuando se encuentran en presencia de soluciones acuosas, ácidas y aun neutras, y frente de iones de calcio y magnesio, es decir, en caso de aguas ricas de sales que constituyen las llamadas “aguas duras”, los detergentes se precipitan formando grumos, imposibilitando la irrigación con estas sustancias. En el caso de mezclarse con sustancias ácidas el jabón se transformará en ácidos grasos lo cual estos se pegan en la pared del conducto, haciendo más difícil la limpieza. (32)

QUELANTES.

Se denomina quelantes a las sustancias que tienen la propiedad de fijar los iones metálicos.

La quelación es, por lo tanto, un fenómeno fisicoquímico por el cual ciertos iones metálicos son secuestrados de los complejos de que forma parte sin constituir una unión química con la sustancia quelante, pero sí una combinación. Este proceso se repite hasta agotar la acción quelante.

La dentina es un complejo molecular, en cuya composición figuran los iones de calcio. Aplicando un quelante sobre una superficie dentinaria, ella podrá quedar desprovista de iones de calcio, determinando una mayor facilidad para removerla limando el conducto.

(32) IBIDEM. Pp. 253-257.

El quelante más usado en endodoncia es el EDTA (ácido etilén-diamino-tetra-acético). Este facilita la instrumentación principalmente en conductos calcificados, en estos casos se coloca EDTA en el conducto con una lima y se espera de 15 a 30 seg. para que actúe, después de lo cual se produce a la instrumentación del conducto.

El EDTA además de quelante, actúa como lubricante, facilitando la entrada de los instrumentos, así como también colabora en la limpieza y desinfección de la pared dentinaria, eliminando la mayor parte de la capa de residuos (smear layer), es importante señalar que el EDTA no tiene capacidad bactericida.⁽³³⁾

AGENTES OXIDANTES.

El peróxido de hidrógeno al 3% se recomienda a menudo como accesorio en la irrigación de los conductos radiculares, y diversos estudios refieren resultados favorables al alternar su uso con el hipoclorito de sodio. Los beneficios de utilizar el peróxido de hidrógeno incluye la liberación de oxígeno, que ayuda a eliminar las bacterias anaerobias. La efervescencia ayuda a desplazar los detritus por el flujo de masa, pero esto es dudoso: un contraargumento es que las burbujas impiden un contacto adecuado entre el irrigante y el residuo orgánico y, por lo tanto, se reduce la eficacia.

Peróxido de Carbamida. Este es otro agente oxidante que se encuentra en una pasta lubricante viscosa disponible con el nombre de Glyoxide. Este compuesto no posee efecto antibacteriano ni disolvente importante.⁽³⁴⁾

SOLUCIONES DIVERSAS.

Solución de Hidróxido de calcio.

Esta es una solución compuesta por agua e Hidróxido de calcio. Esta solución presenta un elevado poder bactericida y debido a su pH fuertemente alcalino puede neutralizar la posible acidez del medio.

Es de gran poder hemostático, esta solución inhibe la hemorragia sin provocar vasoconstricción eliminando así la posibilidad de una hemorragia tardía.⁽³⁵⁾

(33) MONDRAGON, J., *Endodoncia*, 3era Edición, Ed. MacGraw Hill, México, D.F. 1990, Pp. 115-117.

(34) Op. Cit. STOCK, Pp. 124.

(35) Op. Cit. LEAL, Pp. 264.

Solución Fisiológica.

Esta se compone de agua bidestilada y cloruro de sodio al 0.9%. Por su compatibilidad biológica, esta indicada en tratamiento endodóntico de dientes vitales, donde arrastran los detritus producidos durante la instrumentación y humecta las paredes dentinarias. (36)


TECNICAS DE IRRIGACION.

La irrigación y la aspiración en endodoncia consiste en hacer pasar un líquido a través de las paredes del conducto radicular, con la finalidad de retirar restos pulpares, virutas de dentina producidas por la instrumentación, microorganismos y otros detritus; para lo cual contamos con varias técnicas:

IRRIGACION SIMPLE.

Esta consiste únicamente en la inyección de la solución de irrigación en el conducto, recolectando el líquido de salida con una gasa, algodón o un eyector. En esta técnica se deben tomar 3 factores en cuenta:

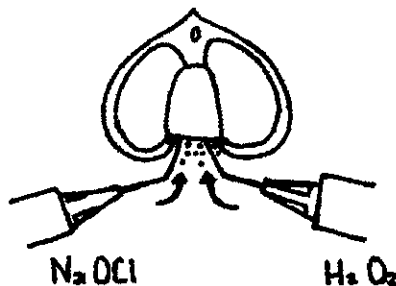
- La aguja irrigadora debe tener punta roma.
- Durante la irrigación, la aguja debe permanecer suelta en el interior del conducto para permitir el reflujo de la solución y evitar que éste vaya a los tejidos periapicales.
- La aguja debe situarse aproximadamente a 3 mm del ápice para que la corriente líquida humedezca toda la extensión del conducto radicular.



IRRIGACION GASOGENA.

Este tipo de irrigación se basa en reacciones químicas entre soluciones de lavado que producen gases, específicamente el oxígeno. Este método consiste en provocar una reacción química entre el hipoclorito de sodio y el agua oxigenada para lograr una efervescencia; ésta produce un volumen de gas de 5.5. a 9 veces mayor que el volumen del líquido inicialmente utilizado. Sin embargo, debido a la gran cantidad de gas que se forma, se genera una alta presión dentro del conducto, lo cual puede provocar la extrusión del oxígeno liberado o de los detritus hacia los tejidos periapicales.

En la técnica se utilizan dos jeringas, una lleva hipoclorito de sodio al conducto y la otra lleva agua oxigenada a fin de producir la efervescencia. Al terminar el preparado biomecánico se irriga con hipoclorito de sodio para eliminar todo el vestigio de peróxido de hidrógeno, después de lo cual se lava con abundante agua destilada fisiológica.



Fuente: Op. Cit. MONDRAGON, Pp.120.

IRRIGACION CON ASPIRACION.

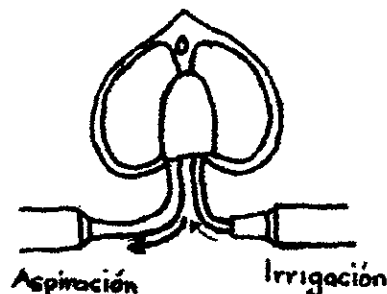
Este tipo de irrigación consiste en la inyección de la solución irrigadora y su aspiración simultánea por medio de un aparato de succión. En esta técnica se siguen los principios básicos de la irrigación simple (aguja de punta roma, libre en el conducto y situada idealmente a 3 mm del foramen apical), más la colocación de una cánula aspiradora que se ubica en la entrada del conducto, la cual evacuará la solución irrigadora.

Este tipo de irrigación es el más eficaz debido al flujo y reflujo que se produce. La corriente de irrigación disloca los detritus producidos por la instrumentación; la

aspiración, que aumenta la velocidad del refluo del líquido, lo succiona del conducto, proporcionando una mayor limpieza. Las cánulas de aspiración pueden ser fácilmente adaptadas a partir de agujas para uso veterinario (calibre 16 o 18), a las cuales se les corta su bisel, curvándolas suavemente para facilitar su acceso a la región posterior de la boca.

Un aspecto básico en la irrigación es la profundidad alcanzada por la aguja, que idealmente debe llegar a 3 mm del foramen. Para lograr esto, pueden utilizarse agujas hipodérmicas finas. Cabe recordar que el bisel de la aguja debe eliminarse porque si no, el flujo de la solución irrigadora actuará principalmente sobre la pared hacia la cual está orientado el bisel.

Fuente: IBIDEM., Pp121.



TECNICA CON CONOS DE PAPEL.

Lasala menciona que en el tercio apical de los conductos se forma una burbuja de aire que impide que la solución de irrigación alcance el nivel deseado; por ello, recomienda la utilización de conos de papel para llevar la solución hasta el tercio apical. También señala las siguientes ventajas de uso:

- Es la única técnica que permite realizar lavado limpieza del tercio apical de los conductos estrechos.
- Proporciona datos como presencia de hemorragia periapical, exudados o mal olor.

Esta técnica consiste en introducir un cono de papel seco del calibre adecuado, marcado con la longitud de trabajo y llevar unas cuantas gotas de la solución a la entrada del conducto para que por capilaridad el líquido humedezca el conducto en toda su extensión, para luego remover el cono. Es necesario tomar todos los cuidados con objeto de evitar que, por accidente, la punta de papel atravesase el foramen apical. (37)

(37) IBIDEM, Pp. 119-127.

CAPITULO V. OBTURACION DE CONDUCTOS RADICULARES.

Se denomina obturación al relleno compacto, hermético y permanente del conducto radicular, una vez que se eliminó el contenido normal o patológico del mismo, y luego se preparó el conducto para recibir un material inerte o antiséptico, para aislar el conducto de la zona periapical con objeto de formar una barrera al paso de exudado, toxinas y microorganismos de una a otra zona.

La obturación de conductos no sólo tiene el objetivo de impedir que los microorganismos agredan a los tejidos periapicales, sino también el de permitir la reparación de las lesiones periapicales y, fundamentalmente, favorecer las condiciones para que se desarrolle la obturación biológica. Esta consiste en el sellado apical por la deposición de cemento, lo cual aislaría el material obturador de los tejidos vivos. (1)

Si el conducto ya preparado no se obtura herméticamente hasta la constricción apical, existe el riesgo de que las secreciones del periápice penetren al interior del conducto y de que se coagulen las proteínas que contienen, lo que desencadena reacciones inflamatorias periapicales que, a su vez, retrasan o detienen la cicatrización tisular de las lesiones perirradiculares. (2)

Dow e Ingle demostraron in vitro la posibilidad de filtración apical utilizando un isótopo radiactivo. Después de obturar los conductos radiculares de dientes extraídos, colocaron éstos en yodo radiactivo. En los dientes con sello del agujero apical "a prueba de líquidos" y un espacio canalicular bien obliterado, no hubo penetración del yodo radiactivo. En el caso de los conductos mal obturados lo cual se hizo intencionalmente se observó mediante radiografías una gran penetración del yodo .

Con base en este estudio, se podría decir que la penetración del yodo radiactivo en un conducto radicular mal obturado in vitro es análoga a la filtración de líquidos in situ hacia el conducto en dientes despulpados con obturación incompleta de éste. (3)

(1) MONDRAGON, J. Endodoncia, INGLE, Ide Jhon, et. al., Endodoncia, 4ª Edición, Ed. Interamericana, E.U. 1994, Pp. 238.

(2) 3era Edición, Ed. McGraw Hill, México, D. F. 1990, Pp. 141.

(3) LANGELAND, Kaare, et. al., Endodoncia, diagnóstico y tratamiento, 3era Edición, Ed. Springer-Verlag Ibérica, Barcelona 1995, Pp. 215.

De lo anterior se deduce que la obturación de conductos debe tener los siguientes objetivos:

- 1- Evitar que por el conducto pasen microorganismos, exudado y sustancias tóxicas hacia los tejidos periapicales.
- 2- Impedir la entrada de sangre, plasma o exudados desde los tejidos periapicales hacia el interior del conducto.
- 3- Sellar de manera total y hermética, en todas sus dimensiones, el espacio vacío del conducto para que no se alojen microorganismos que pudiesen llegar a la región apical o periapical.
- 4- Facilitar la cicatrización y reparación periapical por el tejido conectivo. (4)

EXTENSION DE LA OBTURACION DEL CONDUCTO RADICULAR.

Los límites anatómicos del espacio pulpar son la unión cementodentinaria en la parte apical, y la cámara pulpar en la porción coronal.

El límite cemento-dentina-conducto (CDC) es donde se une la parte dentinaria con la cementaria dentro del conducto, en donde existe una constricción del mismo, este es el nivel en donde no debe sobrepasar el material de obturación. El CDC se encuentra de 1 a 2 mm del ápice radiográfico, aunque ésta medida puede variar dependiendo de cada caso, ya que en un mismo conducto el límite CDC puede encontrarse a distinta altura con respecto a la pared analizada.

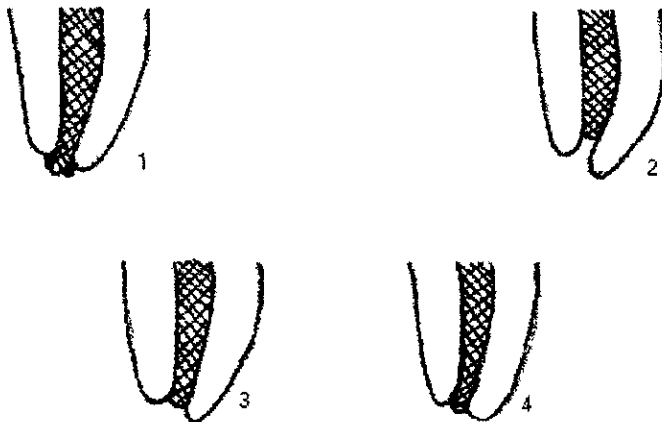
Existen cuatro criterios con respecto al límite de la obturación:

- 1.- Sobreobtusión: Es la obturación que sella tridimensionalmente largo, ancho y profundidad, más allá del límite CDC y del foramen apical.
- 2.- Subobtusión: En ésta el sellado es similar a la sobreobtusión, pero sin llegar al límite CDC.

(4) Op. Cit. MONDRAGON, Pp. 142.

3.- Hasta la unión CDC, con el límite de la obturación sellando tridimensionalmente a la altura de este punto.

4.- Exacta hasta el foramen o ápice radiográfico, esta obturación llega sólo a la zona terminal del diente en la radiografía.



Fuente: Op. Cit. MONDRAGON, Pp. 144.

CUANDO OBTURAR EL CONDUCTO.

El tratamiento de conductos radiculares se ha realizado tradicionalmente con múltiples visitas, en parte porque los sistemas de conductos radiculares son complejos y variables de forma impredecibles. Por tanto, dos o más visitas permiten la oportunidad de juzgar la eficacia de la limpieza del conducto en función de criterios clínicos habitualmente aceptados .

Para poder realizar la obturación de los conductos se debe cumplir con los siguientes requisitos:

- 1.-Ausencia de dolor e inflamación.
- 2.-Ausencia de sensibilidad a la percusión.
- 3.-Ausencia de sensibilidad a la palpación de la mucosa oral asociada.
- 4.-Ausencia de fístula (según criterios).
- 5.-Ausencia de exudado persistente en el conducto (conducto seco).

La persistencia de los síntomas se toma como indicativo de infección residual, siendo necesaria la reevaluación de la anatomía de los conductos radiculares, de su estado de contaminación y de la necesidad de posterior limpieza y preparación, así como también en algunos casos es necesario la medicación intraductal entre cita y cita.

La medicación intraductal se basa en la destrucción de microorganismos residuales y sus toxinas. Este objetivo se alcanza en gran parte durante la preparación de conductos, pero en algunos casos la complejidad del sistema de conductos radiculares no permite una adecuada eliminación de todos los microorganismos

El fármaco debe inhibir la recolonización microbiana del sistema de conductos radiculares evitando que crezcan los microorganismos residuales y que exista la posibilidad de una invasión por nuevos microorganismos a través de conductos laterales, accesorios o por el acceso coronal.

El medicamento que se utiliza en estos casos es:

HIDROXIDO DE CALCIO.

El hidróxido de calcio fue introducido a la odontología en 1920 por Herman, que partió de la idea de encontrar para el tratamiento biológico de la pulpa y para la obturación de los conductos radiculares, un material obturador que tuviera la ventaja de ser un antiséptico fuerte pero sin tener inconvenientes.

En 1935, Herman utilizó Calxyl, compuesto a base de hidróxido de calcio y algunas sales sanguíneas, para obturar conductos, con el objetivo de mejorar la tolerancia tisular de los tejidos obteniendo buenos resultados.

En 1940, Rhoner realizó el primer trabajo con análisis histológicos, donde se vio la formación de una barrera mineralizada a nivel del ápice de los dientes cuyas pulpas fueron removidas y los conductos obturados con hidróxido de calcio.⁽⁵⁾

El hidróxido de calcio es el material más utilizado, tiene un pH fuertemente alcalino aproximadamente de 12.5 y gracias a esto puede neutralizar la posible acidez del medio, es eficaz contra la mayoría de los patógenos del conducto radicular. También

(5) LEAL, Jayme, et. al., Endodoncia, tratamiento de los conductos radiculares, 2ª Edición, Ed. Médica Panamericana, Buenos Aires 1994, Pp. 480

es capaz de desnaturalizar endotoxinas bacterianas y tejidos orgánicos. La duración del efecto antimicrobiano depende de la concentración y volumen de la pasta, pero se considera que es duradero. Este material es irritante si se extravasa y puede producir una necrosis localizada, autolimitante. La extravasación puede ir acompañada de dolor intenso durante 12-24 horas. Por esta razón a veces se aconseja mezclar el hidróxido de calcio con un esteroide.

El hidróxido de calcio puede producir necrosis localizada que puede ayudar a producir una barrera calcificada en la unión con los tejidos perirradiculares. El tejido necrótico forma la matriz para la calcificación, por lo tanto el hidróxido de calcio es útil para cerrar ápices anchos o abiertos, reparación de algunas perforaciones y fracturas horizontales antes de la obturación.⁽⁶⁾

Tales hechos confieren a este material excelentes propiedades biológicas, pero en cuanto a sus propiedades fisicoquímicas tiene algunas carencias, ya que no posee radioopacidad, viscosidad, es permeable y difícil de llevarlo al conducto.

El método de colocación del hidróxido de calcio depende de la consistencia en que se presente, las pastas más líquidas se aplican con limas, aunque es difícil que llegue a todas partes del conducto radicular, también se recomienda el uso de léntulos o limas activadas ultrasónicamente.

Las pastas más densas se introducen utilizando un portaamalgama convencional o transportadores intraductales, como la jeringa de Messing.

El período durante el cual se mantendrá la obturación de hidróxido de calcio va a depender del objetivo por el cual se requiera su colocación. Para la resolución de una supuración puede ser necesario obturar con una pasta densa durante 1 o 2 semanas. Si se ha reabsorbido una gran cantidad de pasta, serán necesarias obturaciones más frecuentes con pastas más densas. La obturación y la irrigación se continuará hasta que se resuelva el proceso.

El uso de hidróxido de calcio para inducir una barrera calcificada en una perforación, fracturas o en el ápice de dientes inmaduros, requieren de períodos más largos de obturación. Los ápices incompletamente formados pueden necesitar hasta 24 meses antes de que se forme una barrera completa, pero la mayoría se completan en 9 meses.

(6) Op. Cit INGLE, Pp. 760.

También se puede colocar como áposito en los casos de biopulpectomía, como protección de los tejidos vivos apicales y periapicales, como detalle de obturación de los conductos radiculares, en las biopulpectomías y necropulpectomías.

El hidróxido de calcio es relativamente fácil de retirarlo lavando e irrigando con agua o solución de hipoclorito de sodio, aunque es preferible el hipoclorito de sodio porque permite una mayor disolución de los detritus orgánicos residuales. Algunas veces el hidróxido de calcio queda muy compactado en un conducto estrecho, en este caso será importante utilizar suficiente agua y una lima para volver a permeabilizar el conducto.

Ingle y Zeldow describieron que las molestias que se presentaban en el período posoperatorio aumentaban en casos de obturación de conductos infectados. (7)

OBTURACION EN UNA SOLA CITA.

Existe la tendencia, de la finalización del tratamiento en una única visita ya que posibilita al profesional en el menor espacio de tiempo posible concluir satisfactoriamente su trabajo, además a esto se agregan los fundamentos de que la obturación en una segunda visita puede permitir la recontaminación del sistema de conducto radicular en el período intermedio y, por tanto, peligra el resultado.

Maisto, afirmando que la controversia con respecto a la obturación inmediata se basa, generalmente, en la experiencia clínica y en el control radiográfico, admitía que la biopulpectomía en una sola sesión es un tratamiento racional, tomando en consideración las siguientes razones:

- A. La hemorragia cesa, generalmente, pocos minutos después de la extirpación de la pulpa.
- B. En los casos de pulpas inflamadas, las paredes del conducto radicular están libres de infección y la correcta preparación biomécanica las deja en condiciones ideales para la obturación. El control bacteriológico no aumenta la posibilidad de éxito, sino que las sucesivas intervenciones en el conducto radicular favorecen su contaminación.

(7) IBIDEM, Pp. 763.

C. La anestesia no impide la obturación correcta del conducto radicular, que consigue radiográficamente y no por la reacción dolorosa por parte del paciente.

Holland y col. Afirman que: "Si el material de obturación fuera hidróxido de calcio, no habría inconveniente en realizar la obturación en una sola sesión".

Kitagawa, en 1969, realizó el tratamiento en una sola sesión, en 80 dientes con vitalidad pulpar y obturándolos con un preparado a base de hidróxido de calcio (cavital) obtuvo, con excepción de dos casos que ofrecieron dolor poco o moderado a la percusión.

En 1970, Tsushima seleccionó 100 dientes diagnosticados como ligeramente cariados o con pulpitis crónica. De los dientes seleccionados, 25 fueron sometidos a tratamiento endodóntico en una sola sesión y obturados con cavital. Con relación a la sintomatología dolorosa y a la percusión, obtuvo un 96% de éxitos.

Fox y col., también en 1970, evaluaron el posoperatorio del tratamiento de 56 dientes con vitalidad pulpar, 24 horas después de las intervenciones endodónticas. De los pacientes, el 87.5% presentó poca o ninguna periodontitis apical.

Ether y col., realizaron 564 biopulpectomías, de las cuales 282 fueron obturadas inmediatamente y 282 con la técnica mediata. Los resultados de la sintomatología observada no revelaron variación estadísticamente significativa.

La obturación inmediata es condenada por algunos autores que preconizan el control bacteriológico. En los casos de biopulpectomía, el remanente pulpar se inflama como respuesta a un agente agresor, que puede o no estar representado por una infección, la cual puede estar o no en la superficie. Combatiendo esa posible infección, manteniendo una cadena aséptica durante el tratamiento, no existirán microorganismos en el interior del conducto radicular para hacer una recolección bacteriológica.

La contraindicación absoluta de un abordaje en una única visita es una supuración persistente del conducto radicular, por supuesto esto contraindica la obturación. La anatomía compleja con conductos curvos, largos y estrechos pueden hacer más difícil un tratamiento en una única visita.

MATERIALES DE OBTURACION.

PROPIEDADES QUE DEBEN POSEER LOS MATERIALES DE OBTURACION.

Goldberg en 1982 señalaba que deben poseer:

1. Fácil manipulación e introducción dentro de los conductos radiculares: El material debe de tener un tiempo de trabajo adecuado, entendiéndose por éste el que transcurre entre el momento de su preparación y el comienzo de su endurecimiento. A pesar de no haberse establecido un tiempo óptimo de endurecimiento para los selladores, en 1976, Grossman recomendó que no debía ser menor de 15 min. otros autores como Curson y Kirk en 1968, indicaron un tiempo de 30 min. aproximadamente.

2. Estabilidad dimensional: Una de las finalidades que se persigue con un material obturador es que una vez colocado, no debe sufrir contracciones. Sin embargo, en general todos los materiales presentan cierto grado de contracción durante o después de su endurecimiento, la cual se hace más patente al transcurrir el tiempo.

3. Impermeabilidad: Esta debe ser una propiedad de los cementos para no ser afectados por la humedad. Sin embargo, es importante tener en cuenta que sí existe una íntima relación entre el tiempo de endurecimiento y el grado de solubilidad de los diversos selladores. Todos los que tardan en endurecer, son afectados más fácilmente por los fluidos tisulares y, con el transcurso del tiempo, más fácilmente solubilizados por los mismos, lo cual aumenta la permeabilidad de la obturación, afecta al sellado apical y mantiene una acción tóxica e irritante en esta zona.

4. Radioopacidad: Esta es producto del peso atómico de los componentes del material; por ello, para facilitar la visualización radiográfica adecuada de dicho material, la radioopacidad debe ser mayor que la dentina.

También es importante señalar que el grado de radioopacidad de una obturación endodóntica depende de factores como el tipo de sellador, número y tipo de conos utilizados, la condensación y el calibre de la obturación.

5. Biocompatibilidad: Se han realizado experimentos in vitro sobre cultivos de tejidos, evaluaciones clinicorradiográficas e histológicas a nivel periapical.

El objetivo es lograr una técnica que permita reproducir lo más fielmente posible las condiciones de las zonas apical y periapical a fin de tabular con mayor exactitud los resultados, y así universalizarlos para todos los materiales de obturación endodónticos, los cuales no deben ser irritantes para los tejidos que comprenden las regiones apical y periapical.

6. Acción antibacteriana: A pesar de que se realiza una preparación biomécanica minuciosa y exhaustiva de los conductos radiculares infectados, universalmente se acepta el hecho de que persisten microorganismos en cantidad tal que pueden, en circunstancias favorables, hacer que el éxito de un tratamiento endodóntico se torne en fracaso; por ello el efecto antimicrobiano que ejerce un sellador puede contribuir en la desinfección del mismo, y por esta razón todo material de obturación debe ser bacteriostático o cuando menos no favorecer el desarrollo de microorganismos.

7. Evitar cambios de coloración de la estructura: Una de las formas más frecuentes en que se produce esto es por la presencia del sellador y restos de gutapercha en la porción coronaria, por lo que se debe considerar una técnica endodóntica que incluya materiales de fácil remoción a fin de dejar la zona de trabajo limpia y accesible a la futura reconstrucción. Evitar utilizar materiales que contengan en su fórmula agentes que puedan pigmentar la dentina (metálicos, etc.).

8. Sellado apical: La gran mayoría de autores considera que el factor de éxito a distancia de un tratamiento endodóntico lo constituye sin duda alguna el sellado hermético del conducto radicular. También se acepta que éste debe realizarse de forma tridimensional, es decir, sellar la luz del conducto radicular a lo largo y ancho, y a profundidad. Sin embargo, a pesar de las numerosas investigaciones para analizar la capacidad de sellado de múltiples materiales y técnicas de obturación, se ha observado la dificultad clínica que representa la obtención de dicha hermeticidad en el sellado.

Abramovich, en 1976 dijo: "La obturación endodóntica consiste en la adaptación del material a las paredes del conducto radicular, dependiendo del sellado, del ajuste de los conos y de la capacidad selladora del cemento."

9. Posible desobturación del conducto radicular: Dado que existe la necesidad de repetir un tratamiento endodóntico deficiente, así como la desobturación parcial con finalidad protética, es necesario utilizar un material obturador que reúna estas características y evitar así aquellos que impidan su remoción total o parcial, por ejemplo las puntas de plata. (8)

(8) Op. Cit. MONDRAGON, Pp. 147

TIPOS DE MATERIALES DE OBTURACION RADICULAR.

MATERIALES RIGIDOS.

CONOS DE PLATA.

En tanto que la gutapercha fue un producto de obturación a finales del siglo XIX, los conos de plata lo son en el siglo XX. Introducidos a la odontología por Trebitsch en 1929, el uso de los conos de plata se han difundido universalmente, sobre todo a principios y mediados del siglo XX cuando fue el material de obturación metálico sólido más usado.

Según Ingle y Taintor, los conos de plata están indicados en dientes maduros, con conductos pequeños y circulares o calcificados, aunque también por su rigidez en piezas de conductos estrechos, sinuosos, dilacerados o de morfología aberrante.

La rigidez de las primeras si bien representa aparentemente una ventaja, por otro lado tiene una deficiente adaptación del cono contra la pared del conducto radicular, ya que para llenar la interfase las obturaciones con puntas de plata necesitan de una película de sellador de mayor grosor. Esto ocasiona mayores posibilidades de problemas clínicos como serían: menor sellado, mayor efecto irritante, posibilidad de corrosión y aparición de lesiones periapicales.

Seltzer y colaboradores, demostraron que las puntas de plata que han fracasado se encuentran de otro color (oscuras) y corroídas cuando se eliminan del conducto. Otros más, como Goldberg, han observado microscópicamente cambios de color y corrosión en casos catalogados como exitosos a partir de criterios clínicos y radiográficos, situación que Mondragón en 1983 también ha corroborado desde los puntos de vista clínico y microscópico.

En Chile, Gutiérrez ha afirmado que algunas soluciones para irrigación radicular como el peróxido de hidrógeno, hipoclorito de sodio y el EDTA, así como algunos selladores, corroen las puntas de plata.

En ocasiones, la marcada radioopacidad de los conos de plata representa un inconveniente dentro de la técnica de obturación, ya que puede enmascarar una serie de deficiencias, puede llenar, más que sellar un conducto. Esto causaría la falsa apariencia de un tratamiento endodóntico con una obturación satisfactoria, en las radiografías.

VENTAJAS:

- ◆ Rigidez. Esta permite que puedan ser introducidos en conductos estrechos, curvos, dilacerados y de estructura aberrante.
- ◆ Flexibilidad. Facilita el precurvado de piezas en conductos con las características antes señaladas.
- ◆ Mayor uniformidad que los conos de gutapercha en la serie estandarizada.

DESVENTAJAS:

- ◆ Falta de compresibilidad: Esta característica es la causante de una adaptación ineficaz a las paredes del conducto.
- ◆ Dificultad para la remoción total o parcial, una vez cementada.
- ◆ Excesiva radioopacidad. Esta enmascara posibles defectos de la obturación.
- ◆ Posibilidad de corrosión.

Al tratar de evitar el efecto de corrosión y aprovechar la rigidez, flexibilidad y que hubiese un mejor sellado marginal en las piezas dentales de conductos estrechos, sinuosos y dilacerados, Mondragón realizó una investigación en la cual forraron inicialmente los conos de plata con gutapercha y por medio de pruebas in vitro de filtración apical con este material y al colocar sólo las porciones apicales de las piezas tratadas en solución de azul de metileno al 2%, se observó mejor sellado que si se hubiera utilizado sólo las puntas de plata y cemento sellador.

CONOS DE TITANIO.

Gracias a su excelente tolerancia tisular y a su resistencia frente a la corrosión, el titanio se emplea con éxito desde hace años en la implantación de huesos. Weissman y Aragón (1976) han demostrado mediante electrólisis que la corrosión del titanio es unas 1.000 veces inferior a la plata.

En un estudio experimental en animales (macacos Rhesus) de 3 años de duración, así como en estudios clínicos en el ser humano, Messing (1980) ha estudiado los conos de plata y titanio como material de obturación endodóntico, llegando a las siguientes conclusiones:

- ◆ Los conos metálicos sólo deben emplearse para la obturación de conductos estrechos y curvos, que sólo puedan prepararse hasta el n° 20; en los demás casos, los conos de gutapercha son el material de elección.
- ◆ Los conos de plata pueden emplearse en conjunción con un cemento, siempre que se pueda ocluir herméticamente el conducto apical hasta el foramen fisiológico. Puesto que los conos de plata se corroen y el cemento se reabsorbe.
- ◆ Los conos de titanio, gracias a su excelente tolerancia tisular, son preferibles en endodoncia para aquellos casos en los que no sea posible ocluir herméticamente el conducto apical por ejemplo en la resorción apical, tratamiento instrumental excesivo, conducto no preparable hasta el ápice o en los que exista el peligro de que el material de obturación se vea proyectado hacia el tejido periapical.

Los resultados de abundantes estudios científicos concluyen que los conos de plata deben ser reemplazados progresivamente por los de titanio, aunque éstos presentan el inconveniente de ser escasamente radioopacos, como el esmalte.

MATERIALES SEMIRIGIDOS

GUTAPERCHA.

El material sólido que más frecuentemente se utiliza en obturación de conductos radiculares es la gutapercha. La cual se utilizaba en el siglo XVII para aislar cables submarinos, tapones, hilo de cemento, instrumentos quirúrgicos, ropa, pelotas de golf, etc.

La gutapercha, palabra derivada del idioma malayo (gutah que significa goma y Pertjah que se traduce como Sumatra), es un coagulado purificado elaborado de látex de un árbol sapotáceo, insoluble en agua, poco soluble en eucalipto y soluble en cloroformo, xilol, becina y tetracloruro de carbono.

En un principio no se le encontró uso en odontología como sustancia pura, pero al descubrir que su dureza original podía modificarse a base de óxido de zinc, sulfato de

zinc, blanco de España, tiza, cal o sílice en diversas combinaciones, aumentó su potencial como material restaurador.

Asa Hill en 1847, dio a conocer la mezcla que denominó hill stoping, que consistía en una combinación de gutapercha blanqueada con un compuesto de cal y cuarzo.

A fines del siglo XIX, apareció en Nueva York un trabajo efectuado por Safford G. Perry, quien afirmó utilizar un alambre de oro envuelto en gutapercha blanca y, en ocasiones, recortes de gutapercha amasada en forma de punta y condensada en el conducto. Sin embargo, algunos autores citan a Bowman en 1867 como el introductor de la gutapercha en el campo endodóntico y a Herbert Rollins, quien en 1897 introdujo una gran variedad de gutapercha con bermellón, aunque fue severamente criticado ya que el bermellón es óxido de mercurio, material que es muy peligroso en grandes cantidades.

La gutapercha es rígida a la temperatura ambiente, se hace flexible entre 25 y 30°C y blanda a 60°C aproximadamente; a 100°C se funde descomponiéndose de manera parcial; expuesta a la luz y al aire se oxida, ya que absorbe oxígeno y se transforma en material resinoso y frágil.

La gutapercha es cristalina en un 60% a temperatura ambiente y el resto de la masa es amorfa; además, presenta una propiedad común a los polímeros: la viscoelasticidad. Al igual que la goma, la gutapercha es una sustancia de alto peso molecular.

El efecto del calentamiento sobre los cambios volumétricos de la gutapercha es muy importante en odontología, ya que ésta cuando se calienta se expande, y ésta es una característica deseable para un buen material de obturación. Sin embargo, esto también debe ser una alerta clínica ya que cuando se aplica calor y condensación vertical, el volumen de gutapercha es mayor que el espacio radicular y eso facilita la sobreobturación, debido a que el material se compacta pero no se comprime por lo que pierde su volumen.

Entre su contenido orgánico y el inorgánico, las puntas de gutapercha sólo contienen 23.1% de materia orgánica (gutapercha y cera), y 76.4% de materia inorgánica (óxido de zinc y sulfato de bario).

Existen dos fórmulas de gutapercha para obturación para conductos radiculares:

a) Gutapercha	17%
Oxido de zinc	79%
Silicato de zinc	4%

b) Gutapercha	15%
Oxido de zinc	75%
Ceras, colorantes, Antioxidantes, Opacificadores	10%.

Algunos estudios han demostrado que una cantidad alta de óxido de zinc en la composición hace más frágiles y quebradizas las puntas de gutapercha. Así como se reduce considerablemente la resistencia a la tensión, las puntas de gutapercha también envejecen probablemente debido a la oxidación, lo cual causa la fragilidad. El almacenamiento con luz artificial y temperaturas inadecuadas, y el mal manejo también aceleran su deterioro.

La gutapercha posee dos características físicas necesarias para un material de obturación :

Flexibilidad y rigidez, tanto para seguir los conductos estrechos, sinuosos o curvos, como para poder compactarla bien.

Las experiencias clinicorradiográficas e histológicas controladas durante años, han demostrado el óptimo grado de biocompatibilidad de la gutapercha cuando se utiliza de manera conveniente y apropiada.

Aunque en las sobreobturaciones, se ha visto que causa una irritación física que en ocasiones impide la reparación de los tejidos periapicales, donde tienden a ser fagocitados lentamente por los macrófagos en un intento del organismo por facilitar la reparación.

De acuerdo con Weine en 1976 y Nguyen en 1979, describieron las ventajas y desventajas de los conos de gutapercha:

Ventajas:

- Buena adaptación a las paredes del conducto radicular.
- Posible ablandamiento y plastificación por medio de calor y disolventes químicos.
- Buena tolerancia tisular.
- Radioopacidad adecuada.
- Estabilidad física y química.
- Facilidad de remoción en caso necesario.
- Posibilidad más alta de lograr mejor sellado apical.

Desventajas:

- Falta de rigidez cuando se utiliza en conductos estrechos.
- Falta de adhesividad
- Dada su viscoelasticidad, puede sufrir desplazamientos por efectos de la condensación, lo cual llevaría a sobreobturaciones accidentales.

GUTAPERCHA TERMOPLASTIFICADA.

Los sistemas más popularizados de gutapercha termoplastificada son el Obtura y el Ultrafil.

El sistema Obtura se utiliza con una pistola de inyección, en la cual se introduce la gutapercha en forma de una pequeña barra que, atravesando una fuente de calor (160°C), sale plastificada por la punta de la aguja; ésta se inserta en el extremo de la pistola de inyección y se introduce en el interior del conducto, instrumentado hasta aproximadamente 3 a 5 mm del extremo apical. Al apretar el percutor, la gutapercha termoplastificada fluye y obtura el tercio apical. Al mismo tiempo que se retira suavemente la aguja, se continúa descargando la gutapercha para obturar los dos tercios restantes; ulteriormente se procede a condensar la gutapercha con atacadores de mano o digitales. Es conveniente colocar en el conducto un cemento o un sellador endodóntico, antes de la introducción de la gutapercha.

Las agujas se proveen en calibre 23 y 20, que corresponden a instrumentos de calibre 40 a 60 y 70 a 90, respectivamente.

En el sistema Ultrafil, la gutapercha está contenida en el interior de unas cánulas de plástico esterilizadas y desechables. El extremo de estas cánulas termina en una aguja cuyo calibre corresponde al de un instrumento núm. 70. Existen tres tipos de cánulas que contienen gutapercha de diferente consistencia: regular, Firm y Endoset.

Las cánulas se calientan con un calentador eléctrico a una temperatura de 70°C. La cánula-aguja se inserta en la pistola de inyección y se introduce en el conducto instrumentado hasta aproximadamente 6 a 8 mm del ápice. Al presionar sin interrupción el émbolo de la pistola penetra en la cánula e impulsa la gutapercha termoplastizada que fluye por el extremo de la aguja. En este sistema es también aconsejable el uso de cementos endodónticos, colocados previamente a la inserción de la gutapercha.

En ambos sistemas es muy importante la preparación del conducto radicular; éste debe tener una forma de embudo en los tercios coronarios y medio, y asegurar un tapón apical correcto para evitar la sobresaturación.

El uso de ambos métodos está especialmente indicado en la obturación de conductos amplios, obturación con resorción dentinaria interna, obturaciones retrógradas ulteriores a apicectomías, y otras aplicaciones.

CEMENTOS, PASTAS Y RESINAS.

KLOROPERKA N/O.

Introducida por Nygaard Ostby, la Kloroperka es una pasta de obturación compuesta por un polvo y un líquido:

Polvo:

Bálsamo del Canadá	19.6%
Resina colofonia	11.8%
Gutapercha	19.6%
Oxido de zinc	49.0%

Líquido:

Cloroformo	100.0%
------------	--------

La mezcla de ambos componentes permiten la obtención de una pasta que acompaña a los conos de gutapercha en la obturación del conducto radicular. Debido a la vaporización del cloroformo, esta pasta tiene el inconveniente de su rápida contracción. Su radioopacidad es pobre, pues en su composición no existe ningún elemento de alto peso atómico.

CLOORPERCHA, XILOPERCHA Y EUCAPERCHA.

Se obtiene por la disolución de la gutapercha en cloroformo, xilol y eucalipto, respectivamente.

Morse, recomienda el uso complementario de la cloropercha y eucapercha para los conos de gutapercha, como material de obturación endodóntico. Emplea estos materiales en el tercio apical con el fin de incrementar la capacidad de sellado; el restante lo obtura condensando lateralmente los conos de gutapercha. De estos tres materiales, la xilopercha mostró el mayor efecto irritante, mientras que la eucapercha fue la mejor tolerada. La contracción experimentada por estos materiales, luego de la evaporización del solvente, representa un inconveniente en su uso.

CEMENTO DE GROSSMA.:

Esta compuesto por un polvo y un líquido:

Polvo:

Oxido de zinc	42 partes.
Resina hidrogenada	27 partes.
Subcarbonato de bismuto	15 partes.
Sulfato de bario	15 partes.
Borato de sodio anhidro	1 parte.

Líquido:

Eugenol

Posee un tiempo de trabajo adecuado y su velocidad de endurecimiento está relacionado con la cantidad de borato de sodio. Es un material de buena plasticidad y adecuada radioopacidad. Esta última está condicionada por la presencia de bario y bismuto en su fórmula.

ENDOMETHASONE:

Polvo:

Oxido de zinc	417.9 mg
Dexametasona	0.1 mg
Hidrocortisona	10.0 mg
Paraformaldehído	22.0 mg
Oxido rojo de plomo	30.0 mg
Timol yodado	250.0 mg
Sulfato de bario, magnesio y otros.	

Líquido:

Eugenol

Contiene entre otros componentes, dos corticosteroides, pero no está suficientemente comprobado su efecto antiinflamatorio en las condiciones de uso dentro del conducto radicular. Posee un alto poder antiséptico debido a la presencia de paraformaldehído en su composición.

Existe otra forma de endomethasone llamada Ivory, que no contiene óxido rojo de plomo. En este caso, el polvo, en vez de ser de coloración rosada, es de aspecto blanquecino. La acción orgánica desfavorable del óxido de plomo se ha discutido en numerosas publicaciones.

CEMENTO DE WACH:

POLVO:

Oxido de zinc	61.0%
Fosfato tribásico de calcio	12.0%
Subnitrato de bismuto	21.0%
Subyoduro de bismuto	2.0%
Oxido de magnesio	4.0%

LIQUIDO:

Bálsamo del Canadá	74.0%
Eugenol	22.0%
Eucalipto	2.0%
Creosota	4.0%

El líquido contiene bálsamo del Canadá, además de eugenol, por lo cual reduce su efecto irritante. Es un material de alta consistencia y bajo corrimiento.

CEMENTO RICKERT.

POLVO:

Plata precipitada	30.0%
Oxido de zinc	41.2%
Resina blanca	16.0%
Yoduro de timol	12.8%

LIQUIDO:

Eugenol	78.0%
Bálsamo del Canadá	22.0%

El contenido de plata en su fórmula, predispone a los cambios de coloración de la corona dentaria. Por eso sólo está indicado en la región posterior de la arcada dentaria.

TUBLI SEAL.

Composición aproximada de la mezcla de la base y el catalizador:

Oxido de zinc	57.40%
Trióxido de bismuto	7.50%
Oleoresina	21.25%
Yoduro de timol	3.75%
Aceites y ceras	10.10%

Es un cemento de endurecimiento rápido. Debido a su alto corrimiento es necesario controlar, radiográficamente, las técnicas de condensación lateral o vertical, a fin de evitar las sobreobturaciones.

ENDOSEAL:

Su fórmula es similar a la del cemento de Wach, pero se distribuye con un sistema de pistola de inyección, con agujas esterilizadas desechables de tres diferentes calibres:

Aguja azul	calibre 30	Correspondiente a un instrumento núm. 30 a 35.
Aguja amarilla	calibre 27	Correspondiente a un instrumento núm. 40.
Aguja roja	calibre 25	Correspondiente a un instrumento núm. 50.

El cemento preparado se coloca en un receptáculo de la jeringa y al hacer presión sobre el percutor, la pasta sale por el extremo de la aguja, la cual introducida dentro del conducto radicular permite la obturación del mismo.

DIAKET A.

POLVO:

Fosfato de bismuto	0.300 g
Oxido de zinc	csp 1 g

JALEA:

Hexaclorofeno	0.050 g
Diclorofeno	0.005 g
Trietanolamina	0.002 g
Acetofenona de propionilo	0.720 g
Copolímeros de acetato de vinilo, Cloruro de vinilo,vinilisolubiléter	csp 1 g

El Diaket A es una resina polivinílica, tiene una importante resistencia, posee una adecuada estabilidad dimensional y muy poca solubilidad su efecto antiséptico es intenso y prolongado.

El Diaket A debe ser utilizado rápidamente pues su tiempo de trabajo es muy corto, tornándose filamentosos a los pocos minutos de preparado.

Dada la estabilidad fisicoquímica del Diaket A, las sobreobturaciones con este material se absorben muy lentamente.

AH26.

El AH26 es una resina de tipo epóxica, se presenta en dos formas, la más antigua contiene, entre otros componentes, polvo de plata y óxido de titanio mientras que en la más actual, estos componentes fueron retirados. Tagger y Tagger, observaron menor reacción tisular con el uso del AH26 libre de plata y óxido de titanio.

El tiempo de trabajo de ambas fórmulas es prolongado y su tiempo de endurecimiento es de 24 a 48 h, aproximadamente .

La adherencia de estas resinas a la pared del conducto radicular es óptima y su radioopacidad adecuada.

POLVO:

Polvo de plata	10%
Oxido de bismuto	60%
Dióxido de titanio	5%
Hexametilentetramina	25%

RESINA:

Epoxibisfenolresina.	100%
----------------------	------

AH26 SILVER FREE:

POLVO:

Oxido de bismuto.	80%
Hexametilentetramina.	20%

RESINA:

Epoxibisfenolresina.	100%
----------------------	------

CRCs.

Contiene entre otros componentes: hidróxido de calcio, óxido de zinc, eugenol y eucalipto. Se presenta en una forma de polvo-líquido.

Posee un tiempo de trabajo prolongado, pero, dentro del conducto radicular y en contacto con humedad y temperatura endurece rápidamente. A pesar de la presencia de sulfato de bario en su fórmula, su radioopacidad es baja. Dada la solubilidad, este cemento permitirá la liberación de hidróxido de calcio luego de su endurecimiento, incrementando el pH del medio. Debe usarse acompañados de conos de gutapercha.

PASTAS ALCALINAS

El componente principal de estas pastas es el hidróxido de calcio. Al adicionarles algún vehículo y, en ciertos casos, un elemento como el sulfato de bario, yodoformo, estroncio o bismuto, adquieren radioopacidad. Sus características más importantes es su pH alcalino (alrededor pH 12). Esta alcalinidad ejerce una acción antibacteriana importante y coloca a los tejidos en mejores condiciones para la reparación.

PASTAS QUE SE ABSORBEN LENTAMENTE.

Es una pasta que contiene principalmente yodoformo y óxido de zinc en una relación 3:1.

Oxido de zinc	14 g
Yodoformo	42 g
Timol	2 g
Clorofenol alcanforado	3 ml
Lanolina anhidra	0.50 g

Esta pasta modifica su consistencia al transcurrir el tiempo, pero nunca llega a endurecerse por completo. Posee alta radioopacidad debido al yodoformo. Su poder antiséptico se debe principalmente al efecto del clorofenol alcanforado y del timol. Se absorbe con cierta velocidad en la zona periapical e incluso dentro del conducto radicular, pero con mayor lentitud. La velocidad de resorción está de acuerdo con la consistencia y condensación de la pasta utilizada. Se emplea en combinación con conos de gutapercha.

Heithersay recomienda el uso de estas pastas de hidróxido de calcio para las siguientes situaciones:

1. Control de la exudación periapical.
2. Medicación temporal entre sesiones en piezas dentarias con procesos periapicales amplios
3. Medicación temporal entre sesiones para tratamientos prolongados.
4. Control de resorciones apicales resultantes de procesos patológicos periapicales crónicos.
5. Resorciones externas debidas a traumatismos, luxaciones o ulteriores a reimplantes.
6. Control de resorciones internas en la región apical.
7. Obturación de perforaciones.
8. Obturación de casos de fracturas radiculares transversales, en especial cuando hay resorción en uno de los fragmentos.
9. Tratamientos estimulantes de la apicoformación en piezas dentarias con ápices inmaduros y con diagnóstico de muerte pulpar.

En los casos en que es necesario un efecto prolongado del hidróxido de calcio es recomendable renovar el material cada tres meses, con el fin de mantener un pH alcalino estable, hasta que se decida la obturación definitiva.

TECNICAS DE OBTURACION.

TECNICA DE CONO UNICO.

Esta técnica como su nombre lo indica consiste, en obturar todo el conducto radicular con un solo cono de material sólido.

Esta técnica esta indicada en los conductos rectos, se emplea casi exclusivamente en los conductos estrechos de premolares, conductos vestibulares de molares superiores y conductos mesiales de molares inferiores.

El material sólido, ya sea el cono de gutapercha o de plata se cementa con material blando adhesivo que luego endurece y anula la solución de continuidad entre el cono y las paredes dentinarias.

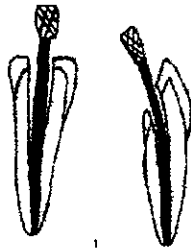
De ésta manera se obtiene masa sólida que solo ofrece una parte vulnerable del ápice radicular, donde pueden crearse situaciones distintas como:

- a) Que el cono de gutapercha o de plata se adapte perfectamente en el estrechamiento apical del conducto o unión cemento-dentina a 1mm aproximadamente del límite anatómico de la raíz. En este caso el periodonto estará en condiciones ideales para depositar cemento, cerrando el ápice sobre la obturación.
- b) Que el cemento de obturación atraviese el foramen apical convirtiéndose en cuerpo extraño e irritante, que es reabsorbido muy lentamente antes de la reparación definitiva.
- c) Que el cono atraviese el estrechamiento apical del conducto y entre en contacto directo con el periodonto, contribuyendo así a una sobreobturación. prácticamente no reabsorbible, que en el mayor de los casos deberá ser tolerado por los tejidos periapicales.
- d) Que el extremo apical del conducto quede obturado con el cemento de fijación del cono.
- e) cuando el cono de gutapercha o de plata y el cemento quedan excesivamente cortos dentro del conducto y no entran en conexión con el periodonto el cual debe enfrentarse con los restos orgánicos o el exudado periapical permanente en la porción del conducto.

Cuando se utiliza la técnica estandarizada para la preparación del conducto se elige el cono correspondiente al último instrumento utilizado, la adaptación de éste cono será lo suficientemente exacta para lograr el éxito.

Grossman en 1965 describió la técnica de esta manera:

1. Se coloca el cono de prueba en el conducto para ver su adaptación exacta en el conducto por medio de una radiografía, si es necesario el cono de gutapercha se corta en su extremo más fino para una mejor adaptación, de modo que no atravesase el foramen apical, y se nivela en su base con el borde incisal u oclusal.



2. El cono de gutapercha va a ser llevado al conducto cubriéndolo previamente con un cemento en su mitad apical, deslizando suavemente por las paredes del conducto hasta la longitud apical que ya ha sido determinada por la conductometría real.

3. Se secciona la base de la gutapercha con un instrumento caliente en el piso de la cámara pulpar, y después la cámara pulpar es obturada con cemento de fosfato de zinc.

Sommer, Ingle, Grossman mencionan algunos principios para realizar la técnica del cono único con conos de plata, convencionales o estandarizados:

- El cono de prueba colocado en el conducto debe coincidir con la medida establecida en la conductometría así como una buena adaptación en las paredes del conducto.
- El ajuste del cono en el tercio apical del conducto debe hacerse ejerciendo considerable presión longitudinal para evitar que la lubricación del cemento durante la obturación permita un mayor desplazamiento del cono.

- Finalmente se corta el cono en su porción oclusal, se deja aproximadamente dos milímetros por debajo de la cámara pulpar y se coloca en el piso una pequeña cantidad de gutapercha caliente para recubrir la parte superior del cono de plata.

TECNICA DE CONO INVERTIDO.

Se aplica en casos de conductos muy amplios y con forámenes incompletamente calcificados, especialmente en dientes anteriores donde es difícil lograr un ajuste apical de un cono de plata o de gutapercha.

Esta clase de conductos se pueden obturar con pastas alcalinas que tienden a favorecer el cierre del ápice con formación de cemento.

En ésta técnica la base del cono de gutapercha debe tener un diámetro transversal igual o ligeramente mayor que el de la zona más amplia del conducto en el extremo apical de la raíz de tal manera que el cono tendrá que ser empujado con mucha presión para alcanzar el tope establecido e incisal u oclusal, de acuerdo con la longitud del diente, radiográficamente se asegura de que éste perfectamente adaptado principalmente en el tercio apical a lo largo y ancho.

Una vez elegido el cono adecuado, se prepara el cemento y se aplica a manera de forro dentro del conducto ayudados por un léntulo, se lleva el cono seleccionado deslizándolo suavemente por las paredes del conducto, hasta que su base quede a la altura del borde incisal en los anteriores y oclusal en los posteriores, y se toma otra radiografía para verificar la posición del cono.


Cementado el primer cono se podrán colocar conos finos de gutapercha como sea posible con la técnica de condensación lateral, cuidando no profundizar excesivamente dentro del conducto y sin ejercer demasiada presión sobre la parte apical de la obturación .

Cuando el conducto es excesivamente amplio y no hay cono de gutapercha lo suficientemente grueso, o bien el conducto es cilíndrico, resulta más útil obturar con un solo cono de espesor requerido.

Este cono se puede elaborar haciendo rotar bajo presión sobre una loseta fría, varios conos o un trozo de gutapercha. La presión y rotación se ejercen accionando debidamente una espátula ancha de acero inoxidable ligeramente calentada en la llama. Cuando se requiere unir varios conos de gutapercha iguales para obtener el resultante más grueso, Ingle (1965) aconseja colocar los conos de gutapercha sobre un vidrio grueso y liso, haciéndolos girar hasta unirlos, con otro vidrio semejante superpuesto y calentado previamente en la llama.

Sommer (1966), aconseja ablandar por medio de calor varios conos de gutapercha y enrollarlos desde sus extremos hacia las bases, colocados después entre dos vidrios, se hace girar hasta conseguir un solo cono más grueso.

En todos los casos, los conos así preparados deben enfriarse sumergiéndolos en alcohol o colocándoles cloruro de etilo (9)



(9) MAISTO, A. Oscar, Endodoncia, 4ª. Edición, Ed. Mundí, Buenos Aires 1984, Pp. 254.

TECNICA DE CONDENSACION LATERAL O DE CONOS MULTIPLES.

Se puede considerar como un complemento de la técnica de cono único; ya que los detalles operatorios de obturación hasta llegar al cemento del primer cono son iguales en ambas técnicas.

Sommer (1966) establece una variante del cementado del primer cono, ya que no se coloca cemento en las paredes del conducto antes de su colocación; simplemente cubren el cono con una pequeña cantidad de cemento, evitando así la sobreobtención de cemento que puede producirse al presionar el cono hacia el ápice.


Ya que se verificó radiográficamente la adaptación apical del cono, se cementa el primer cono desplazándolo lateralmente con un espaciador el cual se apoya en la pared contraria, de manera que girando el espaciador y retirándolo suavemente, quedará un espacio en el que se introducirá un cono de gutapercha de menor espesor que el del instrumento utilizado, ésta operación se repite tantas veces como sean necesario, comprimiendo por medio de presión manual con el espaciador, uno contra otro de los conos de gutapercha hasta que se anule totalmente el espacio libre en los dos tercios coronarios del conducto.

La parte sobrante de los conos de gutapercha se cortan con una espátula caliente y se condensa el material en la entrada del conducto.

Esta técnica está indicada en los incisivos superiores, caninos y premolares de un solo conducto y raíces distales de molares inferiores, es decir, en aquellos casos de conductos cónicos donde existe marcada diferencia entre el diámetro transversal del tercio apical y coronario y también en aquellos conductos de corte transversal ovoide, elíptico y achatado.

(10)

(10) IBIDEM. Pp. 248.



Técnica de condensación lateral

TECNICA SECCIONAL.

Esta técnica está indicada en conductos cilindro-cónicos y estrechos, y su obturación como su nombre lo indica consiste en obturar el conducto por secciones longitudinales desde el foramen hasta la altura deseada.

Cuando se efectúa a lo largo de todo el conducto, resulta una técnica muy laboriosa, exclusiva para conos de gutapercha. En cambio, cuando sólo se desea obturar el tercio apical, puede realizarse indistintamente con conos de gutapercha o plata, y permite luego la colocación de un perno.

La técnica de obturación varía fundamentalmente según se trate de conos de gutapercha o de plata.

Para la obturación con conos de gutapercha, debe controlarse radiográficamente el cono de prueba, asegurándose que adapte correctamente en el conducto. Se retira y se corta en trozos de 3 a 5mm de largo, se elige un espaciador flexible que penetre el conducto hasta 3 a 5 mm del foramen apical y se le coloca un tope de goma a nivel oclusal o incisal, de

manera que este a la altura del conducto. Se calienta el extremo del espaciador, se pega el trozo apical del cono de gutapercha y se lleva al conducto hasta el límite establecido, se presiona fuertemente el instrumento, se gira y se retira, dejando comprimido en su lugar el cono de gutapercha, cuya posición correcta deberá controlarse radiográficamente.

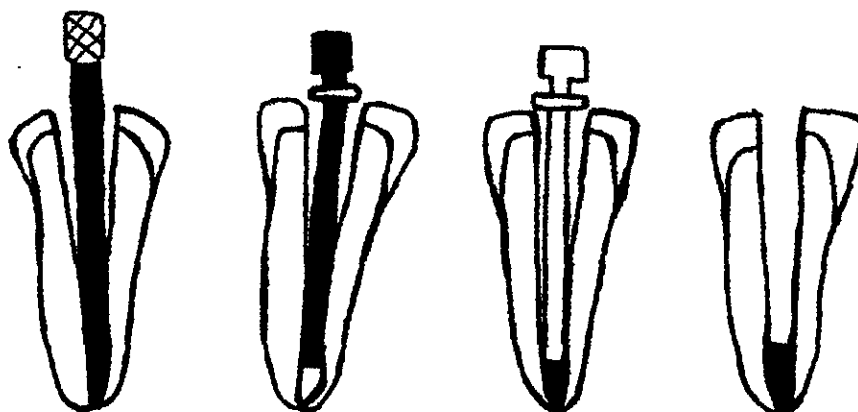
Coolidge y Kesel (1956) aconsejan mojar el trozo de gutapercha en eucalipto antes de llevarlo al conducto, mientras que otros autores prefieren colocar cemento de obturación para lograr su mejor fijación.

Si se desea continuar la obturación con la misma técnica, se agregan los trozos de gutapercha correspondientes a las distintas secciones del conducto, comprimiéndolos contra los anteriores para obtener una uniformidad y adosándolos a las paredes con el cemento.

Para obturar el tercio apical con conos de plata, se adapta el cono y antes de cementarlo se corta con un disco a la altura deseada hasta la mitad de su espesor para debilitarlo.

Cementado el cono en posición se comprime y gira la parte correspondiente a su base, de esta manera el extremo apical del cono queda fuertemente fijado en el ápice, dejando el resto del conducto libre para colocar un perno .

Con la finalidad de facilitar la técnica de obturación apical, en la actualidad existen conos de plata de 3 a 5 mm de largo, con espesores correspondientes, estos conos tienen en un extremo una rosca que se atornilla a un mandril retirable, luego de su cementación.



TECNICA DE GUTAPERCHA CALIENTE O VERTICAL.

Hace casi 30 años Schilder introdujo esta técnica, con gutapercha caliente y condensada en sentido vertical con condensadores.

Esta técnica está basada en atacar el área máxima de gutapercha en sección transversal con la punta del atacador y empujarla apicalmente sin que el atacador contacte con las paredes del conducto. Esto implica que las series de atacadores de diferentes tamaños, graduadas a intervalos de 5mm, se introducen previamente en el conducto y se miden. Un atacador muy pequeño simplemente se introducirá en la gutapercha; uno demasiado ancho contactará con las paredes del conducto y podría romper la raíz. El atacador más pequeño deberá llegar hasta 5 mm de la longitud de trabajo para alcanzar una buena compactación sin extrusión. La anchura y rigidez de los atacadores precisan una preparación de conductos cónica más ancha que para la condensación lateral. La técnica no es fácil de realizarse en conductos muy curvos, en los que los atacadores rígidos no pueden penetrar en la curvatura y tal vez queden espacios vacíos remanentes en la zona apical.


Procedimiento:

- Se seca el conducto con puntas de papel.
- Se adapta el cono de gutapercha radiográficamente, a la vista deberá llegar hasta la longitud de trabajo completa y mostrar resistencia a la extracción. El diámetro apical del cono debe tener el mismo diámetro que el último instrumento apical.
- Se deposita en el conducto una pequeña cantidad de sellador, con un léntulo y se recubren un poco las paredes.
- Se cubre el tercio apical del cono de gutapercha con una película delgada del sellador.
- Se inserta el cono, se empuja con suavidad y por completo para colocarlo en su sitio.
- Con un excavador o una cucharilla caliente se retira el exceso de cono desde la cámara pulpar hacia abajo, hasta el nivel cervical.
- Se utiliza el condensador más ancho, recubierto de polvo de cemento como medio separador y se condensa la gutapercha presionando en dirección apical. Esta es la primera onda de calor.

- La segunda onda de calor se inicia al reintroducir el transmisor de calor en la gutapercha, donde se mantiene durante 2 a 3 s. y, cuando se retira se trae consigo la primera extracción selectiva de gutapercha.
- De inmediato, se sumerge en la gutapercha caliente el condensador mediano, se condensa la masa de obturación en la parte apical .
- El segundo calentamiento con el transmisor de calor calienta los siguientes 3 a 4 mm de gutapercha y vuelve a retirar una cantidad de ésta en su punta.
- Se inserta el condensador más estrecho en el conducto, y el material excedente a lo largo de las paredes se repliega hacia la parte central.
- Se concluye la condensación apical, y si hay que colocar un perno, no se requerirá utilizar más gutapercha.
- Si es necesario obturar todo el conducto se repite el procedimiento.
- El último paso consiste en la limpieza de la cámara pulpar, añadiendo una base apropiada y una restauración permanente. En molares se colocará sellador en la zona vertical, se añadirá gutapercha caliente y se condensará para asegurarse de que se obturarán las vías de salida en las bifurcaciones. (11)

La gutapercha caliente, condensada en sentido vertical, ha resultado muy eficaz para obturar raíces con conductos accesorios, sin embargo un grupo libanés observó tendencia de sobreobturación del conducto cuando se utiliza esta técnica, informó que el desplazamiento del cono apical era mayor con la condensación vertical debido a la presión ejercida sobre este.

(11) Op. Cit. INGLE, Pp. 285



TECNICA LATERAL MODIFICADA.

Esta implica la existencia de una técnica anterior que es la condensación lateral a la cual se le hicieron modificaciones para mejorar su preparación, conformación, obturación y sellado.

Las modificaciones del Dr. Silva Herzog en 1972 consisten en que después de ajustar la punta principal a conductometría, el condensador y la primera punta accesoria, deben llegar a 1 mm menos que la principal. Cada punta accesoria se sumerge de 2 a 3 seg. en xilol antes de colocarse el sellador y llevarlas al conducto con el fin de formar una masa de gutapercha más homogénea y única.

La filtración a nivel apical ha sido utilizada como parámetro para evaluar la capacidad selladora de diferentes técnicas y materiales de obturación.

Para evaluar dicha filtración, uno de los métodos utilizados ha sido la penetración pasiva de colorantes a través de la interfase entre el tejido dentario y material obturador.

El colorante más comúnmente utilizado es el azul de metileno, siendo Shroeder el primero en reportarlo en 1957.

CAPITULO VI. TRATAMIENTOS NO QUIRURGICOS Y QUIRURGICOS DE LOS ACCIDENTES ENDODONTICOS.

TRATAMIENTOS NO QUIRURGICOS

TRATAMIENTO DE LOS ACCIDENTES EN EL ACCESO ENDODONTICO.

Cualquier error, descuido o si no se tienen los suficientes conocimientos y material adecuado para realizar el tratamiento endodóntico puede conducir a un accidente operatorio que cambie el pronóstico del tratamiento. Entre los errores más comunes en la preparación del acceso tenemos: (1)

Preparación Insuficiente del acceso.

La apertura de acceso insuficiente no necesariamente lleva al fracaso del tratamiento pero ciertamente complica la terapia.

. Los problemas más frecuentes son la dificultad para obtener una línea de acceso recto a los conductos y para eliminar la pulpa de los cuernos pulpares, lo cual da como resultado la coloración de la corona o la continúa contaminación del conducto debido a la necrosis provocada por la pulpa. La prevalencia de los conductos adicionales en ciertas raíces ha sido bien demostrada. Sin una adecuada visión de la cámara pulpar, los conductos adicionales pueden pasarse por alto, dando por resultado el fracaso en el tratamiento, otro problema es el riesgo de fracturar las limas dentro del conducto por las palancas ejercidas debido a los accesos insuficientes también se puede originar alguna perforación de la raíz o de furcación debido al mismo problema

La solución a este problema es la eliminación total del techo pulpar, cumpliendo con los postulados y pasos adecuados como se menciono anteriormente.



(1) ARDINES Limonchi Pedro, Endodoncia 1 "El Acceso", 3era edición, Ed. Odontolibros ciencia y cultura de México, DF. 1985. Pp.147.

Preparación excesiva del acceso.

En estos casos también se puede originar problemas; como debilitar tanto la corona clínica por el exceso de fresado y se corre el riesgo de fracturarse ya sea durante el aislamiento debido a la fuerza que aplica la grapa o ya bien durante la alimentación del paciente por las fuerzas oclusales. Estas fracturas pueden ser leves en el caso de partes coronarias o bien, severas aquellas que involucren partes radiculares. En algunos casos los conductos también fueron fresados, dejando sus paredes demasiado delgadas y a futuro puede originar alguna fractura, dichos casos se observan más a menudo en dientes unirradiculares. (2)

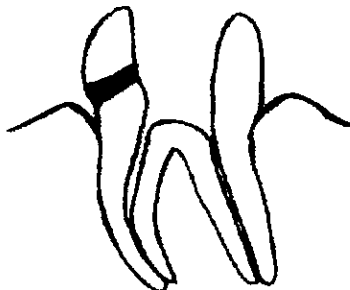
Perforaciones.

Las perforaciones están causadas sobre todo por el mal manejo de los instrumentos, durante la preparación del acceso o en algunos casos por calcificaciones en la cámara pulpar.

Las perforaciones se pueden prevenir si se actúa con paciencia, cautela y si se tienen los conocimientos necesarios para poder realizar el acceso correctamente y con el material indicado. Para su conocimiento y tratamiento las perforaciones a nivel coronal se dividen en:

Perforaciones Supragingivales.

Estas perforaciones se localizan en la parte de la corona del diente y no involucran tejidos adyacentes. Estas perforaciones son las más sencillas en tratar, debido que se coloca solamente algún material de restauración como una resina compuesta, amalgama u otro tipo de restauración como una corona.




Perforaciones Infragingivales.

Las perforaciones infragingivales aunque no lesionan ligamento y hueso nos puede provocar molestias o incomodidad durante el tratamiento, porque difícilmente podemos aislar correctamente el diente debido a la entrada constante de saliva que se aloja en el surco gingival y la sangre que proviene del tejido gingival.

Tratamiento.

Primero se detiene la hemorragia y después, se coloca un hilo de retracción, para mantener seco el surco unos momentos mientras se obtura dicha perforación para continuar con el tratamiento. Ahora bien, este tipo de restauración requiere de material que inicialmente absorba humedad, como el cavit, se obtura por la parte interna; también puede ser colocada amalgama o resina compuesta. ⁽³⁾



Perforaciones en Furca.

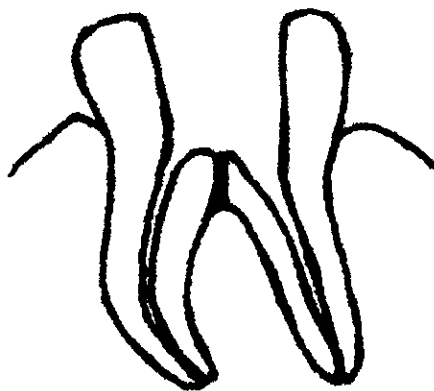
Las perforaciones en la furca ocurren durante la preparación del acceso del diente para el tratamiento endodóntico o en la búsqueda de algún conducto o preparación del mismo. Estas perforaciones son sin lugar a duda las que con mayor frecuencia complican y modifican el pronóstico de los tratamientos, pues la reacción inflamatoria debido a la perforación en estos tejidos puede desencadenar la proliferación de tejido de granulación.

(3) Op Cit. ARDINES, Pp. 373.

El tratamiento descrito por A. L. Frank propone que para este tipo de perforaciones lo primero que se debe realizar es el lavado del diente con suero salino para evitar mayor irritación del ligamento periodontal y posteriormente se detiene la hemorragia con H₂O₂, se coloca Hidróxido de Calcio en la perforación y se cubre con cavit. Es necesario tener cuidado cuando se coloque este material para no bloquear los conductos, en este caso los conductos se pueden ensanchar con una lima de calibre no. 25 y colocarles en forma provisoria una punta de plata o una lima para evitar su bloqueo. Cuando se termine el tratamiento endodóntico, el cavit se sustituye por otro material de restauración como amalgama.

Es necesario tomar en cuenta que si la perforación es mayor de 2 mm de diámetro el tratamiento más adecuado es la intervención quirúrgica algunas alternativas son la hemisección o la amputación radicular. (4)

Los factores que afectan el pronóstico de una perforación son la ubicación, el tamaño y accesibilidad de la perforación, el intervalo que transcurre entre la perforación y su cierre, así como la higiene bucal y actitud del paciente.



(4) LANGELAND Kaare, et al., Endodoncia, diagnóstico y Tratamiento, 3era Edición, Ed. Springer-verlag ibérica, Barcelona, España 1995, Pp. 335.

TRATAMIENTO DE LOS ACCIDENTES EN LA PREPARACION DEL CONDUCTO.

Preparación insuficiente del conducto radicular.

Esto nos puede ocasionar en algunos casos un desbridamiento incompleto de la pulpa, esto se debe a una limpieza y preparación deficiente, que a menudo se puede deducir al observar en la radiografía la calidad de la obturación. No obstante, incluso las obturaciones endodónticas que aparecen adecuadas desde el punto de vista radiográfico pueden esconder cantidades importantes de desechos (5)

En este caso el tratamiento más adecuado es la re Preparación del conducto y tener en cuenta que la longitud de trabajo sea la adecuada, para posteriormente obturar el conducto.

Preparación excesiva del conducto.

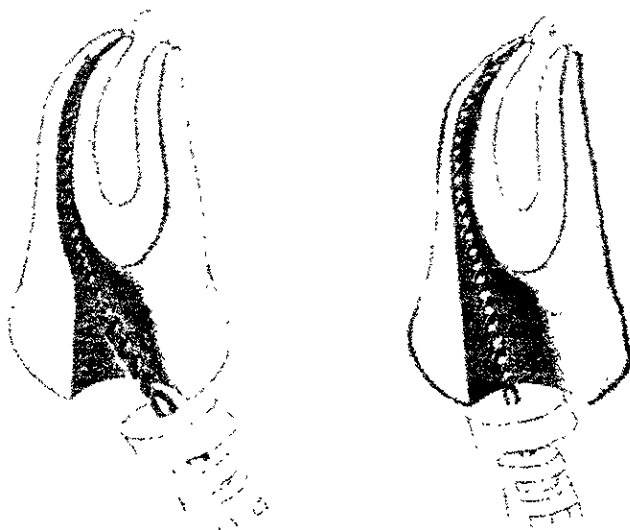
La preparación excesiva del conducto se puede ocasionar por el exceso de preparación del mismo o por el abuso en el uso de sustancias quelantes, originando un ablandamiento de la dentina y su fácil eliminación. Esto nos puede ocasionar varios problemas como el debilitamiento de las paredes del conducto y posibles fracturas posteriormente. También puede originar perforaciones en el conducto.

Formación de escalones.

La formación de escalones se producen generalmente por el uso indebido de limas y ensanchadores o por la curvatura de algunos conductos. Es recomendable seguir el incremento progresivo del calibre de las limas y en conductos curvos es necesario precurvar el instrumento y realizar movimiento de impulsión y tracción cuando se este preparando el conducto y no realizar movimientos de rotación.

(5) WALTON Richard E., et al. Endodoncia principios y práctica clínica. 1era. Edición, Ed. Interamericana, U.S.A. 1991, Pp. 353.

En caso de producirse algún escalón, será necesario retroceder a los calibres más bajos, reiniciar el ensanchamiento y procurar eliminar el escalón con mucho cuidado. (6)



Fuente BESNER Edward, Pp.140.

Perforación radicular.

Durante la preparación de conductos, la instrumentación puede originar accidentalmente una perforación de la raíz y lesionar el ligamento periodontal.

Las perforaciones radiculares se identifican por la aparición de dolor y hemorragia durante la preparación de los conductos radiculares. Pero es difícil observar estos síntomas si la perforación se comete durante una pulpectomía realizada con anestesia local. En tales casos, la perforación podría ser descubierta durante el tratamiento posterior del

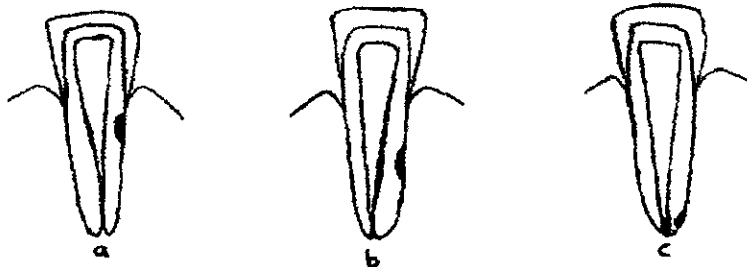
(6) LASALA Angel, Endodonzia, 4ª Edición, Ed. Salvat, Barcelona 1992, Pp.431.

conducto radicular por la presencia de sangre coagulada o tejido de granulación dentro del conducto. Tan pronto como haya sido descubierta la perforación radicular, se deberá iniciar el tratamiento. (7)

Antes de tratar cualquier perforación, tiene importancia conocer la localización y la extensión de la lesión. Esto se determina comparando diversas radiografías tomadas en ángulos y direcciones distintas.

Las perforaciones radiculares se dividen en tres y estas dependen de su localización.

- a) Perforación en el tercio coronal.
- b) Perforación en el tercio medio.
- c) Perforación en el tercio apical.



◆ Perforaciones en el tercio coronal.

Este tipo de accidentes resultan del ensanchamiento del conducto con fresas de baja velocidad o con limas mal dirigidas. Los principales indicadores son hemorragias abundantes y dolor.

Una vez que se establece esa comunicación, resulta inevitable una lesión periodontal permanente. Debido a la posibilidad de que ocurra un defecto periodontal como consecuencia de la intervención quirúrgica, en un principio debe intentarse el tratamiento interno de la perforación. Las perforaciones pequeñas se deben tratar con amalgama y

(7) LINDHE Jan, Periodontología clínica 2ª. Edición, Ed. Medica panamericana, Buenos Aires, Argentina 1992, Pp. 225

en el caso de perforaciones de mayor diámetro se debe colocar hidróxido de calcio para que se forme una barrera calcificada y posteriormente se coloca amalgama.

Este tipo de perforaciones también pueden ser tratadas por medios ortodónticos, esto es que el diente es extruído y se restaura posteriormente con una corona. Este tipo de tratamientos nos ayudan a prevenir cualquier problema periodontal.

◆ Perforaciones en el tercio medio de la raíz.

La presión en dirección equivocada y forzar una lima producen en algunas ocasiones perforaciones. Los signos de perforación lateral son: hemorragia y dolor, se diagnóstica con radiografías en diferentes angulaciones.

Existen varios tratamientos no quirúrgicos para este tipo de perforaciones, entre los cuales encontramos:

- Este tratamiento consiste en ampliar la perforación con limas, como si este fuera un conducto accesorio para posteriormente obturarlo; esta técnica presenta dificultades como poder localizar la perforación, la dificultad para tomar la conductometría en perforaciones que se encuentran en las caras vestibulares o palatinas, debido a que no se observan en una radiografía y dificultad para obturarlas. (8)

- Cuando las perforaciones son muy pequeñas, el conducto se prepara y posteriormente se obtura; el cemento que se uso por lo general sella la perforación.

- En otros casos se coloca Hidróxido de calcio dentro del conducto para conducir la calcificación de la perforación y posteriormente poder obturar el conducto.

- Cuando la perforación es muy grande el tratamiento es quirúrgico, se puede realizar una hemisección o una amputación radicular.

(8) WEINE S. Franklin, Terapéutica en Endodoncia, 2ª. Edición, Ed. Salvat, Barcelona 1991, Pp. 373.


◆ Perforaciones en el tercio apical de la raíz.

La longitud de trabajo inadecuada o la falta de precurvado de las limas pueden originar perforaciones a nivel apical. La aparición de hemorragia fresca en el conducto o sobre los instrumentos que se emplean en él, la presencia de dolor durante la limpieza de un conducto en un paciente antes asintomático, y la pérdida repentina del tope apical, indica la perforación del agujero apical. La penetración de la última lima más allá del ápice radiográfico es prueba de tal accidente de procedimiento.

El tratamiento incluye la determinación de una nueva longitud de trabajo, colocar hidróxido de calcio a nivel apical para que se forme un tope apical y posteriormente obturarlo. Otro tipo de tratamiento es la apicectomía que se explicara más adelante.

Fractura de instrumentos dentro del conducto radicular.

La flexibilidad y resistencia limitada de los instrumentos intrarradiculares junto con el empleo inapropiado pueden originar la fractura de estos. Los instrumentos que con mayor frecuencia se fracturan son las limas, ensanchadores, sondas barbadas y lentulos, al emplearlos con demasiada fuerza o torsión exagerada y en otras ocasiones porque son instrumentos demasiado viejos y se vuelven quebradizos. (9)



Fuente: IBIDEM, Pp.137.

(9) Op. Cit, LASALA, Pp.435.

Los instrumentos del conducto radicular que se fracturan durante la preparación del mismo, originan muchos problemas como el retraso del tratamiento, y el éxito del tratamiento queda en entredicho.

Existen varios tratamientos para eliminar los instrumentos fracturados, los cuales debe ser seleccionados dependiendo de a que nivel del conducto se encuentre el instrumento, así como también la forma y tamaño de la raíz del diente a tratar. Entre los tratamientos encontramos:

- ◆ Extracción del fragmento con ayuda de instrumentos para el conducto.

Si un instrumento se fractura en el interior del conducto relativamente amplio y poco curvado y se presume que el instrumento no esta atorado, este se puede extraer con instrumentos provistos de garfio. Los instrumentos más adecuados para este tratamiento son las limas Hedström y los extirpadores de pulpa.

- ◆ Extracción del fragmento con limas ultrasónicas.

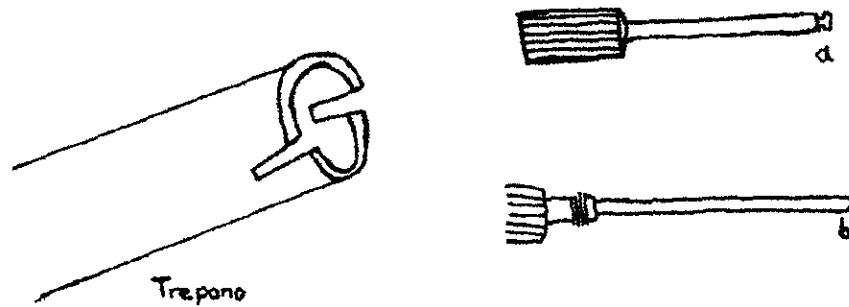
Los instrumentos fracturados o conos de plata son posible recobrarlos por medio de las vibración ultrasónicas y una copiosa irrigación muchas veces permite aflojar de las paredes del conducto el fragmento fracturado. Sin embargo, como en toda utilización de este aparato puede originar la fractura de la lima y la perforación de la raíz, así como también el empuje del fragmento más allá del ápice.(10)

- ◆ Técnica de Masserann.

Masserann (1972) desarrollo un instrumento que permite extraer del conducto radicular los instrumentos fracturados así también tornillos de anclaje para reconstrucción. El equipo de Masserann está formado por una serie de 14 trépanos de diferentes longitudes y calibres, que presentan diámetros de 1.1 a 2.4 mm y están provistos de mangos roscables. Con ellos se perfoma la dentina alrededor del fragmento fracurado, sin perder mucha sustancia dentaria.

(10) COHEN Stephen, et al , Endodoncia los caminos de la pulpa, 5ª Edición, Ed. Panamericana, California 1994, Pp.984.

También consta de instrumentos de agarre, con 1.2 y 1.5mm de diámetro. Este instrumento se divide en dos: a) abrazadera anular y b) mandril de agarre. Con estos instrumentos se extrae el instrumento fracturado.



La ventaja de este instrumento radica en la seguridad con la que se puede extraer el instrumento, pero tiene algunas limitaciones en raíces curvas y finas, cuando el fragmento se halla apicalmente a la curvatura; en estos casos, el marcado ensanchamiento que se debe realizar para poder extraer el instrumento puede originar un excesivo debilitamiento de la raíz.

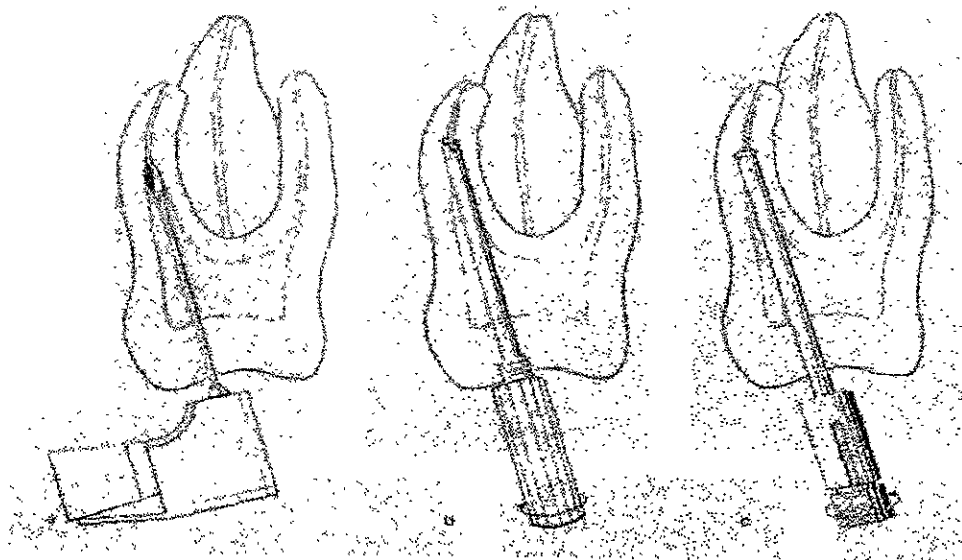
Procedimiento.

Para determinar la situación del fragmento fracturado se coloca una lima en el conducto hasta el lugar donde se encuentra el instrumento fracturado y se toma una radiografía para corroborar.

a) Posteriormente se ensancha el conducto con fresas Gates Glidden, hasta donde se encuentra el instrumento; esto se debe hacer con sumo cuidado para no dirigir más hacia apical el instrumento fracturado.

b) Para poder agarrar el fragmento con la abrazadera es preciso cortar alrededor del fragmento (circuncidarlo), para lo que se selecciona un trépano del tamaño correspondiente a la abrazadera. La circuncisión debe efectuarse bajo control radiográfico.

c) Posteriormente se introduce en el conducto la abrazadera anular, hasta que el fragmento fracturado entre en el tubo y se coloca el mandril de agarre y se empieza a roscar ocasionando que el instrumento fracturado se enclave en el estrechamiento anular de la abrazadera, y se extrae del conducto.



Fuente: LANGE LAND, Pp.259

◆ Soslayamiento del fragmento.

Cuando el fragmento se halla fijado en el conducto y no es posible extraerlo por el método de Masserann (a causa de una marcada curvatura o por que el conducto esta demasiado estrecho), se intenta pasar más allá del fragmento con un escariador o lima. Si se consigue, el conducto se prepara del modo habitual hasta la longitud de trabajo adecuada. Durante la sesión siguiente, el conducto radicular se obtura.

Un instrumento fracturado, incluido en el conducto, no tiene repercusiones negativas sobre el éxito del tratamiento, siempre que el conducto se haya podido preparar cuidadosamente hasta el ápice y se pueda obturar herméticamente.

- ◆ Preparación y obturación del conducto hasta el nivel en donde se encuentra el fragmento.

Cuando el instrumento se fractura en el tercio apical de conductos estrechos y curvos, es muy difícil de extraer el fragmento o soslayarlo con otros instrumentos, se puede prepara el conducto y obturarlo al nivel en el que se encuentre el fragmento, pero solo si no existe ninguna patología a nivel apical y el diente no cause molestias. Posteriormente se efectúa un control radiológico cada seis meses por 2 años. En algún caso de que posteriormente se produzca una lesión periapical, se le indica al paciente que es necesario algún tratamiento quirúrgico. (11)

TRATAMIENTO DE LOS ACCIDENTES EN LA IRRIGACION DE CONDUCTOS.

Los accidentes ocasionados por irrigación inadecuada son muy raros pero sean presentado en la práctica odontológica. Los accidentes son ocasionados principalmente por inyección de aire o líquido de irrigación, originando enfisema y edema en el paciente.

Enfisema y edema.

El aire y el líquido si se aplica con presión en un conducto con un ápice abierto, puede atravesar los tejidos y provocar un violento enfisema en los tejidos, no sólo periapicales sino faciales del paciente. Es un desagradable accidente, que si bien no es grave por las consecuencias, crea un cuadro espectacular tan intenso que puede asustar al paciente. Como por lo general el aire va desapareciendo gradualmente, la deformidad facial producida va desapareciendo. El tratamiento solo consiste en la administración de analgésico (12)

(11) Op. Cit. LANGELAND, Pp.256.

(12) OP. CIT. LASALA, Pp. 440.

Cuando por alguna razón el líquido es introducido al seno maxilar a través del foramen apical, el paciente refiere un sabor específico dependiendo de la solución irrigadora y en algunos casos el líquido puede salir por las narinas, al igual presenta sangrado por el conducto que se está tratando, equimosis, dolor y un significativo edema, en algunos casos se puede presentar parestesia en esa zona. En estos casos el tratamiento también es paliativo, solo se administra analgésico y antibiótico para prevenir cualquier infección (13)

TRATAMIENTO DE LOS ACCIDENTES EN LA OBTURACION DE CONDUCTOS.

Existen varias yatrogenias en la obturación de conductos en las cuales encontramos:

Subobturación.

Es la obturación de un conducto lejos de su longitud preparada. Algunos motivos son; una barrera natural en el conducto, creación de un tope artificial corto, o la falta de penetración del material de obturación a la longitud de trabajo apropiada. El recurso principal para evitar la subobturación consiste en eliminar las barreras naturales o artificiales. (14)



(13) EHRICH G. Daniel, et al., Sodium hypochlorite accident: inadvertent injection into the maxillary sinus, Journal of Endodontics, vol.19, No. 4, April.

(14) Op. Cit. WALTON, Pp.394

El tratamiento se debe iniciar retirando el material de obturación de los conductos y esto depende del material usado.

Cuando se uso Gutapercha; primero es necesario retirar el material de la parte coronal y esta puede ser con un instrumento caliente o con ayuda de fresas de baja velocidad. Posteriormente se deposita unas gotas de alguna solución para reblandecer la gutapercha como el cloroformo, dentro del conducto. Cuando el material este reblandecido se retira con ensanchadores. (15)

En el caso de que el material de obturación sean puntas de plata, estas se retiran con la técnica de Masserann, como se explico anteriormente.

Después de haber desobturado el conducto se repara hasta la longitud de trabajo adecuada y se obtura.

Sobreobturación.

Ocurre más allá de los límites anatómicos con salida apical del material. De modo invariable daña al tejido y puede causar inflamación. También impide la cicatrización y causa sensibilidad ocasional posterior a la obturación.



Las sobreobturaciones pueden ser causadas por una perforación operatoria del agujero apical, existe un sellado apical deficiente y dificultades que evitan la extrusión de materiales de obturación hacia los tejidos periapicales. Otros motivos son la determinación incorrecta de la longitud de trabajo, ausencia anatómica de conicidad natural o constricción apical.

(15) BESNER Edward, Endodoncia práctica, guía clínica, Ed. Mosby- Doyma, España 1994 Pp.145.

También pueden ser causadas al ser condensado el material de obturación se ejerce una presión elevada y esto hace que el cono se deslice hacia apical o el cemento traspase el ápice.

Casi todos los cementos de obturación para conductos son bien tolerados por los tejidos periapicales y muchas veces reabsorbidos y fagocitados al cabo de un tiempo. Otras veces son encapsulados y rara vez ocasionan molestias subjetivas.

En ocasiones excepcionales, el material de obturación puede pasar a cavidades naturales, como el seno maxilar, fosas nasales y conducto dentario inferior.

Fleury (1961), publicó un caso en el que la sobreobturación penetró en el conducto dentario inferior, provocando intensos dolores, anestesia labiomentoniana y erupción vesiculosa de la región inervada por el nervio mentoniano. Se sacó el material sobreobturado y se trató con ingesta de vitamina B1 y B12, y el retorno de la sensibilidad se interpretó como el comienzo de la regeneración nerviosa.

La sobreobturación se puede evitar si se sigue cuidadosamente algunos lineamientos por ejemplo, la creación de un tope incisal que se oponga a la perforación del agujero apical, y aplicación cuidadosa de presión de condensación durante la obturación.

Páez Pedrosa (1969), publicó una técnica de desobturación en los casos en que se haya desobturado con gutapercha, y que consiste en introducir un ensanchador No. 15 y posteriormente una sonda barbada que se impulsa con movimiento de vaivén oscilatorio para lograr la remoción de la obturación.

Si por algún motivo no se logra realizar la desobturación, entonces se puede pensar en realizar una terapéutica quirúrgica como un curetaje apical para remover el material sobreobturado con apicectomía y obturación retrógrada.

El pronóstico va a depender del grado de sellado que se consiga, la cantidad y biocompatibilidad de los materiales extruidos, y de la reacción del huésped.

Falta de sellado apical.

Ingle afirmó que la falta de sellado apical era la causa más frecuente de fracaso y que se presentaba aproximadamente 58% de los casos.

En el caso de la gutapercha se debe a la falta de condensación de la porción apical de la obturación, o a la falta de introducción de conos auxiliares en los espacios creados por el condensador.

Cuando se obtura con conos de plata, se debe a que este material de sección circunferencial, no sella los conductos de configuración irregular.

Antes de pensar en tratamiento quirúrgico en estos casos de sellado apical incompleto, hay que procurar extraer el material de obturación y sustituirlo por gutapercha bien condensada. Este método revela en ocasiones la existencia de conductos laterales, ofrece más información sobre la configuración del conducto o sugiere la presencia de conductos no instrumentados adecuadamente.

La reobturación evita a veces la intervención quirúrgica, pero también contribuye al abordaje quirúrgico adecuado.

Rotura del material de obturación.

La rotura del material de obturación rara vez obliga a la cirugía. Si el material de obturación es la gutapercha, se utiliza un disolvente como xileno o cloroformo para disolver el material indeseable. Si la punta de plata se rompe en la porción apical del conducto sin que el sellador recubra sus paredes, siempre existe la posibilidad de que se produzca un sello satisfactorio al foramen apical. Por el contrario, si la punta de plata se rompe a corta distancia del ápice, puede a veces traspasar la obturación con una lima y extraer el material de obturación o bien preparar correctamente el conducto y obturarlo más allá del lugar de fragmentación. (16)

Los dientes en los que se produce una fragmentación del material de obturación requieren cirugía con frecuencia aún menor que en el caso de la rotura instrumental.

(16) Op. Cit. WEINE, Pp. 488.

Si la punta de plata se rompe más allá del ápice y existen indicios de un sellado incompleto del foramen apical, es necesaria la cirugía, se aplica inicialmente la técnica de obturación tras la resección para extraer el fragmento por vía quirúrgica y después obturar el conducto radicular.

Si la punta se rompe dentro de los confines del conducto a corta distancia del ápice y no se puede sobrepasar con ningún instrumento, está indicada la cirugía apical con una técnica de obturación retrógrada.

TRATAMIENTO QUIRURGICO

GENERALIDADES DE LA CIRUGIA ENDODONTICA.

El objetivo de la endodoncia es la conservación del diente con pulpa enferma o necrótica. Esto se logra con una cuidadosa preparación, limpieza y oclusión hermética del sistema de conductos de la raíz. Cuando no es posible tratar los conductos con éxito, la única posibilidad de conservar el diente radica en la intervención quirúrgica, que, por otra parte, tampoco es un tratamiento radical en comparación con el tratamiento conservador o no quirúrgico, sino de la única posibilidad de tratamiento adecuada a las circunstancias, y de esta manera no se llegaría a la extracción de el diente.⁽¹⁷⁾

La cirugía endodóntica fue realizada por primera vez hace 1500 años cuando Aetius, dentista y médico griego, hizo una incisión en un absceso apical agudo con un bisturí pequeño. En 1884 Farrar describió un tratamiento radical del absceso alveolar mediante la amputación de las raíces de los dientes, y en 1897 Rhein recomendó la amputación de las raíces como una cura radical en el absceso alveolar crónico. En 1886, G. V. Black también recomendó la amputación total de las raíces individuales de los molares muy afectados por enfermedad periodontal, y la obturación de los conductos radiculares en las raíces sanas restantes. En 1919, Garvin demostró las retroobturaciones radiográficamente. ⁽¹⁸⁾

La cirugía endodóntica se define como un procedimiento quirúrgico relacionado con los problemas de los dientes despulpados o con afecciones periodontales que requieren amputación radicular y tratamiento endodóntico. La cirugía endodóntica está indicada en diversas circunstancias clínicas que exigen la aplicación de técnicas quirúrgicas que se clasifican de esta manera:

- I. Drenaje quirúrgico.
 - A. Incisión.
 - B. Trefinación.

(17) Op. Cit. LANGELAND, Pp. 297.

(18) INGLE Ide Jhon, et al., Endodoncia, 4ª. Edición, Ed. Interamericana McGraw Hill, U.S.A. 1994, Pp. 641.

- II. Cirugía radicular.
 - A. Cirugía apical.
 1. Curetaje (raspado) y biopsia (cirugía periapical).
 2. Apicectomía.
 3. Obturación retrógrada.
 4. Reimplante intencional.
 - B.- Cirugía correctiva.
 1. Procedimientos correctivos diversos.
 2. Resección radicular.
 3. Hemisección.
 4. Bisección.

INDICACIONES DE LA CIRUGIA ENDODONTICA.

- I. Indicaciones del drenaje quirúrgico.
 - A. Necesidades de drenaje.
 1. Eliminación de toxinas.
 2. Alivio del dolor.

- II. Indicaciones de la cirugía apical.
 - A. Obturaciones de conductos radiculares imposibles de retirar.
 1. Obturación evidentemente inadecuada.
 2. Obturación aparentemente adecuada.
 - B. Conductos calcificados.
 - C. Errores de procedimiento.
 1. Fragmentación de instrumentos.
 2. Hombros o escalones infranqueables.
 3. Sobreinstrumentación.
 4. Sobreobturación sintomática.
 - D. Presencia de postes.
 - E. Variaciones anatómicas.
 - F. Fracturas apicales.
 - G. Quiste apical.
 - H. Biopsia.

III.- Indicaciones de la cirugía correctiva.

- A. Anomalías radiculares.
- B. Defectos por caries y resorciones perforantes.
- C. Defectos periodontales-endodónticos.
- D. Implantes endodónticos. (19)

CONTRAINDICACIONES DE LA CIRUGIA ENDODONTICA.

1. Siempre que el tratamiento conservador no quirúrgico tenga las mismas perspectivas de éxito que la intervención quirúrgica.
2. Cuando el estado de salud del paciente no permita la intervención quirúrgica .
3. Cuando las estructuras anatómicas o la deficiente visibilidad hacen prácticamente imposible la intervención quirúrgica.
- 4.-Cuando la movilidad del diente está tan aumentada a causa de patología periodontal avanzada que la conservación del diente mediante intervención quirúrgica no está garantizada a causa de la pérdida adicional de hueso alveolar .(20)

COLGAJOS.

Barnes en 1984 describe cuatro principios acerca de la formación del colgajo:

1. El colgajo debe contar con una buena irrigación; en caso contrario, existirá la aparición de isquemia.
2. Debe estar dispuesto de tal forma que garantice una buena visibilidad del campo operatorio.
3. Debe levantarse limpiamente, junto con el periostio, ya que el periostio que quede adherido al hueso sangra y puede enredarse en la fresa quirúrgica, lo que restringe la visibilidad.
4. Tras la sutura, los bordes de la herida deben quedar apoyados sobre hueso sano, ya que de otro modo se retarda la cicatrización. En caso de que se vea afectado un seno abierto puede formarse una fístula.

(19) IBIDEM. INGLE. Pp.642.

(20) Op. Cit. LANGELAND Pp. 297.

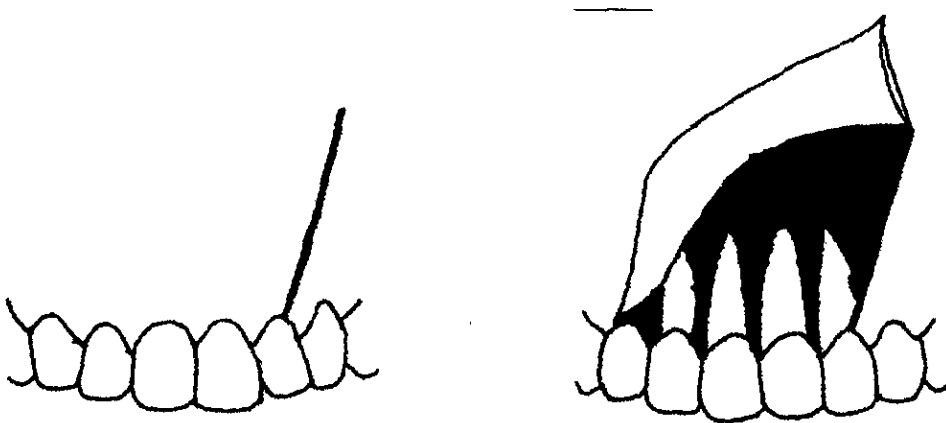
TIPOS DE COLGAJO:

Vertical sencilla (triangular).

Está formado por una incisión vertical liberatriz continúa con una incisión horizontal a lo largo de la cresta gingival. El componente vertical principia en el fondo de saco mucovestibular y se extiende entre las eminencias radiculares hasta uno o dos dientes en sentido proximal al diente objeto del tratamiento. Converge en forma oblicua para cruzar con la encía labioproximal aproximadamente a un ángulo de 90°.

La incisión continúa por el borde proximal de la corona, dejando la papila intacta; se extiende entonces horizontalmente formando la base de un triángulo hasta el punto necesario para obtener visibilidad y acceso después del levantamiento del colgajo. Aunque este colgajo está indicado para raíces cortas y reparaciones radiculares, otra incisión vertical lo relaja, formando un colgajo vertical doble si se requiere mayor acceso.

Una desventaja definitiva es una pequeña retracción gingival que suele presentarse debido a la resorción del hueso de la cresta alveolar.



Fuente: INGLE, Pp.666.

Vertical doble.

Este colgajo puede ser de forma rectangular o trapezoidal. El colgajo trapezoidal está formado de la misma manera que el colgajo vertical sencillo, con una incisión oblicua adicional. Esto da como resultado mayor visibilidad y mejor acceso al sitio quirúrgico, con considerablemente menos tensión en el tejido durante la retracción.

Las incisiones están diseñadas para dejar el colgajo más ancho en su base que en el margen gingival, mejorando así el aporte sanguíneo al colgajo.

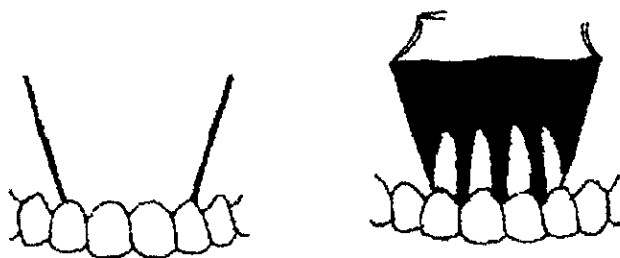
Las incisiones oblicuas se hacen hasta incluir un diente completamente y la papila lateral al diente afectado. Después se levanta todo el colgajo labial con un elevador de periostio y se sostiene en su sitio con un retractor.

Este tipo de colgajo permite un mejor acceso quirúrgico que el diseño del vertical sencillo, sin embargo debido a que el colgajo vertical doble está insertado en su base, la reposición y sutura puede ser un poco más difícil que para el colgajo vertical sencillo.

El colgajo rectangular es un colgajo vertical que presenta geoméricamente el diseño de un rectángulo. Este colgajo incorpora una incisión de bisel invertido horizontal festoneada que comienza de 1 a 2 mm en dirección apical a la cresta de la encía. El tejido es cortado hasta 1 ó 2 mm en sentido apical a la cresta ósea, punto en el cual se levanta el colgajo.

La reposición del colgajo suele lograrse con facilidad debido a la incisión horizontal festoneada.

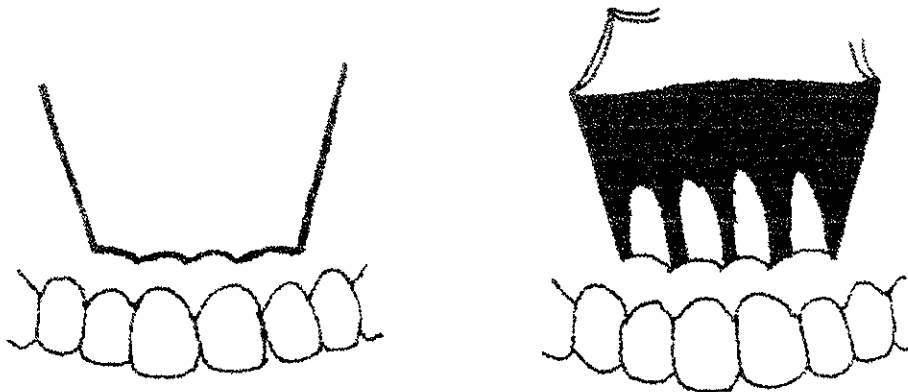
Fuente: IBIDEM



Colgajo de Luebke-Ochsenbein.

También llamado festoneado, es un colgajo vertical doble modificado que combina una buena visibilidad y una buena relajación tisular del colgajo vertical doble completo a la vez que soluciona el problema de los defectos reparativos indeseables en la papila interdientaria que provocan los diseños del colgajo completo.

En áreas de coronas estéticas, la resección gingival posoperatoria se evita y se conserva la estética. Sin embargo, al igual que con el colgajo curvo, deberán evitarse las áreas de fenestración radicular. Antes de hacer la incisión es prudente revisar si existen bolsas periodontales en el aspecto labial de los dientes. Si existieran y fueran de profundidad significativa, estaría contraindicada una incisión horizontal en la encía insertada. La alternativa sería un colgajo vertical doble completo.

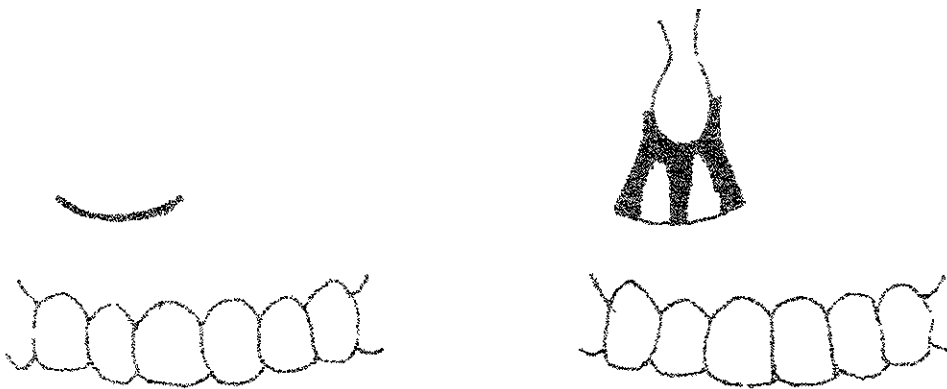


Fuente: IBIDEM.

Colgajo semilunar.

La mucosa se corta a la altura del ápice del diente contiguo, hasta el hueso, a partir de donde el corte se realiza en forma de arco en sentido coronal, desde la mucosa hasta la gingiva libre del otro lado, atravesando el límite mucogingival y la gingiva insertada.

La incisión debe ser lo suficientemente larga (no menos de 20 mm), con el fin de exponer el campo operatorio lo mejor posible. Es preciso prestar atención a que la sutura no quede apoyada sobre la quemadura de la resección, con el fin de evitar que se retrase la curación de la herida. Esta incisión tiene el inconveniente de la tendencia a la hemorragia, ya que el corte ha de realizarse a través de la mucosa, intensamente vascularizada.




Fuente IBIDEM.

Minivertical.

Los procedimientos como la trefinación y el curetaje menor requiere sólo un acceso pequeño y puede realizarse con un colgajo minivertical. Este colgajo consiste en una incisión corta y oblicua hasta un lado proximal del ápice del diente afectado. Se levanta una pequeña cantidad de tejido mucoperiostico y se retrae hacia un lado para exponer el área periapical. Este colgajo es sencillo, fácil de suturar y cicatrizar clínicamente mejor y con menos tejido queloide que una incisión horizontal. Esto puede deberse a la tensión muscular que tiende a separar una incisión vertical, y a que cruza encima de vasos sanguíneos y nervios en vez de correr paralela a ellos como en la incisión vertical.

El colgajo minivertical, esta contraindicado en áreas de grandes lesiones o donde es necesaria gran visibilidad.

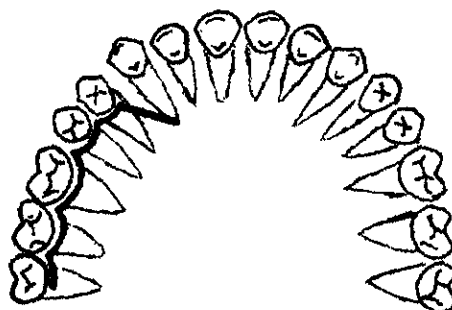


Fuente: IBIDEM.

Colgajo palatino.

La indicación para las resecciones y amputaciones del ápice palatino es infrecuente y se limita prácticamente a la raíz palatina del primer molar.

La incisión gingivomarginal se extiende desde el borde distal del segundo y tercer molar hasta el borde mesial del primer premolar, donde se practica una incisión vertical (perpendicular) aproximadamente de unos 10 mm, de esta manera es posible movilizar el colgajo para exponer la raíz palatina del primer molar para la resección apical o la amputación.



Fuente: Op. Cit. LANGELAND, Pp. 304

SUTURAS.

La función de las suturas es asegurar el colgajo en su posición original o deseada. Las suturas son mecanismos de sostén y no deben tirar del tejido o estirarlo, ya que puede hacerse un desgarro en el margen del colgajo. Las suturas que cierran una incisión con demasiada fuerza disminuirán la circulación, tendrán mayor posibilidad de desgarrarse al presentarse el edema, e impedirán el drenaje de pequeñas infecciones posquirúrgicas.⁽²¹⁾

En la actualidad se conocen dos tipos básicos que son las absorbibles y las no absorbibles.

Las suturas absorbibles son de origen animal y sintético. Y dentro de las no absorbibles encontramos de origen vegetal, animal, sintético y mineral.⁽²²⁾

Existen tres tipos de suturas disponibles para la cirugía endodóntica, que son el catgut, el monofilamento y la seda.

El catgut se fabrica con la capa submucosa del intestino delgado de la oveja. Es difícil esterilizarlo y su resistencia disminuye sí durante la fabricación queda embebida incluso en una pequeña cantidad de agua. Aunque el material no se rompe bajo la tensión normal, tiene tendencia a estirarse, lo que dificulta su anudación. Su principal ventaja consiste en que se reabsorbe, lo que elimina la necesidad de retirar los puntos.

El inconveniente es que la mayoría de las suturas pueden retirarse a los 3-5 días, mientras que el catgut puede tardar hasta 24 días en absorberse, creando irritación local y zonas en las que los restos alimenticios se detienen fácilmente.

El monofilamento es un producto de la era de plástico, su principal ventaja es que no se estira por lo tanto no se rompe, es inerte e impenetrable para las bacterias, y sus hebras son de grosor uniforme. Es relativamente atraumático durante su inserción y eliminación y no absorbe líquidos. Cuando se tensa mucho la sutura puede llegar a cortar la mucosa como si fuera un alambre, esto constituye un problema cuando se necesita una tensión importante para cerrar un colgajo, y estos desgarros pueden crear una vía para la invasión bacteriana.

(21) Op. Cit. INGLE, Pp. 681.

(22) ARCHUNDIA García Abel, Educación quirúrgica, Ed. Editores Mendez, México DF. 1994, Pp.208.

La seda es un material de sutura no absorbible más utilizado, se obtiene del capullo del gusano de seda. Dado que contiene proteínas no es totalmente inerte. La forma trenzada es más popular debido a su mayor resistencia, es más resistente que el catgut y más flexible que el monofilamento y por lo tanto de más fácil manipulación. Su color negro lo hace visible en el tejido gingival.⁽²³⁾

AGUJAS.

El acceso limitado en la cavidad oral hace necesaria una aguja que pueda girarse a través del tejido en un área reducida. Esta es la ventaja de la aguja de media curva.

La longitud guarda relación con el área donde vaya a trabajarse y varía desde 3/8" (9.5 mm) a 5/8" (15.9 mm). La aguja de 1/2" (12.7 mm) puede adaptarse a todas las necesidades y permite el giro a través de los dos bordes de la incisión de forma simultánea.

La eficacia de la aguja depende del diseño de su borde cortante. Se necesita mucho menos fuerza para penetrar en los tejidos con la aguja triangular que con la redonda lisa.

TRATAMIENTOS QUIRURGICOS.

CURETAJE APICAL.

El curetaje apical va a ser la eliminación del tejido granulomatoso y quístico, así como de material extraño.

INDICACIONES

- En casos de obturación excesiva del conducto, con dolor persistente. En este caso, tras levantar el colgajo y localizar el ápice, el tratamiento consiste en el curetaje apical a fondo con ayuda de curetas quirúrgicas y/o curetas periodontales. Si el conducto radicular se halla herméticamente ocluido hasta el ápice, es innecesario practicar una resección del ápice radicular.

(23)Op. Cit. ARENS, Pp. 122

- En presencia de lesión apical con conducto radicular bloqueado y tratamiento incompleto del mismo. En este caso está indicado el curetaje apical junto con una resección apical.
- Para estudios histopatológicos del tejido periapical enfermo.⁽²⁴⁾

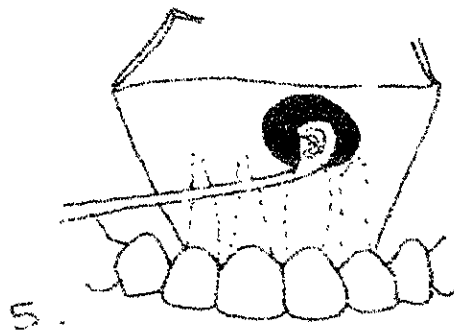
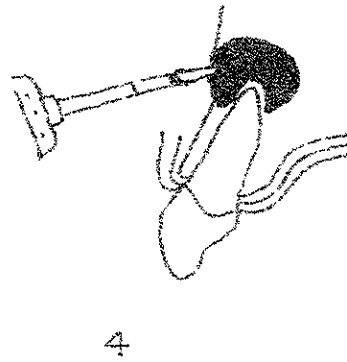
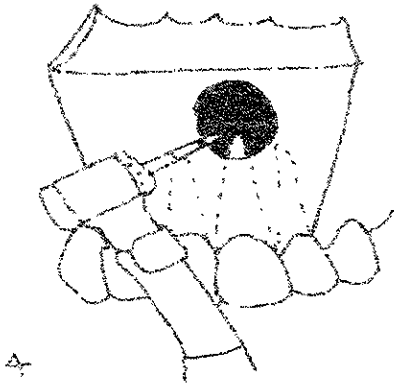
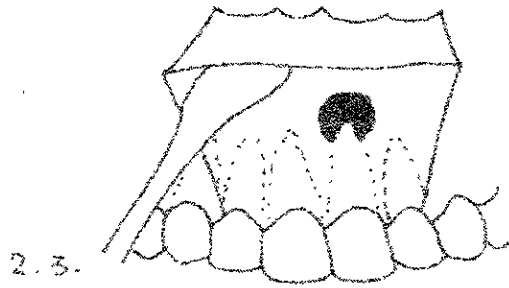

CONTRAINDICACIONES.

- Inaccesibilidad del sitio quirúrgico, por la ubicación del diente o proximidad de los paquetes neuromusculares.
- Enfermedad periodontal avanzada.
- Diente imposible de restaurar.

TECNICA QUIRURGICA:

1. Anestesia local infiltrativa.
2. Incisión curva semilunar en forma de U abierta, pero sin que la concavidad llegue a menos de 4 mm del borde gingival. También puede hacerse la incisión doble vertical, especialmente cuando el curetaje abarca varios dientes. Según Best y Grothaus este tipo de colgajo reduce el trauma y facilita la cicatrización .
3. Levantamiento del mucoperiostio con periostótomo.
4. Osteotomía puede ser tanto con fresa o con cincel y martillo, hasta descubrir ampliamente la zona patológica. Generalmente, al levantar el colajo mucoperiostico se observa que ya existe una ventana ósea.
5. Eliminación completa del tejido patológico periapical y raspado minucioso del cemento apical del diente por medio de cucharillas.
6. Facilitar la formación de un buen coágulo de sangre, que rellene la cavidad residual. Sutura con seda del 0, 00 ó 000; después se quitan los puntos de 4 a 6 días después de la intervención quirúrgica.

(24) Op. Cit. LANGELAND; Pp. 298



Fuente: Walton, Pp.429, 436 y 437.

APICECTOMIA.

La apicectomía es la resección de la porción más apical de la raíz y se efectúa en conexión con un curetaje apical.

INDICACIONES.

- Obstrucción del conducto radicular ya sea por algún instrumento roto, calcificaciones, material de obturación o algún cuerpo extraño, en presencia de signos apicales, radiológicos o clínicos.
- Imposibilidad de preparar limpiamente hasta el ápice un conducto muy curvo y lleno de tejido pulpar infectado o necrótico.
- Imposibilidad de desecar el conducto a causa de secreciones persistentes. En este caso, se colocan varios apósitos intraconducto de hidróxido de calcio. Sólo cuando este tratamiento también fracasa se procede a la apicectomía.
- Cuando hay una sobreextensión excesiva con material de obturación, con síntomas agudos, en los casos en los que el curetaje resulta insuficiente.
- Ciertas perforaciones apicales.⁽²⁵⁾

CONTRAINDICACIONES.

- Periodontitis avanzada.
- Comunicación entre una bolsa periodontal y una lesión apical endodóntica (granuloma, quiste).
- Resorción marcada del hueso interradicular en dientes polirradiculares (ramificación abierta).
- Lesión periapical de gran tamaño, con conducto permeable. En este caso se realiza como primera opción un tratamiento endodóntico ortógrado, y en el caso de que no exista la regeneración del hueso, más adelante se realiza el tratamiento quirúrgico.

(25) IBIDEM, Pp. 299

TECNICA QUIRURGICA.

1. Se realiza la osteotomía ligeramente mayor hacia gingival para permitir mayor visualización.
2. Después de la osteotomía y una vez expuesto el ápice radicular, la raíz es seccionada a proximadamente de 2-3 mm del extremo apical, y se removerá la porción seccionada con un elevador apical.

Se hace mediante la resección oblicua de la porción más apical de la raíz afectada con fresa número 702, 6 u 8 en una pieza de mano recta. Una fresa redonda grande es muy conveniente para la resección apical, ya que puede ser controlada con facilidad para dar el contorno y refinación del bisel. Las fresas redondas impiden socavar el tejido así como la formación de ángulos afilados. Funcionan bien para alisar la preparación apical y para desvanecer el bisel y darle una relación adecuada al hueso. La extensión y el ángulo de la resección depende del razonamiento para la resección, la localización del diente en la arcada dentaria y la relación anatómica del diente con otras estructuras.⁽²⁶⁾

3. Después se eliminan los tejidos patológicos periapicales por medio de el raspado o legrado de las paredes óseas, se irriga con solución fisiológica y se sutura el colgajo.⁽²⁷⁾



Fuente: IBIDEM, Pp.438.
(26) Op. Cit. INGLE, Pp. 674.
(27) OP. Cit. LASALA, Pp.458.

Si la resección se efectúa correctamente, con obturación orto o retrógrada, la proporción de éxitos clínica y radiológica se sitúa, de acuerdo a algunas estadísticas, por encima del 80%.

De acuerdo con Harnisch (1974), es preciso señalar que el éxito de la apicectomía no depende de la eliminación completa del tejido de granulación ni de la eliminación del ápice radicular hasta la base de la lesión apical, sino de la eliminación del foco infeccioso (28)

OBTURACION RETROGRADA:

En 1915 Garvin practicó la obturación retrógrada con amalgama y en 1919 comunicó más de 500 éxitos. En 1920 se interrumpieron las investigaciones de este autor debido a las preocupaciones de la clase médica por las infecciones locales. En esa época los dientes eran extraídos ante la creencia errónea de que las piezas sometidas a tratamientos endodónticos eran responsables de una gran variedad de enfermedades. Una vez que disminuyeron esos temores, Garvin volvió a usar su método quirúrgico y en 1942 publicó un artículo en donde se afirmaban éxitos en casi 1 200 casos de obturación retrógrada con amalgama. Y entonces la amalgama quedó establecida como material de elección para estas obturaciones.

INDICACIONES.

En complicaciones anatómicas:

- Raíces tortuosas o laceradas no permeables.
- Conductos laterales o auxiliares inaccesibles.
- Cálculos pulpares.
- Formación de un conducto inmaduro (ápice inmaduro), cuando han fracasado las técnicas de apicoformación.
- Perforaciones por reabsorción interna o externa.

(28) Op. Cit. LANGELAND, Pp.300.

En complicaciones yatrogénicas:

- Fracaso del tratamiento del conducto radicular cuando no puede extraerse el material de obturación.
- Conductos por material insoluble (amalgama, cemento, fragmentos de instrumentos rotos).
- Perforaciones del conducto por instrumentación o preparación.
- Descubrimiento de un sellado inadecuado durante la cirugía apical.

MATERIALES DE OBTURACION RETROGRADA:

Los requisitos más importantes de los materiales son:

1. Capacidad de sellado. Exista ausencia de retracción, resorción nula y, en el caso de los metales, que no haya corrosión, la curación de el tejido periapical enfermo depende en gran parte de la permeabilidad de las toxinas bacterianas que quedan en el conducto.
2. Biocompatibilidad. Deben existir neutralidad electrolítica y carencia de toxicidad.

Amalgama.

La amalgama de plata hoy en día se sigue recomendando como uno de los mejores materiales para la obturación retrógrada, a pesar de ciertas objeciones. En comparación con otros materiales tiene un buen sellado, no se absorbe, llega a irritar un poco el tejido periapical, tiene un poco de corrosión y presenta un contraste radiológico neto. Existen diversos tipos de amalgamas disponibles en el mercado, pero el de preferencia es la amalgama esférica de plata, exenta de zinc y enriquecida con cobre, con o sin barniz para cavidad.

Para la hermeticidad de cualquier obturación, resulta decisivo su espesor; una obturación de 3 mm ocluye significativamente mejor que otra de 1 mm. (29)

(29) Op. Cit., LANGELAND, Pp. 309.

Cementos glasionoméricos.

Desde comienzos de los 80 se conocen estudios sobre estos cementos como material para obturación retrógrada, aunque se han publicado resultados diferentes en lo relativo a la capacidad de oclusión. Barkhordar y cols. (1989) señalan que los cementos glasionoméricos, tales como Ketak-Fil o Ketak-Bond, se adhieren a la dentina, al contrario de lo que ocurre con la amalgama. La oclusión puede aumentar si se emplea el uso de barniz sellador. Olson y cols (1990) mencionan que la presencia de humedad y las hemorragias aceleran el fraguado y reduce la adhesión a la dentina. Khoury y Staehle (1987), señalan otros problemas adicionales, aunque el cemento se prepare de forma adecuada, existe el riesgo de dejar oquedades relativamente grandes entre la obturación y la pared del conducto, a causa de la escasa capacidad de compactación, otro inconveniente es su escasa radiopacidad, aunque varios estudios realizados desde principios de 1989 con 38 obturaciones retrógradas con cemento glasionomérico muestran resultados muy satisfactorios como los logrados con obturaciones de amalgama.

Conos de cerámica de óxido de aluminio.

El empleo del óxido de aluminio, un material biocompatible de gran firmeza mecánica y elevada resistencia a la corrosión, para obturación retrógrada, fue propuesto por primera vez en 1985 por Zschiesche y Keller en forma de conos de cerámica de óxido de aluminio. Keller (1990) considera que la obturación retrógrada con clavija de cerámica de óxido de aluminio de 3.2 mm de longitud proporciona una excelente y superior oclusión del conducto apical. La cementación del cono se efectúa siempre con Diaket. (30)

Cemento SuperEBA.

El cemento SuperEBA esta formado por un polvo que contiene Oxído de Zinc y un líquido que contiene 37.5 % de Eugenol y 62.5% de Acido benzoico orto-etoxico. (31)

(30) IBIDEM, 309.

(31) BOGAERTS, P., et. al., Treatment of root perforations with calcium hydroxide and superEBA cement: a clinical report., International Endodontic Journal, 30, 210-219, 1997.

Es un cemento reforzado, con un ph neutro, tiene baja solubilidad, es radiopaco y tiene una buena adhesión a la dentina, así también proporciona buen sellado en cavidades retrógradas y no muestra signos de solubilidad en agua. (32)

El eugenol es citotóxico para el tejido conectivo, neurotóxico reversible, potencialmente inmunogénico y daña el epitelio, pero cuando es mezclado con el polvo, su efecto se reduce porque la cantidad de eugenol liberado es de 2%. El cemento SuperEBA ha sido encontrado para ser menos citotóxico que el Kalzinol y el IRM.

Un estudio histológico ha mostrado que las fibras de colágena en la membrana periodontal se forman alrededor de las fracturas cuando es retroobturado con SuperEBA, de esta manera se puede ver la aceptabilidad biológica.

Estas propiedades explican por que es muy buena su colocación en reimplantos y apicectomías.

El cemento SuperEBA es mezclado a una consistencia de masa, se coloca 0.39g de polvo y 0.5g de líquido y no de acuerdo con las instrucciones del fabricante. Al colocarlo en la perforación, el instrumento puede ser humedecido en alcohol para evitar que el cemento se pegue al instrumento. (33)

PREPARACION DE LA CAVIDAD.

Las cavidades de la obturación retrógrada se realizan principalmente con fresas de avellanar finas y fresas de cono invertido de calibre 1-2, sin que resulte posible la preparación axial de la cavidad que, en la mayoría de los casos, sólo puede prepararse hasta 1-5.2 mm de profundidad, a lo que hay que añadir el riesgo de perforación apical. Aunque con ayuda de las fresas de avellanar y conos invertidos y empleando un microadaptador en ángulo para preparación retrógrada de la cavidad es posible realizar preparaciones retrógradas axiales, el proceso se ha de realizar sin visibilidad y puede sacrificar una cantidad extraordinaria de hueso alveolar sobre el ápice debido a la falta de visibilidad. Y también existe el riesgo de una apertura accidental masiva del seno maxilar y nasal y de lesionar la arteria, vena y nervios alveolares inferiores.

(32) MOLONEY G. Luke, Sealing ability of three materials used to repair lateral root perforations. Journal of Endodontics, Vol. 19, No. 2, February 1993.

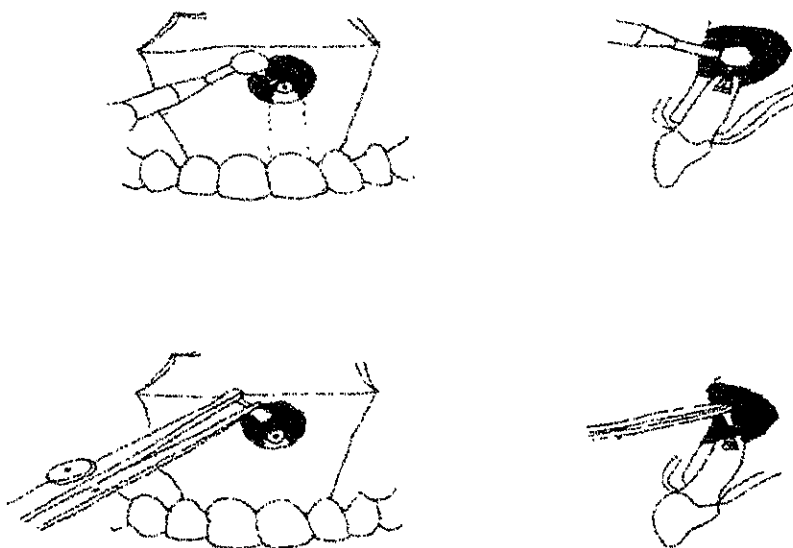
(33) Op. Cit., BOGAERTS, P., Pp. 210-219.

Desde la introducción de la preparación retrógrada de la cavidad con ayuda de ultrasonido, es posible preparar axialmente el conducto radicular apical tras la resección hasta 3mm de profundidad.

TECNICA DE OBTURACION RETROGRADA CON AMALGAMA.

Para la aplicación de la amalgama se emplean aplicadores miniatura, con los que pueden introducirse cantidades mínimas de amalgama en la cavidad. La amalgama se condensa en la cavidad con ayuda de atacadores especiales. Seguidamente, el exceso se elimina con sonda, cureta y modeladores de amalgama, y la superficie de la obturación se alisa con un bruñidor esférico estéril contra los bordes cavitarios, de tal modo que forme una concavidad. Se lava el tejido periapical con solución salina fisiológica, para eliminar los restos del material de obturación.

Después se raspa nuevamente la zona del periapice hasta que se llene de sangre, para una mejor cicatrización y se coloca el colgajo apoyado sobre el tejido óseo y se sutura, se recomienda material de sutura atraumático estéril. Aproximadamente después de 8 días se quitan los puntos.



HEMISECCION.

La hemisección es la eliminación de la mitad de un diente birradicular.

INDICACIONES:

- Fracturas en las raíces que compliquen el tratamiento endodóntico.
- Raíces únicas de dientes multirradiculares necróticos que no son accesibles a los procedimientos endodónticos normales.
- Perforación de una raíz durante el tratamiento endodóntico.
- Instrumento fracturado dentro del conducto.

CONTRAINDICACIONES:

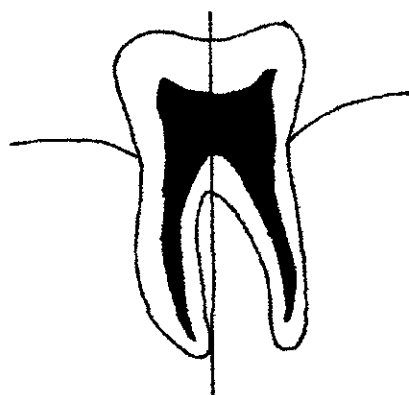
- Soporte óseo inadecuado alrededor de la raíz o raíces por conservar.
- Fusión de las raíces en dirección apical al área de la destrucción ósea o por lo impráctico de tratar las raíces por retener con recursos endodónticos.
- Cuando las raíces que se desea mantener son cortas o sean demasiado curvas que dificultase el tratamiento de endodoncia.
- Afección de la bifurcación cuando ésta ocupa una posición tan apical con respecto a la unión entre el cemento y el esmalte que sería difícil el abordaje quirúrgico, y la cirugía conduciría a una pérdida de gran parte del soporte óseo alrededor de las raíces que desean mantenerse.
- Presencia de uno o varios conductos que no permitan el tratamiento de conductos adecuado en las raíces que se desean mantener.

TECNICA QUIRURGICA.

La hemisección o separación de un diente birradicular en dos mitades, con extracción subsiguiente de una de las raíces, suele ser una intervención simple, sobre todo si existe una retracción gingival extensa, con exposición de la raíz hasta la bifurcación. En tal caso no es necesario levantar un colgajo mucoperiostico.

Una vez hecho el tratamiento de obturación de conductos y tras la correspondiente anestesia, se separa la corona con ayuda de una larga fresa cónica de diamante, teniendo cuidado de realizar la separación en la mitad del diente que se vaya a extraer. De ese modo,

, se debe de disponer de suficiente sustancia dentaria en el segmento conservador para una adecuada preparación de la corona, comparable a la de un premolar, después se procede a extraer cuidadosamente la mitad separada con ayuda de un fórceps para premolar, se regulan los bordes. En caso de que se haya levantado colgajo, se coloca el colgajo en su sitio y se procede a suturar.(34)



Fuente: Op. Cit. LANGELAND, Pp.315

BISECCION O HEMIRESECCIÓN.

También llamada premolarización, es un método exitoso en molares en los que la enfermedad periodontal ha invadido la bifurcación. El tipo de corte es el mismo que el empleado en la hemisección, salvo que el sitio es más centrado para dividir la corona en forma equitativa en el centro de la furcación. Esta es conveniente en un espacio interproximal donde el tejido es más manejable para el paciente.

Ambas mitades pueden restaurarse cada una, así se simula un premolar, de ahí el término premolarización.

(34) Op. Cit. LANGELAND, Pp. 315.

INDICACIONES.

- Cuando exista una perforación a nivel furca.
- Buen soporte óseo.
- Que la longitud de las raíces sea la adecuada.

CONTRAINDICACIONES.

- Pérdida ósea que afecte a las raíces.
- Movilidad dental.
- Caries extensas.
- Raíces con una anatomía que dificulte el tratamiento endodóntico.

AMPUTACION RADICULAR O RADICECTOMIA.

Es la resección radicular completa de un diente polirradicular.

INDICACIONES:

Causas periodontales:

- Resorción ósea vertical avanzada.
- Afección de la ramificación de la raíz.
- Dehiscencia y hendidura.
- Raíces de dientes contiguos muy próximas y apretadas.

Causas endodónticas:

- Conducto bloqueado con lesión apical.
- Perforaciones radiculares.
- Fractura dentaria debido a alguna iatrogenia.

CONTRAINDICACIONES.

- Caries extensa.
- Enfermedad periodontal.
- Cuando la longitud de las raíces que se desean mantenerse en boca son limitadas.

- Cuando la higiene del paciente es muy precaria.

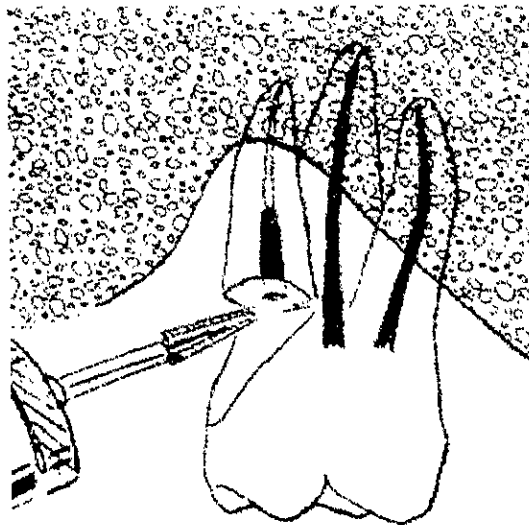
TECNICA QUIRURGICA.

Se trata y se obturan los conductos de las raíces que se van a conservar, obturando con amalgama la cámara pulpar, especialmente a la entrada de los conductos de la raíz por amputar

Se hace el colgajo quirúrgico, la correspondiente osteotomía y con una fresa de fisura se secciona la raíz a la altura de su unión con la cámara pulpar.

Se extrae la raíz amputada, se legra la cavidad y se procede a suturar.

La amputación de cualquiera de las tres raíces del molar superior origina una perfecta estabilidad del molar con las dos raíces restantes. Pero en el caso de los molares inferiores, se prefiere realizar la hemisección del diente, debido a la estabilización y posibilidad de fractura.



Fuente : Op. Cit. FRANKLIN, Pp. 555

CONCLUSION

La finalidad de este trabajo fue poner los conceptos más importantes del éxito y fracaso durante el tratamiento endodóntico.

Conocer las condiciones óptimas y también las desfavorables bajo las cuales se puede realizar un tratamiento de conductos radiculares.

Es indudable que para poder incrementar las probabilidades de éxito en éste tipo de procedimiento hay que poner especial cuidado en el seguimiento de las técnicas que para cada caso se cumplen sus condiciones iniciales del diente, y así, poder crear las condiciones más óptimas para poder ofrecer a nuestros pacientes un buen pronóstico de nuestro tratamiento.

El pronóstico de un tratamiento de conductos es la probabilidad de éxito o fracaso después de determinado tiempo y de contemplar todas las situaciones que se pueden presentar en el diente y el paciente al momento de realizar el tratamiento, las cuales obviamente determinarán el pronóstico de cada caso.

Aunque se han comprobado por estudios realizados en diversas partes del mundo que el éxito de tratamientos de conductos radiculares es del 90%, nos hemos dado cuenta de que existen condiciones externas a cada pieza tratada que pueden también determinar el pronóstico del tratamiento, dentro de estas podemos tener el diagnóstico establecido, el tiempo en que se tarde en comenzar el tratamiento, así como la técnica y el cuidado para realizar el tratamiento.

Debido a que siempre existirá la posibilidad del *error*, es necesario el conocimiento de la anatomía del órgano dentario, para poder entender más de los problemas que se pueden suscitar durante el procedimiento del tratamiento endodóntico, y de esta manera disminuir en forma importante la *yatrogenia*.

BIBLIOGRAFIA

- ◆ ABRAMOVICH, Abraham, Histología y embriología dentaria, 1era Edición, Ed. Mundí, Buenos Aires (Argentina) 1985, pp. 275.
- ◆ ARCHUNDIA, García Abel, Educación quirúrgica, Ed. Editores Mendez, México, D.F 1994, pp. 423.
- ◆ ARDINES, Limonchi Pedro, Endodoncia 1 "El acceso", 3era. Edición, Ed. Odontolibros ciencia y cultura de México, México, D.F. 1985, pp. 287.
- ◆ ARENS, E. Donald, et al., Cirugía en endodoncia, 2ª. Edición, Ed. Doyma, España 1984, pp. 226.
- ◆ BESNER, Edward, Endodoncia práctica, guía clínica, Ed. Mosby-Doyma, Madrid (España) 1994.
- ◆ BOGAERTS, P., et al., Treatment of root perforations with calcium hydroxide and superEBA cement: a clinical report, International Endodontic Journal, 30, 210-219, 1997.
- ◆ COHEN, Stephen, et al., Endodoncia los caminos de la pulpa, 5ª. Edición, Ed. Panamericana, San Francisco (California) 1994, pp. 1023.
- ◆ EHRICH, G. Daniel, et al., Sodium hypochlorite accident: inadvertent injection into the maxillary sinus, Journal of Endodontics, vol. 19, No. 4, April.
- ◆ ESPONDA, Vila Rafael, Anatomía dental, 6ª. Edición, Ed. Dirección general de publicaciones, México, D.F. 1981, pp. 385.
- ◆ INGLE, Ide Jhon, et al., Endodoncia, 4ª. Edición, Ed. Interamericana McGraw Hill, E.U. 1994, pp. 989.

- ◆ KNOWLES, I. K., et al., Assesing apical deformation and transportation following the use of lighspeed root-canal instruments, International Endodontics Journal, 1996; 29: 113-117.
- ◆ LANGELAND, Kaare, et al., Endodoncia, diagnóstico y tratamiento, 3era. Edición, Ed. Springer-verlag ibérica, Barcelona 1995, pp. 396.
- ◆ LASALA, Angel, Endodoncia, 4ª. Edición, Ed. Salvat, Barcelona 1992, pp. 659.
- ◆ LEAL, Jayme, et al., Endodoncia tratamiento de los conductos radiculares, 2ª. Edición, Ed. Médica Panamericana, Buenos Aires (Argentina) 1994, pp. 642
- ◆ LINDHE, Jan, Periodontología clínica, 2ª. Edición, Ed. Médica panamericana, Buenos Aires 1992, pp. 591.
- ◆ LUMLEY, J. P., et al., Taper and stiffness of sonic endodontic files, Endodontics & Dental Traumatology, 1996; 12: 71-82.
- ◆ LUMLEY, J. P., et al., Factors affecting the wear of sonic files, Endodontics & Dental Traumatology, 1996, 12: 197-201.
- ◆ LUMLEY, J. P. Et al., Factors affecting the cutting ability of sonic files, International Endodontic Journal, 1996; 29: 173-178.
- ◆ MAISTO, A. Oscar, Endodoncia, 4ª. Edición, Ed. Mundí, Buenos Aires (Argentina) 1984, pp. 409.
- ◆ MOLONEY, G. Luke, Sealing ability of three materials used to repair lateral root perforations, Journal of Endodontics, Vol. 19, No. 2, February 1993.
- ◆ MONDRAGON, J., Endodoncia, 3era Edición, Ed. McGraw Hill, México, D.F. 1990.

- ◆ SELTZER, Samuel, et al., Pulpa dental, 3era. Edición, Ed. Manual Moderno, Philadelphia 1987, pp. 427.
- ◆ SHAFER, G. William, et al., Tratado de patología bucal, 4ª. Edición, Ed. Interamericana, Nueva York 1986, pp.940.
- ◆ SHORT, A. Jeffrey, et al., A comparison of canal centering ability of four instrumentation techniques, Journal of Endodontics, 1997; 23: 503-506.
- ◆ STOCK Jr. Christopher, et al., Atlas en color y texto de endodoncia, 2ª. Edición, Ed. Mosby-Doyma, Madrid (España) 1996, pp. 291.
- ◆ STURDEVANT, M. Clifford, et al., Arte y ciencia de la operatoria dental, 2º Edición, Ed. Médica Panamericana, Buenos Aires (Argentina) 1987, pp. 765.
- ◆ THOMPSON, A. S., et al., Shaping ability of profile .04 taper series 29 rotatory nickel-titanium instruments in simulated root canals . part 1, International Endodontic Journal, 1997; 30: 1-7.
- ◆ THOMPSON, A. S. Et al., Shaping ability of NT engine and McXim rotatory nickel-titanium instruments in simulated root canals. Part. 1, International Endodontic Journal. 1997; 30: 262-269.
- ◆ WALTON, Richard E. , et al., Endodoncia, principios y práctica clínica, 1era. Edición, Ed. Interamericana, U.S A. 1991, pp. 526.
- ◆ WEINE, S., Franklin, Terapéutica en endodoncia, 2ª. Edición, Ed. Salvat, Barcelona (España) 1991, pp. 782.