



11205  
11  
2ej

UNIVERSIDAD  
NACIONAL AUTÓNOMA DE MÉXICO  
INSTITUTO NACIONAL DE CARDIOLOGÍA "IGNACIO CHAVEZ"

**INFARTO DE LA AURICULA Y  
VENTRICULO DERECHO.  
ESTUDIO CON ECOCARDIOGRAFIA  
TRANSESOFAGICA**

**T E S I S**  
PARA OBTENER LA ESPECIALIDAD DE:

**CARDIOLOGÍA**

PRESENTA:

*Ma. de Jesús Gómez Villalobos*

TUTOR:  
DR. JESÚS VARGAS-BARRÓN

MÉXICO D.F.

1999.

279867

TESIS CON  
FALLA DE ORIGEN



Universidad Nacional  
Autónoma de México



**UNAM – Dirección General de Bibliotecas**  
**Tesis Digitales**  
**Restricciones de uso**

**DERECHOS RESERVADOS ©**  
**PROHIBIDA SU REPRODUCCIÓN TOTAL O PARCIAL**

Todo el material contenido en esta tesis esta protegido por la Ley Federal del Derecho de Autor (LFDA) de los Estados Unidos Mexicanos (México).


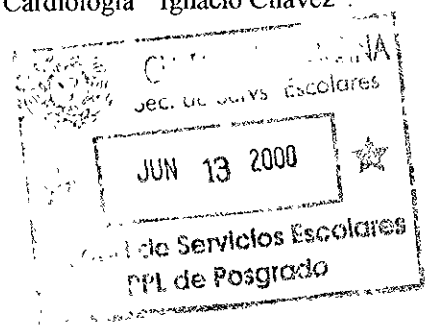
El uso de imágenes, fragmentos de videos, y demás material que sea objeto de protección de los derechos de autor, será exclusivamente para fines educativos e informativos y deberá citar la fuente donde la obtuvo mencionando el autor o autores. Cualquier uso distinto como el lucro, reproducción, edición o modificación, será perseguido y sancionado por el respectivo titular de los Derechos de Autor.

# **INFARTO DE LA AURICULA Y VENTRICULO DERECHO. ESTUDIO CON ECOCARDIOGRAFIA TRANSESOFAGICA.**

Tesis para obtener la Especialidad de Cardiología presentada por: Ma. de Jesús Gómez Villalobos

Tutor. Dr. Jesús Vargas-Barrón. Nivel III del Sistema Nacional de Investigadores.  
Jefe del Departamento de Ecocardiografía.  
Instituto Nacional de Cardiología "Ignacio Chávez Rivera".

Dr. José F. Guadalajara Boo. Subdirector General de Enseñanza.  
Instituto Nacional de Cardiología "Ignacio Chávez".



## **Infarto de la aurícula y ventrículo derecho. Estudio con Ecocardiografía Transesofágica**

**Resumen:** En este estudio se comparan la utilidad diagnóstica de la ecocardiografía transtorácica (ETT) y transesofágica (ETE) en el infarto de la aurícula (AD) y el ventrículo derecho (VD). Fueron estudiados 11 pacientes admitidos en la Unidad Coronaria con el diagnóstico de infarto agudo del miocardio (IAM) del ventrículo izquierdo (VI) de localización posteroinferior (PI), con sospecha electrocardiográfica de extensión al ventrículo derecho. En dos de los 11 pacientes, se diagnosticó infarto de la AD a través de ETE, por la presencia de acinecia de la pared libre de la AD, dilatación de la cavidad auricular, eco de contraste espontáneo, trombosis mural y pobre contribución de la aurícula al llenado ventricular. En los 11 pacientes el infarto del VD se estableció por la presencia de acinecia de una o más regiones segmentarias del VD, dilatación de la cavidad en cuatro pacientes e insuficiencia tricuspídea en 7 enfermos. Solo 6 casos de infarto de VD fueron diagnosticados por ETT. Los resultados indican que la ETE proporciona información adicional a la ETT para diagnosticar correctamente el infarto de la AD y VD durante las fases tempranas del IM.

### **Introducción**

El infarto del miocardio (IM) del ventrículo izquierdo (VI) de localización posteroinferior (PI) se extiende al ventrículo derecho (VD) con una frecuencia de 11.8% a 60%<sup>1-3,6</sup>. La frecuencia de extensión a la aurícula derecha (AD) se desconoce. El IM del VD y de la AD son entidades que pueden ser diagnósticas clínicamente. La posición anatómica posterior, de estas estructuras hace

## **Infarto de la aurícula y ventrículo derecho. Estudio con Ecocardiografía Transesofágica**

**Resumen:** En este estudio se comparan la utilidad diagnóstica de la ecocardiografía transtorácica (ETT) y transesofágica (ETE) en el infarto de la aurícula (AD) y el ventrículo derecho (VD). Fueron estudiados 11 pacientes admitidos en la Unidad Coronaria con el diagnóstico de infarto agudo del miocardio (IAM) del ventrículo izquierdo (VI) de localización posteroinferior (PI), con sospecha electrocardiográfica de extensión al ventrículo derecho. En dos de los 11 pacientes, se diagnosticó infarto de la AD a través de ETE, por la presencia de acinecia de la pared libre de la AD, dilatación de la cavidad auricular, eco de contraste espontáneo, trombosis mural y pobre contribución de la aurícula al llenado ventricular. En los 11 pacientes el infarto del VD se estableció por la presencia de acinecia de una o más regiones segmentarias del VD, dilatación de la cavidad en cuatro pacientes e insuficiencia tricuspídea en 7 enfermos. Solo 6 casos de infarto de VD fueron diagnosticados por ETT. Los resultados indican que la ETE proporciona información adicional a la ETT para diagnosticar correctamente el infarto de la AD y VD durante las fases tempranas del IM.

### **Introducción**

El infarto del miocardio (IM) del ventrículo izquierdo (VI) de localización posteroinferior (PI) se extiende al ventrículo derecho (VD) con una frecuencia de 11.8% a 60%<sup>1-3,6</sup>. La frecuencia de extensión a la aurícula derecha (AD) se desconoce. El IM del VD y de la AD son entidades que pueden ser diagnósticas clínicamente. La posición anatómica posterior, de estas estructuras hace

su exploración difícil por los métodos de diagnóstico convencional como son; ecocardiografía transtorácica (ETT) y electrocardiografía de superficie (ECG). La incidencia de infartos auriculares en series de autopsia va de 0.7% a 42 %<sup>4,5</sup>. En una serie seleccionada de estudios de autopsia con diagnóstico de IM del VD se encontró infarto de la AD en el 70 % de los casos<sup>5</sup>. El diagnóstico del infarto auricular premortem se establece habitualmente por criterios electrocardiográficos como son; alteraciones de la onda P y del segmento P-R que tienen baja sensibilidad y especificidad<sup>4,7,8</sup>. El infarto de la AD y del VD puede generar complicaciones de gran importancia clínica, como son. disminución del gasto cardíaco, con aumento en la presión media de la AD, asociado con presión capilar pulmonar normal o baja, trastornos de conducción y del ritmo (taquicardias supraventriculares); trombosis intracavitaria, tromboembolismo pulmonar y sistémico, ruptura de la pared auricular, así como alteraciones hemodinámicas como consecuencia de la pérdida de la contracción auricular y su contribución al gasto cardíaco con una reducción de 20 %-30 % del gasto cardíaco<sup>4,6,9,10</sup>. Ya que la coexistencia del infarto del VI de localización PI con el de la AD y del VD puede influir en la evolución y el pronóstico de los pacientes, el diagnóstico y la clara identificación de sus complicaciones es prioritario para planear una terapia adecuada.

Con la introducción de la ETE se ha facilitado el examen de las cavidades derechas del corazón<sup>11</sup>. Es un procedimiento de bajo riesgo, aun para pacientes en condiciones críticas. El propósito de este estudio es comparar la utilidad de la ETE en comparación con la ETT en el diagnóstico temprano del infarto de la AD y del VD.

### **Material y Métodos**

Se estudiaron 11 pacientes admitidos en la Unidad Coronaria del Instituto Nacional de Cardiología "Ignacio Chávez". Todos los pacientes fueron diagnosticados con IM transmural del

su exploración difícil por los métodos de diagnóstico convencional como son, ecocardiografía transtorácica (ETT) y electrocardiografía de superficie (ECG). La incidencia de infartos auriculares en series de autopsia va de 0 7% a 42 %<sup>4,5</sup>. En una serie seleccionada de estudios de autopsia con diagnóstico de IM del VD se encontró infarto de la AD en el 70 % de los casos<sup>5</sup>. El diagnóstico del infarto auricular premortem se establece habitualmente por criterios electrocardiográficos como son; alteraciones de la onda P y del segmento P-R que tienen baja sensibilidad y especificidad<sup>4,7,8</sup>. El infarto de la AD y del VD puede generar complicaciones de gran importancia clínica, como son: disminución del gasto cardíaco, con aumento en la presión media de la AD, asociado con presión capilar pulmonar normal o baja, trastornos de conducción y del ritmo (taquicardias supraventriculares), trombosis intracavitaria, tromboembolismo pulmonar y sistémico, ruptura de la pared auricular, así como alteraciones hemodinámicas como consecuencia de la pérdida de la contracción auricular y su contribución al gasto cardíaco con una reducción de 20 %–30 % del gasto cardíaco<sup>4,6,9,10</sup>. Ya que la coexistencia del infarto del VI de localización PI con el de la AD y del VD puede influir en la evolución y el pronóstico de los pacientes, el diagnóstico y la clara identificación de sus complicaciones es prioritario para planear una terapia adecuada

Con la introducción de la ETE se ha facilitado el examen de las cavidades derechas del corazón<sup>11</sup>. Es un procedimiento de bajo riesgo, aun para pacientes en condiciones críticas. El propósito de este estudio es comparar la utilidad de la ETE en comparación con la ETT en el diagnóstico temprano del infarto de la AD y del VD

### **Material y Métodos**

Se estudiaron 11 pacientes admitidos en la Unidad Coronaria del Instituto Nacional de Cardiología “Ignacio Chávez”. Todos los pacientes fueron diagnosticados con IM transmural del

VI de localización PI y 8 con extensión al VD. El diagnóstico de infarto fue documentado por historia de dolor precordial, alteraciones electrocardiográficas (onda Q y elevación del segmento S-T en DII, DIII, aVF, V4R, así como elevación de enzimas séricas (cpk-mb). El grupo de estudio incluyó 10 hombres y una mujer, con una edad promedio de 56 años (33-70 años) Seis pacientes tuvieron historia de Hipertensión Arterial Sistémica, cuatro de Diabetes Mellitus no insulino-dependiente, uno de Enfermedad Pulmonar Obstructiva Crónica con sospecha de tromboembolismos pulmonares de repetición y otro con IM de localización anteroapical Estudios de cateterismo cardíaco que incluyó coronariografía y ventriculografía fueron realizada en todos los pacientes entre el segundo y 16 vo día después del infarto (promedio 8 días). La contractilidad segmentaria del VI, la obstrucción por aterosclerosis a nivel del árbol coronaria, así como la circulación colateral fueron evaluados. Se considero obstrucción significativa cuando la luz del vaso estuvo reducida en 70% o más

### **Estudios de Ecocardiografía**

El estudio de ETT fue realizado entre el primer y séptimo día después del infarto y el ETE entre el séptimo y el 14vo día Un equipo de ecocardiografía marca Siemens, con Doppler color codificado, con un transductor de 3.5 MHz para ETT y un transductor biplanar de 5 MHz para ETE Se obtuvieron imágenes paraesternal izquierda y derecha en eje corto y eje largo para ambos ventrículos, así como imagen apical de cuatro cámaras con ETT El estudio con ETE se realizó en los pacientes, conjuntamente con monitoreo continuo de la frecuencia cardíaca, presión arterial y un electrocardiograma de superficie El procedimiento se practicó, con el paciente sedado con imidazolam, bajo la supervisión de un médico anestesiólogo. Se obtuvieron imágenes transgástricas y transesofágicas en los planos longitudinal y transversal, así como las



imágenes auriculares. La contractilidad segmentaria de ambos ventrículos, fue analizada<sup>12</sup>. Se realizó un registro del flujo transmitral y transtricuspidéico con Doppler pulsado

El diagnóstico de IM de VD se estableció por los siguientes hallazgos: alteraciones de la movilidad de la pared ventricular, incluyendo acinecia (ausencia de engrosamiento sistólico de la pared), hipocinesia (disminución del engrosamiento sistólico de la pared) o discinesia (movimiento sistólico paradójico de la pared ventricular). Los signos secundarios fueron: dilatación y eco de contraste espontáneo en la cavidad ventricular, trombos murales e insuficiencia tricuspídea<sup>13,14</sup>. El diagnóstico del infarto de la AD se basó en los siguientes datos: 1) acinecia de la pared auricular, 2) trombosis en el sitio de acinecia, 3) dilatación de la cavidad auricular, 4) eco de contraste espontáneo en la cavidad y 5) Carencia de la contracción auricular al llenado del VD en presencia de contracción de la aurícula izquierda<sup>15,16</sup>

Los ecocardiogramas fueron analizados separadamente, por dos ecocardiografistas experimentados sin el conocimiento del diagnóstico de sospecha de IM del VD, ni de las características clínicas y hemodinámicas de los pacientes.

### **Resultados:**

De los 11 pacientes estudiados, uno tuvo evolución tórpida con evidencia de bajo gasto cardíaco y elevación de la presión venosa central (PVC) a 18 cm de Agua. La presión capilar pulmonar (PCP) inicialmente fue de 16 mm Hg, para luego descender a 6 mmHg. La presión arterial sistémica fue de 80/60 mm Hg. Dos pacientes tuvieron una PVC elevada (12 cm de agua) en los primeros días después del infarto. Uno de ellos tuvo manifestaciones de insuficiencia ventricular izquierda con aumento de la PCP a 16 mmHG, secundaria a insuficiencia mitral aguda por ruptura de una cuerda tendinosa. El otro paciente tuvo insuficiencia mitral moderada de leve repercusión hemodinámica, secundaria probablemente a disfunción del músculo papilar. Un

imágenes auriculares. La contractilidad segmentaria de ambos ventrículos, fue analizada<sup>12</sup>. Se realizó un registro del flujo transmitral y transtricuspidal con Doppler pulsado

El diagnóstico de IM de VD se estableció por los siguientes hallazgos alteraciones de la movilidad de la pared ventricular, incluyendo acinesia (ausencia de engrosamiento sistólico de la pared), hipocinesia (disminución del engrosamiento sistólico de la pared) o discinesia (movimiento sistólico paradójico de la pared ventricular). Los signos secundarios fueron: dilatación y eco de contraste espontáneo en la cavidad ventricular, trombos murales e insuficiencia tricuspídea<sup>13,14</sup>. El diagnóstico del infarto de la AD se basó en los siguientes datos: 1) acinesia de la pared auricular, 2) trombosis en el sitio de acinesia, 3) dilatación de la cavidad auricular, 4) eco de contraste espontáneo en la cavidad y 5) Carencia de la contracción auricular al llenado del VD en presencia de contracción de la aurícula izquierda<sup>15,16</sup>

Los ecocardiogramas fueron analizados separadamente, por dos ecocardiografistas experimentados sin el conocimiento del diagnóstico de sospecha de IM del VD, ni de las características clínicas y hemodinámicas de los pacientes

### **Resultados:**

De los 11 pacientes estudiados, uno tuvo evolución tórpida con evidencia de bajo gasto cardíaco y elevación de la presión venosa central (PVC) a 18 cm de Agua La presión capilar pulmonar (PCP) inicialmente fue de 16 mm Hg, para luego descender a 6 mmHg La presión arterial sistémica fue de 80/60 mm Hg Dos pacientes tuvieron una PVC elevada (12 cm de agua) en los primeros días después del infarto Uno de ellos tuvo manifestaciones de insuficiencia ventricular izquierda con aumento de la PCP a 16 mmHG, secundaria a insuficiencia mitral aguda por ruptura de una cuerda tendinosa. El otro paciente tuvo insuficiencia mitral moderada de leve repercusión hemodinámica, secundaria probablemente a disfunción del músculo papilar Un

paciente desarrollo bloqueo auriculo-ventricular completo con bloqueo de la rama derecha del Haz de His, asociado a episodios de fibrilación auricular. Un paciente tuvo un accidente vascular transitorio con hemiplejía, lo que se consideró de origen trombogénico. Otro caso se complicó con angina postinfarto, por lo que el paciente fue sometido a angioplastia. No se observaron complicaciones en los cinco casos restantes (Tabla 1)

### **Signos Electrocardiográficos**

El diagnóstico de IM del VI de localización posteroinferior (PI) y posterolateral (PL) se estableció en todos los pacientes a través de un electrocardiograma de superficie, por la presencia de ondas Q patológicas y elevación del segmento S-T en las derivaciones DII, DIII, aVF y V<sub>5</sub>

En los 8 pacientes se diagnosticó infarto de VD de la región PL por la presencia de ondas Q aberrada y con más de 0.04 seg de duración, en las derivaciones precordiales derechas. En dos de estos pacientes se sospechó lesión de la pared de la AD por una elevación del segmento P-R en la derivación aVR (Tabla 1). En los 3 pacientes restantes, no se documentó zonas eléctricamente inactivas, pero sí de lesión caracterizada por elevación del segmento S-T en las derivaciones precordiales derechas.

**Tabla I****Diagnóstico Electrocardiográfico y Complicaciones**

Paciente	Edad (años)	Sexo	ECG	Complicaciones
1	67	F	IM VI, VD, AD	IC
2	52	M	IM VI	IC, IM, RCT
3	49	M	IM VI	AVC
4	57	M	IM VI, VD	IM, DMP
5	54	M	IM VI, VD	
6	70	M	IM VI, VD	
7	55	M	IM VI, VD	
8	61	M	IM VI	API
9	65	M	IM VI, VD	
10	62	M	IM VI, VD, AD	BAVC, FA
11	33	M	IM VI, VD	

F= femenino. M= Masculino. IM= Infarto del miocardio VI= Ventrículo izquierdo VD= Ventrículo derecho AD= Aurícula derecha. IC= Insuficiencia cardíaca.

**Cateterismo Cardíaco**

Se practicó ventriculografía izquierda en 10 pacientes, la que reportó acinesia posteroinferior del tercio basal y medio en 6 pacientes, hipocinesia posteroinferior o diafragmática del tercio basal y medio en cuatro; discinesia inferoapical en uno y discinesia apical en el otro

Los resultados de la angiografía coronaria mostraron obstrucciones no significativas en un paciente. En dos casos hubo obstrucción de la arteria coronaria derecha del 100 % y 90 % respectivamente. Dos pacientes tuvieron obstrucción de dos arterias; uno con obstrucción del 100% de la coronaria derecha y del 80 % de la coronaria descendente anterior; el otro con

obstrucción del 100 % de la coronaria derecha y del 100 % de la circunfleja. En seis pacientes se observaron obstrucciones en tres coronarias (Tabla II). La lesión de la coronaria derecha fue proximal en cuatro pacientes, en el tercio medio en cinco y distal en uno. También se evaluó la circulación colateral proveniente de la arteria descendente posterior, que se basó en el número de arterias que llegaban al territorio de la coronaria derecha obstruida. Se consideró que la circulación colateral fue pobre en 5 pacientes, moderada en 2 y adecuada en cuatro.

La circulación de la AD también se analizó y se consideró adecuada cuando se demostró viabilidad de la arteria del nodo sinusal y/o de ramas auriculares de la arteria circunfleja. Se encontró una obstrucción del 80 % de la arteria del nodo sinusal en dos pacientes, sin lesión evidente en cuatro y en otros 5 pacientes se observaron ramas auriculares de la arteria circunfleja.

**Tabla II**  
**Resultados de Angiografía Coronaria**

Paciente	CD	ANS	ACDA	PRD	CX	Circulación Colateral
1	100% P	80 % P	80 % P	-----	-----	Pobre
2	99% M	-----	-----	80 % P	99 % P	Adecuada
3	80 % M	-----	80 % M	-----	60 % M	Moderada
4	100 % M	-----	-----	-----	100 % D	Moderada
5	100% P	-----	-----	-----	-----	Adecuada
6	100 % D	-----	80 % P	-----	95 % P	Pobre
7	100 % M	-----	70 % M	-----	70 % D	Pobre
8	90 % M	-----	-----	-----	-----	Pobre
9	100 % P	-----	70 % P	-----	85 % D	Moderada
10	70 % P	80 % P	100 % M	-----	100 % P	Pobre
11	-----	-----	-----	-----	-----	Normal

CD=Coronaria derecha. ANS= Arteria del nodo sinusal ACDA= Arteria coronaria Descendente anterior PRD= Primer rama diagonal CX= Circunfleja P= Proximal M= media. D= Distal. %= Porcentaje de obstrucción.

### Ecocardiografía Transtorácica

En los 11 pacientes se realizó ETT que reportó los siguientes datos alteraciones de la movilidad segmentaria de la pared del VI en 8 pacientes, acinecia de la región PI en el tercio basal y medio, hipocinecia PI del tercio basal y medio en 3, hipocinecia apical y anterior en otros 3 e hipocinecia del septum interventricular en uno. En VD se encontró las siguientes alteraciones en cuanto a la movilidad segmentaria, hipocinecia posterior y lateral en cuatro pacientes, hipocinecia inferior en dos (Tabla III). No se detectaron alteraciones en la movilidad en la AD

La dilatación de la AD y del VD fue evidente en tres casos. A través de Doppler se diagnosticó insuficiencia mitral en dos pacientes e insuficiencia tricuspídea en uno.

### **Ecocardiografía Transesofágica**

Las alteraciones en la movilidad segmentaria del VI se encontró en los 11 pacientes. Acinecia PI del tercio medio y basal en 9 pacientes, hipocinecia PI del tercio medio y basal en dos, acinecia PL en uno, hipocinecia PL en cuatro, hipocinecia anterior y apical en dos, acinecia inferobasal del septum interventricular en 5, hipocinecia inferobasal en tres y discinecia inferobasal del septum interventricular en otros 3. La movilidad segmentaria del VD, encontró acinecia de la pared posterior en 8 pacientes (Figura 1), acinecia de la pared posterior y lateral en 9 y acinecia de la pared anterior en tres (Figura 2, Tabla III).

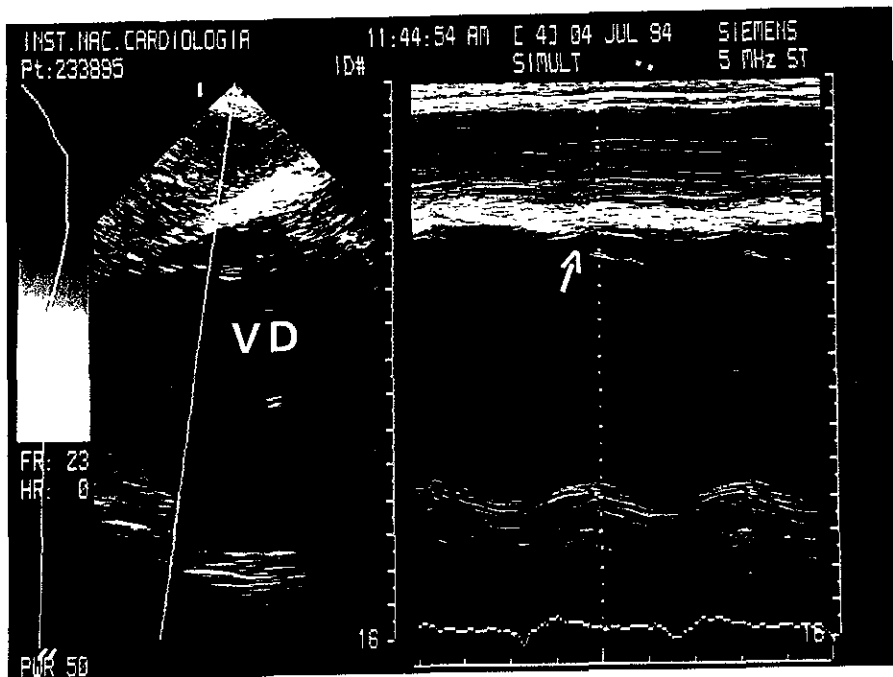


Figura 1: Imagen transgástrica que muestra la acinesia de la pared posterior (flecha) del VD  
VD=Ventrículo derecho



**Tabla III**

**Diagnóstico de infarto del ventrículo y aurícula Derecha por Ecocardiografía a través de la localización de la zona de acinecia**

Paciente	ETT	ETE
1	Región P y L del VD	Región P y L de VD Y pared libre de AD
2	Región P de VD	Región P y L de VD
3	Región P y L de VD	Región P y L de VD
4	Región P y L de VD	Región A,P,L de VD
5	-----	Región A,P,L de VD
6	-----	Región L de VD
7	-----	Región L de VD
8	Región P y L de VD	Región L de VD
9	-----	Región P de VD
10	Región P de VD	Región A,P,L de VD, pared libre de AD
11		Región P de VD

ETT= Ecocardiografía Transtorácica ETE= Ecocardiografía Trans-Esofágica A= Anterior P= Posterior L= Lateral VD= Ventrículo Derecho AD= Aurícula derecha

En nueve pacientes se observó movimiento normal o hiperquinético de la pared de la AD (Figura 2) En dos pacientes se observó hipocinecia de la pared de la AD, asociado a dilatación de la cavidad (Figura 3) En otros cuatro pacientes, la dilatación del VD fue documentada A través de Doppler se diagnosticó insuficiencia tricuspídea de leve repercusión hemodinámica en

cinco casos y moderada en dos. Trombos en la AD se encontraron en dos pacientes, con disminución o ausencia de la contribución auricular al llenado del VD en dos casos (Figura 4). Se documentó también insuficiencia mitral leve en 7 casos, moderada en uno y de severa repercusión hemodinámica en un caso secundaria a ruptura de una cuerda tendinosa. Un leve derrame pericardico se diagnosticó en tres casos (Tabla IV).

**TABLA IV**

**Datos de Infarto de aurícula y ventrículo derecho por Ecocardiografía Transesofágica**

	No/Total de pacientes
Acinecia de la pared posterior del VD	8/11
Acinecia de la pared posterior y lateral del VD	9/11
Acinecia de la pared anterior del VD	3/11
Acinecia de la pared libre de la AD	2/11
Dilatación de la AD	2/11
Dilatación del VD	4/11
Insuficiencia Tricuspidea	7/11
Trombos murales en la AD	2/11
Eco de contraste espontaneo en la AD	2/11

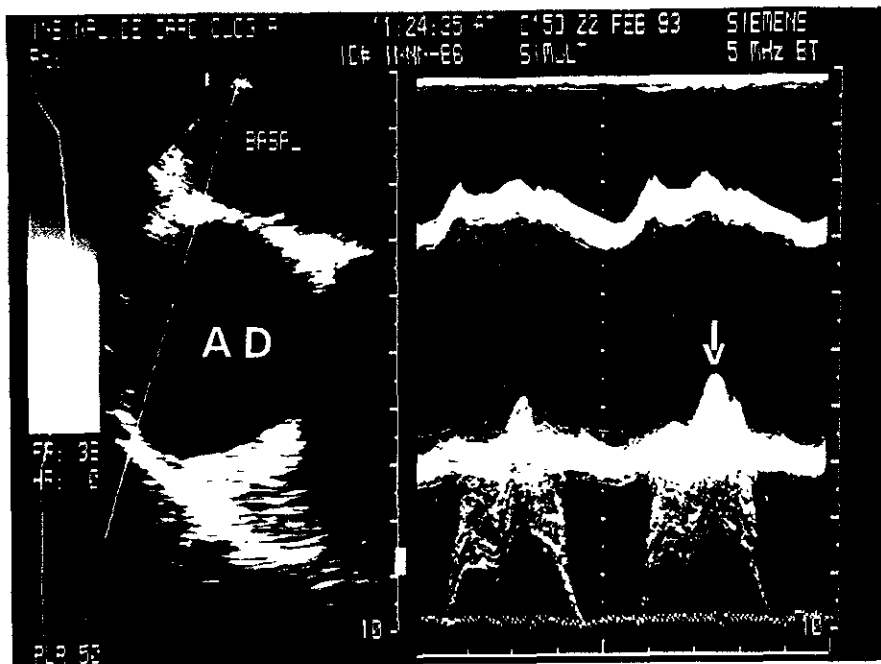


Figura 2: Ecocardiografía Transesofágica en el plano transverso a nivel auricular. Se observa amplio movimiento de la pared lateral de la AD (flecha) AD=Aurícula derecha.

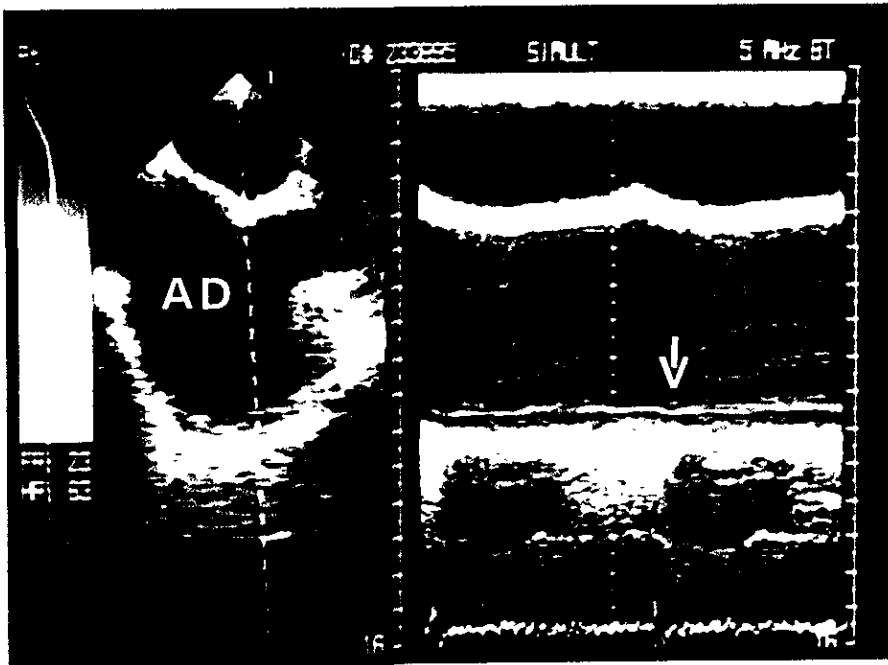


Figura 3 Evidencia de la acinesia de la pared de la aurícula derecha (AD), en un paciente con infarto de la AD.

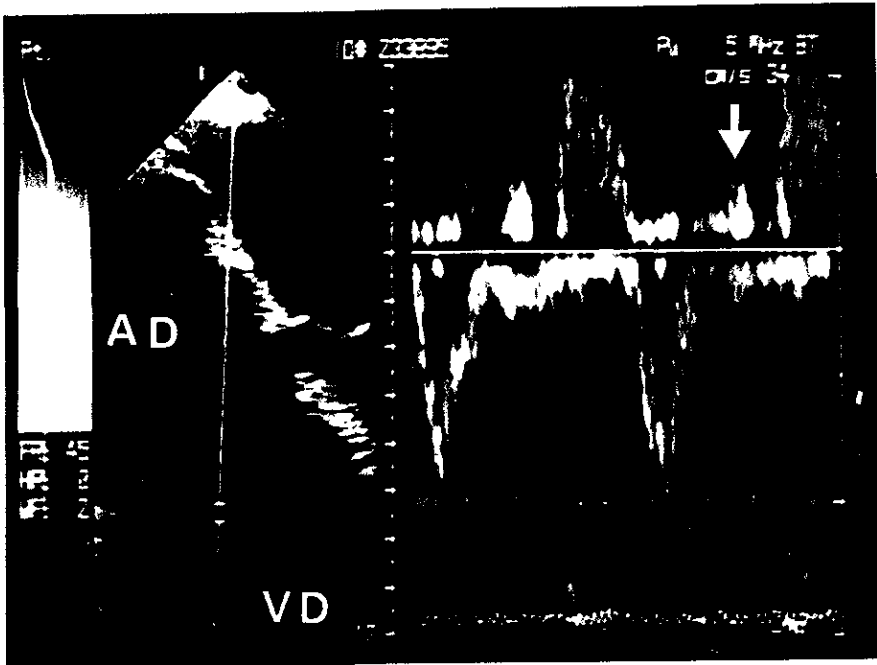


Figura 4 Estudio Transesofágico de un paciente con infarto del VD y AD La flecha indica la pobre contribución de la contracción auricular derecha al llenado del VD

## Discusión

El IM del VD en la actualidad se diagnostica más frecuentemente por las imágenes ecocardiográficas obtenidas particularmente con ETE. Previos estudios han mostrado la importancia del ETT en el diagnóstico del IM del VD<sup>13,14,17</sup>, sin embargo el procedimiento tiene ciertas limitaciones las cuales pueden ser abolidas con la ETE<sup>15,16</sup>. Nuestros resultados muestran que la ETE permite una evaluación más completa de la función sistólica del VD, a través del análisis global y segmentario de la movilidad de su pared.

El infarto del miocardio del VD se asocia frecuentemente con obstrucciones ateroscleróticas de la arteria coronaria derecha. Cuando la lesión es proximal, se afecta generalmente la arteria del nodo sinusal. Ya que esta arteria da irrigación al nodo sinusal en la AD, la asociación de infarto de la AD es obvio. En nuestra serie de pacientes, solo en dos casos se encontró evidencia ecocardiográfica de infarto del VD y de la AD. Un paciente desarrolló insuficiencia biventricular y su angiograma coronario mostró 100% de obstrucción de la porción proximal de la arteria descendente anterior con pobre circulación colateral. El otro tuvo disociación auriculo-ventricular transitoria y fibrilación auricular paroxística, asociado con la obstrucción del 100 % de la porción proximal de la arteria circunfleja, 100% de obstrucción de la arteria descendente anterior y 70 % de la porción proximal de la arteria coronaria derecha con pobre circulación colateral. Además ambos pacientes tuvieron 80 y 85 % de obstrucción respectivamente de la arteria del nodo sinusal. Los hallazgos ecocardiográficos de ambos pacientes fueron muy similares: amplia acinecia del VD, dilatación del VD e insuficiencia tricuspídea. De acuerdo a

estos resultados la evolución de estos pacientes se puede explicar por varios factores; 1) cantidad del miocardio afectado en el VD y AD, 2) nivel de obstrucción de la arteria coronaria derecha que fue proximal en los dos y 3) pobre circulación colateral.

El interés en el infarto de la AD ha ido en aumento gracias al uso de la ETE. Sin embargo aun no se ha establecido su incidencia con el infarto del VD, así como su importancia en las complicaciones agudas y crónicas del infarto del VD. Previos estudios han mostrado la importancia del infarto de la AD, por la importante contribución de la contracción auricular al gasto cardíaco<sup>15,16</sup>. Estudios recientes de pacientes con infarto biventricular PI y de la AD, sugieren que la lesión auricular puede contribuir al desarrollo del choque cardiogénico<sup>18,19</sup>. En acorde con la evolución observada en los dos pacientes de nuestra serie en los que se diagnosticó infarto de la AD.

Nosotros creemos que los resultados obtenidos en este estudio indican que la ETE es una técnica de gran valor para identificar la extensión del infarto del VI al VD y AD. El procedimiento es bien tolerado aun en pacientes con IM en evolución. La información de las anomalías de las cavidades derechas habitualmente es difícil obtenerla con las técnicas convencionales de la electrocardiografía de superficie y el ETT, incluyendo las imágenes subcostales, por su localización posterior. Además el uso de la ETE puede ayudar a la mejor estratificación del riesgo postinfarto. Se requiere estudios prospectivos con mayor número de pacientes incluidos en el estudio para determinar el mejor método de evaluación en estos pacientes.

NOTA: Este trabajo fue publicado en el Jnl of CV Ultrasound & Allied Tech .

Gómez V. MJ, Vargas-barrón J, Romero Cárdenas A, Rylaarsdam M y Keirns C, Lupi-Herrera, Gonzalez-Espino J Right atrial and ventricular infarction: Evaluation with

Transesophageal Echocardiography Jnl of CV Ultrasound & Allied Tech 1995;65:496-502

**ESTA TESIS NO DEBE  
SALIR DE LA BIBLIOTECA**



**Bibliografía**

- 1- Isner J Roberts W: Right ventricular infarction complicating left ventricular infarction secondary to coronary heart diseases Am J Cardiol 1978;42:885-894
- 2- Isner J Roberts W: Right ventricular infarction complicating left ventricular infarction A complication exclusively of posterior wall infarction Am J Cardiol 1978;41:409-415
- 3- Ratliff NB, Hackel DB: Combined right and left ventricular infarction: Pathogenesis and clinicopathologic correlation Am J Cardiol 1980;45:218-221
- 4- Gardin JM, Singer DH: Atrial infarction. Importance, diagnosis and localization. Arch Intern Med 1981;141 1345-1346
- 5- Lazar EJ, Goldberg J, Peled H: Atrial infarction Diagnosis and management Am Heart J 1988,116:1058-1063
- 6- Cardenas M, Diaz del Rio A, Gonzalez Hermosillo, et al El infarto Agudo del miocardio del ventriculo derecho. Arch Inst Cardiol Mex 1980,50:295-321
- 7- Medrano G, De Micheli A, Osornio A Repercusiones del infarto experimental de la auricula derecha Arch Inst Cardiol Mex 1985,55 297-303
- 8- Medrano G, De Micheli A, Osornio A Interatrial conduction Sta in experimental atrial damage J Electrocardiol 1987;20:357-362
- 9- Cohn JN, Guija NH, Broder MI, et al Right ventricular infarction. Clinical and hemodynamics features Am J Cardiol 1987;43 209-214
- 10- Bargrie R, Morgan H, et al The spectrum of right ventricular movement in inferior wall myocardial infarction. A clinical, hemodynamic and non invasive study JACC 1983,1 1396-1404

- 11-Frazin L, Taland JV, Stephanides L, et al: Esophageal echocardiography *Circulation* 1976;54:102-108
- 12-Report of the American Society Committee on Nomenclature and Standards: Identification of myocardial wall segments Feigenbaum 11 Ed *Echocardiography*, fourth edition. Philadelphia 1986:469-
- 13- López-Sendón J, García-Fernández MA, Coma-Canelia L, et al: Segmental right ventricular function after acute myocardial infarction Two dimensional echocardiography , a study in 63 patients. *Am J Cardiol* 1983;51:390-396
- 14-D'Arey, Nanda NC Two dimensional echocardiography features of right ventricular infarction *Circulation* 1982;65:167-168 ?
- 15-Hilton TC, Oearson AC, Serota H, et al Right atrial infarction and cardiogenic shock complicating acute myocardial infarction *Am Heart J* 1990,120:427-430
- 16-Vargas-Barrón J, Romero-Cárdenas A, Keirns C Transesophageal echocardiography and right atrial infarction. *LK Am Soc Echoc* 1993,6 543-547
- 17-Lorell B, Leinbach RC, Pohost GM, et al Right ventricular infarction Clinical diagnosis and differentiation from cardiac tamponade and pericardial constriction *Am J Cardiol* 1979;43:465-471
- 18-Mukbartji J, Relies RB, Bastillo A, et al. Comparison of atrial contribution to cardiac hemodynamics in patients with normal and severely compromised cardiac function. *Clin Cardiol* 1990,13:639-643
- 19-Topol EJ, Goldshlager N, Posrts T, et al hemodynamic benefit of atrial pacing in right ventricular myocardial infarction *Ann Inter Med* 1982,96 594-596